ОФТАЛЬМОЛОГИЯ

Под редакцией чл.-корр. РАМН
проф. Е.И. Сидоренко

Рекомендовано УМО по медицинскому и фармацевтическому образованию России в качестве учебника для студентов медицинских вузов

Допущено Министерством образования и науки Российской Федерации в качестве учебника для студентов медицинских вузов, обучающихся по специальности 040100 «Лечебное дело», 040200 «Педиатрия», 040300 «Медико-профилактическое дело», 040400 «Стоматология»

Учебник
для вузов

МОСКВА
Издательская группа
ГЭОТАР-Медиа
2006

УДК 617.7(075.8)
ББК 56.7я73
091

Рецензенты

Академик РАМН, засл. деятель науки РФ, доктор мед. наук, проф., почетный заведующий кафедрой глазных болезней РГМУ *А.П. Нестеров*

Засл. деятель науки РФ, доктор мед. наук, проф. кафедры глазных болезней ММА им. И.М. Сеченова *О.В. Груша*

Авторский коллектив

Р.А. Гундорова, М.R Гусева, Ш.Х. Джамирзе, Л.А. Дубовская, Е.С. Либман, Е.Ю. Маркова, С.А. Обрубов, Т.В. Павлова, О.В. Парамей, Е.И. Сидоренко, А.R Тумасян, В.В. Филатов, Л.П. Чередниченко, И.М. Чиненов, М.В. Ширшов

Офтальмология Учебник / Под ред. Е.И. Сидоренко. — 2-е изд., испр. — М.
091 ГЭОТАР-Медиа, 2006. - 408 с. ил.
ISBN 5-9704-0083-1

В первой части учебника рассмотрены общие вопросы офтальмологии. Представлены современные сведения по анатомии и физиологии зрительного анализатора. Во второй части освещены вопросы частной офтальмологии (основные заболевания глаза и его придаточного аппарата). В книге имеется раздел, посвященный месту офтальмологии среди других медицинских дисциплин. Учебник хорошо иллюстрирован, в конце каждой главы даны контрольные вопросы.

Учебник составлен в соответствии с программой по офтальмологии, утвержденной Министерством здравоохранения и социального развития РФ, и написан коллективом преподавателей Российского государственного медицинского университета под руководством чл.-корр. РАМН, засл. врача, засл. деятеля науки России проф. Е.И. Сидоренко при участии крупных ученых страны.

Учебник предназначен студентам, ординаторам, интернам, аспирантам высших медицинских учебных заведений.

УДК 617.7(075.8)
ББК 56.7я73

Права на данное издание принадлежат издательской группе «ГЭОТАР-Медиа». Воспроизведение и распространение в каком бы то ни было виде части или целого издания не могут быть осуществлены без письменного разрешения издательской группы.

© Коллектив авторов, 2005
© Издательская группа «ГЭОТАР-Медиа», 2005

ISBN 5-**9704-0083-1**

ОГЛАВЛЕНИЕ

ПРЕДИСЛОВИЕ 7
КРАТКИЙ ОЧЕРК РАЗВИТИЯ ОФТАЛЬМОЛОГИИ *(JEM. Сидоренко)* 8
Глава 1. Анатомия и физиология органа зрения *(Е.И. Сидоренко, Ш.Х. Джамирзе)* 16
Эволюция органа зрения 16
Особенности зрительного анализатора у детей и постнатальное созревание его структур 19
Краткая анатомия глаза 21
Глазное яблоко 22
Внутреннее ядро глаза 29
Защитный аппарат глаза 32
Глазница и ее содержимое 32
Веки 35
Придаточный аппарат глаза 38
Слезный аппарат 38
Мышечная система 39
Глава 2. Место офтальмологии среди других медицинских дисциплин (глазные симптомы при общих заболеваниях) *(Е.И. Сидоренко)* 41
Изменение органа зрения при заболеваниях внутренних органов 42
Сердечно-сосудистая патология 42
Бронхолегочная патология 47
Заболевания желудочно-кишечного тракта 47
Болезни почек 48
Изменения сетчатки при заболеваниях крови 48
Офтальмологические симптомы при заболеваниях ЛОР-органов и полости рта 51
Глазные симптомы при акушерской патологии 52
Заболевания эндокринной системы и глаз 53
Заболевания соединительной ткани и их глазные проявления 57
Изменения глаз при инфекционных заболеваниях 58
Поражение глаз у детей при врожденных нарушениях обмена веществ 59
Авитаминозы 61
Глава 3. Методы исследования органа зрения *(Е.Ю. Маркова)* 66
Наружный осмотр органа зрения 67
Осмотр конъюнктивы век, переходных складок и глазного яблока 69
Осмотр глазного яблока 70
Исследование глазного яблока методом бокового (фокального) освещения 70
Осмотр в проходящем свете 72
Офтальмоскопия 73
Исследование глаза щелевой лампой (биомикроскопия) 76
Исследование внутриглазного давления 77
Исследование чувствительности роговицы 80
Осмотр маленьких детей 84
Глава 4. Функции зрительного анализатора и методы их исследования *(Е.Ю. Маркова)* 85

Острота центрального зрения и ее определение 86
Методы оценки остроты зрения 87
Периферическое зрение и методы его исследования 91
Светоощущение, адаптация 95
Цветоощущение и методы его исследования 98
Расстройства цветового зрения 99
Бинокулярное зрение и методы его исследования 100
Приложение. Последовательность осмотра органа зрения 103
Глава 5- Оптическая система глаза. Клиническая рефракция (С. А *Обрубов)*... 106
Профилактика близорукости 116
Диагностика клинической рефракции 120
Возрастная динамика статической рефракции 122
Аккомодация 122
Глава 6- Заболевания век *(В.В. Филатов)* 128
Краткие анатомо-физиологические данные 128
Аномалии развития и положения век 129
Аномалии положения век 131
Аллергические заболевания век 132
Воспаления век 133
Бактериальные заболевания век 135
Вирусные заболевания век 136
Новообразования век 137
Врожденные новообразования век 137
Приобретенные новообразования век 139
Злокачественные новообразования век 139
Глава 7- Патология слезных органов *(И.М. Чиненов)* 143
Врожденные аномалии развития слезной железы 143
Воспаление слезной железы 144
Синдром Сьегрена (Шегрена), Гужеро-Сьегрена (синдром сухого глаза)... 145
Злокачественные опухоли слезной железы 145
Патология слезоотводящих путей 147
Врожденные и приобретенные изменения слезоотводящих путей 147
Дакриоцистит новорожденных 150
Флегмона слезного мешка 151
Глава 8. Патология конъюнктивы (О.*В. Парамей)* 154
Конъюнктивиты экзогенной этиологии 154
Острые микробные конъюнктивиты 156
Вирусные конъюнктивиты 161
Аллергические и аутоиммунные конъюнктивиты 168
Дистрофические изменения конъюнктивы 170
Глава 9. Заболевания роговицы *(Л.П. Чередниченко)* 172
Частная патология болезней роговицы 174
Воспаления роговицы экзогенного происхождения 174
Воспаления роговицы эндогенного происхождения 176
Авитаминозные кератиты 180
Герпетические кератиты 180
Дистрофические кератиты 183
Врожденные изменения формы и величины роговицы 184
Опухоли роговицы 184
Кератиты невыясненной этиологии 185
Помутнения роговицы - исходы кератитов 185
Профессиональные заболевания рогорицы 185
Глава 10. Заболевания склеры *{Л.П. Чередниченко)* 188
Глава 11. Патология сосудистой оболочки глаза *(М.Р. Гусева)* 190

Аномалии сосудистой оболочки 190
Воспаление сосудистой оболочки 192
Вирусные увеиты 199
Особенности течения увеитов у детей 221
Глава 12. Патология сетчатки и стекловидного тела *(М.Р. Гусева)* 223
Патология стекловидного тела 224
Врожденная патология первичного стекловидного тела 225
Патология сетчатки 226
Ангиоматозы сетчатки 229
Глава 13. Заболевания зрительного нерва *(Л.А. Дубовская)* 239
Врожденные аномалии 241
Воспаления зрительного нерва 245
Токсические поражения зрительного нерва 247
Опухоли зрительного нерва 248
Опухоли хиазмы 248
Атрофии зрительного нерва 249
Сосудистая патология зрительного нерва 250
Глава 14- Нарушение гидродинамики глаза. Глаукомы *(Е.И. Сидоренко)* 253
Гидродинамика глаза 254
Классификация глауком 257
Острый приступ глаукомы 263
Первичные врожденные глаукомы 265
Вторичные врожденные глаукомы 267
Вторичные приобретенные глаукомы 269
Глава 15. Патология хрусталика *(М.В. Ширшов)* 271
Нормальный хрусталик 272
Врожденные дефекты хрусталика 273
Врожденные и детские катаракты 274
Дефекты, связанные с ростом 276
Метаболические катаракты 278
Катаракта, сочетающаяся с увеитом 279
Медикаментозно вызванные изменения в хрусталике 279
Травматическая катаракта 280
Радиационные катаракты 281
Вторичные катаракты 281
Возрастные катаракты 282
Глава 16. Травма органа зрения *(РА. Гундорова)* 288
Травма глазницы и вспомогательных органов глаза 288
Повреждения глазного яблока 291
Общие принципы консервативного лечения проникающих ранений глаза 299
Симпатическое воспаление 302
Военный травматизм 304
Детский травматизм 304
Термические и химические повреждения глаз (ожоги) 304
Промышленный травматизм глаз и его профилактика 305
Действие отравляющих веществ на глаз 306
Глава 17. Физиология и патология бинокулярного зрения, патология глазодвигательного аппарата *(ПЛ. Дубовская)* 309
Характер зрения двумя глазами 309
Косоглазие 312
Содружественное косоглазие 315
Паралитическое косоглазие 325
Глава 18. Патология глазницы *(Е.И. Сидоренко)* 328
Воспалительные заболевания глазницы 329

Заболевания глазницы вследствие расстройства кровообращения 332
Изменения глазницы при эндокринных заболеваниях 332
Глава 19. Профессиональные заболевания глаза
и его придаточного аппарата (АР. *Тумасян)* 334
Поражения органа зрения, вызванные физическими факторами 334
Действие вибрации и ультразвука на орган зрения 339
Производственные поражения органа зрения металлами
и их соединениями 340
Офтальмоаргирия 343
Поражения глаз сероуглеродом 344
Поражения глаз мышьяком и его соединениями 345
Поражения глаз оксидом углерода 346
Табачная амблиопия 347
Производственные поражения органа зрения синтетическими
соединениями 348
Поражения глаз синтетическими красителями 350
Поражения органа зрения ядохимикатами в сельском хозяйстве 351
Поражения глаз на производстве синтетических высших спиртов 355
Глава 20. Новообразования глаз *(Т.В. Павлова)* ..>* 357
Эпибульбарные новообразования 357
Внутриглазные опухоли 359
Доброкачественные новообразования сосудистой оболочки 359
Злокачественные опухоли сосудистой оболочки 360
Опухоли сетчатки 360
Опухоли глазницы 362
Глава 21. Медико-социальная экспертиза и реабилитация лиц
с патологией глаз *(Е.С. Либман)* 366
Охрана зрения детей *(Е.И. Сидоренко)* 373
Глава 22. Принципы медикаментозного лечения
в офтальмологии *(О.В. Парамей)* 377
**Краткий список медикаментов, наиболее часто употребляемых
в офтальмологии** 383
Антисептические средства 383
Вяжущие и прижигающие средства 383
Рассасывающие средства 384
Гипосенсибилизирующие средства 384
Антибиотики 385
Средства противовоспалительного
и антибактериального действия
для местного применения 387
Сульфаниламидные препараты 388
Противовирусные средства 389
Неспецифические противовоспалительные
и репаративные средства 390
Местноанестезирующие средства 390
Средства для системного применения в офтальмологии 391
Средства, применяемые при катаракте 392
Лекарственные средства для гипотензивного лечения глаукомы 392
Ингибиторы карбоан гид разы 394
Мидриатические средства 394
Витамины и их аналоги 395
Вещества, восстанавливающие естественную влажность роговицы 396
Глава 23. Физиотерапевтические методики, используемые для лечения
глазных заболеваний *{О.В. Парамей)* 398

Студентам — будущему медицины.
С любовью посвящается

ПРЕДИСЛОВИЕ

Настоящий учебник предназначен для студентов медицинских факультетов, начинающих врачей вне зависимости от их профессиональной ориентацией составлен в соответствии с программой по офтальмологии, утвержденной Министерством здравоохранения и социального развития РФ.

Учебник для студентов и врачей не специалистов-офтальмологов должен дать основные сведения об офтальмологии на уровне современной науки, которые необходимы в практической деятельности врача общего профиля, чтобы врач мог принимать активное участие в профилактике слепоты и слабовидения, творчески оценивать глазные симптомы в общей диагностике. Учебник должен помочь студентам освоить правила гигиенического ухода за органом зрения, культуру зрительной работы, понять мероприятия, необходимые для сохранения органа зрения от повреждения, заболеваний, сориентироваться в основных проблемах офтальмологии, получить элементарные знания о проблемах зрения у детей и пожилых людей, о неотложных состояниях в офтальмологии.

Для повышения мотивации к изучению офтальмологии мы расширили раздел, раскрывающий значимость и место офтальмологии среди других медицинских дисциплин.

В создании учебника принимали участие представители нашей научной школы и крупнейшие ученые страны.

В учебнике изложены последние достижения офтальмологической дисциплины, диагностики, лечения глазной патологии. Особое внимание уделено новым достижениям микрохирургической техники, лазерным методам лечения.

Мы стремились отразить основные современные научные концепции в офтальмологии, но ограниченный объем учебника не позволил упомянуть многих авторов, за что приносим им свои извинения.

При создании учебника использованы материалы, ранее опубликованные в классических руководствах, учебниках и периодической печати.

Чл.-корр. РАМН, Заслуженный врач России,
Заслуженный деятель науки РФ
проф. Е.И. Сидоренко

КРАТКИЙ ОЧЕРК РАЗВИТИЯ ОФТАЛЬМОЛОГИИ

Из всех органов чувств человека глаз всегда признавался наилучший даром и чудеснейшим произведением творческой силы природы. Поэты воспевали его, ораторы восхваляли, философы прославляли его как мерило, указывающее на то, к чему способны органические силы, а физики пытались подражать ему, как недостижимому образцу оптических приборов.

Г. Гельмгольц

В 1796 г. в Париже, а затем в Вене были открыты кафедры глазных болезней и офтальмология возникла как самостоятельная клиническая дисциплина. Позднее, в 1805—1806 гг., были открыты отделения для пациентов с заболеваниями глаз и глазные больницы в Москве, Петербурге и Лондоне.

Зачатки науки о глазных болезнях существовали в Египте, Индии, Китае за 5000 лет до н.э. В Библии, медицинских папирусах, памятниках письменности хранятся сведения о ряде глазных болезней — косоглазии, экзофтальме, бельмах, катарактах, трахоме и др. Первым глазным врачом считается Пепи Анк Ири, родившийся около 1600 г. до н.э.

Величайший врач древности Гиппократ — «отец медицины» (460—372 гг. до н.э.) указывал в своих трудах на такие заболевания глаз, как глаукома, катаракта, нистагм, упоминая в общей сложности 20 глазных болезней.

В Древней Греции зародились и первые теории зрения. Так, Платон (427—347 гг. до н.э.) считал, что зрение происходит от соединения света, истекающего из глаза, с проникающим в него дневным светом. Эта идеалистическая теория была опровергнута уже его современником Аристотелем (384—322 гг. до н.э.), по мнению которого «свет есть движение, исходящее от светящегося тела и сообщающееся сквозь прозрачные среды прозрачной глазной влаги, благодаря чему происходит восприятие светящегося тела».

Евклид создал первое учение об оптике в начале III века до н.э. Птоломей (II век н.э.) осуществил весьма точные измерения углов преломления. Во времена Римской империи уже имелись глазные врачи. В труде Корнелия Цельса (25-50 гг. до н.э.) описаны глазные операции. В течение столетий описания глаза и его болезней, принадлежащие Клавдию Галену, влияли на развитие офтальмологии (131—201 гг. н.э.).

С середины IX до середины XIV века развитие офтальмологии было связано с развитием культуры в арабских халифатах. Литература по офтальмологии на арабском языке обширна и насчитывает более 60 авторов. В этих трудах изложены анатомия, физиология глаза, теория зрения, общая патология и терапия глазных болезней. Абулкасым (начало второго тысячелетия) описал 20 глазных операций. В наиболее полном и систематизированном виде офтальмология этой эпохи представлена в «Каноне врачебной науки» Абу-Али ибн Сины.

Настоящим реформатором учения о зрении, которое признается в основном в настоящее время, был И. Кеплер (1571-1630). По его мнению, изображения предметов проецируются на сетчатке в обратном виде в результате пре-

ломления лучей в хрусталике. Он дал понятие о наилучшем зрении, связанном с центром сетчатки, и периферическом зрении. Впервые в мире он правильно объяснил физическую сторону зрительного акта и действия стекол.

Г Гельмгольц

В 1756 г. великий русский ученый М.В. Ломоносов, изучая физиологию цветоощущения, выдвинул трехкомпонентную теорию цветового зрения. В дальнейшем она была подтверждена работами Т. Юнга (1807) и исследованиями Г. Гельмгольца (1859).

Во второй половине XIX века в развитии офтальмологии происходит бурный подъем, вызванный рядом открытий в физике, химии, гистологии и физиологии, имевших первостепенное значение не только в офтальмологии, но и во всей медицине. В 1851 г. Г. Гельмгольц (1821-1894) на основе сопряженных фокусов предложил офтальмоскопию и глазное зеркало. Г. Гельмгольц дал правильное толкование явлению аккомодации, раскрыл сущность астигматизма.



А. Грефе

Благодаря изобретению глазного зеркала была открыта новая глава в офтальмологии — распознавание и лечение заболеваний глазного дна, изменений глазного дна при общих заболеваниях организма. Французский врач Кюнье предложил скиаскопию с помощью глазного зеркала (1873). Один из крупнейших офтальмологов современности А. Грефе сыграл огромную роль в клинической офтальмологии, обогатив ее ценными наблюдениями благодаря офтальмоскопии. Он сделал ряд открытий, из которых главными являются способ оперативного лечения катаракты и антиглаукоматозная иридэктомия.

Большой вклад в развитие офтальмологии внес Дондерс (1818—1889), разработавший учение об аномалиях рефракции и аккомодации и впервые научно обосновавший подбор очков.

Сведения о глазных врачах России появляются с конца XVI столетия — с момента создания Аптекарского приказа и возникновения так называемой придворной медицины.

Первым иностранным глазным врачом в России стал Давид Брун (1628), а первым русским глазным врачом — Федор Дорофеев (1664). В XVII веке появились переводы научных трудов на русский язык. По указу Петра I была создана мастерская инструментов (ныне завод «Красногвардеец»). В Петербурге в 1783 г. было организовано первое в России и Европе Медико-хирургическое училище (Калинкинский институт), где самостоятельно преподавали курс глазных болезней.

Кафедры офтальмологии в России фактически получили право на самостоятельность только в 1860 г. Для руководства кафедрой офтальмологии был приглашен проф. Э.А. Юнге. Сначала он возглавлял кафедры одновременно в Петербурге и Москве, а позднее московскую кафедру передал Г.И. Брауну.

Самостоятельные кафедры, во главе которых стали русские офтальмологи, возникли при первых русских университетах.

Крупные научные школы с оригинальными направлениями научных исследований формировались в Москве, Петербурге, Казани, Киеве, Харькове, Одессе. Основоположниками московской школы следует считать А.Н. Маклакова (1837—1895) и А.А. Крюкова (1849—1908). А.Н. Маклакову принадлежит заслуга в создании тонометра для измерения внутриглазного давления.

В развитии русской офтальмологии велика роль А.А. Крюкова. Написанный им учебник по глазным болезням выдержал 12 изданий. А.А. Крюков много лет был редактором журнала «Вестник офтальмологии», автором ряда оригинальных таблиц и шрифтов для исследования остроты зрения и цветоощущения.

От московской школы отделились в то время молодые школы, возглавляемые С.С. Головиным, В.П. Одинцовым, М.И. Авербахом.

Интересно и плодотворно развивалась петербургская школа. После Э.А. Юнге кафедру офтальмологии Военно-медицинской академии в 1882 г. занял В.И. Добровольский. Его исследования по физиологической оптике и физиологии цветоощущения оказали плодотворное влияние на последователей.

После В.И. Добровольского кафедру возглавил Л.Г. Беллярминов (1859—1930). Он создал летучие отряды для борьбы с трахомой, которые были впоследствии использованы в других странах — Египте, Южной Америке, Индии. Его школа оказалась наиболее многочисленной и богатой идеями. Воспитанные им профессора возглавили крупные клиники во многих городах: Н.И. Андогский — в Петербурге, С В. Лобанов — в Томске, Я.В. Зеленковский — в Ленинграде, А.С. Чемолосов — в Смоленске, С В. Очаповский — в Краснодаре, И.И. Казас — в Днепропетровске, А.С. Савваитов — в Москве, К. Ноишевский — в Варшаве, А.В. Лотин, Е.Ж. Трон, А.Я. Поппер — в Ленинграде, А.В. Ходин — в Киеве. А.В. Ходин в течение 20 лет был редактором «Вестника офтальмологии».

Преемником Л.Г. Беллярминова стал проф. В.Н. Долганов, а позднее проф. Б.Л. Поляк (1900—1971). Б.Л. Поляк создал оригинальное направление и школу офтальмологов, которые возглавляли многие кафедры глазных болезней Советского Союза. Он разработал классификацию глаукомы, много сделал в области военной офтальмологии. Его монография «Военно-полевая офтальмология» удостоена премии им. акад. М.И. Авербаха.

Ярким представителем отечественной офтальмологии был проф. В.П. Одинцов (1876—1938), который возглавил кафедру I Московского медицинского института. Наиболее ценным его вкладом в офтальмологию стали оригинальные исследования патологической анатомии глаза. Он написал прекрасный учебник «Курс глазных болезней», выдержавший несколько изданий, совместно с К.Х. Орловым создал руководство по глазной хирургии.

После смерти В.П. Одинцова кафедру возглавляли его талантливые ученики — сначала чл.-корр. АМН СССР проф. А.Я. Самойлов, а позднее — чл.-корр. АМН СССР проф. В.Н. Архангельский. В настоящее время кафедру возглавляет акад. РАМН РФ проф. М.М. Краснов.

Большой вклад внес А.Я. Самойлов в разработку вопросов глаукомы, туберкулеза органа зрения. Из его школы вышли видные ученые — проф. А.Б. Кацнельсон (Челябинск), проф. Н.Е. Браунштейн (Харьков), проф. Н.С Азарова (Симферополь), проф. А.Н. Добромыслов (Ленинград).

Особую роль в развитии отечественной офтальмологии сыграла школа акад. В.П. Филатова, который отдал много сил практической и теоретической офтальмологии.

В.П. Филатов (1875-1956) заново разработал методику пересадки роговицы. Оригинальный филатовский круглый стебель ознаменовал эпоху в пластической хирургии.. Метод тканевой терапии успешно применяется в медицине. Школа Филатова дала стране плеяду ученых (акад. Н.А. Пучковская, профессора С.Ф. Кальфа, И.Г. Ершкович, С.К. Каранов, И.Ф. Коопп, С П. Петруня, А.В. Вассерман, В.Е. Шевалев, Т.В. Шлопак и др.).

Нельзя не отметить выдающегося офтальмолога М.И. Авербаха (1872—1944). Он внес большой вклад в науку, особенно в проблему аномалий рефракции* травм органа зрения, профилактику травматизма. М.И. Авербах написал оригинальную книгу «Офтальмологические очерки». Любой офтальмолог и в настоящее время найдет в ней много поучительного. М.И. Авербах был создателем и первым директором Института глазных болезней им. Гельмгольца, заведующим кафедрой глазных болезней 2-го Московского медицинского института им. Н.И. Пирогова. Он воспитал солидную школу, из которой вышли крупные ученые — профессора М.Л. Краснов, П.Е. Тихомиров, Н.А. Плетнева, М.И. Балтии, М.Е. Розенблюм, Э.Ф. Левкоева, Д.И. Березинская и др.

Среди офтальмологических школ достойна упоминания казанская школа проф. Э.В. Адамюка (1839—1906). Ему принадлежит огромная заслуга в борьбе с трахомой в Поволжье. Он изучал неврологию глаза, особенности обмена внутриглазных жидкостей. Э.В. Адамюк создал школу офтальмологов, из которой вышли профессора К.Х. Орлов, В.В. Чирковский, И.И. Чистяков — родоначальники самостоятельных направлений.

Велика заслуга в развитии советской офтальмологии акад. В.В. Чирковского (1875—1956) — организатора первого в СССР трахоматозного института в Казани. Он написал оригинальную монографию «Трахома», которая удостоена Государственной премии. Его вклад в учение о бактериологии и иммунитете создал ему славу представителя бактериологического направления в советской офтальмологии. Много нового внес В.В, Чирковский в учение о роли нервнотрофического компонента в патогенезе патологических процессов глаза. Из школы В.В. Чирковского вышли профессора Л.А. Дымшиц, И.Э. Барбель, М.Л, Клячко, В.И. Григорьева (Ленинград), Б.В. Протопопов (Горький) и др.

Известным и прогрессивным офтальмологом был Л Л. Гиршман (1839—1921) — первый руководитель кафедры в Харькове. Созданная им глазная больница позднее стала крупным учреждением — Украинским институтом офтальмологии, из которого вышли видные ученые И.И. Меркулов, А.И. Дашевский, Н.И. Медведев, Е.Б. Рабкин. Чл.-корр. АМН СССР И.И. Меркулов создал новое направление в науке — нейроофтальмологию.

Ярким представителем отечественной офтальмологии был А.В. Иванов (1836—1880), первый профессор офтальмологии в Киеве. Его работы по гистологии

глаза имеют мировое значение: «А.В. Иванов один сделал для патологической анатомии гораздо больше, чем все остальные исследователи вместе взятые» (Беккер).

Существенный вклад в развитие офтальмологии внесла школа проф. К.Х. Орлова (1875—1952). Будучи избранным на кафедру глазных болезней Варшавского университета в годы первой мировой войны, К.Х. Орлов был вынужден эвакуироваться в Ростов-на-Дону, где продолжал свою плодотворную деятельность. К.Х. Орлов был блестящим лектором, офтальмохирургом и общественным деятелем. Совместно с В.П. Одинцовым он написал руководство по глазной хирургии. Из школы К.Х. Орлова вышло много учеников (П.Ф. Архангельский, А.И. Волоконенко, П.С. Плитас и др.), которые возглавили кафедры глазных болезней в различных медицинских вузах страны.

Второй вершиной мощного развития мировой офтальмологии стал конец XX века. Советская офтальмология достигла апогея в 70—80-х годах XX столетия, заняв ведущее место в мире. В это время проф. М.М. Краснову присвоено звание академика Всемирной международной академии офтальмологии. Вклад проф. А.П. Нестерова способствовал дальнейшему прогрессу в изучении глаукомы.

С.Н. Федоров внес огромный вклад в развитие рефракционной хирургии и возглавил кератотомическую секцию Всемирного офтальмологического общества. На базе МНТК были организованы Всемирные курсы по изучению рефракционной хирургии и новейших технологий советской офтальмологии, куда съезжались офтальмологи всего мира. Были открыты Всесоюзный институт глазных болезней, который возглавил проф. М.М. Краснов, МНТК микрохирургии глаза, который возглавил проф. С.Н. Федоров.

Разработки А.П. Нестерова, А.Я. Бунина, М.М. Краснова, В.И. Козлова, В.В. Волкова по глаукоме легли в основу современных мировых направлений в изучении этой проблемы. Работы в области лазерной хирургии, проведенные М.М. Красновым, С.Н. Федоровым совместно с лауреатом Нобелевской премии акад. Н.Г. Басовым, предвосхитили новые направления мировой лазерной офтальмологии.

Э.С. Аветисов

Расцвету отечественной офтальмологии способствовали непосредственные успехи и научные разработки талантливых ученых: Э.С Аветисова, В.С Беляева, А.М. Водовозова, В.В. Волкова, Р.А. Гундоровой, М.Л. Краснова, М.М. Краснова, Е.И. Ковалевского, Е.С Либман, Н.А. Пучковской, С.Н. Федорова, Н.Б. Шульпиной, Л.Р. Мошетовой, А.Ф. Бровкиной, С Э. Аветисова и др. Акад. АМН СССР М.М. Краснову, чл.-корр. АМН СССРТ.И. Ерошевскому, проф. А.П. Нестерову за цикл исследований по микрохирургии глаукомы и ее патогенетическому обоснованию в 1975 г. присуждена Государственная премия СССР Особого расцвета достигла куйбышевская школа, возглавляемая чл.-корр. АМН СССР проф. ТЕ. Ерошевским, из которой вышло более 20 профессоров,возглавивших крупнейшие кафедры страны: акад. А.П. Нестеров, С.Н. Федоров, проф. В.Г. Абрамов, А.А. Бочкарева, Д.С. Кроль, Л.Ф. Линник, А.Д. Семенов, С Е. Стукалов, Б.Ф. Черкунов, В.М. Малов и др.

Офтальмология XX века ознаменовалась яркими открытиями. Появились совершенно новые подходы в диагностике и лечении. Этому способствовали внедрение в офтальмологию микрохирургии, лазерной хирургии, флюоресцентной ангиографии, электрофизиологических исследований, развитие электронной микроскопии, медицинской техники.

С разработкой и внедрением в офтальмологию микрохирургии резко снизилась травматичность операций, повысились надежность и эффективность хирургического лечения, произошло коренное преобразование самих принципов оперативной техники. Множество операций было переведено в разряд амбулаторных, появилось много новых эффективных операций, позволяющих помочь в ранее некурабельных случаях. Этому способствовали внедрение в офтальмологию микроскопов с различными системами освещения, легко управляемыми ножными педалями, разработка микрохирургических инструментов. Использование микроскопа сразу повысило требования к режущему и другому микрохирургическому инструментарию. Появились алмазные ножи, инструменты из специальной стали, иглы длиной около 3—5 мм, шовный материал значительно тоньше человеческого волоса (15—25 мкм), роторные ножи, витреотомы, пинцеты с щадящим захватом тканей, которые позволили практически устранить давление на оперируемую ткань. В последующем микрохирургические офтальмологические достижения были внедрены в различные области медицины (нейрохирургию, сосудистую хирургию и др.).

H. Ridley

29 ноября 1945 г. впервые удачно выполнена замена хрусталика в глазу на искусственный, который назвали интраокулярной линзой. Эту операцию провел Horald Ridley. Наиболее яркими продолжателями этого направления в СССР были С.Н. Федоров и его ученики, Peter Choyce в Англии. Достижения химии, физики, техники способствовали мощному развитию этого направления офтальмологии. В настоящее время в большинстве случаев удаление хрусталика заканчивается имплантацией искусственного хрусталика, что значительно повышает эффективность лечения катаракты.

С.Н. Федоров

Во второй половине XX века стало развиваться учение о глаукоме, вскрыты многие механизмы ее патогенеза. Разработано множество методов ее консервативного и микрохирургического лечения. В последние два десятилетия появился новый подход к хирургическому лечению глаукомы — неперфорирующая вискоканалостомия, при которой не происходит вскрытия передней камеры глаза. Это позволило значительно уменьшить количество осложнений и повысить эффективность лечения. Операцию предложил советский ученый проф. В.И. Козлов, в дальнейшем ее усовершенствовали Stegman (1991), Carassa (1998) и др.

Работы советских ученых и в первую очередь американского ученого C.L. Schepens (1952) позволили значительно улучшить лечение отслойки сетчатки в результате разработки новых инструментов, новых технологий и новых приборов, появления витреальной и лазерной хирургии.

Лазерная офтальмология. Издавна известны ожоги центральной части глазного дна, происходящие при неосторожном взгляде на солнце без повреждения преломляющих сред (Czerny, 1867; Maggiore, 1927). Многие ученые делали попытки использовать луч света при глазных заболеваниях. Впервые эту идею реализовал в 1947 г. Meyer- Schwickerath.

Эту дату можно считать началом клинического использования фотокоагуляции в офтальмологии. В качестве мощного источника света Meyer-Schwickerath использовал ксеноновую лампу высокого давления.

Применение фотокоагуляции в офтальмологии открыло огромные возможности хирургического вмешательства без применения ножа. Лазерная хирургия открыла возможности лечения ранее некурабельных случаев.

Прозрачность глазных сред позволяет проводить операции внутри глаза без вскрытия его оболочек. Несмотря на большие успехи фотокоагуляции, полихроматические источники света не обеспечивали достаточной фокусировки и избирательного воздействия на определенные структуры глаза, мелкие сосуды.

Толчком к дальнейшему развитию фотокоагуляции в офтальмологии послужило изобретение лазеров, в чем немалая заслуга русских исследователей, лауреатов Нобелевской премии 1964 г. А.П. Прохорова и Н.Г. Басова (Maiman, 1960). Лечение лазером впервые применили в офтальмологии. В настоящее время сохраняется лидирующее положение лазерной офтальмологии, так как в ней используется весь видимый и невидимый спектр света. Лазерному излучению свойственны монохроматичность, высокие когерентность и спектральная плотность, значительная яркость, а молниеносная быстрота воздействия позволяет избежать боли и других неприятных ощущений и обойтись без обезболивания. Особую роль в развитии лазерного лечения заболеваний заднего отрезка глаза, сосудов и сетчатки сыграла флюоресцентная ангиография.

Крупнейшим достижением офтальмологии можно считать разработку флюоресцентной ангиографии сосудов сетчатки. Флюоресцентная ангиография формировалась как метод исследования на рубеже 1960—1970 гг. По выражению G. Meyer-Schwikerat (1970), она ознаменовала новую эру в офтальмологии, так же как раньше рентгеноангиография, позволив изучать микроциркуляцию глаза *in vivo.* Особенно важное значение этот метод приобрел для диагностики сосудистых, воспалительных и опухолевых заболеваний глаза.

В 1961 г. студенты H. Novotny, D. Alvis провели серию успешных ангиографических исследований глазного дна. Метод быстро получил широкое распространение и позволил лечить лазером ранее некурабельные заболевания.

Флюоресцентная ангиография глазного дна (ФАГ) — фотографирование контрастированных флюоресцеином сосудов глазного дна. Флюоресцеин, введенный внутрь, контрастирует сосуды переднего отдела глаза, хориоидеи, сетчатки. Современная фотографическая техника позволяет регистрировать последовательно различные фазы контрастирования.

ФАГ является одним из наиболее достоверных способов выявления патологии заднего отрезка глаза. Флюоресцентные методы исследования необходи-

мы при многих заболеваниях сетчатки, сосудистой оболочки, диска зрительного нерва. Данная методика позволяет не только диагностировать патологию, но и изучать динамику процесса, решать вопрос о целесообразности и объеме хирургического и лазерного вмешательства, контролировать эффективность терапии, а также точно документировать изменения глазного дна.

Неоценимую роль в диагностике заболеваний глаз сыграли электрофизиологические методы исследования глаза. Возникновение клинической электрофизиологии зрительной системы связывают с именем шведского ученого Cagpe (1945). Метод электроретинографии, предложенный этим ученым, позволяет регистрировать биопотенциалы различных слоев сетчатки, исследовать ее функцию. Для исследования функции пигментного эпителия сетчатки Fransua (1954) предложил электроокулографию. Исследование вызванных потенциалов позволяет анализировать работу всего зрительного анализатора. Электрофизиологические исследования отражают функцию различных слоев сетчатки, зрительного нерва, зрительного тракта и зрительной коры в затылочной доле мозга.

XX столетие ознаменовалось внедрением в диагностическую и лечебную практику ультразвука. Широкое применение получило ультразвуковое исследование, позволяющее проводить одномерные, двумерные и трехмерные измерения. Это способствует более полной оценке морфологических повреждений глаза и глазницы. Широко используется ультразвуковая допплерография. С помощью ультразвука удалось разрушать хрусталик (Kelman, 1970) внутри глаза с последующим отсасыванием его фрагментов через маленькую иглу, значительно уменьшив травму глаза и осложнения во время операции. Ультразвук используется с большим успехом для рассасывания помутнений в глазу, в виде фонофореза и т.д.

Впервые в мировой практике во второй половине XX столетия в нашей стране под руководством проф. Е,И, Сидоренко начали использовать инфразвук в качестве лечебного фактора. Инфразвуковые колебания, синхронные с деятельностью сердца, позволяют улучшить приток артериальной крови в глаз и отток венозной крови из глаза, снимают спазмы мышц, улучшают диффузию медикаментов, повышают синтез РНК, рассасывание'помутнений в глазу, активизируют гидродинамику, санацию язв роговицы и т.д.

Мы остановились лишь на наиболее важных успехах офтальмологии XX века и приносим извинения армии ученых нашей страны и зарубежья, о которых не смогли упомянуть в этом коротком разделе учебника.

В заключение хочется привести слова Т.Е. Брошевского: ...нельзя назвать всех ученых и практиков, которые во многом способствовали прогрессу советской офтальмологии. Успехи и достижения современной офтальмологии — это результат проявления талантов старых и молодых, известных и менее известных ученых. Их активную и плодотворную деятельность можно сравнить с чудесной мозаикой, собранной трудом и творческой мыслью многих художников в замечательное произведение искусства. В наш век научно-технического прогресса исключительно большое значение приобрели новейшие методы исследования и диагностики — плодотворно развивающиеся биомикроскопия, офтальмоскопия, гониоскопия, тонография, ультразвуковая диагностика и терапия, флюоресцентная ангиография, электронная микроскопия, микрохирургия, лазеры и многое другое, что позволяет проникнуть в тайны и неизведанные области глазных заболеваний».

ГЛ 1

АНАТОМИЯ И ФИЗИОЛОГИЯ ОРГАНА ЗРЕНИЯ

Усвоив материал этой главы, вы должны знать:

— эмбриогенез глаза;

— анатомо-оптические характеристики органа зрения ребенка и взрослого;

— строение защитного аппарата глаза;

— строение роговицы и склеры;

— строение сосудистой оболочки;

— основные функции сетчатки.

ЭВОЛЮЦИЯ ОРГАНА ЗРЕНИЯ

Эмбриональное развитие органа зрения. Эмбриогенез глаза показывает, что глаз является частью мозга, вынесенной за его пределы. Глаза формируются из выпячиваний промежуточного мозга, которые появляются на 2-й неделе эмбрионального периода по обе стороны от него (первичные глазные пузыри).

В период внутриутробного развития зачаток глазного яблока обособляется очень рано — в конце 2-й недели, когда зародышевая пластинка состоит из 3 слоев: эктодермы, мезодермы и энтодермы и имеет уплощенную чечевицеобразную форму. На передней поверхности нейральной части эктодермы, из которой будет развиваться центральная нервная система, появляются парные зрительные ямки.



Рис. 1. Глазные пузыри с ножками по бокам переднего мозгового пузыря. Вид сверху (по Гохштеттеру).

К 3-й неделе при замыкании мозговой трубки ямки углубляются, выпячиваясь кнаружи, перемещаются и принимают вид глазных пузырей. Они расположены по бокам переднего мозгового пузыря и свободно с ним сообщаются (рис. 1).

К концу 3—4-й недели под влиянием собственных потенций глазного пузыря происходит инвагинация его передней стенки и пузырь превращается в глазной бокал. От бывшего зрительного желудочка (пузыря) остается лишь узкая щель. Из дистального листка бокала в последующем формируется сетчатка, из проксимального — пигментный эпителий. Одновременно с образованием бокала возникает зачаток хрусталика из эктодермы (рис. 2).

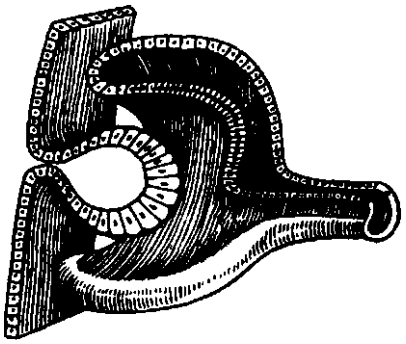

Рис. 2. Закладка хрусталика и образование глазного бокала.

Между зачатком хрусталика и внутренней стенкой бокала остается небольшое количество мезенхимальных клеток, из которых формируется первичное стекловидное тело (рис. 3, а). Наружная часть бокала растет быстрее, край глазного бокала снизу начинает все больше ввертываться, формируя вторичную зародышевую щель. Через эту щель проникает большое количество мезенхимы, которая образует богатую сосудистую сеть стекловидного тела и формирует сосудистую капсулу вокруг хрусталика.

В 6 нед гестации зародышевая щель глаза и зрительного нерва закрывается и начинает дифференцироваться ножка глазного бокала, образуется гиалоидная артерия, питающая стекловидное тело и хрусталик (рис. 3,6). Края глазного бокала, прорастая вперед, образуют радужную и ресничную части сетчатки. Ножка, или стебелек, глазного бокала удлиняется, пронизывается нервными волокнами, теряет просвет и превращается в зрительный нерв.

Из мезодермы, окружающей глазной бокал, очень рано начинают дифференцироваться сосудистая оболочка и склера. В мезенхиме, которая прорастает между эктодермой и хрусталиком, появляется щель — передняя камера.

Мезенхима, лежащая перед щелью, вместе с эпителием кожи превращается в роговицу, лежащая сзади — в радужку.

К 9 мес постепенно запустевают сосуды стекловидного тела, атрофируется сосу-

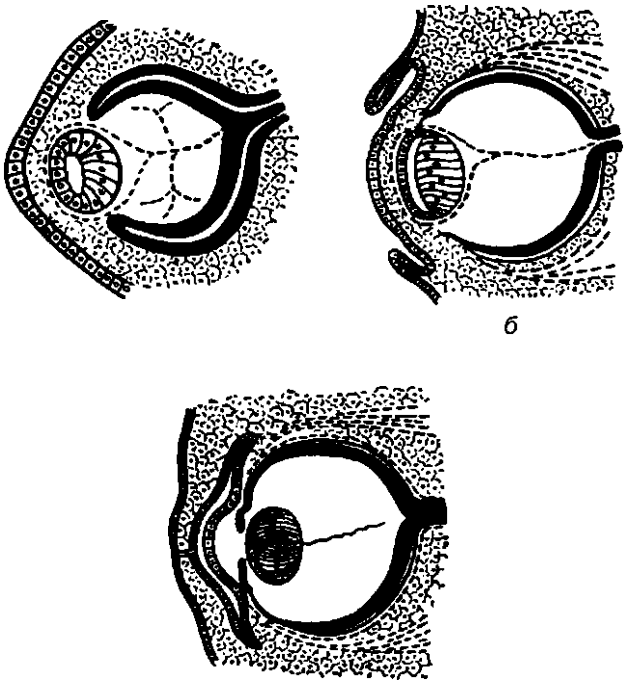

Рис. 3. Эмбриональное развитие человеческого глаза (черным обозначена нервная эктодерма; заштрихована наружная эктодерма; точками показана мезодерма). *а* - закладка первичного стекловидного тела; *б* - дифференцировка зрительного нерва; *в* - дифференцировка оболочек глаза

Эмбриогенез глаза

Гестационный возраст эмбриона или плода	Длина переднезадней оси, мм	Состояние глаза
3 нед	1,5-4,5	Возникновение глазных ямок и их переход в глазные пузыри. Образование эктодермальной пластинки — зачатка линзы. Появление открытой ножки глазного пузыря
4 нед	4,5-7,5	Образование глазного бокала, хрусталиковой ямки. Врастание артерии стекловидного тела в зародышевую щель глазного бокала. Дифференцирование сетчатки на два слоя вблизи заднего полюса. Образование примитивного диска зрительного нерва
5 нед	7,5-12	Образование хрусталикового пузырька — капсулы линзы, волокон и капсульного эпителия. Возникновение сосудистой сумки линзы, сосудистой сети хориодеи, примитивного нейроэпителия
6 нед	12-17	Возникновение капсулозрачковой мембраны, собственных сосудов первичного стекловидного тела, мезодермального стекловидного тела, слоев ганглиозных клеток. Формирование слоев роговицы
7 нед	17-24	Возникновение зачатка век. Формирование передних и задних ресничных артерий. Вхождение нервных волокон от ганглиозных клеток в канал зрительного нерва. Развитие стромы радужки. Образование слезных канальцев в виде эпителиальных тяжей
8 нед	24-31	Развитие склеры. Возникновение эмбрионального ядра хрусталика. Развитие частичного перекреста нервных волокон в хиазме. Появление зрительного тракта. Формирование орбитальной части слезной железы
9 нед	31-40	Срастание краев век. Исчезновение собственных сосудов стекловидного тела. Появление вторичного стекловидного тела
10 нед	40-49	Возникновение палочек и колбочек в виде нитевидных отростков
11 нед	49-50	Образование глиозного отростка на диске зрительного нерва Возникновение эктодермальной части радужки, ресничного тела
12 нед	59-70	Формирование зародышевого ядра хрусталика с ламбдовидными швами. Конец эмбрионального периода развития
4 мес	70-110	Образование сосудистого кольца зрительного нерва (цинново сосудистое кольцо). Возникновение влагалища глазного яблока (тенонова капсула). Формирование мышцы, поднимающей верхнее веко. Появление артерий сетчатки в зоне вокруг диска зрительного нерва
5 мес	110—160	Открытие слезных путей в носовую полость
6 мес	160-200	Формирование глиальных чехлов вокруг артерии стекловидного тела
7 мес	200-240	Исчезновение межзрачковой мембраны и облитерация артерии стекловидного тела. Разъединение сращенных век
8 мес	240-250	Развитие решетчатой пластинки зрительного нерва. Исчезновение задней сосудистой сумки линзы
9 мес		Развитие хиазмы и зрительного нерва. Исчезновение сосудов стекловидного тела

дистая капсула хрусталика. Внутри хрусталика образуется плотное зародышевое ядро, объем хрусталика уменьшается. Стекловидное тело приобретает прозрачность (рис. 3, в).

Веки развиваются из кожных складок. Они закладываются кверху и книзу от глазного бокала, растут по направлению друг к другу и спаиваются вместе своими эпителиальными покровами. Эта спайка исчезает к 7 мес развития.

Слезная железа возникает на 3-м месяце, слезный канал открывается в носовую полость на 5-м месяце внутриутробной жизни.

Более детально эмбриогенез глаза приведен ниже. Формирование тканей органа зрения из различных эмбриональных листков следует учитывать при анализе системных повреждений глаза и организма.

К моменту рождения плода сложный цикл развития глаза и его придатков завершен не полностью. В первые недели после рождения происходит обратное развитие элементов зрачковой мембраны, стекловидного тела и хрусталика, перепонки носослезного канала, продолжается формирование макулярной области, иннервации.

ОСОБЕННОСТИ ЗРИТЕЛЬНОГО АНАЛИЗАТОРА У ДЕТЕЙ И ПОСТНАТАЛЬНОЕ СОЗРЕВАНИЕ ЕГО СТРУКТУР

В развитии зрительного анализатора после рождения выделяют 5 периодов:

1) формирование области желтого пятна и центральной ямки сетчатки в течение первого полугодия жизни — из 10 слоев сетчатки остаются в основном 4 (зрительные клетки, их ядра и пограничные мембраны);

2) увеличение функциональной мобильности зрительных путей и их формирование в течение первого полугодия жизни;

3) совершенствование зрительных клеточных элементов коры и корковых зрительных центров в течение первых 2 лет жизни;

4) формирование и укрепление связей зрительного анализатора с другими органами в течение первых лет жизни;

5) морфологическое и функциональное развитие черепных нервов в первые 2—4 мес жизни.

Становление зрительных функций ребенка происходит соответственно этим этапам развития.

Кожа век у новорожденных очень нежная, тонкая, гладкая, без складок, через неё просвечивает сосудистая сеть. Глазная щель узкая и соответствует размеру зрачка. Ребенок мигает в 7 раз реже по сравнению с взрослыми (2—3 мигания в минуту). Во время сна часто нет полного смыкания век и видна голубоватая полоска склеры. К 3 мес после рождения увеличивается подвижность век, ребенок мигает 3—4 раза в минуту, к 6 мес — 4—5, а к 1 году — 5—6 раз в минуту.

К 2 годам глазная щель увеличивается, приобретает овальную форму в результате окончательного формирования мышц век и увеличения глазного яблока. Ребенок мигает 7—8 раз в минуту.

К 7—10 годам веки и глазная щель соответствуют показателям взрослых, ребенок мигает 8—12 раз в минуту.

Слезная железа начинает функционировать лишь через 4—6 нед и более после рождения, дети в это время плачут без слез. Однако слезные добавочные железки в веках сразу продуцируют слезу, что хорошо определяется по выраженному слезному ручейку вдоль края нижнего века. Отсутствие слезного ручейка расценивается как отклонение от нормы и может быть причиной развития дакриоциститов. К 2—3-месячному возрасту начинается нормальное функционирование слезной железы и слезоотделение.

При рождении ребенка слезоотводящие пути в большинстве случаев уже сформированы и проходимы. Однако примерно у 5% детей нижнее отверстие слезно-носового канала открывается позже или вообще не открывается, что может служить причиной развития дакриоцистита новорожденного.

Глазница (орбита) у детей до 1 года относительно мала, поэтому создается впечатление больших глаз. По форме глазница новорожденных напоминает трехгранную пирамиду, основания пирамид имеют конвергентное направление. Костные стенки, особенно медиальная, очень тонкие и способствуют развитию коллатеральных отеков клетчатки глазницы (целлюлиты). Горизонтальный размер глазниц новорожденного больше вертикального, глубина и конвергенция осей глазниц меньше, что создает порой впечатление сходящегося косоглазия. Размеры глазниц составляют около 2/3 соответствующих размеров глазниц взрослого человека. Глазницы новорожденного площе и мельче, поэтому хуже защищают глазные яблоки от травм и создают впечатление выстояния глазных яблок. Глазные щели у детей шире из-за недостаточного развития височных крыльев клиновидных костей. Зачатки зубов расположены ближе к содержимому глазницы, что облегчает попадание в нее одонтогенной инфекции. Формирование глазницы заканчивается к 7-летнему возрасту, к 8—10 годам анатомия глазницы приближается к таковой взрослых людей.

Конъюнктива новорожденного тонкая, нежная, недостаточно влажная, со сниженной чувствительностью, может легко травмироваться. К 3-месячному возрасту она становится более влажной, блестящей, чувствительной. Выраженная влажность и рисунок конъюнктивы могут быть признаком воспалительных заболеваний (конъюнктивит, дакриоцистит, кератит, увеит) или врожденной глаукомы.

Роговица новорожденных прозрачная, но в ряде случаев в первые дни после рождения она бывает несколько тусклой и как бы опалесцирует. В течение 1 нед эти изменения бесследно исчезают, роговица становится прозрачной. Следует отличать эту опалесценцию от отека роговицы при врожденной глаукоме, которая снимается инсталляцией гипертонического раствора (5%) глюкозы. Физиологическая опалесценция не исчезает при закапывании этих растворов. Очень важно проводить замеры диаметра роговицы, так как его увеличение является одним из признаков глаукомы у детей. Диаметр роговицы новорожденного равен 9—9,5 мм, к 1 году увеличивается на 1 мм, к 2—3 годам — еще на 1 мм, к 5 годам он достигает диаметра роговицы взрослого человека — 11,5 мм.

У детей до 3-месячного возраста чувствительность роговицы резко снижена. Ослабление корнеального рефлекса приводит к тому, что ребенок не реагирует на попадание инородных тел в глаз. Частые осмотры глаз у детей этого возраста имеют важное значение для профилактики кератитов.

Склера новорожденного тонкая, с голубоватым оттенком, который постепенно исчезает к 3-летнему возрасту. Следует внимательно относиться к данному признаку, так как голубые склеры могут быть признаком синдромньо заболеваний и растяжения склеры при повышении внутриглазного давленш при врожденной глаукоме.

Передняя камера у новорожденных мелкая (1,5 мм), угол передней камерк очень острый, корень радужки имеет аспидный цвет. Полагают, что такой цвет обусловлен остатками эмбриональной ткани, которая полностью рассасывается к 6—12 мес. Угол передней камеры постепенно раскрывается и к 7 годам становится таким же, как у взрослых людей.

Радужка у новорожденных голубовато-серого цвета из-за малого количества пигмента, к 1 году начинает приобретать индивидуальную окраску. Цвет радужки окончательно устанавливается к 10—12-летнему возрасту. Прямая и содружественная реакции зрачка у новорожденных выражены не очень отчетливо, зрачки плохо расширяются медикаментами. К 1 году реакция зрачка становится такой же, как у взрослых.

Цилиарное тело в первые 6 мес находится в спастическом состоянии, что обусловливает миопическую клиническую рефракцию без циклоплегии и резкое изменение рефракции в сторону гиперметропической после инсталляций 1% раствора гоматропина.

Глазное дно у новорожденных бледно-розового цвета, с более или менее выраженной паркетностью и множеством световых бликов. Оно менее пигментировано, чем у взрослого, сосудистая сеть просматривается четко, пигментация сетчатки часто мелкоточечная или пятнистая. По периферии сетчатка сероватого цвета, периферическая сосудистая сеть незрелая. У новорожденных диск зрительного нерва бледноват, с синевато-серым оттенком, что можно ошибочно принять за его атрофию. Рефлексы вокруг желтого пятна отсутствуют и появляются в течение 1-го года жизни. В течение первых 4—6 мес жизни глазное дно приобретает вид, почти идентичный глазному дну взрослого человека, к 3 годам отмечается покраснение тона глазного дна. В диске зрительного нерва сосудистая воронка не определяется, она начинает формироваться к 1 году и завершается к 7-летнему возрасту.

КРАТКАЯ АНАТОМИЯ ГЛАЗА

Орган зрения (зрительный анализатор) состоит из 4 частей: 1) периферической, или воспринимающей, части — глазное яблоко с придатками; 2) проводящих путей — зрительный нерв, состоящий из аксонов ганглиозных клеток, хиазма, зрительный тракт; 3) подкорковых центров — наружные коленчатые тела, зрительная лучистость, или лучистый пучок Грациоле; 4) высших зрительных центров в затылочных долях коры больших полушарий. ***<*? <Г<***

Периферическая часть органа зрения включает глазное яблоко, ^защитный аппарат глазного **ябдщдиСгмздш^^-^™)** и придаточный аппарат гда^Хслезный и двигательный аппарат).

" ГлашИ№1№^ тканей, которые анатомически и функционально подразделяются на 4 группы: 1) зрительно-нервный аппарат, представ-

ленный сетчаткой с ее проводниками в мозг; 2) сосудистая оболочка — хориоидея, цилиарное тело и радужная оболочка; 3) светопреломляющий (диоптрический) аппарат, состоящий из роговицы, водянистой влаги, хрусталика и стекловидного тела; **4)** наружная капсула глаза — склера и роговица (рис. **4,** см. вкл.)

Зрительный процесс начинается в сетчатке, взаимодействующей с хориоидеей, где световая энергия превращается в нервное возбуждение. Остальные части глаза являются по существу вспомогательными. Они создают наилучшие условия для акта зрения. Важную роль играет диоптрический аппарат глаза, с помощью которого на сетчатой оболочке получается отчетливое изображение предметов внешнего мира.

Наружные мышцы **(4** прямые и 2 косые) делают глаз чрезвычайно подвижным, что обеспечивает быстрое направление взора на тот предмет, который в данный момент привлекает внимание.

Все остальные вспомогательные органы глаза имеют защитное значение. Орбита и веки защищают глаз от неблагоприятных внешних влияний. Веки, кроме того, способствуют увлажнению роговицы и оттоку слезы. Слезный аппарат продуцирует слезную жидкость, которая увлажняет роговицу, смывает с ее поверхности мелкие соринки и оказывает бактерицидное действие.

ГЛАЗНОЕ ЯБЛОКО

Сетчатка — самая внутренняя **(1**-я) оболочка глазного яблока. Это начальный, периферический отдел зрительного анализатора. Здесь энергия световых лучей преобразуется в процесс нервного возбуждения и начинается первичный анализ попадающих в глаз оптических раздражителей. Сетчатка имеет вид тонкое гтрозрачнойдпкщдь толщина^которой около^зрительного нерва **0,4** мм^ у заднего полюса глаза *JB* жЙТТо»^ пягне^О,1-^^S мм, на^^ифёрии 6,**1** мм. Сетчатка фиксирована лишь в двух местах: у диска зрительного нерва за счет волокон зрительного нерва, которые образованы отростками ганглиозных клеток сетчатки, и гяе. оканчивается оптически деятельная часть сетчатки. *Orq^errata^* имеет вид зубчатой, зигзагообразной 7шнии, находящейся впереди экватора глаза, приблизительно в 7—8 мм от корнеоЕклеральнрй граниш^ прикрепления наружных мышц глаза. На остальном протяжении сетчатта.удерждваехся ш е в месте давлением стеЙЖШВДШг^тела, а также физиологической связью между окончаниями *т^бч^и колбочек* и протогшазматнчЪЪюши отростками пигментного элитедйя, поэтому возможны отслойка сетчатки и резкое снижение зрения.

Пигментный эпителий, генетически относящийся к сетчатке, анатомически тесно связан с сосудистой оболочкой. Вместе с сетчаткой пигментный эпителий участвует в акте зрения, так как в нем образуются и содержатся зрительные вещества. Его клетки содержат **татар** ду**мий тугурлыг** — фуснин^ Поглощая пучки света, пигментный эпителий устраняет возможность диффузного светорассеяния внутри глаза, что могло бы снизить ясность зрения. Пигментный эпителий также способствует обновлению утя^О^^ и F"-"fo**[g**£!L

Сд^щкамю^^ каждый из которых образует самостоятельный слой. Первый нейрон представлен рецепторным нейроэпителием (палочками и колбочками и их ядрами), второй™ ОИйолярными, третий —

ганглиозными клетками. Между первым и вторым, вторым и третьим нейронами имеются синапсы (рис. 5, см. вкл.).

Глазное дно. Внутренняя поверхность глазного яблока, в^т;инная: опшчесга деятельной частью сетчатки, получила название **глазного дна** (рис. 6, см. вкл.).

На глазном дне имеются два важных образования — желтое пятно (макулярная область) и дис^ *зям^щрго* нерва. В функциональном и анатомическом отношении оптически деятельная часть сетчатки подразделяется на две части. Санкциейцентрм^жа^ДШШя *(н^ожримщовщ^ЯЯ)* связана ofo^c^ft,;^gдjjg„го, Л ?Т*М.*[a] особо чувствительная к хроматическим лучам. В ней сосредоточенны только колбочки. Число палочек и колбочек, приходящихся на 1 нервное волокно, растет по мере удадещщ^рт центра сетчатки* доходя до 100 и более. У новорожденного сетчатка на всем протяжении до зубчатой линии состоит из 10 слоев. Желтое пятно еще не сформировано, поэтому зрение низкое (0,002), но имеются прямая и содружественная реакции на свет, возможно кратковременное слежение за медленно движущимися предметами. Сетчатка рано начинает дифференцироваться в макулярной области, ее структурное созревание происходит в тздение педвых4—6 мес жизни. *т* Щ1ШЩ)№Ж ЯбтаСТ.[гртият1<гя] истончается и содержит [тпттт]-[1гп]4i>ii?[1]i*V* **ifPf £ Ш №** В связи с дифференцированием макулярной области зрение у ребенка возрастает: к возрасту 2 нед у него появляется способность более длительно фиксировать взгляд на больших предметах. Ко 2-му месяцу появляется бинокулярная фиксация взора, к 6—8 мес дети различают простые геометрические фигуры. К 3 годам острота зрения равна 1,0 у 10% детей, к 7 годам — у 55% , к 14 годам — у 90% подростков.

Диск зрительного нерва — область, в которой сходятся волокна ганглиозных клеток сетчатки, образуя зрительный нерв. Отсутствие в этом месте палочек и колбочек обусловливает слепое пятно. Диск является началом зри-**ТСЛЬДАЩ** цgpfla. который представляет собой белое вещество мозга и так же, как мозг, заю!ючен^**В(**оболочки, являющиеся продолжением мозговых оболочек. Пространствомежду оболочками запол ненюJШШiJШQ^зговой жидкостью^ Диск *зрШёМЖбг^вёрва* выглядит как четко очерченный бледно-розовый овал диам^д^ на 4 мм назальнее желтого пятна. Из него^ыходит центральная артерия сетчатки в сопровождении соответствующей вены. Артериальные ветви по сравнению с венами более красные, светлые и тонкие. ОщрЩЩШ *ШЛМШ&Ш^^^&Ш^ШЛтШ^* Равняется у взрослых 2:3^ у детей до 10 лет - 1:2.

В зрительном проводящем пути различают4 отрезка: 1) зрительный нерв; 2) хиазму, в которой частично *^^^1^}хвеаатся* (щщрсщше) волокна и объе-Щйжотся оба зрительны^нёрва; 3) зрит^,л^нмй ТРЖ^ **4)** наружные коленчатые тела, зрительную лучистость и оптический центр восприятия, расположенный ***^Л^s^^0с^па^*** Уровень повреждения зрительного пути хорошо определяется по изменению полей зрения (рис. 7).

Сетчатка люжит на хориоидее, части сосудистой оболочки, которая выстилает внутреннюю поверхность наружной капсулы глаза. Только в пео^не^, ЧЙ£[ТИ] глазного яблока, в области роговицы, сосудистая оболочка не примыкает к наружной оболочке, вследствие чего между роговицей и передней частью сосудистого тракта — рад^оккои^разуетс !са\^а!лазаГ

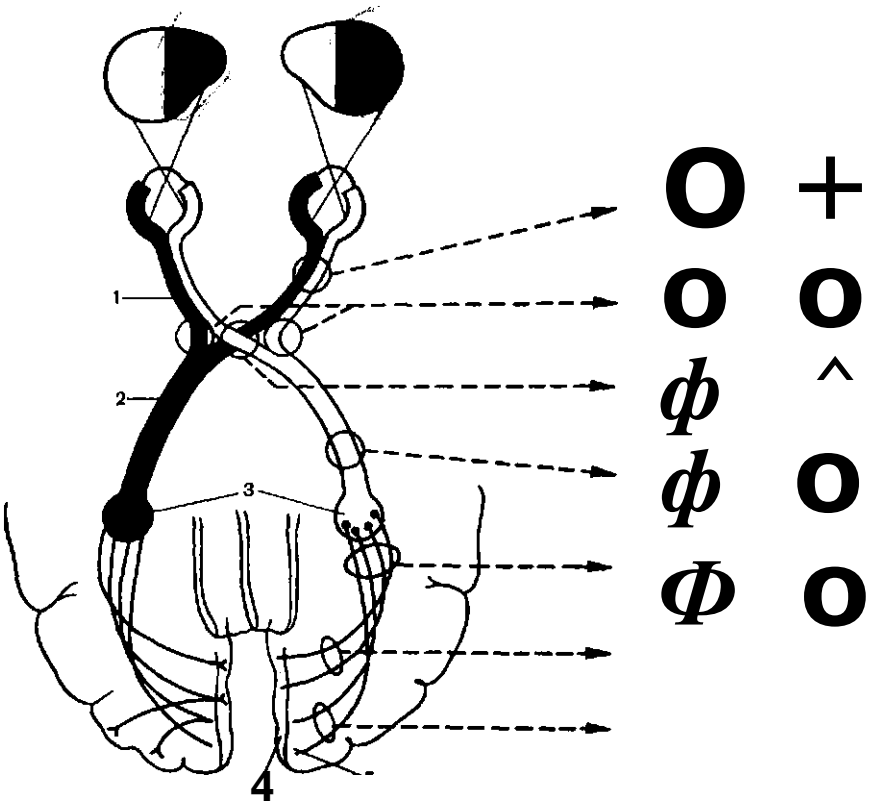

Рис. 7. Повреждение зрительного пути на разных уровнях и соответствующие дефекты полей зрения.
1 **- неперекрещенные волокна зрительного нерва;** ***2*** **- зрительный тракт;** 3 **- наружное коленчатое тело;** ***4-5*** **- корковые центры зрительного анализатора.**

Сосудистая **оболочка** (2-я оболочка глаза) имеет ряд особенностей строения, что обусловливает трудности в определении этиологии заболеваний и лечении.

Задние короткие цилиарные артерии (число^б^^^^гг^йщ^дерез склеру вокруг зрительного нерва, распада!отсяПна мелкие ветви, образуя **лрршжцею.**

Задние длимь^^ проникнув в глазное яблоко, идутз супрахориоидальном прострщщхйе (в горизонтальном меридиане) кпереди и образуют болыпрй **яртрр**^дльн^й круг радужки. В его образовании участвуют и передние цилиарные артерии, которые являются продолжением мышечных ветвей глазничной артерии.

Мышечные ветви, снабжающие кровью прямые мышцы глаза, идут вперед по направлению к роговице под названием передних цилиарных артерий. Немного не доходя до роговицы, они уходят внутрь глазного яблока, где вместе с задними длинными цилиарными артериями образуют большой артериальный круг радужки (рис. 8, см. вкл.).

Сосудистая оболочка имеет две системы кровоснабжения: ***птшу*** ппш **хорjjр-**

и цилпарного тела (система^^

Эти два бассейна соединяются через короткие возвратные веточки, функцио нально малозначимые. Вследствие этого нередко наблюдаются изолирован ные заболевания (воспаление) nerjg^ero^^
иридощклит и заднегоотрезка — хориоретинит. Лишь при мощной инфекцш воспаление может захватить всю сосудистую оболочку ^пащлзеиты). Разобще ние этих бассейнов наблюдается при ретинопатии недоношенных.

Сосудистый тракт почти полностью состоит из артериол. Как известно и: физиологии, артериолы реагируют на любые эндо- и экзогенные факторы изменением тонуса. Возможно, эта высокая чувствительность сосудистого тракта лежит в основе его участия во многих процессах и позволяет диагностировать общие заболевания пр радудцср (иг^илпттиагц^^тиуя),

Остов сосудистой оболочки включает в себя много протеиновых и мукополисахаридных структур. Эти структуры и обилие ретикулярной ткани служат основой, на которой развиваются практически любые аллергические процессы. Аллергическим реакциям способствует также повышенная проницаемость гематоэндотелиального барьера, поэтому аллергены и антитела легко проникают из крови в ткани глаза.

Кровоток в хориоидее замедлен. Если сравнить просвет сосудов, приносящих й" ^бС^щйхкрою из глаза, то сосудистая оболочка представляется своеобразным «отстойным бассейном», так как кровоток в ней резко замедлен. Внутриглазное давление также препятствует крощ ид^ща^а. В связи сТэтидТв сосудистом тракте оседают и р^
фекщш,

_ Строение хориоадеи каждая ветвь задних коротких сосудов формирует и питает свой сектор. Сосуды имеют ограниченное количество анастомозов между собой, поэтому возможно развитие процессов в одном секторе (гранулематозные увеиты).

Хориокапилляры имеют своеобразное строение. Хориоидея состоит из 5 слоев. Наружный слой крупных сосудов прилежит к супрахориоидальному пространству, а внутренний слой представлен хориокапиллярами. Хориокапиллящ значительно отличаются от обычных капилляров в первую очередь шдоокдом просветом. ^ 3 паза превышающим просвет обычных капилляров. Если в обычном капилляре эритроцит проходит f'трудом; значительно деформируясь, то в хориокашитляре онучится со скоростью курьерского поезда, и кровоток в хориокапилляре доводщр щугенсивен. Фенестри^мще стенки хориокапилларор пщцопщк тому, чтр ддариоирея оукрцвается дс еетт»..*ДУжами» ктюду, ^liP^f ЙЩР[PN№TyГТ>] Ч™[13]гм р t%mja mr гтр^тта^^ру^ вщтренщя м$mggajja которой приравнивают к функции почек. Она сгщ&<^^
чатку и выведению шлакрви^с^у^т^и. Повреждение мембраны Бруха приводит к отеку свалки, ^ измещгии, увеопатий.

Поступление крови в хориоидею избыточное, значительно превостодящее ПОТребНОСТ^ГДаза. ХорИОИДаЛЬНЫЙ КРОВОТОК гл.ятаЛа'"|~^рр \л1ртсП^^ии в минуту. Подтверждением этому служит малый перепад парциального давления кислорода в крови, притекающей (артериальной) и оттекающей (венозной) из глаза. Из глаза вытекает практачески<ЗШШ1Шй1М.Ш0ъь. Большое

содержание кислорода в крови и чувствительные к нему структуры в сетчатке (большое количество ненасыщенных аминокислот) при большом потоке крови в хориоидее приводят к возможности их повреждения кислородом (перекисное окисление) при различных неблагоприятных условиях (в кислородны? кувезах, при избыточном освещении).

Даже эти далеко не все особенности строения сосудистой оболочки позволяют согласиться со словами известного английского офтальмолога Вудса «Легче сказать, чего не бывает в сосудистой оболочке». Практически любой процесс в организме отражается здесь, увеальные процессы полиэтиологичны.

Лечение увеитов также сопряжено с трудностями. Положение сосудистой оболочки внутри глаза под защитой склеры и роговицы приводит к тому, что в этиологии увеитов ведущую роль играют эндогенные факторы. Внутривенное введение лекарственных средств оказывается малоэффективным, так как гемофтальмический барьер резко ограничивает поступление препаратов в глаз.

Сосудистая оболочка состоит из радужки, цилиарного тела и хориоидеи. Каждый отдел имеет свое назначение.

Хооиоилдя составляет>**ааИЩ&2/3„ЗДЩШ** Ее **ч** вет бурыйилц,щшый. что зависит от большого количества хроматофоров, протоплазма которых богата бурым зернистым пигментом меланином. Большое количество крови, содержащееся в сосудах хориоидеи, связано с ее основной трофической функцией — обеспечивать восстановление постоянно распадающихся зрительных веществ, благодаря чему фотохимический процесс поддерживается на постоянном уровне. Там, где кончается оптически деятельная часть сетчатки, сосудистая оболочка также меняет свою структуру и хориоидея превращается в цилиарное тело. Граница между ними совпадает с зубчатой линией.

Цилиарное, или ресничное, тело имеет .форму, кольца с наибольшей толщиной у места соединения с радужкой благодаря присутствию гладкой мышцы . С этой мышцей связано участие цилиарного тела в акте аккомодации, обеспечивающей ясное видение на различных расстояниях. **Ц**[идааоны9 отро- cngij^gji^^ которая обеод^щш**^Х-лоетоац-**ство внутриглазного давления и доставляет питательные вещества бессосудистым образованиям"глаза — роговице, хрусталику Й"сте1о1овйдному телу.

Передняя часть сосудистого тракта — радужка, в ее центре имеется отверстие **-4Е22ЙЬ^** Зрачок регулирует количество света, поступающего в глаз. Диаметр зрачка изменяют две мышцы, заложенные в радужке, — суживающая и расширяющая зрачок. От слияния длинных задних и передних коротких сосудов хориоидеи возникае'^**ощ**(що^круг *к^овообра^ния* цилиарного тела, от которото^ сосуды. ^тапйчЙыУхрд сосудов ^не **рдэдалшн^)** может быть или вариантом нормы, или, что"более важно, признаком ^оваскуляризаши, отражающей хронический (не **jMeHeeJJ—**4 мес) р^^Д^^^Щ1^,"Г™ * п° в глазу. Новообразование сосудов в радужке **называется5**\^оз^^

Наружная **обсглъчла** Глазного яблока (3-яобЬлочка): непрозрачная склера или белочная оболочка и меньшая — прозрачная роговица, по краю которой расположен **полупрозрачнь1Й**^§2,док — лимь (шириной Г~|^^мм). Плотность*иигл Ш* податливость склеры и роговицы обеспечивают сохранение формы глаза.

Через прозрачную роговицу в глаз проникают лучи света. Имеет эллипсоидную форму свертикальным диаметром 11 мм и горизонтальным 12 мм, средний ралиус кривизны *щ^ц* Я mju Толщина роговицы на периферии 1,2 мм, в центре до 0,8 мм. Передние цилиарные артерии отдают веточки, которые идут к роговице и образуют по лимбу густую сеть капилляров - краевую^ гос^те'дпо SmitbinPffFffBWtM В роговицу сосуды не заходят. Она также является главной преломляющей средой глаза. Отсутствие внешней постоянной защиты роговицы компенсируется обилием чувствительных нервов, вследствие чего малейшее прикосновение к роговице вызывает судорожное смыкание век, чувство боли и рефлекторное усиление мигания со слезотечением.

Роговица имеет несколько слоев и снаружи покрыта прекорнеальной пленкой, которая играет важнейшую роль в сохранении функции ротупвидыт вг предотвращении ороговеванияэпителия. Прекорнеальнаяжид-*" кость увлажняет поверхность эпителия роговицы и конъюнктивы и имеет сложный состав, включающий рекоет ряда желез: главной и добавочной слезной, мейбшшевой, желези^ых клеток конъюнктивы Г

Прекорнеальная пленка состоит из 3 слоев (рис. 9). Первый слом тшиттгжцт^^эпитеттию роговицы и называетс^цц шиновым слоей) Благодаря ему прекорнеальная пленка прочно удерживается на роговице, он сглаживает все микронеровности эпителиальной поверхности, обеспечивая характерный для роговицы Однако муциновый слой быстро утрачивается при снижении продукции муцина.

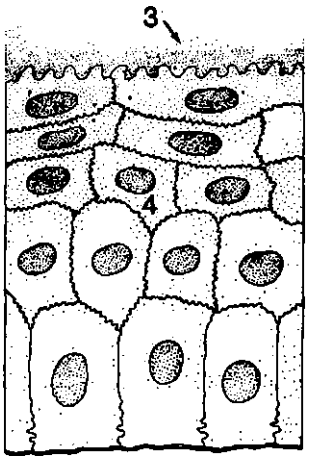

Рис. 9^Строение прекорнеальной слезной пленки. *1* - липидный"слойТ 2 - .водянистый слой; *3* - муциновый~слой; *4* - эпителий роговицы.

Второй, водянистый слой имеет толщину до 7 мкм и состоит из электролитов и мукопротеидов. ^тот непрерывно обновляющийся слой обеспечивает доставку к эпителию питательны^ метаболитов и 3г>1цйв'ающй^ся эпителиальных клеток.

Третий, наружный слой очень тонок7<Е5^**54**-0**,4** мкм). Это липидный слой. Липидная часть слезной пленки защищает роговицу от внешних воздействий, в том числе инфекционной природы, препятствует чрезмерному испарению теплоотдаче с поверхности^пйтелия 'роговицы и конъюнктивы. Липидн^^ойсоздаёт гладкую» поверхность прекорнеальной пленки, улучшая оптические свойства преломляющей системы глаза.

В роговице различают 5 слоев (рйс. 10):

— эпителий многослойный плоский неороговевающий, продолжение эпителия конъюнктивы;

— боуменова оболочка — тонкая бесструктурная неэластичная ткань толщиной 0,01—0,02 мм с тонкими канальцами, в которых проходят нервы из стромы

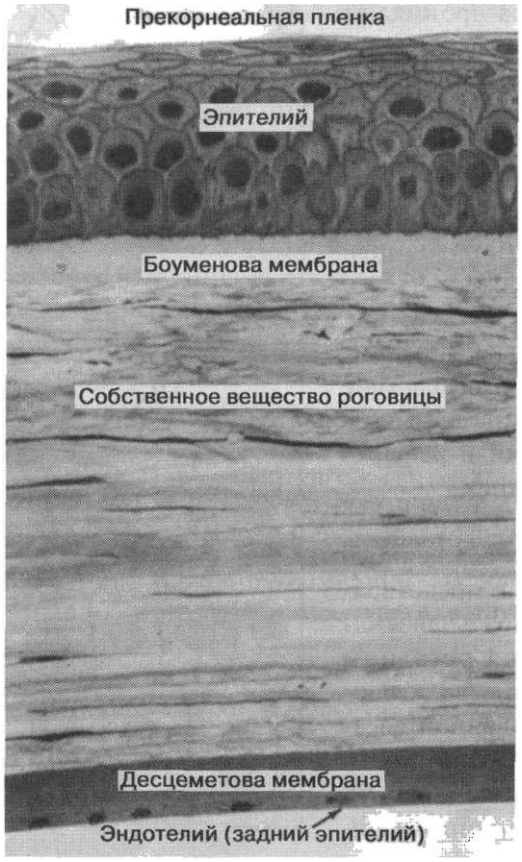

Рис. 10. Строение роговицы.

в эпителий. Она хорошо сопротивляется повреждениям и плохо — инфекции. После повреждения не регенерирует, остаются нежные помутнени* по типу облачках

— строма — собственная ткань роговицы, состоящая из наслоенны> друг на друга соединительнотканны> пластин, склеенных межуточным веществом. Между пластинами лежат многоотростчатые фиксированные клетки, расположенные параллельно и не мешающие прозрачности роговицы. Это самый массивный слой толщиной до 0,5 мм, плохо регенерирует, сохраняя^ ЬолееТштенсивные помутнения;" ~

— десцеметова оболочка — гомогеннаяГтонкая (0,004—0,005 мм), производное эпителия, эластачная, устойчивая к инфекции и повреждению,]%ШЦЦШ(!)УЙ1" **Т^налНско**^тслаивается и **oTjzrjjoMbi** становится складчатой.. В^области*лимба боуменовой и десцеметовой оболочек нет;

— эндотелий, или внутренний эпителий, толщиной 0,004—0,005 мм, слой крупных плоских клеток с большим ядром. Регенерирует плохо. Роговица очень гидрофильна: 1 г ее вещества способен поглотить до 4 г воды, но эндотелий, как помпа, отсасывает воду из роговицы. Повреждение эндотелия приводит к проникновению воды в роговицу, ее отеку, расстройству питания.

Слои роговицы эмбриологически и анатомически многообразны: эпителий и боуменова оболочка связаны с конъюнктивой, строма — со склерой, десцеметова оболочка и эндотелий — с сосудистым трактом.

Склера *{tunika fibrosa)* — непрозрачная, плотная фиброзная, бедная клеточными элементами и сосудами часть наружной оболочки глаза, занимающая 5/6 ее окружности. Она имеет белый или слегка голубоватый цвет, ее иногда называют белочной оболочкой. Радиус кривизны **геттеру ряден 11 мм** сверху она покрыта надсклеральной пластинкой — эписклерой, состоит из собственного вещества и внутреннего слоя, имеющёШ коричневатый оттенок (бурая пластинка склеры) (рис. 11). Строение склеры приближается к коллагеновым тканям, так как она состоит из межклеточных коллагеновых образований, тонких эластических волокон и склеивающей их субстанции. Между внутренней частью склеры и сосудистой оболочкой имеется щель — супрахориоида31Ьноё прост£анство. Снаружи склера покрыта эписклерой, с которой соединена рыхлыми соединительнотканными волокнами. Эписклера является внутренней стенкой тенонова пространства.

Впереди склера переходит в роговицу, это место называется лимбом. Здесь находится одно изТШЯШлее тонких мест наружной оболочки, поскольку ее истончают структуры дренажной системы, интрасклеральные пути оттока.

В заднем отделе склеру прооодает^рш^льныи нерв. "^Это"второе самое тонкое место в наружной оболочке глаза представлено тонкой решетнш:о^щшахш1КОй *(lamina* cribrosa),* через которую проходят^ волокна зрительного нерва и сосуды сетчатки. 2/3 толщины склеры переходит '^ШлЬ^'5рйОТШнёрва и только 1/3 (внутренняя) рб-**_разуех**,решетчатую пластинку. На внутреннюю пластинку падает вся нагрузка от внутриглазного давления, и ее устойчивость определяет судьбу зрения больных глаукомой. Толщина склеры в передних отделах в области экватора доходит до 0,3 мм, в области прикрепления сухожилий прямых мышц она становится толще — до 0,6 мм.

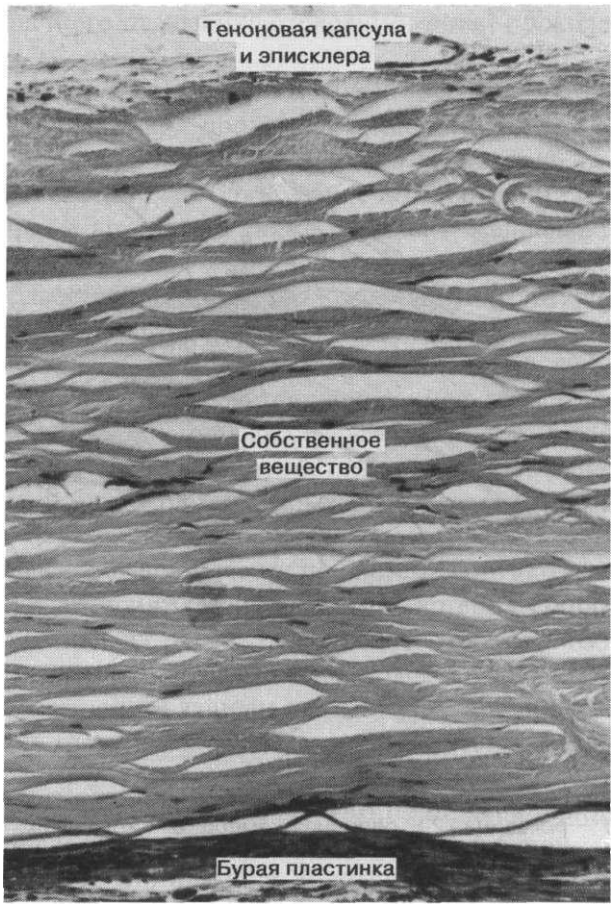

Рис. 11. Строение склеры.

Склера в разных местах пронизана проходящими в глаз артериями, нервами и входящими венами. У заднего полюса вблизи зрительного нерва через нее проходят задние длинные и короткие цилиарные сосуды и нервь^ У экватора в сильно скощенном *нат^ащ^щ^щхо^щт 4—^* вортикозных вен. В переднем отделе, между местами прикрепления прямых мышц и лимбом, проникают передние цилиарные артерии и вены. По ходу этих каналов возможен рост опухоли.

ВНУТРЕННЕЕ ЯДРО ГЛАЗА

Второй по силе преломляющей средой глаза является **хрусталик.** Он имеет форму двояковыпуклой линзы, эластичен, прозрачен. В области экватора к нему прикрепляются тонкие волокна, идущие от цилиарного тела, — циннова связка.

Передняя камера образуется спереди роговицей, сзади — радужкой, а в области зрачка — хрусталиком. Ее глубина варьирует в зависимости от возраста, величины роговицы и хрусталика. Самую периферическую часть передней

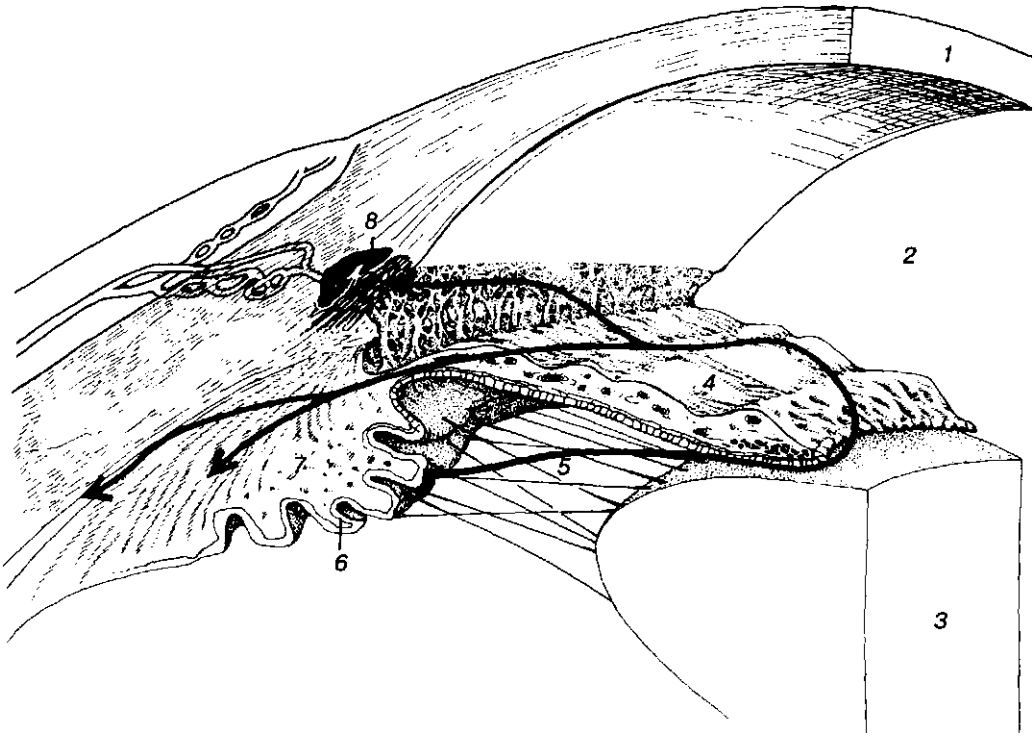

Рис. 12. Строение переднего отдела глаза и пути циркуляции внутриглазной жидкости. ***1*** **- роговица;** ***2*** **- передняя камера;** ***3*** **- хрусталик;** ***4*** **- радужка;** 5 **- задняя камера; б отростки цилиарного тела;** ***7*** **- цилиарное тело;** ***8*** **- шлеммов канал.**

камеры представляет ее угол,^через которыйвлага передней камеры уходит из глаза. Между заднетиЪоверхностью радужки и передней поверхностью хрусталика расположена задняя камера глаза. Камеры глаза соединяются между собой через зрачок. Обмен влаги происходит в них непрерывно, хотя и очень медленно. Из угла передней камеры жидкость через трабекулу попадает в шлеммов канал, а затем через водянистые вены — в передние цилиашные ^РНЬТ (рис. 12).

Пространство позади хрусталика заполнено стекловидным телом, которое содержит 98% воды, немного белка и солей. Несмотря на такой состав, оно не расплывается, так как имеет волокнистую структуру и заключено в тончайшую оболочку. Стекловидное тело прозрачно. По сравнению с другими отделами глаза оно имеет самый большой объем и массу 4 г, а масса всего глаза равна 7 г.

Роговица, хрусталик, внутриглазная жидкость и стекловидное тело составляют диоптрический аппарат глаза, благодаря которому на сетчатке получается отчетливое изображение, необходимое для ясного видения.

Глазное яблоко имеет почти шаровидную форму, помещается в глазнице (или орбите) на жировой клетчатке, от которой оно отделено тонкой соединительнотканной теноновой капсулой. Жировая клетчатка служит как бы по-

душкой для глаза, предохраняющей его от резких сотрясений; в ней проходят сосуды, нервы и мышцы.

Глазное яблоко снабжается кровью из глазной артерии — ветви внутренней сонной артерии. Глазная артерия проникает в глазницу вместе со зрительным нервом. В глазнице артерия распадается на ряд ветвей, главными из которых являются центральная артерия сетчатки, мышечные артерии, задние длинные и короткие цилиарные артерии, а также слезная и медиальная артерии век.

Кровоснабжение сетчатки осуществляется системой центральной артерии сетчатки. Она отходит от глазной артерии, проникает в толщу зрительного нерва и идет по его оси. На диске зрительного нерва артерия делится на верхнюю и нижнюю ветви, каждая из которых разделяется на височную и носовую артерии. Капилляры сетчатки относятся к концевым сосудам без анастомозов.

Ретинальная и увеальные системы кровообращения глаза более или менее самостоятельны, анастомозы между ними очень слабые и не имеют практического значения.

Отток крови из сосудистого тракта осуществляется по системе вортикозных вен. Вены сетчатки соответствуют артериям, причем каждая артерия сопровождается только одной веной. Выйдя из нерва, центральная вена сетчатки впадает в верхнюю глазничную вену или, чаще, уходит в полость черепа, где впадает непосредственно в *sinus cavernosus.* Главным коллектором крови всего глаза и глазницы является верхняя глазничная вена. Она сопутствует глазничной артерии и уходит из глазницы через верхнюю глазничдтую щель, после чего впадает в *sinus cavernosus.* Нижняя орбитальная вена проходит по нижней границе внутренней стенки глазницы и соединяется с верхней глазничной веной.

Ткани глаза иннервируются длинными и короткими цилиарными нервами, содержащими чувствительные, трофические, двигательные и вазомоторные волокна, полученные от ветвей тройничного и глазодвигательного нервов и сплетения сонной артерии.

Длинные цилиарные нервы отходят от первой ветви тройничного нерва. Короткие цилиарные нервы выходят из цилиарного узла, расположенного в глазнице. Цилиарный узел — периферический нервный ганглий, клетки которого связаны с чувствительными, двигательными и симпатическими волокнами.

В глазнице к длинным и коротким цилиарным нервам присоединяются симпатические волокна из сплетения внутренней сонной артерии, не входящие в цилиарный узел. Короткие цилиарные нервы распределяются в сосудистом тракте, причем в хориоидее чувствительных нервов нет (при хориоидитах отсутствует боль), а симпатические волокна, присоединившиеся в глазнице, иннервируют дилататор радужной оболочки.

Длинные цилиарные нервы вместе с короткими нервами образуют густое нервное сплетение в цилиарном теле и по окружности роговицы. От этого сплетения идут чувствительные и трофические нервы в роговицу. В нее проникают и волокна от нервного сплетения в цилиарном теле, от которого идут также ветви в радужку. При патологических процессах в одной из оболочек, например в роговице, происходят изменения и в радужке и цилиарном теле, возникают болевой синдром, светобоязнь.

ЗАЩИТНЫЙ АППАРАТ ГЛАЗА

ГЛАЗНИЦА И ЕЕ СОДЕРЖИМОЕ

Глазница, или орбита, имеет форму четырехгранной пирамиды с закругленными ребрами (рис. 13). Основание пирамиды — ее глазничный край обращено кпереди, вершина — кзади, в полость черепа. Длина переднезадней оси орбиты равна 4—5 см, высота в области входа — 3,5 см, максимальная ширина — 4 см. Оси обеих глазниц конвергируют спереди назад и снаружи внутрь.

Глазницу образуют 7 костей: лобная, основная, решетчатая, небная, слезная, скуловая и верхняя челюсть. В глазнице различают 4 стенки: верхнюю, нижнюю, внутреннюю и наружную.

В передневнутренней части верхней стенки заложена лобная пазуха *(sinus frontalis),* ее размеры индивидуальны. Верхняя стенка глазницы отделяет ее от передней черепной ямки и поэтому граничит с полостью черепа и мозгом. В наружном углу верхней стенки есть углубление для слезной железы *(fossa glandulae lacrimalis).* У внутреннего края верхней стенки на месте ее перехода во внутреннюю есть выемка, или костное отверстие *(incisura,* или *foramen supraorbital),* — место выхода одноименной артерии и нерва.

Нижняя стенка отделяет глазницу от гайморовой полости.

Наружная стенка образована нижней поверхностью скулового отростка лобной, глазничной поверхностью большого крыла основной и основным отростком скуловой кости и отделяет содержимое глазницы от височной ямки.

Внутренняя стенка образована решетчатой костью, ее бумажной пластинкой, спереди слезной костью и лобным отростком верхней челюсти у вершины глазницы. На поверхности слезной кости есть ямка для слезного мешка *(fossa sacci lacrimalis).* От нее начинается слезно-носовой костный канал, который открывается в нижнем носовом ходе на расстоянии 3—3,5 см от наружного отверстия носа. Внутренняя стенка отделяет глазницу от решетчатой пазухи. Бумажная пластинка бывает очень тонкой и представлена подчас двумя слоями надкостницы. Она легко повреждается даже при неосторожном высмаркивании. Повреждение этой стенки обусловливает эмфизему век и реже ретробульбарной клетчатки.

Таким образом, глазное яблоко окружено придаточным* пазухами носа. Их патологи* нередко участвует в развитие глазной патологии.

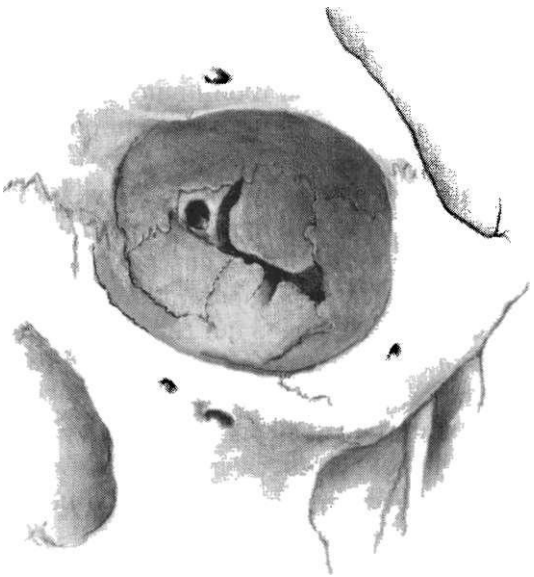

Рис. 13. Глазница (внешний вид).

Край глазницы *(margo superior et inferior)* плотнее ее костей и, выступая вперед, выполняет защитную функцию. У вершины глазницы, в малом крыле основной кости, находится круглое зрительное отверстие *{foramen opticum)* диаметром 4 мм, через которое в полость глазницы входит глазная артерия *(a. ophthalmica)* и выходит зрительный нерв *(n. opticus)* в полость черепа (среднюю черепную ямку).

Кнаружи и книзу от зрительного отверстия, между большим и малым крыльями основной кости, находится затянутая соединительной тканью **верхнеглазничная щель** *(fissura orbitalis superior),* соединяющая глазницу со средней черепной ямкой. Через щель проходят двигательные нервы к мышцам глаза: блоковый *(n. trochlearis),* отводящий *(n. abducens),* глазодвигательный *(n. oculomotorius)* и глазная ветвь тройничного нерва *{ramus ophthalmicus n. trigemini),* симпатический корешок к цилиарному узлу, глазная вена (v. *ophthalmica).* При травме, опухоли средней черепной ямки эти образования сдавливаются или повреждаются, что приводит к синдрому верхнеглазничной щели: птозу (опущение верхнего века), мидриазу (расширение зрачка), тетраплегии (полная неподвижность глаза), анестезии роговицы и кожи века, некоторому экзофтальму, венозному застою.

В нижненаружном углу глазницы, между большим крылом основной кости и телом верхней челюсти, есть вторая щель — **нижнеглазничная** *{fissura orbitalis inferior),* которая соединяет глазницу с крылонебной ямкой. Нижнеглазничная щель закрыта соединительнотканной перепонкой с гладкими мышечными волокнами *(musculus orbitalis),* иннервируемыми симпатическим нервом. У человека эта мышца развита слабо, но все же она влияет на положение глаза в орбите. Повышение тонуса мышцы может быть причиной экзофтальма (выпячивание глазного яблока), понижение - энофтальма (западение глазного яблока). Через нижнеглазничную щель и волокна мышцы обеспечивается анастомоз нижней глазничной вены с венозным сплетением крылонебной ямки и глубокой лицевой веной с возможным влиянием тонуса мышцы на венозное кровообращение в глазнице.

В глубине глазницы, в основной кости, есть круглое отверстие *(foramen rotundum),* которое соединяет среднюю черепную ямку с крылонебной ямкой и отчасти с глазницей. Через круглое отверстие проходит верхнечелюстной нерв *(n. maxillaris)* — вторая ветвь тройничного нерва.

Костные стенки ограничивают вход в глазницу *(aditus orbitae),* который спереди закрывается тарзоорбитальной фасцией *(fascia tarsoorbitalis),* называемой некоторыми авторами передней стенкой глазницы *(septum orbitae).* Тарзоорбитальная фасция прикрепляется к краям глазницы и хрящам век и препятствует распространению инфекции в глазницу с век и из слезного мешка, который лежит впереди нее (экстрасептально). У наружного края жировая ретробульбарная клетчатка заходит за пределы глазницы на 3—4 мм. Край и стенки глазницы служат защитой органа зрения. Строение глазницы определяет особенности ее патологии. Так, анатомическая связь глазницы с придаточными пазухами носа нередко становится причиной перехода воспалительного процесса или прорастания опухоли. Близость зрительного нерва к основной и решетчатой пазухам при воспалительных процессах в них может обусловить риногенные невриты. При травмах верхней стенки глазницы возможно по-

вреждение вещества мозга или распространение воспалительного процесса *из* него на глазницу. Переломы основания черепа могут осложняться повреждением канала зрительного нерва и полной или частичной слепотой из-за нарушения целости или сдавления зрительного нерва, глазничной артерии. Характерным симптомокомплексом сопровождается травматический или воспалительный процесс в области верхней глазничной щели в связи с нарушением венозного оттока и функции нервов. По венозной системе глазницы возможно распространение процесса с кожи лица или глазницы в полость черепа. Особенности расположения нервов в глазнице имеют большое значение в диагностике ряда заболеваний глазницы и центральной нервной системы.

Содержимым глазницы, кроме глазного яблока, служат сосуды, нервы, жировая клетчатка. Последняя, подобно подушке, играет роль амортизатора для глазного яблока.

Сосудистая система глаза и глазницы (рис. 14, см. вкл.). Питание глаза и глазницы происходит от глазной артерии *(a. ophthalmica),* ветви_внутренней сонной артерии *(a. carotis interna).* Глазная артерия отходит от сонной в полости черепа и, прилегая к нижней поверхности зрительного нерва, проходит с ним черед зрительное отверстие в глазницу^v Проникнув в глазницу, артерия располагается между стволом зрительного нерва и наружной прямой мышцей. Затем, огибая зрительный нерв с наружной стороны и переходя на верхнюю его поверхность, глазная артерия образует дугу, от которой отходит большинство ее ветвей. Основной ствол артерии разбивается на конечные ветви, которые, покидая глазницу, перфорируют тарзоорбитальную'фасцию и выходят на кожу. Важнейшие ветви глазной артерии ^ сдезцая, *(a. lacrimalis),* медиальные артерии век *(aa. palpebrales mediates superior et inferior),* лобная артерия *(a.frontales),* артерия спинки носа *(a. dorsalis nasi),* н^лазничная**Тфтерия** *(a. supraorbitales),* решетчатые артерии *(aa. etmoidales).* Их можно назвать внеглазными, так как они не участвуют в сосудистом снабжении глаза. Последнее осуществляется внутриглазными ветвями: мышечными *(aa. musculares),* задними длинными и короткими цилиарными *(aa. ciliaresposticae longae et breves),* центральной артерией сетчатки *(a. centralis retinae).*

Венозное кровообращение (рис. 15, см. вкл.) осуществляется двумя глазными венами — верхней (v. *ophthalmica superior)* и нижней (v. *ophthalmica inferior).* Эти вены собирают кровь от всех тканей глаза и содержимого глазницы, общим стволом выходят через верхнюю глазничную щель и впадают в пещеристый синус *(sinus cavernosus),* расположенный по обе стороны турецкого седла.

Верхняя глазная вена образуется в верхневнутреннем углу глазницы из слияния всех вен, сопутствующих артериям, центральной вены сетчатки, эписклеральных и двух верхних вортикозных вен. Через угловую вену она анастомозирует с кожными венами лица.

Нижняя глазная вена образуется как венозное сплетение в передненижней части глазницы и имеет две ветви. Одна из них соединяется с верхней глазничной веной в общем стволе, а другая направляется кнаружи книзу и через нижнюю глазничную щель открывается в глубокую вену лица (v. *facialis profunda)* и венозное сплетение крылонебной ямки *(plexus venosus pterygopalatinus).* В нижнюю глазную вену изливают кровь две нижние вортикозные и некоторые передние цилиарные вены. Обе глазничные вены анастомозируют во внутренней половине глазницы.

Вены глазницы не имеют клапанов. Это, а также анастомозы между ними, венами лица, пазух носа и крылонебной ямки создают условия для оттока крови в полость черепа, пещеристый синус; в крылонебную ямку; к венам лица, в глубокую лицевую вену. Этим создается возможность распространения инфекции с кожи лица, из пазух носа в глазницу и пещеристую пазуху с током крови или при вовлечении в процесс стенок сосудов (эндофлебит, перифлебит, тромбофлебит).

Лимфа из глазницы оттекает в периваскулярную поверхностную и глубокую лимфатическую системы лица, частично в полость черепа.

Нервы глаза и глазницы. Глазной нерв *(nervus ophthalmicus)* чувствительный, первая ветвь тройничного нерва. Он отходит от гассерова узла в средней черепной ямке, входит в глазницу через верхнюю глазничную щель и разделяется в ней на три ветви: слезный *(n. lacrimal is),* носоресничный (я. *nasociliaris)* и лобный (я. *frontalis)* нервы.

К придаточным и одновременно защитным частям глаза, кроме глазницы, относятся также веки, слизистая оболочка и слезные органы.

ВЕКИ

Веки (рис. 16) образуют глазную щель. Они в виде подвижных заслонок прикрывают переднюю поверхность глазного яблока, защищая его от вредных внешних воздействий. Скользя по глазу при мигательных движениях, веки равномерно распределяют слезу, поддерживая влажность роговицы и конъюнктивы и смывая мелкие инородные тела.

Веки формируются со 2-го месяцагесхащюнного периода и растут навстречу друг **другуГ**срастаются между собой, а к концу 5-го месяца разъединяются, оставаясь спаянными лишь снаружи и снутри под острыми углами. Снутри, прежде чем соединиться, веки делают дугообразный изгиб, оставляя место для слезного мясца.

Веки соединяются у углов глазной щели внутренней и наружной связками *(ligamentum palpebrae mediate et laterale).* Ширина и форма глазной щели варьируют, в норме край нижнего века находится в среднем на 0,5-1 мм ниже лимба роговицы, а край верхнего века на 2 мм прикрывает верхний лимб. Эти соотношения нужно учитывать при оценке изменений положения века. Глазная щель у взрослых имеет в длину 30 мм и вертикальный размер 10—14 мм. У новорожденных она примерно в 2 раза уже, чем у взрослых.

Во внутреннем углу глазной щели есть небольшое возвышение — слезное мясцо *(caruncula lacrimalis),* имеющее строение кожи с сальными и потовыми железами и волосками.

Свободные края век толщиной около 2 мм плотно прилегают друг к другу. В них различают переднее и заднее ребра, интермаргинальное, т.е. межреберное, пространство. На переднем ребре растут ресницы, в луковицы которых открываются выводные протоки сальных желез Цейса. Между ресницами расположены видоизмененные потовые железы Молля. В интермаргинальное пространство открываются выводные протоки желез хряща (мейбомиевы). Их жировой секрет смазывает края век, способствуя их плотному прилеганию.

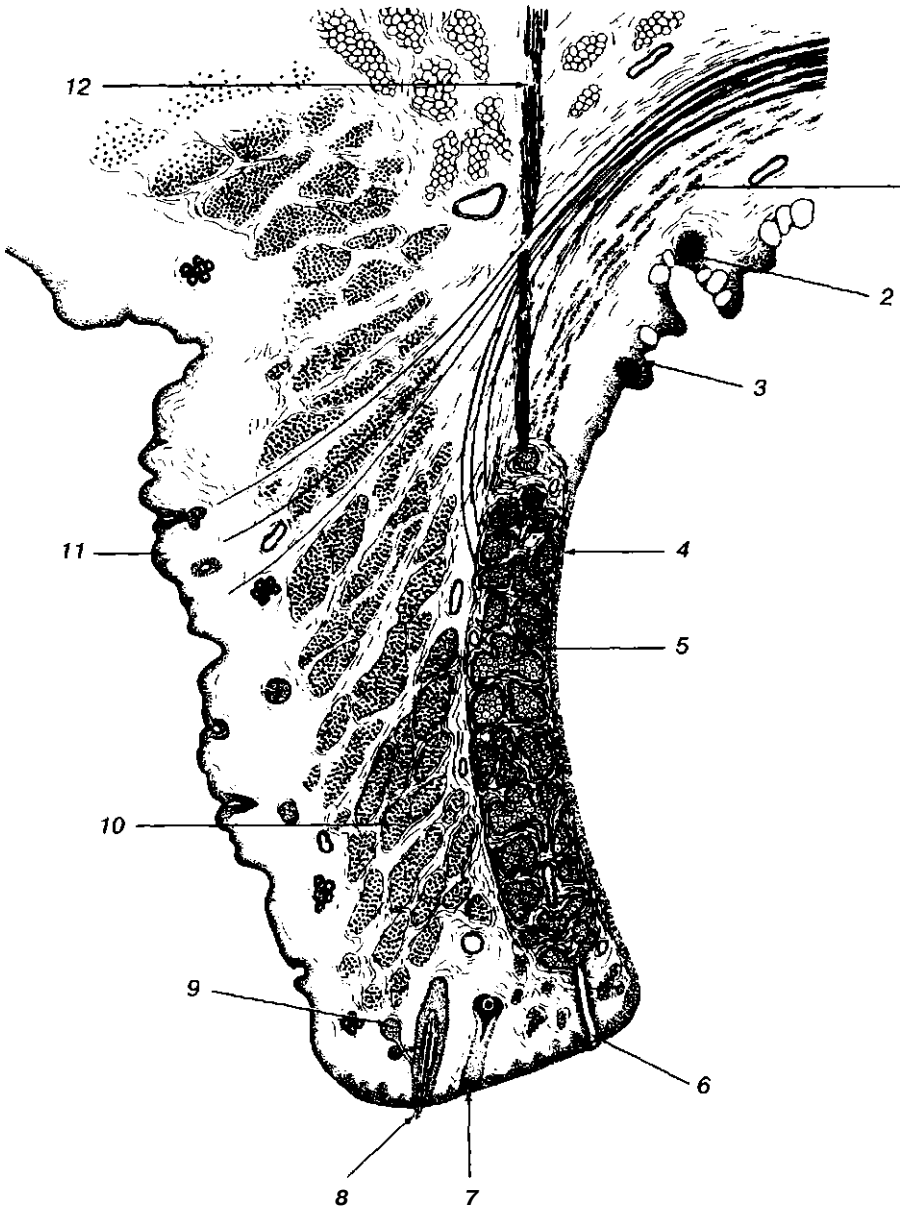

Рис. 16. Строение век.
7 **- мышца Мюллера;** ***2*** **- железа Краузе;** ***3*** **- железа Вольфринга;** ***4*** **- конъюнктива; 5 - железа хряща века (мейбомиева железа);** ***6*** **- выводной проток мейбомиевой железы; 7 - железа Молля;** ***8*** **- ресницы;** ***9*** **- железа Цейса;** ***10*** **- круговая мышца век;** ***11*** **- кожа;** ***12*** **- тарсоорбитальная фасция.**

Кожа век очень тонкая, нежная и легко собирается в складки. Подкожная клетчатка очень рыхлая и почти совершенно лишена жира. Этим объясняется легкость возникновения и распространения отеков, кровоизлияний, воздуха при ушибах, местных воспалительных процессах, заболеваниях сердечно-сосудистой системы, почек и др.

На коже век видны две горизонтальные борозды — верхняя и нижняя орбитопальпебральные складки, соответствующие границам хрящей век. Верхняя борозда зависит от тонуса мышцы, поднимающей верхнее веко. Леватор верхнего века имеет 3 ножки, прикрепленные к веку. Две ножки мышцы иннервируются глазодвигательным нервом, средняя часть мышцы, состоящая из гладких волокон, — симпатическим нервом. При параличе симпатического нерва наблюдается небольшой птоз, а паралич глазодвигательного нерва приводит к полному опущению века.

Под кожей расположена круговая мышца век, в которой различают орбитальную и пальпебральную части. Волокна орбитальной части делают круг вдоль края глазницы. Пальпебральная часть расположена на веках, их сокращение приводит к смыканию глазной щели во время сна и при мигании. При зажмуривании происходит сокращение обеих частей мышцы.

Позади пальпебральной части круговой мышцы век находится плотная соединительная пластинка, которая называется хрящом, хотя и не содержит хрящевых клеток. Хрящ служит остовом для век и придает им соответствующую форму. В толще хряща заложены мейбомиевы железы, продуцирующие жирный секрет, который препятствует переливанию слезы через край век. Точечные выводные протоки этих желез выходят в интермаргинальное пространство. Тончайшая пленка жирового секрета прикрывает тончайший слой слезы на поверхности роговицы, задерживая ее испарение.

Вдоль переднего ребра века в 2—3 ряда растут ресницы. Около корня каждой ресницы расположены сальные и видоизмененные потовые железы, выводные протоки которых открываются в волосяные мешочки ресниц.

У медиального края век имеется возвышение — слезный сосочек, на вершине которого зияет слезная точка — начальная часть слезных канальцев.

Веки имеют обильную сеть широко анастомозирующих сосудов глазничной (ветви внутренней сонной артерии) и верхнечелюстной (ветви наружной сонной артерии) артерий. Они образуют аркады на веках, обеспечивая им хорошее питание и регенерацию (при травмах, операциях).

Отток венозной крови происходит в сторону вен лица и глазницы, между которыми существуют анастомозы. Клапанов в венах нет, и кровь циркулирует в различных направлениях. Вследствие этого возможны переход воспалительного процесса век (абсцесс, флегмона, ячмень и др.) верхней половины лица в глазницу и пещеристую пазуху и развитие гнойного менингита.

Лимфатические сосуды верхнего века впадают в лимфатические узлы, расположенные впереди ушной раковины, нижнего века - в узлы, находящиеся на уровне угла нижней челюсти.

Топографо-анатомически в веке различают два слоя, или пластинки: кожно-мышечную и конъюнктивально-хрящевую. Границей между ними является середина межреберного пространства впереди протоков мейбомиевых желез.

Внутренняя поверхность век покрыта конъюнктивой. Конъюнктива покрывает тонкой оболочкой веки, глазное яблоко вплоть до роговицы. Различают соответственно конъюнктиву век, конъюнктиву глазного яблока или склеры и конъюнктиву переходных складок. Ту часть конъюнктивы век, которая, обра-

зуя свод, переходит на глазное яблоко, называют конъюнктивой переходных складок, или сводов.

Конъюнктива век плотно сращена с хрящевой пластинкой. Эпителий конъюнктивы век многослойный цилиндрический с большим количеством бокаловидных клеток, выделяющих слизь, в сводах и на глазном яблоке постепенно переходит в многослойный плоский, содержащий мало бокаловидных клеток. При внешнем осмотре конъюнктива представляется гладкой бледно-розовой блестящей прозрачной оболочкой. Через нее просвечивают протоки мейбомиевых желез и сосуды.

Конъюнктива выполняет важные физиологические функции. Высокая чувствительная иннервация обеспечивает ее защитную роль. Секрет конъюнктивальных желез постоянно смазывает поверхность глазного яблока, обеспечивает трофику роговицы. Барьерная функция конъюнктивы осуществляется множеством лимфоидных элементов в подслизистой оболочке аденоидной ткани.

ПРИДАТОЧНЫЙ АППАРАТ ГЛАЗА

СЛЕЗНЫЙ АППАРАТ

Слезный аппарат состоит их слезопродуцирующей части (слезная железа, добавочные слезные железки конъюнктивы) и слезоотводящей части (слезные точки, слезные канальцы, слезный мешок, слезно-носовой канал). Конъюнктивальный мешок представляет собой щелевидную полость между задней поверхностью век и передним сегментом глазного яблока.

Слезная железа расположена в углублении в верхненаружной стенке глазницы позади тарзоорбитальной фасции. Секрет слезной железы - слеза содержит 98% воды, около 0,1% белка, 0,8% минеральных солей, немного роданистого калия, эпителия, слизи, жира и лизоцима (антибиотик животного происхождения). Слеза постоянно увлажняет роговицу, поддерживает ее оптические свойства, механически смывает пылинки, попадающие в глаз, играет трофическую роль. Слезные органы выполняют важнейшую защитную функцию.

Слезная железа обеспечивает рефлекторное слезотечение в ответ на механическое раздражение, инородное тело, слезотечение обеспечивается при эмоциональном плаче, когда выделяется до 30 мл слезы в минуту.

Постоянная, так называемая основная, секреция обеспечивается исключительно добавочными слезными железами Краузе и Вольфринга и составляет до 2 мл/сут (0,6—1,4 мкл/мин).

Слезная жидкость, покрывающая конъюнктиву и роговицу на открытых участках, называется слезной пленкой. Она увлажняет эпителий роговицы и конъюнктивы, обеспечивая его метаболизм, защищает его от экзогенных воздействий.

Слеза собирается в углублении конъюнктивальной полости у внутреннего угла — слезном озере. Отсюда она отводится в полость носа через слезоотводящие пути.

МЫШЕЧНАЯ СИСТЕМА

В глазнице находятся 8 мышц (рис. 17). Из них 6 двигают глазное яблоко: 4 прямые — верхняя, нижняя, внутренняя и наружная *(mm. recti superior, et inferior, externus, interims), 2* косые — верхняя и нижняя *(mm. obliquus superior et inferior);* мышца, поднимающая верхнее веко *(m. levator palpebrae),* и орбитальная мышца *(m. orbitalis).* Мышцы (кроме орбитальной и нижней косой) берут свое начало в глубине глазницы и образуют общее сухожильное колцо *(annulus tendineus communis Zinni)* у вершины глазницы вокруг канала зрительного нерва. Сухожильные волокна сплетаются с твердой оболочкой нерва и переходят на фиброзную пластинку, закрывающую верхнюю глазничную щель.

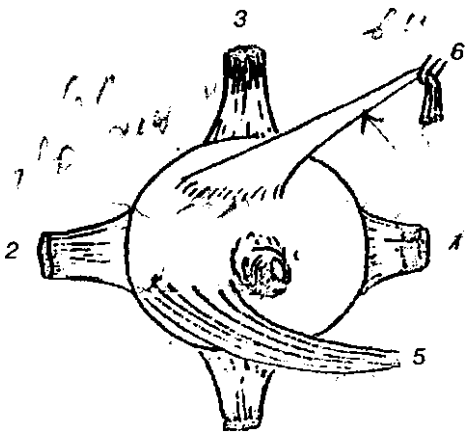

Рис. 17. Глазодвигательные мышцы.
1 **- внутренняя прямая мышца;** ***2*** **- наружная прямая мышца;** ***3*** **- верхняя прямая мышца;** ***4*** **- нижняя прямая мышца; 5 - нижняя косая мышца;** ***6*** **- верхняя косая мышца; 7 - зрительный нерв.**

Глазные мышцы образуют в глазнице мышечную воронку. Внутри нее находятся зрительный нерв, глазничная артерия, глазодвигательный, носоресничный и отводящий нервы. Остальные сосуды и нервы, проникающие в глазницу через верхнеглазничную щель, проходят вне мышечной воронки.

Функции глазодвигательных мышц определяются их положением и местом прикрепления (рис. 18).

Таким образом, наружные мышцы вращают глазное яблоко во все стороны относительно вертикальной и горизонтальной осей и по физиологическому действию разделяются на 4 группы: отводящие — наружная прямая и обе косые; приводящие — внутренняя, верхняя и нижняя прямые; подниматели — верхняя прямая и нижняя косая; опускатели — нижняя прямая и верхняя косая.

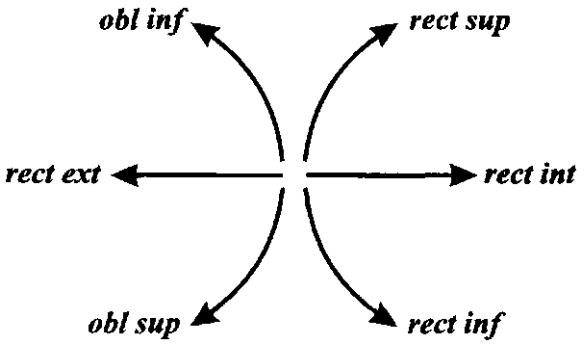

Рис. 18. Действие глазодвигательных мышц (стрелками показано направление движения глазного яблока).

Ключевые слова

Первичные глазные пузыри
Зрительные ямки
Глазной бокал
Веки
Слезная железа
Глазница
Конъюнктива
Роговица
Склера
Передняя камера
Радужка
Цилиарное тело
Глазное дно
Зрительный анализатор
Сетчатка
Сосудистая оболочка
Хориоидея
Прекорнеальная пленка
Орбита
Верхняя глазничная щель
Нижняя глазничная щель
Синдром верхнеглазничной щели
Придаточный аппарат
Мышечная система
Слеза

Вопросы для самоконтроля

1. Как формируется глаз?
2. Какие периоды после рождения выделяют в развитии зрительного анализатора?
3. Что входит в периферический отдел зрительного анализатора?
4. Из каких нейронов состоит сетчатка?
5. Что такое глазное дно?
6. Каковы особенности гистологического строения центральной ямки у новорожденного?
7. Какие отделы зрительного пути вы знаете?
8. Каковы особенности строения сосудистой оболочки?
9. Каковы функции радужки?
10. Какие свойства роговицы вам известны?
11. Какие гистологические слои роговицы вы знаете?
12. Как осуществляется обмен внутриглазной жидкости?
13. Какими сосудами обеспечивается кровоснабжение глазного яблока?
14. Чем отличается строение глазницы новорожденного от строения орбиты взрослого?
15. Какие сосуды и нервы проходят через верхнюю глазничную щель?
16. Что такое синдром верхнеглазничной щели?
17. Какие основные отверстия глазницы вы знаете?
18. Какие особенности имеют вены глазницы?
19. Каково послойное строение век?
20. Какие функции конъюнктивы вы знаете?
21. На какие отделы подразделяется слезоотводящий аппарат?
22. Каковы основные функции слезы?
23. Какие глазодвигательные мышцы начинаются от фиброзного кольца в области зрительного отверстия?

ГЛАВА

МЕСТО ОФТАЛЬМОЛОГИИ СРЕДИ ДРУГИХ МЕДИЦИНСКИХ ДИСЦИПЛИН (ГЛАЗНЫЕ СИМПТОМЫ ПРИ ОБЩИХ ЗАБОЛЕВАНИЯХ)

Усвоив материал этой главы, вы должны знать:

— офтальмологические изменения при гипертонической болезни. Изложить классификацию гипертонических изменений глазного дна и наиболее тревожные глазные симптомы при гипертонической болезни;

— изменения глазного дна при заболеваниях сердечно-сосудистой системы;

— глазные симптомы при заболевании центральной нервной системы.

— изменения сетчатки при заболеваниях крови;

— причины глазных симптомов при заболеваниях ЛОР-органов и полости рта;

— почему флюоресцентная ангиография глазного дна позволяет диагностировать субклинические формы диабета;

— глазную симптоматику при заболеваниях соединительной ткани;

— изменения глаз при нарушении функции щитовидных или паращитовидных желез;

— изменения глаз при инфекционных заболеваниях;

— поражение глаз при врожденных нарушениях обмена веществ;

— абсолютные глазные показания со стороны женщины для прерывания беременности.

Врачи общего профиля и различные специалисты часто испытывают затруднения при чтении записей офтальмолога, нередко переоценивая их значение. Нередко врачи направляют больного к офтальмологу формально, по принципу «все так делают», и подчас офтальмолог и врачи других специальностей не понимают друг друга.

Частое вовлечение органа зрения в болезненный процесс при общей патологии объясняется несколькими причинами. Прежде всего это особенности анатомического строения глаза и его тесная взаимосвязь с организмом.

Глаз человека развивается из эктодермы и мезодермы и в связи с этим участвует во многих системных заболеваниях и имеет обширную связь с другими органами. Глаз получает иннервацию от 6 пар черепных нервов и имеет общее кровоснабжение с головным мозгом из внутренней и наружной сонных артерий.

Глазное яблоко — это по существу периферическая часть мозга. Через систему зрительных путей и центров, двигательных, чувствительных и секреторных нервов, через кровеносные сосуды, интимные связи глазницы с передней и средней черепными ямками орган зрения нередко вовлекается в патологический процесс при разнообразных поражениях головного мозга.

Топографическое соседство глаза с придаточными полостями носа, близость к зубочелюстной системе делают глазное яблоко весьма уязвимым для так называемой перифокальной инфекции (воспалительные заболевания зубов, придаточных пазух носа) и к непосредственному переходу патологического процесса (например, опухолевого) в глазницу.

Условия в самом глазу разнообразны и исключительно благоприятны для возникновения патологического процесса, так как этот орган не только чрезвычайно сложен, но и достиг крайней степени дифференцировки.

ИЗМЕНЕНИЕ ОРГАНА ЗРЕНИЯ ПРИ ЗАБОЛЕВАНИЯХ ВНУТРЕННИХ ОРГАНОВ

СЕРДЕЧНО-СОСУДИСТАЯ ПАТОЛОГИЯ

Врожденные пороки сердца (стеноз легочной артерии, тетрада Фалло, незаращение овального отверстия) обусловливают синюшный фон глазного дна, расширение артерий, вен и более темный их цвет.

При приобретенных пороках сердца (митральный стеноз, митральная недостаточность) могут быть кровоизлияния из сосудов сетчатки, нередко встречаются эмболии центральной артерии сетчатки или одной из ее ветвей. При острой непроходимости центральной артерии сетчатки резко падает зрение. Сетчатка молочно-белого цвета, на ее фоне хорошо видна центральная зона макулы в виде ярко-вишневого пятна. Артерии запустевают.

При недостаточности аортального клапана обнаруживается пульсация центральной артерии сетчатки.

Изменения глазного дна при **гипертонической болезни.** По данным различных авторов, глазное дно изменено у 50—95% больных гипертонической болезнью в зависимости от возраста, течения болезни и сопутствующих заболеваний.

Педантично проведенные исследования R. Salus (1958) показали, что диагноз гипертонической болезни, поставленный по результатам исследования глазного дна (офтальмоскопии), соответствовал истине только в 70% случаев, а диагноз атеросклероза — лишь в 50%, Таким образом, даже опытные офтальмологи допускают гипердиагностику начальных гипертонических изменений глазного дна, что связано с индивидуальными вариациями состояния ретинальных сосудов, порой очень значительными.

Трудности ранней диагностики начальных изменений глазного дна при гипертонической болезни позволяют говорить лишь об их ориентировочной оценке.

Рассмотрим каждый из признаков, лежащих в основе оценки картины глазного дна при сосудистой патологии.

Световой рефлекс (полоска) является важным показателем состояния ретинальных сосудов. На артериях сетчатки нормальные световые рефлексы шире и ярче, чем на венах. Световой рефлекс занимает приблизительно 1/4-1/3 диаметра артерии и 1/10-1/12 диаметра вены. Яркость световой полоски артерий усиливается, во-первых, вследствие их функционального сужения, во-вторых, в результате склерозирования сосудистой стенки, что способствует усилению ее отражательной способности. Яркость световой полоски на венах усиливается при венозном стазе.

Сосудистое дерево. Выраженность сосудистого дерева в норме довольно широко варьирует. При гипертонической болезни артериальное дерево выглядит бедным из-за тонического сокращения и склеротического изменения артерий. Венозное дерево при этом, наоборот, становится более выраженным и ветвистым за счет венозного застоя крови.

Артериовенозные соотношения сосудов сетчатки. В норме артерии к венам относятся как 2:3. При гипертонической болезни артерии суживаются, а вены еще больше расширяются, что приводит к изменению артериовенозного отношения до 1:2, 1:3 и т.д.

Умеренно выраженный ангиоспазм (сужение ретинальных артерий) при гипертонической болезни определяется лишь в 30% случаев, а выраженный — в 50% случаев.

При гипертонической болезни I стадии суживаются прежде всего артерии 2-го и 3-го порядков, причем асимметрично и неравномерно, сначала лишь в одном секторе глазного дна. Иногда сужение и расширение артерий возникают на одном и том же сосуде, и он выглядит, как цепочка с вздутиями и перехватами.

Ветвление ретинальных сосудов. В норме сосуды сетчатки делятся дихотомически под острым углом. При гипертонической болезни этот угол имеет тенденцию к увеличению, доходя до тупого или прямого. Чем более тупой угол ветвления, тем больше возрастает сопротивление току крови и усиливается тенденция к склеротическим изменениям сосуда, его тромбозу и нарушению целости сосудистой стенки.

По мере увеличения угла ветвления возникает симптом «тюльпана», затем «бычьих рогов» (под углом около 180°), что является неблагоприятным прогностическим признаком (рис. 19).

Извитость сосудов. В диагностическом отношении этот признак ненадежен, так как извилистый ход ретинальных сосудов часто встречается у здоровых людей. Нарастание извилистости сосудов говорит о том, что высокое артериальное давление и большая пульсовая амплитуда сопровождаются увеличением не только бокового, но и продольного растяжения сосудистой стенки.

Симптом Гвиста - штопорообразная извитость сосудов в парамакулярной области. Встречается у 10-20% больных гипертонической болезнью.

Симптом Гунна—Салюса, или симптом перекреста, —одиниз самых частых при гипертонической болезни. Его обнаруживают в 50—75%

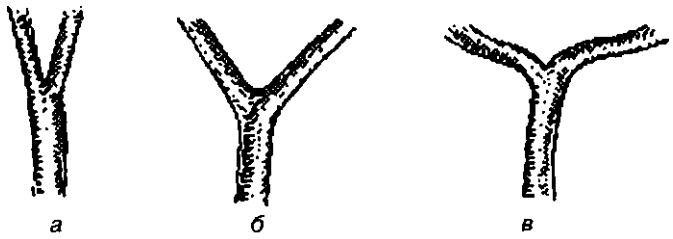

Рис. 19. Варианты ветвления ретинальных сосудов.
***а* - норма; *б* - симптом «тюльпана»; *в* - симптом «бычьих рогов».**

случаев. Однако он может встречаться при ретинальном атеросклерозе и у здоровых людей. Ради справедливости напомним, что симптом впервые описан нашим соотечественником Э. Ральманом в 1889 г., значительно раньше, чем Гунном (1898).

Симптом заключается в сдавлении и смещении вены уплотненной артерией в месте их перекреста. Это связано как с повышением давления в артерии, так и с ее уплотнением.

Различают 3 формы симптома Салюса (рис. 20):

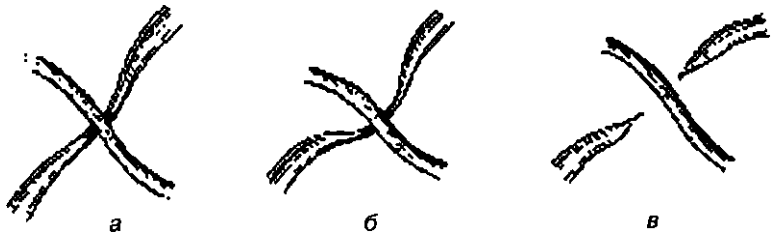

Рис. 20. Варианты артерио-венозного сдавления при гипертонической болезни,
а - симптом Салюс I; б - симптом Салюс II; в - симптом Салюс MI.

— Салюс I - сужение вены под давлением артерии, которое начинается на некотором расстоянии от перекреста;

— Салюс II — не только сдавление, но и смещение вены книзу в толщу сетчатки. Вена при этом прогибается дугой под артерией;

— Салюс III — не только сдавление, смещение вены, но и образование дуги, так что вена кажется полностью передавленной и не видна на некотором расстоянии. Затруднение оттока крови в вене в месте перекреста может служить причиной венозного тромбоза и потери зрения (см. рис. 19).

Склероз ретинальных сосудов проявляется расширением сосудистого рефлекса, сужением просвета сосудов и появлением боковых полос, идущих вдоль сосудов.

Появление боковых полос объясняется уплотнением и снижением прозрачности сосудистой стенки.

Симптом медной проволоки проявляется на крупных сосудах. Рефлекс расширен, имеет золотистый (медный) оттенок. Симптом проявляется при склеротических изменениях с элементами фиброза, плазматическом пропитывании с липоидными отложениями (рис. 21, см. вкл.).

Симптом серебряной проволоки отмечается на сосудах 2-го и 3-го порядков. Сосуд узкий, бледный, с ярким белым аксиальным рефлексом. Наиболее часто причинами этого симптома становятся гипертрофия сосудистой стенки, склероз вплоть до кажущегося полного закрытия сосудов.

Ретинальные геморрагии — выход эритроцитов путем диапедеза или разрыва мелких сосудов. Чаще всего они расположены радиально около диска зрительного нерва в слое нервных волокон и имеют вид штрихов, полосок, языков пламени. На периферии кровоизлияния круглые или овальные. В макулярной зоне они располагаются радиально в слое Генле, напоминая фигуру звезды. Геморрагии могут довольно быстро рассасываться, иногда через 2—3 нед.

Ретинальный экссудат представляет собой очаговую дегенерацию слоя нервных волокон сетчатки. Эти изменения обусловлены окклюзией питающих сосудов и являются инфарктом участка нервных волокон.

Ретинальные экссудаты условно делятся на «мягкие» и «твердые». «Мягкие» ретинальные экссудаты кажутся рыхлыми, с нечеткими контурами, проминирующими кпереди очагами. Они располагаются в слое нервных волокон. «Твердые» экссудаты на вид представляются плотными, имеют четкие контуры и располагаются в толще сетчатки.

Для гипертонической ретинопатии особенно характерны «мягкие» (ватообразные) экссудаты. Ватообразные экссудаты располагаются преимущественно около крупных сосудов, недалеко от диска зрительного нерва. Они возникают быстро, но никогда не сливаются между собой. На глазном дне они выглядят как серовато-белые очаги, рыхлые на вид, с несколько нечеткими контурами, проминирующие кпереди. Некоторые из них могут быть окружены мелкими геморрагиями и микроаневризмами.

Ватообразные экссудаты бывают и при застойных дисках, дерматомиозите, системной красной волчанке, окклюзии центральной вены сетчатки, травматической ретонопатии, височном артериите и анемиях.

«Твердые» экссудаты при гипертонической болезни не имеют прогностического значения. Они могут быть мелкими и более крупными, округлыми или неправильной формы очагами, склонны к слиянию между собой. В макулярной области «твердые» экссудаты имеют линейную форму и радиальное расположение, образуя неполную или полную фигуру звезды. Фигура звезды может исчезать в результате рассасывания.

Отек сетчатки и диска зрительного нерва является важным негативным прогностическим признаком, особенно если он сочетается с ватообразным экссудатом в сетчатке и геморрагиями. Отек обычно локализуется в перипапиллярной зоне и по ходу крупных сосудов. Отек диска зрительного нерва может варьировать от легкой стушеванности его границ до картины застойного диска.

Изменения глазного дна при гипертонической болезни. По данным различных авторов, глазное дно изменено у 50—95% больных гипертонической болезнью. Изменения зависят от возраста больного, течения и характера болезни, сопутствующих заболеваний.

Типичные черты гипертонической ангиопатии сетчатки — сужение и неравномерность калибра артерий, расширение вен. Артериальное дерево бедное, а венозное полнокровное, ветвистое. Могут быть симптомы Гвиста и симптом перекреста.

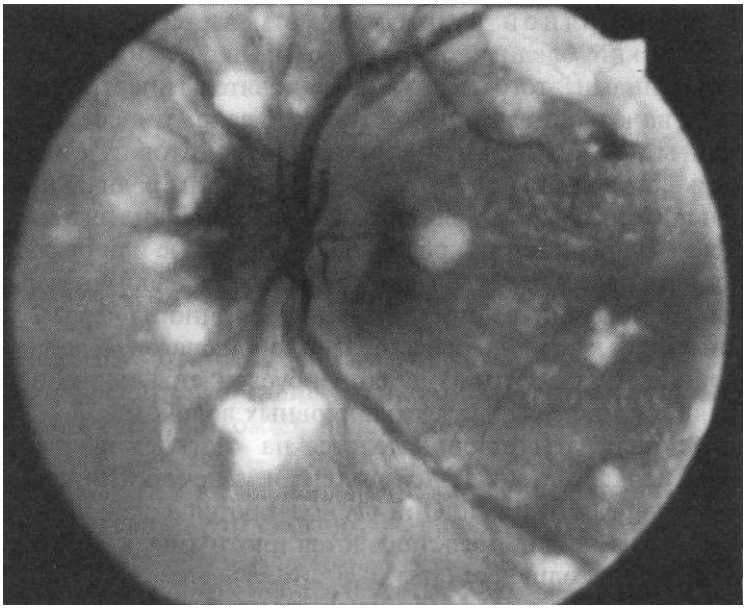

Рис. 22. Ретинопатия при злокачественной артериальной гипертензии. Парапапиллярный отек сетчатки. Артерии сетчатки резко сужены. Множественные отложения экссудата.

К гипертоническому артериосклерозу сетчатки относят признаки ангиопатии, а также симптомы медной и серебряной проволоки, возможны «твердые» ретинальные экссудаты и единичные геморрагии. У детей, в отличие от взрослых, стадия ангиосклероза отсутствует.

При гипертонической ретинопатии поражаются не только сосуды, но и ткань сетчатки, а нередко и диск зрительного нерва (нейроретинопатия). Явления гипертонической ретинопатии развиваются достаточно быстро: на глазном дне появляются отек диска зрительного нерва и перипапиллярной сетчатки, кровоизлияния, ватообразные и «твердые» ретинальные экссудаты (рис. 22). На глазном дне с типичной картиной ангиоретинопатии наблюдается макулопатия в виде фигуры многолучевой звезды в связи с выраженным отложением холестерина по ходу нервных волокон сетчатки (рис. 23, см. вкл.).

Злокачественная гипертензия. При злокачественной гипертензии изменения глазного дна выражены резко, по типу нейроретинопатии. Нередко эти изменения первыми указывают на переход гипертонической болезни в злокачественную форму. Отмечаются очень высокое артериальное давление, сужение сосудов, артериолярная гиперплазия и фибриноидный некроз артериол. Поражение захватывает различные органы, особенно почки.

Заболевание чаще начинается в возрасте 30—50 лет, но может возникнуть и значительно раньше, особенно у больных нефритом. Возможен переход в злокачественную фазу ранее доброкачественной гипертонической болезни у пациентов пожилого возраста с измененными сосудами.

Глазные симптомы злокачественной гипертензии (рис. 24, см. вкл.):

— отек диска зрительного нерва;

— отек перипапиллярной сетчатки (или распространенный отек сетчатки);

— выраженное сужение артерий;

— расширение вен;
— точечные и полосчатые геморрагии;
— ватообразные экссудаты;
— макулярная фигура звезды.

Следует отметить, что описанная выше картина нейроретинопатии встречается часто, но не обязательно при злокачественной артериальной гипертензии. У некоторых больных, умерших от этой болезни, не было заметных изменений глазного дна. Несмотря на эти оговорки, клиническая картина нейроретинопатии указывает на возможней переход болезни в злокачественную форму и требует более интенсивного лечения больного.

Л.А. Кацнельсон (1995) указывал, что при медленном развитии гипертонической болезни офтальмоскопия достоверно отражает состояние сосудов головного мозга. При злокачественном течении изменение сосудов сетчатки больше коррелирует с изменением сосудов почек.

Гипотоническая ангиопатия. Изменение глазного дна при сосудистой гипотонии возникает у больных со сниженным артериальным давлением и предъявляющих жалобы на адинамию, утомляемость, слабость, головокружение, обмороки, одышку, зябкость, потемнение в глазах.

При офтальмоскопии глазного дна обнаруживают:
— расширение и извитость артерий сетчатки;
— настолько значительное изменение артериовенозного соотношения, что местами артерии и вены имеют одинаковый калибр;
— широкий, неяркий, расплывчатый рефлекс на артериях, поэтому они кажутся плоскими, бледными. Вены нормального наполнения;
— нередко артериальный и венозный пульс. Сетчатка вокруг диска зрительного нерва и по ходу сосудов мутна.

БРОНХОЛЕГОЧНАЯ ПАТОЛОГИЯ

При *болезнях органов дыхания* заслуживают внимания герпетические поражения глаз, обычно кератиты. При *пневмониях* и *бронхиальных процессах* нередки также метастатические иридоциклиты, хориоидиты.

ЗАБОЛЕВАНИЯ ЖЕЛУДОЧНО-КИШЕЧНОГО ТРАКТА

Заболевания желудочно-кишечного тракта часто сопровождаются упорными хроническими воспалениями конъюнктивальной оболочки век, имеющей эпителий, подобный эпителию кишечника.

Поражения глаз (чаще в форме иритов, иридоциклитов, хориоидитов) могут вызываться различными *заболеваниями кишечника с сопровождающимися явлениями интоксикации.*

У детей с *расстройством общего питания* наблюдается ксероз слизистой оболочки глаз, а иногда и роговицы.

После *обильных кровотечений* из желудочно-кишечного тракта больные могут потерять зрение в результате развития в последующем атрофии зрительного нерва.

БОЛЕЗНИ ПОЧЕК

При болезнях почек (хронический нефрит, сморщенная почка) самым характерным симптомом является альбуминурическая ретинопатия с кровоизлияниями на дне глаза, иногда с двусторонней отслойкой сетчатки, типичными ватообразными очагами и фигурой звезды в области желтого пятна. Этот признак прогностически неблагоприятен для жизни.

Почечная ретинопатия. Выраженный и длительно протекающий гломерулонефрит может привести к поражению сетчатки. Больной при этом начинает жаловаться на снижение зрения, появление темного пятна перед глазом. Внешне глаза остаются спокойными, основные изменения происходят на глазном дне.

Для почечной ретинопатии характерны:

— узость сосудов;

— отек сетчатки, который проявляется общим серым фоном;

— рыхлые сероватые, различной формы и величины ватообразные очаги. При большом числе они сливаются в сплошные поля;

— стушеванность границ зрительного нерва, его отек до картины застойного диска зрительного нерва;

— фигура звезды, сформированная более четкими (чем ватообразные), яркими очажками вокруг макулярной области, диска зрительного нерва;

— крупные и мелкие кровоизлияния в сетчатку. *Их нарастание является плохим прогностическим признаком.*

Прогноз при почечной ретинопатии плохой, она служит предвестником смерти больного в течение ближайших ***1—2*** лет.

ИЗМЕНЕНИЯ СЕТЧАТКИ ПРИ ЗАБОЛЕВАНИЯХ КРОВИ

Изменения сетчатки при лейкемии. При хронической лимфоидной лейкемии глазное дно имеет желтоватый оттенок, отмечаются мелкие круглые геморрагии в средних слоях и впереди сетчатки.

Морфологически хориоидея заполнена инфильтратом из лимфоидных клеток, который может распространяться по ходу сосудов и через эмиссарии ретробульбарно.

При хронической миелоидной лейкемии отмечают резкое расширение сосудов сетчатки и появление в центре более крупных, а на периферии мелких круглых проминирующих желтовато-белых очагов с кровоизлияниями вокруг.

Очаги (миеломы) — скопления незрелых клеток белой крови (миелобласты, миелоциты) появляются там, где есть конечные капилляры сетчатки. Строение миелом соответствует метастатическим новообразованиям, развивающимся из эмболов в конечных капиллярах сетчатки.

Изменения сетчатки при анемии. Ретинопатия возникает у больных прогрессирующей пернициозной или вторичной анемией на почве интоксикации (гельминтозы, раковая кахексия и др.), повторных кровотечений и резкого снижения уровня гемоглобина, в связи с чем наступают кислородная недостаточность, нарушение проницаемости стенок капилляров для плазмы и форменных элементов.

При этом на глазном дне отмечаются:

— бледный фон;

— кровоизлияния вокруг отечного диска зрительного нерва и в центральной зоне сетчатки;

— мелкие белые очаги, обусловленные плазморрагиями, встречаются реже;

— очень бледные, почти одинакового цвета артерии и вены.

Острота зрения может быть не нарушена, если очаги и кровоизлияния не располагаются в центральной зоне.

Изменения сетчатки при геморрагической пурпуре* При болезни Верльгофа обнаруживают геморрагии во всех слоях сетчатки, а также между сосудистой оболочкой и склерой (ретрохориоидальные).

При офтальмоскопии определяют ретрохориоидальные геморрагии синевато-аспидного цвета, неправильно округлой формы, достигающие 4—5 размеров диска зрительного нерва. Бывают и беловатые очаги. Застойный диск зрительного нерва встречается в ряде случаев как проявление повышенного внутричерепного давления вследствие внутричерепных кровоизлияний.

Изменения сетчатки при эритремии (цианоз сетчатки) развиваются при полицитемии (болезни Вакеза) или вследствие врожденных тяжелых заболеваний сердца, эмфиземы, склероза легочной артерии, полиглобулии, некоторых интоксикаций (мышьяком, окисью углерода, бензолом) и хронических инфекций (малярия, амебная дизентерия).

На начальных стадиях заболевания обнаруживают:

— темно-красный фон глазного дна;

— атонически расширенные темно-красные вены сетчатки;

— расширенные артерии сетчатки.

Зрительные функции не изменяются.

С развитием болезни на фоне гипертензии, нарушения функций почек и конечных капилляров отмечаются белые очаги, фигура звезды в области желтого пятна и кровоизлияния в виде штрихов и круглых пятен.

Заболевания центральной нервной системы и глаз. Наиболее часто глазные изменения встречаются при различных поражениях нервной системы. Такие глазные симптомы, как снижение остроты зрения, изменение цветоощущения на зеленый и красный цвета, сужение и выпадения поля зрения, нарушения бинокулярного зрения, нарушения прямой и содружественной реакции зрачков могут быть наиболее ранними признаками этой тяжелой патологии.

Глаз, являясь частью мозга, связан ассоциативными путями практически со всеми отделами центральной нервной системы. Локализация того или иного процесса в мозгу, в проводящих путях глаза находит отражение в виде выпадения различных зон полей зрения.

При патологии костей черепа, в частности при башенном черепе у детей, определяют застойные диски и атрофию зрительного нерва. Возможны расходящееся косоглазие и нистагм.

На перелом основания черепа может указывать появление так называемого симптома очков — распространение кровоизлияния под кожу век и конъюнктиву обоих глаз.

Иногда обнаруживается синдром верхней глазничной щели: птоз, экзофтальм, тотальная офтальмоплегия, нарушение чувствительности по ходу первой ветви тройничного нерва.

На глазном дне возможны геморрагии различного характера и застойные диски.

Расстройства мозгового кровообращения. Весьма разнообразные изменения встречаются вследствие расстройств мозгового кровообращения. Так, обширные кровоизлияния в мозг приводят к возникновению застойных дисков зрительных нервов и параличей глазодвигательных нервов. При поражении центральных зрительных путей наблюдаются гомонимные гемианопсии.

Тромбоз синусов, особенно кавернозного, через который проходит глазничная артерия, имеет тяжелые последствия, при этом развиваются экзофтальм, обычно двусторонний и полная неподвижность глазных яблок. Возможны застойный диск, неврит зрительного нерва, тромбоз центральной вены сетчатки, тромбоз орбитальных вен.

Цереброспинальные менингиты обычно сопровождаются:

— расстройством зрачковых реакций, чаще наблюдается паралитическая неподвижность зрачка одного или обоих глаз;

— ретробульбарным невритом зрительного нерва;

— нисходящей атрофией зрительного нерва;

— параличами отводящего нерва.

Базальный менингит. Поскольку патологический процесс локализуется между ножками мозга, для него типично:

— поражение глазодвигательного и блоковидного нервов.

Энцефалиты вызывают расстройства зрачковых реакций вплоть до их паралитической неподвижности, что является плохим прогнозом для жизни.

Абсцесс мозга. Наиболее характерные симптомы:

— двустороннее развитие застойного диска, но возможно одностороннее развитие, причем изменения всегда развиваются на стороне поражения;

— расстройство зрачковых реакций (главным образом в виде мидриаза);

— гемианопсии;

— паралич глазодвигательного и отводящего нервов.

Перечисленные симптомы особенно часто наблюдаются при абсцессах отогенного происхождения.

Для абсцесса мозжечка больше характерен нистагм.

Сифилис мозга. Патогномоничные признаки:

— односторонняя внутренняя офтальмоплегия (мидриаз и паралич аккомодации);

— застойные диски и невриты зрительных нервов;

— гомонимная гемианопсия;

— паралич глазодвигательного нерва.

При спинной сухотке наблюдаются:

— наиболее ранний и постоянный признак — исчезновение реакции зрачков на свет и сохранение ее на конвергенцию и аккомодацию (симптом Аргайла Робертсона);

— рефлекторная неподвижность зрачков, нередко анизокория;

— атрофия зрительных нервов в большинстве случаев;

— концентрическое сужение полей зрения с последующей полной потерей зрения;

— параличи глазодвигательного, реже отводящего нервов.

Рассеянный склероз. При этом заболевании часто встречаются:

— побледнение височных половин дисков зрительных нервов;

— сужение полей зрения;

— центральные скотомы;

— ремиттирующее снижение зрения, хотя иногда даже при значительном побледнении дисков зрительных нервов острота зрения сохраняется довольно высокой;

— горизонтальный нистагм у некоторых больных.

Полная слепота, в отличие от спинной сухотки, наступает редко.

Эпилепсия. В начале приступа происходит сужение зрачков. На высоте клонических судорог зрачки расширены, реакция на свет утрачена, что является дифференциально-диагностическим признаком.

Приступ сопровождается отклонением глазных яблок кверху или в сторону.

Опухоль мозга. Для опухоли мозга типичны:

— застойные диски, которые чаще возникают при опухолях основания черепа и мозжечка;

— гемианопсии;

— параличи глазодвигательных мышц;

— зрительные расстройства коркового происхождения.

Гидроцефалия сопровождается теми же симптомами, что и опухоль мозга:

— застойными дисками;

— невритом зрительного нерва;

— атрофией зрительного нерва вследствие неврита.

Заболевания тройничного нерва обычно проявляются в виде:

— невралгий;

— приступов головных болей с болевыми точками в месте выхода ветвей тройничного нерва;

— нейропаралитических кератитов.

Паралич симпатического нерва. Для него типичны птоз, миоз и энофтальм (синдром Горнера). Нередко наблюдаются гипотония глаза, обесцвечивание радужки, покраснение кожи лица, слезотечение, расширение ретинальных сосудов на пораженной стороне.

Среди многообразных причин синдрома Горнера (птоз, миоз, энофтальм) на первый план выступают оперативные вмешательства на шейных симпатических узлах, верхних отделах грудной клетки, травмы в области шейного симпатического сплетения, сирингомиелия, рассеянный склероз, склеродермия, гипертоническая болезнь, некоторые виды опухолей и воспалительные процессы в шейном отделе позвоночника и спинном мозге.

ОФТАЛЬМОЛОГИЧЕСКИЕ СИМПТОМЫ ПРИ ЗАБОЛЕВАНИЯХ ЛОР-ОРГАНОВ И ПОЛОСТИ РТА

Очень часто орган зрения вовлекается в процессы, исходящие из ЛОР-органов и полости рта. Этому способствуют соседство глазницы с носом и его придаточными пазухами и общность костных стенок. Очень тонкие верхняя и внутренняя стенки глазницы, отверстия и щели в костях глазницы не препятствуют непосредственному переходу процесса в глазницу (травмы, опухоль, воспаление).

Каналы зрительного нерва могут близко располагаться к верхней стенке основной пазухи и отделяются от нее очень тонкой костной пластинкой, что часто вовлекает зрительные нервы в патологические процессы в пазухе.

Возможно распространение инфекции с пораженных зубов в глазницу через верхнюю стенку верхнечелюстной полости, в месте лунок **1**—2-го моляров, где кость очень тонка и пориста. Между альвеолами клыков и премоляров есть костные канальцы, ведущие к верхнему углу глазницы. Особенно опасна для глаз патология премоляров и **1**-го моляра, менее — клыков и почти не опасна — резцов и зубов мудрости.

Таким образом, распространение процесса из ЛОР-органов и ротовой полости в глазницу возможно контактным, гематогенным и лимфогенным путями.

Риногенные заболевания часто лежат в основе конъюнктивитов, блефаритов, хронических дакриоциститов.

При **эмпиемах лобной, верхнечелюстной, основной, решетчатой пазух** могут возникать экзофтальмы с ограничением подвижности глазного яблока, застойные явления диска зрительного нерва, невриты, атрофии зрительного нерва.

Заболевания уха. Гнойные процессы в ухе нередко служат источником гнойного метастазирования в глазницу и глазное яблоко. В результате возникают:

— абсцессы и флегмоны глазницы;
— хориоидиты;
— гнойные увеиты;
— панофтальмиты;
— невриты зрительных нервов;
— застойные диски зрительного нерва;
— отогенный тромбоз орбитальных вен;
— тромбоз кавернозного синуса.

Заболевания зубов. При кариесе зубов, гранулемах, скрытых абсцессах у верхушки зуба часто встречаются глазные симптомы. При этом могут развиться:

— периоститы глазницы;
— абсцесс глазницы;
— кератиты;
— иридоциклиты.

ГЛАЗНЫЕ СИМПТОМЫ ПРИ АКУШЕРСКОЙ ПАТОЛОГИИ

Ретинопатия при токсикозе беременных возникает остро, чаще во второй половине беременности, у больных с нефропатией и гипертензией. При ретинопатии беременных наблюдаются те же морфологические изменения, что и при гипертонической болезни, но сужение артерий изменчиво, склероз сосудов нетипичен, редко возникает острая непроходимость сосудов сетчатки и все изменения обычно исчезают после родов или прекращения токсикоза беременных.

У больных значительно снижается острота зрения. Изменения глазного дна включают:

— резкое сужение артерий;
— фигуру звезды в макулярной области;
— отек диска зрительного нерва;

— рыхлые, ватообразные экссудаты в сетчатке;

— кровоизлияния в сетчатку;

— транссудативную отслойку сетчатки при интенсивном отеке на одном или обоих глазах.

Решение о прерывании беременности или досрочном родоразрешении зависит от общего состояния больной, срока беременности, характера и динамики изменений глазного дна.

Показания к прерыванию беременности делятся на абсолютные и относительные.

Абсолютные показания:

— вызванная поздним токсикозом беременных отслойка сетчатки. Если она возникает вследствие близорукости, показана операция по поводу отслойки сетчатки;

— гипертоническая нейроретинопатия;

— артериоспастическая ретинопатия с кровоизлияниями в сетчатку и ватообразными экссудатами;

— тромбоз центральной вены сетчатки.

Относительные показания:

— начальные формы ангиоспазма с небольшими кровоизлияниями;

— перенесенные ранее на почве позднего токсикоза беременных заболевания сетчатки (ретинопатии, отслойка).

Прогноз для зрения обычно благоприятный, но становится более серьезным, если нефропатия наслаивается на бывший ранее гломерулонефрит или возникает у пациенток с гипертонической болезнью до беременности.

При **эклампсии** иногда наступает полная слепота, но глазное дно остается нормальным, если это не связано с нефропатией беременных. После родов или прерывания беременности зрение быстро и полностью восстанавливается.

ЗАБОЛЕВАНИЯ ЭНДОКРИННОЙ СИСТЕМЫ И ГЛАЗ

Диабетическая ретинопатия. Факторы риска развития диабетической ретинопатии:

— генетические факторы;

— высокая гипергликемия;

— длительный сахарный диабет;

— поздняя диагностика диабета;

— неадекватное лечение диабета;

— артериальная гипертензия;

— диабетическая нефропатия.

Крупнейший английский офтальмолог Дюк Эльдер назвал диабетическую ретинопатию трагедией нашего времени, поскольку это заболевание является первой причиной слепоты у жителей Англии и второй — у населения США. В этих странах ребенок с врожденным диабетом через 14,5 года теряет зрение, после чего в среднем через 4,5 года умирает от почечной недостаточности. Слепота и почечная недостаточность отражают один и тот же процесс в микрососудистой системе.

Диабетическую ретинопатию следует рассматривать как одну из стадий изменений в микрососудистой системе больного сахарным диабетом. Она чаще встречается у женщин, чем у мужчин. Частота поражения глаз при сахарном диабете составляет 20—90%. 10—15% больных слепнут в течение первых 5 лет болезни. В связи с применением инсулина прогноз в отношении жизни пожилых больных стал более благоприятным. В юношеском возрасте течение болезни тяжелее: 20% ослепших вследствие диабета умирают в течение последующих 2—3 лет. В связи с «омоложением» диабета, увеличением числа больных диабетом и продолжительности их жизни возросло число пациентов с поздними стадиями диабетической ретинопатии и тяжелым поражением сетчатки. Диабетическая ретинопатия стала одной из ведущих причин слепоты и слабовидения в развитых странах.

Картина глазного дна при диабете подчас бывает настолько характерной, что первым диагноз заболевания устанавливает офтальмолог. На современном этапе диабетологии без учета изменений сетчатки невозможно не только квалифицированное наблюдение за больными сахарным диабетом, но и их полноценное лечение.

Патогенетические механизмы диабетической ретинопатии далеко не изучены. Повышенная концентрация глюкозы в клетках в присутствии фермента альдозоредуктазы обусловливает метаболизм по полиоловому пути с накоплением фруктозы и сорбитола, который играет существенную роль в гибели сосудистого эндотелия и перицитов капилляров. Потеря перицитов способствует развитию атонии и микроаневризм. Нарушение функции одних клеток эндотелия в сочетании с активной пролиферацией других, утолщением базальных мембран, пристеночным отложением фибрина, повышенной агрегацией тромбоцитов с образованием микротромбов формируют зоны без перфузии капилляров. В результате развивается гипоксия тканей, которая служит источником факторов роста эндотелия, нейроглии, астроцитов — причиной пролиферативных процессов, неоваскуляризации. Подобные процессы протекают во всех тканях организма, в том числе и в глазу. На глазном дне можно обнаружить самые ранние признаки сосудистых повреждений.

Особую роль при этом играет флюоресцентная ангиография сосудов глазного дна (ФАГ), позволяющая выявить зоны не перфузируемых кровью капилляров на самых ранних, субклинических стадиях диабета.

Офтальмоскопия позволяет выявить диабетические изменения на глазном дне через 5—7 лет после начала заболевания у 15—20%, через 10 лет — у 50-60% больных. Заболевание неуклонно прогрессирует и через 30 лет наблюдается почти у всех пациентов с диабетом.

Изменения сетчатки при диабете очень полиморфны. Это поражение капиллярно-венозной системы, хориоидеи, радужки, повышенная агрегация тромбоцитов, образование микроаневризм, облитерация сосудов, ведущая к нарушению тканевого дыхания, неоваскуляризация, тромбоз сосудов, появление геморрагии и очагов помутнения в сетчатке, новообразования соединительной ткани.

Ранним признаком диабетической ретинопатии являются микроаневризмы, мелкоточечные геморрагии, восковидные экссудаты. По мере развития ретинопатии экссудатов становится больше. Они укрупняются

и, сливаясь, образуют кольцо вокруг желтого пятна. Позднее появляются преретинальные витреальные геморрагии, иногда наблюдается тромбоз вены сетчатки (рис. 25, см. вкл.).

В терминальной фазе возможны пролиферативные процессы, образование новых сосудов, множественных кровоизлияний, разрастание соединительной ткани, фиброз сетчатки, иногда вторичная отслойка сетчатки как результат витреоретинальной тракции.

Классификация диабетической ретинопатии

I стадия — непролиферативная:

вены расширены;

— небольшое количество микроаневризм;

— единичные интраретинальные микрогеморрагии;

— небольшое количество интраретинальных липидных фокусов;

на ФАГ не перфузируемые кровью зоны сетчатки.

II стадия — препролиферативная:

— вены расширены, неравномерного калибра, иногда с перетяжками, четкообразные, извитые, с образованием петель;

— возрастает количество микроаневризм;

увеличивается количество геморрагии, они становятся поверхностными, полосчатыми и даже преретинальными;

— увеличивается количество твердых экссудативных фокусов, появляются мягкие очаги, вызванные фокальной ишемией в слое нервных волокон сетчатки;

на ФАГ артериовенозные шунты, подтекание флюоресцеина из ретинальных сосудов.

III стадия — пролиферативная:

— нарастание симптоматики и присоединение неоваскуляризации на диске зрительного нерва, вокруг него или по ходу сосудов сетчатки;

— преретинальные геморрагии, гемофтальм (кровоизлияние в стекловидное тело);

образование фиброглиальных пленок, тяжей пролиферации, ретиношизис (расслоение сетчатки), макулопатия, отслойка сетчатки, неоваскулярная глаукома. Грубые изменения в III стадии на глазном дне служат причиной слепоты и слабовидения.

Лечение и профилактика диабетической ретинопатии. Раннее выявление сахарного диабета, диспансерный контроль и адекватное лечение позволяют задержать появление диабетической ретинопатии, стабилизировать процесс или вызвать его обратное развитие, что нередко достигается на начальных стадиях. Больных сахарным диабетом должен осматривать офтальмолог 1—2 раза в год, а при диабетических изменениях на глазном дне — 1 раз в 3 мес. Ухудшение зрения требует немедленного обращения к офтальмологу.

Компенсация диабетической ретинопатии иногда достигается устойчивой стабилизацией сахарного диабета (правильное применение дробных доз инсулина, рациональная диета, физические упражнения, отказ от курения и алкоголя, уменьшение стрессовых нагрузок). Предпочтительна диета с большим содержанием белков и ограничением жиров и углеводов. Показаны витамины А, Bj, B^2, B^{12}, B^{15}, которые влияют на обменные процессы. Рекомендуются

флавоны, ингибирующие гиалуронидазу, анаболические стероиды (неробол, нероболил, ретаболил) и ангиопротекторы (продектин, дицинон).

Из антикоагулянтов прямого действия следует применять гепарин под контролем свертываемости крови. При геморрагиях в стекловидное тело и переднюю камеру показаны внутримышечные инъекции хемотрипсина, лидазы, а также рекомбинантная проурокиназа.

На ранних стадиях рекомендуется фотокоагуляция как патогенетически направленный метод, действующий на те звенья процесса, которые непосредственно приводят к необратимой потере зрения, — на гипоксию сетчатки и неоваскуляризацию. Фотокоагуляция позволяет одномоментно или ступенчато выключать новообразованные сосуды и целые зоны неоваскуляризации. Кроме того, делают так называемую панретинальную лазеркоагуляцию, при которой за 2—4 сеанса вся ретроэкваториальная поверхность сетчатки покрывается коагулятами диаметром 0,1—0,5 мм, находящимися на расстоянии 0,5—2 мм друг от друга. Коагуляция не затрагивает лишь сосуды сетчатки и макулярную область. Своевременно проведенная лазеркоагуляция по эффективности превосходит все известные методы консервативной терапии диабетической ретинопатии в 1,5—3 раза.

Тиреотоксикоз. При этой патологии экзофтальм обычно умеренный, хотя иногда он достигает значительных размеров. Подвижность глазных яблок при этом долго не страдает. Экзофтальм обусловлен сокращением мышцы, распо^ложенной в области нижней глазничной щели *(m. orbitalis),* вследствие повышения тонуса симпатической нервной системы, а также вазомоторными расстройствами и увеличением объема орбитальных тканей.

Кроме экзофтальма, отмечают сокращение гладких мышечных волокон Мюллера, составляющих часть леватора, но получающих симпатическую иннервацию. Это ведет к тому, что глазные щели у больных расширяются и создается впечатление еще большего выпячивания глазных яблок. Наряду с этим имеются:

— асимметричный экзофтальм, который может быть значительно выраженным;

— слезотечение и светобоязнь;

— широкое раскрытие глазных щелей, при котором над роговицей видна часть склеры (симптом Дальримпля);

— отставание движения верхнего века при опускании глазного яблока (симптом Грефе);

— редкое мигание (симптом Штельвага);

— повышенный блеск глаз (симптом Крауса);

— ослабление конвергенции (симптом Мебиуса);

— ретракция верхнего века при быстрой перемене направления взора (симптом Кохера).

Экзофтальм может приводить к сухости роговицы, что способствует развитию тяжелых кератитов.

Гипотиреоз может сопровождаться:

— злокачественным экзофтальмом, чаще односторонним, значительно выраженным и малоподвижным;

— хемозом;

— отеком век;
— наружной офтальмоплегией;
— повышением внутриглазного давления;
— феноменом Брэли - при взгляде кверху офтальмотонус выше, чем при взгляде прямо.

ЗАБОЛЕВАНИЯ СОЕДИНИТЕЛЬНОЙ ТКАНИ И ИХ ГЛАЗНЫЕ ПРОЯВЛЕНИЯ

Изменения органа зрения при ревматизме. Ревматизм - острое рецидивирующее инфекционно-аллергическое заболевание соединительной ткани. Заболевание глаз при ревматизме наблюдается весьма часто (14—28%).

Ревматические склериты и эписклериты. Воспаление склеры или эписклеры — теноновой оболочки часто сочетается с иридоциклитами. Выраженность симптоматики (боль, светобоязнь, слезотечение) зависит от степени вовлечения в процесс сосудистого тракта. Инъекция конъюнктивальных, эписклеральных и перикорнеальных сосудов придает фокусу на склере темно-фиолетовый оттенок. Воспалительный процесс проходит через несколько недель, иногда заканчивается истончением склеры. Заболевание может рецидивировать, поражая различные участки склеры.

Воспаление роговицы. Кератиты являются частым осложнением склерита. От склерального фокуса в строму роговицы в виде языка врастает белесоватый слабоваскуляризованный инфильтрат. Течение болезни длительное, нередки рецидивы.

Ревматический иридоциклит может сочетаться со склеритом или возникает самостоятельно. Поражение может быть как односторонним, так и двусторонним. Иридоциклит диффузный, негранулематозный, с обильным серозным или серозно-фибринозным экссудатом и мелкими роговичными преципитатами. Течение быстрое, бурное и хорошо купируется без последствий для зрения, но возможны рецидивы.

Токсико-аллергический увеит является наиболее частым изменением органа зрения при ревматизме. Однако наряду с поражением увеального тракта глаза при ревматизме возможны изменения сетчатки и ее сосудов.

Васкулиты, ретиноваскулиты и папиллиты. Изменения сосудов наблюдаются при поражении сетчатки и зрительного нерва. При ретиноваскулитах в процесс вовлекаются как артерии, так и вены. Вокруг сосуда на некотором протяжении обнаруживается сероватая компактная муфта. Когда воспалительный процесс распространяется на всю толщину сосудистой стенки, происходят ее уплотнение и более или менее значительное сужение сосудов. Муфты могут охватить несколько сосудов. По ходу пораженных сосудов нередко отмечаются сероватые пролиферативные очажки. В отдельных случаях возможны тяжелые ретинопатии с выраженным снижением зрительных функций. Офтальмоскопическая картина иногда бывает настолько характерной, что позволяет установить диагноз ревматизма.

Таким образом, при ревматизме в процесс могут быть вовлечены практически все структуры глаза. Заболевание глаза нередко становится одним из ранних проявлений болезни, особенно у детей.

ИЗМЕНЕНИЯ ГЛАЗ ПРИ ИНФЕКЦИОННЫХ ЗАБОЛЕВАНИЯХ

При **кори** заболевание глаз проявляется в виде:

— светобоязни;

— легкой конъюнктивальной инъекции глазного яблока, причем зачастую этот симптом появляется на 2-й день заболевания, еще до появления сыпи;

— пятен на конъюнктиве век;

— блефароспазма, который развивается на 4—5-й день болезни наряду с высыпаниями на коже и усилением светобоязни;

— слизистого отделяемого из глаз;

— значительной гиперемии конъюнктивы век и глазного яблока;

~ мелких инфильтратов и эрозий роговицы, окрашивающихся флюоресцеином. Они возникают в связи со значительным блефароспазмом и отеком конъюнктивы.

В связи с тем что заболевание снижает реактивность организма ребенка, в период реконвалесценции возможно обострение скрофулезных поражений глаз или присоединение вторичной инфекции в виде рецидивирующих ячменей, язвенных блефаритов, конъюнктивитов и язв роговицы.

В редких случаях при кори наблюдаются изменения на глазном дне в виде невритов зрительного нерва, кровоизлияний и псевдоальбуминурических ретинитов.

Коклюш. При коклюше отмечаются:

— кровоизлияния под конъюнктиву, реже в сетчатку;

— кровоизлияния в ретробульбарную клетчатку и экзофтальм (в результате судорожного кашля, токсического поражения сосудов эндотоксином палочки Борде - Жангу).

Заболевания глаз при **скарлатине.** Глазные симптомы появляются одновременно с повышением температуры. У детей наблюдаются:

— нерезко выраженная гиперемия конъюнктивы век;

— легкая поверхностная инъекция глазных яблок;

— слизистое отделяемое из конъюнктивального мешка;

— осложнения со стороны роговицы, которые встречаются только у ослабленных детей в виде язв роговицы, вызванных гемолитическим стрептококком, или фликтенулезного кератита;

— пленчатые конъюнктивиты у маленьких ослабленных детей.

Поражение глаз при **ветряной оспе.** Заболевание проявляется:

— симптомами подострого конъюнктивита;

— высыпаниями характерных ветряночных пустул по краям век, на конъюнктиве и у лимба;

— гиперемией конъюнктивы, степень которой зависит от количества пустул;

— язвочками, которые появляются после вскрытия пустул и оставляют после себя на конъюнктиве нежные поверхностные рубчики круглой формы;

— кератитами по типу метагерпетического или дисковидного, иритами и хориоретинитами, которые наблюдаются очень редко у ослабленных детей.

При **вакцинации** возможно занесение детьми оспенного детрита на конъюнктиву и кожу век. Через 3—8 дней после аутоинокуляции могут возникнуть:

— вакцинные пустулы, представляющие собой пузырьки с желтоватым содержимым, расположенные на отечной и гиперемированной коже или конъюнктиве;

— язвочки на месте лопающихся пустул;

— инфильтраты древовидной или дискоидной формы в роговице.

Для предупреждения заболевания необходимо в период вакцинации не допускать расчесывания детьми пустул и внесения детрита в глаза.

Эпидемический паротит. Наиболее частым осложнением со стороны глаз являются дакриоадениты, которые проявляются гиперемией и отеком верхнего века, глазная щель приобретает форму параграфа. У верхненаружного края орбиты в области слезной железы появляется плотная болезненная припухлость, в наружной половине глазного яблока отмечается хемоз конъюнктивы. Реже встречаются параличи и лагофтальм, редко бывают склериты и эписклериты, паренхиматозный бессосудистый кератит, иридоциклит и ретробульбарные невриты.

Полиомиелит. При данном заболевании отмечаются:

— лагофтальм;

— ослабление конъюнктивального рефлекса;

— редкие мигания;

— парезы, параличи взора;

— симптом Горнера, возможный при поражении цилиоспинального центра спинного мозга.

Дифтерия. При ней наиболее часто наблюдаются:

— поражения конъюнктивы и роговицы;

— параличи аккомодации с мидриазом или без него, развивающиеся в позднем паралитическом периоде вследствие воздействия дифтерийного токсина на III пару черепных нервов;

— параличи наружных мышц глаза.

Дизентерия. Изменения органа зрения бывают в основном при тяжелых нераспознанных формах, особенно у грудных ослабленных детей. В результате эндогенного авитаминоза чаще развивается кератомаляция, проявляющаяся помутнением роговицы без явлений раздражения, быстрым некрозом и отторжением участков роговицы с выпадением оболочек, панофтальмитом.

В более редких случаях наблюдаются ириты с гипопионом (гноем в передней камере глаза), кровоизлияния в сетчатку, атрофия зрительного нерва, парез аккомодации.

Лимфоретикулез доброкачественный (болезнь кошачьих царапин Дебре) вызывает вирус из группы пситтакоза. Симптомы заболевания: головные боли, на месте царапин папула величиной с горошину, увеличение и болезненность регионарных лимфатических узлов.

Глазная симптоматика:

— односторонний конъюнктивит;

— отек конъюнктивы, желтоватые фолликулы;

— разрастание сосочков конъюнктивы.

ПОРАЖЕНИЕ ГЛАЗ У ДЕТЕЙ ПРИ ВРОЖДЕННЫХ НАРУШЕНИЯХ ОБМЕНА ВЕЩЕСТВ

Врожденные нарушения липидного обмена. При нарушениях липидного обмена в результате расстройства ферментативных процессов в клетках нейроэктодермального происхождения откладываются липиды.

Амавротическая идиотия проявляется между 4-м и 8-м месяцем жизни ребенка:

— слабостью мышц и судорогами;

— изменениями на глазном дне в виде серовато-желтого окрашивания сетчатки вокруг макулярной области в результате ее утолщения и инфильтрации липидами;

— изменением макулы, которая на фоне бледной сетчатки имеет вишнево-красный цвет;

— побледнением диска зрительного нерва в результате сужения артерий;

— паралитическим косоглазием, нистагмом.

При болезни Нимана—Пика на 3—6-м месяце жизни у ребенка отмечаются:

— гепатолиенальный синдром;

— желтоватое окрашивание кожи;

— желтоватый оттенок вокруг макулярной области в результате откладывания в ганглиозных клетках сетчатки липидов;

— желтоватое окрашивание диска зрительного нерва;

— вишнево-красное пятно в макулярной области (так же, как и при амавротической идиотии) (рис. 26, см. вкл.).

Болезнь Гоше сопровождается:

— гепатолиенальным синдромом;

— желтоватыми утолщениями конъюнктивы в виде треугольников, обращенных основанием к лимбу;

— мелкими кровоизлияниями в сетчатку.

Мукополисахаридоз (гаргоилизм). Дети, страдающие мукополисахаридозом, имеют:

— широкое лицо;

— седловидный нос;

— различные уродства скелета;

— недоразвитие мышечной системы;

— утолщенные веки;

— умеренный экзофтальм;

— помутнения молочного цвета, занимающие всю площадь роговицы и локализующиеся в ее средних слоях, в результате разволокнения роговичных пластинок и скопления между ними липидов;

— увеличение диаметра роговицы.

Ксантоматозная гранулема (болезнь Шюллера—Крисчена). При ксантоматозной гранулеме в органах, богатых ретикулоэндотелием, отмечаются ксантоматозные массы; в костях образуются дефекты различных размеров. Прорастая в полость черепа, ксантоматозные грануляции могут вызывать параличи глазодвигательных нервов, нистагм. При сужении глазницы из-за заполнения ксантоматозными массами возникает экзофтальм.

Врожденные нарушения белкового обмена. Цистиноз проявляется отложением кристаллов цистина в виде желтоватых игл или палочек в роговой оболочке, конъюнктиве, сосудистом тракте и в сетчатке.

Алкаптонурия. При алкаптонурии гемогентизиновая кислота не расщепляется до конечных продуктов, а откладывается в тканях глаз, которые принимают при этом темно-синюю окраску.

На склере окрашенные участки имеют форму треугольников синего цвета, обращенных основанием к лимбу.

Альбинизм сопровождается дефицитом пигмента меланина в оболочках глазного яблока. При этом радужка имеет серовато-красный цвет, глазное дно бледно-розовое, хорошо видны хориоидальные сосуды. Острота зрения значительно снижена из-за аплазии желтого пятна. Светобоязнь возникает из-за отсутствия пигмента в радужке (рис. 27, см. вкл.).

При нарушениях углеводного и кальциевого обмена чаще всего наблюдаются изменения в хрусталике.

Диабетическая катаракта. При сахарном диабете, кроме поражения сетчатки, наблюдаются и другие характерные изменения глаз. В радужке часто обнаруживаются новообразованные сосуды — рубеоз. Сосуды проникают в угол передней камеры и служат источником кровоизлияний, особенно при оперативных вмешательствах. Возможно развитие токсико-аллергического фибринозного иридоциклита. Часто повреждаются стекловидное тело (помутнение) и хрусталик (катаракты). При биомикроскопии в начальной стадии катаракты появляются:

— в поверхностных субэпителиальных слоях хрусталика мелкие точечные помутнения;

— в хрусталике многочисленные вакуоли;

— на всем протяжении хрусталика хлопьевидные помутнения при прогрессировании заболевания (рис. 28, см. вкл.).

Диабетические катаракты быстро прогрессируют (в течение 24 ч) и способны к рассасыванию под влиянием лечения. При резких колебаниях уровня сахара в крови возникает миопия, при понижении — гиперметропия, обусловленные токсическим действием патологических продуктов обмена на цилиарную мышцу и хрусталик.

В связи с этим рекомендуется динамический контроль за состоянием хрусталика, стекловидного тела и сетчатки у больных диабетом.

При гипофункции паращитовидных желез (тетании) развивается катаракта. На начальных стадиях нарушения кальциевого обмена наблюдаются точечные помутнения, располагающиеся под капсулой хрусталика, и разноцветные кристаллики. В некоторых случаях катаракта развивается очень быстро вплоть до полного помутнения хрусталика. Отмечают также ломкость костей, глухоту, симптом синих или голубых склер, обусловленный просвечиванием сосудистой оболочки через истонченную склеру, эмбриотоксон (кольцевидное помутнение, примыкающее к лимбу и расположенное в поверхностных, средних слоях роговицы либо на границе с десцеметовой оболочкой), кератоконус (характеризуется растяжением, истончением и выпячиванием роговицы), миопия высокой степени.

АВИТАМИНОЗЫ

Эндогенные авитаминозы (гиповитаминозы) чаще встречаются у детей при заболеваниях желудочно-кишечного тракта и печени, где происходят всасывание, синтез, фосфорилирование и депонирование витаминов. Антибиотики и сульфаниламиды непосредственно инактивируют витаминосодержащие ферменты.

Авитаминоз А сопровождается эпителиальным ксерозом и кератомаляцией. При нем наблюдаются системная метаплазия и слущивание эпителия слизистых оболочек, конъюнктива утрачивает нормальный блеск, у лимба появляются участки треугольной формы в виде засохшей пены — бляшки Искерского—Бито. Роговица тускнеет, ее чувствительность снижается. Кератомаляция чаще возникает у ослабленных детей раннего возраста. Нарушается чувствительность роговицы, она мутнеет, приобретая серовато-белый цвет. **В** дальнейшем возможен распад роговицы с ее перфорацией и выпадением оболочек глаза.

Для авитаминоза А также характерна гемералопия (куриная слепота).

При недостаточности витамина Bj (тиамина) наблюдаются осевые ретробульбарные невриты, нейродистрофические кератиты, при которых в поверхностных и средних слоях роговицы появляются помутнения в виде дисков, или круговые абсцессы роговицы, наружная офтальмоплегия.

Нередко в процесс вовлекается увеальный тракт.

Авитаминоз B^2 вызывает блефариты, фликтенулезные кератоконъюнктивиты, дистрофические изменения эпителия роговицы, поверхностную, исходящую из краевой петлистой сети васкуляризацию роговицы.

При авитаминозах (гиповитаминозах) B^6 и B^{12} эпителий роговицы подвергается дистрофическим изменениям и десквамируется.

Авитаминоз С проявляется кровоизлияниями под конъюнктиву и в сетчатку. Кровоизлияния в ретробульбарную клетчатку могут вызывать внезапный экзофтальм и смещение глазного яблока.

Авитаминоз D сопровождается деформацией черепа, которая может приводить к уменьшению объема глазницы, и экзофтальмом.

Авитаминоз Е вызывает дистрофические изменения в роговице, сетчатке и хрусталике, а также кератоконус.

Ключевые слово

Эмболия центральной артерии сетчатки
Пульсация центральной артерии сетчатки
Световой рефлекс
Сосудистое дерево
Артериовенозные соотношения сосудов сетчатки
Симптом Гвиста
Симптом Гунна-Салюса
Склероз ретинальных сосудов
Симптом медной проволоки
Симптом серебряной проволоки
Ретинальные геморрагии
Ретинальные экссудаты
Мягкие экссудаты
Твердые экссудаты
Отек сетчатки
Ангиопатия
Артериосклероз
Ретинопатия
Нейроретинопатия
Ангиоретинопатия
Отек диска зрительного нерва
Отек перипапиллярной сетчатки
Макулярная фигура звезды
Гипотоническая ангиопатия
Кератиты
Иридоциклиты
Хориоидиты
Ириты
Атрофия зрительного нерва
Почечная ретинопатия
Хроническая .лимфоидная лейкемия
Хроническая миелоидная лейкемия
Анемия

Геморрагическая пурпура
Эритремия
Башенный череп
Перелом основания черепа
Синдром верхнеглазничной щели
Расстройства мозгового кровообращения
Тромбоз кавернозного синуса
Цереброспинальный менингит
Экзофтальм
Застойный диск
Неврит зрительного нерва
Тромбоз центральной вены сетчатки
Тромбоз орбитальных вен
Расстройство зрачковых реакций
Паралич отводящего нерва
Паралич глазодвигательного нерва
Абсцесс мозжечка
Сифилис мозга
Внутренняя офтальмоплегия
Паралич аккомодации
Симптом Аргайла Робертсона
Концентрическое сужение полей зрения
Рассеянный склероз
Центральные скотомы
Горизонтальный нистагм
Синдром Горнера
Блефариты
Конъюнктивиты
Хронические дакриоциститы
Экзофтальм
Абсцесс орбиты
Флегмона орбиты
Панофтальмиты
Застойные диски зрительных нервов
Невриты зрительных нервов
Кератиты
Отслойка сетчатки
Близорукость
Миопия
Токсикоз беременных
Эклампсия
Диабетическая ретинопатия
Флюоресцентная ангиография сосудов глазного дна
Микроаневризмы
Тиреотоксикоз
Симптом Дальримпля
Симптом Грефе
Симптом Штельвага
Симптом Крауса
Симптом Мебиуса
Симптом Кохера
Гипотиреоз
Хемоз
Отек век
Инфильтраты роговицы
Эрозии роговицы
Рецидивирующие ячмени
Язвенные блефариты
Язва роговицы
Палочка Борде—Жангу
Скарлатина
Ветряная оспа
Оспенный детрит
Эпидемический паротит
Полиомиелит
Лагофтальм
Дифтерия
Дизентерия
Кератомаляция
Лимфоретикулез
Амавротическая идиотия
Паралитическое косоглазие
Нистагм
Болезнь Нимана-Пика
Болезнь Гоше
Мукополисахаридоз
Болезнь Шюллера—Крисчена
Цистиноз
Алкаптонурия
Альбинизм
Диабетическая катаракта
Рубеоз
Симптом голубых склер
Эмбриотоксон
Кератоконус
Авитаминоз А
Авитаминоз B^2
Авитаминоз B^2
Авитаминоз B^6
Авитаминоз B^{12}
Авитаминоз С
Авитаминоз D
Авитаминоз Е
Кератомаляция

Вопросы для сомоконтроля

1. Каковы причины частого вовлечения органа зрения в болезненный процесс при общей патологии?
2. Каковы офтальмологические симптомы при сердечно-сосудистой патологии?
3. Какие изменения глазного дна появляются у больных гипертонической болезнью?
4. Какие изменения глазного дна появляются у больных при сосудистой гипотензии?
5. Какие осложнения со стороны глаз бывают при болезнях органов дыхания?
6. Какие осложнения со стороны глаз бывают при болезнях желудочно-кишечного тракта?
7. Какие изменения глазного дна появляются у больных с заболеваниями почек?
8. Какие офтальмологические симптомы встречаются при лейкозах?
9. Какие офтальмологические изменения сопровождают заболевания центральной нервной системы?
10. Какие офтальмологические симптомы возникают при переломе основания черепа?
11. Какие офтальмологические изменения сопровождают тромбоз кавернозного синуса?
12. Каковы патогномоничные офтальмологические признаки сифилиса мозга?
13. Каковы изменения глаз при рассеянном склерозе?
14. Какими симптомами проявляется паралич симпатического нерва?
15. Какие офтальмологические симптомы вызывают заболевания ЛОР-органов и полости рта?
16. Каковы относительные и абсолютные показания со стороны органа зрения к прерыванию беременности?
17. Каковы факторы риска развития диабетической ретинопатии?
18. Какие изменения переднего отдела глаза встречаются при диабете?
19. Какие ранние признаки диабетической ретинопатии вы знаете?
20. Какими симптомами проявляется поражение глаз при тиреотоксикозе?
21. Какими симптомами проявляется поражение глаз при гипотиреозе?
22. Какова клиника поражения глаз при ревматизме?
23. Какие ранние офтальмологические симптомы при заболевании корью вы знаете?
24. Какие офтальмологические симптомы возникают при скарлатине?
25. Какие изменения глаз бывают при ветряной оспе?
26. Каковы наиболее частые осложнения со стороны глаз при эпидемическом паротите?
27. Какие осложнения со стороны глаз возможны при дифтерии?
28. Какова клиника поражения глаз при занесении оспенного детрита на конъюнктиву и кожу век после вакцинации?

29. Какие врожденные нарушения липидного обмена проявляются патологией глаз?

30. Какова картина глазного дна при амавротической идиотии?

31. Какие изменения глаз бывают при болезни Гоше?

32. Какие офтальмологические симптомы характерны для нарушения белкового обмена — цистиноза?

33. Какие отделы глаза чаще всего поражаются при нарушениях углеводного и кальциевого обмена?

34. Что такое кератомаляция, когда она развивается?

35. Какие авитаминозы чаще проявляются дистрофическими изменениями роговицы?

Г/inhfl
1

МЕТОДЫ ИССЛЕДОВАНИЯ ОРГАНА ЗРЕНИЯ

Усвоив материал этой главы, вы должны знать и уметь:

провести наружный осмотр;

исследовать внутриглазное давление;

исследовать глаз в боковом освещении;

— провести офтальмоскопию;

— исследовать глаз щелевой лампой;

ознакомиться с диафаноскопией, эхоофтальмографией, электроретинографией, флюоресцентной ангиографией;

— осмотреть ребенка.

Раннее выявление патологии глаз значительно повышает эффективность лечения, благоприятно влияет на прогноз, поэтому врачи всех специальностей должны владеть основными методиками осмотра органа зрения.

Состояние глаз и зрительных функций накладывает отпечаток на поведение человека. Некоторые признаки болезни можно обнаружить в тот момент, когда больной входит в кабинет врача. Если больной прикрывает глаза рукой, можно предполагать поражение роговицы, сопровождающееся корнеальным синдромом, если входит на ощупь, необходимо насторожиться в плане заболеваний сетчатки и зрительного нерва, которые сопровождаются снижением остроты зрения. При значительных ограничениях периферического зрения пациент непрерывно двигает головой и глазами, как бы обегая взором свой путь.

Помимо жалоб на орган зрения, имеют значение и общие жалобы больного.

Собирая анамнез, выясняют условия жизни, личный и семейный анамнез, перенесенные и хронические заболевания. Перед осмотром ребенка необходимо расспросить мать о беременности и родах, а также о развитии ребенка в первые месяцы жизни и наследствен-

ных заболеваниях. В анамнезе заболевания важно определить снижалось зрение постепенно или внезапно и при каких обстоятельствах. Не менее важнс начало заболевания (острое или постепенное).

НАРУЖНЫЙ ОСМОТР ОРГАНА ЗРЕНИЯ

Начинают, *КЯУ цтцип] с* **огмптпя ппярпго гття**^а, Когда жалобы, анамнез и внешний осмотр (не касаясь глаза) указывают на острый гнойный воспалительный процесс слизистой оболочки (во избежание переноса инфекции с больного глаза на здоровый) целесообразно начинать исследование со здорового глаза^. —

Исслед^тот оба^аза ^

Осмотр всегда нужно проводить последовательно, даже если какой-либо симптом отвлекает внимание от этой последовательности:

JL~ наружный осмотр векл слезных органов, конъюнктивы и глазного яблока в целом производят предпочтительно при дневном свете. При осмотре век следует обращать внимание на их положение, подвижность, состояние ко**^рЦ**£££ШЕ^ ресниц, интермаргинального пространства (выводные протоки мейбомиевых **^gflfigp.** заднего ребра, на ширину и длину глазной щели;

~~ определяет nnaRMfrrTftffTf, р9здениявек, нет ли выворота или заворота;

/ - при осмотре кожи век следует обращать внимание *щ* ^ытЛее характер), гиперемию, дрЛШ\sш**)iЛЪ**^QxeшiQCT отечная кожа век указывает на воспаление в самом веке, в оболочках глазного яблока или в слезных органах. Отек век бывает также при заболеваниях почек и сердечно-сосудистой системы, но при этом отсутствуют признаки воспаления. Сходную с отеком картину дает подкожная эмфизема, возникающая при травмах в результате попадания в рыхлую подкожную клетчатку вео^ЗДУХа.Ж^РВД**аточ**нь1Х па-

f **Носа.** В этих случаях при пальпации опреде:**яJ**^щjщ|щитация;

- при исследовании кожи век надо обращать внимание на тактильную чувствига!!^ глазнитгы. в области надг^знщнрй вьпщки, а также щ н и ш ш глазницы в областитакназываемой собачьей ямки *(fossa canina)* указывает на^поражёние первой или второй ветви тройничного нерва соответственно;

5 " приосмотре свободного края век следует обращать внимание на его переднее, слегка закругленное ребро, вдоль которого растут ресницы, на заднее острое ребро, плотно прилегающее к глазному яблоку, и на узкую полоску между ними, межреберное пространство, где отбываются выводные протоки заложенных в толще хряща мейбомиевых желез;

6 — надо тщательно осматривать кожу у ресничного края. Иногда она гиперемирована, покрыта чешуйками, которые лёгко^удаляются влажной ваткой. В других случаях ресничный край покрыт корочками, которые сидят плотно и удаляются с трудом, подПкорЬчками обнаруживаются кровоточащие язвочки. Одновременно проверяют правильность роста ресниц, их количество. Поредение или неправильный рост ресниц (трихиаз) указывает на тяжелый хронический

воспалительный процесс или перенесенное заболевание края век_ — блефарит^ трахому;

^ — длина глазной щели у взрослого человека равна в среднем 30 мм, высота (ширина) на середине колеблется от 10 до 14 мм. Ширина глазной щели значительно изменяется как индивидуально, так и в зависимости от многих физиологических и патологических условий. В спокойном состоянии свободный край верхнего века закрывает верхнюю часть роговицы приблизительно на 2 мм. Край нижнего века расположен-нд, 0,5—1 мм ниже роговицы, остается видимой узкая полоста склерыЦ0,5--1 мм). Эти данные следует помнить при оценке патологических изменений, связанных с нарушением подвижности век (птоз, лагофтальм) и касающихся положения глазного яблока в глазнице (экзофтальм, энофтальм);

^ - исследование слезных органов начинается с осмотра _ слезнои^жслезы. Для этого надо большим и указатель^м^ (левой руки при исследовании правой слезной железы и правой — при исследовании левой) растянуть веки у наружной спайки. Больного просят посмотреть вниз и к носу. При этом видна только пздьпебральна^ желтовато-розовые дольки которой просвечивают через конъюнктиву;

у — при осмотре слезоотводящих путей надо обращать внимание нагположение и выраженность слезных точек, на кожу по ходу слезных канальцев и на область слезного мешка;

правильный отток слезы возможен лишь тогда, когда слезные точки плотно прилежат к глазному яблоку. Смгщеиныг[3] ***^(\ЩЖЗ.£З^ШЫ?.*** точки не могут отводить слезу, в результате чего нарушается^лездотведецце и появдяг ется слезотечение. Для проверкнепроходимости слезных точек и канальцев применяю^и|канальц|евую пробу: в ***жяяьх^^***

1—2 капли 3% раствора колларгола или 1% раствора флюоресцеина. Больной должен сделать несколько мигательных движений. При полноценной всасывательной функции канальцев красящее вещество быстро исчезает из конъюнктивального мешка;

/f— для исследования прохождения слезы через слезный мешок и слезноносовой канал через 5 мин после зйапьшания красящего вещества предлагают **Аптгт,ипщ/гу RiflEMflpirflTt^ff *и* наргтрнут** салфетку. Если проходимость не нарушена, краска окажется на марле;

rfC ~ для исследования содержимого^слезного мешка большим пальцем одной руки следует слегка оттянуть ^юквде реко. хюка^Ш^НЩ^Жимой нижняя слез^ ная точка; большим пальцем другой руки нащупать тяж сухощшця. круговой мышцы у внутреннего угла края глазной щели, надавить на **Hero[2]jrogrgneHjBO** продвигая палец межда.спинкой**„носа,** ^.внутренней спайкой век.

^нормальном состо^

п№а1Ш1лшя& точек ничего те выделяется,,^

Ёслислезная жидкость задерживается, накапливается в слезном мешке и не может пройти из него в нос или образуется слизь или гной лшшжтвие воспаления слезного мешка, при давлении на область слезного мешка жидкость выйдет через слезные точки.

ОСМОТР КОНЪЮНКТИВЫ ВЕК, ПЕРЕХОДНЫХ СКЛАДОК И ГЛАЗНОГО ЯБЛОКА

При нормально открытой глазной щели видна только часть конъюнктивы глазного яблока.

Для осмотра конъюнктивы нижнего века больному предлагают смотреть вверх, прикладывая большой палец правой руки к ресничному краю нижнего века, слегка оттягивают веко вниз. При этом видны конъюнктива нижнего века, переходной складки и конъюнктива нижней половины глазного яблока.

Конъюнктиву верхнего века осмотреть труднее, потому^гго его хрящ гораздо больше:д^о**^щкц**,с **.мшщей,** ***цртттщю^^щ^о^тобы*** видеть конъюнктиву верхнего века, нужно использовать верхний край хряща в качестве рычага, через который поворачивается веко. Пациент должен смотреть вндз. Край верхнего века с ресницами врач захватывает двумя пальцами правой руки 1гслттлсаоттятивает вниз. В это время большой палец левой руки (ногтем вниз) **HJ^ifo"** пЪло^ть выше верхнего края хряща оттянутого века (край хорошо намечается), затем веко следует оттянуть вперед к себе и повернуть вверх. Как только край века подходит к ногтю большого пальца, вокруг которого вращается край хряща, большой палец левой руки нужно убрать, а веко, повернутое слизистой оболочкой вперед, **уделать** указателе шшьцём левой руки. Вместо пальца можно пользоваться стеклянной палочкой.

Для осмотра конъюнктивы переходной складки применяют векоподъемник Демарра. Векоподъемник Демарра накладывают на верхнее **В**^^jraJC^TR**^Si** Ушшйрокая с£щюо(|^ прда {сасалась к веку у верхнего края хряща, ручка была направлена книзу. Веко берут за ресницы и поворачивают вокруг гШсганки векоподъемника, как вокруг пальца. Для получения двойно-То~выворота ручку векоподъемника, направленную вниз, поднимают кверху — на лоб пациента. При этом видна конъюнктива век, переходной складки и конъюнктива верхней половины глазного яблока. Применяя описанный прием, следует не делать грубых и резких движений. Двойной выворот нужно делать особенно осторожно, как бы на весу, не надавливая на глазное яблоко, не причиняя при этом боли исследуемому.

При осмотре конъюнктивы надо обращать внимание на ее цвет, прозрачность, гладкость, влажность, чувствительность, ft **wnpvre кпнък^нутдр^** (щедно-розовая, (шестящалЛ| в д о ^ гладкая, отделяемо-**ГОНет.** Черм **Hgffy**е^е^**нуюпг.тпя?ну^упюнутивуяВщЩ;ЖёЛ***ОВmie узкие полоски мей^д^евщ жецед. Всякая излишняя краснота, сухость, утолщения, зерна, бархатистость, отделяемое, стушеванность рисунка мейбомиевых желез, рубцы указывают на патологические процессы в конъюнктиве.

При патологических процессах в глазнице, таких, как ретробульбарная гематома, орбитальная эмфизема, новообразования, глазное яблоко может резко выстоять из глазницы. Выпячивание глазного яблока называется экзофтальмом, западение — энофтальмом. В том и другом случае необходимо определять степень выстояния или западения глазного яблока. Для этой цели пользуются прибором экзофтальмометром. Экзофтальмометр представляет собой горизонтальную планку, имеющую с каждой стороны зеркальную призму с углом отражения 45°. Прибор плотно приставляют к наружным дугам обеих глазниц.

Через переднюю сторону призмы видны профиль переднего отдела глаза и шкала, указывающая, насколько вершина роговицы отстоит от точки приложения. Обязательно учитывают исходное расстояние между наружными краями глазниц, при котором производилось измерение.

ОСМОТР ГЛАЗНОГО ЯБЛОКА

Осматривая глазное яблоко в целом, обращают внимание на его величину, форму, положение и подвижность. О величине (фронтальном диаметре) легко судить при обращенном прямо вперёд^ взгляде. Изменение переднезадней оси обнаруживается при сильном повороте глаза в сторону носа. При микрофтальме, субатрофии и атрофии глазное яблоко уменьшено, а при сопровождающем атрофию снижении внутриглазного давления в результате давления на склеру с четырех сторон прямых мышц глазное яблоко принимает кубическую форму.

Под положением глаза понимают> **1есто,** занимаемое им в глазнице. Расположено глазное яблоко может быть в центре костного кольца глазницы или смещено, выпячено или находиться глубоко в орбите. При правильном положении глаза центр роговицы находится в центре окружности костной глазницы и глазной щели. Атрофия жировой клетчатки глазницы при сильном общем исхудании приводит к двустороннему западению глазных яблок. При выпадении функции симпатического нерва (синдром Горнера) наряду с сужением зрачка и глазной щели также наблюдается западение глазного яблока (знофтальм). При увеличении содержимого глазницы позади глаза (новообразования, кровоизлияния, воспаления глазничной клетчатки, тромбоз орбитальных вен и т.п.), при базедовой болезни наблюдается выпячивание глазного яблока вперед (экзофтальм). Степень выпячивания может быть различной — от чуть заметного до значительного. В тяжелых случаях глазное яблоко может быть совсем вывихнуто из орбиты и ущемлено между веками.

При определении подвижности глазных яблок пациенту предлагают следить за объектом (например, за рукой врача), который перемещают вверх, вниз, влево и вправо в пределах поля зрения. При этом наблюдают, в одинаковой ли степени и до предела ли оба глаза следуют за перемещающимся объектом.

ИССЛЕДОВАНИЕ ГЛАЗНОГО ЯБЛОКА МЕТОДОМ БОКОВОГО (ФОКАЛЬНОГО) ОСВЕЩЕНИЯ

Ипглтрлтовянид рдгРй И11Ы т **перелнай--камеры,** радужной оболочки **И** зрачка методом бокового, или фокального, освещения **пп.чяпттяеТлет**^утьно осмотреть передний о^едд^**хдяза** и вьшвить в немjromaje изменения. Исследование проводят в затемненной комнате. Источник света (электролампа) устанавливают на уровне глаз пациента, ыдара и несколько впереди от него на расстоянии JjO~60jSJt При помощи двояковыпуклой линзы 13 и 20jnrrp собирают падающие на исследуемый глаз лучи в конический пучок, вершину которого направляют на подлежащую исследованию часть глаза. Этот способ называют

также фокальным освещением, так как **ОСВЕ^СЦЫЙ.УЖТЖ** гтгачя. ***пру.„***т^тп\ **^^J^EES^J^^1^06' Ф0КУС** ~ место пересечения параллельно идущих луче* после ж преломления в оптической системе. Если фокусное расстояние линзы известно, легко найти расстояние, на котором надо держать линзу от исследуемого глаза (например, 5 см при линзе +20 дптр). Если же фокусное расстояние линзы неизвестно (неизвестно, чему равна ее оптическая сила), лщще сначалэ^щютную приблизить динзу к исследуемому глазу, а потом постепенно отодвигать, пока исследуемый участок глаза не окажется в фокусе. Исследуемый участок выделяется при **этом** оуоб^щда **АТУетЛУТШЬ** так как на нем концентрируется много света, а окдуд^**дне** участки освещены мало. Чтобы не дрожала рука и не перемещался фокус, необходимо руку, которая держит освещающую линзу, фиксировать, опираясь мизинпец правой руки на.скуловую кость **пациента** геш^т-маая иди на спинку носа или лоб при осмотре правого глаза. 06cjrjej];у^ правый глаз, голову пациента поворачивают в£торрну источника света. Для уточнения более тонких изменений фокально освещенные места рассматривают через другую линзу (13—1.6 дптр), которую держат в л^врй руке. Метод бокдррг» О^рдщшИА **pftw^gg/r ц д с** ^ м ^ nrw _™- ные свойства нор!^шой^г;ошш>[. В норме роговица сферичная, блестящая. Влажная, зеркальная, гладкая, прозрачна
ствйтельностью? П^ерхность роговицы увлажнена слезой и, как всякая влажная поверхность, блестит. Роговица действует, как выпуклое зеркало, и дает ***u^^^Y^^}1}^^™^*** изображение. Неровность поверхности роговицы обусловливается патологическими процессами. При клеточной инфильтрации поверхностных слоев роговицы эпителий приподнимается в виде пузырька. Нарушение целости эпителия (эрозии) и распад инфильтрированной ткани (язвы) образуют дефекты — гладкость роговицы нарушается. При обычном исследовании роговица кажется прозрачной, но эта прозрачность относительная, так как тка^ь ргговицы частично отражает свет, в боковом освещении она нежно-серого цвета. Облачковидные и точечные помутнения роговицы выявляются благодаря их более интенсивному серому цвету. Грубые помутнения диагностируются без труда. Нормальная роговица не имеет кровеносных сосудов, они бывают только при патологическом состоянии.

При осмотре передней камерм-Хдаза обращают внимание на ее глубину и содержимое. Глубину камеры лучше всего исследовать, рассматривая глаз сбоку. В норме глубина передней камеры равна 2,75—3,5 мм, к периферии она уменьшается и сходит на нет там, где радужная оболочка подходит к склере. Глубину передних камер обоих глаз следует сравнивать. Передняя камера может быть глубокой, нормальной глубины, мелкой и совсем отсутствовать. Кроме того, она может быть неравномерной. Содержимое передней камеры прозрачно. При патологии во влаге передней камеры обнаруживаются тонкая взвесь, экссудат, кровь, гной.

При исследовании радужки следует обращать внимание на ее цвет и рисунок. Цвет может быть светлым или темным (голубой, серый, темно-коричневый). Передняя поверхность радужки делится зубчатой .лдццей,^д**,,дрмкошдй** и цилиарный пояса^ Зрачковый пояс обычно светлее и значительно уже цилиарного. Зрачковый край радужки окаймлен пигментной бахромкой. На черном фоне зрачка эта каемка обычно видна плохо, ^О^^**Аош**.м^**ИР**^^^ст^^^

(например, при катаракте) она^тчетливо м л т ^ ^ д ^ П р и исследовании радужки виден ее тонкий рисунок, образованный трабекулами и щиптами. Преимущественно радиальное расположение трабекул соответствует ходу кровеносных сосудов. Сосуда^втолще трабекул не видны илщщшчупт'-д' **тртт^уп** при их расширении или при ***шяФш.9ШШ№^***

При вб^НМёнии вследствие гиперемии и отложения экссудата на поверхности радужки изменяется ее цвет, сглаживается рисунок. Радужки серые и голубые приобретают зеленовато-желтый или грязно-зеленый оттенок, а коричневые — ржавый.

Осматривая зрачок, обращают внимание на его форму, ширину и реакцию на свет, аккомодацию и конвергенцию. В норме зрачок лежит не в центре радужки, а несколько юшзу^рцддсри, имеет круглую форму и одинаковую ширину в обоих глазах. Величина зрачков зависит от возраста (у стариков зрачок уже, у новорожденных также зрачок узюйй), пигментации радужной оболочки, рефракг^^ шире, чем при гиперметропии) и тонуса вегетативной нервной системы. В норме зрачки б ы в а ю т ^ з д ^ у разных людей. Дца^тук^^ **ОТQ** flo 4 5 мм**!2** **^"ТТ**^шгьный зрачок способен быстро сокращаться под действием света. Исследуют реакцию зрачка на свет в темной комнате. Пучок света, направленный двояковыпуклой линзой на исследуемый глаз, вызывает резкое сужение зрачка (прямая реакция зрачка на свет). При освещении одного глаза суживается зрачок и другого глаза — содружественная реакция зрачка на свет. При исследовании реакции зрачка на свет пациент должен смотреть вдаль и фиксировать отдаленный предмет, чтобы исключить реакцию зрачка на аккомодацию (способность глаза фокусировать рассматриваемое изображение на сетчатке независимо от расстояния, на котором находится предмет) и конвергенцию.

Аккомодация — механизм, приспосабливающий глаз к видению предметов, находящихся от него на разном расстоянии. Конвергенция — сведение зрительных осей таким образом, чтобы они пересекались в фиксируемой точке.

При исследовании реакции зрачка на аккомодацию и конвергенцию больному предлагают сначала смотреть вдаль, а потом на какой-либо предмет или палец, поставленный **йерФгетгЛЖЙ** **"*** ~ ТЗрачкШа:^^ быстро и отчетливо, и вялой, если он суживается медленно и недостаточно.

Наконец, при боковом освещении осматривают переднюкГповерЗшбсть хрусталика, которая лежит в пределах зрачка.

ОСМОТР В ПРОХОДЯЩЕМ СВЕТЕ

Хрусталик и стекловидное тело исследуют в проходящем свете.

Исследование в проходящем свете **проболят** в темной комнате. Матовую дампу мощностью 100 Вт устанавливают слева и несколько позади пациента. Врач садится напротив на g a c ^ через"отверстие глазного зеркала - **г^Тятт^пгуптт^** п р д щ ^ ТТМgg^тм. ^н Ш Ш Э 1 Ш 1 **я** **^Ш** ^енны й зеркалом о ф т а д ^ зрачок больного. Свет проходит внутрь

глаза и отражается отхосуд&стой оболочки и пигментного эпителия, при это\ зрачок «загорается» ***¥$д$ццм*** цветом. Крз^цщзЦц^ свечиванием крови сосудистой оболочки, oj^cjjycgax^^ тонального пигмента^Ход лучей от зеркала в глаз и ход отраженного пучка ш закону сопряженных фокусов совпадают. В глаз врача через отверстие р рф: тальмоскопе попадают отраженные от глазного дна лучи, и зрачок светится,

проходящем свете иссл^Щ)т^озрачность глубоких пре;домляющих,сре/ ГЛаЗа - **уруртадт^уя *лл* г т ^ р у щ щ д у п теття**

Если на пути световых лучей в преломляющих средах глаза встречаются помутнения, они задерживают лучи. На красном фоне зрачкадоявдяются чер-ЯЫШ lШПШ раИШЧН'би величины, соответс^^

Помутнения в роговице и во влаге передней камеры обнаруживаются и методом бокового освещения. Следовательно, если роговица и содержимое передней камеры прозрачны, а на фоне jcрас^Q^ ЧРА^ЧУЯ^ R^Pf У^Р^ **ир^ны т^мни?** пятна, то они относятся к хрусталику или стеклддщтош, *j^ру* или одновре^ **м^ННП ™м**^РТПТ^ г^СТ^ помутнения и в хрусталике, и в стекловидном теле.

При исследовании в проходящем свете непременно следует предлагать пациенту смотретьjу^М*^^^ вниз, вправо, влево) и следить^ сохраняет^^^ равномерное ярко-красное свечение зрачка. Тонкие помутнения, расположенные в периферических частях хрусталика (у его экватора), <га^^ ***шишмштшкшлт тжтмпцътиттдтттт^ж.<^^9иу>*** Помутнения хрусталика компактны, различной* но определенной формы, нередкбУвидГтемных полосок, ***ЩШШРХЖ^Ш^Ш^ЖШРУ^*** как спицы **JB** колесе. При помутнении ядра хрусталика ви^ны темный диск, иногда отдельные округлые участки помутнений в разных слоях. гт^щтг'ГН"'[1] уру*»™™™ црп^пг вижны и перемещаются только при изменении направления взгляда, т.е. перемещаются одновременно с движением глазного яблока.

Помутнения стекловианощ ;щпа имеют неправильную **Ф**ОРМУ, бывают в виде

щ£2^у§дщ^Так, если пациент сделает движение глазом, то даже через некоторое время, когда глаз уже находится в покое, помутнения продолжают перемещаться — плыть в стекловидном теле.

ОФТАЛЬМОСКОПИЯ

Исследуют сетчатку. зр^те^^ЫЙ р^-р»[и] хориоидею методом офтальмоскопии.

Существует офтальмоскопия прямая и **офтя пшог^ппия ^ ^брятнг^** ggrje Для обратной офтальмоскопии применяют^офтал^^соп (вогнутое глазное зеркало с отверстием gjagHTpe) и 2jrgrjijpHc?29). Также, как при исследовании в проходящем свете, лампу помещу

чтобы исследуемый глаз был в тени. Врач садится напротив больного на рас: L1 OMtfHEГ40[т] *эи*щуприставляет к своему правому глазу глазное зеркало, держа его правой рукой. Чтобы рука не дрожала и тем самым не смещалось отверстие офтальмоскопа со зрачка врача, а пучок света - с исследуемого глаза, следует опереться верхним краем офтадьмоскопа на надбровную дугу дадаеыха^Ещш

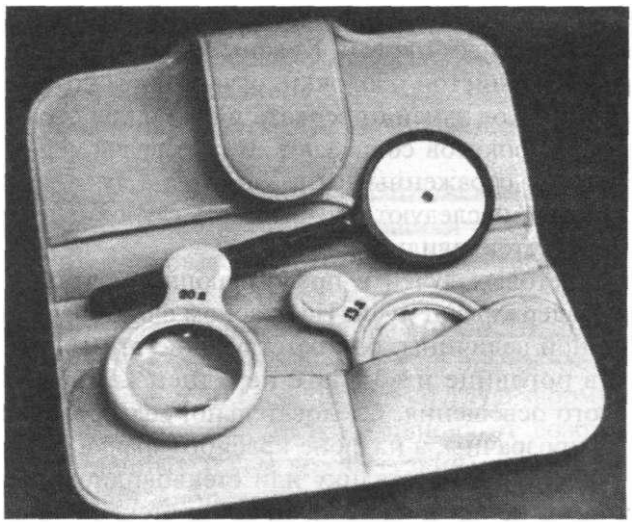

Рис. 29. Офтальмоскоп с набором линз.

врач смотрит через отверстие офтальмоскопа, что можно проверить, закрывая свой левый глаз, то он увидит ярко-красное свечение зрачку щщ^нт^ При офтальмоскопии и при исследовании в проходящем свете необходимо держать левый глаз открытым для постоянного наблюдения за поведением и общим состоянием исследуемого. ТГоймав фокус (пол^щ^ исследуемогр глаза, нужно взять ^од^щим, и указательным пальцами левой глук^вояко^ лупу и поставить ее перед исследуемым глазом перпендикулярно световому пучку. При офтальмоскопии обычно пользуются лупой + 13 дптр. Чтобы удержать лупу против исследуемого глаза на ее фокусном расстощйи^7-&см), необходимо мизинцем левой ру™ опереться о лоб обследуемого.

Лучи света, отраженные от внутренних оболочек исследуемого глаза, пройдя через лупу, соберутся в фокусе ее_ между глазом_врачаі и..*лупо^^^ввя* увидш^исящее в^воздухе увеличенное обратное^дейсте ..изрбр.адсение зшггельного нерва, сетчатки и хориоидеи.

Методика обратной офтальмоскопии требует навыка, не всегда удается быстро увидеть глазное дно. Начинающему врачу при этом нужно координировать положение лупы и офтальмоскопа и научиться аккомодировать к изображению глазного дна в воздухе.

При офтальмоскопии описанным методом^даг^тднагМ^**йРГО** дна видна в обратном виде: правая часть — слева, верх — снизу.

На"величину и^бражённйя влияет рефракция глаза врача. В гиперметропическом глазу расстояние между узловой точкой и сетчаткой меньше, чем в эмметропическом, а в миопическом — наоборот, больше. Для гиперметропического глаза изображение будет больше, а для близорукого — меньше, чем для эмметропического.

Узловая точка — точка, через которую лучи проходят, не преломляясь. В настоящее время обратной офтальмоскопии уже недостаточно. Обратная офтальмоскопия нужна как ориентировочный метод, так как допускает большой обзор.

Для более детального исследования глазного дна применяется **ДВйща***2&: тальмоскопия, при которой изображение **1юлуча**.ет 1 5 — J ^ ^ (рис. 30, см. вкл.). Для прямой офтальмоскопии применяют ручной электрический офтальмоскоп, офтальмоскопическую насадку щелевой лампы и большой безреф|лексный офтальмоскоп.

Ручной электрический офтальмоскоп имеет электролампу мощностью 6-10 Вт, свет от которой с помощью призмы отбрасывается в глаз пациента. Реостаты, находящиеся в трансформаторе и в ручке офтальмоскопа, позволяют плавно регулировать напряжение и, следовательно, интенсивность накала лампы.

Все современные ручные электрические офтальмоскопы рефракционные, т.е. снабжены диском с набором корригирующих стекол. Путем поворота барабана, расположенного на офтальмоскопической головке, можно выбрать необходимое стекло. Офтальмоскоп также оснащен различными светофильтрами, необходимыми при исследовании в бескрасном свете.

В основу конструкции ручного электрического офтальмоскопа положен

отраженного от глазного дна и попадающего в глаз врача. Это избавляет *щ* **световых** бликов, которые мешают при обратной офтальмоскопии.

JSCJIH исследкмый^^ отраженный пучок лучей будет иметь схода е с л и ^ ^ ю ^ ^ ^ В этих обоих случаях для того чтобы врач, не аккомодируя, увидел отчетливую офтальмоскопическую картину исследуемого глаза, необходимо включить корригирую-**.щиедвиадиска** (о щ щ а т е ^ поло-^сителщые^три исследовании дальнозорадго)^

Прямая офтальмоскопия выполняется дри расширенном зрачке (1% раствpp дтгддодгда, 1% раствор мидриадила, ***О^Ш^^^^^^щщ^Г***

Врач должен держать офтальмоскоп так, чтобы ,у^датзд|^щ1йцалщ руки лежал на корригирующем диске, большой — на кнопке реостата. Удобнее исследовать правый глаз пациента своим правым, левый глаз — левым. Расстояние при офтальмоскопии^ и цгтттглугмым гттазпм не дол^шопревш^ть 4 см. Исследующий, приставив офтальмоскоп к своему глазу, приближается к глазу обследуемого до тех пор, пока не увидит изображение какого-либо участка глазного дна. Если детали глазного дна видны плохо, то поворотом диска подбирают корригирующую линзу, при которой детали дна видны наиболее отчетливо. При прямой офтальмоскопии вилен только небольшой участок глазного дна.

Офтальмологи часто пользуются бинокулдо ляющей видеть о б ъ ^ ^ п/тюсовых линз, входящий в **комгшектГпозволяет** исследовать как весь задний отдел глазного дна, так и его отдельные детали. Бинокулярная **непряшЕГ^** необходима при оперативных вмешательствах на сетчатке.

Прямую офтальмоскопию можно осуществлять с помощью фундус:ли^**зы** и щелевой лампы.

Офтальмоскопию н£чинают_с осмотра диска зрительного нерва и сосудцстой воронки. Для того чтобы диск попал в поле зрения врачаг болшой^ц^^ смотреть в сторону своего носа.

Далее осматривают область ^^голэ^тна, центральную область сетчатки - самую важную в функциональном отношении. Эта область расположена у заднегополюса^лаза; чтобы исследовать ее, пациент *дез^ц,^Ш9ТР^^М22^°*

oj **жептрго пяттга.** В норме диск зрительного нерва круглой или овальной формы, с четкими границами. Из середины диска зрительного нерва выходят центральные сосуды сетчатки. Уже на диске зрительного нерва центральные артерия и вена делятся на свои две главные ветви — вегжнюю^И^нюю^и**дихото**мически делятся и распространяются по всей сетчатке^ **ХнаБтомозов** сосуды СВ'Wafiaijie имеют, **^рт^р**^име^ 4^**ftL**^3S№i^**Ifi&fc** ный; вены в 1,5 раза шире; **ардцуй.** Макулярная обла^**хь^вдд** зселтое щтю, темнее"имеет форму горизонтально **рясполотгрнмпгп гтяття** вокруг которого у молодых людей имеется блестящая светлая полоска светового рефлекса.

В заключение осматривают периферическую зону глазного дна. Для этого пациент меняет направление взора по 8 периферическим точкам. Исследование надо прбводитГБПгтоследовательно й тщательно, чтобы не пропустить патологические изменения внутренних оболочек глаза.

ИССЛЕДОВАНИЕ ГЛАЗА ЩЕЛЕВОЙ ЛАМПОЙ (БИОМИКРОСКОПИЯ)

При помощи щелевой лампы (биомикроскоп) производят биомикроскопию, гониоскопию и прямую офтальмоскопию. Щелевая лампа представляет собой комбинацию интенсивного источника света (осветителя) и бинокулярного микроскопа.

Биомикроскопия. Это усовершенствованный осмотр структур глаза. При биомикроскопии стереомикроскоп ставят напротив пациента и на уровне **исследуемого** глаза, а **освети**
височной стороны под углом 30—45° к оси микроскопа (рис. 31, см. вкл.).

В соответствии с шириной щели осветителя пучок света, падающий на роговицу, имеет форму более или менее узкого ^длинного прямоугольника. При точном фокусировании пучка света нгГроговице он дает как бы оптический срез ее в виде длинной, узкой, слегка опалесцирующей призмы, резко контрастирующей с неосвещенной частью роговицы. Биомикроскопия позволяет исследовать структуру и **HftptM** ррггогчипы, **ишенрНИЯ** *№m1ЩШШ&>1,* **ВЫЯВДЯбХДр**кализацию и характер патологических изменений^

Биомикроскопия позволяет видеть движение камерной влаги, патологические изменения в ней и изменения в радужной^оболочке, которые при фокаль-

но\Госвщении нс и в д н ь г . ~ ~

Фокусирование щелевидного пучка света на хрусталикекакбы разрезает его, дает его оптический срез, в котором выступают самые **М**^КН^**eTajnjjjpQ**-енйя хрусТаjНiКа: эмбриональные^^j^j^^g^j^a^^^. Обнаруживаются такие тонкие помутнения, которые другими методами исследования найти невозможно. Кроме того, лишь биомикроскопия позволяет определить глубину расположения помутнений в веществе хрусталика.

Щелевая лампа позволяет исследовать всю массу стекловидного тела и видеть патологические изменения в нем в виде помутнений, крови, пигментный отложений.

Биомикроокопия хрусталиками сте^оврвдщгр^{rt}Tj^ возможна только при расширенномзрачке.

Гониоскопия. *(goni* - угол) - дополнительный ценный метод исследования, открывающий широкие возможности в диагностике^ гзя^
ли корня радужки ицилиараощ л&ла, идарощь^^^
камеры глаза, гла^ома^щ^

Угол передней камеры глаза исследуют с помощью гониоскопа и освещения щелевой лампой. Чаще пользуются гониоскопами Бойнингена, представляющими собой четырехгранную стеклянную призму или пирамиду с зеркальными внутреннилш^юте^ Передняя часть приборов предназначена для контакта с роговицей и имеет соответствующую ей кривизну. На пути лучей, выходящих из камерного угла, стоит отражающее зеркало, и в нем виден противолежащий угол. После местной анестезии глаза пациента усаживают перед щелевой лампой и фиксируют его голову на лицевой установке. Совмещенные фокусы осветителя и микроскопа наводят на роговицу. Гониоскоп вставляют в конъюнктивальную полость. Ориентировочный осмотр угла производят в диффузном свете, для детальной гониоскопии пользуются щелевой лампой. Детям гониоскопию делают под наркозом.

Ширина угла передней камеры определяется опознавательным и jn^**KTaAm,** Это корень радуж!ш,"цш^ зона шлеммова канала, зона кольца Щвальбе. Различают широкий угол передней камеры, средней ширины, узкий и закрщый^

ИССЛЕДОВАНИЕ ВНУТРИГЛАЗНОГО ДАВЛЕНИЯ

Истинную величину внутриглазного давления можно определить лишь при введении внутрь глаза тонкой канюли, соединенной с манометром, что у живых пациентов невозможно. Поэтому приходится ограничиваться определением относительной величины внутриглазного давления, для измерения которой применяются два способа: тонометрический и ориентировочный (пальпаторный). Для точного определения относительной величины внутриглазного давления пользуются специальными приборами — тонометрами. Пальпаторно можно ориентировочно определить плотность глаза. Значительное повышение или понижение его легко удается определить пальпаторным способом даже начинающему врачу.

Техника пальпаторного определения внутриглазного давления.

Пациенту предлагают смотреть вниз, чтобы не причинить боли или неприятных ощущений, особенно при воспалении переднего отрезка глаза. Средним, безымянным пальцами и мизинцем обеих рук следует опереться на лоб и наружную стенку глазницы пациента, после чего оба указательных пальца (на некотором расстоянии друг от друга) осторожно положить на верхнее веко выше верхнего края хряща. Одним пальцем через веко слегка пальпируют глаз-

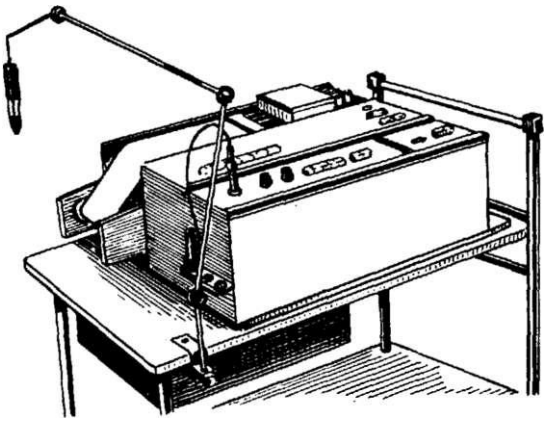

Рис. 32. Ортальмотонограф.

ное яблоко, а другим слегка надавливают на него с противоположной стороны. О плотности глазного яблока, а следовательно, о величине внутриглазного давления судят по податливости склеры.

Если внутриглазное давление нормально или понижено, то указательный палец, фиксирующий глаз, ощущает очень легкие толчки склеры при минимальном нажатии на нее другим указательным пальцем.

Если внутриглазное давление высокое, требуется большее усилие, чтобы сплющить склеру, при этом палец другой руки, фиксирующий глаз, толчков стенки глаза не ощутит.

Ощущения, получаемые при исследовании глаза с нормальным тонусом, можно проверить, исследуя другой, здоровый, глаз. При отсутствии второго глаза (анофтальм) или при повышении тонуса на обоих глазах можно проверить ощущения, исследуя глаз другого больного.

При пальпации условно отмечают 4 степени плотности глаза:

Т+1 — умеренно повышенное давление, глаз плотный;

Т+2 — давление сильно повышено, глаз очень плотный;

Т+3 — глаз тверд, как камень;

Тп (пальпаторно) — нормальное давление.

При понижении внутриглазного давления различают 3 степени:

Т-1 - глаз мягче нормального;

Т-2 — глаз очень мягкий;

Т-3 - глаз так мягок, что палец не встречает сопротивления и как бы проваливается.

В настоящее время пальпаторный метод применяют только тогда, когда нельзя провести инструментальное исследование.

Офтальмотонус измеряется специальными приспособлениями — офтальмотонометрами и офтальмотонографами (рис. 32). Офтальмотонометры (тонометры) бывают импрессионными (построены по принципу импрессии — вдавления роговицы плунжером тонометра. При импрессионном методе на глаз производят давление концом штифта диаметром около 3 мм, он вдавливает оболочки глаза в виде плоской ямки) и аппланационными (при аппланационной тонометрии глаз деформируют плоскостью, в результате чего образуется кружок сплющивания — аппланации). Инструментальная тонометрия существует более 100 лет (тонометр Грефе, Вебера). За это время было предложено множество методов. Наибольшего внимания заслуживают методики тонометрии по Шиотцу, по Гольдману и по Маклакову. Они как бы олицетворяют два основных принципа измерения давления: импрессионный и аппланационный.

Чем глаз мягче (низкое внутриглазное давление), тем легче он поддается деформации под влиянием одной и той же силы. Деформация может быть различной по форме. Теоретически измерение может проводиться по величи-

не деформации при одинаковой силе давления на глаз либо по величине давления на глаз при одной и той же деформации. В конечном итоге первый способ оказался более практичным, второй (разная сила давления при одинаковой площади зоны аппланации) был использован в тонометрах Фика, Дашевского, в пневмотонометрах фирмы «Alkon».

В нашей стране чаще используют аппланационные методики Маклакова (рис. 33) и Дашевского, за рубежом пользуются импрессионными тонометрами Шиотса и др.

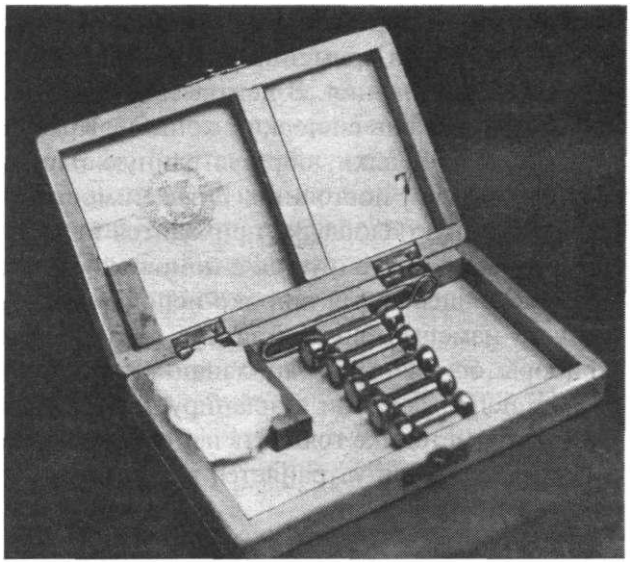

Рис. 33. Набор тонометров А.Н. Маклакова.

Пациента укладывают на кушетку лицом вверх. После местной анестезии (двукратного закапывания 0,25% раствора дикаина) пациенту предлагают смотреть перед собой, чтобы при опускании груз касался центра роговицы (рис. 34, см. вкл.). Перед измерением груз помещают в спирт, затем высушивают ватным тампоном и тонким слоем наносят специальную краску. Одной рукой врач раздвигает веки пациента, другой с помощью поддерживающей ручки опускает груз на глаз. Под воздействием груза роговица уплощается, на месте соприкосновения глаза с площадкой тонометра краска смывается слезой, на площадке тонометра остается лишенный краски кружок. Отпечаток переносят на бумагу, смоченную в спирте. Измеряя диаметр отпечатка с помощью специальной линейки, судят о величине внутриглазного давления.

Исследуют внутриглазное давление последовательно грузами различного веса (5; 7,5; 10 и 15 г) и наносят данные на сетку координат (по оси абсцисс — массу груза тонометра, по оси ординат — соответствующее ей внутриглазное давление). Линия, соединяющая показатели, называется эластотонометрической кривой, а метод носит название эластотонометрии. При анализе данных учитывают не только амплитуду кривой, но и ее пик. Начало эластотонометрической кривой в норме соответствует 21 мм рт. ст., конец — 30 мм рт. ст.

Нормальная величина офтальмотонуса 17—27 (16—24) мм рт. ст. Офтальмотонус ниже 16—17 мм рт. ст. считается гипотензией, выше 24—27 мм рт. ст. гипертензией (при исследовании тонометром Маклакова).

Отмечаемые у здоровых людей суточные колебания офтальмотонуса обычно не превышают 5 мм рт. ст. Утром давление выше, чем вечером. Исследователя должна насторожить заметная стойкая асимметрия показателей офтальмотонуса одного и другого глаза (более 3 мм рт. ст.).

За последнее время появился ряд тонометрических систем, в которых величина зоны сплющивания определяется неоптическим путем. Maskey-Marg

в современном портативном электронном приборе соединил аппланационный и импрессионный принципы тонометрии, используя тонометр с составной площадкой сплющивания. В центре плоскости имеется отверстие, через которое проходит стержень с плоским концом. Края стержня находятся на уровне окружающей площадки, образуя единую площадь сплющивания. Давление на глаз тонометром постоянно. В зависимости от величины зоны сплющивания на центральную площадку приходится та или иная часть силы давления тонометром, что регистрируется с помощью специального датчика.

В настоящее время широко используют бесконтактные тонометры, позволяющие измерять внутриглазное давление посредством воздушного потока. Приборы основаны на аппланационном принципе Гольдмана, но роговица при их использовании аппланируется не призмой, а струей сжатого воздуха. При такой методике точность измерения снижается, но не требуется применения анестетиков и устраняется возможность заноса инфекции.

ИССЛЕДОВАНИЕ ЧУВСТВИТЕЛЬНОСТИ РОГОВИЦЫ

Чувствительность роговицы определяют при помощи жгутика, которым дотрагиваются до разных участков роговицы. В норме роговица очень чувствительна и легкое прикосновение дает неприятные ощущения, вызывает мигательный рефлекс. Этим методом выявляются грубые нарушения чувствительности роговицы. Для более тонких исследований применяют волоски или синтетический материал (волосковая чувствительность). Волосками (обыкновенно берут женский волос) дотрагиваются до роговицы. Пациент должен сказать, ощущает ли он прикосновение. Давление волоска с силой 0,3 г на 1 мм^2 можно считать порогом нормальной чувствительности роговицы. Так как чувствительность роговицы неодинакова в разных местах ее поверхности (центр более чувствителен, чем периферия, нижняя половина более чувствительна, чем верхняя, и темпоральная половина более чувствительна, чем назальная), то исследование ее проводится в нескольких точках. Например, по схеме проф. А.Я. Самойлова определяют чувствительность роговицы в 13 точках. Прикосновение волоска с силой 0,3 г ощущается нормальной роговицей в 7—8 точках, 1 г — в И—12 точках. Прикосновение волоска с силой 10 г ощущается на всех без исключения точках нормальной роговицы. Для более тонкого исследования чувствительности роговицы применяют альгезиметры.

Диафаноскопия — исследование глаза путем диасклерального просвечивания. Исследование проводят в темном помещении с помощью диафаноскопа и специальной лампы со светонепроницаемым наконечником в виде изогнутого конуса с усеченной вершиной. В наконечнике помещен оптический конденсатор света. После расширения зрачка и поверхностной анестезии наконечник приставляют к склере и передвигают параллельно экватору глазного яблока, постепенно удаляясь от лимба роговицы. Свет от диафаноскопа, проникая через оболочки глаза, вызывает свечение зрачка. Плотные массы обусловливают полное или частичное затемнение зрачка. Этот метод позволяет

дифференцировать истинные и ложные внутриглазные опухоли, выявляет участки атрофии в радужке, инородные тела, преципитаты.

Эхоофтальмография — метод изучения оптической системы глаза с помощью ультразвука (рис. 35, см. вкл.). Исследование проводят на эхоофталографе после проведения местной анестезии. Контактной средой между датчиком и глазом служит мазь. Датчики приставляют сначала к роговице, затем к склере по всем меридианам, что обеспечивает ультразвуковое зондирование всех отделов глазного яблока. На экране прибора регистрируются ультразвуковые сигналы, отражающиеся от поверхностей разделов между средами глаза с различными акустическими свойствами.

В настоящее время в офтальмологических клиниках применяют ультразвуковые приборы, позволяющие получить объемные изображения структур глаза. В-эхография позволяет оценить форму, размеры и топографию патологического очага. На экране электронно-лучевой трубки проецируется изображение среза исследуемого органа.

Допплерография позволяет оценить скорость кровотока в крупных и средних сосудах, их кровенаполнение, определить величину пульсации. Исследование чрезвычайно важно при помутнении прозрачных структур глаза, для диагностики состояния сетчатки, опухолей и т.д.

Электрофизиологические методы исследования. Электроретинография. Электроретинография применяется для количественной оценки функционального состояния нейронов сетчатки и точного определения локализации патологического процесса. Исследование проводят с помощью специальной аппаратуры через электрод, впаянный в контактную линзу. Запись потенциалов отражает функциональное состояние колбочкового и палочкового аппарата сетчатки, а также слоя пигментного эпителия. Электроретинограмма (ЭРГ) позволяет дифференцировать заболевания, локализующиеся в первом и втором нейронах сетчатки, третьем нейроне (зрительном нерве) и центральных отделах зрительного анализатора.

Каждый компонент ЭРГ генерируется различными структурами сетчатки. ЭРГ глаза человека состоит из д-волны, отражающей функцию фоторецепторов как начальную часть позднего рецспторного потенциала. Волна ***а*** имеет двойное происхождение, ***а*** \ связана с активностью фотопической системы сетчатки, волна ***а2*** - со скотопической. Волна ***а*** переходит в позитивную волну в, отражающую электрическую активность биполяров.

При прекращении действия стимула (выключении света) регистрируется д-вол на, последняя волна ЭРГ Она является зеркальным отражением «-волны.

Электрофизиологические методы исследования широко применяют при заболеваниях сетчатки и зрительного нерва, но особенно они незаменимы при помутнении прозрачных сред глаза. Например, в предоперационном периоде, при ретинопатии недоношенных, катаракте, тотальном гемофтальме, для оценки функций центральных и периферических отделов сетчатки результат такого исследования предопределит необходимость хирургического лечения и поможет прогнозировать восстановление зрительных функций.

С помощью электроретинографии возможно разделение палочковой и колбочковой функции. Поскольку заболевания сетчатки наследственного, врожденного, сосудистого генеза имеют известную электрофизиологическую симптоматику, можно проводить их дифференциальную диагностику, а также прогнозировать их течение. При заболеваниях сетчатки изменения ЭРГ могут возникать раньше клинических признаков и офтальмоскопически видимых изменений.

Зрительные вызванные потенциалы (ЗВП) представляют собой суммарный ответ больших полушарий нейронов коры на приходящий к ним синхронный поток импульсов, возникающий под

воздействием афферентного раздражителя. Для регистрации ЗВП применяют стандартные специализированные системы на основе современных компьютеров. Активный электрод помещают на 2 см выше затылочного бугра по средней линии над областью проекции зрительной зоны. Для лучшего контакта используют пасту. Индифферентный электрод помещают на мочку уха или сосцевидный отросток, заземляющий — на фронтальную часть скальпа.

В клинике глазных болезней используют следующие стимулы: паттерн реверсионный (черно-белые квадраты и полосы, которые постоянно меняются местами, не изменяя освещенности экрана), паттерн ***on set*** и паттерн ***of set*** (полосы на фоне с равномерной освещенностью), вспышка. Данные о генезе различных типов **зрительных вызванных корковых потенциалов (ЗВКП)** позволяют использовать их для определения состояния зрительных функций, оценки функционального состояния и степени сохранности зрительных путей, для локализации уровня патологического процесса, оценки развития зрительной системы. ЗВКП дополняют данные ЭРГ и являются необходимым источником информации, когда ЭРГ не регистрируется.

Международное общество клинических электрофизиологов рекомендует проводить электрофизиологическое исследование при наследственных заболеваниях сетчатки, глазной гипертензии и глаукоме, отслойке сетчатки, некоторых воспалительных заболеваниях глаз, ишемии сетчатки, диабетической ретинопатии, эндофтальмите, симпатической офтальмии, хориоидальной меланоме и невусе.

Флюоресцентная ангиография. Патологические изменения глазного дна являются наиболее частой причиной слепоты и слабовидения. Чтобы как можно раньше диагностировать патологию сетчатки, необходимо совершенствовать методы диагностики. ФАГ является одним из наиболее достоверных способов выявления патологии заднего отрезка глаза.

Флюоресцентная ангиография глазного дна (ФАГ) — фотографирование контрастированных флюоресцеином сосудов глазного дна. Эта методика ознаменовала новую диагностическую эру в офтальмологии, позволив изучать микроциркуляцию глаза *in vivo*. Флюоресцеин, принятый внутрь, контрастирует сосуды переднего отдела глаза, хориоидеи, сетчатки. Современная фотографическая техника позволяет регистрировать последовательно различные фазы контрастирования (рис. 36, см. вкл.).

Принцип метода следующий. После введения натриевой соли флюоресцеина частицы краски проникают в сосудистую систему. При этом на серии фотографий ясно видно постепенное контрастирование сосудов. При соблюдении определенных технических условий это позволяет документировать и изучать в динамике физиологическое состояние и патологические изменения сосудов глазного дна.

Ретинальные сосуды непроницаемы для молекул флюоресцеина в норме. Эндотелий хориокапилляров имеет фенестрированную стенку, что позволяет проникать макромолекулам флюоресцеина, продвижение их к сетчатке прекращается на уровне пигментного эпителия, клетки которого соединяются между собой очень прочно.

Состояние барьерных функций сосудов и их проницаемость для различных веществ представляют значительный интерес: повышение проницаемости сосудистой стенки появляется уже на ранних стадиях заболевания. Флюоресцентные исследования прекрасно иллюстрируют нарушения барьерных функций, которые проявляются на ангиограммах в виде различных гипер- и гипофлюоресцентных очагов.

Внутривенная ФАГ широко применяется у взрослых; в детской офтальмологии практически не используется. Трудности, связанные с пункцией вены

при одновременной фиксации взгляда под ярким источником света, фотографическими вспышками тормозят широкое распространение данной методики у детей. Существует и риск анафилактических осложнений в процессе внутривенного введения контраста (21% неблагоприятных реакций и 0,05% ситуаций, связанных с угрозой для жизни), в связи с чем детям можно давать флюоресцеин внутрь в дозе 20—25 мг/кг.

ФАГ противопоказана при дефекте прозрачности сред (грубые рубцы роговицы, помутнения стекловидного тела, катаракта, некоторые виды артефакии), а также при тяжелых нарушениях функции почек и печени, отягощенном аллергологическом анамнезе. С осторожностью следует назначать данное исследование при заболеваниях, сопровождающихся декомпенсированным ацидозом, тщательно контролируя и по возможности корригируя данные кислотно-основного состояния.

Детям до 2 лет, а также пациентам с задержкой психомоторного развития исследование целесообразно проводить под наркозом.

Флюоресцентные методы исследования необходимы при многих заболеваниях сетчатки, сосудистой оболочки, диска зрительного нерва. ФАГ позволяет не только диагностировать патологию, но и изучать динамику процесса, определять показания к хирургическому и лазерному вмешательству, контролировать эффективность назначенной терапии, а также точно документировать изменения глазного дна (рис. 37).

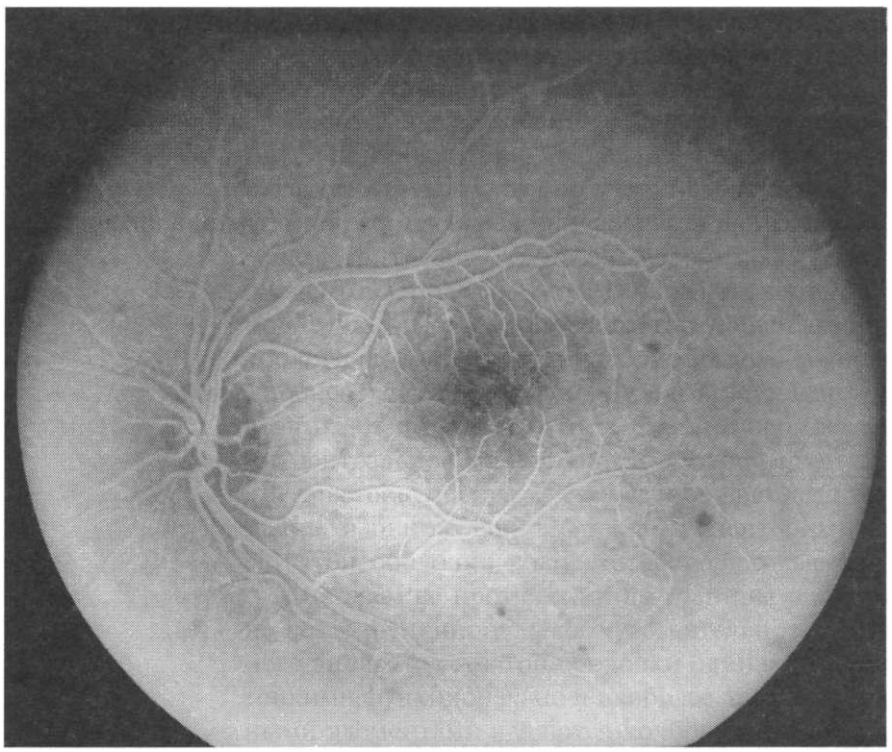

Рис. 37. Нормальная флюоресцентная ангиограмма глазного дна.

ОСМОТР МАЛЕНЬКИХ ДЕТЕЙ

При осмотре маленьких детей нередко приходится их фиксировать. Ребенка сажают на колени матери спиной к сидящему напротив врачу, затем кладут на спину таким образом, чтобы голова ребенка легла на колени врача. В случае необходимости врач может слегка фиксировать голову ребенка между колен. Мать одной рукой удерживает руки ребенка, другой охватывает его ноги. Можно посадить ребенка на колени матери, одной рукой мать охватывает руки и ноги ребенка, сидящего на коленях, другой фиксирует голову.

Грудных детей нужно запеленать. Для осмотра переднего отрезка глаза применяют векоподъемник. Эти приемы позволяют исследовать глаза даже у самых беспокойных детей.

Ключевые слова

Щелевая лампа
Биомикроскопия
Офтальмоскопия
Внутриглазное давление
Гониоскопия
Диафаноскопия
Тонометрия
Осмотр в проходящем свете
Флюоресцентная ангиография
Электрофизиологические исследования

Вопросы для самоконтроля

1. Перечислите методы осмотра структур глазного яблока?
2. Назовите последовательность осмотра органа зрения?
3. Укажите возможности гониоскопии?
4. Перечислите методы исследования внутриглазного давления?
5. Укажите, какие нарушения выявляют электрофизиологические исследования?
6. Назовите особенности осмотра маленьких детей?
7. Укажите, какие нарушения выявляет флюоресцентная ангиография?

ГЛАВА

ФУНКЦИИ ЗРИТЕЛЬНОГО АНАЛИЗАТОРА И МЕТОДЫ ИХ ИССЛЕДОВАНИЯ

Усвоив материал этой главы, вы должны знать, как определяют:

— остроту зрения;
периферическое зрение;
светоощущение и адаптацию;
цветоощущение;
бинокулярное зрение различными методами.

Зрение — это восприятие света органом зрения и зрительным анализатором, благодаря чему организм получает информацию об объектах окружающей среды, или, другими словами, способность получать характеристику окружающих нас предметов с помощью зрительного анализатора.

Электромагнитные волны длиной 396—760 нм называются световыми волнами.

Зрительная функция.складывается из светоощуще-**нйя71цветоощущения**, периферического зрения, центрального зрения, стереоскопического зрения, совокупность которых отображает окружшоТций мир. В филогенезе зрительная функция развивалась от простых элементов к более сложным. Каждый элемент зрительной функции обеспечен соответствующей анатомо-физиологической структурой зрительного анализатора. Удобнее исследовать функции в ином порядке, чем они возникают и развиваются, а именно: первым исследуют центральное зрение, затем периферическое зре-**jjHg3** светоощущение — сумеречное зрение, цветоощущение и бинокулярное зрение. Рецепторный аппарат с^ТТатойГ оболочки воспринимает световые раздражения на всем ее протяжении до границы *ora serrata,* но не везде функциональная чувствительность рецепторного аппарата сетчатой оболочки одинакова. Наиболее тонкими функционально и наиболее дифференцированными элементами являются колбочки, которые располагаются в центральных участках сетчатки, соответ-

ствующих заднему полюсу глаза по зрительной оси. Чем дальше к периферии, тем колбочек становится меньше, они заменяются палочками.

ОСТРОТА ЦЕНТРАЛЬНОГО ЗРЕНИЯ И ЕЕ ОПРЕДЕЛЕНИЕ

Самым важным элементом зрительной функции человека является так называемое форменное зрение — способность различать форму, мелкие детали предметов (эта способность обеспечивает трудовую деятельность человека).

Форменное зрение называется также центральным, потому что только центральный участок сетчатки, центральная ямка *(macula lutea* и его *fovea centralis)* способны обеспечить эту часть зрительной **функций.**"Периферия сетчатки дает отражение окружающего мира приблизительно, в неясных контурах, но отмечает движение предметов, что помогает человеку ориентироваться в пространстве и в то же время не мешает сосредоточить все внимание на тонко дифференцированном отображении, получаемом в центральной ямке. В зоне сетчатки на-ргестеяшщ всего *101* от цешральной ямки**^острота**^^зрения равна только Q,2 центральнш^**эрвнАм***

Даже незначительное снижение остроты центрального зрения сразу же ощущаются больными. Характеризуя свое зрение, человек говорит об остроте именно центрального зрения. Острота центрального зрения служит; основным показателем состояния зрительного анализатора. ef^0P

Острдта зре^**ТПг**^ 7lKRMM Y™0™ • под которым глаз способен раздельно различить две светящиеся точки, еще не слившиеся в одну. ^^'Тлаз^только в том случае видит рйздельШ две точ!ш7ёсли их изображение на сетчатке не меньше дуги в Г, т.е. угол, который образуется лучами, исходя-**1щши**~ид-эхнхлшскг **доо1Ж**£н„быть не, меньщеЧ^)Этот предел чувствительности человеческого глаза сначала определили астрономы (Р. Гук, 1635—1703), а потом подтвердили анатомы.

Зрительный угол образуется двумя лучами, дедцдящими из двух светящихся точек, или двумя лучами, отраженными от крайних точек (определяющих контур) предмета или знака, которые направляются чегзез^з^сшузахОДКУ оптической системы глаза к рецепторам сетчатой оболочки. Узловой точкой называется точка **ии1ИЧСС1113И**''^етШй7Чёрез которую лучи проходят, не преломляясь. Узловая точка глаза находится у Заднего полюса хрусталика.

.--XEQfiiJ^E^ точками рассматриваемого объекта и узловой точкой глаза, называется углом зре^ртя.

^ТТо^звестн&Кту закону физиологии, два раздельных ощущения получаются только тогда, когда два раздражения падают на концевые аппараты анализатора, разделенные по крайней мере одним нераздраженным рецептором. Острота зрения зависит от состояния преломляющих сред глаза, от размера и плотности колбочковых элементод^в центрмьнои ямке желтого пятна, от состоя-^*Ш^о^^цц*^ путей [1] подкогжрвых^и кргл^ад^^зрдтельных анализаторов, их ассоциативных связей с лругилш анализятррамц, от^тецхо^мопионального состояния^ от освещенности, от функционирования глазодвигательной системы, а также от вида и степени клинической г^фр^кции./

Острота зрения *(visus)* — часть более широкого пон^тия«разрешающая способность глаза»^поэтому оценивать зрительные функции только по остроте зрения, как это нередко делают, неправомерно. Однако острота зрения является одним из критериев оценки форм, размеров, структуры и ориентации объектов в пространстве, а визометрия (определение острота зрения) входит е число обязательных исследований органа зрения.

МЕТОДЫ ОЦЕНКИ ОСТРОТЫ ЗРЕНИЯ

Скрининговые (ориентировочные) тесты аленькому ребенку показывают две карты: одну со структурированным изображением, другую с гомогенным серым полем. Предпочтительное внимание к первой свидетельствует о наличие форменного зрения.

^/Обследуемому, в том числе в целях экспертизы, предъявляют экран с изображением клеток шахматной доски или черно-белых решеток. По минимальным размерам дета^й^еще вызывающих оптокинетический нистагм, ориентировочно (но методологически объективно) судят об остроте зрения.

Пациенту с помутнением оптических сред через дв^т^^н^^щафрагмы, установленные перед зрачком, в глаз направляют малоинтенсивное^^ гелий-неонового^азёра. Образующее^наТшазном^дне изображение решетки можно варьировать, изменяя расстояние как до источника света, так и между диафрагмами. По минимальной^^^ЛШДЖ^Ш^ о потенциально возможной после устранения помутнений остроте зрения.

Еще более простыми и надежными методами опенки форменного зрения (после устранения помутнений сред) являются цест Прим]**ЭОзД1и** аутоофтал|>-москопия по Пуркинье. Первый выполняют с помощью палочки Меддокса, формирующей на глазном дне из света, направленного через нее в зрачок, п^рывистую^ветящу^ полосу, направление которой и должен определить обследуемый. При использовании^второго метода больному предлагают^^о-витькартинку теней отмельчайШих извилистых сосудов, подходящих к макуле со всех сторон в виде веточек, сеточки, крошек, шагрени, **при** определенных условиях просвечивания глазного яблока (через верхнее или нижнее веко прикрытого глаза). Источник света (например, склеральную лампу) помещают позади цилиарного тела и смещают из стороны в сторону.

При остроте зрения, не позволяющей видеть самые крупные знаки обычных таблиц, прибегают к показу одиночных знаков в виде полосчатых черных тестов Тибоде—Поляка (на белом фоне) или палвдев^^щача^**на** темном фоне. **Учитываю^^** расстояние, с которого пациенту удается определить число показываемых пальцев. Если это расстояние равно 0. мг то остроту зрения обозначают как 0,01, если это 1м — 0,02, 1,5 м — 0,03 и т.д.

Если обследуемый не может правильно сосчитать показываемые пальцы у самого лица, выясняют, удается ли **ему** опгзеделить направление перемещаемого перед глазом предмета (видение **двТжения**^ например рукивоача. **Цри** положительном £езультате остроту зрения обозначают KaK^OO1jЕсли **при**

мутных средах такой пациент с расстояния. **60** см сможет увидеть два световые пятна *ох^онгрщдз, М^ощш^^иЖШ* *один* от другого, можно предположить, что у него^_сдарднена функщш мшсулы (Kanski J. **1989).**

Наконец, если невозможно решить и эту задачу, то выясняют, отличает ли дадаовддовд ..охдыш. «Зайчик» от зеркального офтальмоскопа периодически направляют в глаз больного и следят за его ответами. Если сохраняется спо^обность р т л ц ч ^ дцрт дт тьмы, зрачок реагирует, то острота зрения обозначает ^ как Ц ^ р зрительная Дункцця есть, но б^сконечно^мала.

В тех случаях, когда предметы неразличимы, необходимо проверить, сохранилось ли в глазу светоошушение. В этом случае исследуют прямую и содру**жествещ1ую** реакщи^на свет, выясняют правильность светопроекции (предлагают пальцем показать на перемещаемый источник света).

Уточняющие тесты. Устройства для традиционных клинических исследований. Поскольку обычно необходимо иметь представление об остроте зрения при достаточной освещенности, по мнению С В. Кравкова **(1934, 1945),** предпочтительно применение знаков черного цвета на белом фоне.

т Для проверки остроты зрения вдаль широко используют настенные таблицы (по типу таблиц Снеллёна^Сивцева и др.). Обычно они равномерно освещаются спереди^около **700** лк). В этих таблицах применяют буквенные или цифровые объекты; они удобны при обследовании пациента, однако недостатком этих объектов являются их различия по узнаваемости.

Для того чтобы освещение таблиц было постоянным и равномерным, их помещают в^сдециальный осветительный ящик с зеркала_ми — щпарат. Рота. Ящик с**^^щщши4**)»дщдатаот да **ищи** высоте, чтобы **10**-я строчка была на уродцс^хнаамОбследусмош. Исследуется каадый г^аз отдельно. Буквы показывают указкой с зачерненным кончиком по несколько в каждом ряду, от крупных к мелким. Исследование проводят в комнате, освещеннойдневным или искусственным светом. Исследуемый садится на расстоянии **5** м **эдлаЁшшм.** В России наиболее распространенными являются "таблицы с картинками Орловой, Фролова, У старших детей и взрослых пользуются таблицами Головина, ^ивцрва. С расстояния **5** м показывают знаки, поочередно закрывая глаз заслонкой (под заслонкой глаз должен оставаться открытым). Показ знаковгначинают_с верхних строчек . у ^ з д у д ^ ^ ^ нижних. Если обследуемый *вт^^со^зшЛ^'Л* ОДШШ, его острота зренидЛД Если острота зрения меньдце **0,1,** обследуемый приближается к таблице до тех пор, jiОКа не будет различать знаки. В этом случае остротазрения вычисляется по\ Формуле Снеллена:7

$$V = d/D,$$

где V — острота зрения;

D - расстояние при остроте зрения (визусе) **1,0;**

d — расстояние, с которого обследуемый видит знаки.

Остроту зрения характеризует та самая мелкая строчка, в которой исследуемый называет правильно буквы. Цифра, стоящая у края этой строчки справа, обозначает остроту зрения исследуемого глаза. Если исследуемый неправильно называет объекты верхней строчки, ему предлагают подойти ближе. Изме-PtgJBgf£gT9ffl!gi с цргграого-пяттирнт яигтит верхнею строчку, па формуле Снед^дена^ычиспяютластроту зрения.

Если острота зрения меньше сотых, пациенту показывают пальцы своей руки на темном 1|юн^(тсш ширине букв **первого ряда).**

Наилучшим из известных тестов, используемых для исследования, остается тууг **в вущ$ jfQJifiiJ** Данлдльтд. Толщина черной полосы, из которой образуется кольцо, выбрана с таким расчетом, чтобы она, как и разрыв в кольце (индекс), составляла Г по дуге с расстояния, указанного на боковом поле таблицы. При этом внешний диаметр кольца (базис) с того же расстояния должен составлять 5', а внутренний — 3'

В нашей стране исследование остроты зрения вдаль обычно проводят с расстояния 5 м, за рубежом — чаще с 6 м (20 футов). Если обследуемый различает место разрыва в кольце именно с 5 м, а в более мелких кольцах без приближения к таблице это ему не удается, пороговым углом разрешения для него и является угол Г

В отечественной офтальмологии это обозначается как visus = 1,0, за рубежом обычно в числителе указывают расстояние, с которого проводилось исследование, а именно 6/6 (или в футах 20/20). Такую остроту зрения принимают за нижнюю границу нормы.

Благодаря включению в таблицу рядов с более крупными и мелкими кольцами создаются условия для определения как более высокой, так и более низкой остроты зрения без изменения расстояния. Установив тот ряд, в котором обследуемый распознает разрывы в наименьших по диаметру кольцах, считывают указанную на полях таблицы остроту зрения. Этот показатель представляет собой соотношение двух расстояний: того, с которого ведут проверку, к тому, на котором разрывы в знаках данного ряда видны под углом Г По принятой в нашей стране системе данный показатель преобразуется в десятичную дробь, а за рубежом сохраняются значения обеих дистанций: в числителе — реально используемой, в знаменателе — расчетной, т.е. той, с какой данный тест различим наблюдателем с нормальной остротой зрения.

Для клинической оценки остроты зрения существует и логарифмическая шкала, если размеры знаков от ряда kjwg^ мещются в **гомерической** прогрессий. Этаких логарифмических таблицах, распространенных сейчас в США, й к&кдом из 13 рядов имеется только^ по^5^^вноузнаваемых букв.

^Проекторы испытательных знаков более удобны в работе офтальмологов, так как снабжены дистанционным управлением, позволяют при необходимости демонстрировать знаки отдельными строчками, вращать тест-объект и плавно изменять его размеры. Вместе с тем их слабым местом является значительное влияние на результаты исследования оптико-световых характеристик прибора и колебаний внешней освещенности.

Высокая острота зрения вдаль не означает высокую остроту зрения на близкие расстояния. Наоборот, при высокой остроте зрения сильно близорукого глаза вблизи не удается достичь высокой остроты зрения с коррекцией вдаль. Причина этого, очевидно, в несовершенстве применяемой коррекции; обычные очки при высокой диоптрийности и неизбежном отдалении от роговицы минусового стекла из-за конструкции оправы резко уменьшают размеры изображения на глазном дне. Следовательно, специальная проверка остроты зре-

Эквиваленты остроты зрения в различных обозначениях (по G. Westbeimer, монография А.М. Шамшиновой, В,В. Волкова, 1999)

Минимальный разрешаемый угол, дуговые минуты	Острота зрения по таблице Снеллена		Зрительная эффективность по Shell-Sterling, %	Десятичная дробь по Снеллену и Сивцеву	Острота зрения в логарифмических единицах по отношению 20/20
	в футах	в метрах			
0,5	20/10	6/3	109	2,0	0,3
0,75	20/15	6/4,5	104	1,33	0,1
1,0	20/20	6/6	100	1,0	0
1,25	20/25	6/7,5	96	0,8	-0,1
1,5	20/30	6/9	91	0,67	-0,18
2,0	20/40	6/12	84	0,5	-0,3
2,5	20/50	6/15	76	0,4	-0,4
3,0	20/60	6/18	70	0,33	-0,5
4,0	20/80	6/24	58	0,25	-0,6
5,0	20/100	6/30	49	0,2	-0,7
6,0	20/120	6/36	41	0,17	-0,78
7,5	20/150	6/45	31	0,133	-0,88
10,0	20/200	6/60	20	0,1	-1,0
20,0	20/400	6/120	3	0,05	-1,3

ния для определенных расстояний вблизи так же нужна, как и проверка остроты зрения вдаль.

Дря проверки .рстроты^**зрздд**^^ чаще всего применяют набор проб - ных текеговдля чтения^ в^оторьщ **дашшнщ ^ГДйШ^** размеры букв рассчитаны]^^ определенные расстояния от глаза. В нашей стране распространены шрифты, оценку по которым проводят с расстояния 30 см от глаз. Безощиб^эчно читаемый текст характёрйзуе;^ зрения вблизи.

Исследование зрения у новорожденных представляет трудности в связи с наличием у них только светоощущения и невозможностью выражать свои чувства. Зрение у^новорожденных определяют по:

— прямой и содружественш^^авдиям зрачка на свет;
— общей двигательной реакщ^
— смыканию век при освещении глаза;
— кратковременной *рсащиислсжсниябез фиксации.*

У новорожденного зрительные восприятия проявляются в виде кратковременно^ Со 2-й недели появляется кратковременнаЕ^шксация. К 2—£мес ^ogMHpyeTc^ устойчивое слежение, развивается бинок^шярная фиксацияюора^ что свидетельствует о возникновении и совершенствовании предметного зрения. Кб—8 мес ребенок начинает различать простые геометрические фигуры, **t.** дисщ^ **ЛО**^

Описаны случаи, когда острота зрения составляет 60 единиц, что позволяет таким людям считать спутники планеты Юпитер. Мо£фологщ5£1шд основой величины остроты зрения является ,^ЯМСТР к^птт^пцр|Г| распощженных в центральной ямке сетчатки; чем их *дца^^^ъ^^ц^,* тем *пщуд* **mjnff.**

ПЕРИФЕРИЧЕСКОЕ ЗРЕНИЕ И МЕТОДЫ ЕГО ИССЛЕДОВАНИЯ

Оптически деятельная часть сетчатой оболочки, границей которой является *ora serrata,* выстилает всю внутреннюю поверхность глазного яблока вплоть дс плоской части цилиарного тела, поэтому каждый глаз может охватить достаточно большое поле. Оба глаза, не передвигаясь, охватывают 180° по горизонтально^^ меридщщу **iTT2^**

Таким образом, помимо центрального зрения, глаз обладает периферическим зрением. Если фиксировать какой-нибудь предмет, то, помимо отчетливого распознавания этого предмета, видны другие предметы, находящиеся на большем или меньшем расстоянии.

Периферическое зрение менее четкое, и его острота во много раз меньше одтдотда централ**j^oro** 5то объясняется тем, что количество колбочек по на-*т^гвя^и^Щ,ЛЖР^Ф^Р^^^^м* отделам сетчатой оболочки значительно уменьшается.

x Однако периферическое зрение имеет очень большое значение в жизни и деятельности человека. Благодаря периферическому зрению возможны свободное перемещение в пространстве, ориентировка в окружающей среде. Если утрачивается периферическое зрение, то даже при полноценном центральном зрении человека приходится водить, как слепого; он натыкается на каждый предмет, который находится вне точки фиксации и, следовательно, проецируется не на функционирующие участки сетчатки. Человек, лишенный периферического зрения, в значительной степени теряет работоспособность: он не может охватывать взглядом крупные предметы. При периферическом зрении более, чем при центральном, возможно, восприятие вся^щ^вижения. "

Периферическое зрение нарушается при многих заболеваниях сетчатки, зрительного нерва, зрительных путей и лежащих выше центральных отделов зрительного анализатора. Оно уяра^?ризур/ггя главным образом величиной поля, которое оно охватывает при неподвижных глазе и голове и при фиксации како^-н^удь точки.

Поле зрения каждого глаза имеет определенные границы. Поля зрения определяются границей оптически деятельной сетчатки и ограничиваются выступающими частями jnfjra: спинкой носа, верхщм краем глазницы, щеками. Нормальц^драниды *щщ* зррния Q L u ^ **r** ^ b H O u . i 0 4 m 1 (f a g K c a a n a хледуюттг^^щшруж^^ 90!,; кверху кнаружи 70°; кверху 50—55°; кверху кнутри 60°; кнутри 55°; книзу кнутри 50°; книзу 65—70°; книзу кнаружи 90°

^ Возможны индивидуальные колебания, не превышающие обычно 5-10°

Для определения границ поля зрения существует несколько способов.

^Контрольный, или **пальцевой, способ определения поля зрения.** Этот способ наиболее прост, но неточен и пригоден только для обнаружения грубых дефектов поля^ррния, Пдциент и врач садятся друг против друга на расстоянии 075 м. причем пациент садится 'cnifrftflre свету. ОбЦед^мый закрывает тщавый глаз, а врач — левый, при исследовании правого глаза — наоборот. Исследователь до)жён1шёть нормальные границы поля зрения. С крайней периферии^к^т^нтру исследователь передвигает^

и^тросит15б^ объекта сказать да, а на **ДОчежо**££ние^—

нет. Отмечак^шзмент появления-И^снезноаения оО>екта. Провегз^прризвр-дят с~4 сторон (височная, носовая, верхняя, нижняя). Обследуемый должен указать момент, когда он замечает появление в поле зрения руки врача. Л^сди он отмечает движение одновременно с врачом, значит, его поле зрения в этом направлении имеет нормальные границы. То же повторяют в 4—8 меридианах, Таким образом, можно составить представление о границах поля зрения.

Точно определить границы поля зрения можно при их проекции на сферическую поверхность. Исследование поля зрения по этому способу на настольном периметре или универсальном проекционном периметре называется **периметрией.** При исследовании поля зрения на периметре больного усаживаю! перед аппаратом так, чтобы он мог удобно положить подбородок на подставку. Обследуемому предлагают смотреть на белую ,точку, расположенную в центре дугиПтериметш. При измерении, доля зрения врач стоит сбоку от^ерйметрт и передвигает до дуге, один. иа~объектов. Больной должен отметить момент, когда, глядя неподвижно на фиксационную точку, он заметит появление движу-*Ш^9Ш^3й^Ш*[a]- Положение в градусах, в котором объект был замечен, отмечают на специальных схемах. Исследование повторяют по мервдианам через каждые 15°. Движение объекта необходимо продолжать до точки фиксации, чтобы убедиться в сохранности поля зрения на протяжении всего меридиана.

При обследовании лиц с достаточно^высокой остротой зрения .рекомендуется применять объект в виде кружка белого цвета диаметром 3 мм, наклеенного на конце узкой черной гайочки длиной около 35—40 см. При обследовании лиц с низкой остротой зрения иногда пршадится отступать от обычной методики и п^мен^тьо^^ты диаметром *в*5 и 10 мд^Для выявления мелких дефектов и незначительных сужений поля зрения полезно проводить дополнительно периметрию объgктов диацртдрм 1 мм.

~~ В верхних отделах поля зрения сильно нависшая бровь, приспущенное верхнее веко могут имитировать ограничение поля зрения. При исследовании это надо иметь в виду и в случае необходимости приподнять веко или несколько запрокинуть голову больного.

vj Различают **кинетическую** и **статическую периметрию.** При статической варьирует интенсивность стимула в одной и той же позиции объекта. При кинетической периметрии изменяется местоположение объекта.

Возможно выявление ранних нарушений периферического зрения методом **квантитативной периметрии.** Это трехвариабельная периметрия, которая включает измерение трех параметров: размера объекта, освещенности объекта, освещенности общего фона.

Поле зрения измеряют для каждого глаза отдельно. Для исследования поля зрения у лежачих больных применяется портативный складной ручной периметр. Более совершенным прибором для исследования поля зрения является **Е**^оеедиошшй **дадамедр-С** праекдиой светового объекта на дугу. Эхоошзврляет бесшумно передвигать объект, изменять его яркость., размеры и цвет. Меняется тЖже й яркбсть'фиксационной точки. На проекционном периметре установлено также приспособление для автоматической пометки границ поля зрения. Для диагностики и суждения о ходе многих заболеваний лжтельных нервов и зрительных путей необходим^, одррделить границы поля зрения на различные цвета, на самой периферии случатой оболочки ощущения цвета нет^_край_-

Жалхерифейщце^ восиринимает^тедька белый jingr. Это объясняется отсутствием в этих отделах сетчатой оболочки колбочек. Только по мере приближения к-4*ентру. увеличивается количество колбочек и появляется ощущение си-*Ш^.JiLШLШUJ^!^SP^* затем красного и, раЕ^он^ЕЧ| **зеленого** В^^тг^ьной части поля зрения различаются все цвета, т.е. сетчатая оболочка здесь по-настояшему трихроматична. Исследование производится так же, как и для белого цвета, но цветными объектами, причем исследуемый должен назвать цвет объекта. Границы полей зрения на цвета подвержены большим колебаниям в зависимости от освещения, окраски стен помещения, внимательности больного (рис. 38, см. вкл.).

Наиболее широкие границы для синего цвета, ЩС™ **желтого** и красного: наименьшие граниш>1 додя^ШЄНД4Я^ьш^сх зеленьш-цвет. Так, например, наружная граница поля зрения на синий цвет соответствует 70°, на красный — 50° и на зеленый — 40°; нижняя, внутренняя, а также верхняя границы для синего цвета равны 50°, для красного — 40°, для зеленого — 30°

Очень часто можно констатировать сокращение границ поля зрения на цвета там, где поле зрения на белый цвет еще не изменено.

Сужение границ полей зрения на синий и желтый цвета больше соответствует поражению светочувствитедьцпщ сдоя (бюдсзнь сетчатой оболочки, сосуд исто й^обо^одки), сокращение же границ полей зрения на красный и особенно на зеленый цвета указывает на изменения проводящих путей (заболевания **апитттьи**^г^**-н1'р1тп**-т

Поле зрения может быть изменено при различных заболеваниях. По характеру ограничения поля зрения можно установить локализацию поражения в тех или иных отделах зрительного пути. Изменения поля зрения могут проявиться в виде сужения его границ или в виде выпадения в нем отдельных участков.

Ограниченный яеФскт^влюпе зпения называется хкотомой. В нормальном подозрения всегда сущещъует скртош^изв^ехйа^под названием слепого, или мариоттова, пятна, открытого Мариоттом в 1663 г. Эта скотома соответствует проекции диска зрительного нерв В области диска зрительного нерша^ располагаются только нервные волокна и отсутствуют светочувствительный слой сетчатки и хориоидея. Это физиологическое слепое пятно находится, на.височной стороне поля зрения, ррримерцр q„iy рхточк.и фиксации. При очаговых поражениях сетчатки и хориоидеи в поле зрения также обнаруживаются скотомы.

Определение парацентральных скотом, в частности скотом, указывающих на патологическое состояние слепого пятна, важно в начальных стадиях глаукомы, при гипертонической болезни, заболеваниях зрительного нерва и т.д.

Для точного исследования парацентральных скотом лучше всего пользоваться камримртрцей. ипосоё измерения lia плбс^йПюверхности центральных отделов поля зрения и определения в нем дефектов зрительной функции называется кампиметри^Г]эольногЬ помещают на расстоянии 'Гм'1пёред^терной доской (кампиметром) размером 2х2 м. Для фиксации служит знак" белого цвета в центру доски. Исследование проводят объектом белого цвета (кружок пм^Ш^р^г^ром 3 мм). Объект ведут от периферии к центру или от центра к периферии по горизонтали, пересекающей фиксационную точку в даружной половине поля зрения. Отмечается момент исчезновения объекта. Затем ис-

следуют границы скотомы по вертикали и горизонтали. Исследуют отдельно каждый глаз. Различают положительную и отрицал^ельную^скотомы.

Дрло)<штельная скотома - это дефект в поле зрения в виде темного, иногда окрашенного пятна, закрывающего часть рассматриваемого предмета. Положительные скотомы появляются обычно при поражениях сетчатки, воспалении зрительного нерва. Оттздцагель^ сама по себе бод^.^т]ц,^е.воспринимается, но^о^шру^вается при исследовании адля зрен)щ^огтределен-^дхдчастка^с. Отрицательные скотомы наблюдаются преимущественно при поражу "

4*ч^Скотомы могут быть абсолютными и относительными.

Скотома называется **абсолютной,** если на этом учалке белый и цветные объекты совсем не воспринимаются Относительней она ^Д^ЬШ^^Ятощ^^ощ релый^ооъеет^

~~ **Относительной скотомой** на различны^ветаназывается такая, при которой цвета в этом месте кажутся менее насыщенными, чем на.нормальных участках поля^щу^

По расположению в поле зрения различают центральные и периферические скотомьь^

"ТГриз зрения, со^етствйш^ при центральной скотоме, сильно падает центральное зрение. Причины центральных скотом весьма различны — поражение^сетчатки и хориоидеи, кровоизтаянияв^ скотомы возникают также при поражении зрительного нерва.

Д*^9Top01^ — большей частью следствие болезней старда зрительного нерва. Их причиной являются различные шш^щадии (ш!кдгол]ь., никотин т.д.). Центральная скотома часто бывает ранним симптомом рассеянного склероза, при которол^ора^ще^зр^тельного нерва предшествует появлению других признаков болезни.

Когда поле зрения равномерно ограничивается во всех направлениях, это называют **концентрическим сужением поли зрения** В ткжелых случаях от всего поля зрения остается только небольшой тунтряд^дый участок. При этом становится очень затруднительной ориентировка в пространстве, несмотря на сохранность центрального зрения. Т^акое поле зрения называют трубочным полем.

Концентрическое сужение поля'зоейНЯ ШЬлюдаетсяпр^Гггигментной дистрофии сетчатой оболочки, при *ат^о^^^щщ>щ^^^^^* развивающейся после неврита, при застойном диске и других поражениях зрительного нерва.

Сужение поля зрения может быть секторальным. Такие сужения поля зрения наблюдаются при глаукоме, при некоторых атрофия* зрительного нерва, при эмболии одной из ветвей центральной артерии сетчатки. Сужения родя прения неправиль^и^дмы отмг?чаютгя щм, отглтрйщсет^к^

Заболевания, поражающие более высокие отделы зрительных путей — хиазму, зрительный тракт, субкортикальные ганглии, соответствующие участки коры затылочных долей, сопровождаются характерными изменениями полей зрения.

Лри пораженц ^я,?мц чаше всего г.трялац\т^в1^реы1ше^е отпели Это происходит при опухолях гипофиза, опухолях основания мозга, воспалительнщ^рщесса^и т.'дПГрй этом поражаются перекрещивающиеся нервные волокна, идущие от обеих носовых половин сетчатых оболочек, и появляется

битемпоральная гетеронимная гемианопсия. т.е. *цщщпают* височные половинь **полей** ^majHauo**&m** (см. рис. 7).

Биназальная гемианопсия зависит от поражения в хиазме неп^ре^ещеннш водрконТвдущих из обоих нервов; при этом нужно предположить два симметричных поражения кнаружи от середины хиазмы.

Щ При поражениях зрительных трактов., возникает^**гомонимная гемианопсия,** Так, при поражении левого зрительного тракта на левом *тшзувшт^дют* неперекрещенные волокна, обслуживающие *шсш^щкхдзш^шу* сетчатки, т.е. носовую правую половину поля зрения, а на правом.— перекрещенаы^водокда, обслуживающие^л носовую половину сетчатки, т.е. височную правую половину поля зрения. При помжзддр цравого зрительного трщ-я, *щ* рбоих гла^х выпадает левая прловиш^поля зрения. Если поражение затрагивает не весь зрительный тракт, а его часть, например половину, то выпадает не половина, а толь-^nj^**eTBepTb** поля зрения на каж3^ **гемианопсией.** ^

Если поражение располагается в лучистости Грациоле или *ц кор*^ов^ руслах ^н[^ьнщ,.ш!1ей, то возникает тяу^р ^р^тимняд ^миянппгия но остартся дд^рщщщ,^ выпадения поля зрения огибает •IfTOfnudvP^^aTTL™ Это объясняется тем, что волокна рт макулярной д^ласти *£ЩЩД£Д№&Ш№* мозга, местом их отхождения обычно бывает^ЩВД5Щ№~Д^сула. В связи с этим они^щщртщ щщвреждениыми при очагах, расположенных выше этого места.

СВЕТООЩУЩЕНИЕ, АДАПТАЦИЯ

Светооц^уц]цщА,,т ^^nfl^PHfT^TK ^РЧтач^1™^ ЯНЯГТИ/ЧЯТП Р^Я **В 9 ^ Р И** ™ **^ 3 ^ 1 ^** и различать его яркость. На светоощущении построены все другие **воТможнс>** сти зрения.

Световая чувствительность неодинакова в различных отделах сетчатки, так как палочки и колбочки распределяются неравномерно. **Палочки** во много раз чувствительнее **к рвеуу^** чем **колбочки.** Hajiflpnrfr'T^1™ п(*тм*тм* нейроэпителий представлен только палочками, поэтому светоощущение периферических отделов сетчат|Ш значительно выше, чем центральных, **т т о** ^ ^ гртиатги — тяЬгели сумеречного зрения, **чр**^н**^я при** cj^ftgy **ррвешени^** Чувствительность глаза к свету определяет, в частности, концентрация светочувствительных зрительных веществ (зрительного пурпура) в палочках. На световую чувствительность глаза влияет и состояние нервных элементов зрительного аппарата, т.е. периферических и центральных нервных клеток и нервных волокон.

Световая чувствительность — одна из самых тонких функций глаза. Ее расстройство часто бывает одним из самых ранних симптомов начинающегося заболевания.

При исследовании светоощущения определяют способность сетчатки воспринимать минимальное световое раздражение — **порог светодшушения** и способность улавливать наименьшую разницу в интенсивности освещения, что называется **порогом различения.**

Порог раздражения сильно зависит от предварительного освещения глаза. Так, если пробыть некоторое время в темном помещении и затем выйти на яркий свет, то наступит как бы ослепление. Спустя некоторое время пребывания на свету глаз уже спокойно его переносит. Наоборот, если пробыть некоторое время на свету, а затем войти в сильно затемненное помещение, то первое время предметы совершенно неразличимы и лишь постепенно глаз привыкает к пониженному освещению.

При воздействии на глаз сщьноге света^ыстрее разрушаются зрительные вещества и, несмотря на их перманентное восстановление, чувствительность глаза к свету понижается. В темноте распад зрительных веществ не происходит так быстро, как на свету, и, следовательно, т,рццуте повышается **ЧУВ-**^щтельность глаза к свету. Кроме того, под действием на сетчатку яркого света из пигментного эпителия пигмент перемешается к нейроэпителию и как бы прикрывает его, что в свою очередь снижает его чувствительность к свету^^одесс гцэиспособ^^ освещения называется адаптацией ^

прнижается^,..

Исследование темновой адаптации имеет очень большое значение при профессиональном отборе, особенно работников транспорта, авиации, а также при проведении военной экспертизы.

Понижение темновой *ШШШШШЗХ* является симптомом некоторых глазных ^ла^со^ сетчатки) и общих (болезни печени, авитаминоз **А) заболеваний** Для **изучения** световой чувствительности и всего ходаадаптации^лужа1Ча^аптометрыО

ДПТГврачеёнойэкспертизы широко прых^рндтпт^^дтпщг^р, ***ст^щу^м*** проф. СВ. Кравкодрц! **nnadL,** НЛ.<^ВшАшевским. Он позволяет ориентировочно определить состояние сумеречного (ночного) зрения при массовых обследованиях за 3—5"мин.

"^Де&ствиеjm^6oga^ ос но ван о^ *на* пере ме ще н ии относительной яркости^цветов^в условиях дневного и пониженного освещения (феномен **П**у^кин^У При сумеречном зрении Гтроисхол^т ререм^шение макринума^яркости в спектре от красной часта спектра к сине-фиолетовой.

В основе феномена Пуркинье лежит то обстоятельство, что колбочки сетчатой оболочки, функционирующ#,^ви^дн^

нировать при осдабдешщ освещения, уступая ведущее место аппарату палочек сетчатой оболочки, более чувствительному к зелено-синим лучам, которые и кажутся в этом случае относителщл fif^q яркими* нрМ. жм^Р-^р^^р-^^р

Адаптометр Кравкова—Вишневского представляет собой д£мнуго^ камеру, внутри которой расположена таблищуп зеленого, голубого, желтого и красного квадрлтов, освещаемая светом различной, постепенно^силивающейся яркости. Основной *с^&^тб^дения* — голубой_квадрат; желтый квадрат служит для контроля.

Т) светоощущении можно судить по времени, которое нужно обследуемому для того, чтобы он начал различать цветные квадраты таблицы. В начале исследования при адаптации iТс5е^оi^е^^ не различаетПцветов и квадраты кажутся ему серыми различной све/глрсти. По мере наступления темновой

адаптации ггерщд^азличается желтый ^в^рат, затем — голубой. Красный й зеленый квадраты в этих условиях совсем неразличимы.

Время,,прошедшее **от** момента включения ламп до момента, когда обследуемый увидел более светлый квадрат **на** месте зеленого, отмечается **по** секундомеру. **При** нормальном цветовом^зрении и[нормальной^емновой адаптации **это время^кюлеВлется^ме**^щу **15**-й и **60**-й секундами.

Темновую адаптацию можно проверить и без адаптометра, используя таблицу Кравкова— Пуркинье. Кусок картона размером **20Х20J:М** оклеивают черной бумагой. **По** углам, отступя **на** 5—**4 смЪт** края, ХЙУПР1 -ЛЯЮТ **4** ^рдр^тика размером 3х3 **см из** голубой, желтой., **кдасщй** и,**1едекоц** бумаги. Цветные***ква***^-**раты** показывают ***m^smyjsjm&wmm^KQMmTQ шятжошт*** **4Д**-§рсм **от** глаза. **В** дормс сначала ***квщ^ты^у^злшшаьь ^SSi^M^B^J^4^!!^^^'*** личимым контур желтого квадрата, а затем — голубого**!лЕшженис** темновой адаптации называетсЯ**-ШЮРадоиисй.** При гемералопии видят лишь один жел-

Если установлено понижение сумеречного зрения, темновую адаптацию необходимо проверить на более точных адаптометрах, например на^ддгтд^едре Белосхспнсощ^

Прибор определяет **КРИВУЮ** нарастания световой чувствительности глаза во время длительного (60 мин) пг^ебшадия^ **ЛЛМНОе** и исследует раздельно световою чувствитель^сть^центра и периферии сетчатой оболочки в Kojxmcoe (3—4 мин) время, а также определяет чувствитель- к яркому: с в в д ^.

Перед началом исследования темновой адаптации необходимо полтдаить.пщксимд т^цу^ ^р^-товую адаптацию. Для этого обследуемый в течение 21Гмин^^ равномерно и ярко **jflffiStf** экран. Затем пациента ***и^$Щ^]Щ.^Ш>1Ш^^-^^ЫЩУ1У*** (под ширму адаптометра) и опгзеделяют световую чувствительность глаз. Через, .интервалы 5 мин больному предлагают смотреть на слабо освещенный экран. По мег^тогр как цветовая ^^ствительность зарастает, в^приятие яркости постепенно снижается. С помощью диафрагмы можно достигнуть постепенного и равномерного уменьшения освещения примерно в 80 млн раз по сравнению с освещением при открытой диафрагме. И с^едоваш^^оводят в течение 1 **ч.**

Световая чув**£твдтедщреть**,гдал а**^бметро**.^дшрастаех.**в** темноте **и иергч** 40-**45** мин достигает максимума, возг^тгдд**^О .Ш^(ДО,00Д..ваз,** а иногда и более **по** сравнению с чувствительностью глаза **на** свету. Особенно быстро темновая адаптац**^н^аютает** в. первые **20** мин. Поскольку нарастание порогов световой чувствительности обладает огромным размахом (световая чувствительность увеличивается до **100 000** раз), удобнее представлять нарастание световой чувствительности в логарифмах чисел, обозначающих световую чувствительность. По оси абсцисс откладывают **время** пребывания в темноте в минутах, а **по** оси ордината пороги **световой** чувствительности, выраженные **вГ**логарифмах.

Световая чувствительность и ход адаптации — исключительно тонкие функции, они зависят **от** возраста, питания, настроения, различных побочных раздражителей.

Расстройства темновой адаптации могут проявляться в виде повышения **по**рога раздражения, т.е. **свето**^^ствительность даже при**^Щ1111Ц**>ЫГОГпребывании в темноте остается пониженной и **не** достигает нормальной величины, ***цт^^^Щ<** чамрдпр**^гся ацапттщи, когда светочувствительность нарастает **по**зднее, чем в норме, **но** постепенно доходит **до** нормальной **или** почти нормальной величины. Чаще^стречается^ указанных видов расстройств. И **тот** и другой вид нарушения указывает **на** понижение световой чувствительности.

Расстройство темновой адаптации резко снижает способность ориентироваться в пространстве при пониженном освещении.

Гемералопия возможна при некоторых заболеваниях сетчатки^ (пигментаад дистрофия, ретиниты, хориоретщиты, отслойка сетчатки) и зрительной^ нерва (атрофия, застойный диск), пщущ^ок^^ В этю случая^гемерайопйя вызвана необратимыми анатомическими дефектами в зрительно-нервном аппарате — разрушением окончаний палочек и колбочек Понижение темновой адаптации — один из ранних признаков глаукомы. Этс наблюдается и при заболеваниях печени, чаще при циррозе. В печени содержится^много витамина А, ее заболевание вызывает авитаминоз А й в результате снижается темновая адаптация. Кроме того, *п^ц^роз^иечсни в* пигмен-ТНП У_ *?ШГШП ШШШ$№Ч^х^<™У^*- что препятствует нормальной выработке зрительных пигментов.

Гемералопия как функциональное нарушение сетчатки может возникнуть при нарушениях питания, общем гиповитаминозе с преимущественным дефицитом витамина А. Витамин А, как известно, необходим для выработки зрительного пурпура. Довольно часто гемералопия сочетается с появлением на крнтдакктава, je^^ I)Jimne *к^щб^с^дтщи^^* JK а уровне ее горизонтадшрхе^**щрлщ**^ана в виде суховатых участков эпителия.

Такая гемералопия обратима и проходит довольно быстро, если в пищу вводить содержащие витамин А продукты, свежие овощи, фрукты, печень и т.д.

ЦВЕТООЩУЩЕНИЕ И МЕТОДЫ ЕГО ИССЛЕДОВАНИЯ

ЧР. пищ}fifctffft глаз различает электромагнитные волны световой части (от]Щ, ТО 760 нмрЬо их длине.

^^Воспррщтие зрительным анализатором волн различной длины человек оп-***BSSSS^L£^JS^^£SSS^*** Ц$?та. Вся световая часть электромагнитных волн со-**ig^^jy^eTOByjo** гамму с постепенным переходом от красного до фиолетового, (цветовой спектр).

Спектр состоитиз^? осцо^цщ;цветов (красного, оранжевого, желтого, зеленого, голубого, синего, фиолетового), но глаз различает промежуточные оттенкицвсга, расположенные ^щу^но№ымицветами и полученные от смешения и вычитания цветов. Эмпирически установлено, что человек может различить до 150 ООО цветовых тоддви.отанков^

Цвета спектра можно свести к^ **З**^С^**ФЩЬШ** цветам:**ЗКДА**^нп|д|у[1] зеленому и фиолетовому, при смешении которых в различных пропорциях молено получ^т^всеТлвёта. Способность глаза воспринимать всю цветовую гамму только на основе 3 основных цветов открыта И. Ньютоном и М.В. Ломоносовым. Томас Юнг предположил существование в сетчатке 3 элементов для^врсприятия цветов. Результатом дальнейших исследований **ДАВИД iIff^eTn^W^rn** зрения, согласие^котщюй сетчатка воспринимает цвета благодаря наличию внеи Уанатомических компонентов: одного — для восприятга^даегюг^цв^та, другого зеленого и третьего — фиолетового. Зт1Гкомпоненты не строго специфичны, так как раздражаются не только соответствующим цветом, но в мень-

шей мере и другими цветами. Так, например, красные лучи сильнее всего Раздражают **кщ**^ый^ощ[рд?нт, но в меньшей мере они раздражают и зеленый, и фиолетовый компоненты. При расстройстве одного из цветовоспринимающих компонентов не только будет цветослепота на данный цвет, но и пострадает^восприятие щщта^цветов. Так, например, зеленые лучи слабо раздражают красные компоненты, сильно — зеленые и слабо — фиолетовые. При выпадении зеленого компонента зеленый цвет вызовет слабое раздражение красных и фиолетовых компонентовГв резтаьтатё чего **„f-да?..** увдщд| неопределенный серый цвет\ Наглядное представление дают ^блипы Рабкин^

%елов5к^ не **'ciiocorjHbm** различать цвета, не полностью лишен возможности воспринимать окраску наблюдаемых предметов, но эти возможности гораздо беднее, чем у человека с полноценным цветовым зрением.

Каждый цвет ***я ряктеп**ичуетсд^>nupqffigWMF' тоном, насыщенностью и яркостью. ~

ZL. Хои ~~ основной признак цвета, обуслсщ§щщ^^ световой волны. Человек с нормальным цветовосприятием различает цвет по этому признаку. Тон эквивалентен цвету.

^.Дрдаеть цвета **п^угппипгр.ця** РГГ> **Щ^ТЩА** р г>ттр^грр Сетлатка глаза человека воспринимает участок спектра ^окшюж^двдоиа

прр строим

Няпыт1^цдд>у^ **тткетя** указываема степень его^азве^дения белым цветом.

Люди с нарушенным цветовосприятием различают цвета только по яркости и насыщенности.

Функция цветового зрения связана с колбочками, поэтому различать цвета может только центральная часть сетчатки.

РАССТРОЙСТВА ЦВЕТОВОГО ЗРЕНИЯ

Врожденное расстрррств^ **цвртпнпт чр**$^{р,,и<т}$ мячкгяяртся **щкрпмязией^Чело**век, восприжщютггий все 3 цвета, называется трихроматом, 2 цвета — дихроматом, а восприш™**ающщ1** адиц»цдех —-^^виохроматом. Монохромазия^ — наиболее тяжелое расстройство цветового зрения. При таком расстройстве все предметы, имеющие различную окраску, кажутся одщщсово серыми — от белого до черного. При монохромазии зрение всегда очень низкое, так как нарушен и колбочк:^^^^ аппарат **.сетчатки;** "~~

Дихромазия бывает 3 видов: при выпадении красного компонента — протанопия, при выпадении зеленого — деитеранрпия, при выпадеШй^иблётового^ тританопия. Дихромазией чаще страдают мужчины (4% мужчин и 0,02% женщин).

Врожденная слепота на красный цвет называется^да^то^змом по имени ученого Дальтона, страдавшего этим пороком и впервые его описавшего.

Встречаются люди, которые воспринимают цвета, но это восприетие ослаблено. В таких случаях говорят об аномальной трихромазии.

При профессиональном отборе необходимо проверять цветовое зрение, так как цветослепые не могут работать с цветовой сигнализацией или цветными пробами.

Для диагностики расстройств цветового зрения пользуются специальными полихроматическими (многоцветными) таблицами Рабкина. Дихроматы, различающие^ м°гут правильно читать таблицы.

Таблицы составлены из кружков разного цвета, но одинаковой яркости. Кружки одного цвета составляют "цифру или фигуру на фоне других кружков, окрашенных в другой цвет. Для трихромата, различающего цвета по тону, не составит труда прочитать **цифру71*.ДДЯ АВДВОМаха** эха задача будет сложна и даже неразрешима. В наборе имеются контрольные таблицы для того, чтобы объяснить обследуемому задание на полихроматических таблицах, позволяющих выявить протанопию и дейтеранопию.

Исследование проводят при дневном освещении. Пациента помещают спи**ши** к свету. Таблицы покажвал^на^ экспозиции, 10 с.

Наиболее тонким"методом выявления аномалий цветового зрения *является* аномалоскопия. Анок^о^коп — **спцщщй** прибору позволяющий выявить различи^ основан на достижении субъективно воспринимаемого равенства цветов путем **составе** смесей. Аномалоскопом пользуются офтальмологи в специализированных учреждениях.

За рубежом широко применяют панельные тесты ранжировки цветов — «атлас цветов» Munsell, 15-, 85- и 100-оттеночные тесты Фарнсворта. В задачу обследуемого входит расставить фишки, начиная с заданной, чтобы цвет от фишки к фишке плавно изменялся по кругу.

БИНОКУЛЯРНОЕ ЗРЕНИЕ И МЕТОДЫ ЕГО ИССЛЕДОВАНИЯ

Каждый глаз представляет собой совершенно самостоятельный в функциональном отношении орган и обеспечивает восприятие света, тонкое распознавание формы (центральное зрение) и ориентацию в пространстве (поле зрения).^Ощшсо^до^обность^ третье измерение — глубину расположения. телесность предметов ркружаютпего мира — обусловлена бино^л^ным^ением

'^Б^о^лярте зрение — способность зрительного анализатора сливать изображения на сетчатке и проецировать их в**^щд&ХЩДСтве.** Эта совместная работа моторных и сенсорных систем правого и левого глаза обеспечивает одновременную ориентацию обеих зрительных осей на объект фиксации, формирует пару сходных монокулярных изображений этого объекта на сетчатке_глаз^способствует их слиянию в единый зрительный образ, правильному определению местоположения стимула, в том числе его удаленности от глаз в видимом пространстве.

Бинокулярное зрение создает и другие значительные преимущества зрительному анализатору: расширяется поле зрения в горизонтальном направлении до 180° (полуокружности); зрительные образы^олучу^ць^ от двух глаз, ярче^етче вследствие суммации раздражений — острота зрения повышается; при помощи бинокулярного зрения человек определяет расстояния.

Для **бинокулярного зрения,** помимо **достаточности зрительной функции каждого** глаз^**Т**^олее **ОТЗГГразница остроты зрения** одного и **другого** глаза *не* **должна превышать** 0,4, **нербхода** п о л ^ обоих глаз при **зрении вдаль** или **конвергентное** при **зрении вблизи.** Необходимо **также содружественное ассоциир^ващр^ двйжешЕвсех глазбдвигательньо** мышц как при **взгладГвдаЗгь, когда движение** обоих глаз при **наблюдении** за **далекими движущимися предметами сохраняет почти полную параллельность зрительных** осей, так и при **фиксации, когда зрительные** оси **конвергируют** на **фиксируемом предмете.**

J р Н параллельности ^^юкое) **згжтельнь^** и при **ассоциированной** функции1всех **Тлйодвигательных** мышц **шображения окружающих предметов** будут **падать** на **идентичные корреспондирующие участки сетчатки** и **передаваться ЩJСоofвётствз**^ощие **участки затылочных полей** коры **головного мозга.** В тайком **случае изображения** от двух глаз будут **восприниматься** как одно.

Корреспондирующие **точки сетчаток** — это **прежде** в^го"адцтр~аЗшгые ямки .обоих глаз и, **кроме** того, точкл^аспр^ в обоих **глазах** в **одинаковьрс мегзидианах** и на **одинаковом расстоянии** от **центральных** ямок. Если наложить **сетчатку** одного глаза на **сетчатку другого,** их **корреспондирующие точки совпадут.** Точки^**сетчетки**^**неидентичные** друг другу по **расположению,** *не* **корреспондируют** одни и те же **изображения,** *они* **диспаратны (несравнимы**, несо**измеримы).** Изор^Женйя от **диспа**^тньтх **точек**^пе^**едаются** в **различные уча**стки коры **головного** мозгуй **проецируются** в различные **точки пространства"** т.е. **воспринимаются** как две **различимые точки - возникает двоение.**

При **шфали**^^ осjу^**аЗНО**£^6^**ira смещается, параллельность зрительных** осей обоих глаз **нарушается, световые лучи** от **окружающих" предметов падают** на **диспаратные относительно** друг **друга участки** и **проедщруются каждым глазом соответственно** в **разные точки пространства — возникает двоениёГ~**

Параллельность зритедшщ:„рсей **обеспечена эдстшшьдо**-мшпешйш^равна**весием** всех 12^ **глазодвигательных**< мышц. Мышечное **равновесие регулирует центральная нервная система (сигнал** на **подкорковые** ядра **глазодвигательных нервов),** а **стимулом такой постоянной регуляции напряжения каждой** мышцы **служит потребность** в **слиянии изображений** от обоих глаз. Когда **биноклшяп**ное ^*реци***£**, **дтсутствует**т **двустороннее равновесие глазодвигательньрс МЧ**Т**Ш**Т **нарушается** и **возникает косогпязиеГГ** — —

^Бинокулярное зрение — **одновременное видение** обоими **глазами** — дает человеку **стереоскопическую** (в трех **измерениях) картину окружающего** мира.

Ощущение **глубины, телесности предметов получается** на **основе физиологического двоения.** Физиологическое **двоение** — это то **обязательное двоение, которое возникает** при **фиксации (рассматривании)** какого-либо **предмета двумя глазами.** При этом **зрительные** оси **сходятся** на **фиксируемой точке,** их **параллельность нарушается** и **изображения предметов, находящихся ближе** или **дальше фиксируемого, падают** на **диспаратные участки сетчатой оболочки** и **воспринимаются корой зрительных долей мозга** как два **раздельных,** т.е. **двоятся.**

Предметы, **лежащие ближе фиксируемого** (О), дают **изображение** на **височных диспаратных участках сетчатки** и **проецируются** в **пространство** как два **отдельных предмета.** Получается **перекрестное двоение, предметы, лежащие**

дальше от глаз, чем фиксируемый, дают изображения на носовых участках сетчатки и проецируются в пространстве как два отдельных предмета. Естественно, что изображения предметов, находящихся вне участка фиксируемого центральным зрением, не включаются рельефно в зрительный образ, так как находятся на периферических участках сетчатки, но в то же время эти двоящиеся изображения служат ориентирами для определения местоположения фиксируемого предмета относительно расположенных либо ближе к глазу наблюдателя (изображение на височных половинах сетчатки, перекрестное двоение), либо дальше в глубину (изображение на носовых половинах сетчатой оболочки, прямое двоение).

По локализации раздражения на сетчатке и местонахождению его проекции в пространстве в детские годы возникают условнорефлекторные связи в центральной нервной системе.

Таким образом, необходимым условием стереоскопичности зрительных образов является бинокулярное зрение.

Некоторая стереоскопичность зрительных восприятий возможна и при монокулярном зрении, но тогда оценка глубины обеспечивается аккомодацией, углом конвергенции, мышечным чувством. Возможна оценка расстояния до предмета также в зависимости от величины его изображения на сетчатке. Все перечисленные возможности становятся следствием жизненного опыта. Восприятие глубины одним глазом настолько несовершенно, что отсутствие бинокулярного зрения лишает человека возможности выполнять некоторые работы. Однако в отдельных случаях, как показал опыт войны 1941-1945 гг., лица, потерявшие один глаз, полноценно выполняли работу, требующую бинокулярного зрения. Особенно необходимо стереоскопическое зрение водителям транспорта, геодезистам. Бинокулярное стереоскопическое зрение можно исследовать различными методами. Наиболее простые, не требующие специальных приборов и доступные каждому врачу, мы приводим ниже.

1. Способ определения бинокулярности зрения при помощи двух спиц: врач держит спицу в вертикальном положении, а обследуемый, смотря двумя глазами, должен приставить кончик спицы, находящейся в его руке, к кончику спицы, находящейся в руке врача, так, чтобы обе они составили одну прямую линию. При бинокулярном глубинном зрении это сделать нетрудно, но повторить опыт, закрыв один глаз, при бинокулярном зрении не удается, а при монокулярном зрении как в первом, так и во втором случае степень ошибки будет одинаковой.

2. Способ Грефе: обследуемого просят смотреть двумя глазами на вертикальную линию, в центре которой нарисована точка, затем перед одним глазом ставят призму 6—8° основанием книзу или кверху. Призма отклонит лучи к основанию и изображение точки в глазу сдвинется кверху или книзу. Обследуемый увидит на одной линии две точки, если обладает бинокулярным зрением. Если бинокулярное зрение отсутствует, изображение принадлежит только одному глазу и на линии будет видна одна точка.

3. Известный опыт с «отверстием» в ладони. Перед одним глазом обследуемого ставят трубку, через которую он смотрит вдаль. К концу трубки со стороны другого глаза обследуемый приставляет свою ладонь. При бинокулярном зрении в центре ладони видно «отверстие», поскольку накладывается тот участок поля зрения, который видит другой глаз через трубку.

В клиниках характер зрения обычно проверяется на четырехточечном аппарате, предложенном Уорсом. Прибор состоит из 4 светящихся шариков на темном фоне: 2 шарика зеленого цвета, 1 — красного, 1 - белого. Обследуемого, надевшего специальные цветные очки, просят рассказать о видимой им картине. По увиденному судят о наличии бинокулярного (4 шарика), монокулярного (3 зеленых или 2 белых), одновременного (5 шариков) или альтернирующего зрения.

За рубежом широко применяют тестирование последовательных образов по Чермаку— Болыновскому: перед одним глазом включают горизонтальную вспышку, а перед другим — вертикальную. Если последовательный образ выступает в виде креста, то корреспонденция сетчаток нормальная, при расхождении перекреста она аномальная.

ПРИЛОЖЕНИЕ

ПОСЛЕДОВАТЕЛЬНОСТЬ ОСМОТРА ОРГАНА ЗРЕНИЯ

1. Центральное зрение (острота зрения с коррекцией и без коррекции, рефракция).

2. Веки (цвет, форма, положение, край века, отделяемое, ресницы, подвижность, заворот, выворот, трихиаз, колобома, птоз).

3. Слезные органы (опухоли, слезостояние, слезотечение, опущение и другие изменения слезной железы, наличие и положение слезных точек, проходимость слезных путей по пробе Веста, вид отделяемого из слезных точек при надавливании на область слезного мешка, выделение жидкости через нос при промывании).

4. Конъюнктива век и глазного яблока (влажность, сухость, блеск, подвижность, матовость, гиперемия, разрастание сосудов, пигментация, опухоли, укорочение сводов, фолликулы, сосочки, пленки, вид и количество отделяемого в конъюнктивальном мешке, рубцовые изменения, симблефарон, кровоизлияния, чувствительность).

5. Мышечный аппарат (движения в различных направлениях в полном объеме или заметное ограничение по полю зрения, гетерофория, косоглазие, офтальмоплегия).

6. Положение глазных яблок (межзрачковое расстояние, энофтальм, экзофтальм, состояние стенок орбиты).

7. Состояние наружной оболочки глазного яблока: склера (цвет, сосуды, пигментация, опухоли, стафиломы), роговица (прозрачность, блеск, зеркальность, сферичность, кривизна, чувствительность, размеры, сосуды, опухоли, дегенерация, эрозии, конус, отек, вид и ширина лимба, перикорнеальная инъекция, преципитаты, складки десцеметовой оболочки, запотелость эндотелия).

8. Состояние передней камеры глаза (глубина, состояние влаги, наличие гифемы, экссудата, неравномерность).

9. Состояние радужки (рисунок, цвет, гипер- и гипопигментация, опухоли, кисты, колобома, аниридия).

10. Состояние зрачка и зрачковой зоны (наличие, вид, расположение одного или нескольких зрачков, их реакция на свет, прямая и содружественная,

размер зрачка, его форма, колобома и ее локализация, синехии, их вид, сращение и заращение, расширение зрачка под действием мидриатиков).

11. Состояние цилиарного тела (болезненность при пальпации, преципитаты и экссудат в передней камере).

12. Состояние хрусталика (передняя капсула, микро- и макрофакия, лентиконус, лентиглобус, дислокация, вывих, помутнение и его вид и локализация, состояние задней капсулы, остатки артерии стекловидного тела, афакия).

13. Вид стекловидного тела (прозрачность, вид и подвижность помутнений, геморрагии, экссудат).

14. Глазное дно (сетчатка — тон, пигментация, очаги, отслойка, разрывы, сосудистые разрастания, кровоизлияния, состояние макулы и фовеолы. Диск зрительного нерва — тон, контуры, экскавация, конус, вид, положение сосудистого пучка, симптомы Салюса, Гвиста, серебряной и медной проволоки, аномалии диска, глиальная ткань, друзы. Сосуды глазного дна — калибр, ход, наличие муфт, соотношение артерий и вен. Патологические очаги — пигмент, дистрофия, кровоизлияние, отслойка, экссудат).

15. Офтальмотонус.

16. Клиническая рефракция (данные скиаскопии с мидриазом и без него, данные авторефрактометрии, офтальмометрии).

17. Данные иммунологических и серологических исследований (при воспалительной патологии).

18. Поле зрения. Цветоощущение. Темновая адаптация.

Ключевые слова

Внутриглазное давление (тонография)
Гемералопия
Гетеронимная гемианопсия
Гониоскопия
Гомонимная гемианопсия
Гониоскоп
Горнера синдром
Диафаноскопия
Дондерса метод исследования
Зрение бинокулярное, мезопическое (сумеречное), монокулярное, альтернирующее, одновременное, периферическое, скотопическое, цветовое, трихроматическое, центральное
Характер зрения
Исследование зрения у детей
Кампиметрия
Тонометр Маклакова
Острота зрения
Осмотр в проходящем свете
Офтальмотонус
Поле зрения
Рабкина таблица
Светоощущение
Скиаскопия
Скотома
Тонометрия
Флюоресцентная ангиография
Формула Снеллена
Цветоощущение
Электрофизиологические исследования
Эластотонометрия

Вопросы для самоконтроля

1. Какими методами проводят осмотр глазного яблока?
2. Что такое скиаскопия?
3. Какие виды офтальмоскопии вы знаете?
4. Что такое острота зрения?
5. По какой формуле определяется острота зрения?
6. Что такое гониоскопия?
7. Как исследуют клиническую рефракцию?
8. Что такое периметрия?
9. Что такое гомонимная гемианопсия?
10. Что такое гетеронимная гемианопсия?
11. Какой препарат используют при проведении флюоресцентной ангиографии?
12. Что такое диафаноскопия?
13. Какие участки глазного дна дают физиологические скотомы?
14. Как исследуют цветовое зрение?
15. На каком приборе исследуют остроту зрения?
16. Какую остроту зрения считают равной 1,0?
17. Как проверяют характер зрения?
18. Какими методами исследуют внутриглазное давление?
19. Что такое эластотонометрия?
20. Каковы особенности осмотра маленьких детей?

Г/lflhn
IIHWH

ОПТИЧЕСКАЯ СИСТЕМА ГЛАЗА. КЛИНИЧЕСКАЯ РЕФРАКЦИЯ

Усвоив материал этой главы, вы должны знать:

определение физической и клинической рефракции, ее виды;

— субъективные и объективные методы определения клинической рефракции;

механизм аккомодации и различные ее нарушения;

— клинику и коррекцию различных видов клинической рефракции;

формы близорукости;

профилактику близорукости;

что такое пресбиопия, каковы ее проявления и коррекция.

Глаз — сложная оптическая система, состоящая из нескольких оптических сред: слезной пленки, передней и задней поверхности роговицы, влаги передней камеры, передней и задней поверхности хрусталика, стекловидного тела. Лучи света, отраженные от рассматриваемых предметов, проходя через эти среды неодинаковой оптической плотности, преломляются, т.е. отклоняются от первоначального направления. В оптической системе глаза имеется 6 кардинальных точек: 2 фокусные, 2 узловые и 2 главные.

Фокусные точки — это точки, в которых пересекаются параллельно идущие лучи после их преломления в оптической системе глаза.

Фокусные точки бывают задние и передние. Задняя фокусная точка находится в месте, в котором после преломления собираются лучи света, идущие в глаз спереди. Лучи света, идущие в глаз сзади, после преломления собираются в передней фокусной точке.

Узловые точки — это точки, через которые проходящие лучи света не преломляются. **Главными точками** называют точки, с которых начинается преломление.

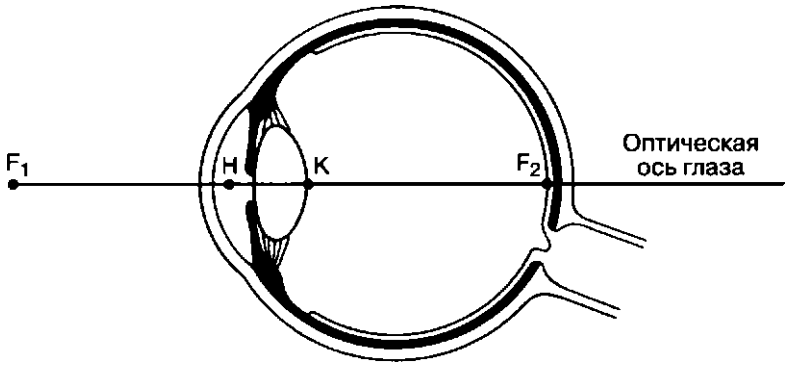

Рис. 39. Кардинальные точки упрощенной оптической системы глаза.
F, - передняя фокусная точка; F_2 - задняя фокусная точка; Н - главная точка; К - узловая точка.

Расстояние между узловой точкой и фокусом называется фокусным. Параллельные лучи света после прохождения через оптическую систему глаза собираются в точке, которую называют **главным фокусом.**

В оптической системе глаза в связи с небольшим расстоянием между точками задняя главная точка очень близко расположена к передней главной точке, а задняя узловая точка находится близко от передней узловой точки. В связи с этим для упрощения считают, что одна узловая точка расположена у заднего полюса хрусталика (в 7 мм позади роговицы), одна главная точка расположена в передней камере в 2 мм от роговицы и две фокусные точки — задняя и передняя (рис. 39).

На основании такого упрощения оптической системы глаза считают, что глазное яблоко состоит только из одной преломляющей поверхности — роговицы и в таком глазу одна главная точка и одна узловая точка (редуцированный глаз).

Преломляющая сила оптической системы глаза, выраженная в диоптриях, называется **физической рефракцией.**

Одна диоптрия (дптр) — это оптическая сила двояковыпуклой линзы с главным фокусным расстоянием, равным 1 м. Чем короче фокусное расстояние, тем сильнее преломляющая сила линзы, и наоборот.

Физическая рефракция глаза взрослого человека составляет в среднем около 60,0 дптр, из них 40,0 дптр приходится на роговицу, 1,0 дптр — на влагу передней камеры, 18,0 дптр — на хрусталик в состоянии покоя, 1,0 дптр — на стекловидное тело. Физическая рефракция глаза у новорожденных составляет в среднем около 80,0 дптр.

В офтальмологии пользуются понятием **«клиническая рефракция»,** которая характеризует положение фокуса оптической системы глаза по отношению к сетчатке. Клиническая рефракция зависит в основном от преломляющей силы оптической системы глаза и переднезаднего размера глазного яблока, которые подвержены значительным возрастным изменениям.

Если фокус оптической системы глаза совпадает с сетчаткой, то такая клиническая рефракция называется соразмерной и обозначается латинскими буквами Em **(эмметропия).** Если фокус не совпадает с сетчаткой, то клиническая

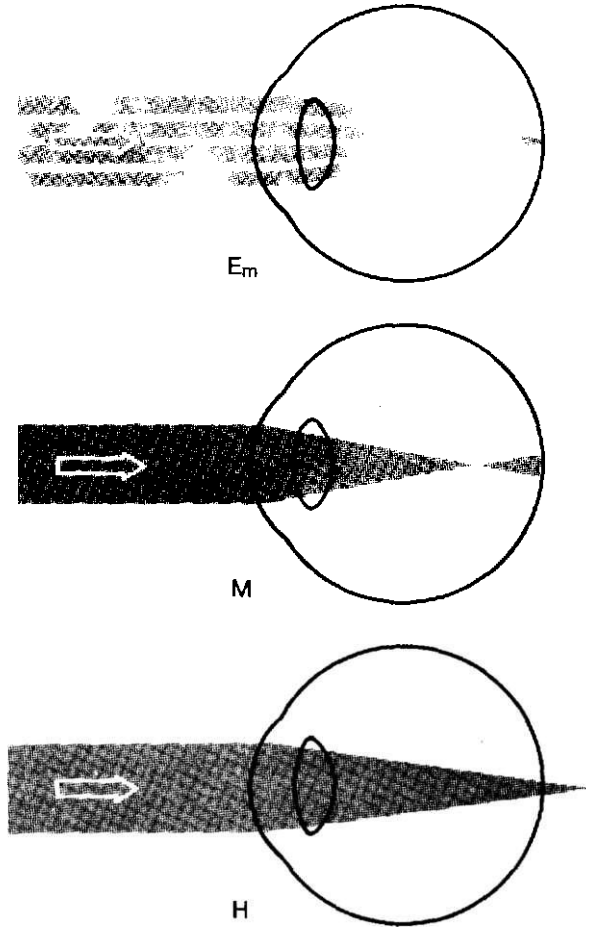

Рис. 40. Преломление параллельных лучей в **глазах** с **различной клинической рефракцией (Em - при мет^пии**ии; М , близорукости: Н „ при гипер~

рефракция называется несоразмерной — **аметропией** (рис. 40). Существуют 3 варианта аметропии.

Если фокус оптической системы глаза находится как бы позади сетчатки («за глазом»), то клиническая рефракция называется дальнозоркостью *(hypermetropic)* и обозначается латинской буквой Н. **Гиперметропия** — слабая рефракция по отношению к данному размеру глаза.

Если фокус оптической системы глаза находится перед сетчаткой, клиническая рефракция называется близорукостью и обозначается латинской буквой М *(myopia)*. **Близорукость** сильная рефракция по отношению к данному размеру глаза.

К аметропии относят и **астигматизм** (от греч. stigma — точка, а — отрицание). При астигматизме в оптической системе глаза нет единого фокуса, а значит, на сетчатке не будет четкого изображения (рис. 41).

Каждый вид клинической рефракции характеризуется определенным положением в пространстве, так называемой **дальнейшей точки ясного видения** *(punctum remotum)*. Это точка, исходящие от которой лучи после преломления собираются на сетчатке.

Дальнейшая точка ясного видения при эмметропии находится как бы в бесконечности. Для человеческого глаза бесконечность начинается на расстоянии 5 м. При расположении предмета не ближе 5 м на сетчатке глаза с эмметропией собираются параллельные лучи.

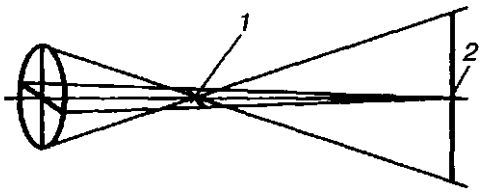

Рис. 41. Ход преломленных лучей при астигматизме (коноид Штурма).
***1* - передняя фокальная линия; *2* - задняя фокальная линия.**

Дальнейшая точка ясного видения при гиперметропии отсутствует, так как нет такого места в пространстве перед глазом, где находящийся предмет мог бы дать четкое изображение на сетчатке.

Дальнейшая точка ясного видения близорукого человека располагается на некотором конечном расстоянии перед глазом, т.е. ближе бесконечности. Лучи света из этой точки идут расходящимся пучком и после преломления собираются на сетчатке. Так, при близорукости в 1,0 дптр дальнейшая точка ясного видения лежит на расстоянии 1 м от глаза, в 2,0 дптр — 0,5 м, в 3,0 дптр — 0,33 м, в 4,0 дптр — 0,25 м и т.д.

В состоянии покоя аккомодации клиническая рефракция глаза называется статической, а при действующей аккомодации — динамической.

Гиперметропический глаз при полном покое аккомодации может соединить на сетчатке только сходящиеся лучи, но таких лучей не существует. Только благодаря аккомодации такой глаз может соединять на сетчатке как параллельные, так и расходящиеся лучи, исходящие от близко расположенных предметов.

Различают следующие виды гиперметропии.

1. Полная гиперметропия — это суммарная гиперметропия, выявляемая при полностью выключенной аккомодации (паралич ресничной мышцы с помощью циклоплегических средств, например атропина).

2. Явная гиперметропия — гиперметропия, корригируемая с помощью собирательных линз при сохранной аккомодации.

3. Латентная гиперметропия представляет собой разность между полной и явной гиперметропией.

Гиперметропию до 2,0 дптр расценивают как слабую степень, от 2,0 до 4,0 дптр — как среднюю и выше 4,0 дптр — как сильную. Степень гиперметропии — это число диоптрий, которых не хватает данному глазу, чтобы стать эмметропическим. Это уменьшенная величина глазного яблока спереди назад, меньшая глубина передней камеры, более узкий зрачок. Некорригированная гиперметропия часто приводит к конъюнктивитам и блефаритам, так как из-за постоянного напряжения мышц при прищуривании и аккомодации создаются условия, поддерживающие гиперемию.

Человек с некорригируемой гиперметропией при чтении держит текст очень близко от глаз. Это объясняется тем, что приближение рассматриваемого текста к гиперметропическому глазу вызывает увеличение его изображения на сетчатке. Лица с некорригируемой гиперметропией предпочитают видеть предметы увеличенными и мириться с их нечетким изображением.

В состоянии покоя аккомодации гиперметропический глаз с любых расстояний видит нечетко, причем чем ближе рассматриваемый предмет, тем хуже. Для четкого восприятия предметов требуется постоянная аккомодация. Чем ближе предмет к глазу, тем больше приходится аккомодировать, поэтому термин «дальнозоркость» обозначает лучшее зрение вдаль, чем вблизи. В связи с этим длительная работа на близком расстоянии у гиперметропов часто вызывает усталость, слезотечение, жжение в глазах, боли в глазах и головные боли. Этот симптомокомплекс называется аккомодативной астенопией. Жалобы гиперметропов сводятся преимущественно к усталости при работе на близком расстоянии, жжению, покалыванию, непереносимости яркого света, боли. Чем выше гиперметропия, тем выраженнее эти жалобы.

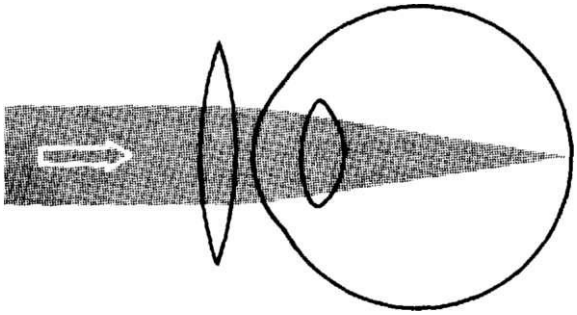

Рис. 42. Ход лучей с коррекцией в гиперметропическом глазу.

Поскольку аккомодация тесно связана с конвергенцией глаз, ее усиление, необходимое для нейтрализации гиперметропии, вызывает чрезмерную конвергенцию. Эта чрезмерная конвергенция проявляется тенденцией глаз поворачиваться внутрь, что проявляется эзофорией (скрытое сходящееся косоглазие).

К осложнениям гиперметропической рефракции относят спазм аккомодации, блефариты и катаральные конъюнктивиты, чаще наблюдаются сходящееся косоглазие и амблиопия. Высокая гиперметропия граничит с микрофтальмом, при котором наряду с уменьшенным размером глазного яблока наблюдаются колобомы сосудистой и радужной оболочек.

Коррекция гиперметропии осуществляется очковыми стеклами, контактными линзами и хирургическими методами.

Своевременное назначение очковой коррекции, особенно у детей, предотвращает развитие осложнений: косоглазия, амблиопии, блефаритов и конъюнктивитов. При гиперметропии применяют сферические (стигматические) собирательные линзы, которые иногда называют «конвекс» и обозначают знаком 4- (рис. 42).

При подборе линз руководствуются следующими правилами. Линзы подбирают отдельно для правого, а затем для левого глаза. При гиперметропии подбирают линзу с максимальной силой преломления, дающую высокую остроту зрения. После подбора линзы для правого и левого глаза проверяют остроту бинокулярного зрения, т.е. зрение обоими глазами. Затем в течение нескольких минут обследуемый остается в пробной очковой оправе, чтобы проверить переносимость корригирующих линз.

В рецепте на очки нужно указывать расстояние между центрами зрачков (р.ц., или D.P. - *distantiopupillorum).* Это расстояние измеряют миллиметровой линейкой от наружного края роговицы одного глаза до внутреннего края роговицы другого глаза. При установке линейки пациент должен смотреть точно в зрачок левого глаза исследователя своим правым глазом и наоборот, в зрачок его правого глаза своим левым глазом.

При выписке рецепта соблюдают общепринятые обозначения: правый глаз — *oculus dextra* (OD); левый глаз - *oculus sinistra* (OS); оба глаза — *oculi utriusque* (OU). При выписке одинаковых линз нет необходимости обозначать линзу для каждого глаза, можно поставить соответствующее обозначение (OU) и обозначить силу преломления.

Пример рецепта на очки при гиперметропии

Фамилия больного, возраст
Дата выписки рецепта
Фамилия врача
Rp.: OD sph.convex + 4,0 D
OS sph.convex + 3,5 D
D.P.=66 мм
D.S. Очки для постоянного ношения
Подпись и печать врача

Преимущество контактных линз заключается в том, что они при коррекции не видны окружающим, не ограничивают поле зрения, непосредственно контактируя с роговицей и, следовательно, двигаясь вместе с глазным яблоком, обеспечивают хорошее поле обзора.

Возможна хирургическая коррекция гиперметропии. При низкой и средней гиперметропии применяют гексагональную кератотомию, глубинную термокоагуляцию, гиперметропическую аутокератопластику.

Гексагональная кератотомия заключается в проведении глубоких надрезов, соединяющихся друг с другом в 6 мм от центра роговицы.

При глубинной термокоагуляции на периферии роговицы наносят радиальные точечные коагуляты.

При гиперметропической аутокератопластике под срезанную часть передней поверхности роговицы имплантируют аутобиолинзу.

При средней и высокой гиперметропии применяют гиперметропический кератомилез *in situ,* основанный на способности роговичной ткани самопроизвольно увеличиваться после срезания.

Эксимерная фоторефракционная кератэктомия (ФРК) и лазерный специализированный кератомилез (ЛАСИК) стали последними достижениями в хирургии при коррекции гиперметропии. Методы заключаются в моделировании роговичной ткани путем ее абляции (удаления) эксимерным лазером длиной волны 193 нм.

Близорукость возникает либо потому, что преломляющая сила роговицы и хрусталика слишком велика для длины глаза (рефракционная), либо длина глаза чересчур велика для имеющейся преломляющей силы (осевая) (рис. 43).

Различают физиологическую близорукость, патологическую близорукость, или миопическую болезнь, и лентикулярную близорукость.

Физиологическая близорукость бывает рефракционной или осевой (аксиальной). Миопическая болезнь бывает аксиальной, а лентикулярная — рефракционной.

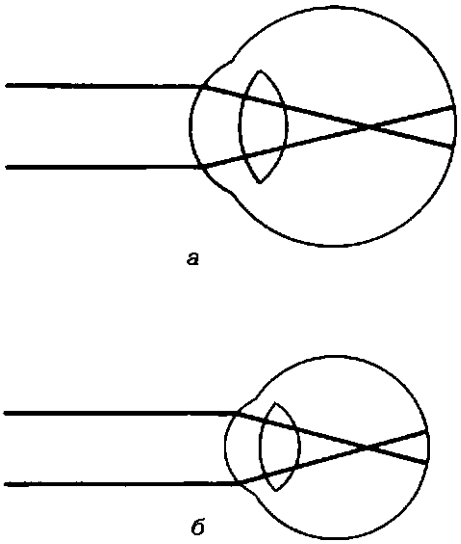

Рис. 43. Виды близорукости, а - осевая (аксиальная); б - рефракционная.

Наиболее распространена физиологическая близорукость, возникающая из-за неадекватной корреляции преломляющей силы роговицы и хрусталика с длиной глазного яблока. Такая близорукость обычно возникает в период усиленного роста (5—10 лет), иногда и позднее, вплоть до 25 лет. Она постепенно увеличивается, пока глаз не вырастет окончательно (приблизительно до 18 лет), и никогда не приводит к инвалидности.

Лентикулярная близорукость связана с увеличенной преломляющей способностью хрусталика. Такая форма близорукости наблюдается при диабете и ядерном склерозе. Прием некоторых препаратов (гидралазин, хлорталидон, фенотиазин) также может привести к усилению преломляющей способности хрусталика.

При миопической болезни осевая длина глаза оказывается слишком большой, главным образом вследствие чрезмерно быстрого роста и растяжения задних двух третей глазного яблока. Обычно миопическая болезнь начинается как физиологическая, но не стабилизируется в дальнейшем, поскольку глаз продолжает расти.

Для оценки тяжести миопического процесса целесообразно пользоваться классификацией, предложенной сотрудниками Московского научно-исследовательского института глазных болезней им. Гельмгольца (Э.С. Аветисов) и уточненной на кафедре детской офтальмологии РГМУ (Е.И. Ковалевский).

Клиническая классификация близорукости

Величина близорукости в каждом глазу	Разница близорукости обоих глаз	Скорость прогрессировать! близорукости	Морфологический субстрат близорукости	Стадия морфологических изменений в глазах	Степень снижения остроты зрения
Слабая (низкая) — до 3,0 дптр Средняя (3,0-6,0 дптр) Высокая (сильная) 6,0 дптр и более	Нет (изометропическая близорукость); Есть разная (анизометропическая близорукость)	Стабильная (увеличение не более чем на 0,5 дптр в год); Медленно прогрессирующая (увеличение до 1,0 дптр в год); быстро прогрессирующая (увеличение более 1,0 дптр в год)	Склеральная, склеропарапаппиллярная (околодисковая), макулярная, витреальная, геморрагическая, смешанная, тотальная	Начальная — увеличение сагиттального размера глаза на 2 мм по сравнению с возрастной нормой, склеральный конус до 1/4; развитая — увеличение сагиттального размера глаза на 2—4 мм, склеральный конус до 1/2; далеко зашедшая — увеличение сагиттального размера глаза на 4 мм, склеральный конус больше 1/2	I — снижение зрения до 0,5 II — снижение зрения до 0,3; III - до 0,05 IV — снижение зрения менее 0,05

Близорукий глаз имеет некоторые особенности строения, позволяющие определить данный вид рефракции. Это увеличенный размер глазного яблока спереди назад, большая глубина передней камеры, более широкий зрачок.

Первым признаком близорукости является понижение остроты зрения *вдаль,* которое повышается, как правило, до нормального уровня при приставлении к глазам отрицательных линз.

Повышение центрального зрения возможно и от прищуривания, так как частичное смыкание век приводит к прикрытию площади зрачка, вследствие чего круги светорассеяния уменьшаются, превращаясь в эллипсы, площадь которых значительно меньше исходных кругов светорассеяния.

При близорукости глазная щель более широкая в результате увеличения размеров глазного яблока. Пациенты с близорукостью меньше нуждаются в аккомодации при работе на близком расстоянии, чем лица с эмметропией. Близорукому глазу приходится аккомодировать при расположении предмета ближе расположения дальнейшей точки ясного видения. Начиная с 3,0 дптр близорукий глаз практически не аккомодирует, так как работа вблизи выполняется в зоне расположения дальнейшей точки ясного видения.

Прогрессирование близорукости сопровождается деформацией как переднего, так и заднего сегментов глазного яблока. Деформация переднего сегмента проявляется уменьшением радиуса кривизны роговицы в вертикальном меридиане, формируя или усиливая прямой астигматизм, и становится еще одним механизмом усиления рефракции, помимо роста переднезадней оси глазного яблока. Деформация заднего сегмента часто обусловливает форму глазного яблока в **виде** вытянутого эллипсоида. Механизм деформации связан с изменением структуры склеры — разрыхлением и истончением коллагеновых волокон. Эти изменения наблюдаются в верхненаружном, наружном и верхневнутреннем квадрантах склеры, где увеличено количество эластических волокон и уменьшено количество косо направленных пучков в результате увеличения количества продольно направленных.

Уменьшение сопротивления склеры растяжению связывают с морфологической незрелостью ее фибробластов, а также с высоким уровнем растворимых фракций коллагена и низким уровнем эластина. Растяжение зрелых фибробластов склеры сопровождается увеличением активности протеолитических ферментов (протеаз), разрушающих адгезивные связи, что и уменьшает механическое напряжение. Морфологическая незрелость фибробластов, по-видимому, приводит к нарушению указанного механизма.

Деформация глазного яблока сопровождается растяжением меридианальных мышечных волокон цилиарного тела, они подтягивают корень радужки в сторону заднего полюса. В результате радужка смещается к цилиарному телу и возникает мидриаз зрачка. Кроме того, на размер зрачка влияет расфокусированное изображение предметов на сетчатке. В результате этого с сетчатки в глазодвигательные нейроны, в том числе нейроны ядер Якубовича—Эдингера—Вестфаля, поступает соответствующая афферентная импульсация. Это в свою очередь сопровождается падением тонуса как сфинктера зрачка, так и цилиарного тела, иннервируемых парасимпатическими волокнами.

Неудивительно, что при близорукости часто обнаруживают ослабленную аккомодационную способность с легким мидриазом. Ухудшение сократитель-

ной способности цилиарной мышцы нарушает метаболизм хрусталика и стекловидного тела, что может проявляться помутнением хрусталика и деструкцией стекловидного тела. Изменения в стекловидном теле при прогрессирующей близорукости способствуют формированию патологических канальцев, зарождающихся в цистернах стекловидного тела и вызывающих периферические хориоретинальные дистрофии.

Причинами нарушений зрительных функций являются не только миопическая рефракция, уменьшение объема аккомодации, но и патологические изменения глазного дна вследствие нарушения кровообращения и растяжения оболочек глаза. Чрезмерное удлинение глаза отрицательно влияет прежде всего на состояние сосудистой и сетчатой оболочек. Эти ткани как более дифференцированные обладают меньшими пластическими возможностями, чем склера. Существует физиологический предел их роста, за которым начинается патология в виде растяжения этих оболочек и возникновения в них трофических нарушений, служащих основой развития осложнений.

Почти постоянно наблюдаются изменения сосудистой оболочки вокруг диска зрительного нерва. Эти изменения называются миопическим конусом (рис. 44, см. вкл.). Если атрофический участок имеет вид кольца, расположенного вокруг зрительного нерва, его часто называют стафиломой.

Изменения глазного дна при прогрессирующей близорукости не сводятся только к характерным изменениям околодисковой зоны. Очень часто бывает поражение макулярной области, зоны экватора и крайней периферии.

Изменения макулярной области могут быть едва уловимыми, в виде исчезновения или извращения физиологических рефлексов, небольшой депигментации. Вследствие атрофических изменений сосудистой оболочки в макулярной области могут просматриваться розовые и желтоватые полосы хориоидальных сосудов, атрофические очаги различной величины и формы. Нередкой находкой становятся разрывы мембраны Бруха в виде желто-белых полос, кровоизлияния в макулярной зоне (рис. 45, см. вкл.).

Сужения периферического поля зрения при близорукости объясняются морфологическими изменениями на периферии глазного дна.

Дистрофические изменения сетчатки в зоне зубчатой линии могут быть причиной отслойки сетчатки.

Лечение. Существует множество различных аспектов лечения близорукости. Ключевую роль при близорукости играет обучение пациентов. Развившаяся близорукость сохраняется всю жизнь. Регулярное диспансерное наблюдение необходимо для контроля лечения и выявления ранних признаков осложнений.

Лечение близорукости направлено на остановку или замедление прогрессирования заболевания и профилактику его осложнений.

Коррекция стационарной близорукости должна быть почти полной. При слабости аккомодации и прогрессирующей близорукости назначают неполную коррекцию для дали. Очки должны обеспечивать остроту зрения обоими глазами 0,9—1,0 и устойчивое бинокулярное зрение. Пользоваться очками при низкой близорукости (до 3,0 дптр) следует в основном при рассматривании удаленных предметов. На время чтения, письма, рисования и игр с мелкими предметами на столе очки можно снимать. В случаях средней или высокой близорукости можно пользоваться бифокальными очками, нижняя полусфера

линзы должна быть слабее верхней в среднем на 2,0—3,0 дптр. При высокой близорукости и анизометропии (более 3,0 дптр) рекомендуется коррекция жесткими или мягкими контактными линзами.

Важное значение имеют общеукрепляющий режим, занятия физкультурой (плавание, лыжи, коньки, быстрая ходьба, бег трусцой), пребывание на свежем воздухе. Следует установить правильное чередование занятий (труда) и отдыха (соответственно возрасту) и специальный режим для зрительной работы (правильное пользование очками, хорошее освещение, удаление рассматриваемых при работе предметов на возможно большее расстояние от глаз, правильное соотношение аккомодации и конвергенции). Пациентам с прогрессирующей слабой или средней близорукостью через каждые 15 мин зрительной работы следует делать 5-минутный отдых, а люди с высокой близорукостью через каждые 10 мин зрительной работы должны отдыхать не менее 10 мин.

Исключаются чрезмерные физические усилия: резкие движения, прыжки, спортивные состязания и др.

Следует принимать препараты кальция, фосфора, рыбий жир, обогащать пищу витаминами. Необходимы лечение хронических заболеваний (тонзиллит, кариес зубов и др.), профилактика ожирения и активная терапия эндокринных нарушений, особенно в препубертатном и пубертатном возрасте у девочек.

При выявлении ослабленной аккомодации назначают специальные упражнения для ресничной мышцы, рефлексотерапию, лазерстимуляцию цилиарного тела и др. Эти мероприятия более эффективны при слабой близорукости. Для тренировки используют рассеивающие и собирательные линзы, что позволяет осуществлять физиологический массаж ресничной мышцы.

Патогенетически обосновано и медикаментозное лечение прогрессирующей слабой и средней близорукости (А.П. Нестеров, В.И. Лапочкин, А.В. Свирин). Оно заключается в применении препаратов, снижающих продукцию водянистой влаги, в сочетании с холинолитиками кратковременного действия. Указанные средства рекомендуется инсталлировать на ночь, так как во сне повышается тонус парасимпатической нервной системы и возникает статическое напряжение цилиарной мышцы. Курс лечение занимает от 1 до 3 мес.

Из немедикаментозных методов заслуживает внимания инфразвуковой пневмомассаж (Е.И. Сидоренко, С.А. Обрубов, А. Р. Тумасян), положительно влияющий на основные патогенетические звенья близорукости (улучшение аккомодации, гемодинамики, офтальмотонуса и биомеханических свойств склеры). Инфразвуковой пневмомассаж проводят на аппаратах, разработанных проф. Е.И. Сидоренко и канд. физических наук М.Х. Зеликманом: АВМО-1, «Офтальмокард», ОАЗИС, разрешенных для применения в клинической практике Минздравом РФ (рис. 46).



Рис 46 Аппарат АВМ(>1 дая инфразвукового пневмомассажа при прогрессирующей близорукости.

Процедуры проводятся в положении пациента лежа на спине. Тщательно под-

гоняют положение микробарокамеры на лице и с помощью блока управления подают импульсы разрежения (гипобарический режим) на глазное яблоко и ткани глазницы с интенсивностью инфразвука 170 дБ, частотой 4 Гц, давлением 0,1 кг/см^3. Длительность процедуры 10 мин, на курс лечения 10 сеансов. Рекомендуется проводить 3—4 курса лечения в год.

Лечение быстро прогрессирующей и выраженной близорукости является серьезной и часто трудной задачей. При развитии изменений в области желтого пятна сетчатки, появлении рецидивирующих кровоизлияний в сетчатку и стекловидное тело следует прекратить зрительную работу, создать покой для глаз, защитить их от резкого света и провести энергичное лечение. Рекомендуются как местное, так и общее лечение хлоридом кальция, цистеином, препаратами китайского лимонника, женьшеня, мезатоном, этилморфина гидрохлоридом (дионин), а также субконъюнктивальные инъекции кислорода, рефлексотерапия. Назначают аскорутин, рибофлавин, витамины группы k, интермедии, аденозинтрифосфорную кислоту (АТФ), тауфон и др.

Если консервативные методы лечения не приостанавливают или не замедляют прогрессирование заболевания, то показано применение хирургических методов. Патогенетически ориентировано в первую очередь укрепление задних отделов глазного яблока различными биологическими материалами: аллосклерой, твердой мозговой оболочкой, коллагеном, свежими и консервированными элементами аутокрови и др. Положительный эффект склеропластики у детей наблюдается почти в 70% случаев и обусловлен, помимо механического влияния, еще и биогенной стимуляцией и воспалительно-рубцовой реакцией на вмешательство. У взрослых склеропластика эффективна в 90—95% случаев. Если близорукость стабильная в течение 2—3 лет, а пациент не хочет носить ни очки, ни контактные линзы, можно выполнить дозированные кераторефракционные операции (рис. 47, 48, см. вкл.).

ПРОФИЛАКТИКА БЛИЗОРУКОСТИ

Распространенность прогрессирующей близорукости обусловлена многими причинами, в частности отсутствием должных знаний о здоровом образе жизни.

Именно это привело к созданию в России школ формирования здоровья. Россия в декабре 1994 г. включена в Европейскую сеть школ формирования здоровья, созданную в рамках совместного проекта Всемирной организации здравоохранения (ВОЗ), Европейского совета и Комиссии европейских сообществ.

Термин «охрана здоровья» сначала заменили термином «укрепление здоровья», а сегодня применяют еще более активное понятие «формирование здоровья».

Начиная с раннего дошкольного возраста у детей нужно вырабатывать правильный «рефлекс чтения» (игрушки, картинки, буквы должны быть не ближе 30 см от глаз). В противном случае неосознанно развивается рефлекс «склоненной головы», что способствует возникновению и близорукости, и сколиоза.

Кроме того, следует следить за правильной посадкой детей во время рисования, лепки, чтения как дома, так и в детских садах и школах, а также за правильностью освещения. Обучение правильной посадке школьников при чтении и письме с одинаковой настойчивостью нужно проводить как в дошкольных учреждениях, так в школе и дома.

Проблема близорукости и ее профилактики является междисциплинарной. Необходимо активное участие в охране зрения не только офтальмологов, но и врачей других специальностей.

Астигматизм. Через глаз, как через всякое шаровидное тело, можно мысленно провести множество меридианов (кругов), проходящих через оба полюса глаза (передний и задний) и лежащих на одной оптической оси глаза. Перпендикулярные друг другу меридианы, имеющие наибольшую разницу в рефракции, называются главными. Степень астигматизма определяет разница рефракции главных меридианов и выражается в диоптриях.

Если один меридиан преломляет наиболее сильно, а другой, перпендикулярный ему, — наиболее слабо, то астигматизм называется правильным.

Виды правильного астигматизма. Вид астигматизма определяет рефракция главных меридианов (рис 49).

Простой гиперметропический астигматизм — в одном меридиане рефракция эмметропическая, а в другом гиперметропическая.

Простой миопический астигматизм — в одном меридиане рефракция эмметропическая, а в другом миопическая.

Сложный гиперметропический астигматизм — в обоих меридианах рефракция гиперметропическая, но различной величины.

Сложный миопический астигматизм — в обоих меридианах рефракция миопическая, но различной величины.

Смешанный астигматизм — в одном меридиане рефракция миопическая, а в другом гиперметропическая.

Астигматизм называется неправильным, если:

переход от рефракции одного меридиана к рефракции другого совершается не постепенно, а скачками;

главные меридианы находятся не под прямым углом друг к другу;

— различные участки одного и того же меридиана имеют различную рефракцию.

Неправильный астигматизм чаще всего связан с нарушением сферичности роговицы после воспалительных процессов в ней или после грубого послеоперационного рубцевания. Иногда причиной неправильного астигматизма становится кератоконус или неравномерно набухающая катаракта.

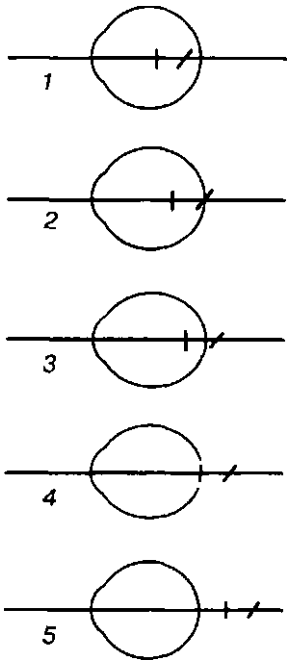

Рис. 49. Варианты расположения фокальных линий коноида Штурма относительно сетчатки при различных видах правильного астигматизма. ***1*** **сложный миопический;** ***2*** **- простой миопический;** ***3*** **- смешанный;** ***4*** **- простой гиперметропический;** ***5*** **сложный гиперметропический.**

Астигматизм бывает физиологическим, если несовершенство преломления лучей в глазу не влияет на остроту зрения. Разница в преломлении главных меридианов обычно меньше 1,0 дптр. При патологическом астигматизме разница в преломлении главных меридианов больше 1,0 дптр.

Астигматизм бывает врожденным и приобретенным. Чаще всего астигматизм становится следствием врожденной асимметрии роговицы или изменения сферичности хрусталика. Приобретенный астигматизм часто возникает вследствие рубцов на роговице после некоторых заболеваний глаз, травмы или оптико-реконструктивных оперативных вмешательств. Радиус кривизны роговицы, перпендикулярный разрезу, увеличивается, а параллельный ему уменьшается. Подвывих хрусталика с частичным разрывом цинновых волокон также способствует приобретенному астигматизму.

Поскольку деформации зубочелюстной системы могут сочетаться с деформацией стенок глазницы, это также приводит к развитию астигматизма. Астигматизм возможен у пациентов с открытым прикусом, с прогнатией, множественной первичной адентией и различными аномалиями верхней челюсти. Возможно уменьшение или даже исчезновение астигматизма при успешном лечении патологии зубочелюстной системы.

Острота зрения астигматического глаза всегда понижена, а предметы часто представляются в искаженной форме. Лица с астигматизмом истинктивно ищут способы улучшения зрения. Самокоррекция астигматизма осуществляется постоянным напряжением аккомодации, что вызывает аккомодативную астенопию. Для улучшения зрения пациенты с астигматизмом часто прищуривают глаза, оттягивают пальцем наружную спайку век, наклоняют голову вбок. При прищуривании вертикальный меридиан роговицы уплощается, что уменьшает круги светорассеяния и улучшает зрение. Оттягивание кожи век кнаружи, наоборот, помогает при обратном астигматизме, так как увеличивает радиус кривизны горизонтального и уменьшает радиус кривизны вертикального меридиана. Пациенты с астигматизмом наклоняют голову вбок, если главные меридианы находятся друг к другу не под прямым углом. При наклоне головы положение главных меридианов исправляется, предметы кажутся вытянутыми только в одном направлении, вертикальном или горизонтальном, и узнать их форму становится значительно легче.

Коррекция астигматизма осуществляется очками, контактными линзами для постоянного ношения, а также хирургическими методами.

Очковую коррекцию обеспечивают комбинации сферических и цилиндрических линз. Цилиндрические стекла не преломляют лучи света по направлению оси цилиндра. Преломление осуществляется в направлении, перпендикулярном оси цилиндра. Сферические стекла осуществляют преломление во всех меридианах.

При коррекции какого-либо меридиана ось цилиндрической линзы нужно ставить перпендикулярно исправляемому меридиану.

Сила преломления цилиндрической линзы должна соответствовать степени астигматизма. Коррекция простого астигматизма осуществляется цилиндрической линзой, а сложного и смешанного - сфероцилиндрической, представляющей комбинацию сферической и цилиндрической линз.

Цилиндрические линзы обозначаются в рецепте на очки как cyl. convex (+) и cyl. concav (—). При выписке цилиндрических линз в рецепте после обозначения силы преломления необходимо указать направление ее оси либо в градусах, либо схематически стрелкой. Ось цилиндрической линзы обозначается латинскими буквами ax (лат. *axung* — ось).

Пример рецепта на очки при астигматизме

Фамилия больного, возраст
Дата выписки рецепта
Фамилия врача
Rp.: OU cyl. Concav — 4,0 D ax 90°
D.P.=66 мм
D.S. Очки для постоянного ношения
Подпись и печать врача

Оптимальным методом коррекции любого астигматизма являются контактные линзы, которые компенсируют и деформацию роговицы. Это способствует устранению аберраций (различная сила преломления лучей, проходящих через центральные и периферические отделы оптической системы глаза) оптической системы глаза, что приводит к четкому изображению предметов на сетчатке.

При невозможности провести очковую коррекцию, непереносимости контактных линз возможна хирургическая и лазерная коррекция астигматизма.

Анизометропия — различная клиническая рефракция обоих глаз. Незначительная разница в преломляющих свойствах глаз есть почти у всех людей. Однако если различие в преломлении превышает 2 дптр, разница размеров изображения на сетчатке в разных глазах становится заметной и может нарушаться бинокулярное зрение.

Степень анизометропии определяет разница рефракции в двух глазах, выраженная в диоптриях. Например, при гиперметропии правого глаза в 4,0 дптр, а левого в 3,0 дптр степень анизометропии равна 1,0 дптр. Если в правом глазу близорукость в 2,0 дптр, а в левом гиперметропия в 1,0 дптр, степень анизометропии равна 3,0 дптр.

Анизометропия является обычной причиной амблиопии. Неспособность к развитию центрального зрения одного глаза может привести к косоглазию.

Очковая коррекция при анизометропии переносится хорошо при разнице рефракции не более 2,0 дптр у взрослых и 6,0 дптр у детей. Наиболее эффективным способом исправления зрения при анизометропии является контактная коррекция. Анизометропию можно также корригировать хирургическим путем.

Анизейкония - разный размер или форма изображения на сетчатке разных глаз. Нормальная величина анизейконии, обеспечивающая бинокулярное зрение, равна 5—6%. Разница по преломляющей силе в 0,5 дптр дает разницу в размерах изображений на сетчатке приблизительно в 1%. У большинства взрослых людей разница до 2—3 дптр не вызывает глазного дискомфорта. Анизейкония обнаруживается только при бинокулярном зрении. Многие пациенты, имеющие существенно разные рефракционные нарушения в разных глазах, не ощущают дискомфорта вследствие подавленности изображения в одном глазу. Все симптомы полностью исчезают при закрывании одного

глаза (так бывает при всех нарушениях бинокулярного зрения). При чтении или наблюдении движущихся объектов пациенты иногда предпочитают пользоваться только одним глазом.

ДИАГНОСТИКА КЛИНИЧЕСКОЙ РЕФРАКЦИИ

Клиническую рефракцию определяют с помощью субъективных и объективных методов.

Субъективный метод старейший и заключается в определении силы линзы, помещенной перед глазом, дающей наивысшую для него остроту зрения. Для получения адекватных результатов пациент должен давать правильные ответы.

Корригирующие собирательные линзы (положительные) обозначаются словом «convex» и знаком плюс, рассеивающие (отрицательные) — словом «concave» и знаком минус. Самая сильная положительная линза, обеспечивающая наилучшую остроту зрения, указывает на степень гиперметропии. Самая слабая отрицательная линза, обеспечивающая наилучшую остроту зрения, указывает на величину близорукости.

Поскольку при близорукости имеется избыток преломляющей силы, то рефракцию необходимо ослабить, приставляя к глазу рассеивающую линзу. Острота зрения миопического глаза с помощью рассеивающей линзы повышается.

При гиперметропии имеется недостаток преломляющей силы, поэтому рефракцию необходимо усилить, т.е. приставить к глазу собирательную линзу.

Для выявления клинической рефракции необходимо подобрать слабейшую отрицательную или сильнейшую положительную линзу, дающую максимальную остроту зрения.

Для определения рефракции субъективным методом применяют набор оптических линз (рис. 50, см. вкл.). Ориентировочная оценка клинической рефракции возможна уже после предъявления первых двух стекол (+ и —). Положительная линза при близорукости и эмметропии всегда ухудшает остроту зрения, а при гиперметропии улучшает (не изменяет). Отрицательная линза при близорукости всегда улучшает остроту зрения, а при эмметропии и гиперметропии ухудшает (не изменяет) ее. При субъективном определении рефракции корригирующие линзы подбирают под контролем остроты зрения на расстоянии 5 м от таблицы. После проверки остроты зрения становится ясно, какова примерно клиническая рефракция. Так, острота зрения, равная 1,0, скорее всего свидетельствует об эмметропии или небольшой гиперметропии. Более точно клиническую рефракцию можно определить, приставляя к исследуемому глазу линзу +0,5 дптр. При эмметропии линза +0,5 дптр превращает эмметропа в миопа, и в результате увеличения кругов светорассеяния на сетчатке острота зрения снижается.

Обратная закономерность (уменьшение кругов светорассеяния) лежит в основе повышения остроты зрения от линзы +0,5 дптр в глазу с гиперметропией.

Диагностика астигматизма также основывается на субъективных и объективных способах. Определяют вид, степень астигматизма, его сферический и астигматический компоненты, положение главных меридианов.

При субъективном методе определения астигматизма используют астигматические (цилиндрические) линзы. Ось цилиндра таких стекол показывает оптически недеятельный меридиан. Эта ось обычно отмечена на периферии пробных стекол черточками.

Приставляя к глазу цилиндрическую линзу силой в 0,5 дптр и направляя ось цилиндра вертикально, контролируют улучшение или ухудшение остроты зрения на расстоянии 5 м от таблицы. Постепенно изменяя направление оси в цилиндрической линзе, находят такое ее положение, при котором острота зрения вдаль будет лучшей. Далее увеличивают силу цилиндра, и наименьшая цилиндрическая собирательная или рассеивающая линза, с которой достигается наибольшая острота зрения, свидетельствует о виде и степени астигматизма.

При подозрении на астигматизм самым практичным способом исследования рефракции отдельных меридианов является использование стенопической щели. Это небольшой диск с щелью 0,5—1,0 мм. Пациенту, у которого подозревается астигматизм, предлагают вращать такой диск перед глазом в разные стороны и находят положение, при котором зрение вдаль будет наилучшим и наихудшим. Такое положение соответствует главным меридианам. После определения главных меридианов при помощи сферических стекол, приставляемых перед диском, определяют клиническую рефракцию для каждого меридиана.

К объективным методам определения клинической рефракции относят скиаскопию и рефрактометрию.

Скиаскопия («наблюдение тени») предложена французским врачом Кюнье и осуществляется путем наблюдения и анализа формирования, перемещения и исчезновения теней, создаваемых специальными приемами в области зрачка. В англоязычных странах чаще используют термин «ретиноскопия» («наблюдение сетчатки»). Суть метода заключается в том, что если с помощью офтальмоскопа направить в зрачок обследуемого пучок света, а затем покачивать офтальмоскоп, то в области освещенного зрачка появляется тень, направление движения которой зависит от клинической рефракции глаза. Нейтрализовав тень линзой определенной преломляющей силы и осуществив пересчет, определяют клиническую рефракцию глаза.

Для объективного определения клинической рефракции глаза используют и рефрактометрию. Применяются рефрактометры фирм «Роденшток», «Оптон» (Германия) и «Топкон» (Япония).

Существуют и другие приборы для автоматического объективного определения клинической рефракции. К таким приборам относится авторефрактометр.

ВОЗРАСТНАЯ ДИНАМИКА СТАТИЧЕСКОЙ РЕФРАКЦИИ

Более 90% доношенных новорожденных имеет гиперметропическую рефракцию от 1,8 до 3,6 дптр. Поскольку клиническая рефракция формируется в основном в результате увеличения переднезаднего размера глазного яблока, доля влияния которого на клиническую рефракцию составляет 57,5%, а преломляющей силы роговицы только 9,7%, гиперметропическая рефракция

у доношенных новорожденных обусловлена коротким переднезадним размером глазного яблока (17,3 мм). Таким образом, гиперметропия — это нормальная рефракция растущего глаза.

Миопическая рефракция у новорожденных достигает порой 10—12 дптр и в ряде случаев вызвана недоношенностью. Это связано с внутриутробным выпячиванием задневисочного отдела склеры (на 3—7-м месяце) и его исчезновением к моменту рождения. Другой причиной близорукости недоношенных является более выраженная сила преломления роговицы и хрусталика по сравнению с рожденными в срок.

Эмметропия, обнаруженная у незначительной части новорожденных, чаще всего служит фактором риска в отношении развития близорукости в дальнейшем.

Гиперметропия преобладает у детей (около 93%) первых 3 лет жизни. Частота эмметропии в этом возрасте составляет около 4%, а близорукости - около 2%.

Дальнейшее увеличение переднезаднего размера глазного яблока способствует увеличению частоты эмметропии и близорукости, но распространенность гиперметропии сохраняется достаточно высокой до 10 лет.

Частота близорукости заметно увеличивается начиная с 11—14 лет (около 10%). К 19—25 годам доля близорукости достигает около 29%. Гиперметропия в этом возрасте составляет 31,2%, а эмметропия — 39,7%.

АККОМОДАЦИЯ

Аккомодация - это физиологический процесс изменения преломляющей силы глаза при зрительном восприятии предметов, находящихся от него на разных расстояниях.

К аккомодационному аппарату глаза имеют отношение гладкомышечные волокна ресничной мышцы, волокна цинновой связки, хориоидея и хрусталик.

Ресничная мышца представляет собой кольцо гладкомышечных волокон, расположенное на внутренней поверхности переднего отдела склеры (рис. 51). Самый наружный слой располагается вдоль склеры меридианально (продольно) в виде идущих кзади групп волокон и вплетается в хориоидею. Волокна следующего слоя направлены как бы радиально к оси глаза. Наконец, внутренний слой не имеет связи со склерой, а формирует кольцо сфинктера ресничной мышцы. Ресничная мышца высокопластична, обладает двойной иннервацией. В случае преобладания парасимпатических влияний волокна ресничной мышцы укорачиваются, при преобладании симпатических влияний — удлиняются.

Ресничная мышца прикреплена к капсуле хрусталика зонулярными волокнами, ее работа регулируется непроизвольно, импульсами из центральной нервной системы. Зонулярные волокна бесклеточные и представляют собой эластичную микрофибриллярную ткань. Одна группа волокон веером идет к передней, а другая — к задней преэкваториальной поверхности хрусталика. Зонулярные волокна исходят из крипт ресничного тела (между ворсинками), и часть их направляется к хрусталику. Другая часть волокон формиру-

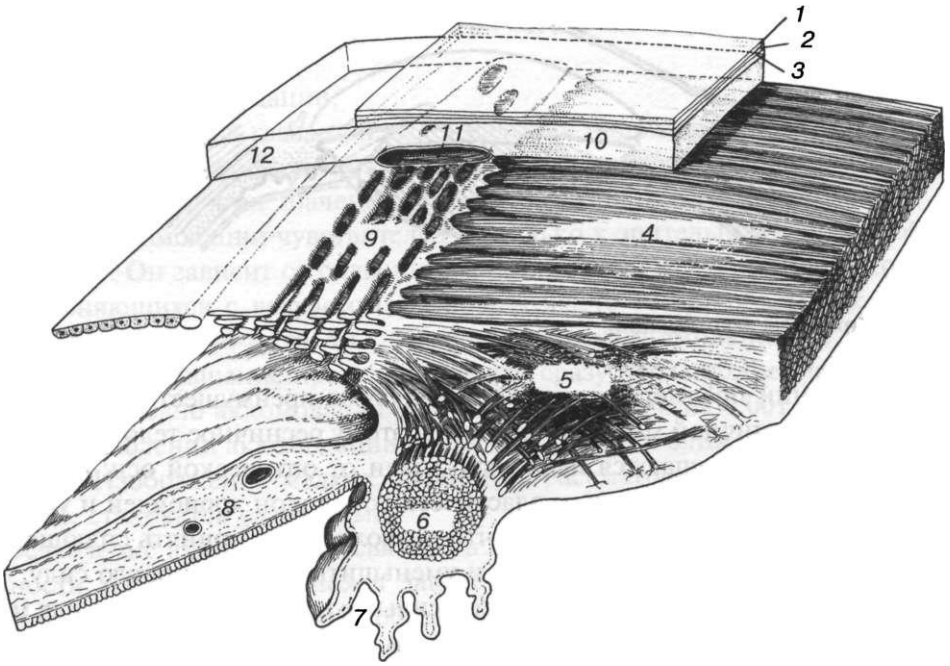

Рис. 51. Строение цилиарного тела.
1 **- конъюнктива;** ***2*** **- теноновая капсула;** ***3*** **- эписклера;** ***4*** **- меридиональные волокна ресничной мышцы; 5 - радиальные волокна ресничной мышцы;** ***6*** **- циркулярные волокна ресничной мышцы;** ***7*** **- отростки цилиарного тела;** ***8*** **- радужка;** ***9*** **- трабекулярная ткань;** ***10*** **- склера;** ***11*** **- шлеммов канал;** ***12*** **- роговица.**

ет сетку на поверхности ресничного тела. Эти волокна участвуют в формировании стекловидного тела.

Форма хрусталика определяется эластичностью его капсулы и содержимого. Старческий хрусталик почти не способен к изменению формы, а в молодом возрасте аккомодирующий хрусталик может значительно округляться. Радиус кривизны передней поверхности хрусталика изменяется с 10 до 6 мм.

Механизм аккомодации остается объектом многочисленных гипотез, начало которым положил Гельмгольц. Большинство исследователей считают, что аккомодация обеспечивается главным образом путем рефлекторной перефокусировки оптической системы глаза к меняющимся расстояниям в результате сокращения или расслабления ресничной мышцы. Это приводит к изменению радиуса кривизны и преломляющей силы хрусталика (рис. 52). Стимулом к аккомодации служит расплывчатое изображение предмета на сетчатке.

При приближении предмета к глазу сокращаются меридианальные и кольцевые волокна ресничной мышцы. Благодаря этому ресничное тело и основание цинновой связки смещаются кпереди и внутри; ослабевает натяжение капсулы хрусталика, что позволяет ему округлиться и увеличить преломляющую силу, особенно передней поверхности. Кроме того, снижается внутрихрусталиковое давление, натягивается хориоидея, суживается зрачок и уменьшается глубина передней камеры.

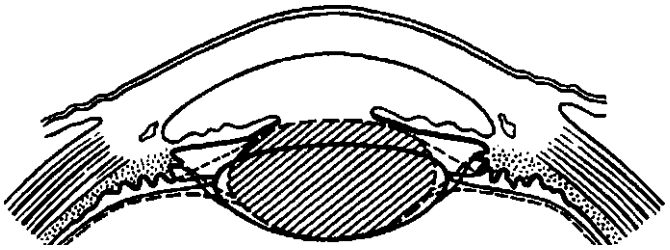

Рис. 52. Механизм аккомодации.

При удалении предмета от глаза сокращаются преимущественно радиальные волокна ресничной мышцы. Благодаря этому ресничное тело и основание цинновой связки смещаются несколько кзади от оптической оси; снимается напряжение с натянутых до того эластических волокон хориоидеи и усиливается натяжение капсулы хрусталика, что позволяет ему принять сплющенную в переднезаднем направлении форму и уменьшить преломляющую силу.

Чем ближе располагается предмет, тем сильнее напрягается ресничная мышца. Максимальное напряжение аккомодации определяет положение ближайшей точки ясного видения *{punctum proximum,* Рр) — точки, находящейся на минимальном расстоянии от глаза, с которого глаз может отчетливо видеть предметы. Минимальное напряжение аккомодации определяет дальнейшая точка ясного видения *{punctum remotum,* Рг).

Расстояние от ближайшей до дальнейшей точки ясного зрения — это область аккомодации.

Аккомодация, определяемая для каждого глаза в отдельности, называется абсолютной аккомодацией. Поскольку зрение чаще всего осуществляется двумя глазами, т.е. бинокулярно, аккомодация сопровождается конвергенцией (сведение зрительных осей глаз на фиксируемом предмете). Аккомодация и конвергенция у человека действуют параллельно и согласованно. Напряжению аккомодации соответствует определенное сведение зрительных осей в результате напряжения внутренних прямых мышц обоих глаз. Аккомодацию, которой располагают глаза при данной конвергенции, называют относительной. В относительной аккомодации различают положительную и отрицательную части. Отрицательная часть относительной аккомодации — это использованная аккомодация. Положительная часть представляет собой резерв аккомодации, который может быть добавлен в случае необходимости. Если положительная часть относительной аккомодации равна отрицательной или использовано около 75% положительной части аккомодации, то при работе на близком расстоянии возникает зрительное утомление (астенопия). Зрительное утомление проявляется такими субъективными ощущениями, как размытость букв и строчек, резь в глазах, боль в надбровной области, усталость.

Усиление рефракции при аккомодации называется объемом аккомодации (А). Объем аккомодации измеряется числом диоптрий, на которые увеличивается преломляющая сила глаза, и определяется по формуле Дондерса:

$$A = 1/Pp - 1/Pг,$$

где А — объем аккомодации;

1/Рр — рефракция глаза при максимальном напряжении аккомодации;

1/Рг — рефракция глаза при минимальном напряжении аккомодации;

При гиперметропии значение Рг берут с отрицательным знаком.

Объем аккомодации чувствителен не только к зрительному, но и к общему утомлению. Он зависит от силы цилиарной мышцы и эластичности хрусталика, изменяющихся с возрастом. Если в возрасте 10 лет объем аккомодации составляет около 14 дптр, то к 50 годам объем аккомодации не превышает 2 дптр. Это уменьшение происходит почти сразу после рождения и длится до 60 лет. Ежедневно аккомодация ослабевает примерно на 0,001 дптр.

При ослаблении аккомодации от глаза отдаляется ближайшая точка ясного видения. Изображения мелких предметов, рассматриваемых с близкого расстояния, становятся размытыми.

Ослабление аккомодации связано в основном с возрастной потерей эластичности хрусталика, но может зависеть и от уменьшения силы цилиарной мышцы. Возрастное снижение объема аккомодации, приводящее к снижению зрения вблизи, называется пресбиопией.

Главный признак пресбиопии — неспособность видеть близко расположенные объекты, что усугубляется при недостаточном освещении и попытках читать мелкий текст. Необходимость отодвигать текст от глаз далее 33 см часто раздражает пациентов. Потребность в использовании почти всей аккомодации для ясного зрения вблизи может вызывать неприятные ощущения в глазах. Пресбиопия не имеет никаких внешних признаков, кроме времени появления, и указывает на то, что человек достиг возраста 40 лет.

Голландский офтальмолог Ф.К. Дондерс на основании установленной обратной зависимости между возрастом и объемом сохраняющейся аккомодации предложил формулу для расчета силы очкового стекла, необходимого для замещения недостающей аккомодации:

$$Db = Dd + A - 30/10,$$

где Db — сила сферической линзы для близи, дптр;

Dd — сила линзы, корригирующей зрение вдаль, дптр;

А — возраст пациента, годы.

Пресбиопия корригируется посредством собирательных линз, назначаемых в дополнение к обычной коррекции аметропии. Оптическая сила линзы, необходимая для ясного видения близко расположенных предметов, зависит от привычек, возраста, рода занятий, длины рук и расстояния, на котором пациент предпочитает ясно видеть близко расположенные предметы. Как правило, очки для чтения от +1,0 до +3,0 дптр позволяют человеку продолжать профессиональную работу и непрофессиональные занятия. Эмметропу очки для работы больше 3,0 дптр не нужны, так как пишут и читают в среднем на расстоянии 33 см от глаз, когда требуется аккомодация в 3,0 дптр. Перед подбором

очков для близи необходимо установить рефракцию глаза и оптическую коррекцию зрения вдаль. Если очки для дали не назначают, их силу все равно следует учитывать при подборе линз для близи.

Изменения аккомодации также бывают в виде спазма и паралича.

Паралич аккомодации проявляется слиянием ближайшей точки ясного видения с дальнейшей. Причинами паралича аккомодации бывают разнообразные процессы в глазнице (опухоли, кровоизлияния, воспаления), при которых поражается цилиарный узел или ствол глазодвигательного нерва. Причиной паралича аккомодации могут быть также поражение мозговых оболочек и костей основания черепа, ядер глазодвигательного нерва, различные интоксикации (ботулизм, отравления метиловым спиртом, антифризом). Временный паралич аккомодации развивается при дифтерии, при инстилляциях средств, расширяющих зрачок (атропин, скополамин и др.). В детском возрасте паралич аккомодации может быть одним из первых проявлений сахарного диабета. При параличе аккомодации теряется способность ресничной мышцы к сокращению и расслаблению связок, удерживающих хрусталик в уплощенном состоянии. Паралич аккомодации проявляется внезапным снижением остроты зрения вблизи при сохранении остроты зрения вдаль (исключением является гиперметропия). Сочетание паралича аккомодации с параличом сфинктера зрачка называется внутренней офтальмоплегией. При внутренней офтальмоплегии зрачковые реакции отсутствуют, а зрачок более широкий.

Спазм аккомодации проявляется неожиданным снижением остроты зрения вдаль при сохранении остроты зрения вблизи и возникает в результате длительного спазма ресничной мышцы при некорригированных аметропиях у лиц молодого возраста, несоблюдении правил гигиены зрения, вегетодистонии. У детей спазм аккомодации часто является следствием астенизации, истерии, повышенной нервной возбудимости.

Временный спазм аккомодации развивается при инстилляциях миотиков (пилокарпин, карбохол) и антихолинэстеразных средств (прозерин, фосфакол), а также при отравлении фосфорорганическими веществами (хлорофос, карбофос). Подобное состояние проявляется стремлением приближать предмет к глазам, неустойчивостью бинокулярного зрения, колебаниями остроты зрения и клинической рефракции, а также сужением зрачка и вялой его реакцией на свет.

Ключевые слова

Рефракция
Рефракция клиническая
Рефракция физическая
Рефракция статическая
Рефракция динамическая
Аметропия
Близорукость
Гиперметропия
Астигматизм
Сферическая коррекция
Цилиндрическая коррекция
Аккомодация
Аккомодативная астенопия
Эзофория
Экзофория
Профилактика
Формирование здоровья

Вопросы для самоконтроля

1. Какие различия клинической и физической рефракции вы знаете?
2. Какова преломляющая сила оптической системы глаза взрослого и новорождённого?
3. Какие виды клинической рефракции существуют?
4. Каковы методы определения клинической рефракции?
5. Каковы возможные исходы длительно некорригированной анизометропии?
6. Что вы знаете об анизейконии?
7. Какие жалобы предъявляет больной и какие офтальмологические симптомы определяются при близорукости?
8. Чем характеризуется гиперметропическая рефракция?
9. Каковы жалобы и офтальмологические симптомы при астигматизме?
10. На каких принципах основано лечение прогрессирующей близорукости?
11. Какие способы коррекции аметропии вы знаете?
12. Какими симптомами проявляется миопическая болезнь?
13. Каковы меры профилактики прогрессирования близорукости?
14. Чем представлены возможные изменения глазного дна при прогрессирующей близорукости?
15. Какова тактика врача при выявлении у ребенка высокой гиперметропии?
16. Чем характеризуется клиника спазма аккомодации у пациентов с различной клинической рефракцией?
17. Чем представлена клиника паралича аккомодации?
18. Какова тактика врача при жалобах пациента 40 лет на повышенную утомляемость при чтении?

ГЛАВА ЗАБОЛЕВАНИЯ ВЕК

Усвоив материал этой главы, вы должны знать:

какие патологические изменения относятся к группе аномалий развития век;

— разновидности аномалий положения век;

проявления аллергических заболевания век;

характерные черты воспалительных заболеваний краев и других отделов век;

различия врожденных и приобретенных доброкачественных и злокачественных новообразований век;

какие аномалии развития и положения век требуют безотлагательного хирургического лечения;

какие заболевания чаще всего являются причинами блефаритов;

какие осложнения и каким образом могут развиться при гнойных воспалительных заболеваниях век;

как можно отличить воспалительный инфильтрат, располагающийся в толще век, от новообразования.

КРАТКИЕ АНАТОМО-ФИЗИОЛОГИЧЕСКИЕ ДАННЫЕ

Кожа век очень тонкая и подвижная, подкожная клетчатка чрезвычайно рыхлая и лишена жира. Это способствует возникновению и распространению отеков при местных воспалительных процессах, при венозном застое и некоторых общих заболеваниях. Рыхлостью подкожной клетчатки объясняется также быстрое распространение кровоподтеков и подкожной эмфиземы век.

Обильным кровоснабжением объясняется прекрасное заживление ран как при обширных повреждениях век, так и при пластических операциях на веках.

Исследование век сводится в основном к осмотру и пальпации. Эти простейшие методы позволяют выявить изменение формы и положения век, заболевания

кожных покровов, болезни ресниц и края век, заболевания хряща и мейбомиевых желез, поражения мышц и нарушение их функции, новообразования век и др.

АНОМАЛИИ РАЗВИТИЯ И ПОЛОЖЕНИЯ ВЕК

Разнообразные и многочисленные поражения век составляют около **10%** всех заболеваний органа зрения. Многие из этих заболеваний вызывают тяжелые нарушения функции органа зрения.

Развитие век начинается в конце 2-го месяца гестационного периода. Из наружной эктодермы образуются кожные складки, растущие навстречу друг другу и срастающиеся между собой к 4—5-му месяцу. Незадолго до рождения эта спайка подвергается обратному развитию и образуется глазная щель.

Аномалии развития и положения век обусловлены многообразными тератогенными факторами, которые действовали в период закладки и развития век. Аномалии век могут передаваться по наследству и носить семейный характер.

Аблефария — полное врожденное отсутствие век, глазной щели и конъюнктивального мешка наблюдается при **криптофтальме.** Веки замещены кожей, под ней прощупывается рудиментарное глазное яблоко. Роговица отсутствует, вместо нее находят фиброзную ткань, сращенную с радужкой. Эта аномалия чаще бывает двусторонней, но описаны случаи одностороннего и частичного криптофтальма. Оперативное лечение неэффективно.

Анкилоблефарон - врожденное сращение век, встречается редко. Значительно чаще анкилоблефарон возникает после язв, повреждений и ожогов. Сращение может быть полным или частичным в виде плотных рубцов или в виде тонких растяжимых нитей.

Очень редкой аномалией развития является микроблефарон — значительное укорочение век в вертикальном меридиане с невозможностью их полного смыкания, в результате чего возникает лагофтальм.

Врожденная **колобома век** наблюдается несколько чаще. Колобома обычно бывает на верхнем веке, чаще в его средней части, но иногда наблюдается на нижнем или на обоих веках. Колобома имеет форму треугольника с основанием у ресничного края от маленького углубления по краю века до значительного дефекта всех его слоев. Нередко от вершины колобомы к глазному яблоку тянутся кожные перемычки, сильно ограничивающие его движения.

Среди врожденных аномалий века наиболее часто наблюдается **эпикантус —** полулунная кожная складка по обе стороны спинки носа, прикрывающая внутренний угол глазной щели. Эпикантус нередко сочетается с врожденным птозом, косоглазием или блефарофимозом. При сильно выраженном эпикантусе внутренний угол глазной щели настолько закрывается, что ограничивает поле зрения. В этих случаях оперативное вмешательство показано не только из косметических соображений, но и в функциональном отношении.

Блефарофимоз — укорочение глазной щели в горизонтальном меридиане, обычно обусловленное срастанием краев век у наружного угла глаза. В результате давления век на глазное яблоко нарушается кровообращение в сосудах конъюнктивы и эписклеры, что приводит к ухудшению питания роговицы. Рекомендуется раннее оперативное лечение.

Блефарохалазис — гипертрофия кожи верхних век, при которой она собирается в мелкие тонкие складки и нависает над краем века. Эта аномалия устраняется только хирургическим путем.

Птоз, или опущение верхнего века, — наиболее часто встречающаяся аномалия состояния век. Врожденный птоз может возникнуть в связи с недоразвитием мышцы, поднимающей верхнее веко (леватор), или в результате нарушения иннервации. При повреждении глазодвигательного нерва опущение века сопровождается ограничением подвижности глазного яблока, так как они имеют общую иннервацию. Менее выраженный птоз наблюдается при поражении ветви симпатического нерва (центр которого находится в шейном отделе позвоночника), так как он иннервирует среднее брюшко леватора верхнего века.

Птоз может быть полным или частичным, одно- или двусторонним. При птозе у взрослых и особенно у детей рано появляются морщины на лбу, отмечается сглаженность орбитопальпебральной складки, верхнее веко «наползает» на роговицу. При значительном опущении верхнего века больные вынуждены запрокидывать голову и наморщивать лоб («голова звездочета»).

Различают 3 степени птоза: I степень (частичный птоз) — верхнее веко прикрывает роговицу соответственно верхней трети зрачка; II степень (неполный птоз) — прикрыто до половины зрачка; III степень (полный птоз) — веко прикрывает весь зрачок. Такая градация клинически более оправдана, чем оценка ширины глазной щели. Наиболее целесообразно определять величину птоза и результаты его лечения по степени закрытия веком зоны зрачка и ширине глазной щели.

При значительной выраженности птоза острота зрения на его стороне понижена (обскурационная амблио^ия), а границы поля зрения несколько сужены в связи с неблагоприятными условиями для функционирования сетчатки. Из-за сниженного зрения при птозе нередко развивается содружественное косоглазие, для устранения которого требуется комплексное этапное консервативное и хирургическое лечение.

Оперативное лечение птоза показано не только в косметических целях, но и для того, чтобы в последующем устранить амблиопию.

Дооперационные меры профилактики амблиопии и косоглазия при птозе состоят в поднятии верхнего века (или обоих верхних век) во время бодрствования. Эту процедуру выполняют в течение года после установления диагноза. Один конец полоски лейкопластыря фиксируют у края века, а другой — у надбровья при поднятом веке. Веко поднимают настолько, чтобы было возможно их почти полное смыкание при мигании. На время сна лейкопластырь следует снимать во избежание мацерации кожи.

При врожденном птозе операции производят, как правило, в 3 года, т.е. тогда, когда в основном определились размеры, форма глазной щели и лица. Метод операции зависит от степени птоза и наличия или отсутствия функции леватора. Если функция леватора частично сохранена, то предпочтительны операции, которые позволяют не только устранить птоз, но и увеличить подвижность века за счет этой мышцы (по методу Блашковича).

При лечении приобретенного птоза необходимо выяснить его происхождение. Терапия должна быть направлена в первую очередь на причину птоза. Необходимы улучшение трофики нервно-мышечной ткани, воздействие на

рефлекторные зоны; при истерическом опущении века показано нейропсихотропное воздействие.

АНОМАЛИИ ПОЛОЖЕНИЯ ВЕК

Заворот века *(entropium).* При этой аномалии ресничный край века обращен к глазному яблоку частично или на всем протяжении. Заворот может быть от незначительного до чрезвычайно выраженного, когда веко закручивается винтообразно и его переднее ребро вместе с ресницами обращено в глубину свода. Трение ресниц не только вызывает сильную боль, но и может обусловить тяжелые поражения роговицы.

Спастический заворот, как правило, бывает только на нижнем веке. У детей он развивается вследствие преобладания парасимпатической иннервации, при выраженном судорожном блефароспазме, обусловленном скрофулезным кератоконъюнктивитом. Значительно чаще спастический заворот наблюдается у лиц пожилого возраста; он вызывается спазмом риолановой мышцы при растянутой, дряблой коже век и западении глазного яблока из-за атрофии орбитальной клетчатки.

Рубцовый заворот может быть следствием рубцевания и сморщивания конъюнктивы и хряща (дифтерия, пемфигус, ожоги, повреждения и др.). Заворот часто усиливается из-за спастического сокращения круговой мышцы, чему способствует трение ресниц по роговице.

Причины заворота необходимо тщательно учитывать при выборе лечения. Оперативное вмешательство часто бывает единственным методом лечения.

Выворот века *(ectropiwri)* — ресничный край не прилежит к глазному яблоку, и конъюнктива обращена кнаружи. Различают выворот спастический, паралитический, старческий и рубцовый (рис. 53, см. вкл.). При небольшом выворот имеются лишь неполное прилегание века к глазу и эверзия слезной точки; при более сильном слизистая оболочка выворачивается кнаружи на значительном протяжении, а при крайних степенях выворота ресничный край находится у края глазницы и вся слизистая оболочка века обращена кнаружи. Даже небольшой выворот века приводит к упорному слезотечению, экскориациям и мацерации кожи, что способствует еще большему усилению выворота. Вывороченная конъюнктива гипертрофируется, утолщается, высыхает и нередко принимает вид эпидермиса. Неполное смыкание век может привести к высыханию роговицы и способствовать ее эрозированию и развитию язвенного кератита.

Трихиаз *(trichiasis)* — неправильный рост ресниц, наиболее часто наблюдается при трахоме, когда рубцевание захватывает край века, где находятся корни ресниц. Интермаргинальное пространство сглаживается, ресницы принимают неправильное положение и обращены к глазу. У заднего ребра века могут развиться новые ресницы, обычно тонкие, имеющие неправильное направление. Раздражение конъюнктивы и роговицы аномально растущими ресницами вызывает слезотечение, боли и способствует развитию паннуса и язв роговицы. Частичный трихиаз может быть обусловлен также рубцами после язвенного блефарита, рецидивирующих ячменей, ожогов, дифтерии и пр.

Лечение частичного трихиаза проводится путем эпиляции патологически растущих ресниц. При трихиазе значительной выраженности, особенно в со-

четании с заворотом, лечение только хирургическое. При выраженном трихиазе наилучшие результаты дает диатермокоагуляция игольчатым электродом.

АЛЛЕРГИЧЕСКИЕ ЗАБОЛЕВАНИЯ ВЕК

Крапивница *(urticaria)* кожи век. Типичным проявлением аллергической реакции организма на различные экзогенные и эндогенные факторы (укусы насекомых, действие тепла и света, различные пищевые вещества, интоксикации и др.) является крапивница, нередко поражающая и кожу век. Она сопровождается значительным отеком и появлением на коже век сильно зудящих волдырей. Спустя несколько часов волдыри исчезают бесследно, но могут появиться вновь. Иногда крапивница становится хронической с ежедневными приступами в течение нескольких недель.

Очень близка к крапивнице и по клинической картине, и по генезу **токсидермия** кожи век, вызываемая медикаментами, применяемыми местно, внутрь или парентерально. Токсидермия проявляется гиперемией, затем образуются пузырьки, которые иногда изъязвляются. Нередко имеются и общие явления — лихорадка, бессонница, рвота и т.д. Токсидермию век могут вызвать атропин, бром, фенолфталеин, эзерин, йод, ртуть, хинин, мышьяк, антибиотики, сульфаниламиды и др. Токсидермия век может появиться и после окраски бровей и ресниц химическими косметическими средствами.

Токсидермия век при общих явлениях может быть ошибочно расценена как рожистое воспаление, если не учитывать данные анамнеза и фактор, вызвавший заболевание. Широко применяемые дерматологами кожные пробы для определения повышенной реактивности на тот или иной раздражитель иногда успешно используют и при аллергических заболеваниях кожи век.

В основе лечения крапивницы и медикаментозных токсидермий век лежит устранение вредящего агента. Кроме того, назначают димедрол, мочегонные, подкожные инъекции адреналина, а в тяжелых случаях показано применение гормонов. При токсидермиях век у медицинского персонала при постоянной работе с антибиотиками целесообразно использование защитных очков и резиновых перчаток.

Отек Квинке *(oedema Quincke)* возникает неожиданно, наиболее часто в области век, обычно утром после сна, в виде выраженного «водянистого» припухания. Кожа век бледная с восковым оттенком, больной не может открыть глаза и очень пугается этого состояния. Наиболее заметны отек и сглаженность кожных складок и углублений на верхнем веке. Отек исчезает почти так же неожиданно, как и появляется, при полном здоровье. Возможны рецидивы, возникающие без определенной закономерности. Продолжительность отека измеряется часами или днями. Болей в области век при этом отеке не бывает.

При ретроспективном анализе, как правило, невозможно установить какие-либо факторы и моменты, провоцирующие возникновение отека. Удается лишь с некоторой долей вероятности связать отек Квинке с конституциональными особенностями (тонкая кожа, поверхностно расположенные сосуды и др.), экссудативным диатезом, скрофулезом, повышенной лабильностью вегетативной нервной системы.

Большинство физиологов и аллергологов трактуют это заболевание как скоропреходящий ангионевротический отек.

Наблюдаются случаи наследственной предрасположенности к отеку Квинке.

Лечение отека Квинке должно быть направлено на улучшение деятельности центральной и вегетативной нервной системы, уменьшение проницаемости сосудов и возможную гипосенсибилизацию.

ВОСПАЛЕНИЯ ВЕК

К этой группе заболеваний относятся блефарит, абсцесс века, флегмона века, халазион, мейбомит, ячмень, контагиозный моллюск, простой герпес, опоясывающий лишай, ветряная оспа.

Блефарит — воспаление края век (рис 54, см. вкл.). Различают простую чешуйчатую, язвенную, мейбомиеву, демодикозную и ангулярную формы блефарита.

Возникновению этой болезни способствуют неблагоприятные санитарно-гигиенические условия, токсико-аллергические состояния организма (скрофулез), ослабление после инфекционных заболеваний, хроническая патология желудочно-кишечного тракта, глистные инвазии и грибковые поражения, заболевания слезных путей, анемия, авитаминоз, диабет, некорригированные аномалии рефракции (дальнозоркость, астигматизм) и др. К развитию блефарита предрасполагает тонкая нежная кожа, чаще у людей со светлыми волосами. Микробная флора, всегда присутствующая в конъюнктивальной полости, активизируется и внедряется в сальные железы.

Ведущие симптомы блефарита: покраснение и утолщение края век, а также зуд век.

Чешуйчатый блефарит *(blepharitis squamosa),* или себорея, проявляется покраснением и утолщением, жжением и зудом краев век. Отмечаются небольшая светобоязнь, сужение глазной щели (частичный блефароспазм), слезотечение. У оснований ресниц и между ними проявляются серые, белые и желтоватые чешуйки из отшелушившихся клеток эпидермиса и засохшего секрета интермаргинальных желез. После снятия этих чешуек влажным ватным тампоном обнаруживаются гиперемированные участки, пронизанные тонкими кровеносными сосудами, но дефектов (изъязвлений) на этих местах нет. В ряде случаев гиперемия распространяется и на конъюнктиву, в результате чего в последующем развивается блефароконъюнктивит. В связи с жжением и зудом в области век пациенты трут глаза, усугубляя течение процесса. Себорея краев век хроническая, сохраняется длительно (месяцы и годы), если не исключена причина и не проводилось регулярное местное лечение.

Язвенный блефарит *(blepharitis ulcerosa)* у детей раннего возраста почти не встречается, но у школьников и особенно у взрослых наблюдается часто. Общие и местные признаки, а также жалобы при этой болезни сходны с теми, которые отмечаются при чешуйчатом блефарите, но более выражены. Основным симптомом язвенного блефарита служит изъязвление ресничного края век. Удаление желтоватых плотных корочек затруднено, вызывает боль, под корочками остаются кровоточащие язвочки. Вместе с корочками, как прави-

ло, удаляются ресницы, и из волосяного мешочка выступает желтоватая гнойная жидкость. В результате последующего рубцевания нередко возникает заворот век, затем наблюдается неправильный рост ресниц (trichiasis), наступают облысение (madarosis) и обезображивание краев век. Такие грубые изменения век могут вызывать повреждения роговицы и конъюнктивы, и в дальнейшем развиваются кератоконъюнктивиты.

Угловой *(angularis)* блефарит характеризуется покраснением кожи век преимущественно в углах глазной щели и появлением в этом месте белого пенистого отделяемого. Веки здесь утолщены, на них имеются трещины, изъязвления и мокнутие. Конъюнктива умеренно гиперемирована, отделяемое слизистое, тягучее. Больные жалуются на боль и зуд. Заболевание чаще встречается у подростков и взрослых и вызывается диплобациллой Моракса—Аксенфельда. Лечение специфическое: 1% цинковая мазь и 0,25-1% раствор цинка.

Мейбомиев блефарит *(blepharitis meibomitis)* сопровождается гиперемией и утолщением края век. Край век как бы промаслен, через воспаленную конъюнктиву в области хряща век просвечивают увеличенные желтоватые (мейбомиевы) железы. При сдавливании края века между большим пальцем врача и стеклянной палочкой из выводных протоков мейбомиевых желез выделяется обильный бело-желтый секрет. В связи с гиперсекрецией у ресничного края образуются желтовато-сероватые корочки. В конъюнктивальной полости и в углах глаз скапливается обильное беловатое пенистое отделяемое, которое раздражает соединительную оболочку, поэтому процесс нередко сопровождается конъюнктивитом.

Демодикозный блефарит развивается вследствие раздражения краев век продуктами жизнедеятельности клеща Demodex, обитающего в луковицах ресниц. Человек заражается от одежды, постельного белья, подушек, содержащих птичий пух и перья.

Лечение всех блефаритов этиотропное, общее и местное. Местное лечение состоит прежде всего в туалете век. Чешуйки и корочки удаляют, края век обрабатывают антисептическими растворами (фурацилин 1:5000 и др.), после чего делают массаж век с помощью глазных стеклянных палочек. Затем края век высушивают и обезжиривают спиртом или эфиром (ватой на глазной стеклянной палочке) и смазывают спиртовым раствором бриллиантового зеленого. На ночь края век смазывают витаминизированной мазью с антибиотиками. Такую обработку век делают каждый день до исчезновения явлений воспаления. В конъюнктивальную полость закапывают растворы новокаина (5%), сульфацил-натрия (30%), амидопирина (2%), края век смазывают 1% тетрациклиновой, эритромициновой мазями. При мейбомиевом блефарите добавляют раствор Natrii biborici 0,2, Natrii hydrocarbonici 0,2, разведенные в 10 мл воды 6 раз в течение дня. В особенно выраженных и упорных случаях В.П. Филатов при мейбомиевом блефарите рекомендовал хирургическое лечение — расщепление века по интермаргинальному пространству и выскабливание мейбомиевых желез. При демодикозном блефарите назначают специфическое противопаразитарное лечение: мазь с ихтиолом, 2% серную мазь. При язвенных блефаритах удаляют корочки вместе с ресницами (эпиляция), а при торпидном течении процесса осуществляют хирургическое вмешательство — расщепление век по ресничному краю, чтобы обнажить волосяные мешочки, а затем ме-

дикаментозное (бриллиантовый зеленый, препарат серебра) или электрическое (диатермокоагуляция) прижигание. Если возникли заворот век и трихиаз, то их устраняют с помощью пластических операций, чаще по методу Сапежко.

БАКТЕРИАЛЬНЫЕ ЗАБОЛЕВАНИЯ ВЕК

Абсцесс века и у взрослых, и у детей наблюдается довольно часто, может встречаться даже в грудном возрасте, а иногда и у новорожденных после бленнореи. Чаще абсцесс вызывается стафилококком при инфицировании раны века, но может развиться и из более поверхностных нераневых гнойных очагов (ячмень, фурункул и др.), а также из гнойников окружающих тканей (флегмона глазницы, остеопериостит ее края, гнойные синуситы). При септических состояниях, особенно у детей, он может возникнуть гематогенно на обоих глазах.

Веко отечно, его кожа напряжена, болезненна, гиперемирована, отмечается выраженный хемоз конъюнктивы. В дальнейшем появляется флюктуация, гной прорывается наружу, но может распространиться в глазницу, в полость черепа, вызвать общий сепсис с вероятным летальным исходом.

Лечение — устранение основной причины, УВЧ, антибиотики, сульфаниламиды; при флюктуации гнойник вскрывают разрезом, параллельным краю века.

Флегмона века — гнойное воспаление подкожной клетчатки может быть осложнением фурункула, абсцесса и других гнойных очагов века, но чаще становится результатом инфицированной травмы века. В отличие от абсцесса флегмона протекает более бурно, имеет большее распространение. Веко резко гиперемировано, отечно, напряжено, болезненно, резко инфильтрировано, часто приобретает деревянистую плотность. В дальнейшем наступает флюктуация и гнойник вскрывается.

Флегмона века представляет большую опасность для жизни больных, и лечение следует начинать с назначения больших доз антибиотиков и сульфаниламидов парентерально и внутрь. Показаны сухое тепло, УВЧ в начале заболевания (противопоказано при флюктуации). При появлении флюктуации делают широкие разрезы параллельно краю века. В операционную рану вводят турунду, пропитанную раствором антибиотика. Накладывают отсасывающие повязки.

Ячмень — острое гнойное стафилококковое воспаление волосяного мешочка ресницы или сальной железы (рис. 55, см. вкл.). Возможны множественные инфильтраты на одном или сразу на обоих веках. Возникновение ячменя нередко связано с ослаблением организма после общих заболеваний, патологией желудочно-кишечного тракта, некорригированными аметропиями (особенно у детей), глистными инвазиями. Ячмень может быть проявлением сахарного диабета.

На ограниченном участке по краю века появляется заметная припухлость, сопровождающаяся резкой болезненностью и отеком конъюнктивы и кожи века. Через 2—3 дня образуется гнойная пустула, вокруг которой сохраняются реактивная гиперемия и отечность. Через 4 дня гнойник вскрывается и обычно наступает быстрое излечение.

Иногда, особенно при попытке выдавливания ячменя, могут развиться флегмона орбиты, синус-тромбоз и даже менингит с летальным исходом.

Острый мейбомит — острое гнойное, обычно стафилококковое, воспаление одной или нескольких мейбомиевых желез. Кожа века резко гиперемирована, отечна, болезненна при пальпации. Очаг хорошо прощупывается в толще века. При вывороте века на его внутренней поверхности сквозь конъюнктиву просвечивает желтоватый гнойник. Увеличиваются регионарные лимфатические узлы.

Через 3—4 дня гной из воспаленной железы прорывается через конъюнктиву или через выводной проток. В особо тяжелых случаях мейбомит может привести к образованию обширного абсцесса и некроза тарзальной соединительной ткани.

Лечение ячменя и острого мейбомита местное и общее, его начинают сразу после установления диагноза. Внутрь назначают сульфаниламидные препараты и салицилаты. В самом начале процесса можно применять местное прижигание 70% спиртом, спиртовым раствором бриллиантового зеленого. В коньюнктивальную полость закапывают 30% раствор сульфацил-натрия и закладывают 1% тетрациклиновую, 1% эритромициновую, 1% желтую ртутную мазь и др. Назначают сухое тепло, УВЧ. Местное консервативное лечение проводят до исчезновения симптомов воспаления. При частом рецидивировании показаны прием пивных дрожжей, аутогемотерапия, исследование крови и мочи на сахар.

Халазион, или градина, — хроническое пролиферативное воспаление одной или нескольких мейбомиевых желез, представляющее собой плотное образование различной величины, спаянное с хрящом (рис 56, см. вкл.). Кожа век над ним не изменена и легко смещается. Халазион, расположенный ближе к тарзальной конъюнктиве, лучше виден при вывороте век. Халазион развивается медленно, без особых субъективных симптомов и без внешних явлений воспаления или при слабо выраженных таких явлениях. Главную роль в его развитии играют задержка секрета в железе и внедрение инфекции.

Небольшая градина может рассосаться, но обычно она сохраняет свои размеры или постепенно увеличивается, требуя активного лечения. Лечение может быть как оперативным (вылущение), проводимым в амбулаторных условиях, так и консервативным. В последнее время рассасывания халазиона добиваются введением кеналога в его полость.

ВИРУСНЫЕ ЗАБОЛЕВАНИЯ ВЕК

Herpes simplex. На покрасневшей и отечной коже век, чаще на нижнем веке, появляются прозрачные пузырьки. После высыхания пузырьков образуются корочки, бесследно исчезающие через неделю. Нередко бывают рецидивы. Возбудителем герпеса является фильтрующийся вирус, который, в отличие от вируса опоясывающего лишая, легко перевивается на роговицу кролика. Толчком к активизации вируса становятся различные лихорадочные заболевания (грипп, малярия, пневмония), кишечные интоксикации, прием внутрь некоторых лекарств, менструации и др.

Поражение век при ветряной оспе проявляется высыпанием пузырьков на коже век или по интермаргинальному пространству; может поражаться и конъюнктива, и роговица. В тяжелых случаях, особенно у истощенных людей, возможна гангрена век, приводящая к их вывороту.

После прививки оспы у детей или у ухаживающих за ними взрослых иногда наблюдаются вакцинные пустулы по краю век. Образующиеся пузыри мутнеют и превращаются в язвы с сальным налетом. Веки отечны, цианотичны, предушные лимфатические узлы увеличены. В тяжелых случаях может поражаться и роговица. Течение обычно благоприятное, но в случае обширного некроза не исключена значительная деформация век. Лечение симптоматическое — поддержание чистоты и назначение индифферентных мазей. Для инактивации вируса рекомендуются местное применение аскорбиновой кислоты, а также местное и парентеральное применение ауреомицина. Большое значение имеет профилактика; в частности, при экземе лица прививка оспы противопоказана.

Контагиозный моллюск *(molluscum contagiosum)* относительно часто поражает кожу края века. Заболевание проявляется в виде одиночных или множественных узелков желтовато-белого цвета с воронкообразным углублением в центре. Узелки небольшие, но встречается и так называемый гигантский моллюск диаметром до 1,5 см. При надавливании на узелок выделяется часть его содержимого. Под микроскопом обнаруживают овальные образования, окруженные двухконтурной оболочкой. Эти «моллюсковые тельца» прежде принимали за паразитов, но теперь установлено, что это измененная цитоплазма эпидермальных клеток, ядра которых атрофировались.

При дифференциальной диагностике надо иметь в виду простые **бородавки,** которые по сравнению с узелками, вызванными контагиозным моллюском, плотнее на ощупь и не имеют жидкого содержимого. Возбудитель контагиозного моллюска относится к фильтрующимся вирусам. Ввиду значительной контагиозности заболевания узелки необходимо удалять, выдавливая их пинцетом и выскабливая ложечкой с последующим прижиганием ляписом, спиртовым раствором бриллиантового зеленого или раствором Люголя. После удаления узелков быстро разрешается и вызванный ими конъюнктивит. Моллюски значительных размеров можно разрушить диатермокоагуляцией или лазером.

НОВООБРАЗОВАНИЯ ВЕК

ВРОЖДЕННЫЕ НОВООБРАЗОВАНИЯ ВЕК

Дермоид века, происходящий из отшнурованных частей эктодермы, наблюдается главным образом в области костных швов — у внутренней или наружной спайки век. Опухоль эластической консистенции, круглой формы, не спаяна с кожей, но часто соединена с надкостницей. Дермоид изнутри покрыт многослойным эпителием и содержит сальные и потовые железы, жир и волосы. Дермоид приходится дифференцировать с мозговыми грыжами и мукоцеле. Лечение хирургическое — вылущивание дермоида вместе с капсулой.

Невус — родимые пятна бледно-желтого, коричневатого или почти черного цвета. Они бывают различной величины, иногда захватывают оба века. При прогрессировании этих пятен их необходимо иссечь либо подвергнуть диатермокоагуляции или радиоактивному облучению, так как иногда они злокачественно перерождаются.

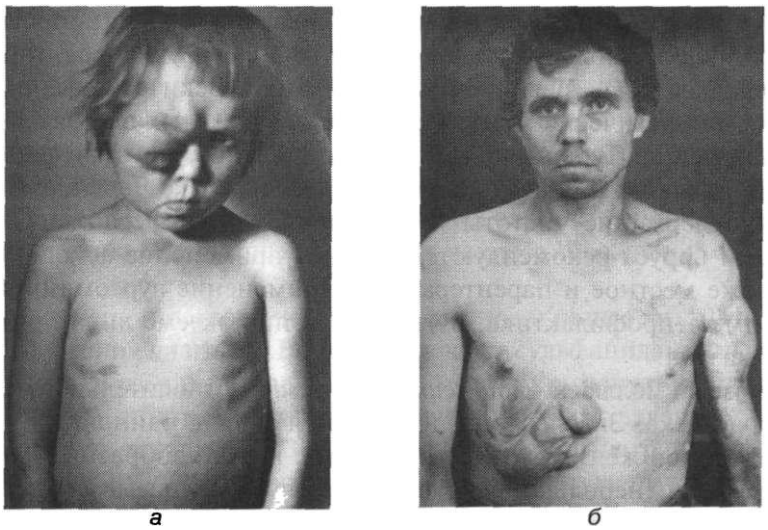

Рис. 57. Нейрофиброматоз. Семейный случай.
***а* - плексиформная нейрофиброма верхнего века; *б* - кожная нейрофиброма в области грудной клетки.**

Гемангиомы век, исходящие из кровеносных сосудов, могут иметь тенденцию к быстрому росту, что приводит к разрушению окружающих тканей. Гемангиомы занимают промежуточное место между доброкачественными и злокачественными новообразованиями. Большинство этих опухолей врожденные и возникают вследствие внутриутробного нарушения развития сосудистой системы; обычно они быстро растут в раннем детстве.

Выделяют капиллярные, кавернозные и рацемозные (ветвистые) гемангиомы век.

Капиллярная гемангиома имеет вид плоского пятна темно-красного цвета и состоит из расширенных поверхностных сосудов.

Кавернозная гемангиома содержит тонкостенные полости, выстланные эпителием и заполненные кровью; она поднимается над уровнем кожи или распространяется в глубину. Ветвистая гемангиома встречается редко; она состоит из клубка расширенных и извитых сосудов артериального или венозного типа.

Среди многочисленных способов лечения гемангиом век наибольшее признание в последнее время получила диатермокоагуляция как в виде самостоятельного метода, так и в качестве дополнения к хирургическому удалению опухоли. Применяют оперативное удаление, рентгено- и радиотерапию.

Лимфангиомы век, исходящие из лимфатических сосудов, наблюдаются очень редко. Эти опухоли бледной окраски, напоминают по виду кисту и состоят из полостей, стенки которых покрыты эндотелием. Иногда новообразования достигают огромных размеров (врожденная лимфангиэктатическая слоновость).

Нейрофиброматоз (болезнь Реклингхаузена) проявляется в форме: плексиформной нейрофибромы *(neuroma plexiforme),* моллюсковой фибромы *(fibroma molluscum)* и половинной гипертрофии лица *(hemihypertrophia faciei).*

Верхнее веко наиболее часто поражается плексиформной невромой. В утолщенном веке прощупываются плотные извилистые узловатые тяжи, соединяющиеся между собой (рис. 57).

Моллюсковая фиброма века имеет вид мягких опухолей, сидящих или на широком основании, или на длинной ножке.

При половинной гипертрофии лица, как показывает само название, гипертрофируется не только веко, но и вся половина лица.

Пятна на коже цвета кофе с молоком, опухоли по ходу нервных стволов и кожные нейрофибромы - кардинальные признаки, не оставляющие сомнений в диагнозе. При стертых формах нейрофиброматоз нередко ошибочно диагностируют как фиброму век, лимфангиому или птоз. Большое значение для диагностики имеет рентгенография черепа и глазницы. При нейрофиброматозе века могут поражаться и глазница, и все отделы глазного яблока. Так как опухоль века прогрессирует и не только обезображивает больного, но и мешает зрению, показано иссечение опухолевидных тканей; нередко приходится прибегать к повторным операциям.

ПРИОБРЕТЕННЫЕ НОВООБРАЗОВАНИЯ ВЕК

Доброкачественные новообразования. Из числа доброкачественных новообразований век, во-первых, заслуживают упоминания **бородавки** *(verrucae),* которые в настоящее время относят к вирусным заболеваниям, и **папилломы.** Из них могут развиваться карциномы, поэтому рекомендуется их удаление. Если новообразование захватывает край века, методом выбора становится диатермокоагуляция, дающая отличный косметический эффект.

Кожный рог *(cornu cuta)* наблюдается редко. Иногда он достигает больших размеров и может обусловить нарушение функции глаза. По гистологической картине различают истинный кожный рог, содержащий сосочки, и ложный, в котором сосочков нет. Лечение кожного рога хирургическое или электрохирургическое.

Ксантелазма век *(xanthelasma)* встречается довольно часто, главным образом у пожилых женщин, обычно в виде плоских пятен лимонно-желтого цвета (рис. 58, см. вкл.). Значительно реже бывают узелковая, туберозная формы. В редких случаях все веки поражаются диффузной ксантелазмой.

Ксантелазма представляет собой очаговое скопление холестерина и обусловлена нарушением липидного обмена. Она наблюдается при гиперхолестеринемии, реже при диабете и желтухе. Необходимы лечение основного заболевания и антихолестериновая диета. Из косметических соображений ксантелазму можно или удалить, или подвергнуть диатермокоагуляции. При кожном роге и ксантелазме рекомендуется близкофокусная рентгенотерапия без предварительного удаления новообразования.

Липомы, фибромы и хондромы век наблюдаются исключительно редко, но иногда могут быть огромной величины. Чрезвычайно редко встречаются и смешанные опухоли века, состоящие из троякого вида элементов (липофиброхондрома).

ЗЛОКАЧЕСТВЕННЫЕ НОВООБРАЗОВАНИЯ ВЕК

Среди злокачественных опухолей век с наибольшей частотой (до 96%) наблюдается кожный рак. Железистый рак и саркома век встречаются исключительно редко.

Кожный рак век клинически делят на 3 формы: поверхностную язвенную, бородавчатую, инфильтративную. Возможны переходы одной формы в другую и их сочетания.

Наиболее часто на веках бывает язвенная форма рака, инфильтративная форма встречается менее чем в 10% случаев.

Поверхностная язвенная форма (ulcus rodens) сначала представляет собой серый узелок, из которого постепенно развивается плоское образование с грубыми краями и изъязвившимся центром, покрытым струпом.

Язвенная форма имеет относительно доброкачественное хроническое многолетнее течение, медленный поверхностный рост и позднюю инфильтрацию подлежащих тканей. Метастазов обычно не бывает, а если они и бывают, то только в регионарные лимфатические узлы.

Относительно доброкачественное течение свойственно и бородавчатой форме рака век.

Инфильтративная форма характеризуется быстрым течением и распространением на конъюнктиву, слезные пути, глазное яблоко, орбиту и придаточные пазухи носа. Часто наблюдаются метастазы как в регионарные лимфатические узлы, так и в отдельные органы.

Исходными моментами для развития кожного рака могут стать травмы бородавки с последующим изъязвлением, повторное смазывание бородавок ляписом, фурункулы, ячмени, долго не заживающие язвы и нарывы, заболевание системной красной волчанкой, родимые пятна и др.

Диагностика начальных форм кожного рака век может представить некоторые трудности. Бородавчатую форму приходится дифференцировать с папилломами, а язвенную — с волчанкой и гуммозной язвой. Иногда для дифференциальной диагностики необходима биопсия.

При гистологическом исследовании с наибольшей частотой (до 84%) определяется базально-клеточный рак; значительно реже выявляют спиноцеллюлярный рак, имеющий склонность к инфильтрирующему росту. В большинстве случаев рак век развивается из покровного эпителия. Железистый рак, берущий начало из желез Молля, Цейса или Краузе, представляет исключительную редкость — в мировой литературе описаны лишь единичные случаи.

Особого упоминания заслуживает рак мейбомиевых желез, так как он встречается чаще, чем рак других желез века, и его распознавание очень затруднено. Эта форма рака, поражающая почти исключительно верхнее веко, имеет медленный безболезненный рост, причем и кожа, и конъюнктива долго остаются неизмененными. Спустя месяцы, а иногда и многие годы рак прорастает кожу века и конъюнктиву хряща, изъязвляется и может распространиться на глазное яблоко. В это время появляются метастазы в предушные и подчелюстные лимфатические узлы. Ввиду атипичного течения рак мейбомиевых желез в большинстве случаев ошибочно диагностируется или как папиллома, или как трахомоподобное заболевание, или как халазион.

Саркома век наблюдается очень редко. Непигментированная саркома век (лейкосаркома) встречается главным образом в детском и юношеском возрасте; значительно реже наблюдается пигментированная саркома (меланосаркома), как правило, у взрослых и стариков.

Саркома может исходить из кожи века, пигментных родимых пятен, круговой мышцы, хряща, конъюнктивы. Опухоль локализуется иногда и на двух веках или на всех четырех.

В начале своего развития саркома имеет вид мягкого или твердого узла, покрытого нормальной кожей. В дальнейшем опухоль быстро увеличивается, срастается с кожей, изъязвляется и прорастает в соседние участки век, в глазное яблоко и в глазницу.

Течение саркомы крайне злокачественное; она дает метастазы не только в регионарные лимфатические узлы и кожу, но и во внутренние органы. Склонность к метастазированию особенно велика у меланосарком: генерализация процесса и кахексия наступают иногда так быстро, что больной умирает в течение нескольких месяцев.

Лейкосаркома может быть принята за амилоид век и наоборот, амилоид может производить впечатление саркомы. Ошибка обычно выясняется уже при разрезе — сплошная масса саркомы резко отличается от крошковидной структуры амилоида. Иногда саркому ошибочно диагностируют как флегмону век.

Меланосаркому приходится дифференцировать с врожденными пигментными пятнами, с нейрофиброматозом и пигментным раком. Поскольку меланокарцинома и меланосаркома еще четко не разграничены, рекомендуется называть эти опухоли злокачественной меланомой.

Лечение. При выборе метода лечения кожного рака век принимают во внимание клиническую стадию опухоли, ее распространенность и локализацию. Гистологическое строение кожного рака век, очевидно, не имеет особого значения для эффективности лечения. Хирургическое лечение рака век в настоящее время применяется главным образом при небольших размерах опухоли, не проникающей в глубокие ткани и не захватывающей края век, хрящ или конъюнктиву. Хирургическое лечение показано также при рецидивах опухоли, при активно-резистентгам раке в запущенных случаях и при инфильтративном росте в глазницу и ее костные стенки. В этих случаях обычно приходится прибегать к экзентерации глазницы.

Более широкие показания имеет электрохирургический метод, который дает хороший эффект тогда, когда обычное хирургическое лечение нецелесообразно, — при локализации опухоли по краю век и у внутреннего угла глаза.

Рентгенотерапия проводится фракционным методом лучами различной жесткости и зависит от клинической формы и распространения опухоли. Близкофокусную рентгенотерапию считают лучшим методом лечения рака кожи век. При поверхностных формах рака век хорошие отдаленные результаты дает применение пограничных лучей Букки.

Необходимо остановиться и на **пигментной ксеродерме** *(xerodermapigmentosum),* так как в большинстве случаев она заканчивается злокачественным перерождением. В основе этого своеобразного дерматоза лежит повышенная чувствительность к солнечным лучам.

Заболевание сопровождается сухостью и пигментацией кожи; в дальнейшем развиваются атрофические и рубцовые изменения, появляются изъязвления и папилломатозные образования, обычно подвергающиеся злокачественному перерождению. В 80% случаев заболевание развивается в первые 3 года жизни и крайне редко — у взрослых. Две трети всех больных, не достигнув 15-летнего возраста, умирают из-за кахексии.

Лечение симптоматическое — защита кожи лица от солнечных лучей. Появившиеся опухоли удаляют хирургическим способом, воздействуют радиоактивными препаратами и рентгеновскими лучами.

Ключевые слова

Веки	Халазион
Ресницы	Абсцесс
Мейбомиева железа	Флегмона
Сальная железа	Невус
Птоз	Ангиома
Трихиаз	Фиброма
Заворот	Липома
Выворот	Рак
Демодекс	Саркома
Ячмень	Ксеродерма

Вопросы для самоконтроля

1. Чем определяется легкое возникновение и быстрое распространение отеков, кровоподтеков и местных воспалительных процессов век?

2. Почему некоторые (укажите какие) врожденные аномалии развития век, а также врожденные и приобретенные аномалии положения век могут быть причинами тяжелых нарушений функций органа зрения?

3. Какая разница между мейбомиевым блефаритом и острым мейбомитом верхнего века?

4. В чем заключаются различие ячменя и халазиона?

5. В чем сходство и различия клиники абсцесса и флегмоны верхнего века?

6. Каковы методы лечения воспалительных заболеваний век?

7. Какие вирусные заболевания век вы знаете? В чем состоит их лечение?

8. Чем объясняется необходимость раннего хирургического лечения не только злокачественных, но и некоторых врожденных новообразований век?

Г Ш

7

ПАТОЛОГИЯ СЛЕЗНЫХ ОРГАНОВ

Усвоив материал этой главы, вы должны знать:

признаки заболевания слезной железы, клинику и принципы лечения;

— составные части слезоотводящего пути;

~ врожденную и приобретенную патологию слезоотводящего пути;

принципы лечения патологии слезных канальцев, слезного мешка и слезно-носового канала;

возможные исходы и осложнения дакриоцистита новорожденных;

— принципы и методы последовательного лечения (массаж, промывание, зондирование и т.д.)

ВРОЖДЕННЫЕ АНОМАЛИИ РАЗВИТИЯ СЛЕЗНОЙ ЖЕЛЕЗЫ

Врожденные аномалии слезной железы проявляются в ее недостаточном развитии, гипертрофии, гипо- или гиперфункции, а также опущении или отсутствии.

При недостаточном развитии слезной железы или ее отсутствии глаз становится уязвимым для множества внешних воздействий, которые влекут за собой грубые и подчас необратимые изменения в переднем отделе глазного яблока — ксероз и потерю зрения. Реконструктивная операция заключается в пересадке в наружный отдел конъюнктивальной полости слюнной железы. Благодаря большому сходству физико-химического состава слезы и слюны слюнная железа обеспечивает сравнительно удовлетворительное состояние глаза.

При гиперсекреции слезной железы с постоянным и мучительным слезотечением проводят мероприятия, направленные на уменьшение продукции слезы: назначают склерозирующую терапию (электро^оагуляция, инъекции спирта, хинин-уретана, кипящего новокаина

и др.), удаляют пальпебральную, а иногда и орбитальную часть железы или выполняют субконъюнктивальную перерезку выводных протоков.

ВОСПАЛЕНИЕ СЛЕЗНОЙ ЖЕЛЕЗЫ

Воспаление слезной железы *(dacryoadenitis)* может быть как острым, так и хроническим.

Острый дакриоаденит *(dacryoadenitis acuta)* возникает преимущественно вследствие эндогенного инфицирования (корь, скарлатина, паротит, брюшной тиф, ревматизм, ангина, грипп и др.). Процесс чаще односторонний, но бывает и двустороннее поражение Слезной железы, особенно при паротите, пневмонии или тифе. Двустороннее заболевание чаще встречается также во время эпидемических вспышек детских инфекций. Возникают припухание, покраснение и болезненность в области слезной железы, головная боль, разбитость, нарушение сна и аппетита, повышается температура. Веко приобретает характерную S-образную форму, вытянутую по горизонтали (рис. 59, см. вкл.). В течение 2—3 дней происходит дальнейшее увеличение как пальпебральной, так и орбитальной части слезной железы, что ведет к увеличению отечности и гиперемии века, хемозу, а также к смещению глаза книзу и кнутри. Появляется неприятное двоение в глазах. Пальпация области железы очень болезненна. Выворот века и осмотр возможны только под наркозом. При исследовании определяется гиперемированная, инфильтрированная, отечная, плотная и увеличенная пальпебральная часть железы. В процесс могут вовлекаться регионарные лимфатические узлы, и тогда отечность распространяется на всю височную половину лица, глазная щель полностью закрывается, отмечается обильное слезотечение. Бурное течение болезни при сниженной сопротивляемости организма после перенесенной инфекции ведет к абсцессу или к еще более тяжелому осложнению — флегмоне, которая захватывает и ретробульбарное пространство. Однако чаще болезнь протекает доброкачественно, инфильтрат подвергается обратному развитию в течение 10—15 дней.

Лечение направлено на борьбу с общим заболеванием. При остром процессе показаны антибиотики (тригидрат ампициллина, оксациллина натриевая соль, олететрин, метациклин внутрь в возрастных дозах в 4—6 приемов; при необходимости назначают внутримышечно бензилпенициллина, ампициллина или метициллина натриевую соль каждые 4—6 ч в возрастных дозах, сульфат гентамицина 2-3 раза в сутки внутримышечно и др.) и сульфаниламидные препараты (норсульфазол, сульфадимезин, этазол внутрь), симптоматические средства (анальгин и амидопирин внутрь или внутримышечно, ацетилсалициловая кислота, снотворные средства и др.). Местно показаны физиотерапия (сухое тепло, УВЧ, ультрафиолетовое облучение, электрофорез йода и др.), промывания конъюнктивальной полости подогретыми растворами антисептиков (фурацилин 1:5000, перманганат калия 1:5000 и др.), мази с сульфаниламидами и антибиотиками (10% сульфацил-натриевая мазь, 1% линимент синтомицина, 1% тетрациклиновая мазь и др.). По показаниям делают трансконъюнктивальную инцизию с последующим дренированием и инъекции новокаина с антибиотиками.

СИНДРОМ СЬЕГРЕНА (ШЕГРЕНА), ГУЖЕРО-СЬЕГРЕНА (СИНДРОМ СУХОГО ГЛАЗА)

Синдром Шегрена (синдром сухого глаза) — хроническое системное аутоиммунное заболевание с недостаточностью функций желез внешней секреции: слезной, потовых, слюнных и сальных. Данный синдром встречается преимущественно у женщин в климактерическом периоде или менопаузе, а также у молодых женщин с яичниковой недостаточностью.

Глазные симптомы обусловлены гипофункцией слезной железы разной степени выраженности и часто имеют ведущее значение. Из-за недостаточного слезообразования возникают зуд, жжение, светобоязнь, чувство сухости и тяжести в глазах.

В течении болезни различают 3 стадии: гипосекрецию слезы с уменьшением содержания в ней лизоцима; сухой конъюнктивит; сухой кератоконъюнктивит. Соответственно этому при осмотре отмечают сухую бульбарную конъюнктиву с участками отторжения эпителия в области открытой глазной щели, раздражение кош>юнкгивы и скопление в нижнем своде .густого, тягучего отделяемого с примесью эпителиальных клеток, перикорнеальную инъекцию, нитчатый кератит. Описаны случаи развития краевых язв роговицы с последующим возникновением иридоциклита, увеита, помутнения хрусталика, перфорации роговицы и гибелью глаза.

Общие проявления синдрома сухого глаза обычно дебютируют несколько позже глазной патологии и включают признаки недостаточности функции потовых, слюнных и сальных желез. В одних случаях развивается хронический полиартрит с деформацией мелких суставов кистей, в других - дисфункция околоушной железы с ее увеличением. При гипофункции слюнных желез больные ощущают мучительную сухость во рту, прдисщофунищи желез желудка возникает^ншщщj^стJ>.ЛШИL,д^ШДШ^» ife сшшетея исключением хроническая холегтисто- и панкреатопатия. Возможны развитие^гжнета^ф^щготр бронхита, вульвита, вагинита, ксеродермии, нарушение кальцификации зубов и костей. Отмечается гипохромная анемия, уменьшенное количество железа в сыворотке крови.

Известны случаи развития болезни и у детей. Наиболее часто она развивается у больных системной красной волчанкой и системной склеродермией, а также у пациентов с серопозитивными высокоактивными формами ревматоидного артрита.

ЗЛОКАЧЕСТВЕННЫЕ ОПУХОЛИ СЛЕЗНОЙ ЖЕЛЕЗЫ

Среди всех новообразований человека первичные злокачественные опухоли встречаются достаточно редко - у 0,1% больных, а среди первичных опухолей глазницы их частота достигает 20%. Они практически равномерно распределяются во всех возрастных группах. Мужчины и женщины заболевают одинаково часто. Как и доброкачественные новообразования, злокачественные опухоли глазницы полиморфны по гистогенезу и малигнизации.

Клинически злокачественные опухоли проявляются диплопией, сначала транзиторным, затем постоянным отеком век (преимущественно верхнего), болями в пораженной глазнице. Экзофтальм нарастает быстро (в течение нескольких недель или месяцев). Сдавление сосудисто-нервного пучка в глазнице, деформация глаза, невозможность сомкнуть веки при резко нарастающем экзофтальме и хемозе приводят к быстрому разрушению роговицы.

Морфологически выделяют несколько типов рака слезной железы: аденокарциному, развившуюся в плеоморфной аденоме, плеоморфную аденокарциному, мономорфную аденокарциному, мукоэпидермоидную карциному, смешанно-клеточную карциному и аденокистозную карциному (цилиндрома). Все виды, за исключением аденокарциномы в плеоморфной аденоме, следует рассматривать как спонтанную карциному слезной железы.

Аденокарцинома в плеоморфной аденоме развивается почти у половины больных с плеоморфной аденомой, в 2 раза чаще у женщин, обычно на 5—6-м десятилетии жизни,

Наряду с характерным для плеоморфной аденомы клеточным полиморфизмом появляются участки митозов, склонность к образованию сателлитов в узле опухоли. Иногда приходится исследовать множество срезов, прежде чем удается выявить зоны озлокачествления. Опухоль растет медленно: с момента появления симптомов до обращения к врачу в среднем проходит 5 лет. Опухоль из гладкой становится бугристой, несмещаемой. В остальном клинические признаки мало отличаются от таковых при плеоморфной аденоме. Опухоль может инвазировать подлежащие кости. Метастазы встречаются нечасто (у 7% больных) и возникают в сравнительно отдаленные после операции сроки (через 7 лет).

Морфологические варианты аденокарциномы имеют инвазивный рост уже на самой ранней стадии. Опухоль врастает в ткань железы, растет вдоль нервных стволов и кровеносных сосудов. В аденокарциноме много митозов, клеточная пролиферация идет вдоль соединительнотканной стромы. Возможна плоскоклеточная дифференциация. Среди типичного для плеоморфной аденомы тканевого полиморфизма (тубулярные железистые, альвеолярные разрастания) определяются обширные поля солидного роста эпителия с обилием криброзных структур, кистозных полостей и отдельных эпителиальных комплексов, зажатых в гиалинизированной строме. Просветы протоков слезной железы облитерируются пролиферирующими клетками. Цитоплазма эозинофильна и менее гомогенна, чем в доброкачественных плеоморфных аденомах.

Аденокарцинома растет быстрее, чем плеоморфная аденома; анамнез составляет от нескольких месяцев до 2 лет. Рано появляются опущение верхнего века, смещение глаза книзу или книзу и кнутри. В результате деформации глаза опухолью развивается миопический астигматизм. Часто отмечают боль или дискомфорт в пораженной орбите, может быть слезотечение. Инвазивный рост приводит к прорастанию опухолью прилежащих костей с распространением в полость черепа, височную ямку. Происходит раннее метастазирование гематогенным путем или в регионарные лимфатические узлы.

Аденокистозная карцинома составляет треть всех случаев рака слезной железы, развивается у более молодых людей (25—45 лет).

Клеточная структура опухоли весьма различна. Преобладают мелкоклеточные поля с круглыми и овальными бесклеточными пространствами. Клеточные поля окружены гиалинизированной стромой. Между ними существует четкая демаркация. Опухоль серого цвета, может иметь тонкую капсулу, в которой присутствуют опухолевые тяжи. Часто капсула выражена очень слабо, только на отдельных участках. Впечатление инкапсулированное™ создает плотная структура карциномы. Диагноз устанавливают при гистологическом исследовании.

Опухоли этого типа менее склонны к распространению в прилежащие области, но значительно чаще метастазируют гематогенным путем, и прогноз гораздо хуже.

Лечение рака слезной железы — сложная задача. Многообразие взглядов определяется тяжестью прогноза. Наряду с радикальной точкой зрения, сторонники которой требуют экзентерации глазницы, существуют мнение о локальном иссечении опухоли с блоком прилежащих тканей в комбинации с лучевой терапией. Выбор метода лечения зависит от размеров и распространенности опухоли. В любом случае лечение должно начинаться как можно раньше и быть комбинированным (хирургическое и лучевое). Тактика лечения зависит от уровня диагностики. Если характер опухоли известен до операции (результаты цитологического исследования), лучевая терапия может предшествовать хирургическому вмешательству.

Прогноз при всех аденокарциномах слезной железы плохой.

ПАТОЛОГИЯ СЛЕЗООТВОДЯЩИХ ПУТЕЙ

ВРОЖДЕННЫЕ И ПРИОБРЕТЕННЫЕ ИЗМЕНЕНИЯ СЛЕЗООТВОДЯЩИХ ПУТЕЙ

Аномалии слезоотводящих путей являются, как правило, следствием недоразвития или задержки обратного развития определенных морфологических структур во внутриутробный период. В первые недели и месяцы после рождения врожденные дефекты могут оставаться незамеченными, так как слезы у ребенка очень мало, ее хватает лишь на увлажнение конъюнктивы и роговицы. Лишь с 2-месячного возраста, с началом функционирования слезной железы, под влиянием симпатической нервной системы, можно обнаружить (при спокойном поведении ребенка) слезостояние или слезотечение.

Врожденной патологией начального отдела слезоотводящих путей у детей является отсутствие или недоразвитие слезных точек (атрезия).

При этом слезная точка может быть развита, но прикрыта эпителиальной пленкой. Возможно отсутствие слезной точки или слезных точек и слезных канальцев. Встречается и эктопия слезных точек (атипичное положение).

Атрезия и эктопия только одной слезной точки, нижней или верхней, клинически могут не проявляться ввиду компенсации слезоотведения имеющейся слезной точкой. Обычно патология выявляется случайно при профилактических осмотрах. В лечении такие пациенты не нуждаются. Отсутствие обеих слезных точек проявляется слезостоянием и слезотечением.

Приобретенная патология слезных точек и канальцев составляет около 3, 5—11,3% всей патологии слезоотводящих путей.

Наиболее частой приобретенной патологией слезных точек и канальцев являются стриктуры и облитерации. Заращение нижнего слезного канальца составляет около 10% всей патологии слезоотводящих путей. Сужение или заращение чаще локализуется в устье слезных канальцев, но встречается и в средней трети, и в наружной части канальца.

В этиологии поражения слезных канальцев и точек многие авторы придают значение блефаритам и конъюнктивитам. Кроме того, функцию слезных точек и канальцев нередко нарушает дакриоцистит.

Самой тяжелой и трудноизлечимой патологией слезоотводящих путей остается комбинированное поражение слезных канальцев, слезного мешка и носослезного канала. Процент выздоровления этих больных, по данным различных авторов, обычно не превышает 25—30. Это объясняется в основном повторной облитерацией слезных канальцев и носослезного протока.

Одной из причин нарушения слезоотведения у детей и взрослых, которая встречается нечасто, является облитерация слезных канальцев и носослезного канала вследствие их повреждения при неосторожном зондировании или промывании слезоотводящих путей. Чаще такие повреждения встречаются при повторных манипуляциях на слезных канальцах. Дети нередко повреждают слезоотводящие пути. Наиболее часто встречаются повреждения слезных точек и канальцев при ранениях век. Первичная хирургическая обработка таких ранений должна включать в себя пластику поврежденных слезных канальцев.

Наиболее часто нарушения слезоотведения у новорожденных и детей грудного возраста связаны с узким устьем носослезного канала, узкой шейкой, сужением места перехода слезного мешка в канал, дивертикулами, складками, клапанами. В этиологии и патогенезе дакриоциститов у детей играет роль комплекс факторов — анатомо-топографические особенности слезоотводящих путей, патология носа, нарушение носового дыхания и т.д.

Выделяют следующие причины нарушений слезоотведения у детей:

— закрытие носослезного канала эмбриональной тканью;
  костные аномалии развития и расположения носослезного канала;
— аномалии развития и расположения век, слезных точек и канальцев;
— аномалии развития и расположения слезного мешка;
— аномалии строения носа;
  заболевания слизистой оболочки носа и глаз;
— повреждение слезоотводящих путей;
  комбинированные изменения слезоотводящих путей;
  приобретенная патология слезных точек, канальцев, носослезного канала.

Лечение патологии слезных точек и канальцев. Лечение заболеваний слезных канальцев представляет собой трудную задачу.

Основной жалобой и признаком стриктур и облитерации слезных канальцев, а также атрезии слезных точек являются упорное слезостояние и слезотечение.

Для диагностики атрезии слезных точек используют биомикроскопию (см. соответствующий раздел), а также канальцевую и носовую пробы (при наличии одной слезной точки).

Канальцевую пробу проводят для определения присасывающей функции слезных канальцев, для чего в конъюнктивальный мешок впускают 1—2 капли 2% раствора колларгола. Канальцевая проба положительна, если эвакуация раствора из конъюнктивальной полости занимает менее 5 мин; при надавливании на область слезного мешка из слезных точек выделяется капля раствора.

При замедленной канальцевой пробе время эвакуации более 5 мин, но жидкость проходит в слезный мешок (после надавливания на область слезного мешка из слезных точек выделяется жидкость).

При отрицательной канальцевой пробе раствор колларгола из конъюнктивальной полости не эвакуируется (при надавливании на область слезного мешка колларгол из слезных точек не выделяется).

В целях исключения или подтверждения сочетанного поражения слезных канальцев и слезного мешка проводится носовая проба; ее оценивают по времени появления 2% раствора колларгола в носу под нижней носовой раковиной. Ватный тампон (жгут) на зонде вводят под нижнюю носовую раковину на глубину 2,5-3 см от входа в нос. Проба считается положительной при окрашивании тампона в коричневый цвет.

Носовая проба считается положительной, если время появления раствора в носу не превышает 10 мин.

При замедленной пробе жидкость появляется в носу в промежутке от 20 до 30 мин.

При отрицательной пробе раствор колларгола не проходит в нос и после 30 мин от начала исследования.

В случаях недостаточной четкости результатов канальцевой и носовой проб делают промывание и бужирование слезоотводящих путей.

Бужирование позволяет уточнить уровень и протяженность поражения, а промывание — оценить состояние других отделов слезоотводящего пути. Если промывная жидкость свободно проходит в носоглотку, то слезный мешок и носослезный канал функционируют нормально.

В последующем проводят контрастную рентгенографию слезоотводящих путей с йодолиполом, которая дает дополнительную информацию о состоянии слезного мешка и носослезного канала.

Лечение атрезии слезных точек хирургическое, выбор метода зависит от вида патологии.

При закрытии слезной точки слизистой пленкой достаточно провести крестообразный разрез ее или проколоть ее острым коническим зондом, а в послеоперационном периоде в течение 2—3 дней проводить бужирование слезной точки.

При отсутствии слезной точки показана ее пластика. Перпендикулярно краю века делают разрез глубиной до 5 мм в 2-3 мм от слезного бугорка. Обнаружив слезный каналец, формируют слезную точку, выкраивая конъюнктивальный лоскут треугольной формы. В послеоперационном периоде в течение 3—5 дней проводится бужирование сформированной слезной точки.

Наиболее неблагоприятно отсутствие слезной точки и слезного канальца. Хирургическое лечение при этом сложное. Возможная неэффективность этих операций заставляет проводить их не ранее 14—15 лет.

Лечение облитерации и стриктур слезных канальцев хирургическое. Выбор метода операции зависит от состояния всего слезоотводящего пути. При поражении только в слезных канальцах проводится пластика слезных канальцев с временной их интубацией силиконовым кольцевым капилляром сроком до 2 лет.

Стеноз носослезного канала. Длительный воспалительный процесс в слезоотводящих путях у детей и взрослых нередко приводит к стенозу и облитерации носослезного канала, а в дальнейшем становится причиной хронического дакриоцистита, который уже требует сложного оперативного вмешательства — дакриоцисториностомии.

Больным, которым ранее неоднократно проводили зондирование и промывание слезоотводящих путей с кратковременным улучшением, показано тщательное обследование с целью выявления и лечения ЛОР-патологии. После этого следует провести курсовое лечение, включающее в себя зондирование носослезного канала с последующим промыванием слезоотводящих путей раствором, состоящим из равных частей 2% раствора новокаина, 1% раствора химотрипсина и 2,5% раствора гидрокортизона.

Консервативное лечение. После троекратной инсталляции в конъюнктивальную полость 1% раствора дикаина через верхний слезный каналец в носослезный канал проводят боуменовский зонд № 1 и оставляют его на 25—30 мин. После извлечения зонда промывают слезоотводящие пути через верхнюю слезную точку раствором, состоящим из равных частей 2% раствора новокаина, 1% раствора химотрипсина и 2,5% раствора гидрокортизона. Через 3 дня процедуру повторяют. Всего проводят 5 процедур с интервалом 3—4 дня. Если в процессе зондирования боуменовский зонд № **1** начинает проходить свободно, то его заменяют на зонд № 2. Для проверки результатов лечения больных необходимо обследовать через 1 мес. При необходимости курс лечения повторяют. При неэффективности повторного курса лечения проводят временную интубацию носослезного канала силиконовым капилляром.

ДАКРИОЦИСТИТ НОВОРОЖДЕННЫХ

Причиной дакриоциститов новорожденных являются аномалии развития носового устья носослезного канала, который в таких случаях заканчивается слепым мешком. В связи с нарушением слезоотведения развивается слизисто-гнойный или, чаще, гнойный дакриоцистит. Микрофлора конъюнктивальной жидкости находит в слезном мешке благоприятную питательную среду в виде желеобразной массы (состоящей из слизи и омертвевших эмбриональных клеток), заполняющей мешок и носослезный канал. Обычно в первые дни и недели после рождения желеобразная пробка самостоятельно устраняется и просвет носослезного канала освобождается. Удаление пробки затруднено при сужении носового устья носослезного канала, а также при кольцевидных складках слизистой оболочки канала. Удаление пробки и восстановление просвета канала затруднены при закрытом носовом устье (слепой конец). Этот нижний конец носослезного канала, находящийся позади переднего конца нижней носовой раковины, закрыт до 8 мес гестации.

Когда имеются неблагоприятные анатомические или патологические условия или пленка, закрывающая устье, очень толста, просвет носослезного канала не открывается и развивается дакриоцистит.

Клиника дакриоцистита новорожденных в некоторой степени однообразна: через несколько дней после рождения появляются незначительное слизистое ющ слизисто-гнойное отделяемое в конъюнктивальной полости одного или обоих глаз, слезостояние, слезотечение (редко) в сочетании с небольшой гиперемией конъюнктивы, что часто смешивают с конъюнктивитом. Незаметно также припухание в области слезного мешка. Кардинальным признаком дакриоцистита становится выделение слизисто-гнойного содержимого через слезные точки при надавливании на область слезного мешка. Иногда этого симптома нет, что может быть связано с предшествующей медикаментозной терапией, но повторные исследования с проведением пробы Веста, промыванием помогают установить диагноз.

Лечение дакриоцистита новорожденных необходимо начинать сразу после его выявления.

Схема поэтапного лечения детей с врожденными дакрвоциститамн

Вид лечения	Возраст проведения	Частота	Продолжительность, нед
Массаж слезного мешка	С рождения	Ежедневно	2-3
Промывание слезоотводящих путей	С 1 мес	Через 1—2 дня	1-2
Ретроградное зондирование носослезного канала	С 2 мес	Через 5—7 дней	До 2-3
Зондирование носослезных путей сверху	С 4 мес (при необходимости независимо от возраста)	Через 7 дней	До 2-3
Эндоназальная дакриоцисторино-стомия	С 2-3 лет		

Поэтапное, последовательное лечение дакриоциститов новорожденных с эндоназальным зондированием приводит к выздоровлению в 98% случаев.

Поздно выявленные и несвоевременно леченные дакриоциститы новорожденных приобретают хроническое течение, осложняясь множественными плотными сращениями в носослезном канале, дилатацией, а нередко абсцессом и флегмоной слезного мешка, которые значительно снижают эффективность консервативного лечения и требуют оперативного вмешательства.

ФЛЕГМОНА СЛЕЗНОГО МЕШКА

С выходом воспалительного процесса за пределы слезного мешка его вялое хроническое течение становится бурным *(phlegmona sacci lacrimales).* Высоко-

вирулентные бактерии могут проникнуть из слезного мешка в окружающую клетчатку.

Флегмона слезного мешка проявляется нарушением общего состояния: гипертермией, недомоганием, головной болью. Локальная симптоматика заключается в гиперемии и отеке окружающих слезный мешок тканей, при развитии процесса эти явления распространяются на область век и переносья. В процессе абсцедирования появляется флюктуация над областью слезного мешка и при саморазрешении процесса (вскрытии абсцесса) образуются свищи. Иногда гной прорывается не наружу, а в полость носа через носослезный канал или через разрушенную гнойным процессом слезную кость, в результате чего может образоваться внутриносовая фистула. У маленьких детей флегмона всегда сопровождается лихорадкой и может осложниться сепсисом.

В последнее время при дакриоциститах новорожденных флегмона появляется уже в первые дни жизни ребенка.

Лечение флегмоны слезного мешка проводится по схеме, применяемой при дакриоциститах новорожденных, за исключением массажа. Зондирование и последующее промывание следует производить безотлагательно и осторожно в связи с воспалением окружающих слезный мешок тканей и возможностью попадания промывной жидкости за пределы слезного мешка.

Для предотвращения генерализации процесса целесообразно назначение антибиотиков широкого спектра действия парентерально.

Хронические дакриоциститы развиваются у детей чаще вследствие недоразвития или облитерации носослезного канала при нелеченом дакриоцистите новорожденных. У взрослых, в отличие от детей, развитие хронического дакриоцистита связано с длительным воспалительным заболеванием полости носа и его придаточных полостей или травмой лица.

Заподозрить хронический дакриоцистит можно при неэффективности или кратковременной эффективности лечения у детей. Для окончательного установления диагноза необходимо рентгенологическое исследование — рентгенография слезных путей с йодолиполом.

Тактика лечения хронического дакриоцистита зависит от изменений слезоотводящих путей, выявленных на рентгенограммах. При облитерации носослезного канала показано хирургическое лечение.

Хирургическое лечение хронического дакриоцистита заключается в создании соустья между слезным мешком и полостью носа — дакриоцисториностомии, которую можно выполнить как снаружи, так и эндоназально. У детей и взрослых целесообразна эндоназальная дакриоцисториностомия. Время такой операции сокращается, что немаловажно в связи с возрастом пациентов и использованием инкубационного наркоза. Эндоназальная дакриоцисториностомия позволяет учитывать анатомические соотношения в полости носа и высококосметична, так как нет наружных послеоперационных рубцов.

Хирургическое лечение хронического дакриоцистита у детей целесообразно проводить не ранее 3—5-летнего возраста, поскольку формирование лицевого скелета связано с возможностью облитерации соустья. До проведения операции следует проводить массаж слезного мешка и закапывать дезинфицирующие капли. У взрослых хирургическое лечение проводят после выявления непроходимости носослезного канала.

Ключевые слова

Слезная железа
Дакриоаденит
Слезоотводящие пути
Слезные точки и канальцы
Носослезный канал
Дакриоцистит

Вопросы для самоконтроля

1. На какие основные части подразделяются слезоотводящие пути?
2. Какие изменения бывают при дакриоадените?
3. Какие кардинальные признаки дакриоцистита новорожденных вам известны?
4. Какие осложнения могут быть при нелеченом дакриоцистите?
5. Какие основные этапы лечения дакриоцистита вам известны?
6. Какие исследования помогают выявить патологию слезоотводящих путей?

ПАТОЛОГИЯ конъюнктивы

Г Ш

Q

Усвоив материал этой главы, вы должны знать:

каковы анатомо-физиологические особенности, основные функции конъюнктивы;

какие жалобы предъявляют больные с конъюнктивитом;

какими методами обследуют конъюнктиву;

общие объективные признаки конъюнктивитов;

инфекционные заболевания, при которых могут возникать конъюнктивиты;

характерные симптомы дифтерийного, гонорейного, аденовирусного, бактериального конъюнктивитов;

симптомы трахомы и ее осложнения;

основные лекарственные средства, используемые для лечения конъюнктивитов;

меры профилактики воспалительных заболеваний конъюнктивы.

Выделяют 3 основные группы заболеваний конъюнктивы: воспаление; дистрофия и новообразования. Воспалительными заболеваниями (конъюнктивиты), по данным литературы, страдают 30—40% больных, обращающихся за медицинской помощью по поводу патологии глаз. Большинство конъюнктивитов заразны и подчас принимают характер эпидемий.

КОНЪЮНКТИВИТЫ ЭКЗОГЕННОЙ ЭТИОЛОГИИ

Диагностика воспалительных заболеваний соединительной оболочки глаза включает оценку жалоб больного, изучение анамнеза заболевания, анализ данных, полученных при объективном исследовании глаз.

Больные конъюнктивитами жалуются на светобоязнь, слезотечение, отделяемое из глаз (серозное, слизистое или гнойное), чувство инородного тела под веками,

покраснение глаз, склеивание ресниц по утрам. Местные симптомы нередко сочетаются с общими: катаром верхних дыхательных путей, повышением температуры, головной болью, увеличением предушных или подчелюстных лимфатических узлов. При сборе анамнеза необходимо выявить начало и предполагаемые причины заболевания, определить субъективные симптомы заболевания и время их появления, сезонность, контакты, профессиональные вредности, заболевания смежных с глазом областей (ринит, стоматит, фарингит и др.), а также склонность к аллергии.

Объективное обследование больного конъюнктивитом должно включать исследование остроты зрения без коррекции и с коррекцией. При наружном осмотре глаза и его придатков оценивают состояние век, определяют отек и его выраженность, цвет кожных покровов, ширину глазной щели (нормальная или сужена), наличие или отсутствие отделяемого. Последовательно осматривают все отделы конъюнктивы (глазного яблока, сводов и век) с использованием метода бокового освещения. Для исследования конъюнктивы применяют простой выворот век и биомикроскопию. При конъюнктивитах в воспалительный процесс может вовлекаться роговица, поэтому важное значение приобретает дифференциальная диагностика инъекции глаза. Различают 4 вида инъекции глаза: конъюнктивальную, перикорнеальную, смешанную и застойную.

Конъюнктивальная инъекция — гиперемия слизистой оболочки глазного яблока, интенсивность которой уменьшается в направлении от сводов конъюнктивы к лимбу. Слизистая оболочка ярко-красная, набухшая, разрыхленная. Рисунок мейбомиевых желез не виден. Отдельные сосуды хорошо видны и смещаются вместе с конъюнктивой.

Перикорнеальная инъекция является признаком заболевания или повреждения роговицы, склеры, радужки или ресничного тела. Она почти всегда располагается в глубоких слоях склеры, чаще всего в области склеры у лимба, т.е. соответствует месту петлистой сосудистой сети, образованной из ветвей мышечных и задних цилиарных длинных артерий. Гиперемия имеет синюшно-розовый оттенок, инъекция расположена вокруг роговицы в виде кольца различной ширины, уменьшается по направлению к периферии. Отдельные сосуды не видны, а следовательно, не может быть речи об их смещаемости и сдавлении.

Смешанная инъекция представляет собой сочетание конъюнктивальной и перикорнеальной инъекций.

Застойная инъекция описана в разделе, посвященном патологии внутриглазного давления.

Чтобы отличить конъюнктивальную инъекцию от перикорнеальной, в сомнительных случаях применяют пробу со стеклянной палочкой или пробу с закапыванием раствора адреналина.

Плоским концом стерильной стеклянной палочки прижимают расширенные сосуды конъюнктивы, покрывающей глазное яблоко, к склере. Затем этой же стеклянной палочкой стараются сместить сосуды конъюнктивы относительно склеры. В случае конъюнктивальной (поверхностной) инъекции сосуды под стеклянной палочкой сдавливаются и глаз бледнеет. Расширенные сосуды конъюнктивы легко смещаются относительно склеры. При перикорнеальной (глубокой, цилиарной) инъекции при обычном исследовании отдельные

сосуды не видны, они не могут быть сдавлены или смещены стеклянной палочкой.

Закапывание в конъюнктивальный мешок 1—2 капель 0,1% раствора адреналина через 1—2 мин приводит к резкому сужению сосудов и значительному уменьшению гиперемии конъюнктивы при поверхностной инъекции. При перикорнеальной инъекции сосуды, расположенные в эписклере, не суживаются и интенсивность покраснения глаз после закапывания адреналина не меняется. Проба с адреналином помогает обнаружить смешанную инъекцию, поскольку адреналин, сокращая сосуды конъюнктивы, устраняет конъюнктивальную инъекцию и помогает выявить перикорнеальную.

Диагностика конъюнктивита обычно не вызывает затруднений. На основании клинической картины установить этиологию процесса трудно, поэтому при всяком воспалении желательно взять мазок с конъюнктивы или сделать соскоб. Полученный материал можно немедленно окрасить и исследовать под микроскопом (бактериоскопический метод) или сделать посев на питательную среду, отправить в лабораторию для исследования микрофлоры и определения чувствительности отделяемого к антибиотикам (бактериологическое исследование). Полученные результаты позволят правильнее назначить лечение.

В зависимости от клинической картины выделяют бактериальные конъюнктивиты (рис. 60, см. вкл.): эпидемический Коха—Уикса, пневмококковый, стафилококковый, стрептококковый, дишюбациллярный, гонококковый, дифтерийный, конъюнктивит при кори и вирусные конъюнктивиты: эпидемический, эпидемический геморрагический, аденовирусный, герпетический.

ОСТРЫЕ МИКРОБНЫЕ КОНЪЮНКТИВИТЫ

Эпидемический конъюнктивит Коха—Уикса. Возбудитель — бактерия Коха—Уикса *(Haemophilus conjunctivitidis).* Заболевание чрезвычайно контагиозно. Обычно поражаются целые семьи, а если инфекция заносится в ясли или детские сады, то заболевает большая часть детей. Эпидемии этого заболевания распространены во всех странах с теплым и жарким климатом.

Инфекция передается контактным путем через загрязненные руки, одежду, белье и другие зараженные предметы. Переносчиком болезни могут быть мухи. После клинического выздоровления больные могут оставаться бактерионосителями и поддерживать эндемичность инфекции.

Заболевание начинается внезапно с покраснения конъюнктивы век и глазного яблока, слезотечения и светобоязни. Утром больной не может открыть глаза, так как края век склеены высохшим отделяемым. В первый день отделяемое скудное слизистое, затем становится обильным и гнойным. Обычно поражаются оба глаза, причем второй заболевает через несколько часов или через 1—2 дня после первого. При остром эпидемическом конъюнктивите в процесс вовлекается конъюнктива глазного яблока, которая резко краснеет и отекает. В ней отмечаются петехиальные кровоизлияния. В пределах открытой глазной щели утолщенная и отечная конъюнктива склеры выглядит, как два бледных сероватых островка треугольной формы, обращенных основанием

к лимбу. Сильный отек конъюнктивы наблюдается в области нижней переходной складки. Часто возникают значительный отек век, недомогание, повышение температуры, насморк, головные боли. Особенно бурно заболевание протекает у детей, у которых нередко в процесс вовлекается роговица, где образуются поверхностные инфильтраты. В этих случаях заболевание сопровождается светобоязнью, слезотечением, блефароспазмом и гнойным отделяемым.

В части случаев заболевание протекает в стертой форме при умеренно выраженных явлениях воспаления с незначительной гиперемией конъюнктивы и небольшим количеством слизистого и слизисто-гнойного отделяемого. Болезнь продолжается 5—6 дней, но при осложнении со стороны роговицы может затягиваться. По мере угасания явлений конъюнктивита инфильтраты в роговице быстро и бесследно рассасываются.

Профилактика. Необходимо выявление бактерионосителей с тщательной их санацией под бактериологическим контролем. В эндемичных районах всем детям весной и летом показаны профилактические инсталляции 20% раствора сульфацил-натрия или раствора антибиотиков. Заболевшие должны быть немедленно изолированы, контактные подлежат профилактическому лечению.

Пневмококковый конъюнктивит наблюдается преимущественно у детей и имеет некоторые особенности. Отмечаются отек век, точечные геморрагии на конъюнктиве склеры. На слизистой оболочке век и нижнего свода образуются белесовато-серые пленки, которые легко снимаются влажной ватой. После их удаления обнажается разрыхленная, но не кровоточащая конъюнктива. Часто в процесс вовлекается роговица. В поверхностных слоях перилимбальной области образуются мелкие инфильтраты, которые затем эрозируются, но не оставляют после себя стойких помутнений. В детских коллективах заболевание может носить эпидемический характер.

Лечение. Не следует накладывать повязку, под повязкой невозможно мигание, способствующее эвакуации отделяемого из конъюнктивальной полости. Назначают частые промывания конъюнктивальной полости антисептическими растворами (раствор перманганата калия 1:5000, раствор фурацилина 1:5000). В глаз закапывают не менее 4—6 раз в день 30% раствор сульфацил-натрия, растворы антибиотиков широкого спектра действия. За веки закладывают глазную мазь (1% тетрациклиновая, 1% эритромициновая, 1% эмульсия синтомицина).

Профилактика острого конъюнктивита заключается в соблюдении правил личной гигиены (не касаться глаз немытыми руками, не использовать чужое полотенце или постельное белье). Больные дети не должны посещать школу или дошкольные учреждения. Всем лицам, находившимся в контакте с больным, профилактически рекомендуется в течение 2—3 дней закапывать в глаза 30% раствор сульфацил-натрия. До прекращения гнойных выделений из глаз необходимо ежедневно менять полотенце, постельное белье.

Гонококковый конъюнктивит (гонобленнорея) развивается при попадании в конъюнктивальный мешок возбудителя гонореи *(Neisseria gonorrhoeae)* (рис. 61, см. вкл.). Гонорея — тяжелое заболевание конъюнктивы, весьма опасное для роговицы. Клинически различают гонобленнорею новорожденных, детей и взрослых. Заражение новорожденного возможно при прохождении плода через родовые пути больной гонореей матери или через предметы ухода. Детская

гонобленнорея чаще встречается у девочек при несоблюдении гигиенических правил. У взрослых заражение происходит при заносе в глаз загрязненными руками отделяемого из половых органов.

Гонобленнорея новорожденных развивается обычно на *2*—3-й день после рождения. Появляется выраженный синюшно-багровый отек век. Припухшие веки становятся плотными, их почти невозможно открыть для осмотра глаза. При этом из конъюнктивальной полости изливается кровянистое отделяемое цвета мясных помоев. Конъюнктива резко гиперемирована, инфильтрирована, разрыхлена и легко кровоточит. Через 3—4 дня отек век уменьшается, веки становятся мягкими, тестоватыми. Выделения из глаз гнойные, обильные, сливкообразной консистенции, желтого цвета.

Исключительная опасность гонобленнореи заключается в поражении роговицы. Отечные веки и конъюнктива сдавливают роговицу и нарушают ее питание. Эпителий роговицы мацерируется, и при обильном гнойном отделяемом легко возникают гнойные язвы. Роговица становится матовой. На этом фоне появляется желтовато-серый инфильтрат, который вскоре распадается, превращаясь в язву. Язва может очиститься, зарубцеваться и превратиться в бельмо. Гнойная язва может привести к быстрому расплавлению и перфорации роговицы. Инфекция проникает внутрь глаза и вызывает эндофтальмит или панофтальмит с последующей атрофией глазного яблока. Следует отметить, что к столь грозным осложнениям гонококковый конъюнктивит у новорожденных приводит сравнительно редко.

Гонобленнорея у взрослых протекает тяжелее, чем у новорожденных. Она сопровождается общими симптомами: лихорадочным состоянием, поражением суставов, мышц, нарушением сердечной деятельности. Хотя у взрослых поражается обычно один глаз, приведенные выше осложнения со стороны роговицы и других отделов глазного яблока у них встречаются чаще и заканчиваются образованием грубых бельм, атрофией глазного яблока с неизбежной слепотой.

Гонобленнорея у детей протекает легче, чем гонококковый конъюнктивит у взрослых, но тяжелее, чем у новорожденных. У детей старшего возраста при гонобленнорее нередко в процесс вовлекается роговица. Так же как и у взрослых, чаще поражается один глаз.

Диагностика обычно не вызывает затруднений, так как клиническая картина очень характерна. Для подтверждения диагноза необходимо лабораторное исследование отделяемого из конъюнктивальной полости на гонококк. При дифференциальной диагностике гонобленнореи с хламидиозной бленнореей новорожденных необходимо учитывать, что хламидиозная бленнорея развивается не ранее чем через 7—10 дней после рождения. Конъюнктивит при этом более легкий со скудным или умеренным слизисто-гнойным отделяемым.

Лечение общее и местное. Общее лечение состоит в назначении сульфаниламидных препаратов и антибиотиков широкого спектра в дозах, соответствующих возрасту. Местно назначают частые промывания глаз раствором перманганата калия 1:5000, через каждые \—*2ч* закапывают раствор натриевой соли бензилпенициллина в разведении 10 000 ЕД в 1 мл, растворы других антибиотиков или 30% раствор сульфацил-натрия. На ночь за веки закладыва-

ют мазь или лекарственные пленки, содержащие сульфаниламиды или антибиотики.

Лечение следует продолжать до полного клинического выздоровления и отрицательных результатов исследования содержимого конъюнктивальной полости на гонококк. Лечение сокращает сроки заболевания до нескольких дней.

Прогноз при своевременном и энергичном лечении благоприятный. Лечение предупреждает развитие осложнений со стороны роговицы и исключает тем самым слепоту или понижение зрения. В нашей стране до 1917 г. гонобленнорея была причиной слепоты примерно в 10% случаев. В настоящее время благодаря повсеместно действующей строгой системе профилактических мероприятий у новорожденных гонобленнорея стала редкостью.

Профилактика. По существующему законодательству (Приказ Минздрава РФ № 345 от 26.11.97) профилактика гонобленнореи у новорожденных является обязательной. Сразу после рождения ребенку протирают глаза ватным тампоном, смоченным дезинфицирующим раствором (фурацилин 1:5000, риванол 1:5000), и закапывают в каждый глаз 1 каплю 30% раствора сульфацил-натрия. Закапывание этого лекарственного вещества повторяют 2—3 мин.

Главным в профилактике гонобленнореи новорожденных остаются тщательное многократное обследование беременных, их своевременное и активное лечение. У взрослых или у детей при поражении гонококковым конъюнктивитом одного глаза профилактика заражения здорового глаза заключается в соблюдении правил личной гигиены.

Дифтерийный конъюнктивит вызывается коринебактерией дифтерии *(Corynebacterium diphtheriae).* Заболевание обычно развивается в сочетании с дифтерией зева, носа, гортани, но возможны и первичные поражения глаза. В настоящее время болезнь встречается крайне редко и, как правило, у не привитых против дифтерии детей и взрослых. Возбудителю свойственна очень высокая токсигенность, он способен вызывать воспаление со значительным отеком тканей и образованием фибринозно-некротических пленок.

Заболевание начинается сильным отеком, гиперемией, болезненностью и уплотнением век. Вывернуть веки невозможно. Удается только несколько развести их, при этом из глазной щели выделяется мутная жидкость с хлопьями. На краях век видны серые налеты-пленки, которые распространяются на конъюнктиву век и конъюнктиву глазного яблока. Пленки плотно спаяны с подлежащей тканью, их удаление затруднительно. На местах насильственно отторгнутых пленок слизистая оболочка кровоточит. Пораженные участки конъюнктивы некротизируются и через 7—10 дней от начала заболевания начинают отпадать. В период отторжения пленок отделяемое становится гнойным. Отек век уменьшается, воспаление идет на убыль, и приблизительно через 2—3 нед процесс заканчивается образованием звездчатых рубцов. При поражении конъюнктивы склеры в местах контакта эрозий могут образоваться сращения век с глазным яблоком — симблефарон.

Наиболее опасным осложнением является вовлечение в процесс роговицы. Из-за сдавления плотными отечными веками и токсического воздействия трофика роговицы нарушается. В ней появляются множественные инфильтраты, некротические эрозии, превращающиеся в гнойные язвы. В тяжелых случаях наступает прободение роговицы, глаз погибает от эндофтальмита или панофтальмита.

Заболеванию присущи общие признаки дифтерии. Даже при локализации процесса только в глазу у больных отмечаются общая интоксикация, высокая температура тела, увеличение и болезненность регионарных лимфатических узлов и др.

Диагностика может быть затруднена, так как возможны легкие формы болезни с образованием не очень плотных пленок или даже без них. Следует учитывать и возможность образования пленок при конъюнктивитах другой этиологии (пневмококковый конъюнктивит, вирусные конъюнктивиты). Пленки при этих заболеваниях удаляются легко и без кровотечения. Окончательная диагностика основывается на данных бактериологического исследования, хотя и при этом надо иметь в виду морфологическое сходство коринебактерии дифтерии с палочкой ксероза, сапрофитирующей в конъюнктивальной полости.

Лечение и профилактика. Больного изолируют в боксе инфекционного отделения. Противодифтерийную сыворотку (6000—12 ООО ЕД) вводят (по Безредке) даже в сомнительных случаях. Применяют антибиотики широкого спектра действия парентерально и местно, витамины А и комплекса В внутрь и местно в каплях. В начале болезни назначают частые промывания глаз растворами оксицианида ртути (Г.5000), перманганата калия (1:5000), закапывание в глаз растворов сульфацил-натрия или антибиотиков. На ночь в конъюнктивальный мешок закладывают 1% эмульсию синтомицина или 1% тетрациклиновую мазь. Проводят дезинтоксикационное лечение. При осложнениях со стороны роговицы необходимо добавлять средства, направленные на улучшение питания роговицы, стимулирующие эпителизацию эрозий и изъязвлений. При стихании воспалительных явлений целесообразно назначать рассасывающие средства.

Диплобациллярный (ангулярный) конъюнктивит вызывается диплобациллой Моракса—Аксенфельда *(Moraxella lacunata),* чувствительной к температуре выше 55 °С и устойчивой к низким температурам. В холодной воде возбудитель не теряет жизнеспособности много дней, передается от больного обычно через грязные руки, общее полотенце, подушки и другие предметы, но заражение может произойти и при умывании загрязненной водой.

Заболевание обычно протекает хронически и лишь в редких случаях подостро. Оно имеет довольно характерную клиническую картину. Больные жалуются на сильный зуд, жжение и резь в глазах, частые болезненные мигания. Обращает на себя внимание выраженное покраснение в углах глазной щели, откуда и произошло название болезни. Кожа здесь мацерирована, экзематозно изменена, с мокнущими трещинами. Конъюнктива век в углу глазной щели разрыхлена и гиперемирована. Конъюнктивальное отделяемое скудное, в виде тягучей слизи. Застилая центральную часть роговицы, оно мешает зрению. Ночью отделяемое скапливается в углах и засыхает в твердые восковидные корочки.

Лечение. При правильной диагностике лучшим средством является сульфат цинка, который специфически действует на диплобациллу Моракса—Аксенфельда. Закапывают 0,5 или 1% раствор сульфата цинка в конъюнктивальный мешок 4—6 раз в день. Края век смазывают 1—5% мазью оксида цинка. Рекомендуется продолжать лечение препаратами цинка еще несколько недель после исчезновения болезненных явлений.

При неправильном лечении конъюнктивит может длиться годами. Иногда наблюдаются осложнения со стороны роговицы в виде краевых поверхностных инфильтратов и изъязвлений.

ВИРУСНЫЕ КОНЪЮНКТИВИТЫ

В последние десятилетия благодаря успешному лечению микробных заболеваний резко возросла доля вирусных инфекций, в том числе и вирусных конъюнктивитов. Некоторые вирусы высококонтагиозны, и заболевания принимают характер эпидемий. Эффективных мер борьбы с ними пока не найдено. Вспышки вирусных конъюнктивитов часто дают непредвиденный рост временной нетрудоспособности. Поражения конъюнктивы могут вызвать вирусы различных групп (рис. 62, см. вкл.).

Герпетический конъюнктивит. Заболевание вызывает вирус простого герпеса *(Herpes simplex).* Конъюнктивит чаще возникает у детей, поражает один глаз, протекает длительно, вяло, сопровождается высыпанием пузырьков на коже век. Определяют 3 клинические формы: катаральную, фолликулярную и везикулярно-язвенную. При катаральной форме наблюдается симптоматика нерезко выраженного острого или подострого конъюнктивита со слизистым или слизисто-гнойным отделяемым. Фолликулярная форма вызывает реакцию аденоидной ткани с высыпанием фолликулов. Везикулярно-язвенная форма протекает с образованием эрозий или язв (рецидивирующая язва конъюнктивы и края век), прикрытых нежными пленками, нередко на конъюнктиве склеры и лимбе возникают узелки, напоминающие фликтены при туберкулезно-аллергическом кератоконъюнктивите. При везикулярно-язвенной форме у пациентов отмечаются светобоязнь, блефароспазм, слезотечение.

Аденовирусный конъюнктивит (фарингоконъюнктивальная лихорадка) проявляется лихорадкой, фарингитом и негнойным фолликулярным конъюнктивитом. Заболевание известно давно, но его связь с аденовирусами доказана только в 60-е годы, когда была выявлена и изучена новая группа возбудителей острых респираторных инфекций — аденовирусов.

Возбудитель болезни - аденовирусы 3, 5 и 7-го серотипов. Инфекция передается воздушно-капельным и контактным путями. Инкубационный период 7-8 дней.

Заболевание начинается с повышения температуры тела и выраженного назофарингита. Температурная кривая часто двугорбая, и, как правило, вторая волна сочетается с появлением конъюнктивита. Подчелюстные лимфатические узлы увеличены. Конъюнктивит обычно начинается сначала на одном глазу, а через 2—3 дня в процесс вовлекается и другой глаз. Появляются отек век, гиперемия и необильное слизистое или слизисто-гнойное отделяемое. Гиперемия захватывает все отделы конъюнктивы, распространяется на полулунную складку и слезное мясцо, но особенно сильно выражена в нижней переходной складке. Выделяют катаральную, пленчатую и фолликулярную формы конъюнктивита.

Катаральная форма встречается особенно часто и проявляется незначительным отеком век, гиперемией конъюнктивы век и переходных складок, неболь-

шим количеством слизистого или слизисто-гнойного отделяемого. Катаральный конъюнктивит представляет собой наиболее легкую форму болезни и продолжается в среднем 5—7 дней. Полное выздоровление наступает через 10—15 дней. Со стороны роговицы осложнений не наблюдается, хотя понижение чувствительности закономерно, как и при других формах конъюнктивита.

Пленчатая форма встречается реже, чем катаральная, примерно в четверти случаев. Пленки обычно нежные, серовато-белые, легко снимаются влажным ватным тампоном. Однако в некоторых случаях образуются довольно плотные фибринозные пленки, с трудом отделяющиеся от подлежащей воспаленной слизистой оболочки. Обнаженная поверхность может кровоточить. В исходе возможно рубцевание конъюнктивы. Эта форма конъюнктивита иногда служит поводом к ошибочной диагностике дифтерии. В отличие от дифтерии слизистая оболочка глаза при фарингоконъюнктивальной лихорадке отечна незначительно, не имеет цианотичного оттенка, процесс нередко сопровождается кровоизлияниями под конъюнктиву склеры. Роговица в процесс вовлекается редко, но иногда в поверхностных слоях роговицы обнаруживаются мелкоточечные инфильтраты, которые бесследно рассасываются.

Фолликулярная форма сопровождается высыпанием фолликулов на конъюнктиве хряща и переходных складок. В одних случаях фолликулы мелкие, их немного, они расположены на гиперемированной и отечной конъюнктиве по углам век. В других случаях фолликулы крупные, полупрозрачно-студенистые, покрывают всю разрыхленную и инфильтрированную слизистую оболочку век, особенно в области переходных складок. Изменения конъюнктивы похожи на начальную стадию трахомы, но диагностические ошибки едва ли возможны. При трахоме никогда не наблюдается лихорадки и назофарингита, да и фолликулярная реакция преобладает на конъюнктиве верхнего века.

Эпидемический кератоконъюнктивит вызывает аденовирус 8-го серотипа. В последнее время накопились данные, подтверждающие этиологическую роль и аденовирусов других серотипов. Вспышки этого заболевания известны давно и неоднократно наблюдались и описывались в различных странах мира, в том числе и в СССР. Эпидемическому кератоконъюнктивиту свойственна очень высокая контагиозность. Поражаются главным образом взрослые. Заражение происходит в семьях, организованных коллективах. Инфекция передается контактным путем через предметы общего пользования, посредством инфицированных глазных капель, офтальмологических инструментов, загрязненных рук медицинского персонала. Инкубационный период 4—8 дней.

Клиническая картина довольно характерна. Заболевание начинается остро сначала на одном, а затем и на другом глазу. Больные жалуются на покраснение глаза, ощущение его засоренности, слезотечение, умеренное слизистое или слизисто-гнойное отделяемое. При осмотре обнаруживают отек век, гиперемию, а также инфильтрацию конъюнктивы век, переходных складок, полулунной складки, слезного мясца. Гиперемия и студенистый отек распространяются и на конъюнктиву склеры. На конъюнктиве век, главным образом в нижней переходной складке, выявляются множественные, обычно некрупные прозрачные фолликулы. Отделяемое незначительное, негнойное, у некоторых больных могут быть нежные легкоснимающиеся белесоватые пленки. Часто отмечаются увеличение и болезненность предушных и подчелюстных

лимфатических узлов. Глазным проявлениям могут предшествовать общие симптомы: легкое недомогание, головная боль, плохой сон. Примерно через 1 нед явления конъюнктивита стихают, а через несколько дней кажущегося улучшения усиливается слезотечение, обостряется ощущение засоренности глаза, появляется светобоязнь — признаки закономерного поражения роговицы. Некоторые больные жалуются на снижение зрения. При исследовании роговицы обнаруживаются множественные точечные, беспорядочно рассеянные помутнения, снижение чувствительности. При вовлечении в процесс второго глаза клиническая симптоматика обычно менее выражена.

Заболевание продолжается от 2 нед до 2 мес и более и заканчивается благополучно. После рассасывания помутнений роговицы зрение полностью восстанавливается. В отдельных случаях они регрессируют очень медленно, 1—2 года. После перенесенного эпидемического кератоконъюнктивита остается иммунитет.

Характерная клиническая картина и анамнез позволяют установить правильный диагноз. Особое значение при дифференциальной диагностике имеют изменения роговицы — снижение ее чувствительности и высыпание точечных субэпителиальных инфильтратов.

Профилактика. При подозрении на эпидемический аденовирусный кератоконъюнктивит или при первых случаях заболевания необходимо локализовать инфекцию и предупредить ее распространение. Основное внимание уделяют профилактическим мероприятиям в глазных кабинетах поликлиник и в глазных стационарах. Необходима изоляция больных и контактировавших. Профилактика конъюнктивитов заключается в применении индивидуальных пипеток и глазных палочек, а также в ежедневной смене глазных капель в стационарах и поликлиниках. Глазные палочки стерилизуют автоклавированием, глазные пипетки — кипячением. Инструменты, не подлежащие термической стерилизации, обеззараживают выдерживанием в 5% растворе фенола или 4% растворе пероксида водорода с удалением остатков дезинфектантов с их поверхности спиртом и стерильной ватой.

Во время процедур при оттягивании век для предупреждения передачи инфекции руками рекомендуется пользоваться палочками с ватными тампонами. В помещениях проводят влажную уборку с 1% раствором хлорамина, а затеи их проветривают и облучают кварцевой лампой. При массовом заражении отделение закрывают на карантин. В глазных кабинетах амбулаторий проводят аналогичные профилактические мероприятия с отдельным приемом больных конъюктивитами. Глазные процедуры (массаж век, тонометрия, гониоскопия и пр.) запрещаются. Неотложные манипуляции выполняют тщательно простерилизованными инструментами с соблюдением особых мер предосторожности. Больных предупреждают о высокой заразности эпидемического кератоконъюнктивита и строгом соблюдении правил личной гигиены.

Лечение вирусных конъюнктивитов заключается в местном применении противовирусных средств: 0,1% раствора флореналя, 0,25—0,5% флореналевой мази, 0,1-0,2% раствора оксолина, 0,25% оксолиновой мази, 0,5% раствора глудантана, 0,05% раствора дезоксирибонуклеазы. Из средств неспецифической противовирусной иммунотерапии назначают человеческий лейкоцитарный интерферон в каплях (150—200 ЕД) и гамма-глобулин. Капли закапывают

4-6 раз в день, мази закладывают за веко 2—3 раза в день. Для стимуляции образования эндогенного интерферона, ингибирующего вирусы герпеса, применяют пирогенал в каплях (100 МПД/мд), полудан (4% водный раствор), продигиозан. Для повышения общей сопротивляемости организма применяют витамины, салицилаты, гипосенсибилизирующие препараты.

Хламидийные конъюнктивиты. Заболевания глаз, вызываемые хламидиями, известны с глубокой древности, но их этиология была раскрыта совсем недавно. Несколько лет назад был окончательно решен вопрос о таксономии хламидий, они признаны самостоятельным видом микроорганизмов — *Chlamydia trachomatis.* К ним относятся возбудители трахомы, конъюнктивита с включениями и венерической лимфогранулемы.

Хламидии — мелкие внутриклеточные паразиты с уникальным циклом развития, в течение которого они проявляют свойства вирусов и бактерий. Размножаясь в эпителиальных клетках, хламидии образуют в цитопротоплазме скопления мелких частиц, обозначаемые как внутриклеточные включения, или тельца Провацека-Хальберштедтера. Они представляют собой разные по зрелости репродуктивные структуры возбудителя.

Существуют две основные формы хламидийных заболеваний глаз: трахома, вызываемая штаммами хламидии А—С, и паратрахома, или конъюнктивит с включениями, вызываемый штаммами Д—К.

Трахома (от греч. *trahys* — шероховатый) — тяжелое заразное заболевание глаз, одна из главных причин слепоты в эндемичных регионах. Она представляет собой хронический инфекционный кератоконъюнктивит с диффузной воспалительной инфильтрацией слизистой оболочки и аденоидного слоя, образованием фолликулов и гиперплазией сосочков, которые в процессе распада и перерождения всегда замещаются рубцовой тканью.

В нашей стране впервые в мире был изучен патогенез трахомы. Первые отечественные штаммы возбудителя трахомы в 1961 г. идентифицировали А.А. Шаткин и А.З. Гольденберг. Исследования различных аспектов трахомы проведены в СССР В.В. Чирковским, Г.И. Воиновой, Г.Х. Кудояровым, Ф.Ф. Сысоевым, М.М. Чумаковым, Ц.Ю. Каменецкой и др. В СССР была создана стройная государственная система борьбы с трахомой, которая блестяще выполнила свою задачу.

Эпидемиология и распространенность. Трахомой болеют только люди. Возбудитель паразитирует исключительно в эпителии конъюнктивы. Заражение происходит при переносе отделяемого руками с больного глаза, а также через предметы общего пользования (полотенце, подушка, банный таз и пр.). Инкубационный период около 2 нед.

Трахома — социальная болезнь. Она распространена там, где население малокультурно, неграмотно, живет бедно и скученно. В настоящее время, по оценке ВОЗ в мире около 500 млн больных трахомой, из них более 80 млн слепых и частично утративших зрение. Больше всего трахома распространена в экономически отсталых странах Азии, Африки и Латинской Америки.

В СССР трахома была полностью ликвидирована в 60-х годах.

Клиническая картина. Трахома начинается постепенно и незаметно. Часто заболевание выявляют случайно при профилактических осмотрах. Многие офтальмологи долго отстаивали мнение об «остром» начале трахомы, но «острая»

трахома чаще всего представляет собой наслоившуюся на трахоматозный процесс банальную инфекцию, вызывающую картину острого конъюнктивита. Субъективных ощущений при скрытых формах трахомы может не быть. Иногда больные отмечают чувство тяжести в веках, ощущение засоренности глаз песком, слизисто-гнойное отделяемое, склеивание век во время сна.

Трахоматозный процесс обычно начинается с верхней переходной складки. Вследствие пролиферации клеточных элементов аденоидного слоя конъюнктива утолщается, гиперемируется, приобретая характерный вишнево-багровый оттенок. Затем в толще инфильтрированной конъюнктивы появляются фолликулы в виде глубоко сидящих студенисто-мутных крупных зерен. Поверхность слизистой оболочки становится неровной, бугристой.

С переходных складок процесс распространяется на конъюнктиву хряща, но в связи с более плотным строением ткани фолликулы здесь мелкие. Чаще наблюдается гипертрофия сосочков, придающая конъюнктиве бархатистый вид, напоминающий слизистую оболочку языка. При дальнейшем развитии болезни инфильтрация увеличивается, конъюнктива переходных складок выступает в виде валиков, напоминая петушиные гребешки. Увеличиваются количество и размеры фолликулов, они начинают тесно прилегать друг к другу и даже сливаться. Особенно обильны фолликулы на верхней переходной складке.

В трахоматозный процесс вовлекается роговица. В отечном лимбе сверху появляются округлые инфильтраты, окруженные тонкими сосудистыми петлями — лимбальные фолликулы. После их рассасывания образуются углубления (ямки Герберта или глазки Бонне). Инфильтрация с врастающими в нее конъюнктивальными сосудами распространяется на верхний сегмент роговицы, который становится мутным, утолщенным. Такое поражение роговицы называется трахоматозным паннусом (от греч. *pannus* — занавеска). По выраженности инфильтрации и васкуляризации различают тонкий, сосудистый и мясистый паннус. Паннус является специфическим признаком трахомы и имеет важное дифференциально-диагностическое значение. Описанные изменения конъюнктивы характеризуют активный период трахомы. Затем наступает регрессивный период - период распада фолликулов и их замещения соединительной тканью. Этот заместительный рубцовый процесс захватывает не только конъюнктиву, но и глубокие подлежащие ткани века. Рубцовым изменениям подвергается и роговица (рис. 63, см. вкл.).

Клинические проявления и течение трахомы весьма различны. Могут быть легкие формы заболевания с благоприятным исходом. Однако гораздо чаще болезнь тянется годами, с ремиссиями, обострениями и развитием различных осложнений.

Тяжесть и течение процесса зависят как от агрессивности возбудителя и его синергизма с патогенной микробной флорой конъюнктивы, так и от общего состояния и сопротивляемости организма. Хронические инфекции, глистные инвазии, истощение всегда отягощают трахому.

Осложнения и последствия трахомы. Развивающееся в регрессивном периоде распространенное рубцевание приводит к разнообразным изменениям тканей век и глазного яблока.

Трихиаз — неправильный рост ресниц в сторону глазного яблока, а также *мадароз* — прекращение их роста вплоть до полного облысения века являются

самыми частыми осложнениями со стороны краев век. Неправильно растущие ресницы постоянно раздражают глазное яблоко, травмируют роговицу. При инфицировании это может привести к образованию гнойных язв и перфорации роговицы. В лучшем случае язва заживает с образованием бельма, при более тяжелом течении инфекция проникает внутрь глаза, вызывая его гибель от гнойного эндофтальмита и панофтальмита. Вследствие рубцевания конъюнктивы и искривления хряща развивается заворот века — *энтропиен,* при котором край века заворачивается к глазному яблоку. Конъюнктивальные своды укорачиваются, между конъюнктивой век и конъюнктивой глаза образуется сращение — *симблефарон.* Секреторный аппарат конъюнктивы подвергается рубцовой деструкции, глазное яблоко перестает смачиваться слезой, развивается *паренхиматозный ксероз* — высыхание роговицы. Это одно из наиболее тяжелых последствий трахомы, ведущее к слепоте.

Выделяют 4 стадии развития трахоматозного процесса.

Трахома I — стадия прогрессирующего воспаления. Характеризуется гиперемией и инфильтрацией конъюнктивы, гипертрофией сосочков, появлением незрелых фолликулов. Могут быть ранние изменения роговицы: отек, инфильтрация и васкуляризация верхнего сегмента.

Трахома II — стадия развитого процесса. Происходит дальнейшее нарастание воспаления с выраженной распространенной инфильтрацией, появлением большого количества зрелых, крупных студенистых серых фолликулов, папиллярной гиперплазией конъюнктивы хряща, паннусом. Начинается *некроз* фолликулов, появляются отдельные нежные рубцы. Больные в этой стадии наиболее опасны, так как при распаде фолликулов происходит постоянное обсеменение содержимого конъюнктивальной полости возбудителями болезни.

Трахома III — стадия преобладающего рубцевания при остаточных признаках воспаления. Инфильтрация умеренная, фолликулов может не быть или они сохраняются и подвергаются перерождению. Этой стадии присуще появление таких осложнений, как трихиаз, заворот век, стриктуры слезных канальцев и другие изменения, связанные с рубцеванием.

Трахома IV — стадия рубцевания завершившегося воспаления, клинически излеченная трахома. Конъюнктива имеет белесоватый вид с множественными паутинообразными, иногда крупными звездчатыми рубцами.

Дифференциальная диагностика. Наибольшие затруднения в установлении диагноза возникают в начальной стадии трахомы, когда по клиническим проявлениям она сходна с другими фолликулярными конъюнктивитами, а типичные признаки (рубцы и паннус) еще не появились. Недостаточно опытные врачи принимают за трахому простой фолликулез, столь часто встречающийся у школьников. У этих заболеваний только один общий признак — фолликулы. При фолликулезе фолликулы мелкие, розоватые, прозрачные, расположены правильными рядами на фоне здоровой конъюнктивы и главным образом вдоль нижней переходной складки. Это возрастное состояние конъюнктивы, связанное с гиперплазией аденоидной ткани.

При дифференциальной диагностике трахомы с аденовирусными конъюнктивитами необходимо учитывать различия в клинической картине и прежде всего развитие конъюнктивита на фоне общего заболевания, вовлечение в процесс регионарных лимфатических узлов, явления фарингита (при аденофарин-

гоконъюнктивальной лихорадке), точечные инфильтраты на роговице и кровоизлияния в конъюнктиве (при эпидемическом кератоконъюнктивите) и др.

Лечение. Местное лечение состоит в применении 1% мази тетрациклина, эритромицина, олететрина 3—6 раз в день в течение 2—3 мес или закладывании мази 2 раза в день в течение 3—6 дней ежемесячно в течение полугода; 1% дибиомициновую мазь пролонгированного действия применяют 1 раз в день несколько месяцев. Препараты пролонгированного действия 1% дибиомициновую мазь и 10% раствор сульфапиридазина назначают 1 раз в сутки в течение нескольких месяцев. В упорных случаях прибегают к выдавливанию фолликулов специальными пинцетами, назначают сульфаниламиды, антибиотики, витамины, десенсибилизирующие средства, а также проводят лечение сопутствующих общих заболеваний. Осложнения требуют хирургического лечения.

При трихиазе в разрез края век пересаживают полоску слизистой оболочки губы и тем самым отодвигают от глазного яблока неправильно растущие ресницы. Эпиляция ресниц нецелесообразна, так как отрастающие ресницы сильнее травмируют роговицу. Рост отдельных ресниц можно подавить электрокоагуляцией их луковиц тонким электродом. При завороте век исправляют форму хряща.

При ксерозе для увлажнения глаза в нижний свод конъюнктивальной полости пересаживают проток околоушной слюнной железы.

Паратрахома. Этот конъюнктивит (окулоурогенитальная инфекция) встречается в виде спорадических или семейных заболеваний, а также небольших вспышек. Первичный очаг инфекции — мочеполовой аппарат. Возбудитель — хламидия может быть занесен в глаз здорового человека загрязненными руками, инфицированной водой в бассейнах и банях (бассейновый или банный конъюнктивит) или попасть в глаза плода во время прохождения через родовые пути матери, болеющей хламидиозом. Инкубационный период 5—14 дней.

Клиническая картина. Обычно заболевают лица молодого возраста, преимущественно женщины. Болезнь начинается остро, чаще поражается один глаз. Отмечаются отек и гиперемия век. Через 3-5 дней возникают увеличение и болезненность околоушной железы, появляется отделяемое, сначала скудное слизистое, затем обильное гнойное. Конъюнктива переходных складок, особенно нижней, резко гиперемирована, отечна и инфильтрирована. На 2—3-й неделе появляются крупные фолликулы. Слизистая оболочка верхнего хряща имеет шершаво-бархатистый вид из-за гипертрофии сосочков, среди которых гнездятся мелкие фолликулы. Возможны изменения роговицы в виде поверхностных точечных инфильтратов без врастания сосудов.

Через 2—3 мес наступает выздоровление, но заболевание может принимать хроническое течение.

В редких случаях при повторных заражениях конъюнктивит с включениями может протекать со всеми признаками трахомы, в том числе с паннусом и рубцеванием конъюнктивы. Это так называемая острая спорадическая трахома. Она указывает на близкое видовое и патогенное родство возбудителей.

У новорожденных, как правило, поражаются оба глаза. Конъюнктивит протекает остро, с обильным слизисто-гнойным отделяемым — бленнорея новорожденных с включениями. На конъюнктиве нижнего века могут образовываться легкоснимающиеся пленки.

Дифференциальная диагностика. У взрослых паратрахому необходимо дифференцировать с аденовирусными конъюнктивитами и трахомой. Кроме учета различий клинических проявлений, необходимы лабораторные исследования на характерные для хламидиозов цитоплазматические включения (тельца Провацека—Хальберштедтера) в эпителиальных клетках соскобов конъюнктивы. Гистологические исследования позволяют также различить гонобленнорею и бленнорею новорожденных с включениями. При спорадической трахоме необходимо оценивать эпидемическую обстановку, но окончательный диагноз может быть установлен только микробиологическими исследованиями с выделением хламидии в культуре и определением их видовой принадлежности по антигенным свойствам.

Лечение. Назначают мази тетрациклина, эритромицина или олететрина 5—6 раз в день; в упорных случаях местную терапию сочетают с общим применением антибиотиков тетрациклинового ряда, макролидов, сульфаниламидов.

АЛЛЕРГИЧЕСКИЕ И АУТОИММУННЫЕ КОНЪЮНКТИВИТЫ

Аллергические заболевания конъюнктивы в настоящее время стали встречаться гораздо чаще, чем раньше. Они развиваются у лиц с повышенной чувствительностью к некоторым соединениям или веществам. Аллергические реакции могут вызывать экзогенные и эндогенные аллергены.

Лекарственный конъюнктивит встречается при длительном местном применении антибиотиков, сульфаниламидов, анестезирующих средств и других препаратов с высокой аллергической активностью. При выраженной сенсибилизации аллергическую реакцию могут вызывать даже однократные инсталляции некоторых капель, например фурацилина, дикаина. Возникает картина острого конъюнктивита с гиперемией, отеком, сосочковой гипертрофией конъюнктивы и образованием фолликулов. Реакция распространяется на веки, которые сильно припухают. На коже появляются папулезно-везикулезные высыпания, участки экзематизации. Явления дерматоконъюнктивита усиливаются при дальнейшем применении вызвавших его лекарств.

Лечение. Немедленное прекращение употребления лекарств, вызвавших аллергическое воспаление. Назначают кортикостероиды в виде инсталляций, мази за веки и на кожные покровы (0,5—2,5% суспензию гидрокортизона или кортизона, 0,3% раствор преднизолона, 0,1% раствор дексаметазона, офтандексаметазон, капли блефамида, «Софрадекс», 0,5% мазь гидрокортизона, 0,5% мазь преднизолона), а также гипосенсибилизирующие и антигистаминные препараты внутрь: 10% раствор кальция хлорида по 1 столовой ложке 3 раза в день, кларитин по 0,01 г 2 раза в день, дипразин по 0,012—0,025 г, фенкарол по 0,025—0,05 г, диазолин по 0,05 г, тавегил по 0,001 г, супрастин по 0,025 г, перитол по 0,004 г 2—3 раза в день.

Поллинозный конъюнктивит (лат. *pollen* — пыльца) вызывается пыльцой растений. Встречается во время цветения растений, в частности луговых трав (сенной конъюнктивит), злаков, некоторых кустарников и деревьев. Заболевание развивается остро. Среди полного здоровья появляются сильный зуд,

жжение в глазах, светобоязнь, слезотечение. Конъюнктива раздражена, отечна. Часто одновременно появляются насморк, раздражение верхних дыхательных путей (чиханье, кашель). Болезнь повторяется ежегодно, постепенно ослабевая с возрастом.

Лечение. Местно применяют инсталляции 0,5-1% эмульсии кортизона или гидрокортизона, 0,1% раствора дексаметазона, 1% раствора преднизолона, 0,1% раствора адреналина гидрохлорида и противоаллергических препаратов (4% раствор кузикрома, 0,1% раствор аломида, 2% раствор кромогликата натрия, 2% раствор лекролина и 0,05% раствор гистимета). Инсталляции проводят 3—4 раза, мазь закладывают 2—3 раза в день. 0,05% аллергодил и сперсаллерг закапывают по 1 капле 2 раза в день. Общее лечение состоит в назначении гипосенсибилизирующих и антигистаминных средств. Рецидив заболевания можно предупредить проведением указанного лечения до начала «опасного» сезона. Наиболее эффективна специфическая гипосенсибилизация соответствующим пыльцевым аллергеном, которую проводит специалист-аллерголог.

Конъюнктивит весенний (весенний катар) имеет заметную сезонность: начинается ранней весной, достигает наибольшей выраженности летом и регрессирует осенью. Этиология остается неясной. Полагают, что в основе болезни лежит повышенная чувствительность к ультрафиолетовым лучам. Весенний катар, как правило, наблюдается у мальчиков и юношей и чаще встречается в южных широтах.

Заболевание сопровождается светобоязнью, зудом, ощущением инородного тела за веками. Конъюнктива хряща верхнего века бледная с молочным оттенком, покрыта крупными уплощенными плотными сосочковыми разрастаниями, напоминающими булыжную мостовую (рис. 64, см. вкл.). Серовато-бледные возвышающиеся уплотнения могут развиваться и в области лимба. Течение длительное с периодическими обострениями весной и летом.

Лечение. Назначают гипосенсибилизирующие и антигистаминные препараты местно и внутрь. Хорошие результаты дают инъекции гистоглобина (гистамин + гамма-глобулин) в сочетании с применением кортикостероидов. Эффективна криотерапия разрастаний. Целесообразно ношение солнцезащитных очков. Иногда приносит пользу переезд из южных широт с длительной инсоляцией в среднюю полосу.

Туберкулезно-аллергический фликтенулезный конъюнктивит относится к эндогенному токсико-аллергическому воспалению. Заболевание развивается вследствие заноса в сенсибилизированные ткани глаза аллергена туберкулина из очага специфического воспаления в легких или из других органов, пораженных туберкулезом. В настоящее время заболевание в нашей стране встречается исключительно редко, хотя в прошлом оно было широко распространено под названием скрофулеза глаза (в просторечье «золотуха глаза»). Поражаются, как правило, дети и лица молодого возраста.

Заболевание начинается остро, в виде резкого раздражения глаза. Появляются светобоязнь, слезотечение, боль, блефароспазм, смешанная инъекция глазного яблока. На конъюнктиве склеры или на лимбе появляется один или несколько воспалительных узелков, неправильно называемых фликтенами. В буквальном переводе фликтена означает «пузырек», но гистоморфологически она является пролиферативным узелком, состоящим из лимфоцитов, эпители-

альных и гигантских клеток, и отличается от туберкулезного бугорка отсутствием микобактерии туберкулеза и казеозного распада. Узелки обычно бесследно рассасываются, но иногда могут изъязвляться с последующим рубцеванием.

Лечение. Общую специфическую терапию сочетают с гипосенсибилизирующей и согласуют с фтизиатром. Местно назначают кортикостероиды в виде капель и мази, которые быстро купируют воспаление. Рекомендуют гипохлоридную и гипоуглеводную диету.

ДИСТРОФИЧЕСКИЕ ИЗМЕНЕНИЯ КОНЪЮНКТИВЫ

Пингвекула *(Pinguecula)* - небольшой, выделяющийся на белом фоне нормальной конъюнктивы склеры островок утолщенной ткани желтоватого цвета. Встречается главным образом у внутреннего края роговицы. Его развитие связывают с постоянным раздражением конъюнктивы в пределах раскрытой глазной щели вредными атмосферными факторами (дым, ветер и др.). Лечения не требуется.

Крыловидная плева *(pterigium)* — треугольная васкуляризованная складка утолщенной конъюнктивы склеры в области внутреннего угла глазной щели. Широкое основание птеригиума обращено к полулунной складке конъюнктивы и соединено с ней. Вершина (головка птеригиума) постепенно надвигается на роговицу, достигает ее центральной части, вызывая снижение зрения. Крыловидная плева развивается обычно у людей зрелого возраста, длительно находящихся на ветру, например у чабанов, а также в атмосфере, содержащей вредные химические раздражители и пыль.

Лечение. При прогрессирующем врастании в роговицу показано оперативное удаление птеригиума. К операции необходимо прибегать раньше, чем птеригиум дойдет до области зрачка, так как после его удаления на роговице останется помутнение, которое может снижать зрение. Тело птеригиума захватывают пинцетом у края роговицы, подводят под него шпатель и пилящими движениями отделяют от глазного яблока. Остатки на роговице соскабливают острым скальпелем. Затем головку птеригиума перемещают кверху под конъюнктиву склеры, где закрепляют швами. Возможны рецидивы. Более радикальный метод — срезание птеригиума с поверхностными слоями роговицы. При рецидивах прибегают к послойной кератопластике.

Ключевые слова

Конъюнктива
Гонобленнорея
Диплобацилла Моракса—Аксенфельда
Конъюнктивит Коха—Уикса
Дифтерия конъюнктивы
Трахома
Тельца Провацека—Хальберштедтера
Трихиаз
Мадароз
Симблефарон
Энтропион
Эктропион
Ксероз паренхиматозный
Паннус
Весенний катар
Поллиноз
Фликтена пингвекула
Птеригиум

Вопросы для самоконтроля

L Какие анатомо-физиологические признаки присущи конъюнктиве?
2. Какие основные функции присущи конъюнктиве?
3. Какие жалобы предъявляют больные конъюнктивитом?
4. Какие общие симптомы можно выявить у больных конъюнктивитом?
5. Какими методами исследуют конъюнктиву?
6. Какие общие объективные признаки характерны для конъюнктивитов?
7. При каких инфекционных заболеваниях могут возникать конъюнктивиты?
8. Каковы кардинальные признаки гонобленнореи?
9. Какие симптомы характерны для дифтерийного конъюнктивита?
10. Какие осложнения гонобленнореи и дифтерийного конъюнктивита вы знаете?
И. В чем заключается профилактика гонобленнореи в настоящее время?
12. Какие разновидности аденовирусного поражения конъюнктивы вы знаете?
13. Каковы основные симптомы фарингоконъюнктивальной лихорадки?
14. Каковы признаки аденовирусного кератоконъюнктивита?
15. Какие факторы могут быть причиной острых конъюнктивитов?
16. Какие заболевания могут быть причиной хронического конъюнктивита?
17. Какие признаки характеризуют конъюнктивальную инъекцию?
18. Какие дополнительные методы диагностики надо применить для установления этиологического диагноза?
19. Какие лечебные мероприятия показаны при остром бактериальном конъюнктивите?
20. С какого препарата целесообразно начинать лечение бактериального конъюнктивита?
21. Какие исходы трахомы IV стадии вы знаете?
22. Какова этиология трахомы?

ЗАБОЛЕВАНИЯ РОГОВИЦЫ

Г Ш

Q

Усвоив материал этой главы, вы должны знать:

определение корнеального синдрома,

различия поверхностных и глубоких кератитов;

различия дистрофических, рубцовых изменений и воспалительных процессов в роговице;

— патогенетически обоснованное лечение при наиболее часто встречающихся кератитах;

связь локальных симптомов поражения роговицы с общим состоянием пациента, а именно с этиологией и патогенезом заболеваний по нозологическим формам, а также с врожденными изменениями формы, величины и прозрачности роговицы;

основы медицинской, трудовой, социальной реабилитации пациентов с заболеваниями роговицы.

Воспаление роговицы - **кератит** сопровождается *относительными* признаками, к которым относятся роговичный синдром (светобоязнь, блефароспазм — судорожное сжатие век), слезотечение, перикорнеальная или смешанная инъекция, нарушение блеска и гладкости поверхности роговицы, ощущение инородного тела, понижение тактильной чувствительности, и *абсолютным* признаком — инфильтратом.

Воспалительные инфильтраты роговицы могут иметь различную форму, величину, глубину залегания; они бывают точечными, монетовидными, круглыми, ландкартообразными, в виде веточек, штрихов; могут диффузно располагаться в роговице. Их сопровождает корнеальная или смешанная инъекция глазного яблока. Контуры инфильтрата нечеткие, эпителий роговицы над его поверхностью имеет дефект, окрашиваемый раствором флюоресцеина в зеленый цвет (рис. 65, см. вкл.).

При заболевании роговицы в нее могут врастать новообразованные сосуды - поверхностные (переходят через лимб, дихотомически ветвятся) и глубокие (выходят из-под лимба в виде метелочек). При кератитах различают перикорнеальную или смешанную инъекцию глазного яблока.

Помутнения роговицы. По интенсивности помутнения различают облачко, пятно, бельмо (белый рубец).

Классификация кератитов

А. Воспалительные заболевания роговицы.

1. Экзогенные кератиты:

а) инфекционные бактериальные — поверхностные с нарушением целости роговицы, негнойные, гнойные; поверхностные без нарушения целости роговицы;

б) травматические кератиты, вызванные механической, физической, химической и лучевой травмой;

в) кератиты, вызванные заболеванием конъюнктивы, век, мейбомиевых желез;

г) грибковые кератиты, или кератомикозы.

Б. Воспаления роговицы эндогенного происхождения.

1. Инфекционные кератиты:

а) гематогенные (поверхностные и глубокие), туберкулезные и сифилитические.

2. Аллергические.

3. Нейрогенные.

4. Авитаминозные.

5. Увеальные.

В. Герпетические кератиты.

Г. Дистрофические кератиты.

Д. Врожденные изменения формы и величины роговицы.

Е. Опухоли роговицы.

Ж. Кератиты невыясненной этиологии.

Течение процесса может быть острым, подострым, хроническим, рецидивирующим.

Локализация поражения: центральное, периферическое.

Глубина поражения: поверхностное, глубокое.

Исходы кератитов: облачко, пятно, лейкома, лейкома, спаянная с радужной оболочкой, стафилома, рубец, десцеметоцеле, фистула, уплощение роговицы.

Классификация герпетических кератитов

1. Первичные герпетические кератиты: эпителиальный или эпителиоз (ареолярный, звездчатый), субэпителиальный точечный, древовидный, язвенный, глубокий (стромальный) увеокератит.

2. Послепервичные герпетические кератиты: эпителиальный (ареолярный, звездчатый), субэпителиальный точечный, острый и хронический древовидный, герпетическая краевая язва роговицы.

3. Промежуточные формы кератита: метагерпетический (ландкартообразный, амебовидный), гипопион-кератит.

4. Глубокие (стромальные) формы кератита или увеокератита: дисковидный кератит (увеокератит) и его варианты, глубокий (интерстициальный, стромальный), диффузный увеокератит, задний герпес роговицы.

Для диагностики кератита необходимо знать клиническое течение поражений роговицы. Обращают внимание в первую очередь на острое или хроничес-

кое течение процесса, глубину поражения роговицы, рост новообразованных сосудов, вид отложений на задней поверхности роговицы (преципитаты), выпот в переднюю камеру.

ЧАСТНАЯ ПАТОЛОГИЯ БОЛЕЗНЕЙ РОГОВИЦЫ

ВОСПАЛЕНИЯ РОГОВИЦЫ ЭКЗОГЕННОГО ПРОИСХОЖДЕНИЯ

Поверхностный **краевой кератит** (поверхностный катаральный кератит) сравнительно часто возникает как осложнение острого и хронического конъюнктивита, блефарита, мейбомита. В результате сдавления краевой петлистой сосудистой сети отекшей конъюнктивой нарушается трофика роговицы. Эпителий роговицы слущивается, мацерируется, в условиях локальной термостации возникают инфильтраты без участия инфекции или с участием маловирулентных возбудителей. У самого лимба под эпителием, а в отдельных случаях с захватом поверхностных слоев стромы развиваются мелкие инфильтраты серого цвета. Инфильтраты иногда рассасываются, оставляя после себя вуалеобразное нежное помутнение, сливающееся с возрастным кольцевидным помутнением роговицы — периферической зоны. В большей части случаев получаются мелкие язвочки, которые могут сливаться, а затем очищаться и заживать. Однако если в патологический процесс вовлекается боуменова оболочка и поверхностные слои стромы, то образуется желобоватая язва с окружающим ее помутнением. Заживление затягивается до 2 нед, остаются поверхностные помутнения с незначительным углублением.

Лечение: устранение причин, вызвавших заболевание; местно антибиотики, сульфаниламидные препараты — 1% раствор пенициллина, 1% раствор эритромицина, 0,5% раствор гентамицина, макситрол, 0,02% раствор фурацилина, 20—30% раствор сульфацил-натрия, 10% раствор норсульфазола. Применяют 1% пенициллиновую, 1% эритромициновую, 0,5% гентамициновую, 10% сульфацил-натриевую мази. Капли закапывают от 4 до 6 раз в день, мази закладывают за веки 2—3 раза в день. В отдельных случаях по показаниям применяют мидриатики (препараты для расширения зрачков) непродолжительного действия: 0,5% мидрум, 1% раствор гомотропина гидробромида, 1% раствор платифиллина гидротартрата. Одновременно проводится общее противовоспалительное, гипосенсибилизирующее, антиоксидантное, общеукрепляющее лечение.

Краевая язва роговицы. Краевая язва роговицы формируется у края лимба. Появляется небольшой дефект, чаще на основе мелких (точечных) поверхностных инфильтратов, которые сливаются и распадаются. Язвочка захватывает самые поверхностные слои роговицы, длина ее 2—3 мм, ширина 1 мм, она четко отграничена от других отделов роговицы. Это заболевание чаще встречается у пожилых людей и в большей степени связано с нарушением трофики. Течение заболевания доброкачественное, исход — помутнение роговицы, возможно образование фасетки. Причинами заболевания являются общая патология, а также кератиты неясной этиологии. Заболевание протекает торпидно, на роговице долго сохраняется анатомический дефект, который постепенно замещается рубцовой тканью.

Лечение: устранение этиологического фактора.

Язва роговицы ползучая. Ползучая язва чаще всего развивается после незначительных повреждений (остью злаков, шелухой семян, листьями и др.) передней поверхности роговицы. Типичными возбудителями заболевания являются пневмококк Френкеля, реже стрептококк, стафиллококк, синегнойная палочка, диплобацилла Моракса—Аксенфельда. На фоне сильного раздражения и смешанной инъекции в роговице, чаще в центральной зоне, появляется инфильтрат округлой формы серо-желтого цвета. Эпителий над ним резко отечен, поверхность роговицы в этом месте как бы истыкана. Инфильтрат быстро распадается, и в этом месте определяется неглубокая язва. В отличие от простой язвы, один край ползучей язвы слегка уплощен, другой приподнят и подрыт. Вокруг этого края имеется желтая гнойная полоска инфильтрата, так называемый прогрессивный край язвы. Противоположный край язвы чистый. С самого начала в воспаление вовлекается радужка, она меняет цвет, ее рисунок сглаживается, зрачок суживается и образуются задние синехии (спайки) с передней капсулой хрусталика. Влага сначала опалесцирует, затем мутнеет и образуется гипопион (стерильный гной).

Роговица вокруг язвы становится отечной, диффузно-мутной, контурируется кольцевидное помутнение. Инфильтрированный, приподнятый край язвы активно распространяется, «ползет» (из чего следует название болезни) по поверхности и может достигать противоположной периферической зоны роговицы. Противоположный край и часть дна язвы, расположенного ближе к нему, очищаются, покрываются роговичным эпителием. Однако в очень тяжелых случаях заболевания в области прогрессивного края, где происходит значительное истончение дна язвы, образуется выпячивание задней пограничной мембраны в виде черной точки, пузырька. Это десцеметоцеле, которое может разрешиться перфорацией — вскрытием передней камеры глаза (прободением) (рис. 66, см. вкл.). Выпавшая радужка ущемляется. Инфекция проникает внутрь глаза и может вызвать воспаление всех оболочек (панофтальмит), приводящее к субатрофии глазного яблока. В большей же части случаев после прободения роговица очищается и заживает. Образуются грубое помутнение, бельмо, спаянное с радужкой, могут развиться стафилома (рубцовое растяжение с выпячиванием вперед ткани роговицы), фистула. В легких случаях, при небольшом язвенном процессе происходят очищение дна язвы и формирование грубого помутнения.

Лечение ползучей язвы роговицы проводится в стационаре. Лечение должно быть комплексным, направленным на остановку прогрессирования, очищение участков поражения, регенерацию клеточных элементов роговицы, купирование ирита, вторичной глаукомы. В комплекс лечения необходимо включить криоферментоаппликации, элементы ламеллярной кератэктомии, санацию слезных путей вплоть до дакриоцисториностомии по показаниям. Назначают антибиотики широкого спектра действия (по результатам исследования мазка), сульфаниламидные препараты в инсталляциях, мазях, субконъюнктивальных инъекциях, глазные лекарственные пленки, детоксикацию, гипосенсибилизацию.

Грибковые поражения роговицы (кератомикозы). Грибковые поражения роговицы чаще всего возникают при повреждении роговицы соломинкой, трухой сена, злаками, землей, корой дерева. В результате повреждения в роговицу

внедряется белый (дымчатый) и плесневый грибы. На месте эрозии появляется беловатое (при белых кандидах) или сероватое (плесневых грибах) помутнение, которое имеет вид инфильтата с крошковидной рыхлой поверхностью, выступающей вперед и окруженной желтоватой каймой. В отдельных случаях в передней камере можно видеть гипопион. Васкуляризация может быть незначительной или отсутствовать. Течение заболевания длительное, при присоединении вторичной бактериальной инфекции не исключена перфорация роговицы, но это бывает очень редко. Инфильтрат легко выскоблить острой ложечкой или он отторгается самостоятельно спустя несколько недель, оставляя после себя интенсивное помутнение роговицы (бельмо). Диагноз подтверждается микроскопическим исследованием соскоба.

Лечение. Инфильтрат удаляют острой ложечкой, язву тушируют 5% спиртовым раствором йода, в инстилляциях назначают 0,15—0,3% раствор леворина, амфотерицина, акромицина, гризеофульвина, нистатина; эти препараты назначают внутрь и парентерально.

ВОСПАЛЕНИЯ РОГОВИЦЫ ЭНДОГЕННОГО ПРОИСХОЖДЕНИЯ

Эндогенные кератиты возникают вследствие различных общих инфекционных заболеваний (туберкулез, сифилис, бруцеллез, лепра и др.).

Туберкулезные кератиты. Туберкулезные кератиты патогенетически разделяются на метастатические (гематогенное распространение), когда возбудитель попадает из очагов сосудистой оболочки глаза, и туберкулезно-аллергические, которые развиваются вследствие сенсибилизации роговицы к микобактериям туберкулеза.

Гематогенный туберкулез роговицы возникает вторично из существующего очага в тканях цилиарного тела, радужки, из которых процесс распространяется в роговицу. Патогенетически различают 3 формы метастатического туберкулезного кератита: глубокий диффузный, глубокий очаговый и склерозирующий кератит.

Глубокий диффузный кератит характеризуется блефароспазмом (светобоязнь), слезотечением, перикорнеальной инъекцией. Роговица диффузно мутнеет вследствие локализации микобактерий на ее эндотелии, которые, как правило, вызывают формирование глубокого инфильтрата. В глубоких слоях роговицы возникает обширная зона перифокального воспаления. Такое клиническое течение свойственно глубокому диффузному туберкулезному кератиту. Инфильтраты, не сливаясь между собой, представляются при биомикроскопическом исследовании в виде отдельных интенсивных желто-серых помутнений, располагающихся в средних и глубоких слоях стромы. В отдельных случаях наблюдаются преципитаты и отложение экссудата на эндотелии. Можно увидеть густые очаги инфильтратов розово-желтого цвета, что связано с глубокой васкуляризацией ветвящихся новообразованных сосудов на эндотелии. Васкуляризация роговицы умеренная. Наряду с глубокими сосудами в роговицу врастают и поверхностные. По ходу сосудов, в области с наибольшей инфильтрацией, возможны геморрагии. Как правило, чаще поражается один глаз, причем ремиссии чередуются с периодами обострения, чем затягивается течение болезни. Исход сомнительный и неблагоприятный, на роговице остаются лейкомы со вторичными изменениями.

Глубокий очаговый кератит. При очаговом ограниченном туберкулезном кератите глубокий инфильтрат роговицы располагается в прозрачной строме или среди ее диффузного помутнения в задних слоях и десцеметовой оболочке. Этому состоянию предшествует появление экссудата в передней камере. Роговица при соприкосновении с экссудатом становится отечной, тусклой. Образуется складка десцеметовой оболочки, появляются преципитаты. Имеется выраженная воспалительная реакция радужки. Васкуляризация роговицы выражена умеренно. Инфильтраты могут изъязвляться и рассасываться. В отдельных случаях вместе с глубокими инфильтратами наблюдаются и поверхностные вследствие совместного аллергического и метастатического процессов.

Склерозирующий кератит часто развивается при глубоком склерите или одновременно с ним. От лимба по поверхности роговицы к ее центральной зоне медленно распространяются нерезко ограниченные желтовато-белые инфильтраты (очаги) треугольной или полулунной формы. Васкуляризация выражена слабо, изъязвления поверхности нет. В процесс вовлекается передний отдел сосудистого тракта, что сопровождается иритом, иридоциклитом, которые могут предшествовать склерозирующему кератиту. Заболевание длительное, упорное, склонное к рецидивам. Прогноз неблагоприятный, так как инфильтрированная конъюнктива заменяется рубцом. Исходом становится помутнение белого цвета, похожее на склеру.

Диагностика туберкулезных кератитов основана на тщательно собранном анамнезе, клинических признаках, данных общего обследования, результатах туберкулиновых проб, рентгенологического исследования органов грудной клетки, общего (развернутого) анализа крови, общего анализа мочи, мокроты, субфебрильной температуре тела. Однако необходимо помнить, что возникновение этой формы кератита возможно и при нарушениях обмена, в частности при ревматизме, подагре.

Туберкулезно-аллергические кератиты. Это заболевание имеет несколько названий: фликтенулезный, скрофулезный, экзематозный кератит. Заболевание наблюдается чаще у детей и лиц молодого возраста, страдающих туберкулезом шейных, подчелюстных, бронхиальных лимфатических узлов или туберкулезом легких в активном периоде. У взрослых людей это заболевание, как правило, возникает на фоне неактивного первичного туберкулеза легких и периферических лимфатических узлов.

Фликтенулезный кератит чаще встречается в детском возрасте, а у взрослых пациентов обычно на фоне неактивного первичного туберкулеза легких и периферических лимфатических узлов.

В поверхностных слоях роговицы, в большей степени у края лимба, образуются круглые инфильтраты диаметром 0,5—1,5 мм с гиперемией сосудов лимба на этом участке. Наблюдаются блефароспазм, слезотечение, светобоязнь. Фликтена (пузырек) — это инфильтрат, состоящий из лимфоидных клеток, иногда с примесью плазматических и даже гигантских клеток (как исключение). Микобактерий туберкулеза нет, хотя внешне фликтена сравнима с туберкулезным бугорком. Узелки инфильтрата практически всегда расположены у лимба, захватывают склеру и роговицу, но могут быть и в любом месте роговицы. Инфильтраты имеют вид сероватых полупрозрачных возвышений, их число и величина различны. В области фликтен отмечается инъекция конъюнктивальных сосудов, но может быть и глубокая (смешанная) инъекция.

При фликтенулезном кератите лицо ребенка пастозно, веки отечны от постоянного спазма мышц и застоя лимфы и крови. Если фликтены изъязвляются, то оставляют рубцовые помутнения роговицы *(macula* и *nubecula).* В процесс может вовлекаться радужка, а при присоединении патогенной микрофлоры развивается гнойная язва. При развитии язвы возможны выпячивание десцеметовой оболочки *(descemetocele),* а также перфорация роговицы с ущемлением радужки. После прободения роговицы обычно начинается рубцевание, которое завершается формированием бельма, спаянного с радужкой *(leucoma corneae adhaerens).*

Странствующая фликтена (пучочковый кератит). В условиях фликтенулезного кератита могут развиться странствующая фликтена, пучочковый кератит *(keratitis fascicularis),* когда фликтена медленно распространяется от лимба по поверхности роговицы к ее центру, а за ней тянется пучок сосудов. Ее край, обращенный к лимбу, очищается, к нему подходят сосуды с конъюнктивы, край, обращенный к центру роговицы, остается инфильтрированным и слегка приподнятым над остальной поверхностью. Процесс продолжается очень долго, неделями, месяцами. При заживлении остается стойкое помутнение роговицы — пятно *(macula).*

Фликтенулезный паннус представлен интенсивной васкуляризацией роговицы. После повторных рецидивов фликтен поверхность роговицы на отдельных участках становится диффузно мутной и пронизанной поверхностными сосудами. Трахоматозный паннус локализуется в верхней части роговицы, а фликтенулезный возникает на различных участках роговицы.

Лечение комплексное, общее и местное, проводится совместно с фтизиатром в специализированных глазных стационарах, противотуберкулезных диспансерах, больницах, институтах. Для лечения применяют противотуберкулезные препараты I ряда — тубазид, фтивазид, метазид, салюзид, ихна-17, ПАСК, стрептомицин, пасомицин, рифадин, стрептосалюзид, а также препараты II ряда — циклосерин, этамбутол, канамицин, виомицин, этионамид, пиразинамид, тибон, салютизон. Кроме этих препаратов, широко используют 0,25; 5; 10% растворы хлорида кальция, глюконат кальция по 0,5 г по схеме. В глаза закапывают стероидные препараты гидрокортизон, преднизолон, дексаметазон. Показаны облучение кварцевой лампой, климатотерапия. Завершающим этапом становится санаторно-курортное лечение. При стойких помутнениях роговицы используют кератопластику, а также рассасывающее лечение (1% желтая ртутная мазь, дионин, масляный препарат из тамбуканской грязи). Прогноз заболевания условно благоприятный, часто сомнительный, лечение должно быть направлено на основное заболевание.

Сифилитический (глубокий) кератит возникает на почве врожденного сифилиса и чаще проявляется в возрасте от 6 до 20 лет. Возможны поражения роговицы и в более молодом возрасте, но они редко встречаются у пациентов среднего и пожилого возраста. Диффузный паренхиматозный кератит всегда входил в триаду симптомов при сифилисе (кератит, глухота, гетчинсоновские зубы). С широким использованием антибиотиков, новых форм лекарственных противовоспалительных препаратов классические симптомы стали стертыми.

Типичный кератит протекает сравнительно легко, но проходит 3 периода: инфильтрации, васкуляризации, рассасывания.

При врожденном сифилисе поражаются оба глаза, сначала один, потом другой. При приобретенном сифилисе кератит развивается на одном глазу, причем на фоне незначительно выраженной воспалительной реакции, чаще без васкуляризации. При типичной форме заболевания в период инфильтрации отмечается сравнительно легкое раздражение глаза со слабой перикорнеальной инъекцией. В верхнем отделе роговицы, у лимба, в глубоких слоях стромы появляется легкий инфильтрат, диффузный или состоящий из отдельных штрихов, точек. Эпителий над помутнением шероховат, отечен, чувствительность роговицы снижена. Клиника кератита постепенно нарастает: усиливаются перикорнеальная инъекция, диффузное помутнение, отек, роговица мутнеет. Спустя 3—4 нед наступает период васкуляризации. В этот период развивается клиника паренхиматозного кератита. Появляются боли, слезотечение, светобоязнь, падает острота зрения, усиливается перикорнеальная инъекция, роговица становится тусклой и мутной, как матовое стекло. Лимб проминирует вперед, нависая над роговицей в виде эполетки. Одновременно с этим определяется рост глубоких новообразованных сосудов в виде щеток или метелок, направленных в сторону центральной роговицы.

В течение этого периода в процесс вовлекаются радужка и цилиарное тело, развивается вторичный иридоциклит, на задней поверхности роговицы через ее прозрачные участки удается рассмотреть преципитаты. Период васкуляризации продолжается 6—8 нед, затем явления воспаления (раздражения) начинают стихать, уменьшается перикорнеальная инъекция, ослабевают субъективные ощущения, боль, светобоязнь. В этих условиях постепенно начинается просветление мутной роговицы. Просветление в роговице происходит в том же порядке, в каком развивалось помутнение. Просветление роговицы (рассасывание помутнений) происходит медленно, занимая от нескольких месяцев до года и более. Зрение, которое было утрачено в разгар болезни, может восстановиться от 0,3—0,5 до 1,0. Следовательно, прогноз при паренхиматозном кератите относительно остроты зрения сравнительно благоприятный. Продолжительность заболевания в большинстве случаев составляет от 1 до 2 лет.

Диагностика заболевания основана на совокупности типичных клинических признаков с учетом результатов серологических реакций, семейного анамнеза.

Лечение общее противосифилитическое, его назначает венеролог.

Местное лечение включает мидриатики, кортикостероиды в виде капель, субконъюнктивальные инъекции ферментов, метилурацил, глюконат кальция, препараты, рассасывающие помутнения и грубые рубцы в роговице. В отдельных случаях применяют различные виды кератопластики, ламеллярную кератэктомию с биологической защитой тканевого ложа.

Нейропаралитический кератит. Нейропаралитический кератит возникает в результате дистрофии тройничного нерва и его ганглиев в любом участке в результате операций, инъекций алкоголя в область гассерова узла, из-за давления на нерв новообразования, костных обломков при травме как исход воспалительных процессов. В начале заболевания раздражение глаза незначительное. Чувствительность роговицы резко снижена или полностью отсутствует,

кератит протекает без светобоязни и слезотечения, но с резко выраженным болевым синдромом. Процесс начинается с помутнения и отека поверхностных слоев роговицы, затем слущивается эпителий. Эрозия захватывает практически всю поверхность роговицы. Спустя некоторое время развиваются инфильтрация и изъязвления стромы. С присоединением инфекции развивается гнойный процесс, который может закончиться перфорацией и полным разрушением роговицы.

Лечение этиотропное, с использованием средств и методов, применяемых при герпетических заболеваниях. Применяют лиофилизированную плазму крови на изотоническом растворе хлорида натрия, масляный препарат из тамбуканской грязи, биологически активные вещества и микрохирургическую коррекцию.

АВИТАМИНОЗНЫЕ КЕРАТИТЫ

Основной причиной авитаминозных кератитов является недостаток в организме витамина А, реже витаминов В,, B^2, С, РР.

Гипоавитаминоз А проявляется развитием прексероза, ксероза и кератомаляции. При прексерозе происходят быстрое высыхание роговицы, десквамация эпителия. При ксерозе в центре роговицы появляются серые округлые бляшки. Зрение снижается. Самым тяжелым проявлением авитаминоза А становится кератомаляция. Болезнь поражает оба глаза. Желто-серое помутнение располагается в строме роговицы. Эпителий над ним легко отслаивается, а инфильтированный участок стромы распадается. В течение 1-2 сут может наступить полное расплавление роговицы.

Авитаминоз E_1 снижает чувствительность и симпатическую иннервацию роговицы.

Авитаминоз B^2 вызывает дистрофию эпителия роговицы, инстертициальный и *язвенный* кератиты, усиливает васкуляризацию роговицы.

Авитаминоз РР проявляется десквамацией эпителия, васкуляризацией стромы, роговицы, развитием глубоких кератитов и язв.

Лечение заключается в назначении витаминов А, B^p B^2, С, РР

ГЕРПЕТИЧЕСКИЕ КЕРАТИТЫ

Герпес занимает одно из основных мест среди вирусных заболеваний, что обусловлено повсеместным распространением вируса простого герпеса. Герпес может сопровождаться поражениями глаз (кератит, кератоконъюнктивит, увеит). Заболевание развивается у людей, не имеющих сформированного противовирусного иммунитета.

Первичные герпетические кератиты. Первичный герпес выявляется в 25% всех случаев герпетических кератитов у детей. Инфицирование происходит в возрасте от 5—6 мес до 5 лет. Течение заболевания острое, как правило, с сопутствующим конъюнктивитом. Заболевание нередко сопровождается пузырьковыми высыпаниями на губах, крыльях носа, веках и других местах как кожи, так и слизистых оболочек. Процесс обычно односторонний, сопровождается аденопатией. Острое начало кератита включает в себя корнеальный

синдром, смешанную инъекцию с преобладанием перикорнеальной. Затем появляются точечные беловатые или сероватые очажки помутнений и образуются пузырьки, которые приподнимают эпителий. Диффузное помутнение и деструкция эпителия приводят его к отторжению и развитию эрозии, а параллельно некротизирующиеся поверхностные слои стромы роговицы обусловливают язвенный кератит. Везикулярные инфильтраты встречаются сравнительно редко, а если бывают, то переходят в древовидный, метагерпетический кератит с иридоциклитом, который сопровождается «цилиарными» болями. Весь процесс протекает в условиях ранней множественной васкуляризации. Заболевание развивается волнообразно, часто с обострениями и рецидивами. В исходе формируется стойкое помутнение роговицы.

Послепервичные герпетические кератиты бывают у детей старше 3 лет. У взрослых пациентов послепервичные герпетические кератиты возникают на фоне общего ослабления организма, при сниженной сопротивляемости, лихорадочном состоянии, эндокринных расстройствах, травмах, облучении и др. Это заболевание может поражать, кроме роговицы, и других отделов глазного яблока, также центральную и периферическую нервную систему, кожу, слизистые оболочки, печень.

Общими признаками кератита являются блефароспазм, отек роговицы, снижение чувствительности вплоть до полного ее отсутствия. На роговице появляются «сыпь» герпеса и дефекты эпителия. Регенерация поврежденного эпителия замедлена. В более поздние сроки заболевания в роговицу начинают врастать новообразованные сосуды, а в месте повреждения остаются нежные помутнения. Острота зрения снижается,

Послепервичный герпетический кератит протекает подостро, но сопровождается светобоязнью, слезотечением, умеренной перикорнеальной инъекцией. Клиническая картина характеризуется резким снижением или полным отсутствием чувствительности, невралгией первой или второй ветви тройничного нерва, везикулярной формой, древовидной или метагерпетической инфильтрацией, отсутствием васкуляризации или поздним ростом новообразованных сосудов. Отделяемое скудное, серозно-слизистое. Течение заболевания более благоприятное, менее длительное, до 2—3 нед, возможны рецидивы с последующей ремиссией до нескольких месяцев.

Везикулезный кератит вызывает появление серых мелких пузырьков в любом отделе роговицы. Пузырьки лопаются, образуя язвочки, оставляющие после себя небольшие помутнения (инфильтраты) в виде штрихов и пятнышек. Соединяясь между собой, инфильтраты образуют фигуры, похожие на ветви дерева. Возникает **древовидный кератит.** Форма древовидного кератита обусловлена тем, что поражение распространяется по ходу нервных волокон. Эта форма встречается в 50% случаев герпеса. Течение заболевания торпидное, длительное, в процесс могут вовлекаться радужка, цилиарное тело. Острота зрения снижается.

Метагерпетический (ландкартообразный, амебовидный) кератит является как бы промежуточной формой между поверхностным древовидным и дисковидным или глубоким диффузным интерстициальным кератитом.

При метагерпетическом кератите инфильтраты залегают глубоко в строме роговицы и на сравнительно большой площади. Роговица становится эрозиро-

ванной, мутно-серой. Довольно часто поражается передний отдел сосудистого тракта, развивается иридоциклит (передний увеит) с гипопионом. Васкуляризации практически нет. Острота зрения резко падает, в исходе заболевания остаются грубые соединительнотканные помутнения. К промежуточным формам кератитов относится и герпетическая краевая язва роговицы, мало отличающаяся от краевой язвы другой этиологии.

Дисковидный кератит полиэтиологичен, может следовать за поверхностным кератитом. В глубоких и средних слоях роговицы образуются инфильтрации в виде диска, который располагается в центре. Над диском эпителий отечен, иногда можно наблюдать его дефекты, а позади диска видны сероватые полоски. Это складки десцеметовой оболочки, иногда преципитаты. Заболевание сопровождается выраженной воспалительной реакцией, наблюдается перикорнеальная инъекция. Дисковидный кератит бывает и на спокойных глазах. При этом, однако, очень часто появляется серозный иридоциклит. Васкуляризации роговицы практически не бывает или она незначительная. Инфильтрат не изъязвляется, а замещается соединительной тканью, что приводит к резкому снижению остроты зрения. Дисковидный кератит может перейти в глубокий интерстициальный кератит. С вовлечением в процесс радужки и цилиарного тела возможно развитие герпетической болезни, увеокератитов, гипопион-кератита, вторичной гипертензии.

Заболевание проявляется диффузным помутнением практически всей роговицы, отеком эпителия, стромы с воспалительными очагами, складчатостью десцеметовой оболочки. В процесс вовлекаются радужка и цилиарное тело, внутриглазное давление повышается. Исход заболевания определяется устранением отека стромы, а участки инфильтрации и воспалительные очаги замещаются соединительной тканью. На отдельных участках роговицы имеются просветления.

Этиологическая диагностика герпетических кератитов: цитологическое исследование тканевого субстрата из очага инфильтрации (электронная микроскопия); выявление противогерпетических антител в сыворотке крови, слезной жидкости путем серологических реакций; реакции нейтрализации, связывание комплемента, пассивной гемагглютинации; внутрикожные реакции с герпетическим антигеном.

Лечение. Врачебная помощь должна быть направлена на купирование корнеального синдрома (обезболивание закапыванием 2% раствора лидокаина, 0,3% раствора леокаина). Показаны криоферментоаппликации (хлорэтил, ликозим), снятие воспаления (сульфаниламиды, противовирусные средства, нестероидные противовоспалительные препараты). Для улучшения трофики и метаболизма применяют витамины А, Е, С, группы В. Используют также диуретики, препараты калия.

Показаны противовирусные препараты, 3% ацикловировая мазь (аналог зовиракс), закапывание в глаз 0,1% раствора дезоксирибонуклеазы на 0,03% растворе сульфата магния, неспецифическая иммунотерапия интерфероном (150-200 ЕД) в глазных каплях. Специфическая иммунотерапия проводится инсталляциями противокоревого гамма-глобулина. Применяют мидриатики (0,25% скополамин). При вторичной инфекции показаны антибиотики (тетрациклин, эритромицин внутрь).

Для рассасывания помутнений применяют хлорид кальция, алоэ, стекловидное тело, масляный препарат из тамбуканской грязи, полудан.

Для предупреждения распространения процесса проводят частичную послойную кератопластику, ламеллярную кератэктомию с биологической защитой тканевого ложа, лазеркоагуляцию.

Herpes cornea zoster — кератит, вызванний вирусом опоясывающего лишая при поражении первой ветви тройничного нерва с вовлечением *n. nasociliaris.* Заболевание проявляется сильными невралгическими болями в области разветвления первой ветви тройничного нерва, резким и длительным снижением чувствительности роговицы. В этот период происходит высыпание пузырьков на веке, коже лба, на роговице. На роговице поражения выглядят в виде точечных круглых субэпителиальных помутнений или глубоких, похожих на дисковидные; не исключено изъязвление роговицы. Поражения роговицы оставляют после себя интенсивные помутнения. При этом заболевании в процесс могут вовлекаться радужка, в передней камере появляется кровь, на задней поверхности роговицы определяются преципитаты. Возникают эписклериты, склериты, увеиты, невриты зрительного нерва, параличи глазных мышц, вторичная глаукома, часто бывают расстройства чувствительности вплоть до анестезии. Заболевание сопровождается снижением остроты зрения, иногда надолго. Остаются невралгические боли.

Лечение проводится так же, как и при герпетических кератитах. Кроме этого, необходимо стимулировать регенеративные процессы в роговице и улучшать ее трофику. Рекомендуются тауфон, АТФ, витамины группы В, препараты, сохраняющие и восстанавливающие прозрачность роговицы с учетом клинического течения заболевания (лиофилизированная плазма крови, полиглюкин, масляный препарат из тамбуканской грязи, полудан).

ДИСТРОФИЧЕСКИЕ КЕРАТИТЫ

Дистрофические кератиты по происхождению делятся на первичные и вторичные. Первичные дистрофии роговицы возникают в результате нарушения общего и местного обмена веществ, чаще белкового (гиалиноз, амилоидоз и др.). Эти дистрофии нередко бывают наследственными, семейными, двусторонними, прогрессирующими.

Вторичные дистрофии роговицы развиваются в исходе кератитов различной этиологии (травмы, иридоциклиты, увеиты).

Старческая дуга *(arcus selinis)* — это круговое помутнение роговицы шириной 1—1,5 мм, оно располагается у лимба и отделено от него узкой полоской прозрачной ткани роговицы. Помутнение развивается в результате нарушения липидного, чаще холестеринового обмена с последующим перерождением боуменовой оболочки и стромы роговицы, принимающей белесый цвет. Заболевание появляется в основном у стариков, но может быть у молодых людей и детей (эмбриотоксон). Помутнение зрению не мешает и лечению не подлежит. Рекомендуется наблюдение у офтальмолога.

Лентовидное помутнение роговицы возникает в результате отложения солей кальция (извести) и гиалинового перерождения поверхностных слоев стромы по горизонтальному меридиану в проекции глазной щели. Заболевание чаще возникает в слепых глазах на фоне тяжелого иридоциклита, увеита, глаукомы и др.

Буллезный кератит *(keratitis bullosa)* возникает на слепых глазах при терминальной глаукоме, чаще у стариков с грубыми нарушениями трофики роговицы. При этом на поверхности роговицы появляются и легко вскрываются пузыри, образующие дефекты эпителия, который восстанавливается быстро, но ненадолго. Показано лечение основного заболевания, можно использовать лиофилизированную плазму крови на изотоническом растворе хлорида натрия, масляный препарат из тамбуканской грязи, 10% мазь сульфацил-натрия.

Пигментное кольцо Кайзера—Флейшера — это отложение коричневого пигмента на периферии роговицы на границе с лимбом при псевдосклерозе, болезни Вильсона.

Эпителиально-эндотелиальная дистрофия роговицы возникает при проникающих ранениях роговицы, экстракции катаракты с выпадением стекловидного тела, после имплантации интраокулярных линз (искусственного хрусталика). Развитие патологии связано с контактом грыжи стекловидного тела и опорных элементов искусственного хрусталика с эндотелием роговицы. При этом в зоне контакта появляются отек эндотелия и помутнение, распространяющееся на строму вплоть до переднего эпителия роговицы. Острота зрения снижается до светоощущения. Основным способом лечения эпителиально-эндотелиальной дистрофии является пересадка роговицы.

ВРОЖДЕННЫЕ ИЗМЕНЕНИЯ ФОРМЫ И ВЕЛИЧИНЫ РОГОВИЦЫ

Малая роговица *(microcornea)* — обычно врожденное изменение в составе общего недоразвитого глаза *(micropthalma).* Размеры роговицы уменьшены до 10 мм.

Гигантская роговица *(megalocornea, cornea globosa)* - роговица диаметром до 14-16 мм. Большей частью такая роговица наблюдается при врожденном гидрофтальме.

Лечение хирургическое.

Коническая роговица *(keratoconus)* имеет форму конуса. Врожденная аномалия, обычно развивается между 15 и 20 годом жизни.

Лечение — назначение жестких контактных линз. В тяжелых случаях заболевания показана пересадка роговицы.

ОПУХОЛИ РОГОВИЦЫ

Дермоид располагается на краю роговицы, большей своей частью помещается на конъюнктиве.

Лечение хирургическое.

Папиллюмы возникают у края роговицы в виде плоских нежно-бородавчатых бледно-розовых или красных опухолей.

Лечение хирургическое.

Карциномы развиваются в большей части из лимба, переходят на роговицу с конъюнктивы. Сначала их принимают за птеригиум или папилломы, но вскоре они становятся бугристыми и изъязвляются.

Лечение хирургическое, лучевая терапия.

КЕРАТИТЫ НЕВЫЯСНЕННОЙ ЭТИОЛОГИИ

Розацеа кератит *(keratitis rosacea)* сопутствует поражению кожи, вызывает сильные боли. Клинически различают поверхностный краевой инфильтрат, подэпителиальный инфильтрат, прогрессирующую язву.

Лечение. Местное применение кортикостероидов (с большой осторожностью), сульфаниламиды, антибиотики в виде глазных капель и мазей, масляный препарат из тамбуканской грязи, криоферментоаппликации.

Внутрь дипразин (пипольфен) по 0,025 г 2-3 раза в день; тестостерона пропионат по 1 мл 1% масляного раствора внутримышечно через 2 дня, 10 инъекций на курс; биогенные стимуляторы, витамины А, B^2, B^6 внутрь или внутримышечно.

Кератит нитчатый — хроническое заболевание, одно из проявлений гипофункции слезной железы (синдром Сьегрена). Характеризуется умеренным раздражением глаз, светобоязнью, появлением специфического отделяемого — тягучего секрета в виде тонких нитей, которые одним концом прикрепляются к роговице.

Лечение симптоматическое, искусственная слеза (лакрисин), офтагель.

ПОМУТНЕНИЯ РОГОВИЦЫ - ИСХОДЫ КЕРАТИТОВ

Воспаления роговицы заканчиваются развитием соединительнотканных рубцов, неоформленных, стойких и различных по форме, протяжению и интенсивности помутнений. Еле заметные помутнения называются облачком *(nobecula),* более насыщенное помутнение — пятном *(macula),* грубый интенсивно-белый рубец — бельмом *(belmo).* Лечение помутнений предполагает их рассасывание в комплексе со специфической терапией в зависимости от этиологии заболевания. Для рассасывающего лечения применяют биогенные стимуляторы (экстракт алоэ, ФиБС, пелоидодистиллят, стекловидное тело, торфот). Для стимуляции регенераторных процессов применяют лиофилизированную плазму крови на изотоническом растворе хлорида натрия, криоферментоаппликации, фибронектин, масляный препарат тамбуканской грязи и другие лекарственные препараты, физиотерапевтическое лечение, инфрафонофорез.

При соответствующих показаниях в отдельных случаях возможно проведение кератопластических операций (лечебных, мелиоративных, тектонических, косметических), ламеллярной кератэктомии с биологической защитой тканевого ложа. В эксклюзивных случаях производится кератопротезирование. Для исправления астигматизма назначают контактные линзы.

ПРОФЕССИОНАЛЬНЫЕ ЗАБОЛЕВАНИЯ РОГОВИЦЫ

К профессиональным повреждениям органа зрения относятся повреждения и патологические процессы, которые могут возникать в организме и глазу под влиянием вредного производственного фактора. Профессиональные поражения органа зрения классифицируются по патогенным факторам:

— пыль — цементная, угольная, текстильная, металлическая, известковая, вызывает хронические конъюнктивиты, кератоконъюнктивиты, кератиты;

— лучистая энергия вредно влияет на роговицу при высокой температуре и интенсивности, вызывая ожоги - электроофтальмию (вредное действие электросварки), нивалию (снежную слепоту). Лучи видимой части спектра вызывают блефароспазм и светобоязнь. Ультрафиолетовые лучи обусловливают острое поражение конъюнктивы, роговицы (ожог эпителия). Ионизирующее излучение (рентгеновские лучи, альфа-, бета-, гамма-лучи, нейтроны) непосредственно вызывает развитие конъюнктивитов, кератитов;

— химические вещества в условиях производства (мышьяк, сероводород, акрихин) в виде пыли, паров, газа вызывают мышьяковистый, сероводородный, акрихиновый кератоконъюнктивит, а длительный контакт с порошком серебра вызывает профессиональный аргироз роговицы, причем отложение серебра в роговице приводит к снижению остроты зрения.

Оптимизация условий труда приводит к ликвидации производственных повреждений и профессиональных заболеваний органа зрения. Профилактика профессиональных повреждений органа зрения требует постоянного совершенствования комплекса организационных, инженерно-технических и санитарно-гигиенических мероприятий.

Профилактическая работа в борьбе с профессиональными повреждениями органа зрения осуществляется в следующих направлениях:

— рационализация производственных процессов на химических предприятиях, постоянный технический контроль за состоянием станков, агрегатов, качеством ручного инструмента, соблюдением правил техники безопасности;

— обеспечение санитарно-гигиенических норм производственных помещений: освещенность рабочих мест 500 лк для точных и тонких работ, 75 лк для менее точных работ;

— внедрение и совершенствование методов индивидуальной и коллективной защиты глаз (защитные очки, маски, светофильтры, защитные щитки, экраны, кожухи).

— правильный профессиональный отбор при приеме на работу, при выборе профессии, диспансерное наблюдение служащих и рабочих врачами медико-санитарных частей, в том числе врачами-офтальмологами; пропаганда санитарных знаний, санитарно-просветительная работа.

Ключевые слова

Кератит
Роговичный синдром
Лимб
Кератоконус
Микрокорнеа
Макрокорнеа
Фликтена
Нобекула
Макула
Лейкома
Лейкома, спаянная с радужкой
Стафилома
Десцеметоцеле
Гипопион
Паннус
Прексероз
Ксероз
Нивалия
Электроофтальмия
Синехии
Фистула
Эрозия

Вопросы для самоконтроля

1. Каковы субъективные признаки кератитов?
2. При каких заболеваниях возникает паннус?
3. Какие особенности имеет первичный герпетический кератит?
4. Какие кератиты наиболее часто встречаются у детей?
5. Каковы объективные признаки кератитов?
6. Какие средства лечения Рубцовых исходов кератитов вы знаете?
7 Какие заболевания слезных путей, способствующие развитию кератита, вы знаете?
8. Какие аномалии роговой оболочки возможны?
9. Какие клинические формы имеет туберкулезно-аллергический кератит?
10. Каковы возможные исходы кератитов?

ГЛАВА ЗАБОЛЕВАНИЯ СКЛЕРЫ

Усвоив материал этой главы, вы должны знать:

особенности патологии склеры по сравнению с заболеваниями других оболочек глаза;

врожденные аномалии склеры;

клинические проявления склерита;

клинические проявление эписклерита.

Методы исследования при заболеваниях склеры такие же, как и при патологии роговицы. Анатомо-физиологические особенности склеры вследствие тесной взаимосвязи сосудов склеры с лимбом, роговицей и сосудистым трактом обусловливают воспаление перечисленных анатомических структур. Воспалительные процессы в склере вялые и медленные, могут быть очаговыми и диффузными и располагаются в основном между роговицей и экватором глазного яблока. Существуют две формы воспаления склеры: поверхностная (эписклерит), глубокая (склерит).

К врожденным аномалиям относится **синдром голубых склер.** Это врожденное семейно-наследственное заболевание связано с аномалией развития мезенхимы. Цвет склеры обусловлен ее истончением и просвечиванием пигментного слоя сосудистого тракта. Поражение двустороннее, системное, ему могут сопутствовать глухота, слабость суставных сумок и связочного аппарата, хрупкость трубчатых костей. Синдром синих склер иногда сочетается с другими аномалиями развития глаза: эмбриотоксоном, кератоконусом, слоистой катарактой, а также с врожденными пороками сердца, волчьей пастью, колобомой и др.

Меланоз склеры представлен темными пигментными пятнами в поверхностных слоях склеры, чаще в ее передних отделах; иногда сочетается с меланозом радужки. Пациенты при этой врожденной аномалии должны систематически наблюдаться у офтальмолога.

К врожденным аномалиям склеры, ее формы и строения относятся кисты, стафиломы, дермоиды.

Воспаления склеры. Среди воспалительных заболеваний эписклеры и склеры по этиологическому признаку различают туберкулезные, ревматические, бруцеллезные, падагрические, сифилитические, инфекционные, вирусные поражения, а также воспаление на фоне расстройства обмена веществ.

Эписклерит — поверхностное воспаление склеры (рис. 67, см. вкл.). Заболевание начинается гиперемией эписклеральных сосудов между краем роговицы и экватором, в нескольких миллиметрах от лимба. Появляется припухлость эписклеры с резким покраснением синеватого или фиолетового оттенка. Прикосновение к этому участку всегда болезненно, может быть и самостоятельная боль, но не очень сильная. Конъюнктива глазного яблока над этим участком подвижна. Заболевание протекает хронически и может рецидивировать. Очаги повреждения, как правило, постепенно «обходят» вокруг роговицы. Изъязвления и распада очагов не бывает, на месте воспаления может оставаться темно-серое окрашивание склеры, но обычно все проходит бесследно. Исход благоприятный. Зрение обычно не страдает.

Склерит. При глубокой форме воспаления склеры (склерите) инфильтрат располагается в ее глубоких слоях. Явления раздражения сильно выражены, больного часто беспокоят боли и симптомы раздражения передних цилиарных нервов. Обычно определяется один очаг воспаления, реже бывают два и более, при этом в процесс вовлекается вся перикорнеальная область. Довольно часто болезнь осложняется поражением роговицы в виде склерозирурющего кератита, воспалением радужки и цилиарного тела. Участие в процессе переднего отдела сосудистого тракта глазного яблока выражается в образовании задних синехий, помутнений влаги передней камеры, отложений преципитатов на задней поверхности роговицы. Возможна вторичная глаукома. Болезнь может поражать оба глаза. Течение склерита хроническое, рецидивирующее. Воспаление склеры может стать гнойным (вплоть до абсцедирования). В местах некроза склеральной ткани, где происходит ее замещение рубцовой с последующим истончением, формируется выпячивание, образуются стафиломы. Зрение понижается в результате развития стафилом склеры, которые формируют астигматизм, и сопутствующих изменений в роговице и радужке.

Лечение должно быть этиотропным. Необходимо учитывать значение иммунных факторов. Назначают антибиотики, салицилаты, иммунодепрессанты, антигистаминные препараты, кортикостероиды (с осторожностью). Показано физиотерапевтическое лечение — тепло, парафиновые аппликации; по показаниям абсцессы склеры вскрывают.

Ключевые слова

Эписклерит
Склерит
Стафилома
Эмбриотоксон
Меланоз

Вопросы для самоконтроля

1. При каких заболеваниях происходит воспаление склеры?
2. Какие отделы глазного яблока вовлекаются в патологический процесс при склеритах?
3. Какова топография меланоза склеры?
4. Какова клиническая картина эписклерита?

Г Ш

11

ПАТОЛОГИЯ СОСУДИСТОЙ ОБОЛОЧКИ ГЛАЗА

Усвоив материал этой главы, вы должны знать:

особенности строения сосудистой оболочки, ее кровоснабжения и иннервации;

аномалии развития сосудистой оболочки;

клинику и дифференциальную диагностику иридоциклитов и хориоидитов у детей и взрослых;

особенности течения вирусных, бактериальных увеитов, ювенильного ревматоидного увеита;

комплекс методов обследования больных увейтами;

принципы лечения увеитов различной этиологии;

происхождение осложнений и предположительный исход заболеваний сосудистой оболочки;

сроки и принципы лечения больных с патологией сосудистой оболочки.

Сосудистая оболочка поражается у детей и взрослых сравнительно часто, ее патология составляет около 7% общей глазной заболеваемости. Болезни сосудистой оболочки включают в себя воспалительные инфекционные или токсико-аллергические заболевания, дистрофические процессы, опухоли, травмы, а также врожденные аномалии. Основные функции сосудистой оболочки: снабжение оболочек глаза питательными веществами, продукция и обмен внутриглазных жидкостей, поддержание внутриглазного давления, обеспечение зрительного акта энергетическими ресурсами.

АНОМАЛИИ СОСУДИСТОЙ ОБОЛОЧКИ

К аномалиям сосудистой оболочки относят аниридию, колобому радужки, ресничного тела и хориоидеи, поликорию, корэктопию, «веснушки», аплазию, альбинизм.

Аниридия — отсутствие радужки. При биомикроскопии видны контуры хрусталика и ресничного пояска, остаток (рудимент) корня радужки и ресничные отростки.

Аниридия нередко сопровождается светобоязнью. Острота зрения у таких больных очень низкая и мало поддается коррекции. Часто имеется горизонтальный нистагм. Аниридия иногда сочетается с врожденной глаукомой вследствие врожденной патологии дренажной системы угла глаза - основного пути оттока водянистой влаги.

Лечение аниридии без глаукомы направлено в основном на искусственное создание зрачка. Это достигается ношением индивидуально изготовленной окрашенной по периферии и прозрачной в центре контактной линзы, имитирующей зрачок. Возможна коллагенореконструкция.

Колобома радужки (дефект, отсутствие сегмента радужки) располагается внизу, на 6 ч условного циферблата, напоминая грушу или замочную скважину (искусственная колобома бывает следствием травм и операций и может располагаться в любом месте). Обычно врожденная колобома бывает неполной, на всем протяжении прослеживается неповрежденный зрачковый край. Реакция атипичного зрачка на свет сравнительно живая. Возможно одно- и двустороннее поражение. Острота зрения при колобоме радужки, как правило, несколько снижена. Возможна коллагенопластика.

Колобома ресничного тела выявляется только при циклоскопии. Косвенным признаком такой колобомы является ослабление или отсутствие аккомодации. Лечения нет.

Колобома собственно сосудистой оболочки имеет вид белого сектора разной величины и формы с отчетливыми и неровными краями в нижней половине глазного дна, над которыми проходят сосуды сетчатки. Колобома в зависимости от локализации может значительно снижать зрительные функции (острота и поле зрения). Лечения нет.

Нередко бывает колобома всех отделов сосудистой оболочки.

Поликория — множественные дырчатые дефекты в радужке. Наблюдаются зрительный дискомфорт и некоторое снижение зрения.

Лечение поликорий радужки в случае значительного снижения зрения и зрительного дискомфорта заключается в иридопластике.

Корэктопия — эксцентричное расположение зрачка. Лечение оперативное.

Зрачковая мембрана (остатки мезенхимальной эмбриональной ткани в области зрачка) нередко обнаруживается у детей. Она может иметь причудливую форму в виде паутины, колеблющейся в водянистой влаге передней камеры, как правило, фиксированной к радужке и передней капсуле хрусталика. Выраженные и плотные мембраны в центральной зоне хрусталика могут снижать остроту зрения.

Лечения, как правило, не требуется. В редких случаях показано микрохирургическое удаление мембраны.

Перечисленные аномалии могут сочетаться с другими врожденными изменениями (микрофтальм, микрокорнеа). Врожденная патология сосудистой оболочки, особенно радужки, нередко сочетается с аномалией развития радужно-роговичного угла. Дети с подобной патологией должны находиться на диспансерном учете во избежание появления глаукомы.

ВОСПАЛЕНИЕ СОСУДИСТОЙ ОБОЛОЧКИ

Воспаления сосудистой оболочки — увеиты являются одной из частых причин слабовидения и слепоты (25%). Доля эндогенных увеитов составляет 5—12% случаев глазной патологии у детей и 5-7% среди больных стационаров.

Увеиты у детей имеют разнообразные клинические проявления и множественность вариантов, что затрудняет диагностику, особенно в начальной стадии и при атипичном развитии.

Частота увеитов объясняется множеством сосудов, раветвляющихся на капилляры и многократно анастомозирующих друг с другом в сосудистой оболочке, что резко замедляет кровоток и создает условия для оседания и фиксации бактериальных, вирусных и токсичных агентов.

Раздельное кровоснабжение переднего (радужка и цилиарное тело) и заднего (собственно сосудистая оболочка или хориоидея) отделов, а также анастомозы между всеми отделами сосудистой оболочки приводят к возникновению передних увеитов (ириты, иридоциклиты) и задних увеитов (хориоидиты), воспалению всей сосудистой оболочки (панувеит). Циклоскопия позволяет выделить воспаление плоской части цилиарного тела (задний циклит) и крайней периферии собственно сосудистой оболочки (периферический увеит). При увеитах в процесс вовлекаются сетчатка и зрительный нерв, возникает нейрохориоретинит.

Плохие исходы заболевания и недостаточная эффективность терапии связаны с этиологическими и патогенетическими особенностями увеитов. Это генетическая предрасположенность к иммунным расстройствам, острые и хронические инфекции при нарушении защитных механизмов, химические и физические воздействия, приводящие к формированию чужеродных антигенов, нарушению иммунитета, нейрогормональной регуляции и проницаемости гематоофтальмического барьера.

У больных увеитами организм обеднен защитными факторами, происходит выраженное накопление индукторов воспалительной реакции, усиливается активность биогенных аминов, ярко выражен аутоиммунный процесс, связанный с накоплением антигенов не столько сосудистой, сколько сетчатой оболочки; наблюдается значительная активация процессов перекисного окисления липидов. Нарушение физиологической изоляции тканей глаза, повышение проницаемости гематоофтальмического барьера способствуют переходу увеита в рецидивирующую форму.

Увеиты делят на серозные, фиброзные (пластические), гнойные, геморрагические, смешанные.

Течение увеитов может быть острым, подострым, хроническим и рецидивирующим. Процесс может быть эндогенным и экзогенным. Эндогенные увеиты могут быть как метастатическими (при попадании возбудителя в сосудистое русло), так и токсико-аллергическими (при сенсибилизации организма и тканей глаза). Экзогенные увеиты возникают при проникающих ранениях глазного яблока, после операции, язв роговицы и других ее заболеваний.

За последние 20 лет заболеваемость эндогенными увеитами увеличилась в 5 раз. Наиболее часто увеиты встречаются у школьников (68%), Преобладают вирусные увеиты (25%), стрепто- и стафилококковые, токсико-аллергические,

ассоциированные с хроническими очагами инфекции (25%). Увеличилось число увеитов туберкулезной этиологии (24%) и бактериально-вирусных (27%). Наметилась тенденция к уменьшению частоты ревматоидных увеитов с 24% в 70-х годах до 9% в последние годы, что связано с ранней диагностикой этого заболевания и своевременной комплексной терапией.

В раннем возрасте преобладают вирусные и бактериально-вирусные увеиты.

Ведущей формой увеита является иридоциклит (до 58%); периферический увеит выявляется у 21—47% больных.

Этиологическая диагностика детских увеитов затруднительна, обнаруживаемые причинные агенты нередко оказываются лишь разрешающими, провоцирующими. Чтобы обнаружить заболевание на ранних этапах и своевременно начать лечение, офтальмолог должен осматривать глаза и проверять остроту зрения при любом заболевании ребенка.

Диагностика увеитов базируется на данных анамнеза, клинической картине, учете общего состояния организма, результатов клинико-лабораторных исследований.

Схема обследования больных увеитами

1. Анамнез жизни и болезни.

2. Обследование органа зрения: острота зрения без коррекции и с коррекцией, пери- и кампиметрия, цветовое зрение, передняя и задняя биомикроскопия, гониоскопия, офтальмоскопия обратная и прямая, тонометрия, циклоскопия.

3. Дополнительные методы исследования: рентгенологическое исследование органов грудной клетки, придаточных пазух носа; консультация специалистов (терапевта, отоларинголога, фтизиатра, невролога, стоматолога и др.); ЭКГ,

4. Клинико-лабораторные исследования: общий анализ крови; содержание белковых фракций, определение С-реактивного белка, ДФА, посев крови на стерильность; общий анализ мочи; анализ мочи и крови на сахар; анализ кала на яйца глистов.

5. Иммунологические исследования:

— исследование реакции гуморального иммунитета — реакция Вассермана или микрореакция на сифилис с кардиолипиновым антигеном, реакция Райта—Хаддлсона при подозрении на бруцеллез; реакция связывания комплемента; пассивной гемаглютинации; нейтрализации, флюоресцирующих антител и т.д.; микропреципитация по Уанье с набором антигенов (стрепто- и стафилококка, туберкулина, тканевыми антигенами), реакция Бойдена с антигеном сосудистой оболочки, хрусталика, сетчатки и др.

— реакция клеточного иммунитета: а) реакция бласттрансформации лимфоцитов периферической крови, торможения миграции микрофагов, лейкоцитолиза и др. с антигенами стрепто- и стафилококка, туберкулином, токсоплазмином, антигенами вируса простого герпеса, цитомегаловируса, тканевыми антигенами; б) изучение содержания иммуноглобулинов в сыворотке крови; в) внутрикожные пробы с различными антигенами с учетом очаговой реакции глаза в виде обострения воспалительного процесса или его стихания; г) исследование антител к ДНК.

6. Выделение вирусов и обнаружение вирусных антигенов в тканях глаза с помощью метода флюоресцирующих антител.

7. Биохимические методы исследования: иследование крови и мочи на кислые гликозаминогликаны, исследование мочи на оксипролин, содержание 17-оксикортикостероидов, биогенных аминов (серотонина, адреналина) в крови.

Достоверным методом этиологической диагностики остается очаговая реакция глаза на внутрикожное введение туберкулина, токсоплазмина, бактериальных аллергенов (стрептококкового, аллергенов кишечной палочки, протея, нейссерии) и др.

Клинические особенности основных форм увеитов.

Передние увеиты (ириты, иридоциклиты, циклиты) сопровождаются перикорнеальной инъекцией, связанной с дилатацией склеральных сосудов; изменениями цвета и рисунка радужки из-за расширения сосудов, воспалительного отека и экссудации, сужением зрачка и его вялой реакцией на свет в связи с отечностью радужки и рефлекторным сокращением сфинктера зрачка; неправильной формой зрачка, так как экссудация из сосудов радужки на переднюю поверхность хрусталика приводит к образованию спаек (задних синехий) (рис. 68, см. вкл.). Задние синехии могут быть отдельными или образовывать сращения всего зрачкового края радужки с хрусталиком. При организации экссудата в области зрачка возникает заращение. Круговая синехия и предхрусталиковая мембрана приводят к разобщению передней и задней камер глаза, вызывая тем самым повышение внутриглазного давления. Вследствие скопления жидкости в задней камере радужка выбухает в переднюю камеру (бомбаж радужки).

Влага передней камеры мутнеет из-за серозной, фибринозной, геморрагической, гнойной, смешанной экссудации. В передней камере экссудат оседает в нижних отделах в виде горизонтального уровня. Гнойный экссудат в передней камере называется гипопионом, кровоизлияние в переднюю камеру — гифемой.

На задней поверхности роговицы определяются разнокалиберные, полиморфные преципитаты. Преципитаты состоят из лимфоцитов плазматических клеток, макрофагов, пигментных частиц и прочих элементов, свидетельствующих о повышении проницаемости сосудов цилиарного тела.

Частым признаком циклита бывает снижение внутриглазного давления.

Возможны жалобы на боли в глазу и болезненность при пальпации глазного яблока. Изменение состава внутриглазной жидкости приводит к нарушению питания хрусталика и развитию катаракты. Выраженные и длительные циклиты нарушают прозрачность стекловидного тела вследствие экссудации и швартообразования. Все эти изменения обусловливают зрительный дискомфорт и снижение зрения.

У маленьких детей болевой синдром, как правило, выражен слабо или совсем отсутствует и жалоб на снижение зрения нет. Возможно отсутствие корнеального сидрома, перикорнеальной инъекции.

Периферические увеиты (задние циклиты, базальные увеаретиниты, парсплaниты) характеризуются воспалительными изменениями на крайней периферии глазного дна. Поражается преимущественно плоская часть цилиарного тела, но в процесс могут вовлекаться также его ресничная часть, периферические отделы сосудистой оболочки, ретинальные сосуды.

Заболевание чаще двустороннее (до 80%), поражает людей молодого возраста и детей; наиболее часто болеют дети 2—7 лет.

В патогенезе основное место отводится иммунным факторам, обсуждается роль герпетической инфекции.

Выделяют различные типы течения неспецифического увеита. Процесс у детей протекает более тяжело, чем у взрослых.

При остром увейте появляются экссудативные очаги на крайней периферии глазного дна, чаще в нижненаружных отделах или концентрично по всей окружности. При тяжелом течении заболевания экссудат становится виден за хрусталиком. Нередко экссудат появляется в зоне угла передней камеры, формируя трабекулярные преципитаты и гониосинехии.

В связи с распространением экссудата по каналам стекловидного тела в задние отделы глаза происходят разрушение и повышение проницаемости препапиллярной и премакулярной мембран, что вызывает выраженный реактивный отек в перипапиллярной и макулярной зонах (возможно, по типу аутоиммунной реакции).

Прогрессирование воспаления может сопровождаться экссудативной отслойкой сетчатки на периферии.

В стадии обратного развития формируются помутнения стекловидного тела разной выраженности и протяженности, вызывающие резкое снижение зрения. На крайней периферии сетчатки можно выявить атрофические хориоретинальные очаги, полузапустевшие сосуды сетчатки, ретиношизис разной степени, дистрофические изменения в макулярной области.

Одним из осложнений становится развитие осложненной катаракты, которая формируется начиная с заднего полюса хрусталика.

Гиниосинехии и организация экссудата в трабекулярной зоне могут привести к вторичной глаукоме. Однако периферическим увеитам у детей более свойственна гипотония.

Явления раздражения глаза и изменения переднего отрезка крайне скудны, снижения зрения в острой фазе заболевания может и не быть, поэтому нередко периферические увеиты выявляются с запозданием, при прогрессировании и диссеминации процесса или в стадии обратного развития.

Чтобы избежать диагностических ошибок, следует подозревать периферический увеит при различных помутнениях стекловидного тела неясного генеза, при макулярном отеке или дистрофических изменениях в области макулы, задних кортикальных катарактах.

Для целенаправленного выявления периферических увеитов крайнюю периферию глазного дна осматривают с помощью непрямой (моно- и бинокулярной) офтальмоскопии с вдавлением склеры с помощью трехзеркальных линз. При изменениях макулярной области и ретинальных сосудов показана флюоресцентная ангиография.

Задние увеиты (хориоидиты) чаще имеют вялое, ареактивное, незаметное течение и не вызывают жалоб у детей, особенно у маленьких. При задних увеитах могут быть видны единичные или множественные очаги различной формы и контуров, величины и цвета с явлениями перифокального воспаления (отек) в хориоидее. Часто соответственно этим очаговым изменениям в воспалительный процесс вовлекается и сетчатка (ретинит), а нередко и диск зрительного нерва (явления папиллита). В прилежащих слоях стекловидного тела определяется помутнение.

Хориоидит всегда отражается на состоянии поля зрения, так как соответственно очаговым процессам возникают выпадения в поле зрения (микро- и макроскотомы). Если воспалительные фокусы расположены в центре глазного дна, то снижается острота зрения вплоть до светоощущения, появляются центральные абсолютные и относительные скотомы, меняется цветоощущение.

Старшие дети и взрослые могут жаловаться на искривление изображения предметов, изменение их размера (метаморфопсии), вспышки света, мерцания (фотопсии), иногда на резкое ухудшение зрения в сумерках (ночная слепота, гемералопия). Жалобы обусловлены изменениями рецепторных элементов сетчатки из-за нарушения их расположения в связи с экссудацией в области очага воспаления и потери интимного контакта хориоидеи с наружными слоями сетчатой оболочки.

Гемералопия возникает при обширных поражениях периферии сосудистой и сетчатой оболочек обоих глаз, например при рассеянном хориоретините.

Болей в глазу при хориоидите не бывает. Передний отрезок глаза не изменен, глаза спокойны, офтальмотонус не нарушен.

При негранулематозных (токсико-аллергических) увеитах инфильтрация хориоидеи диффузная. В процесс часто вовлекается зрительный нерв, что проявляется гиперемией, стушеванностью его границ, функциональными нарушениями. Очаги экссудации иногда большие, их границы размыты. Наблюдаются периваскулиты и ретиниты, сопровождающиеся экссудативным выпотом, ретинальные сосуды при этом покрыты экссудатом, как чехлом. В исходе процесса, как правило, формируются обширные светлые атрофические очаги сосудистой оболочки с отложением пигмента. Старые очаги выглядят белыми, так как через прозрачную сетчатку и атрофированную сосудистую оболочку видна склера. Очаги плоские, с большим или меньшим количеством коричневого пигмента, мигрирующего из окружающих областей хориоидеи.

Панувеит — поражение всех трех отделов сосудистой оболочки. Его симптомы свойственны воспалению каждого отдела сосудистой оболочки.

Основные принципы общего и местного этиотропного и симптоматического лечения увеитов. Лечение больных эндогенными увеитами независимо от их этиологии направлено на устранение признаков воспаления, сохранение или восстановление зрительных функций и по возможности предотвращение рецидивов заболевания.

При эндогенных увеитах сроки клинического и истинного выздоровления не совпадают.

В основе патогенеза увеитов лежат многообразные факторы, поэтому в терапии этого сложного заболевания нужно учитывать этиологию и иммунный статус, активность и стадию процесса. Воздействие направлено на основные звенья воспаления — повышение проницаемости сосудистых стенок гемато-офтальмического барьера, экссудацию в ткани глаза с последующей деструкцией и избыточным фиброзом на фоне нарушения общего иммунобиологического состояния.

После установления диагноза увеита, как правило, в первую очередь назначают анестетики, мидриатические средства, антибиотики, нестероидные противовоспалительные препараты. Местное использование стероидных препаратов более эффективно при острых увеитах. Применение медикаментов корот-

кого действия (антибиотики, сульфаниламиды, кортикостероиды, витамины, ферменты, анестетики, салицилаты и др.) при остром процессе должно быть частым в виде форсированных инсталляций (каждые капли закапывают в конъюнктивальную полость через 3—5 мин в течение часа 3 раза в день с 1—2-часовым перерывом между часовыми курсами; курс 3—5 дней).

К общему лечению относят санацию очагов инфекции, использование антибиотиков, неспецифическую противовоспалительную, противовирусную, противотуберкулезную, противотоксоплазмозную, гипосенсибилизирующую терапию и витаминотерапию. Общая кортикостероидная терапия должна быть длительной с учетом гормонального фона организма (наличие в сыворотке крови свободного и белково-связанного гидрокортизона и кортикостерона), при этом надо иметь в виду ее неспособность предупреждать хроническое и рецидивирующее течение увеитов. Важно знать и предупреждать серьезные осложнения лечения кортикостероидными препаратами (синдром Кушинга, задержка развития у детей, остеопороз, кортизоновые психозы, недостаточность надпочечников).

При снижении защитных сил организма с уменьшением содержания гамма-глобулинов и иммуноглобулинов в сыворотке крови в ряде случаев необходимы применение иммуностимуляторов (тималин, Т-активин, полудан, деларгин), вакцинация, введение в организм иммунокомпетентных клеток, гипериммунного глобулина, левамизола, продигиозана (по 50-75 мкг внутримышечно 2 раза в неделю; на курс 7—10 инъекций).

Для ингибиции биосинтеза простагландинов применяют индометацин, а также ацетилсалициловую кислоту в возрастных дозах.

С целью снижения проницаемости сосудистых стенок и восстановления эндотелия сосудов назначают дицинон в возрастных дозах повторными курсами по 1,5 мес 1 раз в квартал, а также стугерон и продектин.

Назначая дицинон, учитывают его ангиопротекторное действие, которое связано не только с влиянием на эндотелий капилляров и основное вещество межэндотелиальных пространств, но и с выраженной антиоксидантной активностью (в 600 раз выше, чем у аскорбиновой кислоты) и ингибирующим действием на активность кининовой системы крови. Этот улучшающий микроциркуляцию и дающий гемостатический эффект препарат применяют при выраженной экссудации, геморрагиях, ретиноваскулите.

Среди антигистаминных препаратов, назначаемых больным увеитами, первое место занимают производные фенотиазина, так как они обладают также высокой антиоксидантной активностью (в 150 раз выше, чем у аскорбиновой кислоты), пипольфен, дипразин и др.

Назначая глюкокортикостероиды (глюкокортизон, дексазон и дексаметазон, метипред, медрол и др.), учитывают их антиоксидантный эффект, способность снижать выработку антител, задерживать распад кислых гликозамингликанов. Эти препараты оказывают выраженное противовоспалительное действие, уменьшают проницаемость капилляров и снижают аутоиммунные реакции.

Наряду с указанными препаратами для улучшения микроциркуляции, нормализации метаболизма в стенке сосудов, в ткани сосудистой оболочки, в сетчатке, для уменьшения гипоксии тканей, снятия отека, нормализации проницаемости как при остром течении увеита, так и в стадии ремиссии, в целях

профилактики рецидивов применяют ангиопротекторы доксиум, ангинин, продектин, пармедин (при этом учитывают их способность снижать активность брадициклина). Для капилляропротекторного действия широко используют витамин Р, аскорбиновую кислоту, нестероидные противовоспалительные препараты.

Нестероидные противовоспалительные препараты занимают ведущее место в лечении увеитов, так как влияют на разные звенья патогенеза воспалительного процесса. Салицилаты, производные пиразолона (бутадион, реопирин), индометацин, ортофен, вольтарен обладают выраженной антигиалуронидазной, антипростагландиновой, антиоксидантной, антикининовой активностью и многими другими качествами, помогающими тормозить активность медиаторов воспаления. Препараты применяют в составе местной и общей терапии увеитов.

На высоте воспаления в сосудистой оболочке глаза происходит активация кининовой системы. Действие ингибиторов протеолиза особенно выражено в начальных стадиях воспалительного процесса, поэтому целесообразно блокировать образование и запуск функциональных биохимических систем, участвующих в развитии увеита, калликреин-трипсиновым ингибитором гордоксом. Препарат инактивирует ряд ферментов (плазмин, каллидиногеназа и др.) и препятствует высвобождению кининов, предотвращая избыточный выброс фибрина из кровеносного русла, что остается одним из многочисленных звеньев патофизиологического механизма воспаления. Гордокс применяют путем фонофореза (25 ООО КЕД на 100 мл изотонического раствора хлорида натрия; на курс 10—15 процедур), в виде форсированных инсталляций раствора гордокса в конъюнктивальную полость в течение часа *2—3* раза в день. Больным с выраженной экссудацией, ретиноваскулитами, острым увеитом и склонностью к фибринозному экссудату гордокс вводят по 0,5 мл (5000 КЕД) в чередовании с дексазоном и дициноном. В тяжелых случаях увеита гордокс добавляют в виде внутривенных инъекций в возрастных дозах. Длительность курса лечения зависит от клинической картины заболевания. Для лечения больных увеитами используют также контрикал и трасилол.

Для улучшения метаболизма в тканях глаза в комплексной терапии в качестве антигипоксанта применяют карбоген. Вдыхание кислорода с небольшими концентрациями углекислоты приводит к улучшению микроциркуляции в сетчатке и сосудистой оболочке в зоне поражения и улучшению тканевого обмена.

При стихании острых воспалительных явлений увеита на ранних стадиях в целях профилактики осложнений начинают нейротрофическую терапию, которая особенно необходима при отеке сетчатки, папиллите, развитии дистрофических очагов на глазном дне. Для улучшения трофики глаза применяют 4% раствор тауфона внутримышечно и в глазных каплях, сермион, церебролизин, семакс, цитохром С, трентал, кавинтон, стугерон, витамины и др.

Предпочтительно местное применение лекарств, выбор которых зависит от локализации воспаления и возраста ребенка. Широко применяют электро-, фоно-, магнитофорез, эндоназальный электрофорез, парабульбарные инъекции, введение препаратов через ирригационную систему ретробульбарно и в теноново пространство (5—6 раз в день в течение 7—15 дней), что обеспечивает длительно высокую концентрацию препарата и приводит к хорошим результатам.

Для рассасывания экссудата, кровоизлияний, синехий, шварт используют протес литические ферменты (трипсин, химотрипсин, фибринолизин, лекозим, стрептодеказу, коллализин и др.). Важно не только фибринолитическое действие фермента, но и улучшение проницаемости тканей и торможение развития молодой соединительной ткани. Широко применяют лидазу, эффект которой связан с уменьшением вязкости гиалуроновой кислоты, повышением проницаемости тканей и облегчением движения жидкости в межтканевых пространствах.

Ферментотерапия проводится методом электро-, фонофореза, инсталляцией капель, инъекциями под конъюнктиву и парабульбарно на фоне общей и местной терапии ангиопротекторными препаратами.

При новообразованных сосудах в сосудистом тракте и сетчатке используют фото- и лазеркоагуляцию, а также криокоагуляцию зон новообразованных сосудов. Витреотомия применяется при помутнениях и швартах в стекловидном теле.

Больных увеитами в стадии ремиссии офтальмолог осматривает не реже 1 раза в квартал. Весной и осенью целесообразно проводить противорецидивные курсы лечения антипростагландиновыми препаратами (3 нед) и ангиопротекторами продектином или стугероном, дициноном (1,5 мес). Такая тактика позволяет снижать частоту рецидивов заболевания до 6% и дает положительный эффект более чем у трети больных.

ВИРУСНЫЕ УВЕИТЫ

В последние два десятилетия заболеваемость увеитами вирусной этиологии возросла во всех возрастных группах. Доля вирусных увеитов составляет от 3 до 80%. Это объясняется возрастными, генетическими, социальными, территориальными особенностями, а также диагностическими возможностями учреждений здравоохранения. Увеиты при вирусных инфекциях связаны как непосредственно с действием вируса, так и с инфекционно- и токсико-аллергическими реакциями.

Способность вызывать увеит установлена у многих ДНК- и РНК-содержащих вирусов. Это вирусы простого герпеса типов 1 и 2, цитомегаловирус, вирус герпеса зостер, вирус Эпстайна—Бара, вирусы гриппа, парагриппа, кори, краснухи, эпидемического паротита, аденовирусы, вирусы лимфоцитарного хориоменингита, ветряной оспы, Т-клеточной лейкемии человека, гепатита В, геморрагических лихорадок. За последние 20 лет описаны увеиты, вызванные энтеровирусами ЕСНО 11 и ЕСНО 19, а также увеиты при СПИДе, возбудителем которого является вирус иммунодефицита человека (ВИЧ).

Увеиты при ВИЧ-инфекции. Первый случай СПИДа был описан в мае 1981 г. в США. С этого времени заболеваемость ВИЧ-инфекцией росла в геометрической прогрессии. В истории человечества не было столь массовой пандемии, развившейся в столь короткое время. В настоящее время ВИЧ заражено более 40 млн человек. Из 6000 свежих случаев инфицирования ВИЧ, регистрируемых ежедневно по данным ВОЗ, половина приходится на долю подростков.

ВИЧ был описан в 1983 г. одновременно во Франции и США. Этот вирус из группы ретровирусов обладает очень высокой вариабельностью. В настоящее время описано несколько основных видов ВИЧ. ВИЧ нестоек во внешней

среде, поэтому его передача возможна только при повреждении тканей и слизистых оболочек. ВИЧ передается с кровью больного человека.

В настоящее время основной путь заражения ВИЧ — использование загрязненных инфицированной кровью медицинских инструментов. Возможно заражение половым путем, через препараты и компоненты крови, от инфицированной матери трансплацентарно и во время родов.

Офтальмологические проявления при СПИДе — увеит, ретиноваскулит, нейроретинит, невриты зрительного нерва во многом связаны с аутоиммунными реакциями.

Более чем в 80% случаев СПИД начинается бессимптомно. У некоторых больных после инфицирования ВИЧ развивается лимфаденопатия с лихорадкой. Подозрение на СПИД вызывает симптомокомплекс, включающий в себя похудение, лихорадку, обильное потоотделение, распространенную лимфаденопатию и рецидивирующие инфекции.

У многих больных преобладают симптомы поражения центральной нервной системы. Среди оппортунистических инфекций наиболее часто наблюдаются цитомегаловирусная инфекция, герпес, токсоплазмоз, гистоплазмоз, грибковые заболевания. Нередко возникают опухоли, в частности типична саркома Капоши.

У детей наиболее ранним симптомом ВИЧ-инфекции становится первичное поражение нервной системы — аутоиммунный острый асептический менингит, прогрессирующая ВИЧ-ассоциированная энцефалопатия. Она включает в себя задержку развития, мышечную гипертонию, микроцефалию и кальцификацию базальных ганглиев.

Клинические проявления поражения глаз, непосредственно связанные с ВИЧ-инфекцией и патологическими состояниями вследствие иммунодефицита — оппортунистическими болезнями, в большинстве случаев имеют общие черты и требуют специальных дополнительных методов диагностики.

Увеиты достаточно часто встречаются у больных с ВИЧ-инфекцией. Преобладает картина иридоциклита с явлениями ретинита, что указывает на аутоиммунную природу воспалительного процесса.

Явления ангиоретиноваскулита отмечаются почти у 50—70% больных. Наиболее характерны ватообразные экссудаты, кровоизлияния в сетчатку, микроаневризмы сосудов сетчатки. Частота этих изменений нарастает, если Т-лимфоцитов менее 100 в 1 мл крови. ВИЧ-ассоциированная ретиномикроангиопатия обычно протекает бессимптомно и является транзиторной. Однако при выраженных изменениях она приводит к развитию атрофии зрительного нерва, появлению скотом в поле зрения, утрате цветового зрения, снижению контрастной чувствительности.

Цитомегаловирусный хориоретинит возникает у 30—40% ВИЧ-инфицированных, обычно при количестве лимфоцитов менее 100 в 1 мл, что указывает на выраженный иммунодефицит. В клинике ретинита преобладают явления ретиноваскулита с кровоизлияниями. Зрительный нерв поражается в 5% случаев (неврит и нейроретинит).

Антиретровирусная терапия в последние годы привела к снижению частоты цитомегаловирусного хориоретинита, а в ряде случаев к его более легкому течению и даже самопроизвольному излечению.

Хориоретинит, вызванный вирусом опоясывающего герпеса, занимает 2-е место среди причин некротического ретинита у ВИЧ-инфицированных (до 4%). Ретинит быстро развивается и генерализуется с вовлечением глубоких слоев сетчатки, поражением второго глаза, нередко с отслойкой сетчатки, быстрой и значительной потерей зрения. Местная и общая терапия этого заболевания длительная, включающая комбинированное применение ацикловира и ганцикловира или фоскарнета.

Токсоплазмозный ретинохориоидит развивается у 1—2% больных ВИЧ-инфекцией. Поражаются оба глаза, развиваются множественные очаги. В 30—50% случаев поражается и нервная система.

Сифилитические увеиты встречаются у 2% больных СПИДом. Большинство описанных в литературе случаев хориоидита было идентифицировано на аутопсии, что отражает тяжесть системных инфекционных осложнений.

У ВИЧ-инфицированных ослабленных детей первых месяцев жизни на фоне интерстициальной пневмонии, вызываемой простейшими *Pneumocystis carini,* нередко возникает хориоидит, вызванный этой инфекцией.

Лечение поражения глаз при СПИДе предусматривает борьбу с ВИЧ, симптоматическое лечение глазной патологии, лечение оппортунистических инфекций и заболеваний. Специфическое лечение включает противовирусную и иммуномодулирующую терапию. В последние годы появилось много новых препаратов, делаются попытки разработать вакцину против СПИДа.

Известно более 30 препаратов с противовирусной активностью: зидовудин (ретровир, азидотимидин), рибаварин, фоскарнет и др.

Показаниями для назначения ретровира являются снижение уровня Т-хелперов ниже 250-500 в 1 мл. Применение ретровира в течение 24 ч после предполагаемого инфицирования перспективно в качестве профилактики заболевания. Дозы зависят от состояния пациентов и лабораторных показателей и составляют 500—1500 мг в день. Ретровир и его аналоги блокируют обратную транскриптазу (фермент ретровируса, способствующий проникновению РНК вируса в геномный материал клетки человека), тем самым останавливая образование провирусной РНК.

В лечении СПИДа применяют иммуностимуляторы. Это альфа- и бета-интерфероны, гранулоцитарно-макрофагальный колониестимулирующий фактор, внутривенное введение иммуноглобулинов. Используют рекомбинантные цитокины, гемопоэтические факторы роста, эритропоэтин, что позволяет также снизить токсическое влияние противовирусных препаратов на костный мозг и соответственно повысить дозы химиотерапевтических средств.

Энтеровирусные увеиты, вызываемые офтальмотропными штаммами вирусов ЕСНО 19 и ЕСНО 11. Энтеровирусные увеиты — новая и относительно малоизученная форма эндогенных увеитов, наблюдаемая исключительно у детей раннего возраста. Этиологическая роль энтеровирусов в развитии увеита впервые установлена в 1980—1981 гг., когда в Красноярске и Красноярском крае возникло более 700 случаев неизвестной инфекции с увеитом.

Эпидемиологические исследования показали, что заболевание встречается исключительно у детей раннего возраста: 88—91% больных составляют дети 1-го года жизни. Энтеровирусный увеит развивается, как правило,-на фоне другого заболевания (пневмония, сепсис, острая кишечная инфекция, острая

респираторная инфекция и др.), и заражение происходит чаще в результате внутрибольничных контактов.

Инфекция распространяется воздушно-капельным и фекально-оральным путями, инкубационный период равен 4—7 дням. Заболевания возникают в течение всего года с преобладанием в осенне-зимние месяцы.

Заболевание начинается остро, проявляется ухудшением общего состояния, лихорадкой до 38 °С и выше, симптомами интоксикации, увеличением лимфатических узлов, чаще шейных и затылочных, умеренными катаральными симптомами, желудочно-кишечными расстройствами по типу энтерита, полиморфной пятнисто-папулезной, быстро исчезающей сыпью, небольшим увеличением печени у половины больных и селезенки у трети детей (без нарушения их функций), развитием увеита.

Увеит развивается на 1—10-й (чаще на 3—5-й) день после выявления симптомов инфекционного заболевания, протекает в форме острого иридоциклита и в 60—70% случаев бывает односторонним. Признаки раздражения глаз мало выражены, особенно у детей до 3 мес, иногда отмечается слабая гиперемия конъюнктивы век с незначительным серозным отделяемым. Ведущими симптомами увеита являются гиперемия и отек радужки, ее потемнение вследствие диффузии и оседания пигмента на передней поверхности, сужение и ригидность зрачка. В 25—30% случаев наблюдается отек эндотелия, преципитаты не образуются.

Увеит быстро приводит к развитию очаговой деструкции пигментного листка и стромы радужки различной степени (от разрушения пигментной каймы и образования единичных дефектов пигментного листка до субтотального иридолизиса). Задние синехии чаще пигментные, наблюдается раннее формирование прехрусталиковых пленок. Циклит проявляется экссудацией в передние слои стекловидного тела, мелкими серо-желтыми очагами в области плоской части цилиарного тела и гипотонией. В 25% случаев наблюдается отек диска зрительного нерва, реже бывают отек макулы и экссудат в области сетчатки.

Течение энтеровирусного увеита варьирует от легкого (7—14 дней) до тяжелого (2—3 мес) с развитием грубых изменений переднего отрезка глаза, стойкой гипотонией с исходом в единичных случаях в субатрофию глазного яблока. Рецидивы наблюдаются в 10% случаев в первые 6 мес от начала заболевания. В более поздние сроки рецидивы бывают редко.

На фоне клинической ремиссии при энтеровирусном увейте продолжается деструкция радужки, развивается помутнение хрусталика, нередко с последующим рассасыванием хрусталикового вещества, развивается вторичная глаукома.

Наиболее тяжело протекают увеиты, вызванные вирусом ЕСНО 11В: длительная гипотония, рецидивирующие гифемы, ретинальные кровоизлияния, последовательные катаракты наблюдаются у трети больных и в трети случаев через 2—3 мес формируются прехрусталиковые пленки.

В патогенезе поздних осложнений увеита играет роль внутриглазная персистирующая энтеровирусная инфекция.

Диагноз энтеровирусного увеита ставят на основании обнаружения в сыворотке высоких титров нейтрализирующих антител к вирусу возбудителя, обнаружения вирусного антигена в соскобе с конъюнктивы.

Лечение. В остром периоде энтеровирусного увеита целесообразна активная длительная (1—1,5 мес) противовирусная терапия с использованием интерферонов, интерфероногенов, глобулиновых препаратов, что может снизить вероятность развития персистирующей энтеровирусной инфекции.

В ранние сроки (до 6—8 мес) при образовании мембран в оптической зоне и углу передней камеры целесообразно назначение рассасывающей терапии (коллализин, лидаза местно 2—3 курса). При субатрофии или отставании в росте глазного яблока, прогрессировании деструкции радужки, дистрофии роговицы, частичной катаракте, дистрофических изменениях в сетчатке и диске зрительного нерва лечение направлено на улучшение трофики глаза.

Детям, перенесшим энтеровирусный увеит, показаны раннее выявление и коррекция аномалий рефракции, а при развитии рефракционной или обскурационной амблиопии плеоптическое лечение. В случаях катаракты и/или плотной хрусталиковой пленки, снижающих остроту зрения, проводится хирургическое лечение. Противопоказанием к операции являются выраженное уменьшение глазного яблока (переднезадний размер менее 15 мм), гипотония (менее 14 мм рт. ст.), грубый фиброз стекловидного тела, отслойка сетчатки, особенно при одностороннем поражении.

Оптимальны для хирургического вмешательства сроки 6—8 мес после развития катаракты при стойкой ремиссии увеита, так как более длительная зрительная депривация в раннем возрасте приводит к низким функциональным результатам лечения. Иссечение ретрокорнеальной мембраны проводится с оптической или органосохраняющей целью в сроки до 1 года существования мембраны, так как в дальнейшем развивается вторичное помутнение роговицы.

При повышении внутриглазного давления и неэффективности медикаментозной терапии показаны хирургические вмешательства на дренажной системе глаза.

В связи с развитием внутриглазной персистирующей энтеровирусной инфекции, сопровождающейся прогрессирующим формированием тяжелых осложнений, все дети, перенесшие энтеровирусный увеит, должны постоянно находиться под диспансерным наблюдением с выделением групп риска по развитию различных клинических форм осложнений, в первую очередь вторичной глаукомы.

Герпетические увеиты (увеиты, вызванные вирусом простого герпеса типов 1 и 2). Вирус простого герпеса (ВПГ) — наиболее частая причина вирусных увеитов. Чаще встречаются герпетические кератоиридоциклиты. Установлена возможность герпетических увеитов в форме изолированного периферического увеита и панувеита.

Герпетические изолированные хориоретиниты чаще врожденные и вызываются ВПГ типа 2. Возможно заражение ребенка ВПГ внутриутробно, а также в разные периоды постнатального развития.

Изменения глаз при этом различные — конъюнктивит, кератит, катаракта, хориоретинит, панувеит. Они сочетаются с кожными высыпаниями, но могут быть и изолированными. Синдром внутриутробного инфицирования ВПГ сходен с врожденным токсоплазмозом и цитомегаловирусной инфекцией и включает в себя микроцефалию, кальцификаты мозга, умственную отсталость, диссеминированный хориоретинит. У детей с внутриутробным инфицированием

ВПГ нередко отмечаются кожные зостероподобные высыпания при рождении, иногда выявляется и кератит, что может быть рецидивом инфекции при рождении.

Хориоретинит при герпетической инфекции может быть врожденным. Он сопровождается выраженным поражением сетчатки с массивным желтовато-белым экссудатом, реакцией прилежащего стекловидного тела и периваскулитами. Воспалительный процесс может быть локализован в заднем полюсе, но очаги чаще расположены в экваториальной зоне. При выздоровлении формируются хориоретинальные рубцы с пигментацией, как и при токсоплазмозе. В тяжелых случаях хориоретинит становится некротизирующим.

Приобретенный герпетический увеит чаще протекает как кератоувеит. Изолированный иридоциклит представляет собой серозный или серозно-фибринозный процесс и может быть острым, подострым и вялотекущим.

При вялотекущем герпетическом иридоциклите болей в глазу нет. Отмечаются слабо выраженная перикорнеальная инъекция, полиморфные сероватые преципитаты, иногда «сальные», изменение цвета и рисунка радужной оболочки, очаговая атрофия преимущественно мезодермального слоя в области гранулем (атрофические пятна радужки), задние синехии, гониосинехии, помутнения стекловидного тела и гипертензия. При герпетическом иридоциклите могут встречаться периваскулиты сетчатки, перипапиллярный и периваскулярный отек ретинальных сосудов, геморрагии вдоль вен. Подобные васкулиты приводят к серозному отеку диска зрительного нерва и серозному макулиту.

При рецидивах и обострениях заболевания могут появляться характерные для герпеса изменения роговицы. Диагностика герпетического иридоциклита чрезвычайно трудна ввиду отсутствия яркой и специфической клинической картины.

Очаговые хориоретиниты наблюдаются редко. Свежие светло-желтые очаги могут возникать при рецидивирующем герпесе на фоне старых, окаймленных пигментом очагов хориоидеи. Чувствительность роговицы больного, а иногда и здорового глаза отсутствует или резко снижена.

Этиологический диагноз герпетического увеита ставят на основании характерной клинической картины, активного кератита или остаточных изменений после него, снижения чувствительности роговицы и по результатам лабораторных и клинико-лабораторных методов диагностики.

Один из наиболее удобных тестов экспресс-диагностики состоит в выявлении антигена вируса герпеса в соскобе конъюнктивы пораженного глаза методом флюоресцирующих антител (МФЛ). Для диагностики имеет значение появление специфических IgM антител и антител к сверхранним белкам.

Наиболее достоверным и чувствительным диагностическим тестом остается внутрикожная очаговая проба с герпетическим полиантигеном (герпетической поливакциной). С лечебной целью вакцину вводят внутрикожно по 0,01—0,05 мл с интервалом 3 дня. Проведение очаговых проб нецелесообразно при остром увейте.

Лечение должно быть комплексным и включать в себя использование противовирусных и иммунотропных препаратов, нестероидных противовоспалительных средств, ангиопротекторов и симптоматических препаратов. По показаниям делают лазерную коагуляцию хориоретинальных очагов.

Противовирусное лечение проводится по нескольким направлениям.

Применяют химиотерапевтические препараты ацикловир, виролекс, зовиракс в каплях, мазях, в инъекциях под конъюнктиву, парабульбарно, внутривенно; 0,1% раствор гидоксуридина (керецид и т.д.) и в составе глазных лекарственных пленок; 0,25—0,5% мазь флореналя, госсипол, 0,5% мазь бонафтона в период вирусемии; полудан в инстилляциях и для введения под конъюнктиву и т.д.

Показаны интерферон и интерфероногены: интерферон концентрированный (50 000 ЕД/мл) для введения под конъюнктиву по 0,2—0,5 мл ежедневно или через день, всего 5—10 инъекций, а также в виде форсированных инсталляций.

Интерфероногены включают в себя пирогенал, полиакриламид, продигиозан, полудан. Раствор пирогенала назначают в концентрации 100 мкг/мл в инстилляциях, продигиозан внутримышечно по схеме; полудан в инстилляциях и под конъюнктиву по 0,3—0,5 мл. Можно применять интерфероногены в виде фонофореза.

Целесообразно сочетать введение интерферона и интерфероногенных препаратов.

Гамма-глобулин (противогриппозный, противокоревой) применяют в виде форсированных инсталляций и для введения под конъюнктиву по 0,2-0,5 мл 2 раза в неделю в сочетании с внутримышечным введением.

Вакцинация герпетической вакциной проводится в межрецидивный период с целью профилактики рецидивов заболевания и стимуляции иммунитета. Вакцинация повышает продукцию иммуноглобулина А, стимулирует клеточный иммунитет, снижает сенсибилизацию к ВПГ.

С целью стимуляции клеточного иммунитета, играющего важную роль в защите от вирусных инфекций, применяют левамизол внутрь в таблетках по 20—50 мг/сут в 1 или 2—3 приема по 3 дня в неделю в течение 4—5 нед. Возможны и другие схемы назначения препарата.

Нестероидные противовоспалительные препараты бутадион, бруфен и др. назначают в возрастных дозах.

Кортикостероидные препараты (0,4% раствор дексаметазона под конъюнктиву по 0,2—0,5 мл ежедневно или через день, 0,1% глазные капли дексаметазона фосфата, а также этот препарат в виде электрофонофореза) широко используют при лечении вирусных увеитов под прикрытием противовирусных средств.

Цитомегаловирусные увеиты могут быть врожденными и приобретенными. Заражение плода происходит в разные сроки внутриутробного развития, так как вирус легко проникает через плаценту, а также при прохождении через родовые пути.

В раннем возрасте инфицирование детей возрастает медленно, но в первые школьные годы быстро достигает 40—80%.

Поражение глаз при врожденной цитомегаловирусной инфекции может быть частью синдрома, а также изолированным.

Синдром врожденной цитомегаловирусной инфекции включает желтуху со спленомегалией, недоношенность, тромбоцитопению, пневмонию, поражения центральной нервной системы, умственную отсталость.

Изменения глаз чаще представлены хориоретинитом, встречаются и другие поражения: дакриоцистит, конъюнктивит, кератит, склерит, катаракта, атрофия и врожденные дефекты зрительного нерва, ретинальные кровоизлияния, периваскулярный экссудат сетчатки.

Хориоретинит у детей с врожденной цитомегаловирусной инфекцией чаще сочетается с поражением центральной нервной системы, кальцификатами головного мозга.

Хориоретинит при цитомегаловирусной инфекции сходен с токсоплазмозным и проявляется в виде крупных хориоретинальных очагов в области заднего полюса глаза (рис. 69, см. вкл.). В острой фазе заболевания очаги имеют серовато-белый цвет, проминируют в стекловидное тело со значительным выпотом в него и кровоизлияниями в сетчатку. В стадии рубцевания очаги отличаются от токсоплазмозных менее выраженной пигментацией.

Врожденный увеит может быть в виде иридоциклита или панувеита, закончившегося к моменту рождения или в течение первых месяцев жизни.

Для диагностики цитомегаловирусной инфекции используют выделение вируса на культурах клеток из слюны, мочи и тканей глаз. К экспресс-диагностике относится выявление антигена вируса в соскобах конъюнктивы и тканях глаз методом флюоресцирующих антител. Информацию о клеточном и гуморальном ответе организма на вирусную инфекцию дают реакция бласттрансформации с антигеном цитомегаловируса, а также реакция непрямой гемагглютинации.

Влечении цитомегаловирусного хориоретинита используют ганцикловир, фоскарнет, цидовир и др., их назначают внутрь и вводят внутривенно и в стекловидное тело.

Гриппозные увеиты. Для гриппа наиболее характерен конъюнктивит, возможны также кератиты, иридоциклиты, панувеиты, нейроретиниты, кровоизлияния в стекловидное тело.

Процесс возникает и протекает остро, с выраженными субъективными явлениями и болями. Перикорнеальная *иц^цция* резко выражена, в передней камере может появиться серозный экссудат, на эндотелии роговицы откладываются мелкие преципитаты. Быстро возникают сращения зрачкового края радужной оболочки с передней капсу^^хрусталика^в^^*щ^л^ыхпшиен-*
ТНj^i^ajySjx синехий и[пдм%т [illegible] ЛЛ. Исход чаще благоприятный, но возможны рецидивы. Поражается, как правилр[д] один глаз. Обнаружение вирусного антигена гриппа в соскобе конъюнктивы методом иммунофлюоресценции, как и его отсутствие, не всегда служит основанием для этиологической диагностики увеита, но учитывать эти данные необходимо. Следует принимать во внимание сведения о высоких титрах антител к вирусам гриппа А и В у этих больных.

Лечение поражений глаз при гриппе зависит от характера и тяжести заболевания. Для местного применения рекомендуются противовирусные средства: ацикловир, зовиракс, виролекс, интерферон лейкоцитарный в виде форсированных инсталляций и подконъюнктивальных инъекций; глазные мази: флореналь 0,5%, бонафтон 0,5%, теброфен 0,5%. При присоединении вторичной бактериальной инфекции дополнительно назначают инсталляции в конъюнктивальную полость 10% раствора сульфапиридазина; симптоматическое лечение направлено на расширение зрачка и снятие болей (анестетики, сухое тепло).

Увеит при синдроме Бехчета. Офтальмостоматогенитальный синдром, описанный Бехчетом в **1937** г., является тяжелымПвйрусньш заболеванием и проявляется[рецвд иридоциклитом с пщопионом, афтозным стоматитом и язвенным поражением слизистых оболочек и кожи половых органов. Заболевание чаще встречается у лиц м^ского пола7Т?имптомы увеита могут проявляться в разное время.

Воспалительный процесс р переднем отделе сосудистой оболочки отличается крайне тяжелым течением и осложняется нейроретинитом, экссудативным хори**!5**^тиЙйТ8М; тгерйфлебйтом сетчатки. Заболевание острое, двустороннее; быстро появляется гипопион, формируются мощные задние синехии, зрачок зарастает, и в последующем возникает вторичная пГаукома. Выражены помутнения стекловидного тела. Процесс ча!5т^рецидавйрует и нередко заканчивается слепотой.

ТГечёние состоит в местной и общей противовоспалительной терапии: назначают антибиотики широкого спектра действия, кортикостероиды гидрокортизон или дексаметазон (дексазон) в виде форсированных инсталляций **tГ, 1% рис**твирив; р^трббупьбарных инъекций по **0,3** мл, **0,4%** раствора прбднизблона1Гибб> дексаметазона; показаны тканевая терапия, витамины, мидриатики, анестетики, ферменты и др.

Для борьбы с отеком зрительного нерва, возникающим при нейроретините, применяют дегидратационную терапию **(25%** раствор сульфата магния по **5** мл внутримышечно, *1%* раствор лаМксЗГпо **0,2** мл внутримышечно либо фуросемид **1** раз в сутки). Дегидратацию проводят в среднем **12—15** дней. С целью стимуляции литических процессов при разрыве вновь образовавшихся задних синехий, рассасывания помутнений в стекловидном теле применяют фибринолизин в виде форсированных инсталляций.

При положительной РСК с токсоплазмозным антигеном (ряд авторов рассматривают болезнь Бехчета во взаимосвязи с токсоплазмозом, стафилококковой инфекцией, ослаблением иммунной системы) проводится противотоксоплазмозная химиотерапия: хлоридин в возрастных дозах **2** раза в день, сульфадимезин по **0,5** г **4** раза в день внутрь, фолиевая кислота.

Для воздействия на возможный вирусный механизм развития увеита желательно применять препарат, обычно используемый для лечения проказы и герпетиформного дерматита, диафенилсульфон по **100** мг в таблетках внутрь **2** раза в день курсами по **5—6** дней с перерывами **1—2** дня; всего **2—3** курса.

С целью подавления иммунных конфликтов, которые играют значительную роль в патогенезе заболевания, применяют иммунодепрессанты, форсированные инсталляции циклофосфана, д^кламртач^**ш** в конъюнктива пьнук^ **nwiftCTh**

Увеит при синдроме Рейтера. Синдром Рейтера — конъюнктивально-уретрОсиновиальный синдром представляет собой сочетание поражения глаз, мочевых путей и суставов. Возбудителем заболевания предположительно считают вирус. Заболевание наиболее часто проявляется фолликулярным двусторонним конъюнктивитом. В тяжелых случаях могут развиться ирит, иридоциклит, кератит, тенонит, нейроретинит. Иридоциклит чаще протекает остро с резкой светобоязнью, слезотечением, обильной серозной экссудацией в переднюю камеру.

Заболевание имеет склонность к рецидивам, причем рецидивы могут быть тяжелее начальных симптомов. Дифференциальную диагностику проводят с болезнью Бехчета.

Лечение симптоматическое, местное и общее (мидриатики, неспецифическая гипосенсибилизирующая терапия, кортикостероиды).

Увеиты при саркоидозе. Саркоидоз или болезнь Бенье—Бека— Шауманна имеет много синонимов: доброкачественный лимфогранулематоз Шауманна, паратуберкулез, псевдотуберкулез, узелковый туберкулезный ретикулит. Болезнь чаще встречается у подростков.

Это системное заболевание, относящееся к ретикулезам, при котором поражаются лимфатические узлы, все внутренние органы, железы внутренней секреции, костно-мышечная система, ЛОР-органы, глаза, кожа.

При саркоидозе могут вовлекаться все отделы глаза, но наиболее часто поражается сосудистый тракт, особенно его передний отдел — радужка и цилиарное тело. Следует отметить, что увеит может предшествовать общим симптомам.

Саркоидозный иридоциклит остается безболезненным со слабо выраженными воспалительными явлениями и ранним образованием задних синехий. При нодулярном ирите узелки обычно располагаются поверхностно, но могут находиться и глубоко в строме. Они имеют ярко-розовый оттенок, и неправильные очертания обильно снабжены сосудами, чем отличаются от милиарных узелков при туберкулезном поражении глаз.

При почти бессимптомном течении воспалительного процесса без выраженной перикорнеальной инъекции появляются экссудат в передней камере, «сальные» преципитаты и помутнение стекловидного тела, ведущие к резкому снижению остроты зрения. Наблюдаются развитие задних синехий, закрытие области зрачка экссудативной пленкой, атрофия радужки, последовательная катаракта и как следствие вторичная глаукома. При саркоидозном увейте в процесс может вовлекаться роговица в виде кератита с различными клиническими проявлениями.

Хориоидея и сетчатка при саркоидозе поражаются значительно реже. По периферии глазного дна появляются мелкие или крупные очаги, напоминающие внутриглазную опухоль. Могут развиваться перифлебиты сосудов сетчатки с их закупоркой и обширными кровоизлияниями в сетчатку и стекловидное тело. Иногда возникает панувеит. Поражение зрительного нерва при саркоидозе проявляется оптическим невритом или застойным диском зрительного нерва. Саркоидозные массы могут располагаться в глазнице, на веках и конъюнктиве в виде узелков желтоватого цвета.

Этиологическая диагностика поражений глаз при саркоидозе затруднена. Диагноз саркоидозного увеита подтверждается патоморфологически (биопсия лимфатического узла, лимфатического узелка). Для диагностики важны характерные изменения в легких на рентгенограмме, кашель, боли в суставах, типичные кожные высыпания.

Лечение заключается в общем и местном применении кортикостероидов в комбинации с гипосенсибилизирующей, противовоспалительной и антибактериальной терапией.

Туберкулезные увеиты. В последние годы частота увеитов туберкулезной этиологии увеличилась в 4 раза. Произошло не только значительное увеличение частоты туберкулезных поражений органа зрения, но и изменение их клиники и механизма развития. Так, передние увеиты теперь в большинстве случаев принимают токсико-аллергический характер течения в противоположность инфекционно-метастатическому увешу.

При наличии туберкулезного процесса в других органах заболевание глаз протекает тяжело и с многократными рецидивами.

Туберкулезные увеиты больше чем в половине случаев сопровождаются острыми явлениями раздражения и бурным течением. Типичны крупные «сальные» преципитаты, гиперемия радужки, множественные задние синехии, помутнения под задней капсулой хрусталика и стекловидного тела.

Туберкулезные поражения радужки с образованием гранулем наблюдаются в единичных случаях. Поражение задних отделов сосудистой оболочки встречается чаще, чем поражение передних отделов, причем центральная локализация бывает почти в половине случаев туберкулезного хориоретинита. Чаще наблюдается экссудативная форма заболевания, реже — экссудативная и геморрагическая. Процесс становится диффузным, распространяясь на стекловидное тело, и захватывает передний отдел глаза.

Начало и течение туберкулезно-аллергического увеита быстрое и острое, резко выражены воспалительные изменения, есть склонность к обострениям. Однако воспалительные изменения быстро исчезают без тяжелых остаточных явлений. Обострения процесса наблюдаются очень часто даже на фоне специфического лечения и гипосенсибилизирующей терапии и нередко вызываются и поддерживаются хроническими заболеваниями носоглотки, придаточных пазух носа, зубов.

Лечение туберкулезных поражений глаз многообразно, его эффективность зависит от комплексности и этапности.

Таких больных офтальмологи и фтизиатры берут на диспансерный учет. Больные с туберкулезно-аллергическими заболеваниями глаз состоят на учете в противотуберкулезных диспансерах. Больным назначается гипосенсибилизирующее и местное специфическое и симптоматическое лечение. Общее специфическое лечение обычно назначается фтизиатром.

Больные с туберкулезно-аллергическими увеитами подлежат долечиванию в специализированных глазных санаториях, особенно при обострении процесса.

Лечение больных туберкулезными увеитами должно проводиться в глазном стационаре в течение не менее 1,5—2,5 мес. Затем лечение продолжают в специализированном санатории в течение 4—6 мес, после чего больные наблюдаются в условиях районного глазного кабинета.

Диспансерное наблюдение у офтальмолога и районного фтизиатра ведется в течение 3 лет. При отсутствии рецидивов заболевания специфическое лечение продолжают 10—12 мес. В течение последующих 2 лет весной и осенью по 1,5—2 мес проводят противорецидивные курсы лечения.

Лечение туберкулезных увеитов общее и местное.

1. Курс специфической терапии в виде внутримышечных инъекций стрептомицина сульфата, канамицина сульфата, внутрь ПАСК, тубазид, рифампицин, фтивазид, этионамид, этамбутол, пиразинамид.

2. Местное лечение включает назначение анестетиков, мидриатиков в каплях: 5% раствора салюзида по 0,3—0,5 мл ежедневно или через день субконъюнктивально. На фоне специфической терапии по показаниям в стадии затихания проводится общее и местное лечение кортикостероидами.

При задних увеитах препараты назначают в виде форсированных инсталляций, а также парабульбарно и даже в виде супрахориоидальных инъекций.

В связи с высокой сенсибилизацией и интоксикацией организма лечение туберкулезных увеитов сопровождается гипосенсибилизирующей терапией в виде внутривенных вливаний 10% раствора хлорида кальция, назначения внутрь кальция глюконата, супрастина, димедрола и т.д.

Рацион с высоким содержанием белков, жиров, витаминов А, С и группы В, употребление овощей, фруктов, но с ограничением поваренной соли и углеводов.

Необходимо длительное и регулярное пребывание больных на свежем воздухе с ограничением инсоляции.

Увеиты токсоплазмозной этиологии. Токсоплазмозные увеиты бывают врожденными и приобретенными. Частота токсоплазмоза у новорожденных составляет 1—8 на 100 родившихся живыми. Заражение возможно в любой период гестации.

Синдром врожденного токсоплазмоза включает в себя гидроцефалию, кальцификаты головного мозга, отставание в психомоторном развитии, поражение глаз. Заболевание глаз при врожденном токсоплазмозе двустороннее (70—80%), наиболее характерен и чаще встречается хориоретинит (до 48%). Врожденный токсоплазмозный хориоретинит при рождении может проявляться остро, но чаще активная фаза воспаления к моменту рождения бывает закончена. На глазном дне выявляются одно- или двусторонние фокальные, преимущественно центральные, крупные хориоретинальные очаги с четкими границами и обильной пигментацией (рис. 70, см. вкл.). Нередко выявляются очаги-сателлиты на разном удалении от основного очага. Очаги нецентральной локализации могут выявляться довольно поздно, при профилактических осмотрах. Врожденные старые неактивные токсоплазмозные очаги могут вызывать рецидив воспаления в разные периоды жизни (до 30%) с возникновением перифокальной воспалительной реакции вокруг старого очага на разном удалении от него, а также (крайне редко) на ранее здоровом другом глазу.

Врожденный токсоплазмоз протекает крайне тяжело, с выраженными нарушениями в заднем сегменте глаза, частой отслойкой сетчатки, массивным некрозом, что может привести к ошибочной диагностике ретинобластомы.

Диагностике помогает выявление других врожденных дефектов развития, а также глаз. К ним относятся анофтальм, микрофтальм, колобомы сосудистого тракта и диска зрительного нерва. Нередко определяют атрофию зрительного нерва, врожденную миопию, катаракту.

Приобретенный токсоплазмоз нередко бывает рецидивом врожденного, тогда на глазном дне можно выявить старые очаги и другие врожденные изменения. Нередки выраженные изменения центральной нервной системы.

Приобретенному токсоплазмозу более свойственно поражение заднего отдела сосудистого тракта. В острой фазе изолированно или на фоне старого очага появляется обычно центральный серовато- или желтовато-белый хориоретинальный очаг, проминирующий в стекловидное тело, окруженный отечной сетчаткой, размером от 0,5 до 1,5 диаметров диска. Нередко на фоне очага и его окружения появляются петехиальные и более крупные кровоизлияния. Рецидивы кровоизлияний указывают на активность процесса. Часто выявляются экссудация в прилежащий отдел стекловидного тела, его помутнение. Реже хориоретинит бывает диссеминированным. Возможна его экссудативная форма с отслойкой сетчатки, что требует дифференциальной диагностики с ретинитом Коатса.

При небольшом очаге воспаления и нерезко выраженном перифокальном воспалении после стихания процесса остается плоский светло-серый очаг с четкими границами и пигментом. Более тяжелые нарушения в центральных участках очага подтверждаются изменением зрительных функций в процессе развития заболевания (абсолютная центральная или парацентральная скотома). У большинства больных процесс тяжелый, склонный к рецидивам. У рада больных наблюдается картина перифлебита.

Нарушение зрительных функций при токсоплазмозе зависит от локализации патологического процесса, величины и числа очагов.

Приобретенный токсоплазмоз приходится дифференцировать с туберкулезным хориоретинитом, гистоплазмозом, реже с вирусным воспалительным заболеванием.

Для диагностики врожденного и приобретенного токсоплазмоза большое значение имеет правильно собранный анамнез (течение беременности и родов, состояние здоровья матери, раннее развитие ребенка, внеглазные заболевания).

Для диагностики токсоплазмоза применяют ряд иммунологических лабораторных и лабораторно-клинических методов.

Наиболее употребительными и распространенными в настоящее время являются реакции связывания комплемента (РСК) с токсоплазмозным антигеном, реакция флюоресцирующих антител (РФА), реакция пассивной гемагглютинации (РПГА), реакция микропреципитации в агаре, реакция бласттрансформации (РБТ) лимфоцитов периферической крови под действием токсоплазмина, выявление специфических антител класса IgM и IgG.

Клинико-иммунологические диагностические реакции включают кожно-аллергическую пробу с токсоплазмином, а также очаговые пробы при внутрикожном и подконъюнктивальном введении токсоплазмина. РСК с токсоплазмозным антигеном становится положительной через 2—4 нед после заражения и остается положительной в течение 8—12 мес Реакцию оценивают как отрицательную (-), сомнительную (+), слабоположительную (++), положительную (+++), резко положительную (++++)•

РФА при относительной технической простоте позволяет быстро получить ответ (через 1,5—2 ч). Титры антител при заболевании колеблются от 1:40 до 1:320.

Кожно-аллергическая проба отражает чувствительность инфицированного организма к специфическому белку токсоплазм. Результат учитывают через 24 и 48 ч. На месте внутрикожного введения 1 мл токсоплазмина появляются гиперемия и инфильтрат. Если диаметр инфильтрата равен 2-9 мм, реакция считается отрицательной (—), при инфильтрате 10—12 мм — слабоположительной (++), 14-20 мм — положительной (+++), более 20 мм — резко положительной (++++).

Параллельно выявляют очаговую реакцию пораженного глаза. У некоторых больных очаговая реакция начинает проявляться только через 48 или 72 ч после постановки кожно-аллергической пробы.

Указанные методы диагностики позволяют выявить инфицирование организма. В связи с высокой инфицированностью токсоплазмозом населения судить об этиологии глазного заболевания лишь на основании положительной реакции на токсоплазмоз нельзя. Необходимы исследование этих реакций в динамике и их сопоставление с развитием процесса в глазу.

Более достоверным признаком токсоплазмоза является очаговая реакция глаза в виде обострения воспалительного процесса в сосудистой оболочке или затихания воспалительной реакции. При внугрикожном введении токсоплазмина очаговая реакция в глазу выявляется у 15—25% больных. У детей раннего возраста внутрикожная проба может быть,отрицательной и при токсоплазмозе.

При лечении больных с острыми формами воспаления оболочек глаза сначала устраняют острый процесс, вызванный инвазией токсоплазм, затем проводят специфическую гипосенсибилизацию и заканчивают применением стимулирующей терапии. Такой подход применим к больным, которые обратились в начале заболевания с явлениями острого воспаления.

Если больной обращается с остаточными явлениями воспалительного процесса или рецидивами, которые можно расценивать как проявление аллергической реакции, применение хлоридина и сульфадимезина малоцелесообразно и можно сразу приступить к специфической гипосенсибилизации.

Больным с исходом воспалительного процесса в сосудистой оболочке (отрицательная РСК, очаговая реакция не выявляется, положительная внутрикожная проба) показана нейротрофическая терапия. При остром увейте в начале заболевания лечение проводится пириметамином (тиндурином), хлоридином и сульфадимезином. Хлоридин назначают взрослым по 0,025 г 4 раза в 1-й день и 2 раза в день в последующие дни лечения. Одновременно больные принимают по 1 г сульфадимезина 4 раза в 1-й день лечения и 2 раза в день в последующие дни. При хорошей переносимости препарата лечение продолжают без перерыва в течение 4 нед. Одновременно с противотоксоплазмозным лечением больным назначают поливитамины, тканевую терапию и фолиевую кислоту по 0,02 г 3 раза в день. Сульфадимезин следует запивать содовой водой (0,5 чайной ложки питьевой соды на стакан воды). Витамин B^{12} при назначении хлоридина противопоказан.

Больным с острым процессом в переднем отделе и на глазном дне указанное лечение необходимо сочетать с кортикостероидами. В последнее время пириметамин часто сочетают с клиндамицином или спирамицином, с сульфадоксином. Последний препарат может быть поддерживающей терапией в периоде ремиссии.

При активных явлениях в переднем отделе глаза с 1-го дня лечения можно применять гидрокортизон в виде подконъюнктивальных инъекций 1 раз в 2 дня, всего 7—8 инъекций по 10 мг препарата на инъекцию. При изменениях в заднем отрезке глаза хорошее действие оказывает назначение преднизолона внутрь.

Лечение проводится под постоянным контролем картины крови и функции почек.

Профилактическое назначение фолиевой кислоты с 1-го дня лечения почти полностью устраняет возможность осложнений со стороны крови. Однако отдельные больные плохо переносят лечение, жалуются на головные боли, тошноту, потерю аппетита. При указанном режиме лечения чрезвычайно редко бывает полная непереносимость препаратов, что удается иногда устранить назначением димедрола в течение 5—7 дней.

Если больной плохо переносит препараты, после 10 дней лечения назначают перерыв на 10—12 дней. Такие десятидневные курсы надо повторять 3—4

раза, а в отдельных случаях и больше. Контрольные исследования крови и мочи проводят не реже 1 раза в неделю. У больных часто наблюдается относительный лимфоцитоз. В процессе лечения может повышаться СОЭ.

При полной непереносимости хлоридина и сульфадимизина их приходиться отменять.

Хлоридин можно заменить аминохинолом. Аминохинол применяют в возрастных дозах 3 раза в день в течение 10 дней. Под влиянием аминохинола, как и под влиянием хлоридина, РСК из положительной может переходить в отрицательную.

Специфическая гипосенсибилизация показана в первую очередь больным, у которых очаговая реакция проявилась лечебным действием в виде стихания воспалительного процесса в сосудистой оболочке. Если очаговая реакция протекала по типу обострения увеита и на глазном дне имеются признаки острого процесса, следует сначала провести 4-недельный курс лечения хлоридином и сульфадимезином. При остаточных явлениях воспаления можно начать лечение токсоплазмином в разведениях 1:1 ООО ООО; 1:100 ООО; 1:10 ООО; 1:1000; 1:100.

Выбор лечебного разведения токсоплазмина определяется пороговой кожной чувствительностью.

При проведении внутрикожной пробы больным одновременно вводят 0,1 мл неразведенного (стандартного) токсоплазмина и по 0,1 мл токсоплазмина в разведениях 1:100; 1:1000; 1:10 000; 1:100 000; 1:1 000 000 и 0,1 мл изотонического раствора хдорида натрия (контроль).

Пороговым разведением является то разведение токсоплазмина, на месте введения 0,1 мл которого еще была местная воспалительная реакция.

С лечебной целью токсоплазмин вводят под кожу в возрастающих дозах. Доза токсоплазмина с каждой инъекцией удваивается (0,1; 0,2; 0,4; 0,8 мл). Если специфическая гипосенсибилизация начинается сразу же после аллергометрии, лечебная доза токсоплазмина начинается с 0,2 мл. Только в отдельных случаях возникает необходимость после введения 0,4 мл ввести 0,6 мл, а затем 0,8 мл токсоплазмина. Инъекции производят 1 раз в 3—5 дней. После введения 0,8 мл выбранного разведения проверяют кожно-аллергическую чувствительность к токсоплазмину, т.е. ставят контрольную внутрикожную пробу с 0,1 мл неразведенного стандартного препарата.

Специфическую гипосенсибилизацию целесообразно проводить в сочетании с неспецифической гипосенсибилизацией и стимулирующим лечением.

Стрепто- и стафилококковые увеиты. В анамнезе больных имеются данные о перенесенных ангинах, фурункулезе, синуситах. Стрептококковая инфекция наиболее часто вызывает увеит. Фокальные увеиты (стрепто-, стафилококковые, связанные с хроническими очагами инфекции) встречаются в 25% случаев увеитов другой этиологии. Чаще наблюдаются инфекционно-аллергические кокковые увеиты, обусловленные сенсибилизацией организма к возбудителю. Антитела и сенсибилизация лимфоцитов к кокковой флоре наблюдаются почти у 75% больных увеитами. Велика роль стрептококка в развитии увеитов с выраженным аутоиммунным компонентом, с вовлечением парного глаза.

Увеиты сопровождаются обильным отложением серого экссудата в области зрачка, образованием мощных круговых задних синехий. После поражения одного глаза через 10—14 дней может поражаться другой глаз, в котором про-

цесс протекает также тяжело. Воспаление распространяется в течение 5—6 дней на задний отдел глаза, о чем можно судить по изменению поля зрения и цветоощущения.

В этих случаях развивается картина нейроретинита с выраженной экссудацией в основном серозного характера.

При лечении иридоциклитов наряду с инстилляциями 1% раствора атропина сульфата рекомендуется введение раствора адреналина (1:1000) под конъюнктиву (0,1-0,2 мл), что уменьшает опасность образования синехий. Антибактериальная терапия сочетается с назначением нестероидных противовоспалительных препаратов (реопирин, вольтарен 5 мл внутримышечно 1 раз в 3 дня, всего 5—6 инъекций, бутадион в течение 10 дней). С целью общеукрепляющего воздействия назначается витаминотерапия.

Кортикостероиды сначала применяют местно в виде инсталляций, инъекций под конъюнктиву и дают внутрь в общепринятых дозах.

Нейроретинит может развиваться сразу же вслед за иридоциклитом, но чаще это происходит через некоторое время (1—2 мес). Развитие нейроретинита обусловлено как специфической, так и неспецифической (аутосенсибилизация) сенсибилизацией. При иридоциклитах следует придавать большое значение гипосенсибилизирующей терапии.

Ревматоидный увеит. Среди хронических системных воспалительных заболеваний соединительной ткани с прогрессирующим поражением преимущественно периферических (синовиальных) суставов ведущее место занимает юношеский (ювенильный) ревматоидный артрит.

Ревматоидные увеиты, одна из наиболее тяжелых форм увеитов, становятся одним из проявлений юношеского ревматоидного артрита. Заболевание хроническое, рецидивирующее, с прогрессирующим снижением функций. Частота увеита колеблется от 6 до 70%, причем отмечена диссоциация тяжести и распространенности суставного и глазного процессов. При остром генерализованном, системном процессе (болезнь Стилла) глаза вовлекаются у 0,2—0,5% больных, при полиартрите с поражением 5 суставов и более — у 8%, а при моно- и олигоартритах — у 25—30% больных.

Заболевания глаз встречаются в 2 раза чаще у девочек, частота увеита в последнее десятилетие увеличилась у детей в возрасте 7—12 лет.

Заболевание суставов обычно предшествует поражению глаз. Однако заболевание глаз может появляться на 2—11 лет раньше вовлечения суставов, что существенно затрудняет диагностику.

Одной из форм ревматоидного увеита являются увеиты маленьких девочек, клинически и патогенетически сходные с увеитами при ревматоидном артрите, но без вовлечения в процесс суставов при длительных сроках наблюдения.

Ревматоидный увеит чаще протекает в виде изолированного переднего серозного увеита, нередко с вовлечением плоской части цилиарного тела и периферии сосудистой оболочки с подострым и хроническим течением. Поражаются чаще оба глаза, но, как правило, не одновременно. Отмечаются иридоциклит, лентовидная дистрофия роговицы и осложненная (последовательная) катаракта. Заболевание глаз начинается незаметно, раздражение глаз выражено незначительно. У лимба на симметричных участках, чаще на 3 и 9 ч условного циферблата, в поверхностных слоях роговицы появляется серповид-

ное помутнение сероватого цвета (рис. 71, см. вкл.). Постепенно оно в виде горизонтальной ленты от 3 до 9 ч условного циферблата захватывает всю роговицу соответственно открытой глазной щели. Для увеита характерны мелкие преципитаты, участки атрофии в радужке, раннее образование множественных задних синехий, сращение и заращение зрачка. Рано появляются помутнения на передней капсуле хрусталика. Стекловидное тело постепенно мутнеет. Глазное дно вовлекается в процесс редко, но возможны реактивный папиллит, отек макулы, мелкие желтоватые очаги на средней периферии глазного дна, оставляющие по выздоровлении белесоватые атрофические рубцы с малым количеством пигмента.

Основными причинами инвалидизации становятся катаракта, развивающаяся в 42—58% случаев, дистрофия роговицы (41—49%), помутнение стекловидного тела (40,2%), вторичная глаукома (19—22%). Однако ревматоидному увеиту более свойственна гипотония (25%), что связано со снижением секреции водянистой влаги.

Диагностика заболевания представляет существенные трудности при одностороннем поражении, атипичных проявлениях увеита, отсутствии суставных изменений. При подозрении на ревматоидный увеит обследование необходимо проводить совместно с ревматологом.

Ревматоидный процесс вызывает стойкое повышение СОЭ с тенденцией к лимфоцитозу; диспротеинемию с увеличением гамма-глобулиновой фракции крови; повышение титров антистрептолизина (АСЛ-О) и антистрептогиалуронидазы (АСГ) у 50% больных; отклонения в дифениламиновой пробе (ДФА) и у 2/3 больных повышение серомукоида; появление в крови ревматоидного фактора; увеличение IgM и IgG при обострении заболевания; антинуклеарные антитела в крови определяются у 71-88% больных; появляются антитела к ДНК; отмечают также увеличение экскреции с мочой кислых гликозамингликанов и оксипролина - специфической метки коллагена; снижение уровня адреналина и повышение серотонина; увеличение кортизона и снижение гидрокортизона сыворотки крови.

Лечение при ревматоидных увеитах комплексное. Общую терапию назначают совместно с ревматологом.

Общая терапия включает в себя назначение внутрь преднизолона или его аналогов (урбазон, преднизолон и др.) в возрастных дозах на 6-60 нед, неспецифических противовоспалительных препаратов (индометацин, бутадион, бруфен и др.). При тяжелых процессах показаны иммунодепрессанты в малых дозах. Дают внутрь также ангиопротекторы дицинон, продектин. Раствор дицинона вводят также в виде ретробульбарных инъекций и через ирригационную систему в ретробульбарное пространство по 0,5 мл, на курс 10—15 инъекций. Ингибиторы протеолиза гордокс в виде фонофореза (из расчета 25 000 КЕД на 10 мл изотонического раствора), на курс 10—15 процедур; ретробульбарно по 0,5 мл (5000 КЕД) в виде инъекций или через ирригационную систему. В таких же дозах применяют контрикал и трасилол.

Местная терапия состоит из инсталляций и введения под конъюнктиву по 0,3—0,5 мл 2,5% раствора кортизона, по 0,5 мл 0,4% раствора дексаметазона, по 0,5 мл 1% раствора гидрокортизона и др., электро- и фонофорез гидрокортизона. Мидриатики вводят в виде инсталляций, инъекций, электрофореза.

Рассасывающая общая и местная терапия назначается довольно рано в связи со склонностью ревматоидных увеитов к пролиферации процессов. Это лидаза в виде инсталляций, внутримышечных инъекций и введения под конъюнктиву, электрофореза, коллализин — инсталляции, электро- и магнитофорез, этилморфина гидрохлорид в возрастающей концентрации, калия йодид внутрь и местно, оксигенотерапия, 0,25—1% раствор химотрипсина в инстилляциях и в виде электрофореза, 1—2% раствор этилморфина гидрохлорида в инстилляциях, с увеличением каждые *2—3* нед концентрации растворов до 6—8%. Применяют 1—2% мазь глазную этилморфина гидрохлорида. Местно назначают инсталляции 3% раствора калия йодида, 0,1% раствора лидазы.

Электрофорез с лидазой через ванночковый электрод 32 ЕД на процедуру через день, на курс 15 процедур. Используют также протеолитический фермент коллализин в инъекциях под конъюнктиву глазного яблока в дозе 10 КЕ на 0,2 мл 0,5% раствора новокаина. Курс лечения составляет 7—10 инъекций. Электрофорез и фонофорез коллализина (50 КЕ на 10 мл дистиллированной воды), курс лечения 10 процедур.

При выраженных трофических нарушениях роговицы и других структур глаза проводят витаминотерапию и стимулирующую терапию.

Хирургическое лечение — экстракцию катаракты, витреоэктомию, антиглаукоматозные вмешательства, кератопластику — желательно проводить в период стойкой ремиссии увеита (длительностью 3—6 мес и более), но активность процесса при явлениях вторичной глаукомы или двусторонняя, осложненная катаракта с отсутствием предметного зрения не являются абсолютными противопоказаниями к операции, а требуют более тщательной предоперационной подготовки.

Хирургическое лечение проводят под прикрытием антибиотиков в связи с иммунодепрессивным действием кортикостероидов. Используют антибиотики широкого спектра (кефзол, оксациллин внутримышечно и др.).

В послеоперационном периоде обязательно лечение амблиопии.

Целесообразно проведение курсов рассасывающего лечения в первые месяцы после операции.

Ревматический увеит. Ревматизм (болезнь Сокольского—Буйо) — системное воспалительное заболевание соединительной ткани с преимущественной локализацией процесса в сердечно-сосудистой системе, развивающееся в связи с острой инфекцией, вызванной бета-гемолитическим стрептококком группы А у предрасположенных лиц, главным образом у подростов 7—15 лет.

Частота увеитов у больных ревматизмом колеблется от 3 до 8%. Поражение глаз наступает в активной фазе болезни, но не зависит от тяжести ревматического процесса и часто может быть его первым проявлением.

У взрослых ревматические иридоциклиты чаще имеют острое начало, сопровождаются болями и явлениями раздражения, у детей отмечается вялое, ареактивное течение увеита, что значительно затрудняет этиологическую диагностику. Резкое раздражение и острое начало заболевания не всегда бывают и у детей старшего возраста.

У большинства пациентов заболевание возникает в осенне-зимний период. Наиболее часто бывают иридоциклиты, реже — задние циклиты и еще реже — панувеиты. При увеитах ревматической этиологии в передней камере опре-

деляется серозный, иногда геморрагический экссудат, отмечаются пигментные синехии, выраженная деструкция стекловидного тела. У детей ясельного и дошкольного возраста начало процесса менее заметно, перикорнеальной инъекции и гиперемии радужки нет, видны мелкие преципитаты.

На глазном дне возможны мелкие розовато-желтые очажки на периферии и в парамакулярной области, по ходу сосудов сетчатки - муфты и скопления экссудата в виде сероватых комочков круглой и овальной формы, стушеванность границ и гиперемия диска зрительного нерва. Для диагностики используют те же методы исследования, что и при ревматоидном артрите.

Этиологический диагноз устанавливается на основании анамнестических данных (указания на перенесенные ревматические атаки, хронический тонзиллит, хорею), нарушений на ЭКГ, протеинограмме (увеличение содержания альфа-глобулинов и снижение уровня альбуминов) и иммунологических показателей.

Общее и местное лечение аналогично таковому при ревматоидном увейте. Назначают салицилаты и кортикостероиды внутрь и местно, мидриатики и рассасывающую терапию, витаминотерапию, ангиопротекторы, гипосенсибилизирующую и общеукрепляющую терапию.

Увеит при диссеминированной красной волчанке. Поражение глаз у больных красной волчанкой встречается в 45-83% случаев. При этом в конъюнктиве вблизи лимба наблюдается ампулообразное расширение, в роговице обнаруживаются множественные точечные субэпителиальные помутнения, можно встретить мелкие гранулемы в эписклере; нередки также увеиты и ангиопатии сосудов сетчатки.

Течение увеитов почти не отличается от увеитов ревматоидной этиологии. Однако при красной волчанке наблюдаются хориоретинальные очаги с вовлечением в воспалительный процесс и сетчатки. У больных волчанкой более 5 лет имеются изменения преимущественно в сетчатке: геморрагии по ходу ретинальных сосудов, беловато-желтые ватообразные очаги, отек дисков зрительных нервов.

Лечение больных с глазными проявлениями волчанки проводят хингамином (плаквенил, делагил) повторными курсами на фоне витаминотерапии, кортикостероидными препаратами, дибазолом, апилаком, цитотоксическими иммунодепрессантами (азатиоприн, циклофосфамид, хлоратбуцил). В последнее десятилетие получили признание экстракорпоральные методы: плазмаферез, лимфаферез, иммуносорбция.

Больные с поражением глаз нуждаются в динамическом диспансерном наблюдении у артрологов и офтальмологов.

Сифилитический увеит. Сифилитический увеит связан в основном с приобретенным сифилисом. Иридоциклит у большинства больных протекает без особенностей, и дифференцировать его с увеитами другой этиологии можно только по серологическим реакциям.

Хориоретиниты при сифилисе обусловливают диффузные помутнения в стекловидном теле, резко снижается острота зрения. При стихании процесса в хориоидее можно обнаружить атрофические очаги, перемежающиеся со скоплениями пигмента (диссеминированный хориоидит).

Периферия глазного дна усеяна мелкими черными и белыми точками и напоминает соль с перцем. Острота зрения в таких случаях почти нормальная, но поле зрения сужено, наблюдаются микроскотомы.

Хориоидит возникает и развивается чаще как врожденная патология. Типичный признак болезни — желто-оранжевый фон глазного дна. Процесс обнаруживают поздно и нередко случайно; когда появляются выраженные атрофические участки и пигментные очаги в среднем и хориокапиллярном слоях сосудистой оболочки. В этой терминальной стадии вокруг запустевших сосудов разрастается пигментный эпителий, в результате чего на периферии глазного дна отмечаются крупные черные пятна, чередующиеся с белыми участками.

При исследовании зрительных функций выявляют сужение поля зрения на белый и другие цвета, отдельные выпадения в поле зрения. Темновая адаптация значительно снижена, нередко снижается и острота зрения.

Лечение сифилитических увеитов осуществляют в кожно-венерологических диспансерах. Назначают общую и местную специфическую и неспецифическую противовоспалительную и рассасывающую терапию.

Токсокарозный увеит. Возбудителем токсока^ша является гельминт из группы аскарид *Toxocara canis.* ГеЛьминт завершает жизненный цикл в Организме собак, кошек и некоторых"других животных. Заражение человека происходит при попадании яш паразита в желудочно-кишечный тракт. Личинка проникает 51|фшоток через стенку кишечника и может быть занесена в различные органы.

Поражение глаза и его придаточного аппарата (веки, глазница) в результате гематогенного запроса личинки может быть единственным проявлением токсокароза. Заболевание чашелдностороннее. Нябпюляются :энл^ ^ематозн^щ уормпрети^**УГГ** нейрохориоретинит, периферический увеит, внутриглазная минирующая личинка^

"Ларвальный (личиночный) эндофтальмит вызывает обильную клеточную взвесь, желтовато-беловатые массы в стекловидном теле, В пе^ещ^ка^ере глаза **мог^г[1]1г1кттк гттдрттмпт^ уурртьтттитят^/ "**

В стекловидном теле быстро образуется<|)ибр^ отдиска^зрительного нервак гранулеме. Нередко возникает экссудативная отслоила сетчатки. ' ~ ~

Диагностика глазного токсокароза основывается на клинической картине и данных анамнеза. Лабораторные исследования выявляют эозинофилию, лейкоцитоз. Наиболее информативен иммуноферментный анализ. Положительными считаются реакции при наличии специфических антител в сыворотке в титре 1:8 и выше. Однако при глазном токсокарозе титры специфических антител могут быть низкими (IgG и IgE).

Лечение местное и общее кортикостероидными препаратами для снятия вторичной воспалительной реакции, антигельминтные препараты альбендазол (10 мг/кг в 2 приема в течение 10 дней),^тиа68ТЩзол"йли диэтилкарбамизин. При живой личинке в глазу в стороне от макулы можно прймевдхь лазеро^ или фотсжош^^дшо ^ хирургическое удаление личийкиили гранулемы, витрэктомию.

Дифференциальную диагностику проводят с ретинобластомой, эндофтальмитом, ретинитом Коатса, первичным персистирующим стекловидным телом, увеитами другой этиологии.

Грибковые увеиты. Эндогенные увеиты, вызываемые грибом *Candida,* в последние годы стали встречаться чаще.

Клинические проявления заболевания: односторонний или, чаще, двусторонний гранулематозный или негранулематозный передний увеит, который может прогрессировать до эндофтальмита и абсцесса стекловидного тела и панувеита с гипопионом. Иногда наблюдается септический ретинит.

В сетчатке белые ватообразные очаги воспаления, простирающиеся от сетчатки в полость стекловидного тела. На задней поверхности стекловидного тела, если оно отслоено, бывают видны серовато-белые преципитаты, похожие по цве1у на роговичные, но более крупные и неправильной формы. При выздоровлении наблюдается миграция пигмента, который проникает в глубокие слои сетчатки.

В хориоидее определяются множественные небольшие очаги. Возможны макулярные поражения, диффузные узелковые и смешанные хориоидиты. Роговица редко вовлекается в процесс. При гистопламозе очаги на глазном дне имеют характерный зеленоватый цвет, новообразованные сосуды в области очага выявляются методом флюоресцентной ангиографии.

Диагностика диссеминированного кандидамикоза часто трудна, так как посев крови не всегда положителен. Глазные симптомы имеют большую диагностическую ценность.

Важное диагностическое значение в серологических реакциях имеют уровни специфических сывороточных антител, стимуляция лимфоцитов периферической крови при воздействии антигеном грибов, а также результаты лабораторных исследований экссудата из передней камеры и стекловидного тела и гистологического исследования пораженных тканей глаза.

Лечение грибковой инфекции глаз гораздо труднее, чем бактериальной.

Нистатин особенно эффективен при кандидозах. Препарат назначают в виде капель (10 000-50 000 ЕД/мл 4-8 раз в день), мази (50 000 ЕД/г) или вводят под конъюнктиву по 10 000—25 000 ЕД, в тяжелых случаях внутрь 2—3 раза в день. Дифлюкан назначают внутрь по 6—12 мгДкгйсут) и в инъекциях. Наиболее эффективен при грибковом увейте фунгизон (амфотерицин). Амфотерицин В обладает широким спектром действия, применяется местно в виде капель (0,2% раствора 4—7 раз в день) и подконъюнктивальных инъекций по 0,2 мл. Амфотерицин непосредственно перед применением разводят 5% раствором глюкозы, при этом содержание препарата в 10 мл раствора не должно превышать 1 мг. Широко применяют препараты йода внутрь (3% раствор йодида калия по столовой ложке 3 раза в день), витаминотерапию.

Метастатическая офтальмия. Метастатическая офтальмия связана с заносом в капилляры хориоидеи или сетчатки микроорганизмов из какого-либо очага инфекции. Воспалительный процесс быстро распространяется на радужку и цилиарное тело, развивается панувеит. Нередко в процесс вовлекается стекловидное тело. Гнойный экссудат из сосудистой и сетчатой оболочек поступает в стекловидное тело, и возникает эндофтальмит (рис. 72, см. вкл.). При офтальмоскопическом исследовании выявляют экссудат в передней камере, преципитаты, изменение цвета радужки, задние синехии, желтовато-зеленое измененное стекловидное тело. Глазное дно не просматривается, острота зрения падает вплоть до нуля. Изменения в стекловидном теле напоминают ретинобластому. Внутриглазное давление снижено, возможна субатрофия глазного яблока.

Панофтальмит — воспаление всех оболочек глазного яблока, может возникать самостоятельно при внедрении инфекции в структуры глазного яблока

или является продолжением эндофтальмита. Характеризуется общим тяжелым состоянием больного, болями в глазу, высокой температурой. Зрение резко падает (порой до нуля). Выражены отек век, экзофтальм, ограничение подвижности глазного яблока, хемоз конъюнктивы, изменения в радужке (иногда до ее расплавления), гнойный экссудат в передней камере и стекловидном теле (абсцесс стекловидного тела), нередко бывает гнойная инфильтрация роговицы с ее прободением и атрофией глазного яблока.

Панофтальмит опасен не только для глаза, но и для жизни маленьких детей и больных со сниженным иммунитетом. Двусторонние панофтальмиты нередко заканчиваются летально, так как в процесс вовлекается клетчатка глазницы и инфекция проникает по бесклапанным венам глазницы в кавернозный синус, вызывая его тромбоз.

Лечение антибактериальное, гипосенсибилизирующее, общеукрепляющее. Антибиотики широкого спектра действия не только вводят местно, но и назначают системно. Широко используют сульфаниламиды, мидриатики. Назначают кортикостероиды в стадии затухания, физиотерапевтические методы лечения, рассасывающую терапию. При тяжелом течении процесса и атрофии глазного яблока производят его энуклеацию.

Гетерохромный циклит Фукса. Гетерохромный циклит Фукса — заболевание, относящееся к увеопатиям. Синдром описан в 1806 г. Фуксом.

При этом заболевании изменяется радужка: трабекулы утрачивают рисунок, сглаживается рельеф поверхности радужки. При биомикроскопии строма разрежена и прозрачна, видны участки атрофии пигментного эпителия, особенно вокруг зрачкового края.

Циклит проявляется роговичными преципитатами. Задние синехий всегда отсутствуют. В стекловидном теле видны пылевидные помутнения.

В углу передней капсулы в трабекулах отмечаются тонкие сосуды. Васкуляризация утла передней камеры напоминает картину после тромбоза центральной вены сетчатки.

Быстро развивается помутнение хрусталика. Наиболее серьезным осложнением становится глаукома по типу открытоугольной, с выраженной ретенцией оттока, зависящей от изменений трабекул и облитерации интратрабекулярных пространств.

Предполагают, что заболевание возникает при поражении центральных или периферических отделов симпатической нервной системы и не имеет воспалительного происхождения.

Необходимо дифференцировать это заболевание с энтеровирусными увеитами. Лечение симптоматическое: назначают ангиопротекторы, а также нейротрофическую и рассасывающую терапию. Местное применение стероидов неэффективно.

Хориоидеремия. Генерализованная прогрессирующая наследственная периферическая атрофия хориоидеи. Патология поражает лиц мужского пола, женщины играют роль кондуктора. Передается по рецессивному, сцепленному с полом и аутосомно-рецессивному типу.

Заболевание выявляется в 4—5-летнем возрасте. Больные жалуются на снижение зрения в темноте (гемералопия). При исследовании обнаруживается

сужение поля зрения, многочисленные скотомы соответственно пораженным зонам хориоидеи. Снижается цветовосприятие, особенно в сине-зеленой части спектра. Как правило, отмечается миопическая рефракция.

Со временем пигментный эпителий медленно исчезает от периферии к центру; соответственно запустевает сосудистое ложе. Еще более ухудшается темновая адаптация, поле зрения сужается до трубочного. Типичным для заболевания является значительное угнетение волн электроретинограммы. В финальной стадии процесс может дополняться макулярными изменениями в виде отека, геморрагии с последующим развитием рубца, что приводит к резкому снижению центрального зрения.

Происходящие в хориоидее явления изменяют рефлекс с глазного дна — вместо розового он становится желтовато-белым.

Морфологически при хориоидеремии обнаруживаются деструкция и исчезновение пигментного эпителия и нейрорецепторов с развитием глиоза сетчатки, а также запустение хориоидальных сосудов вплоть до замещения соединительной тканью.

Лечение. Применяют сосудорасширяющие и улучшающие микроциркуляцию средства (никотиновая кислота, эуфиллин, трентал, кофеин, компламин и пр.), рибонуклеотиды, тауфон, церебролизин. При развитии макулярного отека и геморрагии показаны противоотечные, ангиопротекторные и гипосенсибилизирующие препараты, в том числе стероидные препараты, глицерол внутрь.

ОСОБЕННОСТИ ТЕЧЕНИЯ УВЕИТОВ У ДЕТЕЙ

Увеиты различной этиологии, развивающиеся у детей, отличаются по симптоматике и течению от увеитов у взрослых. Чем моложе дети, тем меньше у них патогномоничных признаков, позволяющих установить этиологию увеитов. Заболевание носит полиморфный характер. Наиболее часто встречаются иридоциклиты.

Признаки иридоциклитов у детей: малозаметное начало; подострое или хроническое течение; выраженные субъективные ощущения; слабо выраженные светобоязнь, блефароспазм и слезотечение (корнеальный синдром); незначительная болезненность при пальпации области ресничного тела; в основном двустороннее поражение; частое вовлечение в процесс стекловидного тела (помутнения); реактивный папиллит; короткие ремиссии и частые рецидивы; постепенно прогрессирующее снижение остроты зрения.

Определение этиологии увеитов у детей затруднено, нередко обнаруживаемые причинные агенты являются лишь разрешающими, провоцирующими. Чтобы обнаружить заболевание сосудистой оболочки в ранних стадиях и своевременно начать лечение, следует осматривать глаза и определять остроту зрения при любом заболевании ребенка.

Ключевые слова

Ирит
Иридоциклит
Увеит
Панувеит
Ретинит
Хориоидит
Хориоретинит

Вопросы для самоконтроля

1. Что вы можете сказать о врожденных аномалиях сосудистой оболочки и их влиянии на зрение?
2. Какие основные признаки ирита вы знаете?
3. Какие симптомы указывают на воспалительный процесс в цилиарном теле?
4. Каковы основные симптомы хориоретинита?
5. Каковы основные причины возникновения увеитов?
6. Как подразделяются увеиты по локализации процесса?
7. Какие осложнения увеитов вы знаете?
8. Какие методы используются для определения этиологии увеитов?
9. Какие лабораторные исследования необходимо провести больным увеитами?
10. Каких специалистов следует привлекать к консультации больных увеитами?
11. Какие исследования можно считать наиболее доказательными для установления этиологии увеита?
12. Каковы характерные особенности иридоциклита туберкулезной этиологии?
13. Какие основные признаки хориоидита токсоплазмозной этиологии вы знаете?
14. Какими врожденными изменениями органа зрения наиболее часто сопровождается токсоплазмоз?

Г Ш

12

ПАТОЛОГИЯ СЕТЧАТКИ И СТЕКЛОВИДНОГО ТЕЛА

Усвоив материал этой главы, вы должны:

знать анатомические особенности стекловидного тела;

объяснить появление глазной симптоматики при заболеваниях стекловидного тела;

знать аномалии развития стекловидного тела и проводить дифференциальную диагностику с опухолевыми и воспалительными процессами;

охарактеризовать возрастные анатомические особенности строения сетчатки, ее кровоснабжение;

охарактеризовать изменения сетчатки и назначить адекватную терапию при спазмах, эмболии, тромбозах сосудов сетчатки;

описать изменения сетчатки при ангиоматозах;

знать признаки наследственных дистрофий сетчатки и их лечение;

охарактеризовать клинику возрастных дистрофий сетчатки и назначить раннее лечение этой патологии;

описать изменения глаз при отслойке сетчатки, назначить своевременное лечение;

диагностировать ранние признаки ретинопатии недоношенных, определить в зависимости от стадии принципы и методы лечения ретинопатии.

Питание сетчатки осуществляется из двух источников: ее внутренние 6 слоев получают кровь из системы центральной артерии сетчатки, а нейроэпителий — из хориокапилляров собственно сосудистой оболочки. Ультраструктура стенок ретинальных капилляров аналогична ультраструктуре капилляров центральной нервной системы. Таким образом, стенки капилляров сетчатки являются структурами гематоретинального барьера, обеспечивающих избирательное проникновение различных веществ при транскапиллярном обмене между кровью и сетчаткой.

Центральная артерия сетчатки относится к артериям концевого типа, т.е. не имеет развитых анастомозов с другими

сосудами. Деление артериол, прекапилляров дихотомическое. В области центральной ямки есть аваскулярная зона, получающая питание из хориокапиллярного слоя. Другая аваскулярная зона образуется по периферии сетчатки, так как ретинальные капилляры заканчиваются, не достигая зубчатой линии. Высокая проницаемость стенок хориокапилляров обеспечивается порами большого диаметра между клетками эндотелия.

В патологии глазного яблока немаловажное значение имеют изменения стекловидного тела. Основными функциями стекловидного тела являются поддержание формы и тонуса глазного яблока, проведение света, участие во внутриглазном обмене веществ. Стекловидное тело занимает 5/6 внутреннего объема глазного яблока. Патология стекловидного тела вызывает отслойку сетчатки, хориоретинальную дистрофию, помутнение хрусталика. Нарушение прозрачности, тонуса, объема этой наиболее массивной части глаза нередко ведет к снижению функций, слепоте и субатрофии глазного яблока.

Кортикальный слой выражен только в тех отделах стекловидного тела, которые прилежат к сетчатке, т.е. оканчиваются на уровне ее зубчатой линии, и содержит гиалоциты, участвующие в выработке гиалуроновой кислоты и ретикулина (предшественника коллагена). Снаружи стекловидное тело покрыто гиалоидной мембраной. Оно плотно связано с ресничным эпителием в 1—2 мм кпереди от зубчатой линии и с сетчаткой в 2—3 мм кзади от зубчатой линии. Сзади зона фиксации стекловидного тела проходит вокруг диска зрительного нерва и в области макулы.

В стекловидном теле имеется несколько обменно-транспортных путей. Основные из них лентико-макулярный и оптико-цилиарный каналы и системы ретроцилиарных, экваториальных и петалиформных цистерн, которые обеспечивают метаболизм самого стекловидного тела и контактирующих с ним внутриглазных структур. Лентико-макулярный канал связывает ретролентальное пространство с премакулярной сумкой, а оптико- цилиарный соединяет препапиллярную область с ретроцилиарными цистернами стекловидного тела. Каналы сообщаются на уровне премакулярной сумки и препапиллярного пространства посредством соединительного канальца. Клапанные механизмы в оптико-цилиарном канале обеспечивают направленное движение водянистой влаги из передних отделов стекловидного тела к диску зрительного нерва. Деструкция стекловидного тела связана с нарушением циркуляции жидкости в каналах и цистернах. Неспецифическим морфологическим субстратом патологических изменений при отверстиях и разрывах сетчатки, хориоретинальных дистрофиях, хориоретинитах являются аномальные канальцы стекловидного тела, берущие начало в цистернах, преимущественно в ретроцилиарных, непосредственно контактируя с участками поражения. Следствием ретенции водянистой влаги становится разрыв премакулярной сумки с развитием задней отслойки стекловидного тела и появлением различной макулярной патологии.

ПАТОЛОГИЯ СТЕКЛОВИДНОГО ТЕЛА

Наиболее часто встречаются изменения стекловидного тела, связанные с воспалительными явлениями в сосудистой и сетчатой оболочках, дистрофическими процессами в этих тканях, травмами глаза, близорукостью.

При изменениях стекловидного тела больные предъявляют жалобы на «летающие мушки», темные точки, кольца, паутину, «нити жемчуга» перед глазами. Эти помутнения перемещаются при движении глаза. Более выраженные изменения стекловидного тела вызывают жалобы на интенсивные плавающие помутнения, туман. Эти помутнения чрезвычайно подвижны, что отличает их от изменений в роговице и хрусталике. Такие жалобы могут быть обусловлены появлением экссудата в стекловидном теле, частичным гемофтальмом, отслойкой пограничной мембраны стекловидного тела, его деструкцией, появлением различных включений.

Диагноз ставят на основании результатов биомикроскопии и ультразвукового исследования стекловидного тела. Наиболее часто выявляются нитчатая и зернистая деструкция, воспалительная инфильтрация, кровоизлияния, включение солей и липидов, пролиферативные изменения, грыжи, изменения объема, инородные тела, кисты в стекловидном теле, отслойка задней пограничной мембраны.

Деструкция стекловидного тела и возникающая на ее фоне *задняя* отслойка стекловидного тела имеют немаловажное значение в патогенезе разрывов и отслойки сетчатки, макулярного отека, идиопатических макулярных разрывов и эпиретинальной пролиферации. Частота задней отслойки стекловидного тела и риск возникновения витреоретинальной патологии возрастают после экстракции хрусталика, особенно у пациентов с осевой миопией.

Лечение патологии стекловидного тела представляет большие трудности. Назначают симптоматическую терапию, рассасывающее, неспецифическое и этиотропное противовоспалительное лечение, ретино- и увеаангиопротекторную терапию, различные физиотерапевтические процедуры, при необходимости производят витрэктомию.

ВРОЖДЕННАЯ ПАТОЛОГИЯ ПЕРВИЧНОГО СТЕКЛОВИДНОГО ТЕЛА

Первичное гиперпластическое стекловидное тело. При нарушении развития эмбриона могут возникнуть аномалии первичного стекловидного тела. Одна из форм такой аномалии носит название «первичное гиперпластическое стекловидное тело». Персистирующая гиалоидная система представляет собой папиллярные и препапиллярные мембраны, которые могут иметь вид массивной соединительнотканной пленки или тонких тяжей, распространяющихся от диска зрительного нерва в стекловидное тело. Изменения, как правило, односторонние. Острота зрения при небольших изменениях остается высокой, при обширных грубых соединительнотканных мембранах резко снижается. В основе заболевания лежит задержка обратного развития не только гиалоидальной артерии, но и ее ветвей, а также других собственных сосудов стекловидного тела и передних цилиарных сосудов эмбриональной сосудистой оболочки хрусталика. Вскоре после рождения при выраженной клинической картине становится заметным беловатое свечение зрачка, наблюдаются микрофтальм, иногда косоглазие, усиленная васкуляризация радужки. Хрусталик меньше и площе нормального. За ним находится более или менее распространенная фиброзная шварта, пронизанная сосудами, причем она толще и сильнее васкуляризирована в области заднего полюса хрусталика. Наряду со швартой сохраняется артерия стекловидного тела, которая хорошо диагностируется при ультразвуковом исследовании. При достаточном мидриазе обнаруживают важный клинический признак — цилиарные отростки, вытянутые по направлению к шварте. В дальнейшем хрусталик мутнеет, при набухании нередко достигает роговицы, вызывая ее помутнение. Возникает вторичная гла-

укома. Своевременная экстракция хрусталика, рассечение и удаление шварты, антиглаукоматозные операции позволяют сохранить глаз.

Первичное гиперпластическое стекловидное тело нередко сочетается со смещением зрачка (корэктопией) и хрусталика, колобомой радужки.

Дифференциальную диагностику проводят с ретинобластомой, ретинопатией недоношенных, болезнью Норри.

Болезнь Норри (окулоцереброакустический синдром). Заболевание характеризуется сочетанным врожденным поражением глаз, уха и умственной отсталостью. Как правило, поражены оба глаза. Ретролентально располагаются опухолевые массы, напоминающие ретинобластому. Имеется двусторонняя врожденная отслойка сетчатки. Передняя камера мелкая, радужка с расширенными сосудами. Развиваются увеит (геморрагии в стекловидное тело), катаракта, атрофия глазного яблока, помутнение роговиц. Иногда первым признаком заболевания становится анизокория. У 60% больных снижен интеллект и происходит прогрессирующее ослабление слуха.

Дифференциальную диагностику надо проводить с ретинобластомой, увеитом, гиперпластическим первичным стекловидным телом, ретинопатией недоношенных.

Тип наследования рецессивный, сцепленный с Х-хромосомой.

Персистирующая артерия. Обратное развитие артерии стекловидного тела на 7—8-м месяце гестационного периода не всегда завершается ее полным исчезновением. Остатки артерии выявляют при биомикроскопии чаще в передних отделах стекловидного тела и значительно реже в заднем отрезке перед диском зрительного нерва. Остаток артерии в типичных случаях имеет вид белого, штопорообразно извитого свисающего волокна, свободный конец которого перемещается в стекловидном теле при движениях глаза. Отходящий от диска зрительного нерва остаток этой артерии может быть представлен шиловидным выступом или разной длины и толщины серовато-белым волокном. Иногда персистирующая артерия окутана глиальной тканью в виде толстого сероватого рукава, конусообразно суживающегося или расширяющегося в виде раструба.

В редких случаях персистирующая артерия может вызвать снижение зрительных функций.

ПАТОЛОГИЯ СЕТЧАТКИ

В структуре глазной заболеваемости на долю патологии сетчатки приходится около 1%.

Наиболее часто встречаются дистрофические и воспалительные заболевания сетчатки. Поражения сетчатки нередко обусловлены травмами глаза (отек, кровоизлияния, отслойка). Среди болезней сетчатки выделяют патологические состояния, связанные с сердечно-сосудистыми заболеваниями, эндокринными нарушениями, факоматозами, а также аномалии развития сетчатки и новообразования.

Жалобы больных с патологией сетчатки сводятся к снижению остроты зрения, изменению поля зрения (появление скотом, сужение периферических границ), нарушению цветового зрения, снижению темновой адаптации. Симптомы зависят от локализации и распространенности патологического процесса. Так как сетчатка и хориоидея не имеют чувствительной иннервации, их поражения не вызывают болевых ощущений.

При офтальмоскопии на глазном дне при патологии сетчатки можно выявить нарушение прозрачности сетчатки из-за отека, инфильтрации, экссудации; изменения калибра, стенок и хода сосудов; преретинальные, ретинальные и субретинальные кровоизлияния разной величины и формы; пигментные отложения.

Аномалии развития и врожденные изменения сетчатки. Аплазией и гипоплазией центральной ямки сетчатки называют недоразвитие центральной ямки сетчатки при врожденной колобоме сосудистой оболочки, альбинизме, микрофтальме. При колобоме сосудистой оболочки сетчатка в макулярной области иногда отсутствует. При альбинизме пигментный эпителий содержит неокрашенные бледно-желтоватые вкрапления. Пигментация глазного дна и пигментная кайма зрачкового края отсутствуют. Глазное дно бледно-розового или оранжевого цвета с хорошо видимыми хориоидальными сосудами. У больных определяются светобоязнь и нистагм.

Электрофизиологические исследования показывают функциональную неполноценность неперекрещенных волокон зрительного нерва.

Врожденные пигментные отложения в сетчатке имеют форму пятен, обычно множественных, от светлых до коричневато-черных, с четкими границами, округлой и овальной формы. Зрительные функции при пигментных отложениях не нарушены.

Окклюзия центральной артерии сетчатки. Окклюзия центральной артерии сетчатки или ее ветви вызывается спазмом, тромбозом, эмболией артерии с эндокардитом, пороком сердца, хроническими инфекционными заболеваниями, антифосфолипидным синдромом, редко при гипертонической болезни. Заболевание возникает внезапно и сопровождается потерей зрения соответствующего глаза или снижением зрения и секторальным выпадением поля зрения.

Офтальмоскопическая картина глазного дна при эмболии центральной артерии сетчатки очень характерна. Артерии резко сужены. Сетчатка вследствие ишемии и выраженного отека приобретает молочно-белый цвет, на фоне которого резко выделяется темно-красная центральная ямка сетчатки — симптом «вишневой косточки». Симптом объясняется тем, что в центральной ямке сетчатка очень тонка, представлена только световоспринимающим слоем (где практически нет межуточного вещества), через который просвечивает ярко-красная сосудистая оболочка.

При нарушении проходимости ветви центральной артерии сетчатки отек сетчатки возникает в зоне, снабжаемой пораженной артериальной ветвью.

Если между диском зрительного нерва и макулярной областью имеется цилиоретинальная артерия, соединяющая систему центральной артерии сетчатки с ресничной и осуществляющая дополнительное питание макулярной зоны, симптома «вишневой косточки» не наблюдается, так как в центре сетчатки остается розовый участок.

При спазме центральной артерии сетчатки потеря зрительных функций может быть кратковременной. Такой спазм возникает у молодых людей как проявление вегетососудистой дистонии.

Окклюзия центральной артерии сетчатки является одной из самых тяжелых форм глазной патологии, что обусловлено стойкой потерей зрения. Эта патология нередко связана с системными заболеваниями, требующими по жизненным показаниям безотлагательной терапии. У взрослых эта патология наиболее часто встречается при гипертонической болезни, атеросклеротических изменениях сердечно-сосудистой системы, височном артериите, заболеваниях сердца ревматической природы.

Наиболее частым и грозным осложнением остается атрофия зрительного нерва, приводящая к резкому снижению зрения.

Лечение включает массаж глазного яблока, назначение активных вазодилататоров (прискол, папаверин, компламин, эуфиллин) как системно, так и местно в виде парабульбарных инъекций, дегидратацию (диакарб, фуросемид). Местно (парабульбарно) применяют кортикостероиды. Для повышения-перфузионного давления показаны инсталляции бета-блокаторов. Внутривенно капельно вводят реополиглюкин с тренталом и дексазоном. Эффективность лечения наиболее высока в первые минуты и часы заболевания. На ранних этапах заболевания целесообразно вдыхание карбогена (смесь 10% углекислого газа и 90% кислорода), что дает сильный сосудорасширяющий эффект.

Тромбоз **вен сетчатки.** Тромбоз ретинальных вен наиболее часто бывает осложнением гипертонической болезни, атеросклероза, симптоматических гипертензий, обусловленных заболеваниями крови (полицитемия, лейкоз, серповидно-клеточная анемия), сахарного диабета, дегенеративных и воспалительных заболеваний сетчатки, травмы, резкой артериальной гипотензии, первичной глаукомы.

Причинами тромбообразования служат нарушение микроциркуляции, компрессия сосудов и артериальный спазм, изменение реологических свойств крови. В результате повреждения эндотелия вен, артериального спазма развиваются гипоксия и ишемия сетчатки, нарушается проницаемость сосудистой стенки с транссудацией и отеком сетчатки.

Тромбоз центральной вены сетчатки возникает внезапно и сопровождается резким снижением зрения.

При офтальмоскопии глазное дно напоминает картину «раздавленного помидора». На фоне выраженного отека сетчатки и зрительного нерва, резко расширенных и извитых вен многочисленные кровоизлияния в виде языков пламени, расположенные преимущественно в слое нервных волокон. Крупные кровоизлияния выражены не только в центре, но и на периферии глазного дна, возможны кровоизлияния в стекловидное тело. Выраженный отек макулярной области приводит к снижению центрального зрения, наблюдаются плазморрагии.

Прогноз ддя зрения тяжелый, но более благоприятный, чем при окклюзии центральной артерии сетчатки. Осложнениями тромбоза вен становятся вторичная глаукома, дистрофии и неоваскуляризация сетчатки, атрофия зрительного нерва, пролиферативные тяжи в стекловидном теле.

Лечение тромбозов вен сетчатки эффективно только в случаях раннего применения фибринолитических и антикоагулянтных препаратов и создания их высоких концентраций в области тромболитического очага. В острой стадии местно в виде парабульбарных инъекций или при помощи ирригационной системы в глазницу ретробульбарно вводят прямые антикоагулянты (гепарин), тромболитики (рекомбинантная проурокиназа, стрептокиназа, стрептодеказа, диаплазмин), кортикостероиды.

Внутривенно капельно вводят реополиглюкин, трентал, дексазон. Назначают дегидратационную терапию. При отеке макулы показана барьерная лазерная коагуляция сетчатки, а для лечения посттромботической ретинопатии — лазерная коагуляция с целью закрытия ишемических зон и разрушения неоваскулярных комплексов.

Васкулиты сетчатки. Васкулиты (ангииты) сетчатки представляют собой воспаление и некроз сосудистой стенки, чаще венозной. Синонимы: ангиопатия сетчатки юношеская, перифлебит сетчатки (болезнь Илза), ретинит пролиферирующий, васкулит ретинальный.

Этиология васкулитов сетчатки разнообразна: инфекционные агенты, системные воспалительные заболевания соединительной ткани, ревматизм, системные васкулиты и др. В основе воспалительного процесса лежит иммунопатологический механизм, связанный с первичным или вторичным отложением иммунных комплексов в стенке сосудов. Поражение ретинальных сосудов сопровождается изменениями сетчатки и стекловидного тела. Сосуды, чаще венозные, окружены белым экссудатом в виде полос сопровождения, муфт, экссудат нередко проминирует в стекловидное тело. В стекловидном теле, особенно в его преретинальных отделах, имеется зернистая взвесь (лейкоциты). Васкулит может быть локальным или генерализованным, сопровождаться выраженным отеком макулярной области, кровоизлияниями различной интенсивности и инфильтратами. Сопутствующий ретинит из-за тесного контакта сетчатки и сосудистой оболочки нередко связан с появлением преципитатов, отеком радужки, экссудатом в передней камере.

Васкулит диска зрительного нерва, в основе которого, по мнению большинства исследователей, лежит эндофлебит центральной вены сетчатки, — заболевание преимущественно людей молодого возраста с относительно благоприятным прогнозом. Процесс сопровождается отеком диска зрительного нерва, расширением вен, геморрагиями на глазном дне. Заболевание необходимо дифференцировать с застойным диском зрительного нерва, тромбозом центральной вены сетчатки, невритом зрительного нерва, гипертонической нейропатией. Данные флюоресцентной ангиографии имеют важное значение для установления правильного диагноза.

Наиболее тяжелые осложнения ретиноваскулитов — гемофтальм, вторичная неоваскулярная глаукома и тракционная отслойка сетчатки — требуют, как правило, хирургического вмешательства.

Лечение направлено на борьбу с общим заболеванием. Необходимо назначение ангиопротекторов, препаратов для купирования ретиноваскулита: нестероидных противовоспалительных препаратов, ингибиторов простагландинов и кининов, антиоксидантов, глюкокортикоидов. Во избежание осложнений проводится ранняя рассасывающая терапия, назначают нейротрофические препараты.

АНГИОМАТОЗЫ СЕТЧАТКИ

Болезнь Гиппеля-Линдау, цереброретинальный ангиоматоз. Болезнь Гиппеля—Линдау - туморообразная ретинальная ангиома, нередко сочетающаяся с гемангиобластомой мозжечка или спинного мозга.Синдром передается по аутосомно-доминантному типу с неполной пенетрацией. Ангиомы сетчатки существуют с рождения, но клинически начинают проявляться в большинстве случаев со 2-го или 3-го десятилетия жизни. Ангиоматозные узлы в сетчатке нередко служат проявлением общего процесса, когда наряду с вовлечением нервной системы поражаются почки, поджелудочная железа, печень, яичники.

Ангиома формируется во внутренней части сетчатки, по мере роста занимает всю ее толщину. Ампуловидные расширенные и извитые сосуды в виде клубочков располагаются чаще на периферии глазного дна (рис. 73, см. вкл.). При значительном росте ангиомы питающие артерии и вены увеличиваются и находятся на всем протяжении от ангиомы до диска зрительного нерва. Возникают отек сетчатки, геморрагии, белые очаги экссудата. Зрительные функции нарушаются в зависимости от локализации и распространенности поражения сетчатки. Заболевание прогрессирует, осложняется

отслойкой сетчатки, глаукомой, катарактой. Исходом заболевания становится полная слепота. Нередко поражаются оба глаза.

На ранних стадиях лечение заключается в разрушении ангиоматозного узла и питающих сосудов при помощи лазерной коагуляции, диатермокоагуляции, фотокоагуляции, криопексии. При вторичной глаукоме, экссудативной отслойке сетчатки производят операцию. В комплекс симптоматической терапии включают кортикостероиды и ангиопротекторы.

Наружный экссудативно-геморрагический ретинит Коатса. Наружный экссудативно-геморрагический ретинит Коатса относится к сосудистым опухолеподобным образованиям, обусловленным врожденной аномалией сосудов сетчатки. Заболевание встречается у детей и людей молодого возраста, преимущественно мужского пола. Чаще поражается один глаз. На глазном дне сосуды сетчатки расширены, эктазированы (макро- и микроаневризмы). Отмечается обширное отложение интра- и субретинального твердого экссудата в области пораженных сосудов и в центральной зоне глазного дна (рис. 74). Нередко встречаются кровоизлияния и отложения холестерина, отек сетчатки в центральной зоне и в зоне измененных сосудов. На периферии глазного дна в результате интенсивной экссудации из пораженных сосудов сетчатки в субретинальное пространство возникает экссудативная пузыревидная отслойка сетчатки. Процесс может захватить всю сетчатку, поражается зрительный нерв. В зависимости от степени изменения сетчатки нарушаются зрительные функции вплоть до слепоты. Дифференциальную диагностику необходимо проводить с ретинобластомой, болезнью Гиппеля—Линдау. Лечение малоэффективно. Наиболее тяжелые осложнения — гемофтальм, вторичная глаукома, отслойка сетчатки. Показана лазеркоагуляция пораженных сосудов. При отслойке сетчатки делают циркляж с выпусканием субретинальной жидкости.

Наследственные дистрофии сетчатки. Дистрофии (дегенерации, абиотрофии) сетчатки обычно наследственные или врожденные и нередко бывают симптомом других системных заболеваний, например при наследственных нарушениях метаболизма, митохондриальных заболеваниях, эндокринной патологии и др. Клинические признаки дистрофии сетчатки в зависимости от этиологии могут проявляться уже с первых месяцев жизни. Больные предъявляют жалобы на ухудшение зрения в сумерки или светобоязнь при ярком освещении, фотопсии (вспышки света), метаморфопсии (искажение формы предметов), снижение центрального зрения и нарушения ориентировки в пространстве. Дистрофии сетчатки нередко сопутствуют аномалии рефракции,

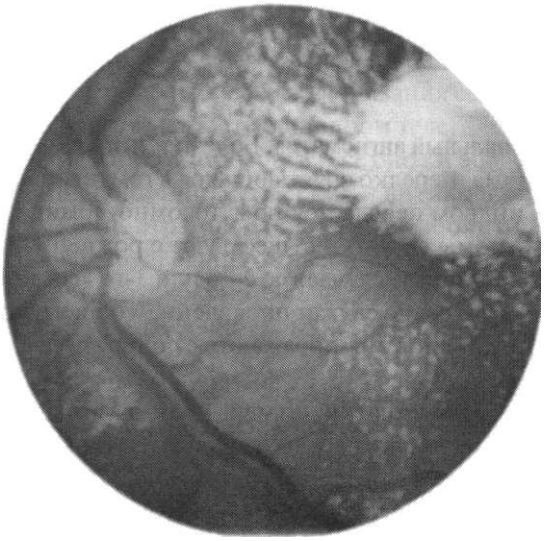

Рис 74. Наружный экссудативно-геморрагический ретинит Коатса. На глазном дне множество очагов и очажков, прикрывающих сосуды.

косоглазие, нистагм. Дистрофии сетчатки медленно прогрессируют, приводя к слабовидению и слепоте.

Пигментная дистрофия сетчатки. Пигментная дистрофия сетчатки — наиболее частое наследственное заболевание сетчатки. При этой патологии преимущественно и первично поражаются палочки, а в дальнейшем нарушается функция и колбочкового аппарата. Заболевание проявляется ночной слепотой — гемералопией и прогрессирующим сужением поля зрения. Наиболее ранним признаком становится нарушение темновой адаптации, возникающее за несколько лет до появления изменений на глазном дне. На глазном дне по ходу ретинальных сосудов, начиная с периферии, образуются пигментные отложения темно-коричневого цвета, напоминающие костные тельца различной величины и формы (рис. 75, см. вкл.). По мере прогрессирования заболевания увеличиваются количество и размеры пигментных отложений, зона их распространения медленно расширяется и захватывает центральные отделы сетчатки. Ретинальные сосуды становятся узкими. Диск зрительного нерва становится бледным, с восковым оттенком, а позднее развивается типичная картина атрофии зрительного нерва. Процесс двусторонний, заболевание может сопровождаться развитием катаракты, атрофией хориокапиллярного слоя и кистовидным отеком макулы. Поле зрения постепенно концентрически сужается, снижается центральное зрение. Изменения в поле зрения проявляются кольцевидными скотомами соответственно расположению участков дистрофии.

Слепота обычно наступает между 40—50 годами, редко в возрасте старше 60 лет.

Одностороннее поражение встречается крайне редко. На электроретинограмме Вволна либо отсутствует, либо уменьшена.

Существует форма заболевания без отложений пигмента, наследуемая по аутосомно-доминантному или рецессивному типу, с сужением поля зрения и уменьшением либо отсутствием В-волны на электроретинограмме.

Лечение заключается в назначении нейротрофических препаратов с преимущественным применением ирригационной системы в ретробульбарное пространство для максимальной и длительной местной терапии сетчатки и зрительного нерва. Назначают средства, улучшающие микроциркуляцию в сетчатке, зрительном нерве и сосудистой оболочке: трентал, кавинтон, галидор. Целесообразно применение ЭНКАД (комплекс рибонуклеотидов), 4% раствора тауфона, церебролизина и антиоксидантов. В последнее время используют методы реваскуляризации в виде частичной пересадки полосок глазодвигательных мышц в перихориоидальное пространство в целях улучшения кровообращения в сосудистой оболочке. Курсы лечения целесообразно проводить не менее 2 раз в год.

Точечная белая дистрофия сетчатки (белоточечная дистрофия сетчатки). Белоточечная дистрофия сетчатки носит семейный характер, развивается в детские годы, медленно прогрессирует. Больные жалуются на сумеречную и ночную слепоту. При офтальмоскопии отмечают многочисленные мелкие беловатые, четко очерченные очаги на периферии глазного дна, а иногда и в области желтого пятна. Постепенно развиваются сужение сосудов сетчатки и атрофия зрительного нерва. Диагноз ставят на основании сужения поля зрения и кольцевидной скотомы и данных электроретинограммы (снижение или отсутствие В-волны). Лечение проводят с использованием тех же средств, что и при пигментной дистрофии сетчатки.

Болезнь Штаргардта (дистрофия желтого пятна юношеская). Болезнь Штаргардта передается по аутосомно-рецессивному типу и начинает проявляться в дошкольном

возрасте симметричным поражением макулярной зоны, постепенно приводящим к потере центрального зрения.

В начальной стадии заболевания дети в возрасте 4—5 лет начинают жаловаться на светобоязнь, зрение лучше в сумерках и хуже на свету. В возрасте 7—8 лет уже выражено снижение центрального зрения, в поле зрения появляется скотома. Центральное зрение быстро падает вплоть до сотых. При офтальмоскопии в макулярной области фовеальный рефлекс отсутствует, затем появляются изменения пигментного эпителия в виде серых, желтоватых или коричневатых вкраплений. В области поражения возникает бронзовый рефлекс. Наступает деколорация (побледнение) височной половины диска зрительного нерва. В дальнейшем в центральной зоне глазного дна образуется очаг атрофии пигментного эпителия в виде горизонтального овала размером 2 диаметра диска зрительного нерва и развивается атрофия зрительного нерва.

Электрофизиологические исследования выявляют снижение показателей электроокулограммы и макулярной электроретинограммы.

Наряду с указанными выше методами лечения дистрофий сетчатки возможна стимуляция низкоэнергетическим инфракрасным лазером.

Болезнь Беста (дистрофия желтого пятна желточная). Болезнь Беста передается по аутосомно-доминантному типу и начинается в дошкольном возрасте с незначительного снижения зрения. В макулярной области образуется кистеобразный очаг желтого цвета, правильной округлой формы, напоминающий желток сырого яйца (рис. 76, см. вкл.). Скопление транссудата под пигментным эпителием может достигать в размере 1—2 диаметра диска зрительного нерва. Окружающая сетчатка обычно не поражена. Зрение снижается незначительно в фазе образования кисты и резко падает при ее разрыве. В момент разрыва кисты в сетчатке и в сосудистой оболочке возникают кровоизлияния и отек. В дальнейшем наступает стадия рубцевания и атрофии сетчатки. Электрофизиологичские исследования выявляют снижение показателей электроокулограммы, показатели электроретинограммы не изменяются.

Лечение заключается в назначении ангиопротекторов, антиоксидантов и ингибитора простагландинов, которых много в содержимом кисты в макулярной области.

Ангиоидные полосы сетчатки (синдром 1)>енблад—Страндберга). Заболевание генетически обусловлено, тип наследования аутосомно-доминантный, реже аутосомно-рецессивный.

Заболевание появляется в первые два десятилетия жизни. Чаще болеют лица женского пола. Для заболевания типична симметричная эластическая желтоватая и зернистая псевдоксантома в подмышечных впадинах, локтевых и подколенных ямках с последующей атрофией кожи в виде дряблости, складчатости. В основе заболевания лежит поражение кровеносных сосудов из-за генерализованной деструкции эластической ткани, сопровождающейся воспалительными изменениями, и отложение кальция в стенке сосудов. У больных возникают расстройства кровообращения в сосудах нижних конечностей, стенокардия, церебральные инсульты, желудочно-кишечные кровотечения.

У 50% больных выявляются поражения сетчатки в виде красновато-коричневых, серых извилистых полос, идущих радиально от диска зрительного нерва глубже ретинальных сосудов. Появление полос связано с разрывами стекловидной пластинки сосудистой оболочки вследствие разрушения ее эластического слоя. На более ранних стадиях на периферии сетчатки выявляются одиночные или собранные в группы пятна оранжево-розового цвета. Одни из них имеют блестящий белый центр, другие —

пигмент по краю пятна. Снижение центрального зрения обусловлено изменениями макулярной области из-за экссудативно-геморрагической отслойки пигментного эпителия и формирования субретинальной неоваскуляризации, рубцевания и атрофии сосудистой оболочки.

Ранняя диагностика заболевания возможна методом флюоресцентной ангиографии, при которой определяются зоны гиперфлюоресценции соответственно дефектам пигментного эпителия.

Ангиоидные полосы сетчатки также могут встречаться у больных с серповидноклеточной анемией, при болезни Педжета.

Лечение: применяют антиоксиданты (токоферол, эмоксипин), ангиопротекторы (особенно дицинон, оказывающий мощное антиоксидантное действие). В ряде случаев проводится лазерная коагуляция ангиоидных полос сетчатки.

Сенильные дистрофии сетчатки. Центральные возрастные дистрофии сетчатки наиболее распространены у лиц старше 60 лет и представляют собой хронический дистрофический или дегенеративный процесс в слое хориокапилляров сосудистой оболочки, стекловидной пластинки, пигментного эпителия.

Заболевание имеет семейный характер с наследованием по аутосомно-доминантному типу. Сенильная центральная дистрофия часто встречается и становится ведущей причиной потери центрального зрения во второй половине жизни у населения развитых стран. Выделяют несколько стадий заболевания.

В начальной, неэкссудативной стадии появляется мелкоочаговая диспигментация, на фоне которой возникают округлые или овальные светло-желтые очажки — друзы, представляющие скопление коллоидного вещества под пигментным эпителием. Твердые друзы вызывают атрофию пигментного эпителия и хориокапиллярного слоя. Мягкие друзы приводят к экссудативной отслойке пигментного эпителия и нейроэпителия. Друзы, находящиеся даже в центральной ямке, не вызывают снижения зрения. Возможны метаморфопсии.

Экссудативно-геморрагическая стадия характеризуется отеком сетчатки в макулярной или парамакулярной области. В результате отслойки пигментного эпителия транссудатом от стекловидной пластинки образуется округлый или овальный очаг в виде купола, с четкими границами, желтоватого цвета, размером до нескольких диаметров диска зрительного нерва. Особенно хорошо эти изменения видны при офтальмоскопии в отраженном свете. Зрительные функции снижены незначительно. Отмечаются относительные скотомы, метаморфопсии, микропсии, фотопсии. На флюоресцентной ангиограмме серозная жидкость в области отслойки пигментного эпителия рано прокрашивается контрастным веществом, образуя очаг гиперфлюоресценции с четкими границами.

Отслойка может долго не претерпевать какой-либо динамики, может спонтанно исчезать или увеличиваться. При разрывах зрение резко падает. Резкое снижение зрения, затуманивание, скотома, искривление и изменение формы предметов возникают при экссудативной отслойке нейроэпителия вследствие нарушения барьерной функции и прочного соединения клеток пигментного эпителия. Зрение улучшается при приставлении к глазу положительных линз. На глазном дне, обычно в центре, видно образование в виде приподнятого диска без четких границ. В дальнейшем новообразованные сосуды хориоидального происхождения принимают участие в образовании неоваскулярной мембраны, которая из-за порозности стенок сосудов приводит к появлению геморрагии. В редких случаях возможен прорыв субретинального

кровоизлияния в стекловидное тело с развитием гемофтальма. Большое значение в диагностике неоваскулярной мембраны имеет флюоресцентная ангиография, где мембрана на ранних фазах видна в виде кружева или колеса велосипеда.

Рубцовая стадия характеризуется развитием рубцовой ткани в сетчатке, резким снижением зрения.

Лечение в начальной стадии заключается в назначении средств, улучшающих микроциркуляцию в сетчатке и сосудистой оболочке (дезагреганты, антиоксиданты и ангиопротекторы). Показана стимуляция сетчатки низкоэнергетическим лазерным излучением. При экссудативной форме применяют дегидратационную терапию и лазерную коагуляцию сетчатки в центральной зоне. Субретинальная неоваскулярная мембрана требует прямой лазерной коагуляции. Улучшение кровоснабжения заднего полюса глаза возможно путем различных реваскуляризирующих и вазореконструктивных операций.

Центральная серозная хориопатия. Центральная серозная хориопатия возникает преимущественно у молодых людей (чаще у мужчин) и проявляется образованием серозного отека в центральной зоне глазного дна. Заболевание возникает после эмоционального стресса, охлаждения, вирусных инфекций. В результате нарушения гемоциркуляции в макулярной и перипапиллярной зонах хориокапиллярного слоя происходит экссудативная отслойка пигментного эпителия из-за накопления серозного экссудата между стекловидной пластинкой и эпителием. Отмечается нерезкое снижение остроты зрения, появляются метаморфопсии, микропсии и положительная центральная скотома. На глазном дне в центральных отделах определяется ограниченный фокус округлой или овальной формы, с четкими контурами, более темного цвета, чем окружающая сетчатка, несколько проминирующий в стекловидное тело. При длительном заболевании в течение нескольких недель на задней поверхности сетчатки появляются желтоватые или серые преципитаты. Прогноз благоприятный. Субретинальная жидкость рассасывается, и зрение восстанавливается. У половины пациентов из-за дефекта пигментного эпителия заболевание рецидивирует в связи с появлением новых точек фильтрации, что может осложниться развитием вторичной дистрофии сетчатки.

Для диагностики и выбора лечения применяют флюоресцентную ангиографию, когда в ранней фазе ангиограммы вследствие дефекта пигментного эпителия выявляется точка фильтрации.

Лечение заключается в назначении парабульбарных инъекций дексазона, ангиопротекторов, антиоксидантов, ингибиторов простагландинов (индометацин) и лазерной коагуляции (прямая и непрямая).

Отслойка сетчатки. Сетчатка, находясь между стекловидным телом и сосудистой оболочкой, прочно удерживается только в зоне зрительного нерва и у зубчатой линии сосудистой оболочки. В остальных местах сетчатка рыхло соединена с сосудистой оболочкой. Сетчатка постоянно вовлекается в патологический процесс под влиянием изменений в сосудистой оболочке (воспаления, опухоли, дистрофии) и стекловидном теле (кровоизлияния, фиброз, разжижение, воспалительная инфильтрация). Наиболее частыми причинами отслойки сетчатки бывают травма глазного яблока и высокая миопия. Эти изменения могут стать причиной мельчайших разрывов, которые лежат в основе отслойки сетчатки. Под сетчатку из стекловидного тела проникает жидкость, которая отслаивает сетчатку в виде пузыря различной величины и формы (рис. 77, см. вкл.). Больные жалуются на снижение остроты зрения, выпадения

поля зрения, на появление подвижных или фиксированных пятен, дефектов в виде «занавески». При исследовании поля зрения отмечают дефекты, соответствующие месту отслойки сетчатки. Большую ценность для диагностики отслойки сетчатки представляет ультразвуковое исследование. Для выявления разрывов на крайней периферии сетчатки производят циклоскопию и гониоскопию.

В проходящем свете на фоне красного рефлекса видна вуалеподобная пленка, изменяющая положение при движении глазного яблока. Сосуды сетчатки извиты, красновато-лилового цвета, перегибаются через проминирующие отделы сетчатки.

С увеличением длительности заболевания и при поздней диагностике отслоенная сетчатка постепенно утолщается, теряет подвижность, плохо расправляется и приобретает вид белых или сероватых тяжей и звездообразных складок.

Для лечения отслойки сетчатки разработано множество хирургических методов. Операция проводится срочно при свежих отслойках. Важно точно определить локализацию разрыва сетчатки. При плоских отслойках с макулярными и парамакулярными разрывами производят лазер- или фотокоагуляцию краев и зоны разрыва сетчатки для ее фиксации посткоагуляционным рубцом. Применяют диатермокоагуляцию, криопексию, блокаду разрывов сетчатки методом вдавления склеры силиконовой губкой, циркулярное вдавление по всей окружности и др. Прогноз зависит от длительности существования отслойки сетчатки, величины и числа ее разрывов, степени прилегания отслоенной сетчатки при соблюдении постельного режима. Нередко требуются повторные операции. Восстановить высокую остроту зрения и нормальное периферическое зрение в связи с дистрофическими процессами в сетчатке удается не всегда. Однако даже если ожидается минимальный результат лечения, больного необходимо оперировать.

Ретинопатия недоношенных. Ретинопатия недоношенных — тяжелая витреоретинальная патология, нередко ведущая к инвалидности по зрению с раннего детского возраста. Частота ретинопатии среди выживших недоношенных зависит от условий выхаживания и структуры недоношенности и достигает 68—70% у недоношенных с массой тела при рождении менее 1 кг и 75—90% при массе тела менее 750 г.

В развитых странах ретинопатия недоношенных стала основной причиной слепоты и слабовидения с детства, ее частота достигает 12,2—24,7 на 1 ООО ООО выживших недоношенных.

Впервые заболевание было описано в 1942 г Т. Терри под названием «ретролентальная фиброплазия». Для понимания патологических процессов, происходящих в сетчатке при ретинопатии недоношенных, требуются знания нормального васкулогенеза сетчатки. Васкуляризация сетчатки начинается на 16-й неделе гестации.Так как диск зрительного нерва расположен медиально от центра сетчатки, то сосуды, проникая в сетчатку через зрительный нерв, сначала достигают периферии глазного дна с носовой стороны (к 32 нед гестации), а затем — с височной (к моменту рождения). У недоношенного ребенка васкуляризация сетчатки не завершена. Чем глубже недоношенность, тем обширнее аваскулярные зоны сетчатки. У детей с тяжелой незрелостью процесс васкуляризации нарушается и начинается патологический рост сосудов, сопровождающийся фибробластной пролиферацией, на границе с аваскулярными зонами сетчатки. Эти изменения лежат в основе ретинопатии недоношенных. Важным этиологическим фактором ретинопатии недоношенных становится интенсивная кислородотерапия, приводящая к вазоконстрикции сосудов и нарушению генеза сосудов сетчатки. Для оценки клинических проявлений заболевания используется международная классифкация (1984).

По выраженности сосудистых изменений выделяют 5 стадий ретинопатии недоношенных.

I стадия — образование демаркационной линии между васкуляризированной и аваскулярной сетчаткой. Линия находится в плоскости сетчатки, белесоватого цвета. Сосуды сетчатки перед линией извиты.

II стадия — на месте демаркационной линии появляется вал желтоватого цвета, проминирующий над плоскостью сетчатки. Сосуды сетчатки перед валом резко расширены, извиты, беспорядочно делятся, образуя на концах «щетки». В этой стадии заболевания часто наблюдается перифокальный отек стекловидного тела. При I—II стадиях ретинопатии недоношенных в большинстве случаев наступает самопроизвольный регресс с минимальными остаточными изменениями на глазном дне.

III стадия (экстраретинальная пролиферация) — на месте вала происходит экстраретинальная пролиферация сосудов, усиливаются сосудистая активность и экссудация в стекловидное тело. Зоны экстраретинальной пролиферации могут локализоваться в 1—2 меридианах или одном секторе глазного дна. В таких случаях также возможен самопроизвольный регресс заболевания. Распространение экстраретинальной пролиферации на 5 последовательных и 8 суммарных меридианов в III стадии описывается как пороговая стадия. До пороговой стадии возможен самопроизвольный регресс заболевания. После развития III стадии процесс становится необратимым.

IV стадия — частичная тракционно-экссудативная отслойка сетчатки.

IVa стадия — без вовлечения в процесс макулярной зоны, IVb стадия — с отслойкой сетчатки в макулярной области.

V стадия — тотальная воронкообразная отслойка сетчатки. Выделяют открытую, полузакрытую и закрытую формы.

По локализации патологического процесса в сетчатке выделяют 3 зоны.

1-я зона — круг с центром в диске зрительного нерва и радиусом, равным удвоенному расстоянию от диска зрительного нерва до центральной ямки (задний полюс глаза).

2-я зона — кольцо с центром в диске зрительного нерва и границами кнаружи от 1-й зоны до носовой зубчатой линии.

3-я зона — оставшийся полумесяц между 2-й зоной и височной зубчатой линией.

Отдельно выделяют особую форму ретинопатии недоношенных — молниеносную ретинопатию («плюс»-болезнь), развивающуюся у глубоконедоношенных и соматически отягощенных детей. Заболевание более быстро прогрессирует, патологический процесс локализован в заднем полюсе глаза (1-я зона).

При этой форме сосуды в заднем полюсе глаза резко извиты, расширены, образуют аркады на границе с аваскулярными зонами. Как правило, наблюдаются ригидность зрачка, неоваскуляризация радужки, выраженная экссудация в стекловидное тело. Нередко возникают кровоизлияния в разные слои сетчатки и стекловидное тело. Эта форма ретинопатии развивается очень бурно, прогноз крайне неблагоприятный.

Активное течение ретинопатии недоношенных имеет различную длительность и заканчивается спонтанным регрессом в I и II стадиях, почти не оставляя последствий, влияющих на зрительные функции. Начиная с III стадии отмечают выраженные морфологические и функциональные нарушения глаз. В рубцовой стадии заболевания определяют незавершенность васкуляризации, аномальное ветвление сосудов, телеангиэктазии, извитость или выпрямление темпоральных аркад сосудистого дерева и пр. В сетчатке наблюдаются пигментация, интра- и эпиретинальные мембраны,

истончение, складки, участки деструкции, шварты в стекловидном теле, тракционная эктопия и деформация макулы и диска зрительного нерва, формирование серповидных *складок* сетчатки и тракционной отслойки сетчатки (рис. 78, см. вкл.). Поздние осложнения рубцовой ретинопатии приводят к помутнениям роговицы, катаракте, вторичной глаукоме, субатрофии глазного яблока, в более старшем возрасте — к отслойкам сетчатки. Почти в 70% случаев развивается миопия к 12 мес жизни ребенка, требующая очковой коррекции.

Для выявления ретинопатии недоношенных и профилактики ее осложнений офтальмолог должен осматривать детей с массой тела при рождении менее 2000 г, сроком гестации до 35 нед, а также более зрелых детей, длительно получающих кислородотерапию и имеющих факторы риска (бронхолегочная дисплазия, перивентрикулярная лейкомаляция, внутрижелудочковые кровоизлияния, тяжелая инфекция — сепсис). Опасны длительное применение высоких концентраций кислорода (искусственная вентиляция легких с использованием 80—100% кислорода более 3 дней) и значительные колебания уровня газов крови, ранняя анемия (первые дни жизни), периоды гипокапнии. Необходимо обращать внимание на акушерско-гинекологический анамнез матери с целью выявления дородовых факторов, способствующих внутриутробной гипоксии и нарушению сосудистой системы плода, играющих значительную роль в развитии ретинопатии недоношенных.

Первый осмотр проводят в 31-32 нед гестации (сроки появления I стадии ретинопатии недоношенных от 31 до 46 нед гестации, т.е. 5—7 нед после рождения). Чем меньше срок гестации, тем позже может развиться ретинопатия. У глубоконедоношенных детей с тяжелым соматическим состоянием при подозрении на молниеносную ретинопатию первый осмотр проводят через 3 нед после рождения. Прогрессирование ретинопатии от момента появления первых признаков заболевания до пороговой стадии занимает 3—14 нед, а при молниеносной ретинопатии — всего 3—4 нед. При выявлении аваскулярных зон сетчатки при первом осмотре ребенка наблюдают 1 раз в 2 нед до завершения васкулогенеза сетчатки или до появления первых признаков ретинопатии. При выявлении ретинопатии осмотры проводятся 1 раз в неделю до развития пороговой стадии или до полного регресса заболевания. При молниеносной ретинопатии ребенка осматривают каждые 3 дня.

Лечение ретинопатии недоношенных заключается в ограничении зоны аваскулярной сетчатки, предотвращении дальнейшего развития и распространения неоваскуляризаций с помощью транссклеральной криопексии, лазер- и фотокоагуляции. При витреальной тракции IV—V стадий используют витрэктомию, при отслойках сетчатки применяют пломбирование склеры.

Профилактическое лечение — крио- или лазеркоагуляцию аваскулярных зон сетчатки следует производить не позже 72 ч после выявления пороговой стадии заболевания. После лечения осмотры проводят 1 раз в неделю в течение 1 мес, а затем 1 раз в месяц до стабилизации процесса. При развитии выраженного экссудативного компонента и геморрагиях совместно с неонатологом проводится дегидратационная (лазикс, диакарб и др.), мембранопротекторная (дицинон, эмоксипин и др.), местная стероидная (дексаметазон 0,1 %) терапия в течение 10—14 дней.

Дети с ретинопатией недоношенных даже после ранних стадий заболевания нуждаются в постоянном диспансерном наблюдении в связи с высоким риском развития поздних осложнений, глазодвигательных и рефракционных нарушений.

Ключевые слова

Ретинопатия
Ангиоретинопатия
Витреоретинопатия
Ретинит
Ретиноваскулит
Ангиоматоз сетчатки
Ретинодистрофия
Отслойка сетчатки
Ангиопатия
Ангиосклероз

Вопросы для самоконтроля

1. Какие функции имеет стекловидное тело?
2. Каковы анатомические особенности стекловидного тела?
3. Чем объясняется появление глазной симптоматики при заболеваниях стекловидного тела?
4. Какие аномалии развития стекловидного тела вы знаете?
5. Какие основные возрастные особенности имеет строение сетчатки?
6. Каковы особенности кровоснабжения сетчатки?
7. Что вы знаете об изменениях зрительных функций при заболеваниях сетчатки?
8. Какие изменения глазного дна можно выявить офтальмоскопически при патологии сетчатки?
9. Какие основные врожденные аномалии развития сетчатки вы знаете?
10. Чем представлена офтальмологическая картина глазного дна при окклюзии центральной артерии сетчатки?
11. Какие методы лечения окклюзии центральной артерии вы знаете?
12. Какова офтальмологическая картина глазного дна при тромбозе вен сетчатки?
13. Что составляет первую врачебную помощь при тромбозе вен сетчатки?
14. Какие изменения глазного дна наблюдаются при васкулитах сетчатки?
15. Какое лечение назначают при васкулитах сетчатки?
16. Что входит в офтальмологическую картину ангиоматозов сетчатки?
17. В чем заключается лечение на ранних стадиях ангиоматозов сетчатки?
18. Какие изменения зрительных функций наблюдаются при пигментной дистрофии сетчатки?
19. Чем представлена офтальмологическая картина глазного дна при пигментной дистрофии сетчатки?
20. Каковы клинические особенности центральной дистрофии сетчатки Штаргардта?
21. Каковы клинические особенности центральной дистрофии сетчатки Беста?
22. Каковы наиболее эффективные методы лечения дистрофий сетчатки?
23. Из чего складывается офтальмоскопическая картина сенильных дистрофий сетчатки?
24. Какие особенности лечения сенильных дистрофий сетчатки вы знаете?
25. Какова офтальмоскопическая картина глазного дна при отслойке сетчатки?
26. Какие основные методы лечения отслойки сетчатки вы знаете?
27. Почему возникает ретинопатия недоношенных?
28. Что считают основными клиническими признаками ретинопатии недоношенных?
29. В какие сроки появляются ретинопатии недоношенных?
30. Какие стадии проходят ретинопатии недоношенных?
31. Какие основные методы лечения ретинопатии недоношенных вы знаете?
32. В чем заключается профилактика ретинопатии недоношенных?

Г Ш

ЗАБОЛЕВАНИЯ ЗРИТЕЛЬНОГО НЕРВА

Усвоив материал этой главы, вы должны знать:

клинические проявления врожденных аномалий зрительного нерва;

диагностическое значение выявленного при офтальмоскопии застоя диска зрительного нерва, патогенез застоя диска зрительного нерва при внутричерепной гипертензии;

клинику разных стадий застойного диска зрительного нерва, отличие воспалительного отека зрительного нерва при неврите от невоспалительного отека при застое;

— триаду симптомов, характеризующих развитие опухоли области хиазмы;

ранние признаки развития опухоли внутриглазничной (орбитальной) части зрительного нерва;

методы реабилитации пациентов с атрофиями зрительных нервов различного генеза;

этиологию и патогенез острых нарушений кровообращения в сосудах, питающих зрительный нерв.

Патологические изменения зрительного нерва являются предметом изучения как офтальмологии, так и нейроофтальмологии. Это обусловлено тем, что зрительный нерв, как и другие отделы зрительного анализатора, часто поражается при заболеваниях нервной системы. Его исследование имеет значение для топической диагностики заболеваний головного мозга. Нейроофтальмология изучает изменения не только самого зрительного нерва, но и всего зрительно-нервного пути, включающего подкорковые и корковые отделы зрительного анализатора, а также поражения глазодвигательных нервов и их центров.

Зрительный нерв *(nervus opticus,* это **II** пара черепных нервов) считается не периферическим нервом, а частью белого мозгового вещества, как бы выдвинутой на периферию.

Зрительный нерв состоит из аксонов ганглиозных клеток сетчатки, которые собственно и являются его волокнами.

Анатомически выделяют:

внутриглазную часть (диск зрительного нерва) от места сбора аксонов ганглиозных клеток сетчатки на глазном дне до их выхода за пределы решетчатой пластинки склеры, т.е. из глазного яблока;

внутриглазничную (орбитальную) часть от глазного яблока до входа в зрительный канал;

внутриканальцевую часть, расположенную в костном зрительном канале *(canalis opticus)* черепа;

внутричерепную часть, расположенную внутри черепа от места выхода зрительного нерва из зрительного канала до хиазмы.

Зрительный нерв начинается на дне глаза, где аксоны ганглиозных клеток сетчатки соединяются в единый пучок, видимый при офтальмоскопии как диск зрительного нерва.

Диск зрительного нерва расположен в носовой части глазного дна примерно в 3 мм от центра глазного дна и на 1 мм книзу от него, что соответствует отклонению 15° по горизонтали и 3° по вертикали от заднего полюса глаза.

Диск зрительного нерва имеет сложное слоистое строение.

Слои диска зрительного нерва. Ретинальный слой. В этом слое аксоны ганглиозных клеток собираются в единый пучок и для выхода из глаза совершают изгиб в 90°. Передняя поверхность ретинального слоя диска покрыта нейроглией, состоящей из астроцитов, которые заполняют сосудистую воронку, формируя так называемый мениск Кунта. От стекловидного тела диск отграничен глиальной мембраной Элыынига. Питание ретинального отдела осуществляется из сосудов сетчатки (на 1 мм^2 ретинального слоя диска приходится в среднем по 100 ретинальных капилляров).

Хориоидальный (преламинарный) слой. В этом слое отдельные аксоны ганглиозных клеток образуют пучки нервных волокон, расположенные в футлярах из астроглии, между которыми находятся поперечные перекладины из глии, формирующие переднюю глиальную, или хориоидальную, решетчатую структуру. Питание хориоидального слоя осуществляется по сегментарному принципу капиллярами из задних коротких цилиарных артерий, которые находятся внутри глазного яблока и кровоснабжают собственную сосудистую оболочку глаза — хориоидею.

Склеральный, или ламинарный, слой диска составляют пучки нервных волокон, проходящие через решетчатую пластинку склеры *(lamina cribroza)* вместе с нейроглией и сосудами. Питание этого слоя осуществляют папиллярные сосуды хориоидеи и сосуды артериального кольца Цинна—Галлера.

После прохождения через решетчатую пластинку склеры аксоны ганглиозных клеток сетчатки (волокна зрительного нерва) покрываются миелиновыми оболочками и формируют **ствол зрительного нерва** диаметром около 4 мм и длиной от 3,5 до 5,5 см, который направляется от глазного яблока к вершине глазницы и попадает в полость черепа через зрительный канал *(canalis opticus)* — короткий костный канал в малом крыле клиновидной кости. **В** полости черепа зрительный нерв располагается на основании мозга и перед воронкой *(infundibulum),* кпереди от серого бугра совершает частичный перекрест — хиазму (от греч. *chiasmos* — расположение в виде греческой буквы хи). **В** хиазме волокна зрительного нерва, идущие от наружных половин сетчатки, не перекрещиваются, а волокна, идущие от внутренних половин, перекрещиваются. Частичный перекрест совершают и волокна, идущие от макул (папилломакулярный пучок зрительного нерва). После перекреста неперекрещенные волокна

зрительного нерва, соединившись с перекрещенными волокнами противоположной стороны, образуют **зрительный тракт,** который, обогнув ножку мозга, делится на 3 корешка, заканчивающиеся в наружном коленчатом тракте, подушке зрительного бугра (таламуса) и передних буграх четверохолмия. От клеток наружного коленчатого тела и подушки таламуса начинается центральный зрительный путь *(radiacio optica* или лучистость Грациоле), оканчивающийся в коре затылочной области. Передние бугры четверохолмия участвуют в формировании зрачковых реакций.

Внутриглазничная и внутриканальцевая части зрительного нерва покрыты тремя мозговыми оболочками, пространства между которыми сообщаются с одноименными пространствами оболочек головного мозга.

Внутричерепная часть зрительного нерва покрыта только мягкой мозговой оболочкой.

На всем протяжении зрительного нерва от мягкой мозговой оболочки в ствол зрительного нерва отходят соединительнотканные отростки с заложенными в них сосудами. Из этих отростков мягкой мозговой оболочки в стволе зрительного нерва образуются перегородки (септы), отграничивающие пучки нервных волокон.

Кровоснабжение зрительного нерва осуществляется двумя системами. Центральная (аксиальная) система организует питание папилломакулярного пучка, а периферическая — питание остальных волокон зрительного нерва. Центральная сосудистая система представлена двумя центральными артериями зрительного нерва (передней и задней) — ветвями глазничной артерии, а периферическая состоит из мелких сосудистых сетей мягкой мозговой оболочки, входящих в септы и изолированных от самих нервных волокон глиальными элементами, выполняющими барьерную функцию.

В зрительном пути, как и в других проводящих путях нервной системы, сохраняется топическое (в данном случае ретинотопическое) распределение пучков нервных волокон, представляющих различные отделы сетчатки. Нервные волокна от назальной половины сетчатки расположены в назальной части зрительного нерва, от темпоральной — в височной части. В верхней и нижней половинах зрительного нерва соответственно располагаются волокна от верхней и нижней половин сетчатки. Аксоны ганглиозных клеток, расположенных в центральной ямке сетчатки, собраны в **папилломакулярный пучок,** который в начале зрительного нерва располагается в височной, затем в его нижневисочной половине, а во внутриглазничном (орбитальном) отделе, как и на всем дальнейшем протяжении зрительного нерва, папилломакулярный пучок лежит аксиально в центре зрительного нерва.

Патологические изменения зрительного нерва включают в себя врожденные аномалии, застойные диски, воспаления, токсические поражения, опухоли, атрофии и сосудистую патологию.

ВРОЖДЕННЫЕ АНОМАЛИИ

Аномалии развития зрительного нерва существенно снижают зрительные функции глаза. Они обнаруживаются при офтальмоскопии. Эти изменения стабильны, как и все врожденные аномалии.

Возникновение аномалий зрительного нерва часто связано с нарушением закрытия глазной щели в процессе эмбриогенеза на стадии формирования вторичного глаз-

ного пузыря или глазного бокала, с задержкой врастания нервных волокон в ножку глазного бокала или с персистенцией (задержкой развития) стекловидного тела.

Гамартома (гамартия - греч. погрешность) видна на глазном дне как опухолевидное образование на месте диска зрительного нерва и состоит из недифференцированных тканевых компонентов.

Гкпоплазия (недоразвитие) зрительного нерва офтальм оскопически выявляется в виде бледного диска. Его диаметр уменьшен до 1/3 или 1/2 нормальной величины. Гипоплазия сопровождается повышенной извитостью сосудов и вторым (склеральным) кольцом вокруг границы уменьшенного диска. Одним из вариантов такой аномалии может быть **аплазия,** т.е. полное отсутствие на глазном дне диска зрительного нерва. Сохранность зрительных функций зависит от выраженности недоразвития зрительного нерва и вовлеченности в процесс папилломакулярного пучка.

Колобома (от греч. *koloboma*—сокращать, укорачивать, увечить) — дефект ткани зрительного нерва. Эта аномалия впервые описана Гиппелем в 1923 г. Колобома видна при офтальмоскопии как углубление белого или сероватого цвета диска зрительного нерва или его части. Из-за более низкого положения на глазном дне в сравнении с уровнем сетчатки — углубления (экскавации) диск кажется увеличенным, нередко его края пигментированы. Возможна колобома как самой ткани зрительного нерва, так и его оболочек в сочетании с колобомами нижней половины радужки и хориоидеи.

Колобомы зрительного нерва могут носить семейно-наследственный характер. Нарушение зрительных функций зависит от выраженности аномалии.

Ямка (углубление) в диске зрительного нерва является его частичной колобомой. Обычно на височной половине диска определяется темно-серое углубление размером 1/3 или 1/2 диаметра диска. Влияние такой аномалии на зрительные функции может быть разнообразным — от полностью сохранных функций до резкого снижения центрального зрения из-за вторичных изменений в макуле, обусловленных разнообразными изменениями (отеком, кровоизлиянием, дегенерацией). Такие изменения в макуле, по данным флюоресцентной ангиографии, связаны с нарушением проницаемости сосудов в области ямки и появлением субретинального тока жидкости от ямки к макулярной области сетчатки. При такой патологии показана отграничительная лазеркоагуляция сетчатки по краю диска зрительного нерва с той стороны, где расположена ямка.

Удвоенный **диск зрительного нерва** — это офтальмоскопическое проявление удвоения зрительного нерва на различном протяжении. Эти два диска могут быть разного размера и локализоваться в разных участках глазного дна. Нередко имеются признаки врожденного недоразвития одного из дисков с его деколорацией, остатками гиалоидной артерии стекловидного тела, препапиллярной мембраны.

Миелиновые волокна диска и сетчатки обусловлены аномальным разрастанием миелина за решетчатую пластинку склеры внутрь глаза по волокнам зрительного нерва и в сетчатку. Они выглядят, как «языки пламени» или «лисьи хвосты», т.е. веерообразно расходятся по ходу сосудов от диска зрительного нерва на сетчатку, прикрывая ее на различном протяжении. Очаговое расположение миелиновых волокон возможно на разных участках сетчатки и вне окружности диска зрительного нерва. Нарушение зрительных функций связано с экранирующим действием миелина, не пропускающим свет к сетчатке. Следовательно, миелиновые волокна вызывают увеличение слепого пятна в поле зрения, но возможно и значительное снижение центрального зрения, если они доходят до макулярной области глазного дна.

Псевдоневрит зрительный (гиперглиоз) является аномалией развития зрительного нерва, вызванной гиперплазией глиальной и соединительной ткани в дисковой части зрительного нерва. Как правило, эта аномалия сопровождает гиперметропию средней или высокой степени, но возможна и при других видах рефракции глаза. При офтальмоскопии выявляются изменения диска зрительного нерва в виде нечеткости его границ, отсутствия сосудистой воронки (физиологической экскавации). Диск кажется сероватым или гиперемированным, сосуды глазного дна имеют повышенную извитость. Однако, в отличие от истинного неврита, диаметр сосудов не изменен, вокруг них не бывает экссудации и кровоизлияний, флюоресцентная ангиография подтверждает нормальную проницаемость сосудов глазного дна. Зрительные функции могут быть снижены из-за некорригированной аметропии и восстанавливаются при ее оптимальной коррекции. Окончательный диагноз может быть подтвержден при длительном динамическом наблюдении и отсутствии интракраниальной патологии.

Врожденная атрофия зрительных нервов может быть полной или частичной. Полная атрофия означает отсутствие зрительных функций. Нет фиксации взора и слежения за предметами, движения глазных яблок плавающие, отмечается нистагм. Реакция зрачков на свет слабая. Диски зрительных нервов при офтальмоскопии выглядят бледными, имеют серый или белый цвет, четкие границы, сосуды глазного дна узкие. Частичная атрофия проявляется менее тяжелым расстройством зрительных функций и меньшим побледнением дисков зрительных нервов. Офтальмоскопическая картина может вызвать только подозрение на частичную атрофию зрительного нерва, окончательный диагноз устанавливается клинико-функциональными и электрофизиологическими исследованиями зрительно-нервного аппарата глаза.

Друзы диска зрительного нерва — это патология диска, обусловленная множественными округлыми рефлектирующими серовато-белыми или желтоватыми образованиями в его ткани, которые могут выступать над поверхностью диска или находиться в его глубине. Субстрат друз окончательно не установлен. Возможно, они образованы в результате накопления коллоида в процессе обмена мукополисахаридов или состоят из его гиалинового вещества или продуктов деятельности клеток пигментного эпителия. В большинстве случаев друзы — это врожденная, часто наследственная аномалия. Количество и размер друз могут увеличиваться в течение жизни. Друзы нередко выявляются у пациентов с различными семейно-наследственными заболеваниями нервной системы, преимущественно обменными. Друзы, расположенные в глубине диска зрительного нерва, могут вызвать отек или сдавление его волокон, что в свою очередь приведет к снижению зрительных функций.

Препапиллярная мембрана — это светлая полупрозрачная или плотная пленка, расположенная над диском зрительного нерва. Эта аномалия возникает при нарушении развития стекловидного тела в процессе эмбриогенеза и часто сочетается с остатками артерии стекловидного тела. Как правило, зрительные функции при этой аномалии не страдают.

Застойный диск зрительного нерва. Застойный диск — результат невоспалительного отека зрительного нерва. Этиология застойного диска разнообразна. Его чаще всего вызывают повышение внутричерепного давления из-за опухоли, воспаления, травмы головного мозга, деформации костей черепа. Отек диска зрительного нерва могут вызвать такие общие заболевания, как гипертоническая болезнь, болезни крови, почек, аллергия. Гипотония глаза, заболевания и травмы глазницы также могут привести к отеку диска зрительного нерва.

В основе патогенеза застойного диска, по ретенционной теории Бера, лежит задержка тока тканевой жидкости из-за повышения давления в полости черепа, куда она в норме оттекает. Имеет значение и нарушение микроциркуляции в зрительном нерве, тока тканевой жидкости в периневральных щелях.

При застойных дисках долго сохраняются зрительные функции (острота и поле зрения), несмотря на отчетливо выраженные изменения на глазном дне. Однако длительный отек зрительного нерва может привести к сдавлению нервных волокон, их гибели и замещению соединительной тканью, т.е. к атрофии.

Интенсивность и длительность застоя определяют различную выраженность изменений на глазном дне, что позволяет условно выделить несколько стадий застойного диска зрительного нерва.

Начальными проявлениями застоя диска является отек его краев (начальный застойный диск зрительного нерва). При офтальмоскопии диск выглядит умеренно гиперемированным, его границы плохо различимы (размытость или стушеванность границ). В первую очередь отек (стушеванность) появляется по верхней границе диска, затем — по нижней, в дальнейшем отекает носовая и в последнюю очередь — височная граница. По краю диска может быть выражен отек перипапиллярной сетчатки. Вены на диске и вокруг него расширены (рис. 79, см. вкл.).

Дальнейшее нарастание выраженности застоя проявляется заполнением отечной жидкостью (транссудатом) сосудистой воронки диска, проявлением выстояния (проминенции) диска в стекловидное тело глаза. Это выраженный застойный диск зрительного нерва. При этом диск выглядит гиперемированным, он увеличен, границы размыты, диск проминирует, вены глазного дна резко расширены и извиты, возможны кровоизлияния в ткань диска и окружающую сетчатку. Зрительные функции, как правило, не изменены, существенно увеличены размеры слепого пятна в поле зрения пораженного глаза. Такую диссоциацию (выраженные изменения на глазном дне при сохранных зрительных функциях) называют «первые ножницы застоя».

Если на ранних стадиях развития застойного диска причина, приводящая к отеку зрительного нерва, была устранена (удалена опухоль или излечено воспаление головного мозга), то возможен регресс симптомов — восстановление четкости границ диска зрительного нерва. Это восстановление происходит в порядке, обратном появлению отека: сначала исчезает отек сосудистой воронки на диске, затем восстанавливается четкость темпоральной, носовой и в последнюю очередь нижней и верхней границ диска.

Если причина, приводящая к отеку зрительного нерва, не устранена, то застой его диска усиливается: появляются еще более выраженная проминенция диска в стекловидное тело, множество очагов кровоизлияний и транссудата в самом диске и в окружающей сетчатке (резко выраженный застойный диск зрительного нерва). При офтальмоскопии ход сосудов на всем их протяжении неразличим, поскольку сосуды теряются, как бы ныряют в отечную ткань на отдельных участках. Возможна «фигура звезды» в макулярной области сетчатки.

Дальнейшее существование отека зрительного нерва вызывает сдавление его нервных волокон, их гибель и замещение волокнами соединительной ткани. Это начало развития вторичной атрофии зрительного нерва. На глазном дне при офтальмоскопии видно, что отек уменьшился, границы диска зрительного нерва становятся различимыми, уменьшается диаметр вен, кровоизлияния рассасываются. Условно такую офтальмоскопическую картину называют «застойный диск в стадии атрофии» -

«вторые ножницы застоя»: офтальмоскопически картина глазного дна выглядит более «благополучной», чем ранее, между тем зрительные функции из-за развивающейся атрофии зрительного нерва ухудшаются — сужается поле зрения, появляются скотомы в центральной части поля зрения, снижается острота зрения. Электрофизиологические исследования зрительно-нервного аппарата подтверждают органическую причину снижения зрительных функций. Продолжающийся застой приводит к полной атрофии зрительного нерва.

Вторичная атрофия зрительного нерва — это завершение невоспалительного отека зрительного нерва. Диск становится белым, его границы остаются не вполне четкими, уменьшается число мелких сосудов, проходящих через границу диска (симптом Кестенбаума). В норме таких сосудов может быть от 8 до 12. Исчезновение проводимости нервных волокон приводит к полной потере зрительных функций.

Осложненный застойный диск встречается примерно в 30% наблюдений застойных дисков. Осложненный застойный диск вызывает клинические проявления, связанные не только с повышением внутричерепного давления, но и с непосредственным воздействием патологического процесса (чаще опухоли головного мозга) на зрительный анализатор. К осложненным застойным дискам относится, например, синдром Фостера—Кеннеди. При этом синдроме отмечаются клинико-функциональные и офтальмоскопические проявления на одном глазу застойного диска, а на другом - атрофии зрительного нерва в результате непосредственного давления опухоли лобной доли на зрительный нерв (рис. 80, см. вкл.).

Лечение застойного диска состоит в устранении причины, его вызвавшей, и поддержании трофических функций зрительно-нервного аппарата глаза. Назначают сосудистые, нейротрофические препараты и различные виды стимуляции зрительного нерва. Прогноз зрительных функций зависит от стадии застойного диска, вызвавшей его причины и эффективности лечения.

ВОСПАЛЕНИЯ ЗРИТЕЛЬНОГО НЕРВА

Воспаление зрительного нерва — оптический неврит можно называть оптическим энцефалитом или оптикоэнцефалитом, поскольку зрительный нерв считается не периферическим нервом, а выдвинутой на периферию частью белого мозгового вещества. Причиной развития оптического неврита могут быть воспалительные заболевания головного мозга (менингит, энцефалит, абсцесс), демиелинизирующие заболевания нервной системы, острые и хронические инфекции (сепсис, грипп, ветряная оспа и др.), очаги фокального воспаления (кариес, синусит), заболевания внутренних органов, паразитарные заболевания и глистные инвазии, болезни обмена веществ, интоксикации, а также воспаления и травмы самого глаза и глазницы.

Чаще воспаление охватывает как оболочки, так и ствол зрительного нерва (неврит). При неврите воспалительный процесс возникает в оболочках и в интерстициальной ткани нервного ствола, т.е. распространяется с оболочек на перегородки (септы), а нервные волокна поражаются вторично в результате нарушения питания (гипоксии), сдавления отечной тканью и экссудатом, кровоизлияний. Это приводит к перерождению нервных волокон, их замене соединительной тканью, т.е. к атрофии зрительного нерва. Могут воспаляться только участки зрительного нерва в области

папилломакулярного пучка (осевой или аксиальный неврит). Возможно также воспаление преимущественно оболочек и периферических волокон зрительного нерва без вовлечения папилломакулярного пучка (периневрит).

Локализация воспалительных изменений на разных участках зрительного нерва по его длине определяет клинические офтальмоскопические проявления неврита и позволяет подразделять оптический неврит на папиллит и ретробульбарный неврит.

Воспаление, захватывающее интраокулярную часть зрительного нерва, обозначается как оптический неврит или папиллит. Это заболевание вызывает внезапное и резкое снижение зрения: в зависимости от вовлечения в процесс папилломакулярного пучка острота зрения может снизиться до сотых долей или светоощущения, нарушается цветоощущение, появляются скотомы, сужается поле зрения. Такое нарушение зрительных функций нередко сопровождается головной болью, болезненностью при движении глазных яблок. На глазном дне диск зрительного нерва гиперемирован, его границы стушеваны из-за отека. Отек появляется в первую очередь в сосудистой воронке диска, нередко он столь значителен, что распространяется на окружающую сетчатку и вызывает выстояние (проминенцию) диска в стекловидное тело, как правило, не столь значительное, как при застойном диске. Сосуды на диске зрительного нерва и вокруг него расширены, их извитость повышена, могут быть кровоизлияния и очаги экссудата как на диске зрительного нерва, так и на окружающей его сетчатке. Из-за проникновения экссудата может помутнеть и прилежащая к диску часть стекловидного тела.

Ретробульбарный неврит — воспаление участка зрительного нерва между глазным яблоком и хиазмой. Наиболее частой формой ретробульбарного неврита является аксиальный неврит с поражением папилломакулярного пучка. При возникновении ретробульбарного неврита внезапно происходит резкое снижение остроты зрения, появляется центральная скотома, которую больные ощущают как «пятно перед глазом», возможна болезненность при движении глаза. При офтальмоскопии никакие изменения глазного дна не выявляются (как можно выразиться, «больной ничего не видит и доктор ничего не видит»).

Диагноз можно установить на основании электрофизиологического исследования зрительно-нервного аппарата методом записи зрительных вызванных потенциалов ЭЭГ, которые оказываются резко измененными как по форме и амплитуде регистрируемых кривых (пиков), так и по времени их возникновения (латентности).

Основной причиной ретробульбарного оптического неврита служит одно из демиелинизирующих заболеваний нервной системы — множественный, или рассеянный склероз. Оптический неврит может быть первым проявлением рассеянного склероза, по данным разных авторов, в 20—80% наблюдений. Чем раньше начинается рассеянный склероз, тем чаще встречаются поражения зрительного нерва вследствие ретробульбарного оптического неврита или его осложнения — частичной атрофии зрительного нерва.

Этиология рассеянного склероза имеет связь с наследственностью: обнаружен маркер повышенной предрасположенности к рассеянному склерозу в области генов главного комплекса гистосовместимости на хромосоме 6.

Зрительные нервы поражаются у половины больных рассеянным склерозом. При контрольных офтальмологических исследованиях даже без оптических невритов в анамнезе у 20% больных рассеянным склерозом выявляются изменения периферического зрения в виде сужения полей зрения на зеленый и/или красный цвет.

При одностороннем ретробульбарном оптическом неврите у больных рассеянным склерозом выявляются нарушения в поле зрения интактного глаза. Изменения зрительных вызванных потенциалов, свойственные оптическому невриту, выявляются и в парном зрительном нерве, не пораженном воспалительным процессом.

Достоверность демиелинизирующего заболевания при оптическом неврите подтверждается магнитно-резонансной томографией (МРТ), которая позволяет выявить очаговые изменения (очаги демиелинизации) в белом веществе головного мозга. Предпочтительна МРТ с контрастированием парамагнитным контрастом на основе гадолиния (омнискан или магневист) для выявления активных очагов демиелинизации.

Без МРТ достоверно диагноз рассеянного склероза можно поставить только ретроспективно, как минимум при втором обострении заболевания.

При рассеянном склерозе ретробульбарный оптический неврит может рецидивировать, сопровождаться другими неврологическими изменениями (нистагм, нарушения брюшных рефлексов, появление патологических рефлексов).

Обследование и лечение больных с оптическими невритами проводят офтальмологи совместно с невропатологами.

Комплексное лечение оптических невритов включает этиотропную терапию, назначение дегидратирующих (диакарб) и нестероидных противовоспалительных средств (индометацин), кортикостероидных препаратов. Лечение оптических невритов внутривенным введением кортикостероидов имеет преимущества перед назначением этих препаратов внутрь. Применяют также антигистаминные, гипосенсибилизирующие средства, препараты, снижающие проницаемость сосудистой стенки (дицинон), ферменты-ингибиторы протеолиза (гордокс, контрикал), антиоксиданты. Препараты местного действия предпочтительно вводить пара- и ретробульбарно, у детей — через силиконовые катетеры, обеспечивающие длительную ирригацию ретробульбарного или тенонова пространства глазницы. Для восстановления зрительных функций в период реабилитации применяют нейротрофические препараты, средства, улучшающие микроциркуляцию и тканевой обмен в зрительном нерве. Показаны оксигено- и карбогенотерапия, витамины, физиотерапия, различные виды магнитной, лазерной стимуляции зрительного нерва, прямая и чрескожная электростимуляция его волокон.

ТОКСИЧЕСКИЕ ПОРАЖЕНИЯ ЗРИТЕЛЬНОГО НЕРВА

Эти поражения возникают при отравлении метиловым и этиловым спиртом, большими дозами лекарственных препаратов (хинин, противоглистные препараты, вещества, содержащие свинец, и др.), никотином.

Токсическое поражение зрительного нерва метиловым спиртом. Метиловый спирт в чистом виде или в составе денатурата вызывает интоксикацию (от тошноты, рвоты, желудочных расстройств до потери ориентации и комы). Через несколько часов после приема метилового спирта может развиться острый двусторонний ретробульбарный неврит, приводящий к вторичной нисходящей атрофии зрительного нерва из-за дегенерации нервных волокон зрительного нерва и ганглиозных клеток сетчатки.

Токсическое поражение зрительного нерва этиловым спиртом и никотином также вызвано дегенеративными изменениями нервных волокон, но развивающимися по-

степенно, поэтому нарушение зрительных функций развивается медленно. Возможны появление скотом в поле зрения, сужение границ поля зрения, снижение остроты зрения и темновой адаптации.

Отравление хинином, свинцом и рядом других веществ, токсичных в больших дозах, вызывают наряду с общими симптомами отравления воспалительные и дегенеративные изменения в сетчатке и зрительном нерве с развитием вторичной атрофии.

Лечение токсических поражений зрительного нерва на ранних стадиях включает общую дезинтоксикационную, противоотечную, противовоспалительную терапию, назначение витаминов, в первую очередь С и группы В. В период реабилитации для восстановления зрительных функций назначают сосудистые, нейротрофические, ретинопротекторные препараты, различные виды стимуляции сетчатки и зрительного нерва.

ОПУХОЛИ ЗРИТЕЛЬНОГО НЕРВА

Глиома зрительного нерва — первичная опухоль, развивающаяся преимущественно в детском возрасте. Глиома часто выявляется у детей в составе нейрофиброматоза (болезнь Реклингхаузена), но может быть и самостоятельным заболеванием. Она может возникнуть в любой части зрительного нерва (чаще в орбитальной), растет по его длине, нередко распространяясь в полость черепа. Глиома существенно влияет на зрительные функции, снижая остроту зрения и вызывая различные дефекты поля зрения. Признаки глиомы: прогрессирующее падение зрительных функций вплоть до слепоты, прогрессирующий экзофтальм (рис. 81, см. вкл.). На глазном дне может быть картина застойного диска зрительного нерва или первичной его атрофии, рентгенологически при прорастании глиомы в полость черепа выявляется расширение канала зрительного нерва. Ультразвуковое исследование и компьютерная рентгентомография глазницы позволяют выявить глиому на ранних стадиях, еще до прорастания в полость черепа.

Менингиома зрительного нерва чаще развивается у лиц старшего возраста в орбитальной части зрительного нерва, реже - в его вышележащих отделах. По мере роста опухоль вызывает прогрессирующий односторонний экзофтальм, понижение зрения, изменения глазного дна по типу застойного диска или атрофии зрительного нерва. Опухоль растет медленно. Прогноз для функций глаза плохой.

Лечение опухолей зрительного нерва в основном хирургическое, в качестве альтернативы предлагается рентгенотерапия.

Вторичные (метастатические) опухоли зрительного нерва встречаются редко.

Особый раздел нейроофтальмологии составляет диагностика поражения интракраниальной части зрительного нерва в области хиазмы.

ОПУХОЛИ ХИАЗМЫ

Наиболее типичной опухолью этой локализации является глиома. **Глиома хиазмы,** так же как и глиома зрительного нерва, может быть проявлением общего заболевания — нейрофиброматоза. Опухоль широко распространяется: утолщает хиазму, может прорастать по зрительным нервам, зрительным трактам, в гипоталамическую область и дно III желудочка. В зависимости от размера, локализации, особенностей

роста опухоли появляются глазные, эндокринные и рентгенологические симптомы. Возможны снижение зрительных функций, выпадение поля зрения по типу битемпоральной гемианопсии, развитие двусторонней нисходящей первичной атрофии зрительного нерва. При росте в дно III желудочка развиваются застойные (неосложненные или осложненные) диски. Рентгенологически выявляют деформации области турецкого седла. Прогрессируют гипоталамические эндокринные расстройства.

Аденомы гипофиза представлены различным набором симптомов в зависимости от гормональной активности опухоли. Гормонально-активная (секретирующая) опухоль вызывает типичные симптомы опухолей области хиазмы (триада Гирша^:

глазные симптомы — нарушения зрительных функций: симметричные гетеронимные гемианопсии периферической или центральной части поля зрения, чаще битемпоральные нарушения как результат поражения перекрещивающихся волокон зрительного нерва в области хиазмы, снижение зрения из-за нисходящей первичной атрофии зрительных нервов;

эндокринные нарушения — гипоталамические расстройства: ожирение, сонливость, гипофункция половых желез, полиурия, полифагия;

- рентгенологические изменения - выявляется деструкция области турецкого седла.

Несекретирующие аденомы гипофиза могут не вызвать эндокринных нарушений, а небольшие или мягкие по консистенции опухоли не изменяют костную ткань турецкого седла.

В детском и юношеском возрасте может развиваться прогрессирующая дизонтогенетическая опухоль — **краниофарингиома** (опухоль кармана Ратке) из остатков эмбрионального эпителиального тяжа между глоткой и гипофизом. Ее развитие также сопровождается триадой клинических проявлений (глазные симптомы, эндокринные расстройства, рентгенологические изменения турецкого седла) разной выраженности в зависимости от размера, локализации и особенностей роста опухоли.

Улиц старше 40 лет в области хиазмы встречается менингиома бугорка турецкого седла, медленно прогрессирующая и снижающая зрение в течение 3—4 лет.

Первые подозрения на опухоль в области хиазмы нередко появляются при типичных битемпоральных нарушениях в поле зрения. В связи с этим в комплекс обследования пациента любого возраста, особенно ребенка, обратившегося к врачу с жалобами на головную боль, должна входить периметрия. Чтобы заподозрить опухоль хиазмы, на первом этапе достаточно ориентировочного исследования поля зрения по способу Дондерса.

В начале заболевания изменений глазного дна нет, по мере прогрессирования процесса может развиться офтальмоскопическая картина нисходящей атрофии зрительного нерва или застойный диск зрительного нерва.

Опухоль подтверждается данными компьютерной рентгенотомографии или МРТ головного мозга.

Лечение поражений хиазмы проводят нейрохирурги, невропатологи при участии нейроофтальмологов.

АТРОФИИ ЗРИТЕЛЬНОГО НЕРВА

Атрофии зрительного нерва могут быть наследственными, врожденными, возникать в исходе различных заболеваний глаз, патологических процессов в сетчатке и зрительном нерве (воспаление, повреждение травматическое или токсическое, отек,

застой, нарушение кровообращения и др.), при патологии нервной системы или при общих заболеваниях.

Атрофия зрительного нерва может быть полной или частичной. Полная атрофия несовместима со зрительными функциями. Диски зрительных нервов при офтальмоскопии выглядят бледными, имеют серый или белый цвет, сосуды глазного дна узкие. Частичная атрофия проявляется менее тяжелым расстройством зрительных функций и меньшим побледнением дисков зрительных нервов. Так, при атрофии волокон папилломакулярного пучка бледной (деколорированной) выглядит только височная половина диска зрительного нерва.

Офтальмоскопически различают первичную (простую) и вторичную атрофию зрительного нерва. При первичной атрофии диск зрительного нерва имеет четкие границы, при вторичной, возникшей после отека диска, его границы выглядят нечеткими, размытыми, диаметр диска может быть увеличен. Особую картину глазного дна создает глаукоматозная атрофия, при которой возникает выдавливание (экскавация) диска зрительного нерва с характерным краевым изгибом сосудов на границе экскавации и сдвигом сосудистого пучка на диске в носовую сторону.

После первичного поражения ганглиозных клеток сетчатки развивается восходящая атрофия нервных волокон. Диск зрительного нерва выглядит восковидным, монотонным по цвету, сосуды сетчатки узкие, уменьшено число мелких сосудов, проходящих через край диска (симптом Кестенбаума).

Нисходящая атрофия возникает в зрительном нерве выше его интрабульбарной части и спускается к диску, вызывая его изменения по типу первичной (простой) атрофии с характерной офтальмоскопической картиной.

Атрофия зрительных нервов может быть законченной (стационарная атрофия) или прогрессирующей.

Зрительные расстройства при атрофии разной выраженности состоят в изменениях полей зрения, некорригируемом снижении остроты зрения и расстройстве цветоощущения.

Диагноз устанавливают на основании динамического исследования зрительных функций и офтальмоскопической картины и подтверждают клинико-функциональными и электрофизиологическими исследованиями зрительно-нервного аппарата глаза.

Лечение атрофии зрительного нерва можно проводить с учетом этиологии после устранения вызвавшей атрофию причины. Для поддержания и восстановления зрительных функций назначают средства, улучшающие микроциркуляцию и тканевой обмен в зрительном нерве, ретинопротекторные и нейротрофические препараты. Показаны оксигено- и карбогенотерапия, витамины, физиотерапия. Разработаны различные виды магнитной, лазерной стимуляции зрительного нерва, прямая и чрескожная электростимуляция его волокон.

СОСУДИСТАЯ ПАТОЛОГИЯ ЗРИТЕЛЬНОГО НЕРВА

Сосудистая патология зрительного нерва может иметь форму ишемической оптической нейропатии (передней и задней), васкулита зрительного нерва.

Ишемическая оптическая невропатия обусловлена острым нарушением кровообращения в сосудах, питающих зрительный нерв, и приводит к выраженному наруше-

нию зрительных функций пораженного глаза. Заболевание чаще развивается у лиц пожилого возраста, но может возникнуть и у молодых больных при различных системных поражениях, связанных с общими гемодинамическими расстройствами, локальными сосудистыми изменениями, нарушением микроциркуляции (атеросклероз, гипертоническая болезнь, сахарный диабет, заболевания щитовидной железы, нарушения жирового обмена, заболевания соединительной ткани, болезни крови, множественные друзы диска зрительного нерва и др.).

Как правило, поражается один глаз, но возможен и двусторонний процесс.

Ишемическая оптическая нейропатия, развившаяся при острых нарушениях в системе кровоснабжения интрабульбарной части зрительного нерва, называется передней, ретробульбарной части — задней. Ишемическое поражение может быть тотальным или частичным, что обусловливает клинические проявления и выраженность зрительных расстройств в виде внезапного нарушения зрения от незначительного снижения (при частичном поражении) до полной слепоты (при тотальном поражении).

Передняя ишемическая оптическая нейропатия связана с нарушением кровообращения в системе задних коротких цилиарных артерий и возникающей в связи с этим ишемии в ретинальном, хориоидальном (преламинарном) и склеральном (ламинарном) слоях диска зрительного нерва. Зона поражения отчетливо видна при офтальмоскопии: диск зрительного нерва отечен, увеличен, выступает (проминирует) в стекловидное тело. Выражен отек сетчатки вокруг диска, в макуле формируется «фигура звезды». Отек бледный, ишемический, вены в зоне отека из-за сдавления узкие, а на периферии расширенные, полнокровные. Могут быть видны кровоизлияния и очаги экссудации.

Важное значение в диагностике передней ишемической нейропатии имеют показатели флюоресцентной ангиографии.

При общем обследовании у больных выявляются изменения свертывающей системы крови по типу гиперкоагуляции, изменения показателей жирового обмена (гиперлипопротеинемия).

Передняя ишемическая оптическая нейропатия приводит к частичной (секторальной) или полной атрофии диска зрительного нерва.

Задняя ишемическая оптическая нейропатия может быть вызвана как нарушением кровообращения в заднем участке зрительного нерва, так и стенозами внутренней и общей сонной артерий разной выраженности. Заболевание проявляется также остро снижением остроты зрения и появлением дефектов в поле зрения. Офтальмоскопические изменения в начале заболевания отсутствуют, а через 6—8 нед появляется побледнение диска зрительного нерва в секторе, совпадающем с участками выпадения поля зрения, и развивается нисходящая атрофия зрительного нерва.

Лечение ишемической оптической нейропатии комплексное, с учетом общей сосудистой патологии, состояния свертывающей системы крови и липидного обмена. В острой стадии проводят лечение основного заболевания, назначают препараты, нормализующие свертывающую систему (прямые и непрямые тромболитики) и липидный обмен, кортикостероидные препараты, гиперосмотические средства. При снижении отека и развитии атрофии диска зрительного нерва назначают сосудорасширяющие, нейротрофические препараты, витамины, различные виды стимуляции волокон зрительного нерва.

Васкулит диска зрительного нерва (папиллофлебит, неполный тромбоз центральной вены сетчатки, ретинопатия венозного стаза у молодых). Заболевание развивает-

ся у лиц молодого возраста, как правило, остро или подостро на фоне вирусных заболеваний, фокальной инфекции. Нарушения зрительных функций проявляются затуманиванием зрения, мельканием перед глазом, нерезким понижением остроты зрения. На глазном дне отмечаются гиперемия, отек и проминенция диска зрительного нерва, повышенная извитость, расширение и полнокровие вен сетчатки с очагами экссудации и кровоизлияниями по их ходу. Диагноз подтверждается результатами флюоресцентной ангиографии глазного дна. Процесс регрессирует в течение нескольких месяцев. Зрительные функции восстанавливаются, картина глазного дна нормализуется.

Ключевые слова

Зрительный нерв
Сосок (диск) зрительного нерва
Ствол зрительного нерва
Папилломакулярный пучок
Хиазма
Зрительный тракт
Гамартома
Гипоплазия
Ямка диска зрительного нерва
Колобома
Миелиновые волокна
Друзы
Псевдоневрит (гиперглиоз)
Атрофия полная, частичная
Застойный диск зрительного нерва
Глиома
Менингиома
Краниофарингиома
Оптическая нейропатия

Вопросы для самоконтроля

1. Что изучает нейроофтальмология?
2. Из чего образуются волокна зрительного нерва?
3. Какие отделы зрительного анализатора вы знаете?
4. Как условно можно подразделить зрительный нерв на его протяжении в зависимости от локализации его отдельных участков (части зрительного нерва)?
5. Что такое хиазма?
6. Какие волокна зрительного нерва имеют перекрест в области хиазмы и как этот перекрест проявляется при исследовании в полях зрения?
7. Какие врожденные аномалии зрительного нерва вы знаете?
8. Что такое колобома зрительного нерва?
9. Как влияют миелиновые волокна зрительного нерва и сетчатки на зрительные функции?
10. Что такое застойный диск зрительного нерва и какие причины могут его вызывать?
11. Каковы основные клинические признаки оптического неврита?
12. Что такое ретробульбарный неврит зрительного нерва и по каким жалобам пациента его можно заподозрить?
13. Какие вещества могут вызвать токсические поражения зрительного нерва?
14. Какие опухоли могут развиваться в зрительном нерве?
15. Каковы клинические проявления частичной атрофии зрительного нерва?
16. Какими способами можно лечить пациента с частичной атрофией зрительного нерва?
17. Что такое оптическая нейропатия и какие общие заболевания могут ее вызвать?

Г Ш

НАРУШЕНИЕ ГИДРОДИНАМИКИ ГЛАЗА. ГЛАУКОМЫ

Усвоив материал этой главы, вы должны знать:

что такое тонометрическое, истинное и толерантное внутриглазное давление;

движение внутриглазной жидкости в глазу;

основные места ретенции ее движения в глазу;

определение гипертензии глаза;

объяснение термина глаукомы;

основные признаки глаукомы;

причины необратимой слепоты при глаукоме;

причину ошибок в диагностике при остром приступе глаукомы, какие общесоматические симптомы приводят к грубым ошибкам в диагностике (отравление, «острый живот», кардиологическая патология);

первую помощь больному с острым приступом глаукомы;

мероприятия, предотвращающие развитие слепоты при глаукоме.

Одним из тяжелых следствий нарушения гидродинамики глаза (движения внутриглазной жидкости) являются глаукомы. **Птукомы** — это группа заболеваний, при которых отмечается периодическое или постоянное повышение внутриглазного давления, сопровождающееся сужением периферического поля зрения, атрофией зрительного нерва, снижением центрального зрения вплоть до полной слепоты. Каждый 4—6-й слепой потерял зрение в результате глаукомы. В борьбе со слепотой от глаукомы важную роль играет медицинская грамотность населения. Раннее обращение к врачу, ранняя диагностика, своевременное и адекватное лечение дают надежду на сохранение зрения у больных глаукомой до глубокой старости.

Врач любой специальности также должен иметь минимум знаний о глаукоме. **Острый приступ глаукомы относится к неотложным состояниям.** Острый приступ глаукомы — глаукома с острым, неожиданным повышением внутриглазного давления, с быстрой потерей зрения, сопровождающаяся

тошнотой, рвотой, тяжелым соматическим состоянием больного, — относится к неотложным состояниям в медицине. Врачи скорой помощи, дежурные врачи стационаров, поликлиник могут не раз столкнуться с такими больными, и их своевременная и грамотная помощь предотвратит потерю зрения пациентов.

При глаукоме новорожденных без хирургического лечения ребенок может ослепнуть в течение 1—2 нед. Учитывая быструю потерю зрения при врожденной глаукоме, ее должны диагностировать в родильных домах акушеры-гинекологи, неонатологи, микропедиатры и срочно направлять новорожденного к офтальмологу для хирургического лечения.

Глаукома взрослых развивается после 40—45 лет и отмечается в 1—1,5% случаев (в нашей стране 1,5 млн человек имеют угрозу ослепнуть от глаукомы). По данным проф. В.В. Волокова, в развитых странах каждый 6-й слепой потерял зрение от глаукомы. У детей глаукома встречается реже — 1 случай на 10 000 детей, но каждый 10-й слепой ребенок навсегда потерял зрение от глаукомы.

При глаукоме часто отмечается нарушение гидродинамики в глазу. Чтобы понять причины нарушения гидродинамики, обратимся к анатомии и физиологии.

ГИДРОДИНАМИКА ГЛАЗА

Тургор всех органов и тканей обусловлен внутренним и экстрацеллюлярным давлением, обычно не превышающим 2—3 мм рт. ст. Внутриглазное давление значительно превосходит давление тканевой жидкости и колеблется от 9 до 22 мм рт. ст.

Внутриглазное давление у детей и взрослых практически одинаково. Оно несколько (на 1,5 мм рт. ст.) выше у новорожденных и ниже в возрасте старше 70 лет. Внутриглазное давление постоянно изменяется, при резком смыкании век оно повышается до 50 мм рт. ст., при мигании — на 10 мм рт. ст. Суточное колебание внутриглазного давления в норме от 2 до 5 мм рт. ст., оно обычно выше по утрам. Суточный ритм офтальмотонуса вызван суточными колебаниями скорости секреции водянистой влаги, которые в свою очередь зависят, по-видимому, от ритмических изменений активности коры надпочечников.

Разница внутриглазного давления обоих глаз в норме также не превышает 4—5 мм рт. ст. При суточных колебаниях более 5 мм рт. ст. и такой же разнице между глазами (например, утром 24 мм рт. ст., а вечером 18 мм рт. ст.) необходимо заподозрить глаукому и обследовать пациента даже при формально нормальном внутриглазном давлении. При измерении давления в глазу тонометрами офтальмотонус повышается, поэтому тонометрическое давление всегда выше истинного. Так, при использовании тонометра Маклакова весом 10 г нормальное внутриглазное давление находится в пределах от 18 до 26 мм рт. ст. Эти нормативы используют в клинической практике. Нормальные границы истинного внутриглазного давления от 9 до 22 мм рт. ст.

Толерантное внутриглазное давление — это такое давление, при котором отсутствует отрицательная динамика в диске зрительного нерва (обычно истинное внутриглазное давление не превышает 18 мм рт. ст. при начальной стадии глаукомы, 15-16 мм рт. ст. при далеко зашедшей стадии).

Постоянный уровень внутриглазного давления играет важную роль в сохранении гомеостазиса глаза. Внутриглазное давление расправляет все оболочки глаза, создает

определенный тургор, придает сферическую форму глазу и поддерживает ее, обеспечивает правильное функционирование оптической системы глаза, выполняет трофическую функцию.

Постоянный уровень внутриглазного давления поддерживается при помощи активных и пассивных механизмов. Активная регуляция офтальмотонуса осуществляется главным образом через механизмы, обеспечивающие образование водянистой влаги. Есть основания думать, что секреция водянистой влаги находится под контролем гипоталамуса.

Экспериментально установлено, что быстрые изменения кровенаполнения сосудов глаза приводят к соответствующим изменениям внутриглазного давления, но через некоторое время офтальмотонус возвращается к исходному уровню. Медленные изменения кровенаполнения сосудов не отражаются на внутриглазном давлении.

В обычных условиях поступление водянистой влаги в глаз и ее отток из глаза сбалансированы (гидродинамическое равновесие). При изменениях офтальмотонуса, вызванных случайными причинами (сдавление глаза, колебания артериального давления), происходит сдвиг гидродинамического равновесия, которое быстро возвращается к исходному. При уменьшении кровенаполнения внутриглазных сосудов офтальмотонус снижается. Пропорционально уменьшается и скорость оттока жидкости из глаза. Отток жидкости становится меньше ее притока в глаз, что и приводит к восстановлению исходного давления.

Таким образом, в конечном счете офтальмотонус зависит от циркуляции водянистой влаги, или гидродинамики глаза. Необходимо подчеркнуть, однако, что гемодинамика глаза, т.е. циркуляция крови в сосудах глаза, также значительно влияет на состояние всех функциональных механизмов, в том числе тех, которые регулируют гидродинамику. Определенное влияние на секреторные процессы оказывает изменение давления и скорости тока крови в сосудах ресничного тела. Постоянство внутриглазного давления обеспечивают секреция внутриглазной жидкости и ее отток из глаза. Нарушение любой составляющей приводит к изменению гидродинамики глаза.

Секреция внутриглазной жидкости. Внутриглазную жидкость вырабатывает цилиарное тело. Водянистая влага примерно на 75% формируется путем активной секреции и на 25% — путем пассивной ультрафильтрации. Водянистая влага циркулирует почти исключительно в переднем отрезке глаза. Она участвует в метаболизме хрусталика, роговицы, трабекулярного аппарата и поддерживает определенный уровень внутриглазного давления. Внутриглазная жидкость отличается от плазмы крови, ее относительная плотность составляет всего 1,005 (плотность плазмы крови 1,024), в 100 мл внутриглазной жидкости имеется 1,08 г сухого вещества (в плазме крови более 7 г). Внутриглазная жидкость более кислая, чем плазма крови, в ней повышено содержание хлоридов и молочной кислоты, а концентрация аскорбиновой кислоты в 25 раз выше, чем в плазме. Белка почти нет (около 0,02%). Внутриглазная жидкость больше похожа на спинномозговую жидкость.

Количество внутриглазной жидкости в раннем детском возрасте не превышает 0,2 $см^3$, а у взрослых достигает 0,45 $см^3$. Резервуарами водянистой влаги являются передняя и в меньшей степени задняя камеры глаза.

Снижение секреции внутриглазной жидкости наблюдается при иридоциклите, при травме и приводит к гипотонии глаза. Гипотония глаза (внутриглазное давление менее 7—8 мм рт. ст.) может возникнуть под влиянием ацидоза (при диабетической коме), повышенного осмотического давления плазмы крови (при уремической коме), рез-

кого падения артериального давления (при коллапсах). Повышенный отток, обусловленный фистулами, образующимися после прободных ранений глаза, антиглаукоматозных операций, также способен приводить к гипотонии. Гипотония может обусловить субатрофию (глаз уменьшается, под действием прямых мышц становится квадратным) и атрофию глазного яблока (уменьшается до размеров горошины), зрительные функции утрачиваются.

Повышение секреции может привести к повышению внутриглазного давления. Однако вопрос о существовании гиперсекреторной глаукомы составляет предмет дискуссий. М.М. Краснов считает, что такая глаукома встречается в 5% случаев этого заболевания и имеет относительно благоприятное течение. Она возникает чаще в 20—25-летнем возрасте на фоне гормональных изменений, вегетоневроза. Зрительные функции у таких больных сохраняются долго, и не следует торопиться с операцией.

Итак, внутриглазная жидкость вырабатывается цилиарным телом и сразу попадает в заднюю камеру глаза, находящуюся между хрусталиком и радужкой, через зрачок жидкость выходит в переднюю камеру. Передняя камера ограничена спереди роговицей, сзади радужкой и хрусталиком (иридохрусталиковой мембраной), у места смыкания роговицы и радужки находится угол передней камеры. В передней камере жидкость делает круговорот под влиянием температурных перепадов и уходит в угол передней камеры, а оттуда через пути оттока в венозные сосуды.

Отток жидкости из глаза. Сопротивление движению жидкости по дренажной системе весьма значительно и примерно в 100 000 раз превышает сопротивление движению крови по всей сосудистой системе человека. Столь большое сопротивление оттоку жидкости из глаза при небольшой скорости ее образования обеспечивает необходимый уровень внутриглазного давления.

В 95% случаев глаукома обусловлена затруднением оттока жидкости из глаза **(ретенционная глаукома).** Рассмотрим анатомию путей оттока внутриглазной жидкости (рис. 82, 83, см. вкл.).

Наружная оболочка глаза представлена роговицей и склерой, имеющими толщину от 0,4 до 1 мм. В области перехода роговицы в склеру — лимбе имеется кольцевое углубление - шлеммов канал. Это одно из наиболее тонких мест в наружной оболочке, к тому же оставшаяся часть наружной оболочки пронизана интрасклеральным венозным сплетением и поэтому ослаблена. Об этом не следует забывать и необходимо тщательно изучать эту область под микроскопом особенно при травмах. Сразу после шлеммова канала (синуса) имеется утолщение склеры — склеральная шпора.

К вершине склеральной шпоры крепится радужка, наиболее тонкая у места прикрепления, что играет большую роль в возникновении блоков при закрытоугольной глаукоме. К вершине склеральной шпоры прикрепляются также волокна цилиарной мышцы. Вход в шлеммов канал (склеральную борозду) прикрыт трабекулярной тканью.

Давление в передней камере всегда выше, чем давление в шлеммовом канале, так как трабекула оказывает сопротивление оттоку жидкости. В связи с этим трабекула всегда увлекается током жидкости и прогибается в шлеммов канал. Этому препятствует механизм цилиарная мышца—склеральная шпора: сокращение цилиарной мышцы оттягивает склеральную шпору кзади и натягивает трабекулярную ткань.

Трабекула многослойная, расстояния между ее пластинами большие только при натянутом положении трабекулы, при ослаблении натяжения пластины трабекулы спадаются и перекрывают друг друга. Возникает эффект «черепицы», резко снижающий проницаемость трабекулы для жидкости.

При таком строении угла передней камеры и активной работе механизма цилиарная мышца—склеральная шпора глаукома невозможна. Для возникновения глаукомы должны быть предпосылки, т.е. дисгенез угла передней камеры.

КЛАССИФИКАЦИЯ ГЛАУКОМ

Накопилось множество данных о том, что и врожденные, и первичные глаукомы взрослых имеют в своей основе затруднение оттоку внутриглазной жидкости. Грубый дисгенез угла передней камеры реализуется сразу после рождения ребенка как врожденная первичная глаукома, менее грубый — как юношеская первичная глаукома и, наконец, небольшие изменения выступают как анатомические нюансы строения угла передней камеры (А.П. Нестеров) и реализуются в первичную глаукому взрослых.

Различают первичную и вторичную глаукомы.

К **первичным** следует отнести глаукомы, обусловленные дисгенезом угла передней камеры:

открытоугольные глаукомы взрослых;

закрытоугольные глаукомы взрослых;

врожденные первичные глаукомы.

Вторичные глаукомы:

врожденные офтальмологические, обусловленные аномалиями развития переднего отрезка глаза;

врожденные синдромные при факоматозах (нейрофиброматоз, ангиоматоз);

приобретенные вторичные глаукомы детей и взрослых, возникшие после заболеваний или травм глаз.

Первичные глаукомы взрослых. При первичных глаукомах взрослых постоянное или периодическое повышение внутриглазного давления приводит к сужению полей зрения, атрофии зрительного нерва и глаукоматозной экскавации.

Небольшой дисгенез угла передней камеры при первичной глаукоме взрослых позволяет более детально проследить причины и виды ретенции (затруднения оттоку).

Наружный блок оттока жидкости характерен для открытоугольной глаукомы, а внутренний — для закрытоугольной глаукомы.

При наружном блоке пути оттока прикрыты трабекулой на уровне шлеммова канала **(открытоугольная глаукома).** Развитию этого блока способствуют:

варианты положения шлеммова канала, особенно его переднее положение, что приводит к коллапсу синуса. С возрастом снижается проницаемость мембран, в том числе трабекулы, и к 40 годам она не может пропустить через себя весь объем внутриглазной жидкости, увлекается током жидкости и закрывает шлеммов канал;

особенность расположения цилиарной мышцы, когда она прикрепляется не к вершине склеральной шпоры, а к ее основанию. При этом выпадает механизм цилиарная мышца-склеральная шпора, к 40 годам трабекула теряет тур гор, становится менее проницаемой и закрывает шлеммов канал, формируя наружный блок;

слабое развитие склеральной шпоры и цилиарной мышцы, которое также не обеспечивает должного натяжения трабекулы и обусловливает развитие наружного блока.

Наружный блок может быть обусловлен плохой трофикой тканей. При нарушении обменных процессов в глазу образуются эксфолиации, мукополисахаридные образования, которые могут закрывать щели и поры трабекулы, резко снижая ее проницаемость и способствуя наружному блоку (эксфолиативная глаукома).

При нарушении трофики возможно обильное вымывание пигмента в переднюю камеру, который, как и эксфолиации, снижает проницаемость трабекулы. Она увлекается в шлеммов канал и закрывает его (пигментная глаукома).

При **закрытоугольной глаукоме** возникает внутренний блок. Пути оттока закрыты внутренними структурами глаза, чаще корнем радужки. Закрытоугольная глаукома развивается в небольших глазах, чаще при гиперметропии. В этих глазах не очень глубокая передняя камера, низкий профиль угла передней камеры, так как радужка имеет переднее прикрепление и вся иридохрусталиковая мембрана сдвинута кпереди (угол передней камеры раскрылся не полностью). Эти анатомические особенности создают предпосылки для закрытоугольной глаукомы. У части пациентов они могут обусловить закрытоугольную глаукому к 40-летнему возрасту. С возрастом у всех людей увеличиваются хрусталик и объем стекловидного тела в результате возрастной деструкции и оводнения. Увеличение объема этих структур, расположенных в заднем отрезке глаза, приводит к сдвиганию кпереди иридохрусталиковой диафрагмы и небольшому обмельчанию передней камеры. В глазах с нормальной анатомией эти возрастные изменения остаются незаметными, а при предрасположении к закрытоугольной глаукоме они могут спровоцировать внутренний блок. Рассмотрим варианты внутреннего блока.

Внутренний блок, обусловленный зрачковым блоком. Сдвигание кпереди иридохрусталиковой мембраны приводит к плотному прижатию хрусталика к зрачковому краю радужки. Внутриглазная жидкость не может выйти из задней камеры в переднюю, в задней камере повышается давление, которое выпячивает радужку в переднюю камеру. У корня радужка тонкая, поэтому наиболее выраженное выпячивание происходит здесь. Выпяченный корень радужки закрывает пути оттока, приводя к быстрому повышению внутриглазного давления. Появляются боли в глазу, цветные круги перед глазами, затуманивается зрение. При движении вырабатывается молочная кислота, меняется pH тканей, крови, уменьшаются оводнение стекловидного тела и его объем, иридохрусталиковая диафрагма отходит назад, блок исчезает, давление нормализуется. Это может повторяться неоднократно. Больного с такими жалобами необходимо ставить на учет.

Блок, обусловленный ригидной радужкой. С возрастом снижается эластичность радужки. Расширение зрачка идет в результате образования высоких складок у корня радужки, которые у некоторых больных с узким углом передней камеры и его острой вершиной могут прикрыть трабекулу, резко снизив отток жидкости из глаза. Больные с такой формой глаукомы предъявляют жалобы на усталость, головную боль, снижение зрения после пребывания в темноте, просмотров кино, в театре. При снижении освещения зрачок расширяется и складки радужки у корня прикрывают пути оттока. По выходе на улицу на яркий свет зрачок суживается, корень радужки отходит от угла передней камеры и внутриглазное давление нормализуется, головная боль, затуманивание взора проходят. Так формируется приступообразное течение закрытоугольной глаукомы.

Хрусталиковый блок — злокачественная глаукома, или *glaucoma maligna*. При этой форме глаукомы происходит грубое смещение хрусталика и стекловидного тела, большой хрусталик ущемляется в кольце цилиарного тела и резко нарушает гидродинамику, быстро падают зрительные функции. Возможна лишь хирургическая помощь с большим риском для глаза.

Таким образом, глаукомный процесс неоднороден и полиэтиологичен. Можно сделать вывод, что открытоугольная глаукома развивается в связи с возрастным снижением проницаемости трабекулы как следствие медленного и незаметного старения мембран. Так же медленно и бессимптомно развивается открытоугольная глаукома. Человек слепнет незаметно для себя и окружающих. Бессимптомная глаукома часто выявляется случайно при профилактических измерениях внутриглазного давления в поликлинике у всех пациентов старше 40 лет. При глаукоме у родственников пациента показан контроль внутриглазного давления **2—3** раза в год.

У больных закрытоугольной глаукомой существует множество проблем. Любое нарушение режима может служить причиной повышения внутриглазного давления. Увеличение наполнения кровью сосудистой оболочки, повышение количества штаги в стекловидном теле приводят к сдвиганию иридохрусталиковой мембраны кпереди и прикрытию путей оттока из глаза. Больным закрытоугольной глаукомой опасны сосудорасширяющие средства, так как увеличение наполнения сосудистого тракта даже на одну каплю крови повышает внутриглазное давление до **38** мм рт. ст. Нередко врачи скорой помощи, введя эуфиллин, купируют гипертонический криз, но провоцируют острый приступ глаукомы и слепоту. Таким пациентам запрещена работа в горячих цехах, у горячих печей, с наклоном головы (может усилиться приток крови к глазу).

Прием жидкости ограничивают до 1,5 л. Большое количество жидкости может привести к увеличению объема стекловидного тела и спровоцировать внутренний блок и повышение внутриглазного давления. Очевидно, что любое введение жидкости, даже по медицинским показаниям, может спровоцировать слепоту у этих больных.

Рассмотрим глаукому с ригидной радужкой, где расширение зрачка может служить причиной резкого повышения внутриглазного давления и потери зрения. Больным нельзя работать в темноте (фотограф, сторож, рентгенолог и др.). Противопоказаны средства, способные вызвать расширение зрачка. Прежде чем вводить больному атропин или атропиноподобные вещества (беллоид и др.), необходимо узнать, не страдает ли он закрытоугольной глаукомой.

Жизнь больного с закрытоугольной глаукомой сопряжена с множеством ограничений, поскольку постоянно сохраняется угроза острого приступа глаукомы и потери зрения.

Остановимся на классификации первичной глаукомы взрослых.

Классификация первичной глаукомы взрослых (А. П. Нестеров)

Форма глаукомы	Стадия глаукомы	Внутриглазное давление	Стабильность глаукомы
Закрытоугольная	I — начальная II — развитая	Нормальное (а)	Стабильная
Открытоугольная	III — далеко зашедшая	Умеренно повышенное (Ь)	
Смешанная	IV — терминальная	Высокое (с)	Нестабильная
	Подозрение на глаукому	Острый приступ глаукомы	

Форма глаукомы устанавливается по данным гониоскопии. С помощью гониоскопа, представляющего собой систему зеркал, установленных под разным углом к роговице, можно осмотреть угол передней камеры. При открытоугольной глаукоме просматриваются все структуры угла передней камеры: корень радужки, передняя полоса цилиарного тела, склеральная полоса, корнеосклеральная трабекула, шлеммов канал, внутреннее пограничное кольцо роговицы. При закрытоугольной глаукоме эти структуры прикрыты в различной степени корнем радужки. Смешанная глаукома включает сочетание различных изменений угла передней камеры.

Стадия глаукомы устанавливается по состоянию поля зрения и диска зрительного нерва. Различают 4 стадии глаукомы.

I — начальная стадия. На этой стадии нет изменений периферических границ поля зрения и краевой экскавации зрительного нерва. Вместе с тем могут быть расширенная физиологическая экскавация зрительного нерва более 0,5 и небольшие изменения в парацентральной области поля зрения.

Отсутствие четких данных при начальной стадии глаукомы затрудняет диагностику. Учитывают систематическое повышение внутриглазного давления, малый коэффициент легкости оттока при повторных исследованиях, дистрофические процессы радужки, эксфолиации, асимметрию состояния двух глаз, результаты нагрузочных и разгрузочных проб.

II — развитая стадия глаукомы. Стойкое сужение полей зрения с носовой стороны до 15° или слияние парацентральных скотом в дугообразную (скотома Бьеррума); краевая экскавация зрительного нерва.

III — далеко зашедшая стадия глаукомы. Резко выраженное и стойкое сужение поля зрения до 15° до точки фиксации. Краевая экскавация и глаукоматозная атрофия зрительного нерва.

IV — терминальная стадия глаукомы. Диагноз устанавливают при утрате предметного зрения (только светоощущение) или полной потере зрительных функций (слепота).

Стабильность глаукоматозного процесса. Клинический опыт показывает, что у одного пациента при нормальном внутриглазном давлении зрительные функции падают, а у другого при повышенном давлении они долго сохраняются. В первом случае имеется нестабилизированная глаукома и необходимо принимать срочные меры вплоть до операции. Во втором случае отмечается высокая толерантность (устойчивость) зрительного нерва к внутриглазному давлению. Это стабилизированная глаукома, позволяющая выбрать выжидательную тактику.

Глаукоматозная атрофия (экскавация) зрительного нерва. При повышении внутриглазного давления ухудшаются условия для циркуляции крови по сосудам глаза. Особенно резко нарушается кровоснабжение внутриглазной части зрительного нерва. В результате нарушения питания развивается атрофия нервных волокон и опорной глиальной ткани в области диска зрительного нерва. Клинически глаукоматозная атрофия проявляется побледнением диска и образованием углубления — экскавации, которая сначала занимает центральный и височный отделы диска, а затем охватывает весь диск. В центре диска зрительного нерва углубление (сосудистая воронка, физиологическая экскавация) есть и в нормальных глазах, но до края диска экскавация доходит только при глаукоме. Таким образом, краевая экскавация диска зрительного нерва служит признаком его глаукоматозной атрофии.

Глаукоматозная атрофия появляется обычно только через несколько лет после возникновения заболевания при недостаточно эффективном лечении и прогресси-

рует столь же медленно. Однако в редких случаях острого повышения внутриглазного давления атрофия зрительного нерва может развиться быстро, в течение нескольких дней.

Диагностика глаукомы основана на обнаружении повышения внутриглазного давления, ухудшения оттока жидкости из глаза, типичных для глаукомы дефектов поля зрения и глаукоматозной экскавации диска зрительного нерва. Последние два симптома отсутствуют или недостаточно четко выражены в начальной стадии заболевания. Однократная тонометрия, расширение физиологической экскавации более 0,4—0,5 (отношение площади физиологической экскавации к площади диска зрительного нерва) позволяют только заподозрить глаукому, так как кратковременное повышение офтальмотонуса может быть случайным. При подозрении на глаукому проводят суточную тонометрию (2, 3, 4 раза и более) в течение 5—7 дней. Периодически повторяющиеся подъемы давления выше нормальных значений указывают на глаукому или гипертензию глаза.

Глазная гипертензия представляет собой доброкачественное состояние, не приводящее к каким-либо изменениям зрительных функций и зрительного нерва. Полагают, что гипертензия возникает в результате обычного возрастного ухудшения оттока водянистой влаги из глаза, не компенсированного соответствующим уменьшением скорости ее продукции. Повышение внутриглазного давления в таких случаях бывает небольшим и симметричным.

В последнее время получил некоторое распространение диагноз «преглаукома», под которой понимают состояние перехода от нормы к глаукоме. Это состояние может сохраняться несколько лет. В преглаукоматозном состоянии показатели оттока снижены, нагрузочные пробы могут давать положительный результат, но внутриглазное давление удерживается в пределах нормальных значений. Больные с преглаукомой нуждаются в диспансерном наблюдении.

Дифференциальная диагностика начальной глаукомы и глазной гипертензии основана на тщательном исследовании поля зрения и динамическом наблюдении за состоянием диска зрительного нерва. Обнаружение парацентральных скотом или увеличения экскавации диска зрительного нерва позволяет уверенно установить диагноз глаукомы. При отсутствии таких изменений принимают во внимание ряд дополнительных симптомов. Низкие показатели легкости оттока, дистрофические изменения радужки, выраженная пигментация трабекулярного аппарата более свойственны глаукоме, чем глазной гипертензии. Выраженная асимметрия состояния глаз также характерна для глаукомы.

Для установления окончательного диагноза некоторое, хотя и ограниченное, значение имеют результаты нагрузочных и разгрузочных проб. Нагрузочные пробы могут спровоцировать значительное повышение внутриглазного давления и небезопасны для больного.

Разгрузочная пилокарпиновая проба может быть тонометрической или кампиметрической. Снижение внутриглазного давления на 5 мм рт. ст. и более или существенное уменьшение слепого пятна через 30—60 мин после инсталляции в глаз 1% раствора пилокарпина указывает на нарушение регуляции офтальмотонуса.

Иногда своевременно не распознают открытоугольную глаукому и устанавливают диагноз старческой катаракты. Оба заболевания возникают в пожилом возрасте и характеризуются постепенным и безболезненным снижением зрения. У пожилых людей зрачки сужены и хрусталик склерозирован, поэтому при боковом освещении

зрачок имеет не черный, а сероватый цвет, что ошибочно связывают с помутнением хрусталика.

Дифференциальная диагностика открытоугольной глаукомы и старческой катаракты основана на результатах исследования глаза в проходящем свете, офтальмоскопии, тонометрии и исследования поля зрения. У больных глаукомой в проходящем свете виден ровный красный рефлекс, офтальмоскопия позволяет обнаружить краевую экскавацию диска зрительного нерва, офтальмотонус повышен, а в поле зре-

Не следует смешивать глаукому с эссенциалъной и симптоматической гипертензией глаза. К симптоматической гипертензии относятся случаи симптоматического повышения внутриглазного давления при другом заболевании. Если основное заболевание излечивается, то внутриглазное давление нормализуется. К симптоматическим гипертензиям относят глаукомоциклические кризы, увеиты с гипертензией, а также те случаи повышения офтальмотонуса, которые вызваны преходящим нарушением регуляции внутриглазного давления в результате интоксикаций, диэнцефальных и эндокринных расстройств, длительного приема больших доз некоторых гормональных препаратов. Симптоматические гипертензии чаще связаны с гиперсекрецией водянистой влаги, хотя возможны временные нарушения оттока (отек трабекулы, экссудат и кровь в углу передней камеры).

Причина так называемой эссенциальной глазной гипертензии точно не установлена. Это умеренное повышение внутриглазного давления (до 30—35 мм рт. ст.) без каких-либо изменений зрительного нерва и зрительных функций. Пациенты с такой гипертензией не нуждаются в лечении, но должны состоять под диспансерным наблюдением, так как примерно в 10—15% случаев гипертензия может перейти в глаукому.

Лечение первичной глаукомы взрослых начинается с консервативной терапии, хотя в ряде клиник рекомендуют раннюю хирургическую помощь и даже профилактические операции. Мы считаем, что антиглаукоматозные операции должны проводится в последнюю очередь, так как они имеют немало осложнений, способствуют прогрессированию катаракты. Кроме того, в настоящее время имеется большой набор высокоэффективных медикаментов. Лазер также позволяет нормализовать внутриглазное давление. Нормальное внутриглазное давление является залогом долгого сохранения зрительных функций. Основные направления консервативного лечения: снижение внутриглазного давления до толерантного уровня; устранение или уменьшение гипоксии глаза (рибоксин, ингаляции карбогена, оксигенотерапия); коррекция нарушенного метаболизма; использование цито- и нейропротекторов для сохранения клеток переднего и заднего отрезков глаза; лечение сопутствующих заболеваний, которые неблагоприятно влияют на глаукоматозный процесс (сахарный диабет, гипотиреоз, сердечно-сосудистая недостаточность, сосудистая гипотензия).

Диагноз глаукомы вызывает у больного напряжение, страх и беспокойство, а необходимость постоянного приема лекарств раздражает. Больной должен активно и сознательно участвовать в лечебном процессе, соблюдать сроки диспансеризации, выполнять рекомендации врача и вести здоровый образ жизни.

Гипотензивные средства можно разделить на препараты, улучшающие отток, и угнетающие продукцию (секрецию) внутриглазной жидкости.

Улучшают отток:

— холиномиметики: 1, 2, 4% раствор пилокарпина (инсталляции 4—6 раз в день), 3% раствор карбахолина (инсталляции 2-4 раза в день);

— а- и Р- стимуляторы: 1,2% раствор эпинефрина, 0,1% раствор дипивефрина (инсталляции 1—2 раза в сутки);

— простагландины F^{2a}: 0,005% раствор латанопроста (инсталляции 1 раз в день), 0,12% раствор унипростона (инсталляции 2—3 раза в день).

Средства, угнетающие продукцию внутриглазной влаги:

— cc^2- стимуляторы — 0,125; 0,25; 0,5% раствор клонидина (инсталляции 2—4 раза вдень);

— а- и р-адреноблокаторы —1,2% раствор проксодолола (инсталляции 2—3 раза вдень);

— pj-адреноблокаторы — 0,5% раствор бетаксолола (инсталляции 2—3 раза в день);

— pj-, p^2-адреноблокаторы - 0,25; 0,5% раствор тимолола (инсталляции 1-2 раза вдень);

— ингибиторы карбоангидразы - 2% раствор дорсоламида (инстилляции 2-3 раза вдень).

Комбинированные препараты: фотил (инстилляции 1-2 раза в день), нормоглаукон (инстилляции 2—3 раза в день), проксофелин (инстилляции 2—3 раза в день).

Препаратами первого выбора являются малеата тимолол, пилокарпин и латанопрост. Лечение начинают с назначения одного гипотензивного средства.

При недостаточной эффективности консервативной терапии показана лазерная операция. С помощью лазера можно амбулаторно без вскрытия глаза повысить натяжение трабекулы при ее дряблости и ослаблении натяжения при открытоугольной глаукоме.

При закрытоугольной глаукоме лазером можно изменить конфигурацию угла передней камеры, подтянув и сделав более плоским корень радужки. Можно сделать отверстие в корне радужки при зрачковом блоке, и тогда жидкость будет свободно выходить через отверстие после иридэктомии в переднюю камеру. Существуют и другие операции.

Наконец, при отсутствии эффекта терапевтического и лазерного лечения проводятся операции, которые не только устраняют блоки, но и улучшают интрасклеральный отток. Наибольшее распространение получили фильтрующие операции — трабекулотомия и синусотомия. В последнее время особое внимание привлекают непроникающие фильтрующие операции - вискоканакулостомии.

Ограниченное применение получили циклодеструктивные операции (диатермо-, крио- или лазеркоагуляция), при которых частично разрушается цилиарное тело для уменьшения продукции внутриглазной влаги.

Диспансеризация больных глаукомой. Лечение больных глаукомой проводится в глазном кабинете районной поликлиники, специализированном районном глаукомном кабинете и, наконец, в стационаре.

Не реже 1 раза в 3 мес исследуют остроту зрения, поле зрения, состояние диска зрительного нерва, измеряют внутриглазное давление. Проводят лечение не только глаукомы, но и сопутствующих заболеваний.

ОСТРЫЙ ПРИСТУП ГЛАУКОМЫ

В диагностике этого состояния допускают множество ошибок. При подостром приступе глаукомы у больного появляются боль в глазу, радужные круги перед глазами, затуманивание зрения и он, естественно, обращается к офтальмологу

При остром приступе глаукомы, который развивается неожиданно, при полном здоровье, человек не может оценить свое состояние. Ошибки диагностики объясняются тем, что больной не ориентируется в своем заболевании, не может правильно оценить и описать свои ощущения. Кроме того, при данном заболевании преобладает общая симптоматика. Глаз является частью мозга с мощной иннервацией, и при его раздражении возникает мощный поток окуловисцеральных рефлексов (окулогастральных — рвота, тошнота; окулокардиальных — замедление сердечного ритма — симптом Ашнера, сердечная недостаточность; головная боль и т.д.), которые усугубляются обезвоживанием организма, нарушением баланса электролитов. Общая симптоматика выражена ярче, чем глазная.

В ряде случаев картина напоминает гипертонический криз: больной возбужден, жалуется на головные боли, постоянную рвоту, не может смотреть на свет. Попытки снизить артериальное давление путем введения сосудорасширяющих препаратов усиливают блоки в глазу, и больному становится еще хуже. Его доставляют в терапевтическое отделение с диагнозом затянувшегося гипертонического криза. Там записывают ЭКГ и почти всегда находят изменения в миокарде (частично в результате окулокардиального рефлекса). Это не самое драматическое развитие событий.

Неукротимая рвота нередко заставляет врача заподозрить катастрофу в брюшной полости, и больного доставляют в хирургическое отделение с диагнозом «острый живот». Описания ошибок в диагностике занимают многие тома. Больным с острым приступом глаукомы делали диагностические лапаротомии, аппендэктомии, гинекологические операции. Такие больные могут попасть в инфекционное отделение.

Неукротимая рвота приводит к обезвоживанию больного, ахлоремии, нарушению баланса электролитов, и через 0,5—1 ч больной выглядит очень ослабленным, с трудом передвигает ноги, молит о помощи. В этот критический момент загляните в глаза больному.

Глаз больного красный из-за расширенных сосудов, переполненных кровью, так как отток затруднен в связи с повышением внутриглазного давления. Роговица мутноватая, с неровной (истыканной) йоверхностью из-за неравномерного отека. Чувствительность роговицы снижена. Передняя камера очень мелкая в результате резкого сдвигания кпереди иридохрусталиковой диафрагмы (рис. 84, см, вкл.). Этот механизм и вызывает блокаду путей оттока внутриглазной жидкости (лечение должно быть направлено на оттягивание иридохрусталиковой диафрагмы кзади). Зрачок часто расширен. При пальпации глаз твердый, как камень (можете сравнить с другим глазом больного или со своим глазом). Этого будет достаточно, чтобы заподозрить острый приступ глаукомы и оказать соответствующую помощь.

К острому приступу чаще склонны больные с закрытоугольной глаукомой. Однако острый приступ у них возникает редко, так как офтальмологи подробно рассказывают таким больным, как уберечься от резкого повышения внутриглазного давления. Эти больные носят с собой капли, таблетки диакарба и при первых признаках повышения внутриглазного давления принимают нужные меры.

Лечение включает в себя мероприятия, направленные на оттягивание иридохрусталиковой мембраны кзади и углубление передней камеры: горячие ножные ванны, горчичники к икроножным мышцам, слабительные средства (сульфат магния). Возможны кровопускание, пиявки на висок и другие средства, уменьшающие кровенаполнение сосудистого тракта глаза и выводящие жидкость из стекловидного тела (диакарб 0,5 г, затем по 0,25 г 4 раза в день). Купирование острого приступа глаукомы

обязательно включает частые инстилляции 1—2% раствора пилокарпина (через каждые 15 мин), 0,5% раствора тимолола. Если в течение 24 ч приступ не купируется, то проводят оперативное лечение.

ПЕРВИЧНЫЕ ВРОЖДЕННЫЕ ГЛАУКОМЫ

Врожденная глаукома — один из наиболее тяжелых видов патологии глаз у новорожденных, рано приводящий к слепоте.

Заболевание встречается относительно редко - 1 случай на 10 ООО детей, но врожденная глаукома послужила причиной потери зрения у 2,5—7% слепых детей, т.е. почти каждый 10-й ребенок слепнет от врожденной глаукомы. У 15% больных заболевание наследственное (семейное) или обусловлено нарушениями внутриутробного развития и чаще встречается у мальчиков (3:2).

В целом врожденная глаукома относится к патологии 1-го года жизни ребенка, так как к этому возрасту она проявляется более чем в 90% случаев.

При врожденной глаукоме имеются грубые признаки дисгенеза в углу передней камеры, поэтому она рано проявляется и быстро прогрессирует, приводя к безвозвратной потере зрения в течение 2—3 нед. В связи с этим особую роль играют ранняя диагностика и раннее хирургическое лечение, направленное на устранение препятствий току жидкости и создание искусственных путей оттока.

Ранняя диагностика, имеющая решающее значение для успешного лечения, возможна только при хорошем знании ранних признаков заболевания акушерами, неонатологами и микропедиатрами родильных домов, участковыми педиатрами и медсестрами, осуществляющими патронаж маленьких детей, так как детский офтальмолог осматривает всех детей лишь в 2-4-месячном возрасте с целью исключения врожденной патологии.

Этиология. Наследственная глаукома отмечается в 15% случаев, передается по аутосомно-рецессивному типу и часто сочетается с другими аномалиями глаза. Внутриутробная глаукома развивается при воздействии тератогенных факторов (рентгенологические исследования, гипоксия, авитаминозы, токсикозы, инфекционные заболевания).

Патогенез. Врожденная глаукома является следствием неправильного и неполного расщепления тканей в углу передней камеры в процессе эмбриогенеза, Дисгенез и аномалии угла передней камеры при врожденной глаукоме резко выражены. Главную роль, как и при первичной глаукоме взрослых, играет ретенция (затруднение оттока) внутриглазной жидкости. Изменения угла передней камеры могут быть самыми разнообразными вплоть до его полного нерасщепления и отсутствия многих звеньев путей оттока.

При врожденной глаукоме следует различать:

— ретенцию претрабекулярную при открытоугольной глаукоме, которая по частоте стоит на первом месте (62%). Угол открыт, но претрабекулярно определяется мезодермальная ткань;

— ретенцию претрабекулярную при закрытоугольной глаукоме (14,7%), которая может быть обусловлена закрытием трабекулы корнем радужки, цилиарным телом;

— трабекулярную ретенцию при глаукоме, которая может быть обусловлена недоразвитием трабекул, склерозом, отсутствием трабекулы, патологическим включением волокон ресничной мышцы в трабекулу;

— интрасклеральную ретенцию, возникающую при отсутствии, деформации, дислокации шлеммова канала, при недоразвитии склеральной шпоры, интрамуральных путей оттока вплоть до полного их отсутствия.

Эти грубые изменения в дренажной системе не оставляют надежд на успех терапевтического лечения и требуют срочного хирургического вмешательства.

Классификация первичной врожденной глаукомы (Е.И. Сидоренко)

Форма глаукомы	Стадия глаукомы	Внутриглазное давление	Стабильность глаукомы
Наследственная	I — начальная	Нормальное (а)	Стабильная
Внутриутробная	II — развитая ТП — далеко зашедшая	Умеренно повышенное (Ь)	
	IV — терминальная	Высокое (с)	Нестабильная

Стадии глаукомы обозначаются римскими цифрами, и их устанавливают по другим критериям, чем при первичной глаукоме взрослых. Наружные оболочки глаза у детей тонкие, эластичные, поэтому увеличение глаза становится первым и важным признаком развития глаукомы. У детей легче контролировать остроту зрения, нежели поле зрения, поэтому она служит вторым критерием. Третьим критерием развития глаукомного процесса являются изменения зрительного нерва.

I — начальная стадия:

а) сагитальный размер глаза и горизонтальный диаметр роговицы увеличены не более чем на 2 мм;

б, в) острота зрения и зрительный нерв не изменены.

II — развитая стадия:

а) сагитальный размер глаза и горизонтальный диаметр роговицы увеличены на 3 мм;

б) зрение снижено на 50%;

в) отмечается патологическая экскавация диска зрительного нерва.

III — далекозашедшая стадия:

а) размеры глаза и роговицы увеличены на 4 мм;

б) зрение снижено до светоощущения;

в) выраженная глаукоматозная экскавация зрительного нерва.

IV — терминальная стадия:

а) резкое увеличение глаза — буфтальм;

б) полная слепота;

в) патологическая глаукоматозная экскавация зрительного нерва.

Внутриглазное давление является второй характеристикой глаукоматозного процесса. Оценку внутриглазного давления проводят в следующих терминах: нормальное (а), умеренно повышенное (Ь), высокое (с).

Нормальное (а) внутриглазное тонометрическое давление — до 27 мм рт. ст. (истинное давление до 23 мм рт. ст.).

Умеренно повышенное (Ь) - ВГД в пределах 28-32 мм рт. ст. (истинное давление 23-28 мм рт. ст.).

Высокое (с) — ВГД 33 мм рт. ст. и более. Эти значения ВГД даны для тонометра Маклакова с массой 10 г.

Следующей характеристикой глаукомного процесса является его **стабильность.** К стабильной глаукоме относят случаи без увеличения глаза, снижения зрительных функций, отрицательной динамики в зрительном нерве по результатам систематических наблюдений. При отсутствии отрицательной динамики в течение 6 мес и более процесс считается стабилизированным.

К нестабильной глаукоме относятся случаи с отрицательной динамикой: патологическим увеличением глаза, снижением зрительных функций, сужением поля зрения по одному меридиану более 10°, увеличением скотом в парацентральной области поля зрения. На отрицательную динамику указывает появление краевой экскавации диска зрительного нерва или явное расширение и углубление имевшейся глаукоматозной экскавации. У детей экскавация очень изменчива и зависит от внутриглазного давления.

В конечном итоге офтальмологический диагноз на поликлиническом приеме имеет следующую формулировку: врожденная первичная, 1а, оперированная, стабильная глаукома.

В глазном стационаре в формулировке диагноза нужно указать, наследственная или врожденная глаукома, отметить уровень ретенции — претрабекулярная, трабекулярная, интрасклеральная глаукома и степень гониодисгенеза.

Диагностика врожденной глаукомы. При врожденной глаукоме отток внутриглазной жидкости резко затруднен, жидкость накапливается, повышается внутриглазное давление. Резко возрастающая нагрузка на наружную оболочку глаза заставляет ее растягиваться. Глаза ребенка в начале заболевания красивые: большие, выразительные, передняя камера углубляется, склера от растяжения становится голубоватой (просвечивает сосудистая оболочка) (рис. 85, см. вкл.).

При продолжающемся растяжении глазное яблоко резко увеличивается (буфтальм — «бычий глаз»), роговица мутнеет, склера резко истончается и в виде стафилом неравномерно выпячивается кнаружи. Слепые глаза колеблются в нистагме.

Начальные признаки врожденной глаукомы:

горизонтальный диаметр роговицы несколько больше возрастной нормы;

Можно ориентироваться на следующие размеры:

Возраст ребенка	Диаметр роговицы, мм	Глубина передней камеры, мм
Новорожденный	9-9,5	1,5-2
1 год	10-10,5	2,5
2—3 года	10,5-11	3-3,5

после 6 лет данные приближаются к размерам взрослого человека — диаметр роговицы около 11,5 мм, глубина передней камеры около 3,5 мм;

— углубляется передняя камера;

при повышении внутриглазного давления начинает растягиваться (расширяться) лимб, так как в этом месте наружная оболочка истонченная и непрочная. Лимб становится шире 1 мм;

расширяются передние цилпарные сосуды;

склера растягивается, и через нее просвечивает сосудистая оболочка, склера принимает нежный голубоватый оттенок;

появляется нежный (по типу «утреннего тумана») отек роговицы — опалесценция. Растяжение роговицы приводит к трещинам эндотелия и просачиванию жидкости в ее толщу. У 15% новорожденных отмечается физиологическая опалесценция роговицы, которая исчезает в течение 1 нед. Для дифференциальной диагностики в глаз ребенка закапывают 5% раствор глюкозы или глицерин — патологический отек проходит, а физиологическая опалесценция сохраняется;

к 2—3 мес совершенствуется черепно-мозговая иннервация и появляется светобоязнь в результате раздражения нервов роговицы;

зрачок расширяется, его реакция вялая из-за атрофии мышц;

на глазном дне отмечается сдвиг сосудистого пучка;

глаза большие, красивые, диаметр роговицы увеличивается, особенно по горизонтальному меридиану.

Лечение срочное, хирургическое.

ВТОРИЧНЫЕ ВРОЖДЕННЫЕ ГЛАУКОМЫ

Вторичные врожденные глаукомы отличаются от глаукомы взрослых разнообразием форм и являются следствием других заболеваний.

Вторичные врожденные офтальмологические глаукомы с аномалиями развития переднего отрезка глаза:

аниридия (отсутствие радужки) в 50% случаев может осложниться повышением внутриглазного давления. Глаукома проявляется чаще в подростковом возрасте. Дети с аниридией должны находиться под диспансерным наблюдением с систематическим контролем внутриглазного давления;

эктопия хрусталика нередко приводит к прижатию корня радужки к трабекуле или роговице смещенным хрусталиком, вызывая глаукому;

синдром Ригера — мезодермальный дисгенез радужки и роговицы, наследственное заболевание, передается по доминантному типу. Синдром включает гипоплазию переднего листка радужки, эмбриотоксон, мезодермальные перемычки, идущие от прикорневой части радужки к эмбриотоксону. Глаукома развивается, как правило, после первого десятилетия жизни, в связи с чем глазное яблоко обычно не увеличивается;

синдром Франка—Каменецкого наблюдается у мужчин, заболевание рецессивное, сцепленному с половой хромосомой. При этой гипоплазии радужка двухцветная: зрачковая зона в 1,5—2 мм сероватая, голубая или коричневая, ресничная зона более широкая и выглядит шоколадно-коричневой из-за обнажения пигментного листка. Глаукома развивается во втором десятилетии жизни.

Вторичные врожденные синдромные глаукомы:

синдром Стержа—Вебера (энцефалоокулофациальный гемиангиоматоз, энцефалотригеминальный ангиоматоз). Этиология выяснена не до конца, но большое место отводят наследственности. Системное заболевание, проявляющееся капиллярной гемангиомой лица, гемангиомой и очаговыми изменениями в головном мозге. Капиллярная гемангиома лица расположена по ходу ветвей тройничного нерва в виде обширных багровых пятен.

От степени интракраниального ангиоматоза зависит неврологическая симптоматика. Возможны эпилепсия, гидроцефалия, парезы, психические нарушения,

умственная отсталость. Глаукома развивается на стороне невуса при поражении век, особенно верхнего, и конъюнктивы. Такие больные нуждаются в систематическом контроле внутриглазного давления;

нейрофиброматоз. Врожденная глаукома возможна при его генерализованной форме с поражением кожи, костей, мозга, эндокринной системы и особенно при локализации в области верхнего века и виска;

синдром Марфана, синдром Маркезани — семейно-наследственные заболевания с поражением соединительной ткани, сердечно-сосудистой, костно-мышечной, эндокринной и других систем организма, сопровождающиеся эктопией хрусталика и как следствие вторичной глаукомой.

ВТОРИЧНЫЕ ПРИОБРЕТЕННЫЕ ГЛАУКОМЫ

Этот вид глауком развивается после заболеваний или травм глаза. Непосредственной причиной повышения внутриглазного давления при всех формах вторичной глаукомы служит нарушение оттока водянистой влаги из глаза. Вторичные глаукомы можно разделить на увеальную послевоспалительную глаукому; факогенную глаукому; сосудистую глаукому; травматическую глаукому; глаукому, вызванную дегенеративными процессами; неопластическую глаукому.

При увеальной глаукоме повышение внутриглазного давления вызвано образованием гониосинехий, скоплением экссудата в трабекулярной зоне, сращением и заращением зрачка. Анамнез и обнаружение описанных изменений в глазу позволяют установить диагноз.

Факогенные глаукомы возникают при заболеваниях хрусталика:

— факотопическая глаукома вызвана изменением положения хрусталика при его подвывихах или вывихах;

— набухание катаракты также может вызвать нарушение гидродинамики и повышение офтальмотонуса - факоморфическую глаукому;

— перезревающая катаракта вызывает факолитическую глаукому из-за рассасывания ее масс. Макрофаги, участвующие в этом, закрывают трабекулярные переплеты.

Вторичная сосудистая глаукома часто развивается после тромбоза центральной вены сетчатки, при диабете. Неоваскуляризация в углу передней камеры затрудняет отток жидкости из глаза.

Флебогипертензивная глаукома возникает при повышении давления в венозных сосудах глазницы при сосудистых опухолях или сдавлении верхней полой вены.

Травматическую глаукому делят на контузионную и раневую.

При контузии от гидродинамического удара часто повреждается трабекулярный аппарат и происходит расщепление угла передней камеры, что затрудняет отток жидкости из глаза. Травматическая глаукома обусловлена спаечным процессом в углу передней камеры.

Дегенеративная вторичная глаукома возникает при увеопатиях, факоматозах, старой отслойке сетчатки, при ретинопатиях различного генеза.

Неопластическая глаукома развивается при внутриглазных опухолях, когда продукты их распада затрудняют отток жидкости из глаза.

Ключевые слова

Гидродинамика
Внутриглазное давление
Трабекула, шлеммов канал
Склеральная шпора, цилиарная мышца
Угол передней камеры
Передняя и задняя камеры
Тонометрия, тонография
Гониоскопия
Глаукома
Гипертензия
Гипотония
Краевая экскавация диска зрительного нерва

Вопросы для самоконтроля

1. В чем принципиальное различие течения врожденной глаукомы и глаукомы взрослых?
2. Каково лечение при врожденной глаукоме?
3. В чем причины ошибок в диагностике острого приступа глаукомы?
4. Почему необходимо срочно направлять новорожденных с врожденной глаукомой на хирургическое лечение?
5. Какова роль медицинской культуры населения в профилактике слепоты от глаукомы?
6. Почему всем после 40 лет необходимо ежегодно измерять внутриглазное давление?
7. Какова роль неонатолога, акушера, микропедиатра, педиатра, патронажной медсестры в диагностике врожденной глаукомы?
8. Как проводят лечение острого приступа глаукомы?
9. Какова норма тонометрического давления?
10. Что вы знаете о классификации глауком?
11. По каким признакам определяют стадии глаукомы взрослых и детей?

ГЛАВА ПАТОЛОГИЯ ХРУСТАЛИКА

Усвоив материал этой главы, вы должны знать:

что собой представляет хрусталик в норме, при аномалиях его развития и заболеваниях;

как происходит рост хрусталика в течение жизни человека, за счет чего обеспечивается устойчивое центральное положение хрусталика;

причины возникновения амблиопии при патологии хрусталика;

в каких отделах хрусталика наблюдаются изменения при разных клинических формах врожденной катаракты, в чем различие врожденной и приобретенной катаракты;

какими методами можно исследовать хрусталик;

определение катаракты.

В России распространенность детской слепоты 1,6, слабовидения 3,5 на 10 000 детей. Среди причин слепоты и слабовидения у детей главное место принадлежит врожденным заболеваниям глаз (88—92% учащихся специализированных школ). Патология хрусталика как причина слепоты и слабовидения составляет от 10,0 до 19,5%. Возрастная катаракта очень часто приводит к ослаблению зрения у взрослых. У 50% людей в возрасте 65—74 лет встречается катаракта, в возрасте старше 75 лет этот процент увеличивается до 70.

При патологических состояниях хрусталика изменяются его форма, размеры, положение и прозрачность. Аномалии и заболевания хрусталика могут быть врожденными и приобретенными (старческие, осложненные, травматические, метаболические и вторичные катаракты). Врожденные катаракты, как правило, стационарные, приобретенные — прогрессирующие.

Методы исследования. При патологии хрусталика используют методики, позволяющие оценить его анатомо-функциональное состояние, а также стекловидного тела, сетчатки и зрительного нерва. Исследование начинают с осмотра в проходящем свете, затем переходят к биомикроскопии. Ультразвуковые методы (А- и В- методы) дают возможность

оценить состояние внутренних отделов глазного яблока. Для определения функционального состояния сетчатки, зрительного нерва, проводящих путей и центральных отделов зрительного анализатора используют электрофизиологические методы исследования, включающие электроретинографию, электроокулографию и исследование зрительных вызванных потенциалов коры головного мозга.

НОРМАЛЬНЫЙ ХРУСТАЛИК

Хрусталик представляет собой прозрачное тело в форме двояковыпуклой линзы. Преломляющая сила хрусталика равна 15—20 дптр, он является второй (после роговицы) по силе преломляющей средой оптической системы глаза. Воображаемая линия, соединяющая передний и задний полюса хрусталика, называется осью хрусталика. Нормальный хрусталик не имеет сосудов. В глазном яблоке он подвешен внутри сложного кольца (ресничный поясок, или циннова связка), многочисленные волокна которого тянутся от плоской части цилиарного тела и его отростков и прикрепляются к передней и задней капсулам хрусталика в области экватора. Капсула хрусталика представляет собой базальную мембрану, которая окружает ядро, кору и эпителий хрусталика.

Хрусталик непрерывно растет. При рождении диаметр хрусталика равен 6,4 мм, толщина — 3,5 мм, масса — около 90 мг. С возрастом диаметр хрусталика увеличивается до 9 мм, толщина — до 5 мм, масса составляет в среднем 255 мг.

Непосредственно позади передней капсулы расположен однослойный пласт эпителиальных клеток кубической формы, который выполняет трофическую и барьерную функции. Эти эпителиальные клетки хрусталика метаболически активны и могут синтезировать ДНК, РНК, протейный липиды. Они могут вырабатывать АТФ в соответствии с потребностями хрусталика. Эпителиальные клетки проявляют высокую митотическую активность в экваториальной зоне хрусталика, которая называется зоной роста. Недавно сформированные клетки мигрируют по направлению к экватору, где начинается их окончательная дифференцировка в волокна хрусталика. Эти изменения связаны с увеличением количества клеточных протеинов в мембранах каждой клетки.

Новые фибриллы укладываются, отодвигая к центру и уплотняя более старые волокна, со временем слои смещаются к центру. Эмбриональное и фетальное ядра сохраняются в центре хрусталика. Самые большие волокна составляют кору хрусталика. Швы хрусталика сформированы расположенными друг против друга верхушками клеточных отростков (передний шов) и основанием клеточных отростков (задний шов). Кроме Y-образных швов, расположенных внутри ядра хрусталика, наблюдаются многочисленные оптические зоны, разграниченные повторяющимися пластами хрусталиковых волокон с разной оптической плотностью. Морфологически отчетливого различия между корой и ядром нет; переход от одной зоны к следующей постепенный. После 20 лет центральные хрусталиковые волокна становятся менее податливыми, а ядро хрусталика — более плотным. После 40 лет из-за жесткости ядра хрусталика клинически уменьшается аккомодация, и в 60 лет ядро склерозировано.

У хрусталика нет кровоснабжения и иннервации. Всю жизнь эпителиальные клетки хрусталика в экваториальной зоне продолжают делиться и превращаются в хруста-

ликовые волокна, в результате чего происходит постоянный рост хрусталика. Хрусталик окружен камерной влагой и использует ее как источник питательных веществ и как «раковину» для отходов своей жизнедеятельности. У детей хрусталик содержит 65% воды и растворимые белки (а-, |5- и у-кристаллины).

ВРОЖДЕННЫЕ ДЕФЕКТЫ ХРУСТАЛИКА

Врожденная афакия — отсутствие хрусталика бывает очень редко. Врожденную афакию делят на первичную и вторичную. При первичной афакии хрусталиковая пластинка не отшнуровалась от наружной эктодермы в эмбриогенезе. При вторичной афакии формирующийся хрусталик спонтанно рассасывается. Оба вида афакии обычно сочетаются с другими аномалиями глаз.

Лентиконус и лентиглобус. Лентиконус — конусовидная локализованная деформация передней или задней поверхности хрусталика. Задний лентиконус встречается чаще, чем передний, обычно бывает односторонним и занимает аксиальное положение. При лентиглобусе наблюдается локализованная деформация поверхности хрусталика сферической формы. Задний лентиглобус встречается чаще, чем передний, и чаще сочетается с помутнением заднего полюса хрусталика. Рефракция в области лентиконуса и лентиглобуса миопическая. В проходящем свете деформация передней или задней капсулы хрусталика имеет характерный вид «капли масла», которую можно видеть на фоне красного рефлекса с глазного дна. Окружающие кортикальные волокна могут быть прозрачными или мутными. Деформация передней или задней поверхности хрусталика, как правило, приводит к понижению остроты зрения и может быть причиной развития амблиопии.

Колобома хрусталика — аномалия его формы. Первичная колобома —клиновидный дефект экваториального края хрусталика, который встречается как изолированная аномалия. Вторичная колобома — дефект экваториального края хрусталика, вызванный неправильным развитием цилиарного тела. Колобома хрусталика обычно расположена в нижнем квадранте. Аномалия может сочетаться с сосудистой колобомой. Помутнение кортикальных слоев или утолщение капсулы хрусталика возможно в соседних с колобомой отделах. В области колобомы зонулярные волокна полностью или частично отсутствуют.

Точка Миттендорфа, или гиалоидное тельце — аномалия, наблюдаемая в большинстве здоровых глаз. Маленькое пятнышко белого цвета обычно расположено на задней капсуле в нижненазальном секторе заднего полюса хрусталика. Точка Миттендорфа представляет собой остатки задней сосудистой оболочки хрусталика, а именно место, где гиалоидная артерия входит в контакт с задней поверхностью хрусталика. Иногда точка Миттендорфа сочетается с остатком гиалоидной артерии, отходящей в стекловидное тело.

Эпикапсулярная звезда является остатком собственной сосудистой оболочки хрусталика. Она состоит из крошечных отложений звездчатой формы в центре на передней капсуле хрусталика. Отложения имеют вид золотисто-коричневых крапинок, часто напоминающих следы цыплят.

Микросферофакия — аномалия, при которой диаметр хрусталика уменьшен и хрусталик имеет шарообразную форму. При биомикроскопии, когда зрачок медикаментозно

расширен, можно видеть экватор хрусталика. Шарообразная форма хрусталика приводит к увеличению преломляющей силы, и в результате у больного наблюдается миопия высокой степени. Сферический хрусталик может блокировать зрачок и вызвать закрытоугольную глаукому. Циклоплегики — средство выбора для снятия приступа закрытоугольной глаукомы у больных с микросферофакией, они уменьшают зрачковый блок, натягивая зонулярные волокна, уменьшая тем самым толщину хрусталика и оттягивая хрусталик назад. Лазерная иридотомия может также помочь в освобождении угла передней камеры у больных с микросферофакией.

Микросферофакия чаще наблюдается в составе синдрома Вайля—Маркезани. Больные с синдромом Вайля—Маркезани имеют маленький рост, короткие, как бы обрубленные пальцы и широкие кисти с уменьшенной подвижностью суставов.

Аниридия — частичное или почти полное отсутствие радужки. Это редкий синдром, который может сочетаться с диффузным васкуляризированным помутнением поверхностных слоев роговицы (паннус роговицы) и эпителиопатией, глаукомой, гипоплазией центральной ямки желтого тела (фовеа) и зрительного нерва, нистагмом. Аниридия почти всегда двусторонняя, 2/3 случаев составляет семейная, а 1/3 - спорадическая. При рождении у пациентов с аниридией возможны передние и задние полярные помутнения хрусталика. Кортикальные, субкапсулярные и слоистые помутнения хрусталика развиваются у 50—85% больных с аниридией в течение первых 20 лет жизни.

ВРОЖДЕННЫЕ И ДЕТСКИЕ КАТАРАКТЫ

Катаракта — частичное или полное помутнение вещества или капсулы хрусталика с понижением остроты зрения вплоть до полной его утраты (рис. 86). Помутнение хрусталика — основная причина слепоты в мире (16 млн человек).

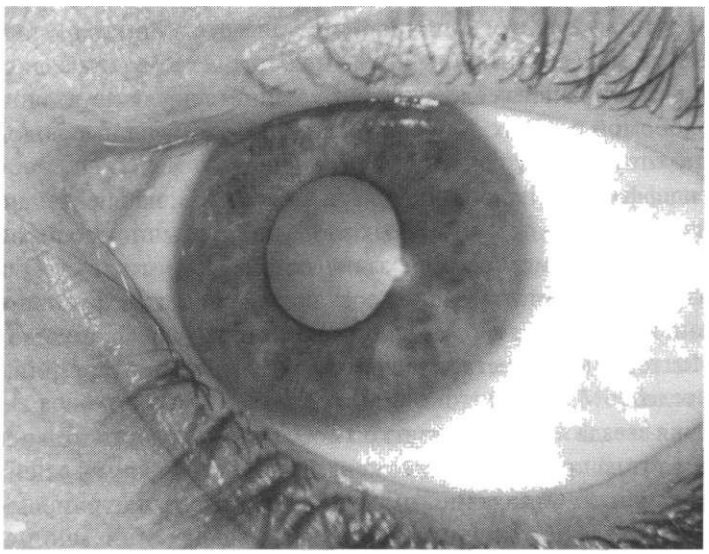

Рис. 86. Катаракта врожденная, простая диффузная III степени. В области зрачка диффузно мутный хрусталик.

Термин «врожденная катаракта» подразумевает помутнение хрусталика уже при рождении ребенка. Помутнение хрусталика в течение 1 -го года жизни называют детской катарактой. Некоторые помутнения хрусталика остаются незамеченными при рождении, и их обнаруживают только во время обследования, поэтому указанные термины часто считают равнозначными. Врожденные и детские катаракты встречаются с частотой 1:2000 новорожденных. Врожденные и детские катаракты могут быть двусторонними (85%) или односторонними. Их классифицируют по форме (полярная, шовная, ядерная, капсулярная, слоистая, полная, пленчатая), этиологии (наследственная и внутриутробная), присутствию специфических метаболических расстройств или связи с глазными аномалиями (аниридия, микрофтальм, лентиконус, внутриглазные опухоли — ретинобластома, медуллоэпителиома) или системными заболеваниями. Как правило, 1/3 врожденных или детских катаракт сочетается с другими синдромными болезнями (синдром Дауна, синдром Халлермана—Штрайффа—Франсуа, синдром Лоу, синдром Марфана, синдром Альпорта). 1/3 встречается как наследственное заболевание в большинстве случаев с аутосомно-доминантным типом наследования, также возможен аутосомно-рецессивный тип наследования, сцепленный с Х-хромосомой. В 1/3 случаев причина образования катаракт остается неизвестной. Метаболические болезни (сахарный диабет, галактоземия, гипокальциемия, болезнь Вестфаля—Вильсона—Коновалова, миотоническая дистрофия) обычно сочетаются с двусторонними катарактами. Внутриутробная инфекция (краснуха, цитомегаловирусная инфекция, ветряная оспа, герпес, сифилис, токсоплазмоз) может быть причиной возникновения врожденной катаракты.

Морфологическая классификация врожденных и детских катаракт. В зависимости от локализации, вида и степени помутнения хрусталика выделяют полярную, шовную, ядерную, капсулярную, слоистую, полную, пленчатую формы врожденных и детских катаракт.

При полярной катаракте изменения в хрусталике ведут к помутнению субкапсулярных слоев переднего или заднего полюса капсулы хрусталика. Передняя полярная катаракта — обычно маленькое двустороннее симметричное непрогрессирующее помутнение, которое не снижает остроту зрения. Также катаракты часто наследуются по аутосомно-доминантному типу. Передняя полярная катаракта иногда встречается в сочетании с другими глазными аномалиями (микрофтальм, остатки зрачковой мембраны и передний лентиконус).

Задняя полярная катаракта обычно приводит к большему снижению остроты зрения, чем передняя. Задняя полярная катаракта обычно стабильная и редко прогрессирует. Катаракты могут быть спорадическими или семейными. Семейная задняя полярная катаракта обычно двусторонняя и наследуется по аутосомно-доминантному типу. Спорадическая задняя полярная катаракта чаще односторонняя и может сочетаться с остатком сосудистой оболочки хрусталика или с такой аномалией задней капсулы, как лентиконус.

Шовная или звездчатая катаракта — помутнение Y-образного шва фетального ядра, редко приводит к ухудшению зрения. Двусторонняя и симметричная шовная катаракта часто наследуется по аутосомно-доминантному типу.

Врожденная ядерная катаракта представляет собой помутнение любого эмбрионального ядра или эмбрионального и фетального ядер. Катаракты обычно двусторонние, интенсивность помутнения ядра различная. Глазное яблоко с врожденной ядерной катарактой, как правило, уменьшено.

Капсулярная катаракта (пирамидальная) - ограниченное помутнение эпителия и передней капсулы хрусталика. Она отличается от передней полярной катаракты тем, что выступает в переднюю камеру. Капсулярные катаракты обычно не оказывают неблагоприятного влияния на зрение.

Зонулярная, или слоистая, катаракта — наиболее простой вид врожденной катаракты. Это двустороннее симметричное поражение. Помутнение развивается в результате кратковременного токсического воздействия во время эмбрионального роста хрусталика. Слоистая катаракта может наследоваться по аутосомно-доминантному типу.

Слоистая катаракта — помутнение определенных слоев или зон хрусталика. При биомикроскопии выявляется помутнение отдельных слоев хрусталика между прозрачным эмбриональным ядром и прозрачными слоями по его периферии. При боковом освещении слоистая катаракта имеет форму диска. Часто наблюдаются дополнительные помутнения подковообразной формы, которые располагаются по экватору слоистой катаракты. Эти помутнения называются «наездники».

Полная катаракта представляет собой помутнение всех хрусталиковых фибрилл. При прямой или непрямой офтальмоскопии рефлекс с глазного дна полностью отсутствует, сетчатка не просматривается. Некоторые катаракты могут быть частичными при рождении ребенка и быстро прогрессировать до полного помутнения хрусталика. Полная катаракта может быть односторонней или двусторонней и приводит к значительному понижению зрения.

Пленчатая катаракта встречается при рассасывании белков из целого или травмированного хрусталика. При этом передняя и задняя капсулы хрусталика спаиваются в твердую белую мембрану. Помутнение и деформация хрусталика — причина значительного понижения остроты зрения.

Краснуха у беременной может быть причиной повреждений плода, особенно при инфицировании в I триместре беременности. Системные проявления врожденной краснухи включают порок сердца, глухоту и задержку умственного развития. Катаракта как результат врожденного синдрома краснухи проявляется белым жемчужным помутнением ядра. Иногда формируется полная катаракта с разжижением кортикальных слоев хрусталика. Живые частицы вируса можно выделить из хрусталика ребенка спустя 3 года после рождения. Удаление катаракты может осложниться чрезмерным послеоперационным воспалением, вызванным освобождением вируса. Другие глазные проявления врожденного синдрома краснухи: рассеянная пигментная ретинопатия, нистагм, микрофтальм, глаукома, облаковидное помутнение роговицы. Несмотря на то что врожденный синдром краснухи может быть причиной и катаракты, и глаукомы, одновременное развитие этих состояний в одном глазу нехарактерно. Поражение органа зрения при краснухе достигает 49—53%.

Врожденная катаракта может развиться также вследствие внутриутробного поражения вирусом простого герпеса, цитомегаловирусом, токсоплазмой.

ДЕФЕКТЫ, СВЯЗАННЫЕ С РОСТОМ

Подвывих хрусталика (эктопия) — смещение хрусталика может быть врожденным и приобретенным. Подвывих — сложное смещение хрусталика из его нормальной позиции, но он остается в плоскости зрачка. Вывих — полное смещение хрусталика

из плоскости зрачка, подразумевает отрыв всех зонулярных волокон. При подвывихе хрусталика наблюдают снижение остроты зрения, заметный астигматизм, монокулярную диплопию, при биомикроскопии выявляется углубление передней камеры и иридодонез (дрожание радужки при резких движениях глаза). Потенциальные осложнения эктопии хрусталика: катаракта, смещение хрусталика в переднюю камеру или в стекловидное тело. Дислокация хрусталика в переднюю камеру или в плоскость зрачка может быть причиной зрачкового блока и закрытоугольной глаукомы. Дислокация хрусталика в стекловидное тело часто не имеет неблагоприятных последствий.

Нетравматическая эктопия хрусталика обычно ассоциируется с синдромом Марфана, синдромом Вайля—Маркезани, гомоцистинурией, аниридией и врожденной глаукомой. Эктопия хрусталика может встречаться как изолированная аномалия (простая эктопия хрусталика), которая обычно наследуется по аутосомно-доминантному типу, может сочетаться с аномалией зрачка при синдроме эктопии хрусталика и зрачка.

Синдром Марфана — наследственное заболевание с глазными, кардиальными и скелетными проявлениями. Хотя оно обычно наследуется по аутосомно-доминантному типу, у 15% больных не выявляется наследственной отягощенное™. Синдром Марфана — следствие аномалии фибринообразования. Больные непропорционально высокого роста, им свойственны арахнодактилия и деформация грудной клетки. Заболевание сочетается с кардиальными аномалиями, включающими аневризму аорты, пролапс митрального клапана и др.

От 50 до 80% больных с синдромом Марфана имеют эктопию хрусталика. Происходит двустороннее симметричное смещение подвывихнутых хрусталиков обычно кверху и в височную сторону, но встречаются и другие варианты. Подвывих хрусталика у некоторых больных прогрессирует, но у многих остается стабильным. При синдроме Марфана наблюдается миопия и увеличивается риск отслойки сетчатки. У детей с подвывихом хрусталика может развиться амблиопия, если анизометропия не была корригирована в раннем детстве.

Очки или контактные линзы устраняют ошибку рефракции и обеспечивают хорошую остроту зрения у большинства больных. В некоторых случаях острота зрения не улучшается с помощью очков или контактных линз, что становится показанием для удаления хрусталика. Экстракция хрусталика у больных с синдромом Марфана сопряжена с высоким риском интраоперационных и послеоперационных осложнений (потеря стекловидного тела, отслойка сетчатки).

Гомоцистинурия — аутосомно-рецессивное заболевание, связанное с врожденной ошибкой метаболизма метионина. Сывороточный уровень гомоцистина и метионина повышен. У больных развиваются судороги, остеопороз и наблюдается задержка умственного развития. В зонулярных волоконцах хрусталика имеется высокая концентрация цистеина, его дефицит приводит к нарушению нормального развития связки; пораженные волоконца склонны к ломкости и легко надрываются. Эктопия хрусталика при гомоцистинурии двусторонняя. Дислокация хрусталика появляется в младенчестве в 30% случаев, 80% больных находятся в возрасте от 1 года до 15 лет. Хрусталик обычно подвывихнут книзу и назально.

Эктопия хрусталика и зрачка — аутосомно-рецессивное заболевание, при котором хрусталик и зрачок смещаются в противоположных направлениях. Зрачок имеет неправильную, обычно щелевидную форму и смещен из нормальной позиции. Подвывихнутый хрусталик может разделять зрачок или полностью смещаться из области

зрачка. Заболевание обычно двустороннее, может сочетаться с осевой миопией, отслойкой сетчатки, увеличением диаметра роговицы, катарактой, необычной расцветкой радужки.

МЕТАБОЛИЧЕСКИЕ КАТАРАКТЫ

Сахарный диабет может влиять на прозрачность хрусталика, индекс его рефракции и объем аккомодации. Одновременно с повышением уровня сахара крови увеличивается содержание глюкозы в камерной влаге и хрусталике. Затем в хрусталик поступает вода, приводя к набуханию хрусталиковых волокон. Гидратация влияет на силу рефракции хрусталика. У больных диабетом возможны колебания рефракции, катаракта понижает остроту зрения. Диабетическая катаракта почти всегда двусторонняя, помутнения в хрусталике расположены субкапсулярно, появляются одномоментно и быстро прогрессируют, особенно у молодых людей с неконтролируемым уровнем сахара крови. Множественные серо-белые субкапсулярные помутнения первоначально располагаются в поверхностных передних и задних кортикальных слоях хрусталика. Вакуоли появляются на капсуле хрусталика и превращаются в белые субкапсулярные помутнения. Быстро созревшая двусторонняя катаракта у ребенка или подростка должна настораживать врача.

Галактоземия — аутосомно-рецессивное наследственное заболевание, при котором в организме новорожденного нарушено превращение галактозы, входящей в состав молочного сахара, в глюкозу. Излишнее содержание галактозы в тканях претерпевает метаболическое превращение в галактитол и сахарный спирт. Галактоземия может быть результатом дефекта одного из трех ферментов, участвующих в метаболизме галактозы. Обычно отсутствует фермент трансфераза, который и вызывает галактоземию.

При классической галактоземии с первых недель жизни отмечают отсутствие аппетита, гепатомегалию, желтуху. Если вовремя не установлен диагноз и не начато лечение, больные умирают. Отсутствие глюкозоредуцированной субстанции галактозы в моче подтверждает диагноз классической галактоземии. У 75% больных классической галактоземией развивается катаракта, обычно в течение первых недель после рождения. Накопление галактозы и галактитола внутри хрусталика ведет к повышению внутриклеточного осмотического давления, жидкость поступает в хрусталик. Ядро и эпинуклеарные слои коры приобретают вид «капель масла», видимых в проходящем свете. Без лечения катаракта прогрессирует до полного помутнения хрусталика. Лечение галактоземии предполагает исключение молока и молочных продуктов. В некоторых случаях ранняя катаракта может претерпевать обратное развитие при своевременной диагностике и соблюдении диеты.

Дефицит двух других ферментов - эпимеразы и галактокиназы - может также вызвать галактоземию. Дефицит этих ферментов встречается редко, а заболевание протекает легче.

Гипокальциемия (тетаническая катаракта). Катаракта может сформироваться при любом состоянии, которое ведет к гипокальциемии: тетании, спазмофилии, рахите, почечной недостаточности. Гипокальциемия может быть идиопатической или появиться в результате непредусмотренного удаления паратиреоидных желез во время операции на щитовидной железе. Двусторонняя катаракта проявля-

ется помутнениями различной интенсивности передних и задних слоев коры, которые расположены под капсулой хрусталика и обычно отделены от нее прозрачной зоной. Помутнение может быть стабильным или прогрессировать до полного помутнения кортикальных слоев.

Болезнь Вестфаля — Вильсона — Коновалова —аутосомно-рецессивное заболевание, при котором нарушен метаболизм меди. Возникает кольцо Кайзера—Флейшнера золотисто-коричневого цвета, которое образовано гранулами пигмента, расположенными в зоне десцеметовой оболочки. Кольцо отделяет от лимба полоска прозрачной роговичной ткани. Часто формируется подсолнухообразная катаракта. Коричневый пигмент откладывается под передней капсулой хрусталика и в субкапсулярных слоях коры в форме звезды, сходной с лепестками цветка подсолнуха. В большинстве случаев подсолнухообразная катаракта не приводит к серьезному ухудшению зрения.

Миотоническая дистрофия — аутосомно-доминантное наследственное заболевание с задержкой релаксации сокращенных мышц. У больных наблюдаются птоз, слабость мускулатуры лица, дефекты проводящей системы сердца. У больных с этим расстройством появляются многоцветные переливающиеся кристаллы в задних субкапсулярных слоях хрусталика. Помутнение прогрессирует до полного помутнения кортикальных слоев.

Белковое голодание. В опытах на животных доказана роль белкового голодания в формировании катаракты. Эпидемиологические данные свидетельствуют, что повышение в плазме уровня рибофлавина, витаминов С, Е и каротина сочетается с уменьшением риска развития ядерных и кортикальных катаракт. При сильной диарее с вероятностью метаболического и электролитного дисбаланса может увеличиваться риск развития катаракты.

КАТАРАКТА, СОЧЕТАЮЩАЯСЯ С УВЕИТОМ

Осложненная катаракта часто формируется на фоне хронического увеита различной этиологии (ревматоидный, туберкулезный, токсоплазмозный, вирусный и др.) из-за токсического воздействия продуктов воспаления на хрусталик. Развиваются задние субкапсулярные катаракты, возможны изменения в передних слоях хрусталика. Формирование задних синехий часто сочетается с утолщением передней капсулы и развитием фиброваскулярной мембраны в области зрачка. Изменения в хрусталике при осложненной подковообразной катаракте на фоне увеита могут прогрессировать до полного помутнения хрусталика. Под передней капсулой хрусталика могут наблюдаться отложения кальция.

МЕДИКАМЕНТОЗНО ВЫЗВАННЫЕ ИЗМЕНЕНИЯ В ХРУСТАЛИКЕ

Кортикостероиды при длительном применении могут быть причиной развития задней субкапсулярной катаракты. Формирование катаракты зависит от дозы, продолжительности лечения и индивидуальной чувствительности к кортикостероидам. Местное применение кортикостероидов при продолжительном лечении глазных дерматитов

также может привести к катаракте. Некоторые стероидные задние субкапсулярные катаракты у детей могут претерпевать обратное развитие при отмене препарата.

Фенотиазины — большая группа психотропных медикаментов, при применении которых в эпителии центральной зоны хрусталика откладывается пигмент. Помутнение чаще происходит при применении хлорпромазина и тиоридазина. Возникающее помутнение мало влияет на остроту зрения.

Миотики. Антихолинэстеразные препараты, такие, как эхотиофат йодид (фосфолин), демекарий бромид (тосмилен) и пилокарпина гидрохлорид, могут вызывать катаракту. Катаракта формируется у 20% больных после 55 мес применения пилокарпина и у 60% больных после применения фосфолина. Помутнение хрусталика становится результатом появления маленьких вакуолей за его передней капсулой. Эти вакуоли лучше выявляются в проходящем свете. Катаракта обычно развивается у пожилых больных, которые применяют антихолинэстеразные препараты местно.

ТРАВМАТИЧЕСКАЯ КАТАРАКТА

Тупое непроникающее ранение может стать причиной помутнения хрусталика как в остром, так и в позднем периоде. Контузионная катаракта может затрагивать только часть хрусталика или весь хрусталик. Начальным проявлением контузионной катаракты часто бывает звездчатое или розеткообразное помутнение, обычно расположенное по центру хрусталика, в которое вовлекается задняя капсула хрусталика. Розеткообразные катаракты могут прогрессировать до полного помутнения хрусталика. В некоторых случаях капсула хрусталика при тупой травме глазного яблока разрывается с последующей гидратацией волокон хрусталика, что приводит к его помутнению.

Дислокация и подвывих. Во время тупой травмы глаза сдавление может быть причиной последующего быстрого растяжения глазного яблока в экваториальной зоне. Это быстрое расширение в экваториальной зоне может привести к разрыву зонулярных волокон и стать причиной дислокации или подвывиха хрусталика. Хрусталик может сместиться в любом направлении, включая стекловидное тело и переднюю камеру.

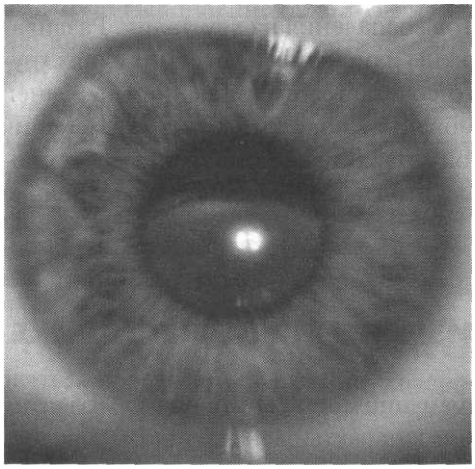

Рис. 87. Подвывих хрусталика.

Симптомы травматического подвывиха хрусталика включают колебание остроты зрения, ослабление аккомодации, монокулярную диплопию и высокий астигматизм. Часто присутствуют иридодонез и факодонез. При биомикроскопическом исследовании хрусталика через медикаментозно расширенный зрачок обнаруживается отрыв зонулярных волокон от экватора хрусталика (рис. 87). В некоторых случаях тупая травма приводит одновременно к дислокации хрусталика и развитию катаракты.

При проникающей травме хрусталика часто происходит помутнение коры в месте разрыва капсулы, обычно быстро прогрессирующее до полного помутнения. При

маленьком проникающем ранении капсулы хрусталика она иногда может закрыться регенерировавшим эпителием и все заканчивается формированием стационарной фокальной кортикальной катаракты.

РАДИАЦИОННЫЕ КАТАРАКТЫ

Хрусталик чрезвычайно чувствителен к ионизирующей радиации, хотя от момента экспозиции до клинического обнаружения катаракты может пройти 20 лет. Это связано с дозой радиации, возрастом пациента. Молодые люди, у которых активно растут клетки хрусталика, более восприимчивы к радиации. Первыми клиническими признаками катаракты, вызванной радиацией, становятся точечные субкапсулярные помутнения перед задней капсулой и за передней капсулой, которые расположены радиально к экватору хрусталика. Эти помутнения могут прогрессировать вплоть до полного помутнения хрусталика.

Инфракрасная радиация. Длительное воздействие на глаз инфракрасной радиации и сильной жары может быть причиной повреждения передней капсулы хрусталика в виде шелушения поверхностных слоев. Такое истинное испарение капсулы хрусталика, при котором испаряются наружные слои, редко наблюдается сегодня. Данные изменения могут сочетаться с формированием кортикальной катаракты.

Ультрафиолетовая радиация. Эпидемиологические данные свидетельствуют, что длительное воздействие ультрафиолетовых лучей сочетается с увеличением риска развития задней субкапсулярной катаракты. Хрусталик чувствителен к повреждению ультрафиолетовыми лучами с длиной волны 290—329 нм.

Химические повреждения. Попадание щелочи в конъюнктивальную полость вызывает повреждение конъюнктивы, роговицы и радужки и часто приводит к развитию катаракты. Щелочные соединения легко проникают в глаз, повышают pH камерной влаги и снижают в ней уровень глюкозы. Кортикальные катаракты могут формироваться в результате химического воздействия щелочи быстро или отсроченно. Кислота проникает в глаз труднее, чем щелочь, повреждение глазного яблока кислотой с меньшей вероятностью приводит к формированию катаракты.

Электрическая травма. Электрический удар может стать причиной коагуляции белков и привести к развитию катаракты. Изменения в хрусталике более вероятны, если ток проходит через голову пострадавшего. Первоначально в хрусталике появляются вакуоли под передней капсулой на периферии с последующим образованием помутнений линейной формы в передних субкапсулярных слоях. Катаракта, вызванная электрической травмой, может регрессировать, оставаться стационарной или прогрессировать в полную катаракту в течение месяцев и лет.

ВТОРИЧНЫЕ КАТАРАКТЫ

Одним из наиболее частых осложнений экстракции катаракт, приводящих к снижению зрения и необходимости повторных вмешательств, остается вторичная катаракта. Недостаточное удаление фрагментов передней капсулы хрусталика приводит к неполному удалению хрусталиковых масс, что создает условия для регенерации кап -

сулярного эпителия с новообразованием волокон хрусталика, заключенных между остатками передней и задней капсул (кольцо Земмеринга) и клеток-шаров Адамюка—Эльшнига (вакуольно перерожденные клетки капсулярного эпителия), а также служит причиной развития иридоциклита в послеоперационном периоде. Наиболее частой причиной вторичной катаракты у детей с заднекамерными интраокулярными линзами независимо от вида катаракты является фиброз задней капсулы, который у детей с врожденной катарактой развивается в 69% случаев.

ВОЗРАСТНЫЕ КАТАРАКТЫ

Патогенез возрастных катаракт многофакторный, он изучен не полностью. С возрастом увеличиваются масса и толщина хрусталика и уменьшается его аккомодационная сила. Ядро хрусталика подвергается компрессии новыми слоями кортикальных волокон, формирующихся концентрично, и становится тверже (склероз ядра). Кристаллины меняют химическую модификацию, увеличивается количество высокомолекулярных протеинов. В результате скопления протеинов происходят резкое колебание рефракционного индекса хрусталика, рассеивание солнечных лучей. Его прозрачность уменьшается. Химически измененные белки ядра хрусталика постепенно прокрашиваются. С возрастом хрусталик принимает оттенки от желтого до коричневого. Другие изменения в хрусталике с возрастом заключаются в уменьшении концентрации глютатиона и калия, увеличении концентрации натр™, кальция и содержания воды.

Возрастные катаракты бывают ядерными, кортикальными и задними субкапсулярными. У большинства пациентов помутнение развивается одновременно в разных отделах хрусталика (рис. 88, см. вкл.). По стадии развития катаракты делятся на начальные, незрелые, зрелые и перезрелые.

Кортикальные корковые катаракты. Изменения ионного состава коры хрусталика и гидратации волокон хрусталика ведут к помутнению кортикальных слоев хрусталика. Корковые катаракты обычно двусторонние и асимметричные. Их влияние на зрительные функции зависит от локализации помутнения относительно зрительной оси. Общий симптом кортикальных катаракт — ослепительный блеск, обнаруживаемый при боковом освещении. Возможно монокулярное двоение. Корковые катаракты очень сильно различаются по скорости прогрессирования. Некоторые из них долго остаются без изменений, а другие быстро прогрессируют.

Первый признак кортикальной катаракты обнаруживается при биомикроскопии — вакуоли и водяные щели в передней или задней коре. Хорошо видно расслоение кортикальных пластинок жидкостью. Клиновидные помутнения часто называют кортикальными спицами или клиновидными помутнениями, они формируются ближе к периферии хрусталика с ориентацией острого конца помутнения к его центру (начальная катаракта). При биомикроскопии кортикальные спицы проявляются как белые помутнения, а когда хрусталик исследуют в проходящем свете — как темная тень. Клиновидные помутнения могут увеличиваться и сливаться. При прогрессировании процесса хрусталик продолжает накапливать воду и увеличивается набухающая корковая (незрелая) катаракта. Острота зрения резко снижается. Когда кора в капсуле вокруг ядра полностью становится белой и непрозрачной, катаракту считают зрелой. В этой стадии остается лишь светоощущение с правильной проекцией света.

Катаракта становится перезрелой, когда перерожденный материал коры просачивается сквозь капсулу хрусталика. Остатки капсулы сморщиваются и сокращаются. При дальнейшем разжижении коры возможно свободное перемещение ядра внутри капсульного мешка - морганиева катаракта,

Патогистологически кортикальные катаракты характеризуются отеком хрусталиковых фибрилл.

Ядерные катаракты. В течение жизни ядро хрусталика окрашивается, становясь серым, затем серо-желтым, красным и красно-коричневым. Одновременно изменяется плотность ядра от мягкого к слегка плотному, затем средней плотности, плотному и, наконец, очень плотному. Достижение ядром плотной и очень плотной консистенции с окрашиванием от красного до красно-коричневого цвета становится причиной центрального помутнения хрусталика, которое называется ядерной катарактой. Для ядерной катаракты нехарактерно оводнение, ядро занимает почти весь хрусталик. Выраженность склероза, окрашивания и помутнения определяют при исследовании хрусталика методом биомикроскопии и исследования рефлекса с глазного дна при широком зрачке.

Ядерные катаракты медленно прогрессируют. Они обычно двусторонние, но могут быть асимметричными. Ядерные катаракты вызывают значительное ухудшение зрения вдаль, затем снижается зрение вблизи. На ранних стадиях помутнения хрусталика прогрессивное отвердевание ядра обычно приводит к увеличению индекса рефракции хрусталика и, следовательно, к миопическому сдвигу рефракции (хрусталиковая миопия). В некоторых случаях миопический сдвиг временно дает возможность больным с пресбиопией читать без очков. Редко резкое изменение показателей преломляющей силы склерозированного ядра и коры хрусталика может быть причиной односторонней диплопии. При полном склерозе ядро хрусталика становится темно-коричневым и называется бурой катарактой.

Патогистологически ядерная катаракта характеризуется однородностью ядра хрусталика с потерей клеточного расслоения.

Задние субкапсулярные или чашеобразные катаракты часто наблюдаются у пациентов моложе 60 лет. Задние субкапсулярные катаракты локализованы в задних кортикальных слоях и обычно в центре. Первым признаком формирования задней субкапсулярной катаракты становится переливчатый блеск в задних кортикальных слоях, который виден при биомикроскопии. В поздних стадиях появляются гранулированные помутнения и помутнение в виде бляхи задних кортикальных слоев.

Больные часто жалуются на ослепленность и плохое зрение при ярком освещении; задняя субкапсулярная катаракта больше загораживает зрачковое отверстие, если миоз вызван ярким светом или аккомодацией. Острота зрения вблизи уменьшается больше, чем вдаль. Некоторые больные испытывают монокулярное двоение. Обнаружить задние субкапсулярные катаракты биомикроскопически легче при расширенном зрачке.

Патогистологически задняя субкапсулярная катаракта сочетается с миграцией эпителиальных клеток хрусталика в заднюю субкапсулярную область. Вакуольно перерожденный эпителий носит название пузырьковых клеток.

Методы лечения катаракты. Медикаментозное лечение. Консервативная терапия катаракты применяется при начальном помутнении хрусталика для предупреждения его прогрессирования. Лекарственные препараты, применяемые при лече-

нии катаракт, содержат средства для коррекции метаболических процессов, нормализации электролитного обмена, окислительно-восстановительных процессов и уменьшения гидратации хрусталика (офтан-катахром, сэнкаталин, витайодурол, квинакс).

Хирургическое лечение катаракты. Экстракция катаракты остается основным методом лечения мутного хрусталика. Показания к оперативному лечению устанавливают индивидуально в зависимости от состояния зрительных функций, характера и интенсивности помутнения, возможности офтальмоскопии центральных и периферических участков глазного дна.

Экстракция катаракты может быть интра- и экстракапсулярной.

При интракапсулярной экстракции катаракты хрусталик извлекают в капсуле. Для этого используют капсульный пинцет или криоэкстрактор для примораживания хрусталика к металлическому стержню.

При экстракапсулярном методе экстракции после вскрытия передней капсулы хрусталика ядро выдавливают, а хрусталиковые массы аспирирутот. Хрусталиковая сумка остается нетронутой и в дальнейшем служит для размещения искусственного хрусталика.

Широкий операционный разрез (10—12 мм) при обоих методах может привести к развитию послеоперационного астигматизма. Борьба с высоким послеоперационным астигматизмом привела к разработке методов экстракции катаракты через тоннельные разрезы (роговичные и склерокорнеальные) шириной от 3 до 5 мм, на которые не накладывают швы. Для разрушения ядра хрусталика используют факофрагментацию — механическое дробление и факоэмульсификацию — ультразвуковое дробление ядра хрусталика. Возможна ИАГ-лазерная фрагментация — дробление ядра хрусталика лазерной энергией. Уменьшение операционного разреза обеспечивает минимальную травматизацию глаза, отсутствие индуцированного астигматизма, быстрое восстановление зрительных функций.

Современные малотравматичные способы экстракции катаракты у детей обеспечивают гладкое послеоперационное течение, уменьшение послеоперационных осложнений. Опасность формирования обскурационной амблиопии послужила толчком к развитию хирургических методов лечения врожденной катаракты в первые недели и месяцы жизни ребенка.

В настоящее время к основным методам экстракции катаракты у детей можно отнести аспирацию, ультразвуковую факоэмульсификацию, механическую ленсэктомию. Однако ни один из существующих *способов* хирургического лечения детских катаракт не имеет явных преимуществ перед остальными.

Аспирация была предложена в 1960 г. H.G. Shcheie. Ей свойственны простота, малая травматичность, возможность эвакуации хрусталиковых масс через небольшой разрез с минимальной потерей эндотелиальных клеток и сохранением в большинстве случаев формы зрачка. Аспирация с одномоментной ирригацией позволила снизить процент осложнений в 3—5 раз по сравнению с линеарной дисцизией, но метод оказался недостаточно эффективным при большом количестве вязких масс.

Факоэмульсификация предложена в 1967 г. C D. Kelman. Метод дает хорошие функциональные результаты при экстракции катаракт различной этиологии и заключается в отсасывании хрусталиковых масс после их разрушения ультразвуковой энергией. Факоэмульсификация эффективна при катарактах с вязким и плотным хрусталиковым веществом, позволяет более полно и быстро удалять катаракты любой плотности через разрез 3 мм с малой травматичностью и быстрой реабилитацией. В детской практике хрусталиковые массы удаляют в режиме аспирации-ирригации, а при вязких массах и плотном ядре ультразвук используют в режиме непродолжительного воздействия (1—2 импульса). Однако при всех достоинствах метод имеет специфические осложнения — повреждение ультразвуком пигментного эпителия радужки и эндотелия роговицы с последующим его отеком в 21,6% случаев. Факоэмульсификация неэффективна при пленчатых и полурассосавшихся катарактах.

J.H. Calhoun, R.D. Harley (1976) первыми успешно применили витреотом, разработанный в 1972 г. R. Machemer, в детской практике при удалении врожденной катаракты. Способ ленсэктомии совместил эффективность факоэмульсификации (практически полное удаление катарактальных масс любой вязкости и фрагментов хрусталиковой сумки) и малотравматичность аспирационно-ирригационной техники (отсутствие отрицательного воздействия на внутриглазные ткани). Однако и этому способу свойственны серьезные недостатки: повреждение зрачкового края радужки, развитие кистовидного макулярного отека и вторичной отслойки сетчатки после ленсэктомии. Развитие кистовидного макулярного отека в большей степени связано с тем, что ленсэктомия часто сопровождается иссечением задней капсулы для профилактики развития вторичной катаракты и передней витрэктомией для профилактики развития вторичной глаукомы.

Пленчатые, полурассосавшиеся и вторичные катаракты составляют особую группу. Для их удаления применяют комбинированные методы с использованием специально разработанного инструментария. Традиционные способы экстракции в таких случаях не позволяют полностью удалить плотные фрагменты хрусталиковых масс, фиброзно-измененные фрагменты капсул и плотные зрачковые мембраны. При частичном помутнении задней капсулы возможно проведение лазерной капсулотомии.

При различных способах экстракции катаракты используют несколько доступов.

К преимуществам транспупиллярного доступа с использованием роговичного разреза относятся простота и лучший обзор операционного поля по сравнению с трансцилиарным доступом. Одним из специфических осложнений экстракции катаракты роговичным доступом является образование витрео- и иридокорнеальных сращений, частота которых, по данным различных авторов, колеблется от 4 до 30%.

Трансцилиарный доступ обеспечивает полное удаление хрусталиковых масс любой вязкости при узком зрачке и относительно мелкой передней камере, быстрое и полное восстановление прозрачности оптических сред глаза, спокойное течение послеоперационного периода. К достоинствам трансцилиарного доступа относится возможность применения ленсэктомии при микрофтальме. При всех достоинствах трансцилиарный разрез вызывает более длительное по сравнению с роговичным доступом состояние повышенной проницаемости гематоофтальмического барьера, что *в* свою очередь является признаком воспалительного процесса в сосудистой оболочке.

Способы коррекции афакии. К средствам выбора коррекции афакии относятся очки, контактные линзы и хирургические методы (имплантация интраокулярных линз, рефракционная эпикератопластика). Однако все они имеют ряд существенных недостатков. Для очковой коррекции это ограничение поля зрения, значительное увеличение ретинального изображения. При односторонней афакии применение такой коррекции невозможно в связи с неравенством изображений одного и того же предмета на сетчатке здорового и афакичного глаза (анизейкония, равная 25—35%). Для восстановления бинокулярного зрения анизейкония не должна превышать 5%.

Широкое распространение получила контактная коррекция афакии, позволяющая добиться повышения остроты зрения до 0,4—1,0 у 25—68,8% детей и восстановить бинокулярное зрение в 30,4—50% случаев. Однако остаточная анизейкония (11%), индивидуальная непереносимость, аллергия и возможность развития инфекционных осложнений ограничивают применение контактных линз.

Интраокулярные линзы считаются оптимальным средством коррекции афакии в связи с отсутствием недостатков очковой и контактной коррекции. Небольшая степень анизейконии (2,84%) после имплантации интраокулярных линз способствует восстановлению высокой остроты зрения и бинокулярных функций у 77,4—98,5% больных. В 1949 г. Ridley предложил и выполнил первую операцию по имплантации интраокулярных линз. В 1958 г. D. Choyce сообщил об имплантации переднекамерной линзы ребенку с врожденной катарактой. О первой успешной имплантации интраокулярных линз с иридокапсулярной фиксацией детям с травматической катарактой в 1959 г. сообщили C D. Binkhorst, M.N. Gobin. Переднекамерные линзы и ирис-клипс-линзы приводили к эрозии зрачкового края, гифеме, глаукоме, дислокации интраокулярных линз и травме эндотелия с последующим отеком и дистрофией роговицы. Широкое внедрение микрохирургической техники, атравматичных методов

экстракции катаракты привело к заметному снижению типичных для экстракции катаракты осложнений, а появление заднекамерных интраокулярных линз, протекторов эндотелия, разработка техники непрерывного кругового капсулорексиса (круговое вскрытие передней капсулы хрусталика диаметром до 5 мм) позволили шире использовать интраокулярную коррекцию у детей. Средний возраст для имплантации интраокулярных линз при односторонней катаракте составляет 3 года, при двусторонней — 5 лет.

Хорошее зрение после экстракции катаракты с последующей коррекцией афакии играет важную роль в профилактике и лечении обскурационной амблиопии и косоглазия. Основным способом коррекции у детей с односторонней и двусторонней афакией являются контактные линзы. При двусторонней афакии у детей старше 1 года возможно применение очков. Несмотря на публикации об успешной имплантации заднекамерных интраокулярных линз у детей до 1 года с односторонней и двусторонней врожденной катарактой, широкого распространения интраокулярная коррекция у данного контингента больных не получила из-за специфического течения воспалительного процесса и сложности расчета оптической силы линзы. При коррекции афакии необходимо стремиться к полной коррекции аномалии рефракции. Пациентам назначают дополнительные очки для работы на близком расстоянии, которые сильнее линз для зрения на 2—3 дптр.

Ключевые слова

Хрусталик
Эмбриональное ядро
Фетальное ядро
Волокна хрусталика
Биомикроскопия
Лентиконус
Лентиглобус
Эктопия хрусталика
Колобома хрусталика
Микросферофакия
Микрофтальм
Катаракта
Врожденная катаракта
Приобретенная катаракта
Полярная катаракта
Шовная катаракта
Ядерная катаракта
Капсулярная катаракта
Зонулярная катаракта
Полная катаракта
Пленчатая катаракта
Травматическая катаракта
Вторичная катаракта
Осложненная катаракта
Корковая катаракта
Ядерная катаракта
Экстракция катаракты
Интракапсулярная экстракция
Экстракапсулярная экстракция
Аспирация
Факоэмульсификация
Ленсэктомия
Очки
Контактные линзы
Интраокулярные линзы

Вопросы для самоконтроля

1. Какое происхождение имеет хрусталик?
2. Каким образом осуществляется питание хрусталика?
3. Какими методами проводится исследование хрусталика?
4. Какие дефекты хрусталика являются врожденными?
5. С какими заболеваниями часто ассоциируется подвывих хрусталика?

6. Какие симптомы характерны для подвывиха хрусталика?
7. Что такое катаракта?
8. Какие основные клинические формы врожденного помутнения хрусталика?
9. Что является причиной развития врожденной катаракты?
10. Что можно заподозрить при обнаружении «капли масла» во время осмотра хрусталика в проходящем свете?
11. Чем может быть вызвано травматическое повреждение хрусталика?
12. Что может привести к возникновению вторичной катаракты?
13. Чем отличается врожденная катаракта от приобретенной?
14. Чем корковая катаракта отличается от ядерной?
15. Какими способами производят удаление мутного хрусталика?
16. Какие основные методы экстракции катаракты у детей вы знаете?
17. Какие способы коррекции афакии существуют?

Г Ш

1С

ТРАВМА ОРГАНА ЗРЕНИЯ

Усвоив материал этой главы, вы должны знать:

симптомы контузий мягких тканей глазницы;

классификацию травм глазного яблока;

симптомы переломов глазницы;

клинику халькоза и сидероза глаза;

диагностику инородных тел глаза;

что такое симпатическая офтальмия и какова ее профилактика;

особенности детского и военного глазного травматизма;

методы лечения при химических и термических ожогах глаз;

профилактику глазного травматизма.

Клиническая картина травмы органа зрения полиморфна и сочетает повреждения как одной, так и нескольких оболочек глаза, а иногда и всех оболочек, что приводит глаз к гибели.

ТРАВМА ГЛАЗНИЦЫ И ВСПОМОГАТЕЛЬНЫХ ОРГАНОВ ГЛАЗА

Травмы глазницы мирного времени делят на бытовые, производственные, сельскохозяйственные, транспортные и др. В зависимости от механизма возникновения различают травмы, возникающие при падении, ударе тупым или острым предметом, а также огнестрельные ранения. В связи с разнообразием механизмов травмы одновременно возможны контузии, открытые повреждения мягких тканей, переломы костных стенок, внедрение в полость глазницы инородных тел. Травмы могут быть изолированными или сочетаться с повреждениями головного мозга и околоносовых пазух.

В зависимости от тяжести переломов глазницы их симптомы различны: боли, затуманивание зрения в результате шока, диплопия, которая возникает почти незамедлитель-

но и может оставаться долго. При переломах наблюдаются также отек и гематома век, сужение глазной щели, ограничение подвижности глазного яблока, энофтальм (или экзофтальм), птоз, подкожная эмфизема, которая обусловливает крепитацию при пальпации.

В зависимости от ранящего оружия (тяжелый предмет, нож, стекло, шило) ранения мягких тканей глазницы могут быть рваными, резаными, колотыми.

Переломы костных стенок — наиболее часто встречающийся вид травм глазницы мирного времени, возникают при ударах тяжелыми предметами: топором, ломом, кирпичом и т.д. При открытых переломах костных стенок глазницы имеется сообщение полости глазницы с внешней средой.

Во многих случаях травмы глазницы сопровождаются повреждениями глазного яблока. Ранения глазницы, при которых одновременно происходит травма глаза, называют сочетанными. При ранениях глазницы в ее полость нередко внедряется инородное тело.

Неогнестрельные повреждения глазницы. Контузии мягких тканей. К контузиям относятся тупые травмы мягких тканей глазницы без видимых нарушений их анатомической целости.

Пострадавшие с контузиями глазницы жалуются на тошноту, рвоту. У них отмечаются брадикардия, резко выраженная гематома век, субконъюнктивальное кровоизлияние, ограничение подвижности глазного яблока, экзофтальм. Возможно снижение зрения или полная его потеря. После контузий мягких тканей глазницы могут возникнуть вторичный менингит и абсцесс головного мозга, что связано с проникновением инфекции из нагноившейся гематомы глазницы в полость черепа. Следствием контузии может быть частичная или полная атрофия зрительного нерва.

Консервативное лечение контузий мягких тканей глазницы состоит в назначении строгого постельного режима, внутривенного вливания 30 мл 10% раствора хлорида натрия, внутримышечных инъекций 10 мл 25% раствора сульфата магния. Внутрь дают глицерин по 1—1,5 г/кг, местно назначают холод. Для уменьшения проницаемости сосудов назначают рутин (0,05—0,1 г) с аскорбиновой кислотой внутрь 2—3 раза в день.

Показаны гемостатические средства: переливание одногруппной крови (по 50—100 мл), внутривенные вливания 20 мл 10% раствора хлорида кальция, прием внутрь аминокапроновой кислоты по 2—3 г 3—5 раз в сутки или внутривенное капельное введение 5% раствора аминокапроновой кислоты (до 100 мл), фибриноген внутривенно капельно по 3—4 мл. Через 2—3 нед после травмы можно начать ультразвуковую терапию.

Для улучшения обмена веществ в зрительном нерве применяют препараты, воздействующие на трофику тканей, — синтез нуклеиновых кислот: неробол (по 0,005 г 2 раза в день), ретаболил (внутримышечно 1 мл в неделю), а также пентоксил (по 0,2—0,4 г 3—4 раза в день) и метилурацил (по 0,5 г 3—4 раза в день) внутрь.

Показанием к хирургическому лечению является обширное кровоизлияние в глазницу со значительным экзофтальмом, смещением глазного яблока, резким ограничением его подвижности в одну из сторон, не проявляющее тенденции к обратному развитию на 3—4-й день после травмы.

Производят разрез мягких тканей в той части глазницы, где имеется гематома.

Раны мягких тканей глазницы могут быть рваными, резаными и колотыми. Рваные раны сопровождаются выпадением жировой клетчатки, повреждением наружных мышц глаза, ранением слезной железы; возможны опущение верхнего века, офтальмоплегия, экзофтальм.

При рваных ранах мягких тканей в первую очередь производят их ревизию (определение размеров и глубины раны, а также ее отношения к костным стенкам глазницы). Важно установить, не распространяется ли раневой канал в полость черепа и околоносовые пазухи. Всем пострадавшим с травмами мягких тканей глазницы производят рентгенографию в двух проекциях.

Первичная хирургическая обработка рваных ран мягких тканей глазницы состоит в экономном иссечении загрязненных краев раны в пределах 0,1 — 1 мм, иногда можно ограничиться их подравниванием. Раневой канал промывают растворами фурацилина, этакридина лактата или перекисью водорода.

По показаниям выполняют пластику ран прилежащими тканями.

Колотые ранения вызывают экзофтальм, офтальмоплегию, опущение верхнего века, что свидетельствует о глубоком раневом канале и поражении нервных стволов и сосудов у вершины глазницы. Тяжесть колотых ранений определяет, в частности, повреждение зрительного нерва.

Тактика в отношении колотых ранений мягких тканей глазницы такая же, как при любых подобных травмах. Производят тщательную ревизию раневого канала и первичную хирургическую обработку. Мягкие ткани рассекают на протяжении 2—2,5 см; раневой канал исследуют осторожно, максимально щадя подниматель верхнего века, наружные мышцы глаза, сосуды, нервы. После исключения проникновения раневого канала в полость черепа или околоносовые пазухи и исключения инородного тела в глазнице на рану накладывают швы.

При резаных ранах производят ревизию раны и первичную хирургическую обработку с восстановлением анатомических соотношений мягких тканей глазницы.

Ранения мягких тканей глазницы с проникновением деревянных инородных тел не позволяют в ряде случаев установить точную локализацию осколков. Инородное тело часто располагается в противоположном по отношению к входному отверстию квадранте глазницы, что вызывает технические трудности при проведении разреза по раневому каналу. Близкое расположение повреждения к зрительному нерву создает опасность травматизации зрительного нерва с потерей зрения. Кроме основного, часто бывает несколько мелких инородных тел, в связи с чем извлечение большого инородного тела не приводит к ликвидации воспалительного процесса.

Клинически выявляется экзофтальм со смещением глазного яблока в сторону, противоположную локализации процесса. При выраженном ретробульбарном процессе имеется хемоз конъюнктивы. Гнойный ретробульбарный процесс, экзофтальм, раневой ход со свежими грануляциями, из которого выделяется гной, свидетельствуют о том, что в глазнице, возможно, находится деревянное инородное тело.

Для определения локализации инородного тела применяют рентгенологическое исследование, ультразвуковую эхографию, в том числе сканирование, компьютерную томографию, а также введение контрастного вещества в свищевой ход.

Удаление инородных тел из глазницы. После уточнения места расположения инородного тела в глазнице производят орбитотомию в зоне локализации осколка, послойно разделяют ткани, осторожно продвигаясь к инородному телу. Если прощупывается конгломерат соединительной ткани, окружающий осколок, его следует выделить и удалить с капсулой единым блоком, так как при выделении инородное тело может распасться на мелкие осколки. После извлечения инородного тела следует произвести тщательную ревизию места вмешательства с удалением всех мелких осколков.

Травмы придатков глаза. Травматические повреждения придатков глаза так же разнообразны, как и раны глазного яблока. Практически невозможно найти двух пострадавших с одинаковыми по типу и механизму ранениями. Хирургическую обработку ран в таких случаях производят в соответствии с общепринятыми установками.

Повреждения век включают в себя резаные, рваные и колотые раны. Возможны изолированные повреждения кожи, мышцы, хрящевой пластинки, конъюнктивы или их различные комбинации. Наиболее сложны для репозиции рваные раны. Если неправильное сопоставление краев кожной раны может не иметь неблагоприятных последствий, то неадекватное ушивание тарзальной пластинки практически всегда приводит к стойкой деформации века.

Первостепенная задача во время хирургической обработки — очень точное создание правильного контура края века.

Только идеальное сопоставление линии ресниц, а также переднего и заднего ребер века позволяет избежать образования уродливой выемки на краю века. Затем приступают к восстановлению целости остальной хрящевой пластинки. Если края раны размозжены, то их необходимо ровно срезать, создав новые параллельные, хорошо сопоставляемые раневые поверхности. Последовательность наложения швов определяют индивидуально в каждом конкретном случае. Обычно ушивание производят следующим образом. По серой линии интрамаргинального пространства накладывают шелковый шов 5/0 или 6/0, а затем по одному шву 6/0 или 8/0 на заднее и переднее ребра века. Рану хряща можно ушить наложением рассасывающихся швов 6/0 на передние губы раны хряща или нерассасывающихся швов той же толщины на задние губы раны. Преимущество первого способа состоит в отсутствии контакта шовного материала с роговицей.

При применении второго способа для уменьшения риска развития осложнений длинные концы задних швов выводят вперед и накладывают на двойной узел переднего маргинального шва, который после этого завязывают еще дважды, удерживая концы нитей направленными кпереди. Далее в соответствии с принципом послойной обработки ушивают рану мышечно-фасциального слоя рассасывающимися швами 6/0.

Первоначальную адаптацию краев кожной раны производят отдельными швами в узловых точках (обычно это места изломов по ходу раны), окончательную — непрерывным швом или отдельными швами. Для нежной кожи век наиболее подходит шелк или нейлон 6/—8/0. Интервал между стежками на горизонтальной ране может доходить до 5мм, а на вертикальной не должен превышать 2 мм. Оптимальное расстояние между местом вкола иглы и краем раны при указанной толщине нити составляет 1 мм. Степень натяжения шва зависит от слоя: на хряще узел завязывают с большим натяжением, мышечно-фасциальный слой ушивают без особых усилий, кожный шов затягивают до хорошего сопоставления краев с учетом инфильтрационной анестезии и отека тканей.

При дефекте ткани первичная хирургическая обработка раны более трудоемка. При небольших дефектах края раны сближают и фиксируют, используя технику прямого сшивания или метод Уилера. Неровные или размозженные края срезают таким образом, чтобы сопоставляемые поверхности были конгруэнтны.

ПОВРЕЖДЕНИЯ ГЛАЗНОГО ЯБЛОКА

Травму глазного яблока можно разделить на тупую, непроникающую и проникающую. Тупая травма может произойти от удара тупым предметом (кулаком, палкойит. д.).

Тупая травма глаза проявляется кровоизлиянием под конъюнктиву, в переднюю камеру (гифема), в стекловидное тело (гемофтальм), сетчатку.

Выраженность кровоизлияния различна — от еле заметной красной полоски на дне передней камеры до заполнения кровью всей передней камеры и полости стекловидного тела (рис. 89, см. вкл.). При гифеме кровоизлияния происходят из сосудов радужки, а при гемофтальме — также из сосудов сетчатки и сосудистой оболочки. Наряду с гифемой нередко можно отметить надрывы зрачкового края радужки, придающие зрачку неправильную форму. При большой силе удара часть радужки может оторваться от корнеосклеральной границы *(iridodialis).* Наконец, вся радужка может оторваться и в виде комочка упасть на дно передней камеры.

Особенно часто при травмах нарушается целость капсулы хрусталика, в результате чего развивается травматическая катаракта. Вследствие отрыва цинновой связки может произойти подвывих или вывих хрусталика в стекловидное тело или в переднюю камеру, при разрыве склеры — под конъюнктиву.

Тупые повреждения глаз вызывают самые разнообразные изменения в сетчатке и в сосудистой оболочке. К наиболее легким относится коммоция сетчатки *{commotio retine),* при которой развивается ее молочно-белое помутнение. Кровоизлияния, иногда даже незначительные, могут скрыть разрывы сетчатки и сосудистой оболочки (рис. 90, см. вкл.). Они обнаруживаются только после рассасывания кровоизлияний.

Хирургические методы обработки проникающих ран глаза. При проникающих ранениях переднего сегмента глаза хирург в первую очередь должен изучить анамнез. К анамнестическим сведениям при любых ранениях следует относиться с определенной настороженностью. Медико-юридические последствия повреждения глаз увеличивают важность подробной записи анамнеза и результатов обследований, к которым могут быть приложены рисунки. Необходимо быть особенно внимательным к анамнестическим сведениям, получаемым от детей. Нередко ребенок получает травму в обстоятельствах, от которых его постоянно предостерегали, и поэтому скрывает истинную причину травмы.

Основные принципы микрохирургической техники зависят от совершенных микроскопов, микрохирургического инструментария и шовного материала. В настоящее время используют операционные микроскопы зарубежного и отечественного производства.

Обработка проникающих ран роговицы должна обеспечить по возможности полное восстановление анатомической структуры с целью максимального сохранения функции.

По мнению Р.А. Гундоровой (1978), Troutman (1973), при операциях на роговице следует накладывать глубокие швы из некрученого однонитевого нейлона диаметром 22 или 13-15 мкм. Для этой цели рекомендуется использовать иглу диаметром 9 мм, конец которой изогнут под углом 30° внутрь, чтобы было удобнее производить вкол в глубь роговицы.

При обработке проникающих ран глаза большое значение имеет глубина наложения шва. Большинство авторов считают, что она должна составлять не менее 2/3 толщины роговицы, так как при прошивании 1/3 или 1/2 остаются зияющими нижние губы раны и только наложение шва на 2/3 толщины обеспечивает наилучшую адаптацию краев раны

При плохой адаптации краев раны роговицы возможна пролиферация в переднюю камеру задней пограничной пластинки и эндотелия, что биомикроскопически плохо диагностируется и может вызвать длительные иридоциклиты.

При микрохирургической обработке раны необходимо правильно выбрать шаг шва, т. е. расстояние от места вкола и выкола иглы до края раны. Если шаг шва очень маленький, то даже при идеальной микрохирургической обработке шов может прорезаться. При большом шаге возможна инвагинация краев раны. Лучше всего накладывать шов на расстоянии 1 мм от краев раны. Ушивание при скошенных лимбальных ранах связано с определенными сложностями. В таких случаях рекомендуют делать большой шаг в сторону, обращенную к лимбу, и меньший шаг от лимба.

При обработке проникающих ранений глаза лучше накладывать узловые швы. Это объясняется тем, что узловые (отдельные) швы выполняют две функции: создают лучшие условия для адаптации краев раны и выравнивают измененную конфигурацию раны. Непрерывный шов обеспечивает только адаптацию краев раны. В связи с этим при проникающих ранениях обязательно накладывают узловые швы, причем расстояние между ними должно быть не более 1 мм, а при небольших ранах — 2 мм.

При использовании микрохирургической техники шелковые швы удаляют через 3—4 нед, а синтетические швы — через 1,5-2 мес.

Для обработки звездчатых проникающих ран лучше использовать кисетный шов - проведение через все углы рваной раны кругового шва. В последующем обязательно накладывают отдельные швы на все участки, которые отходят от центра раны.

При проникающей ране роговицы с выпадением радужки раньше ее обязательно отсекали. В настоящее время благодаря мощным антибиотикам опасность инфицирования при вправлении радужки значительно уменьшилась. Радужку вправляют с помощью хирургического шпателя через рану или дополнительный разрез у лимба. Если вправление ригидной радужки затруднено, то производят небольшую иридотомию.

Опыт показывает, что в процессе обработки раны может возникнуть необходимость в проведении операций трех видов.

При проникающей звездчатой ране роговицы с достаточно ровными краями, травмой хрусталика и изменениями в стекловидном теле рекомендуется наложить швы на края раны, развести их и выполнить экстракцию катаракты.

Если раскрыть рану, чтобы удалить хрусталик, довольно сложно, проникающую рану обрабатывают обычным способом и делают дополнительный разрез по лимбу (или с конъюнктивальным лоскутом), через который проводят все операции на хрусталике, радужке и стекловидном теле. В ряде случаев могут потребоваться операции на сетчатке.

Если соединить края размозженной раны роговицы практически невозможно, рекомендуется пересадка роговицы. Трепаном намечают границы иссекаемых тканей, делают прокол бритвенным лезвием, ножницами иссекают всю травмированную часть роговицы, производят операцию на хрусталике и стекловидном теле (если это требуется) и пересадку роговицы с наложением непрерывного шва или отдельных швов.

Хирургическая обработка ран склеры. Пластика склеры. Ранения склеры редко бывают изолированными. Их тяжесть определяется сопутствующими осложнениями: выпадением сосудистой оболочки, кровоизлияниями в стекловидное тело и т.д.

Наиболее тяжелые повреждения склеры сопровождаются дефектом ткани, причем наибольшие трудности возникают при ее субконъюнктивальных разрывах. При этом основными задачами офтальмолога становятся диагностика ранений, особенно старых, и хирургическая обработка, способствующая своевременному и надежному восстановлению герметичности глазного яблока и структурных соотношений внутри глаза.

При травме склеры производят восстановительные операции при свежих ранениях без дефекта склеры и с ее дефектом.

Одновременно с каждой из указанных пластических операций можно выполнить операции на ресничном теле и сосудистой оболочке глаза при ее выпадении, ущемлении, растяжении и дефекте (диатермия, криопексия при выпадении, вправление, иссечение, ушивание сосудов, наложение сосудистого анастомоза); операции на стекловидном теле (удаление осколка, локальная витрэктомия, последовательная витрэктомия при гемофталъме); склеропластические операции при отслойке сетчатки (вдавление, циркляжт. д.).

При первичной обработке проникающей раны склеры рекомендуется наложить швы склеральные глубиной на 2/3, шелковые или супрамидные 8/0—10/0 с шагом 1 мм. Расстояние между ними не должно превышать 2 мм. Желательно погрузить узлы в рану или очень коротко обрезать шовный материал над узлами.

При обработке раны склеры очень важна хорошая ревизия раны с широким разрезом конъюнктивы. В случае небольшого выпадения и ущемления в ране ресничного тела или сосудистой оболочки рекомендуется *после* орошения ткани раствором антибиотиков осторожно вправить выпавшую ткань и наложить швы. Если при вправлении возникают затруднения, то выполняют криопексию либо термокоагуляцию сосудистой оболочки или ресничного тела. В результате сосудистая оболочка уплощается, кровотечение останавливается, что позволяет наложить швы на склеру.

Проникающие ранения глаза с внедрением инородных тел

При подозрении на попадание инородного тела в глаз большое значение имеет анамнез. Тщательно собранные данные об обстоятельствах травмы часто имеют решающее значение. История болезни нередко содержит данные о природе инородного тела и даже о его локализации.

Если осколок проходит через склеру за пределами видимой при обследовании части глаза, входное отверстие в роговице и склере не выявляется.

При ранах роговицы значительных размеров может отсутствовать передняя камера, наблюдаются кровоизлияния в переднюю камеру. Если осколок внедрился в глаз эксцентрично, то при биомикроскопии определяется отверстие в радужке. При центральном расположении раны отверстие в радужке может отсутствовать, но тогда имеется травма хрусталика.

При проникновении инородного тела через хрусталик определяется травматическая катаракта. Помутнение хрусталика может быть разной интенсивности — от полного, с выпадением хрусталиковых масс в переднюю камеру до частичной задней чашеобразной катаракты.

Кровоизлияние в стекловидное тело различной интенсивности чаще наблюдается при травме инородным телом цилиарного тела или сосудистой оболочки. При внедрении большого инородного тела определяется зияние раны роговицы или склеры с выпадением сосудистой оболочки и стекловидного тела.

При биомикроскопическом исследовании инородное тело иногда выявляется в передней камере, хрусталике или стекловидном теле. Если удается провести офтальмоскопию (прозрачный хрусталик), инородное тело можно увидеть в стекловидном теле или на глазном дне (рис. 91, см. вкл.).

Если осколок не виден, то при его диагностике могут помочь следующие клинические признаки:

проникающая рана в склере глаза;

раневой канал в роговице, радужке и хрусталике;

несоответствие между величиной раны и остротой зрения, значительное понижение зрения при незначительной ране глаза;

- повреждение радужки и хрусталика, кровь в передней камере, кровоизлияние в стекловидное тело;

гнойный экссудат в передней камере;

пузырьки воздуха в стекловидном теле в течение 1-х суток после ранения;

глубокая передняя камера и гипотония;

ирит или иридоциклит у больных, профессия которых позволяет предполагать повреждение глаза инородным телом;

односторонний мидриаз спустя 3—6 нед после травмы;

локальная или тотальная эндотелиально-эпителиальная дистрофия роговицы при локализации осколка в радужно-роговичном углу.

Инородное тело необходимо обязательно удалять, так как может развиться сидероз или халькоз, приводящие к токсическому повреждению сетчатки и слепоте.

Сидероз глаза. При длительном пребывании железосодержащего инородного тела в глазу развивается его сидероз.

Местный сидероз роговицы выражается в коричневой пигментации вокруг осколка или в пропитывании солями железа стромы роговицы и отложении пигмента коричневого цвета и виде пыли на эндотелии роговицы со стороны передней камеры, что создает ее коричневую опалесценцию.

Радужка имеет более темную, часто коричневую окраску, что связано с отложением большого количества зерен желто-бурого пигмента.

В радужно-роговичном углу при гониоскопии выявляют отложения пигмента в виде экзогенной и эндогенной пигментации шлеммова канала (венозная пазуха склеры).

В хрусталике наряду с помутнениями, вызванными его травмой, под передней капсулой наблюдаются отложения коричневых зерен пигмента.

Халькоз глаза. Изменения в оболочках и жидкостях глаза при длительном пребывании медного инородного тела в глазу называется халькозом.

В эпителии и строме роговицы наблюдаются отложения зеленовато-желтого пигмента в виде мельчайших зернышек. Радужка окрашена в зеленоватый или зеленовато-желтый цвет. Отмечается зеленовато-желтая опалесценция влаги передней камеры.

Кольцо (диск) на передней капсуле хрусталика, соответствующее по ширине зрачку, с отходящими от него радиальными лучами помутнения, напоминающими лепестки подсолнуха, — постоянный признак халькоза.

Изменения сетчатки при халькозе локализуются преимущественно в области желтого пятна, где определяется венчик, состоящий из отдельных очажков разнообразной величины и формы, цвет которых варьирует от желтоватого до медно-красного. Иногда они располагаются вокруг центральной ямки в несколько рядов.

Для диагностики инородных тел глаза и глазницы применяют рентгенодиагностику с использованием протеза-индикатора Комбера—Балтина, компьютерную томографию, гониоскопию, ультразвуковую диагностику, электронную локацию, метод трансиллюминации, очень редко магнитные пробы (пробы на прилипание).

Некоторые методы диагностики используют в процессе удаления инородного тела (ультразвуковая эхобиометрия, электронная локация — трансиллюминация).

Удаление инородных тел роговицы. Даже очень мелкие инородные тела роговицы не всегда безразличны для глаза. При непроникающем ранении даже мелкие инородные тела роговицы обусловливают развитие воспалительных инфильтратов, которые неизбежно приводят к ее помутнению.

Из поверхностных слоев роговицы инородные тела легко удаляются, иногда даже самопроизвольно. Для удаления поверхностных инородных тел из роговицы, кроме обычных игл, плоских и желобоватых долотец, пользуются пинцетами, зубным бором, осколком бритвенного лезвия и др.

Из поверхностных слоев роговицы инородные тела извлекают копьем или осколком бритвенного лезвия, как правило, в условиях поликлиники.

Определенные трудности возникают при извлечении инородных тел из стромы роговицы. После проведения местной анестезии под операционным микроскопом делают надрез роговицы линейным ножом или бритвенным лезвием над местом расположения осколка. Надрез следует производить осторожно, чтобы не протолкнуть осколок в переднюю камеру. Железосодержащий осколок можно извлечь магнитом. Если это не удается, то инородное тело удаляют копьем или бритвенным лезвием.

Удаление инородных тел из передней камеры возможно дугообразным разрезом в роговице катарактальным ножом по Гаабу и применением наружного подхода по Гайо.

Для удаления магнитных инородных тел из передней камеры Б.Л. Поляк (1957) рекомендует сделать над осколком разрез и ввести в него наконечник магнита. Если инородное тело лежит глубоко в радужно-роговичном углу, то, как считает Б Л. Поляк, необходимо сначала попытаться, не делая разреза в роговице, с помощью магнита перевести осколок на переднюю поверхность радужки. Если осколок прочно инкапсулирован в радужно-роговичном углу и при невскрытой камере не поддается тракциям магнитом, автор рекомендует вскрыть переднюю камеру копьевидным ножом.

Для удаления инородных тел из радужно-роговичного угла с целью максимального сужения зрачка в течение 1 сут в глаз закапывают 2% раствор пилокарпина. Пр* проведении операции следует использовать операционный микроскоп.

Перед операцией тщательно изучают местоположение и подвижность осколк с помощью гониоскопа и щелевой лампы. Для этой цели также применяют опера ционную щелевую лампу, позволяющую выполнить биомикроскопию при измеж нии положения пациента. После акинезии (временного выключения или ослабл< ния функции круговой мышцы век) и инфильтрационной анестезии с помощью оп< рационной щелевой лампы или микроскопа уточняют локализацию осколка. В **рЯ1** случаев используют гониоскоп или гониолинзу. При изменении положения пацие[1] та осколок может переместиться в переднюю камеру, и в таких случаях попытка ***уд*** лить его соответственно предполагаемой локализации бывает безуспешной.

В месте расположения осколка, отступя от лимба на 5—6 мм, производят раз{ конъюнктивы, которую отсепаровывают до лимба. Далее делают склеральный н; рез, отступя от лимба на 2 мм, склеру в виде козырька на 1/3 толщины отсепаровы ют до лимба и накладывают 3—4 корнеосклеральных шва. Такие швы мы считаем обходимыми, так как сидероз ослабляет цинновы связки, при разрезе часто выпад разжиженное стекловидное тело, в связи с чем после удаления осколка требуе быстрая и надежная герметизация раны. После наложения швов лезвием бритв* *externo* производят вскрытие передней камеры и разрез расширяют роговичными н ницами на 1/5. Разрез делают большим, поскольку при инкапсуляции осколка мс потребоваться его удаление пинцетом. После отведения роговично-склералы

лоскута в переднюю камеру вводят магнит и осколок удаляют. Если инородное тело не удается извлечь магнитом, то его следует удалить пинцетом, иногда с иссечением радужки (если осколок замурован в ней). После извлечения осколка корнеосклеральные швы завязывают и накладывают непрерывный шов на конъюнктиву.

Удаление инородных тел из задней камеры. Необходимо сначала сделать попытку перевести магнитное инородное тело через зрачок в переднюю камеру с помощью осторожных манипуляций магнитом перед глазом. Однако если осколок неправильной формы с заостренными углами, такие манипуляции могут вызвать травму капсулы хрусталика. В связи с этим при прозрачном хрусталике в месте расположения осколка следует произвести иридэктомию, а затем вывести осколок магнитом через колобому

Удаление инородного тела из хрусталика. Инородные тела хрусталика составляют 10% всех интраокулярных инородных тел.

Elschnig (1910) впервые удачно извлек магнитный осколок из хрусталика с сохранением его прозрачности. Он надрезал капсулу ножом Грефе в радиальном направлении и выводил из хрусталика осколок, добиваясь в последующем сужения зрачка эзерином.

Тактика офтальмохирурга при удалении инородного тела из хрусталика, особенно сохранившего прозрачность, обсуждается до настоящего времени. Есть сторонники раннего удаления магнитного инородного тела из прозрачного хрусталика. Другие авторы считают, что если глаз спокоен, помутнение хрусталика не прогрессирует, то спешить с удалением магнитного инородного тела не следует. Они рекомендуют извлекать осколок из хрусталика только при его значительном или полном помутнении.

П.И. Лебехов (1969) для удаления инородных тел из хрусталика предлагает следующую тактику. При свежих ранениях сначала пытаются вывести осколок из хрусталика в переднюю камеру по ходу раневого канала через отверстие в передней капсуле. Автор придает особое значение направлению, по которому к глазу приближают наконечник магнита. Это направление должно точно совпадать с ходом раневого канала в хрусталике. Если капсула хрусталика не вскрыта, то в ряде случаев извлечь осколок не удается. В связи с этим рекомендуют вскрывать переднюю капсулу хрусталика пинцетом или намагниченным скальпелем. После удаления осколка капсулу хрусталика тампонируют радужкой. Кроме того, существует нож-магнит, с помощью которого делают надрез капсулы хрусталика с одномоментным извлечением осколка.

Удаление инородных тел из ресничного тела. Операцию обычно производят диасклерально по общепринятой методике.

Однако имеются указания на то, что не удается извлечь магнитные осколки ресничного тела при длительном пребывании их в глазу и инкапсуляции. В таких случаях следует попытаться удалить осколок, как амагнитное инородное тело.

Для диасклерального удаления слабомагнитных и инкапсулированных магнитных осколков используют различные разрезы: меридианальный Гиршберга, Т-образный Джервея, ламеллярный Медведева, карманный Колена, П-образный Розенблюма, треугольный Самойлова, а также разрез в виде трепанации склеры по методу Бродского и клапанной склеротомии по Касымову.

Классический метод диасклерального удаления инородного тела заключается в следующем. Под местной анестезией 2% раствором новокаина в месте расположения инородного тела производят разрез конъюнктивы, которую отсепаровывают от склеры. Затем подшивают кольца и делают двустворчатый разрез склеры до сосудистой

оболочки, на который накладывают два шелковых шва или более. Мы считаем этот разрез очень удобным, так как он позволяет более широко подойти к осколку: сначала отсепаровывают один клапан, а в дальнейшем, если не удается удалить осколок магнитом, — и другой. После удаления инородного тела, завязывая предварительно наложенный шов, быстро добиваются хорошей герметизации раны. При инкапсуляции осколка его извлекают пинцетом или криоаппликатором. После удаления осколка завязывают предварительно наложенные склеральные швы, накладывают непрерывный шов на конъюнктиву, под конъюнктиву вводят антибиотики.

Удаление инородного тела из оболочек переднего и заднего отделов глаза. Производят разрез склеры над инородным телом, к ране подводят магнит и осколок удаляют. Если инородное тело не удалось вывести магнитом, его удаляют пинцетом или криоаппликатором.

Удаление осколков из оболочек заднего отдела глаза — одна из труднейших операций. Вывести такое инородное тело, особенно расположенное в макулярной и парамакулярной области, через склеральный разрез в месте его расположения, очень трудно. Подход к заднему полюсу глаза возможен, для этого раньше использовали либо простую орбитотомию, либо операцию Кронлейна.

Трансвитреальное удаление инородных тел при прозрачных оптических средах глаза. Наибольшие трудности возникают при удалении инородных тел, расположенных в стекловидном теле, приоболочечно или частично в оболочках заднего полюса глаза. С этой целью целесообразно применять трансвитреальный метод с подходом через плоскую часть ресничного тела.

Современный операционный микроскоп с коаксиальным освещением объекта позволил усовершенствовать этот метод и получать достаточно хорошие результаты.

Техника операции заключается в следующем. После обычной предоперационной подготовки (без применения средств, снижающих внутриглазное давление) с созданием медикаментозного мидриаза инсталляциями мидриатиков делают местную анестезию 2% раствором новокаина. Если достаточного мидриаза нет, то под конъюнктиву вводят 0,1 мл 0,1 % раствора адреналина.

Глазное яблоко фиксируют лигатурой, которую накладывают на одну или две прямые мышцы (без вскрытия конъюнктивы), чтобы при офтальмоскопии через микроскоп и контактную линзу инородное тело находилось в центре поля зрения. Производят фокусировку микроскопа при малом увеличении, чтобы сохранить большую глубину резкости изображения. Между контактной линзой и роговицей закапывают раствор метилцеллюлозы, которая значительно улучшает изображение.

Операционную обычно затемняют. Получив четкое изображение осколка, производят разрез конъюнктивы и склеры в одном из косых меридианов, наиболее удобном для введения в глаз инструмента. После обнажения участка сосудистой оболочки на края склеральной раны накладывают предварительный П-образный шов 6/0. Сосудистую оболочку вскрывают острым шпателем в меридианальном направлении (по ходу сосудов) так, чтобы склеральная рана была перпендикулярна ране сосудистой оболочки. Это обеспечивает бескровность вскрытия и наилучшую герметизацию раны после вмешательства.

После образования «канала» в основании стекловидного тела в глазное яблоко под офтальмоскопическим контролем вводят инструмент (цанговый пинцет с сомкнутыми браншами, магнит-зонд, аспирационное устройство) непосредственно к инородному телу.

Если инородное тело плотно фиксировано в шварте, соединяющейся с оболочками, то для его удаления шварту пересекают специальными ножницами или витреофагом, для чего делают дополнительный разрез оболочек в противоположном меридиане. Возможность выполнения такой операции определяют, как правило, еще при обследовании больного.

После надежной фиксации инородного тела и исключения тракционного воздействия на внутренние оболочки глаза инородное тело извлекают, предварительные швы завязывают. При необходимости накладывают еще 1—2склеро-склеральныхшва. Под конъюнктиву вводят антибиотики широкого спектра действия и кортикостероиды.

ОБЩИЕ ПРИНЦИПЫ КОНСЕРВАТИВНОГО ЛЕЧЕНИЯ ПРОНИКАЮЩИХ РАНЕНИЙ ГЛАЗА

Медикаментозное лечение прободных ранений глаза проводят с учетом травматических изменений, а также осложнений, нередко развивающихся после проникающих ранений глазного яблока. Одним из самых тяжелых осложнений, часто приводящим не только к потере функций глаза, но и к его гибели, остается развитие внутриглазной раневой инфекции.

При прободных ранениях терапевтические мероприятия должны быть направлены как на ликвидацию воспалительного процесса, так и на снятие болевого синдрома. С этой целью применяют новокаиновую блокаду как метод рефлекторной терапии.

Важным моментом в заживлении проникающей раны роговицы является снятие отека роговицы гипертоническими агентами.

Проникающие ранения глаза могут осложниться травматическим иридоциклитом. Для лечения иридоциклита применяют кортикостероиды. Однако существуют разные мнения о сроках их назначения, особенно при местном применении, дозах, способах введения. Местное применение кортизона возможно с 7—10-го дня после травмы, поскольку известно отрицательное влияние кортикостероидов на процессы регенерации. В последнее время кортикостероиды начали назначать и в более ранние сроки, даже с 1-го дня после травмы.

Кортикостероиды оказывают не только противовоспалительное, но и противоаллергическое действие. При местном применении кортикостероидов наибольшая их концентрация создается в роговице, стекловидном теле, а наименьшая — во влаге передней камеры в связи с ее постоянной заменой. В переднюю камеру вводят от 5 до 10 капель 0,1% раствора дексазона. Отмечена хорошая переносимость препарата при введении в переднюю камеру; он заметно облегчает течение послеоперационного периода, купирует воспалительный процесс.

Кортизон (син.: адрезон, кортадрен, кортелан, кортон) применяют местно в виде инсталляций 0,5-1% раствора, инъекций 2,5% раствора под конъюнктиву. Внутрь кортизон назначают по 0,025 г в день в 2—3 приема. Кортизон в виде субконъюнктивальных инъекций и инсталляций действует не только противовоспалительно, но и как средство, облегчающее рассасывание кровоизлияний в переднюю камеру и в стекловидное тело. Для этого кортизон нередко применяют и в виде ретробульбарных инъекций.

Выделяют следующие способы введения кортикостероидов в глаз:

субконъюнктивальные инъекции, для чего иглу вводят между конъюнктивой и теноновой капсулой; наиболее эффективны при травмах роговицы;

передние субтеноновы инъекции; целесообразно применять при лечении травматических иритов и иридоциклитов;

задние субтеноновы инъекции через конъюнктиву или кожу; целесообразно производить при задних и средних увеитах;

ретробульбарные инъекции при воспалении макулярной области.

Средства, подавляющие иммунную реакцию при травматических повреждениях глаз, разделяют на алкилирующие препараты, пуриновые аналоги, пиримидиновые аналоги, антагонисты фолиевой кислоты. Считается, что эти средства оказывают специфическое и непрерывное действие.

Во всех случаях проникающих ранений глаз рекомендуется применение аскорбиновой кислоты и других витаминов.

Длительность течения и исходы ранений роговицы во многом зависят от репаративной (посттравматической) регенерации. Ее скорость находится под влиянием множества факторов. Имеют значение особенности травмы, ее обширность, тяжесть повреждения, инфекция, а также многие факторы гуморальной и нервной регуляции.

Поискам средств, благоприятно влияющих на регенерацию тканей, посвящено множество работ отечественных и зарубежных авторов. Обнаружено, что 1 % раствор трифлюоротимидина и 0,1% раствор цитозинарабинозида заметно задерживают заживление центральной раны роговицы. На ход регенераторных процессов отчетливо влияют гормональные препараты, хотя в литературе имеются противоречивые данные об их стимулирующем действии.

Изучали влияние пуриновых и пиримидиновых оснований на регенерацию роговицы. Отмечено стимулирующее действие метилурацила, пентоксила, мерадина на регенерацию при лечении дефектов эпителия, проникающих ранений роговицы, герпетических кератитов.

Также рассматривали влияние на репаративную регенерацию роговицы некоторых физических факторов, таких, как ультразвук.

Предложен новый способ воздействия на биологические объекты магнитным полем с помощью магнитофоров. Магнитофоры с распределенной на их поверхности намагниченностью генерируют биологически активное магнитостатическое поле заданных параметров. Магнитофоры изготовляют из механической смеси органических или минеральных веществ (смола, каучук, гипс, цемент, жидкое стекло и др.) и порошкообразных магнитожестких наполнителей (феррит бария и различные магнитные сплавы). Эти материалы легко принимают нужную форму (пластины, гранулы, повязки).

Больные отмечают выраженный болеутоляющий эффект магнитостатического поля, улучшаются регенеративные способности роговицы при ее травме.

Магнитофоры оказывают на глаза противоотечное влияние.

В лечении проникающих ранений глаза большое значение имеет один из стимуляторов репаративной регенерации — метилурацил в виде 10% мази. Под влиянием препарата ускоряется эпителизация поврежденной роговицы, повышается прочность новообразованных участков стромы. Метилурациловую мазь рекомендуется закладывать за веки 3 раза в день начиная со 2—3-го дня после обработки раны.

Благоприятно влияет на регенерацию роговицы мазь солкосерила. Новый биологический лечебный препарат спедиан-2М способствует рассасыванию инфильтрации, восстановлению структуры поврежденной ткани. Препарат закапывают в конъюнктивальную полость каждые 4 ч.

Для улучшения процессов репарации роговицы при ее травме применяют ряд медикаментов. Из них все большее внимание привлекают препараты, содержащие нуклеиновые кислоты (например, энкад).

Энкад является фармакологическим стимулятором репаративных процессов в роговице при ее повреждении. Препарат вводят под конъюнктиву (0,2 мл 3,5% раствора) 1 раз в сутки в течение 10 дней.

При травматическом кератите рекомендуют криотерапию. При криообдувании роговицы в течение 10 с раньше наступает ее эпителизация и восстанавливается чувствительность, наблюдается просветление и происходит более нежное рубцевание

При травматических повреждениях все шире используют физиотерапию: электрофорез противовоспалительных, мидриатических и рассасывающих средств, диатермоэлектрофорез, УВЧ, соллюкс. При травмах глаз методом электрофореза рекомендуется вводить ферменты.

Широкое распространение в последние годы находит лечение ультразвуком. Ультразвуковую терапию применяют для рассасывания рубцов роговицы, внутриглазных кровоизлияний, при травматической катаракте. П.И. Лебехов (1974) рекомендует пирогенал при тяжелых прободных ранениях, осложненных длительно не поддающимся лечению травматическим иридоциклитом. Пирогенал пока не получил широкого распространения в глазной практике.

Пирогенал представляет собой сложный липополисахаридный комплекс (фосфоаланин — полисахарид дикарбоновой кислоты), его выпускают в ампулах по 10; 25; 50 и 100 мкг сухого вещества. Минимальная пирогенная доза препарата 0,001 мкг/кг, оптимальная 0,1—0,5 мкг/кг, суммарная доза 850—1100 мкг. Пирогенал активирует систему гипофиз—кора надпочечников, стимулирует активность лейкоцитов и продукцию антител, дает фибринолитический эффект и вызывает ряд других сдвигов в организме.

Из препаратов противовоспалительного действия рекомендуют бутадион, который дает хороший эффект при лечении иридоциклитов различной этиологии. Бутадион применяют по 0,15 г внутрь 4 раза в день. Препарат задерживает выделение пенициллина почками и тем самым способствует его накоплению в организме.

Bacskulin (1964) рекомендует применять при повреждениях глаз субконъюнктивальную аутогемотерапию и терапию микроволнами.

При проникающих ранениях роговицы большое значение имеет местная терапия средствами, воздействующими на радужку. После обработки проникающих ран центральных и парацентральных отделов роговицы рекомендуют применять средства, расширяющие зрачок (скополамин, атропин), по 4-6 раз в день. При недостаточном расширении зрачка показаны аппликации раствора адреналина 1:1000, а в ряде случаев — инъекции адреналина под конъюнктиву (0,1 мл раствора 1:1000), можно закладывать за веки 1% атропиновую мазь или сухой атропин. Максимальное расширение зрачка следует поддерживать до тех пор, пока не стихнут воспалительные явления. Если зрачок расширяется недостаточно, то, помимо инстилляции раствора атропина и скополамина, одновременно с введением адреналина рекомендуются подконъюнктивальные инъекции кортизона.

Сразу же после обработки корнеосклеральной раны с вовлечением радужки назначают инстилляции миотиков: 1 или 4% раствора пилокарпина, 0,02% раствора армина или 0,02% раствора фосфакола для максимального сужения зрачка и оттягивания радужки от раны. В последующие сутки переходят на инстилляции мидриатиков. По показаниям проводят профилактику столбняка.

СИМПАТИЧЕСКОЕ ВОСПАЛЕНИЕ

Проникающие ранения глазного яблока влекут за собой тяжелые осложнения, грозящие не только гибелью травмированного глаза, но и опасностью развития симпатического воспаления второго здорового глаза, которое отмечается в 0,1—0,2% случаев после проникающей травмы и в 0,06—0,07% после внутриглазных операций. В настоящее время в патогенезе симпатической офтальмии установлена ведущая роль аутоиммунных реакций с формированием гиперчувствительности замедленного типа и гуморальных антител к увеаретинальным антигенам с последующей вторичной иммунной недостаточностью.

В связи с применением широкого арсенала мощных противовоспалительных и стероидных препаратов, своевременным проведением хирургических операций (квалифицированная обработка ран, удаление катаракты, инородного тела и др.) на высокотехнологическом уровне клинические проявления симпатической офтальмии, ее течение и развитие осложнений претерпели некоторые изменения и значительно отличаются от случаев, ранее описанных в офтальмологической литературе.

Тем не менее следует остановиться на вопросах диагностики, клиники и лечения этого процесса. Установлено, что с момента травмы при тяжелом воспалении с его распространением на задний отдел увеального тракта и сетчатку в течение 2—3 нед энуклеация слепого глаза как источника аутосенсибилизации может служить надежной профилактикой развития симпатического воспаления на здоровом глазу.

Диагностика симпатической офтальмии нередко представляется сложной, особенно при развитии воспаления в парном глазу в поздние сроки после травмы, при стертых формах и локализации процесса в задних отделах глазного яблока. Факторами риска развития данной патологии являются ранения корнеосклеральной зоны с выпадением внутренних структур, травма хрусталика, отслойка внутренних оболочек, развитие посттравматического увеита. Большая роль отводится адекватности первичной и последующей хирургической помощи, профилактическому назначению стероидов. Установлено, что наиболее часто развитие симпатической офтальмии происходит в 1—2-й месяцы после травмы (57,6%), на 1-й год приходится 92,5% всех случаев.

Клинические проявления заболевания весьма многообразны, можно выделить следующие формы.

1. Передний увеит:
   серозный, серофибринозный иридоциклит;
   серозный иридоциклит с центральной ретинопатией.
2. Генерализованный увеит:
   увеанейроретинит;
   фибринозно-пластический увеит;
   серофибринозный иридоциклит и периферический очаговый хориоретинит;
   серофибринозный иридоциклит с парацентральным крупноочаговым хориоретинитом;
   серофибринозный иридоциклит со вторичной периферической хориоретинальной дистрофией.

Все формы сопровождаются передним увеитом, часто с преципитатами на задней поверхности роговицы. В начальной стадии острота зрения остается высокой и поле зрения не изменяется. Адекватное лечение быстро купирует иридоциклит, но при нейроретините требуется длительная (до *6*—10 мес) терапия. Спустя 2—3 мес на пери-

ферии глазного дна определяются мелкие субретинальные желтовато-белые очажки, чаще без пигмента, не имеющие склонности к слиянию. Увеличение числа очагов и их распространение на центральную зону приводят к резкому снижению зрения и сужению поля зрения, а при электрофизиологических исследованиях отмечается .поражение преимущественно палочковых отделов наружных слоев сетчатки при сохранности внутренних слоев центральных отделов и аксиального пучка зрительного нерва.

У больных с хроническим рецидивирующим или вялотекущим воспалительным процессом чаще наблюдаются фибринозно-пластический увеит в переднем отрезке и периферический хориоретинит, который можно офтальмоскопически наблюдать после экстракции катаракты.

Рецидивирование процесса в течение 1-го года, как правило, обусловлено синдромом отмены лечения стероидами и характеризуется менее благоприятным прогнозом в отличие от поздних рецидивов (более 1 *года после* травмы).

Дифференциальную диагностику симпатического воспаления следует проводить с симпатическим раздражением, двусторонним факогенным увеитом, синдромом Фогта—Коянаги—Харады и эндрогенными увеитами различной этиологии.

Говоря о лечении, следует сразу же остановиться на оценке состояния травмированного глаза и решить вопрос о его энуклеации. Л.Т. Архипова на основании большого опыта считает, что удаление слепого глаза в первые часы и дни после начала симпатического офтальмита благоприятно влияет на течение процесса в парном глазу Энуклеация не рекомендуется при остаточных зрительных функциях и отслойке внутренних оболочек глаза. Это мнение подтверждают и данные литературы.

Консервативная терапия при появлении первых признаков воспаления на парном глазу начинается с назначения стероидов местно и внутрь. Местно применяют дексаметазон в инстилляциях, под конъюнктиву и парабульбарно. Возможно использование фонофореза или электрофореза эндоназально с 1% раствором преднизолона. Обязательно назначают мидриатики. Курс лечения стероидами, назначаемыми внутрь, определяется клиникой процесса. Так, при различных формах переднего увеита начальная доза стероидов для взрослых составляет в среднем 40—80 мг в день, для детей — 25—40 мг (по преднизолону) с постепенным снижением дозы каждые 5 дней по 5 мг. С целью предупреждения рецидивов на фоне лечения стероидами назначают нестероидные противовоспалительные препараты (индометацин, ибупрофен и др. по 50—75 мг/сут), их прием рекомендуют продолжать в течение 2—3 мес после окончания курса лечения стероидами. Длительность курсового лечения (преднизолон, метипред и др.) в среднем 75—80 дней. Таким образом, длительность местного лечения составляет не менее 12 мес, а общего — 6 мес. Преждевременное прекращение лечения приводит к ранним рецидивам и хроническому течению заболевания. При генерализованном увейте стероиды назначают длительно, в течение 1 —2 лет в поддерживающих дозах 10—15 мг (по преднизолону). Выбор препарата определяется клинической формой и уровнем кортикостероидов в плазме крови больного. При передних формах предпочтительнее преднизолон, при увеанейроретините — полькортолон, кенакорт, при панувеитах — метипред. В ряде случаев необходимо прибегать к цитостатикам (циклофосфамид по 50 мг 2 раза в день в течение 1—2 мес).

При сопутствующей бактериальной инфекции показаны антибиотики, в качестве иммуностимуляторов — декарис, нуклеинат натрия, пирогенал, дробное переливание крови, алоэ, ФиБС и др.

Безусловно, все больные с симпатическим воспалением нуждаются в постоянном диспансерном наблюдении офтальмологом в течение всей жизни.

При решении вопроса о хирургическом лечении (экстракция катаракты, формирование зрачка и др.) следует помнить, что операции можно проводить лишь в период ремиссии (не менее 6—12 мес после обострения) на фоне консервативной терапии и под строгим иммунологическим контролем.

ВОЕННЫЙ ТРАВМАТИЗМ

Военный травматизм глаз достигает 1,5%. Довольно частое поражение глаз обусловлено современными методами ведения войны (минометы, гранаты, авиабомбы и т.д.). Наиболее часто встречаются множественные ранения минометными осколками. Однако в результате правильной организации глазной помощи и применения всех новейших методов лечения в ряды Красной Армии было возвращено около 73% раненных в глаза. Опыт Великой Отечественной войны заставил пересмотреть представления о раневых процессах в глазу, о первичной обработке проникающих ранений глазного яблока, о сроках пластических операций. Сроки от момента ранения до выполнения пластической операции можно сократить от 1 года до 2—3 мес. Большие успехи достигнуты в глазном и особенно орбитальном протезировании.

ДЕТСКИЙ ТРАВМАТИЗМ

В мирное время дети ранят глаза ножницами, иглами, перьями, вилкой, стрелами, железками, перочинным ножом, травмируют глаза при игре в «чижик». Кроме того, дети играют пиротехникой и взрывают самодельные запальные трубки.

Мелкие инородные тела слизистой оболочки и роговицы — песчинки, кусочки угля, камня, извести проникают в глаз без применения большой силы и прилипают к слизистой оболочке века, к роговице или внедряются в ее ткань. На слизистой оболочке верхнего века имеется желобок *(sulcus subtarsalis),* куда чаще всего попадают соринки. Попавшая соринка не позволяет открыть глаз, вызывает слезотечение и боль.

Со слизистой оболочки век соринка легко удаляется влажным ватным тампоном. Внедрившуюся в роговицу соринку можно снять желобоватым долотом или копьем.

ТЕРМИЧЕСКИЕ И ХИМИЧЕСКИЕ ПОВРЕЖДЕНИЯ ГЛАЗ (ОЖОГИ)

Встречаются ожоги кожи век, лица, конъюнктивы век, глазного яблока и роговицы.

Термические ожоги вызываются расплавленным металлом, кипятком, горячим маслом. В Великую Отечественную войну ожоги всего лица и глаз наблюдались у танкистов и летчиков при воспламенении боевых машин.

По тяжести процесса ожоги делят на 4 степени.

Ожоги могут быть легкими (I степени), и тогда они выражаются только в красноте припухлости кожи и конъюнктивы. Отмечается поверхностное прокрашивание роговицы.

Ожоги II степени сопровождаются образованием пузырей с перифокальной гиперемией кожи и ишемии конъюнктивы, более глубокой эрозией эпителия роговицы, цилиарной инъекцией.

Более тяжелые ожоги (III степень) захватывают глубокие и средние слои и вызывают некроз тканей, при которых конъюнктива и роговица становятся белыми. Роговица приобретает вид матового стекла. При отторжении некротических участков образуются сращения века с глазным яблоком — симблефарон. Некротические участки роговицы замещаются непрозрачной соединительной тканью.

При ожогах IV степени наблюдается грубый некроз тканей. Конъюнктива глазного яблока — матовая, а роговица имеет фарфоровый вид.

Химические ожоги глаз возможны при попадании кислот, щелочей, извести, грифеля анилинового (химического) карандаша и др. (рис. 92, см. вкл.).

При ожогах кислотами образуется сухой струп; он отторгается, на его месте образуется рубец. Таким образом, ожог ограничивается участком, на который попала кислота. Щелочь, разжижая ткани, проникает все глубже и глубже и поражает значительно более обширный участок. Ожог щелочами и кислотами ведет к укорочению свода и сращению век с глазным яблоком.

Роговица при ожогах страдает как вследствие соприкосновения с прижигающими веществами, так и вследствие ожога конъюнктивы, что ведет к нарушению питания роговицы.

Сразу же после попадания в глаз химического вещества необходимо обильное промывание глаза струей холодной воды. Если конъюнктива глазного яблока имеет мертвый, фарфоровый вид, лучше тут же удалить мертвую ткань и обнаженное место покрыть слизистой оболочкой, взятой с губы пострадавшего или консервированной на холоду трупной конъюнктивой. Хорошие результаты дает применение 30% раствора сульфацил-натрия (в виде капель), рыбьего жира, гемолизированной крови, крови, взятой из вены пострадавшего и введенной в конъюнктивальную полость.

В случае поражения глаз гашеной и негашеной известью неплохие результаты дает применение 3% раствора глицерина в комбинации с указанным выше лечением.

При попадании в глаз грифеля анилинового (чернильного) карандаша надо тщательно удалить кусочки грифеля, который вызывает некроз ткани, и промыть глаз 3% раствором танина; в дальнейшем следует длительно применять раствор танина, сульфацил-натрия и рыбий жир.

Повреждения раскаленным металлом требуют немедленного удаления его из конъюнктивального мешка с последующим применением в виде капель 30% сульфацил-натрия и рыбьего жира. Прогноз при ожогах определяют осторожно, так как даже легкие ожоги конъюнктивы, нарушая питание роговицы, могут вызвать ее поражение.

ПРОМЫШЛЕННЫЙ ТРАВМАТИЗМ ГЛАЗ И ЕГО ПРОФИЛАКТИКА

Для каждой специальности существуют собственные травматические факторы, обусловливающие повреждения глаз. У металлистов, токарей, кузнецов повреждения вызываются отлетающими частицами металла, концами инструментов, горячим

металлом. У строителей нередки ожоги известью. В химической промышленности бывают ожоги кислотами, щелочами. В электрической промышленности приходится иметь дело с влиянием сильного света. Следует отметить, что повреждения глаз наиболее часто встречаются у рабочих металлургической промышленности. Чаще всего повреждается роговица, главным образом у металлистов, токарей, каменщиков.

Осколки металла, влетающие в глаз с большой силой, могут проникнуть внутрь глаза и вызвать тяжелые повреждения его оболочек.

Профилактика глазного травматизма должна сводиться к следующему.

Для улучшения условий труда на предприятиях необходима очистка воздуха от пыли, дыма, паров. Пыль в воздухе вызывает катаральное состояние слизистой оболочки, увеличивает флору в конъюнктивальной полости, вследствие чего небольшое повреждение роговицы может превратиться в тяжелое заболевание глаза.

Хорошее освещение повышает остроту зрения, расширяет поле зрения, улучшает цветоощущение и тем самым повышает производительность труда и уменьшает утомление рабочих. Плохим освещением обусловлено 25% несчастных случаев.

Борьбе с глазным травматизмом способствует проведение культурно-просветительных и санитарно-просветительных мероприятий. Повышение общего культурного уровня трудящихся, знакомство с основными требованиями гигиены, сознательное отношение к работе остаются важнейшими факторами в борьбе с травматизмом.

Важную роль играют охрана труда, правильное распределение работы и отдыха. Утомление способствует травматизму. Наибольшее число травм глаза приходится на конец рабочего дня и на последние дни рабочей недели.

Борьбе с травматизмом способствует повышение квалификации рабочих. У опытных, квалифицированных рабочих реже бывают повреждения глаз. Медицинский отбор (профотбор) должен способствовать правильному индивидуальному выбору профессии.

Рабочие должны использовать защитные приспособления у станков, экраны, а также носить защитные очки, которые предотвращают 75—80% случаев повреждения глаз.

Индивидуально подобранные корригирующие очки не только служат защитой для глаз, но и повышают зрение при аномалиях рефракции и пресбиопии.

В химической промышленности применяют герметически закрытые очки. При электросварке применяют очки с желто-зелеными галлауэровскими стеклами, которые поглощают ультрафиолетовые лучи. Галлауэровскими стеклами следует пользоваться, например, во время полярных экспедиций, когда глаза подвергаются действию сильных источников света.

ДЕЙСТВИЕ ОТРАВЛЯЮЩИХ ВЕЩЕСТВ НА ГЛАЗ

Почти все без исключения отравляющие вещества (ОВ) влияют на орган зрения. По действию ОВ делятся на следующие группы:

— вещества, вызывающие слезотечение, так называемые лакриматоры. Они раздражают конъюнктиву, вызывают блефароспазм и в первую очередь слезотечение. При более высокой концентрации в воздухе усиливается действие ОВ — появляются помутнения роговицы; при непосредственном воздействии ОВ на роговицу возможен даже ее некроз. Легкое раздражение слизистой оболочки постепенно, в течение 2—3 дней исчезает. Помутнения роговицы держатся дольше (до I мес), но также проходят бесследно.

Первая помощь: промывать глаза водой или 2% раствором соды;

— удушающие газы: хлор, фосген, дифосген. Небольшая концентрация этих газов вызывает раздражение слизистой оболочки глаз; в более тяжелых случаях развиваются острый конъюнктивит и поверхностное воспаление роговицы. Поражение глаз проходит без всяких последствий. При тяжелых поражениях — при явлениях отека легких и резких нарушениях сердечно-сосудистой системы наблюдаются изменения в сетчатке в виде кровоизлияний, тромбозов, эмболии сосудов, нейроретинитов, кровоизлияний в стекловидное тело.

Первая помощь заключается в промывании глаз изотоническим раствором хлорида натрия, 2% раствором соды. При кератитах закладывают за веки ксероформную мазь. Заболевания сетчатки лечат обычным способом;

— ОВ общетоксического действия, к которым относится синильная кислота. Она настолько токсична, что пострадавший умирает раньше, чем проявится действие ОВ на глаза. Окись углерода, которая относится к этой же группе, вызывает разнообразные расстройства зрения, зависящие от кровоизлияний и очагов размягчения по ходу зрительных путей;

— О В кожно-нарывного действия (иприт, люизит). Иприт в жидком, парообразном или туманообразном состоянии в боевых условиях воздействует в первую очередь на кожу, слизистую оболочку глаз и дыхательные пути. Действие иприта проявляется не сразу после соприкосновения с органом зрения. Скрытый период в среднем длится около 2—5 ч.

Поражения глаз бывают легкими, среднетяжелыми и тяжелыми. В легких случаях после скрытого периода появляются слезотечение, светобоязнь и учащенное мигание. Наступают гиперемия и отек слизистых оболочек век, а иногда легкая краснота и отек век.

При среднетяжелом поражении наблюдаются сильнейшая светобоязнь, слезотечение и спазм век. Кожа век и конъюнктива глазного яблока резко отечны, конъюнктива гиперемирована. Возникает кератит.

В тяжелых случаях при действии капельно-жидкого иприта кожа век сильно отечна; развивается гнойный конъюнктивит. Роговица сплошь мутнеет, теряет блеск, изъязвляется, развиваются деструктивные явления с самыми тяжелыми исходами. Гнойные процессы в роговице и других тканях глаза обычно не зависят от непосредственного воздействия ОВ, а представляют собой проявление вторичной инфекции.

Прежде всего необходимо промыть конъюнктивальный мешок изотоническим раствором хлорида натрия или 2% раствором соды, после чего 3-4 раза в день закладывают за веки витаминизированные мази. При попадании в глаза капельно-жидкого иприта необходимо немедленно промыть их 0,5% водным раствором хлорамина. Дальнейшее лечение зависит от имеющихся симптомов;

— ОВ раздражающего действия (дифенилхлорарсин, дифенилцианарсин). В зависимости от концентрации ОВ в атмосфере и от путей их поступления в организм различают раздражение верхних дыхательных путей, появление нервно-психических симптомов, поражение наружных покровов и желудочно-кишечного тракта.

ОВ раздражающего действия вызывают неудержимое чиханье. Наблюдаются слезотечение, раздражение конъюнктивы, иногда помутнение роговицы.

Первая помощь. Промывание глаз изотоническим раствором хлорида натрия или 2% раствором соды.

Ключевые слова

Травмы глазницы
Диплопия
Травмы придатков глаза
Тупая травма глаза
Непроникающая травма глаза
Проникающее ранение глаза
Иридодиализ
Коммоция сетчатки
Гемофтальм
Сидероз
Халькоз
Симпатическое воспаление
Термические ожоги глаз
Химические ожоги глаз
Травматические факторы

Вопросы для самоконтроля

1. Каковы жалобы больного и офтальмологические симптомы после контузий мягких тканей глазницы?
2. Какова врачебная тактика при контузиях мягких тканей глазницы?
3. Какие признаки со стороны глаз наблюдаются при тупых травмах?
4. Какие офтальмологические симптомы проникающих ранений глаза с внедрением инородных тел вы знаете?
5. Каковы офтальмологические симптомы при сидерозе глаза?
6. Какие офтальмологические симптомы вызывает халькоз глаза?
7. Что представляют собой принципы консервативного лечения проникающих ранений глаза?
8. Какими симптомами проявляется симпатическое воспаление?
9. Какие показания для энуклеации раненого глаза вы знаете?
10. Какова врачебная тактика при химических ожогах глаза?
11. Какова врачебная тактика при термических ожогах глаза?
12. Каковы меры профилактики глазного травматизма?

Г Ш

17

ФИЗИОЛОГИЯ И ПАТОЛОГИЯ БИНОКУЛЯРНОГО ЗРЕНИЯ, ПАТОЛОГИЯ ГЛАЗОДВИГАТЕЛЬНОГО АППАРАТА

Усвоив материал этой главы, вы должны знать:

как достигается стереоскопическое восприятие пространства совместной деятельностью сенсорной и глазодвигательной (моторной) систем обоих глаз;

определение бинокулярного зрения;

какие условия нужны для развития бинокулярного зрения у ребенка;

какими способами можно проверить характер зрения человека при двух открытых глазах;

что такое косоглазие;

как определить первичный и вторичный угол косоглазия способом Гиршберга;

в чем отличие вторичного косоглазия от первичного;

клинические признаки содружественного и паралитического косоглазия;

методы профилактики и лечения амблиопии у детей;

что такое ортоптика и диплоптика и на каких этапах лечения косоглазия у детей эти методы применяются.

ХАРАКТЕР ЗРЕНИЯ ДВУМЯ ГЛАЗАМИ

Функции центрального и периферического зрения (острота зрения, цветовосприятие, поле зрения, темновая адаптация) изучают для каждого глаза в отдельности. Особенности зрения при двух открытых глазах в офтальмологии условно определяют как «характер зрения» и подразделяют на монокулярное (только правым или только левым глазом), монокулярное альтернирующее (попеременно то одним, то другим глазом), одновременное (двумя глазами без слияния изображения в один зрительный образ) и бинокулярное.

Бинокулярное зрение — это зрение двумя глазами с соединением в зрительном анализаторе одновременно полученных ими изображений в единый зрительный образ. Такое зрение позволяет быстро определить относительную и абсолютную удаленность предметов в пространстве. Биноку-

лярное зрение достигается совместной деятельностью сенсорной (от латинского слова *sensus* — восприятие) и моторной (глазодвигательной) систем обоих глаз. Бинокулярное зрение включает в себя 3 основных компонента:

Во-первых, это бификсация, т.е. одновременная зрительная фиксация наблюдаемого предмета двумя глазами. Зрительная фиксация — это проецирование изображения рассматриваемого предмета в центр глазного дна, осуществляемое слаженной работой всех глазодвигательных мышц.

Во-вторых, слияние одновременно полученных каждым глазом монокулярных изображений рассматриваемого предмета в единый зрительный образ в центральном зрительном анализаторе, те. в проекционных отделах коры головного мозга.

В-третьих, проецирование полученного изображения в определенную область рассматриваемого пространства с оценкой его абсолютной (т.е. от глаз) и относительной (т.е. относительно других предметов) удаленности. Четко определить абсолютную и относительную локализацию предметов в пространстве могут люди, имеющие особый вид бинокулярного зрения —стереоскопическое зрение (зрение двумя глазами, дающее возможность объемного восприятия окружающего пространства).

Бинокулярное зрение обеспечивается четким топическим представительством определенных зон (полей) сетчатки правого и левого глаза в соответствующей области зрительной проекционной коры головного мозга. В этой области зрительной коры нейроны как бы спаренные, т.е. связанные одновременно с правым и левом глазом, что позволяет получить одиночное восприятие изображения с сетчатки каждого из них. В офтальмологии этот феномен называется «корреспонденция ретинокортикальных элементов». Если изображение, полученное каждым из двух глаз, проецируется на спаренные нейроны зрительной коры, то предмет, находящийся в зоне зрительной фиксации каждого глаза, будет воспринят корой головного мозга как один предмет, но в объемном (трехмерном) изображении. Мозг сумеет быстро и четко определить положение предмета в пространстве (т.е. его абсолютную и относительную локализацию). Если по каким-то причинам изображение предмета проецируется на некорреспондирующие (так называемые диспарантные) участки сетчатки каждого глаза, то в коре головного мозга это изображение анализируется неспаренными нейронами. Это приводит к возникновению двух изображений одного и того же предмета в мозге (двоение, или диплопия). Много предметов, находящихся в поле зрения человека, проецируются на диспарантные участки сетчаток обоих глаз и вызывают кратковременную (неосознанную) диплопию, подавляемую сознанием и лежащую в основе стереоскопического восприятия пространства. Однако при некоторых заболеваниях (например, при параличе одной из глазодвигательных мышц) возникает осознанная диплопия, вызывающая мучительное для человека ощущение двоения предметов. Такая диплопия требует специальных методов лечения.

Становление зрительной системы человека проходит определенные этапы. В первые дни жизни ребенка зрение каждым глазом развивается отдельно, начиная со светоощущения, что проявляется реакцией зрачков и общей двигательной реакцией ребенка на свет. С 2-3 нед жизни у ребенка без врожденных предпосылок к зрительным расстройствам формируются слежение и кратковременная зрительная фиксация крупных предметов, находящихся в поле его зрения, пока каждым глазом отдельно. Уже с 4—5 нед можно отметить недлительную фиксацию предмета двумя глазами, т.е. бинокулярно. Нормально развивающийся ребенок с 3-месячного возраста способен к устойчивому бинокулярному слежению и бинокулярной фиксации предметов разной

величины, расположенных на разном удалении от его глаз. В этом же возрасте возникает конвергенция. С 5—6 мес начинается развитие фузии, т. е. способности сливать в коре головного мозга изображения с двух глаз в одно, к 2 годам совместная деятельность сенсорной и моторной систем обоих глаз усовершенствуется. Формирование бинокулярного зрения завершается к 7—15 годам. Стереоскопическое зрение постепенно развивается на основе бинокулярного к 17—22 годам.

Для развития у ребенка бинокулярного зрения необходимы следующие условия:

— одинаковое по четкости и величине изображение рассматриваемого объекта, полученное в сетчатке каждого из глаз, что достигается только в глазах без органических изменений оптических сред и оболочек, при изометропической рефракции обоих глаз, остроте зрения каждого глаза не ниже 0,3 и разнице в остроте зрения правого и левого глаза не более 0,4—0,5;

— нормальная функция каждой глазодвигательной мышцы и III, IV, VI пар черепных нервов, участвующих в их иннервации;

— отсутствие патологии проводящих путей, подкорковых и корковых зрительных центров.

Характер зрения при двух открытых глазах можно проверить разными способами.

Исследование с использованием цветотеста (четырехточечного цветового аппарата) позволяет выявить наличие или отсутствие бинокулярного зрения в условиях мягкой гаплоскопии (от греч. ***haploos*** — одиночный, непарный), создающей отдельное восприятие объекта каждым глазом при помощи светофильтров (рис. 93). На диске цветотеста размещены 4 светящихся кружка (2 зеленых, 1 белый, 1 красный). На обследуемого надевают очки со светофильтрами (перед правым глазом красное стекло, перед левым — зеленое). Глаз, перед которым стоит красное стекло, видит только красные объекты, другой — только зеленые. Белый светящийся кружок виден через красный фильтр красным, через зеленый — зеленым. При бинокулярном зрении на диске цветотеста в очках-светофильтрах обследуемый видит 4 кружка: 1 красный, 2 зеленых и 1 белый (иногда белый цвет этого кружка может принимать зеленый или красный оттенок). При монокулярном зрении обследуемый пациент видит только 2 красных или только 3 зеленых кружка, при альтернирующем зрении красные или зеленые кружки видны поочередно (то 2 красных, то 3 зеленых). При одновременном зрении обследуемый пациент видит одновременно 5 цветных кружков (2 красных и 3 зеленых).

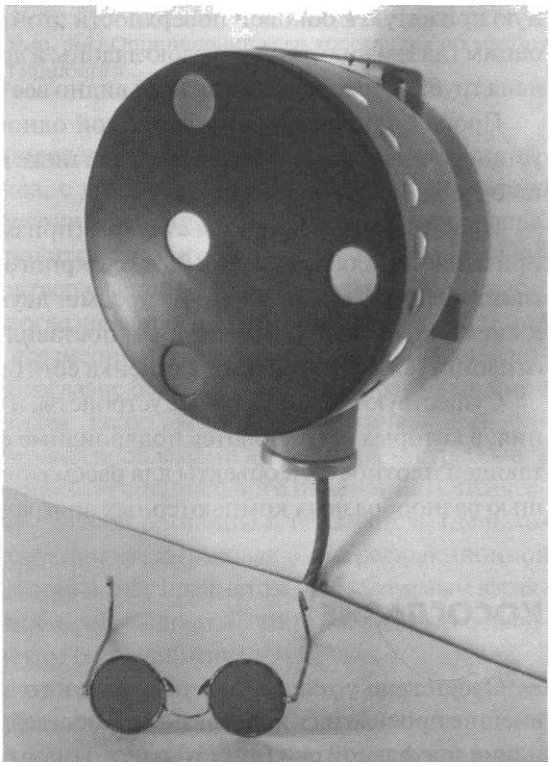

Рис. 93. Четырехточечный цветотест.

Проба на промахивание (Кальфа) проводится с помощью карандашей,

один из котопых В пуке впача. ялугой

у сидящего напротив пациента. Врач держит карандаш в вертикальном положении, а обследуемый пациент должен быстрым движением установить свой карандаш вертикально над карандашом врача так, чтобы их концы соприкасались. При бинокулярном зрении это сделать легко, при отсутствии бинокулярного зрения пациент промахивается.

Проба с надавливанием на один глаз для определения наличия бинокулярного зрения: если пациенту, который смотрит двумя глазами на какой-то предмет, сместить один глаз, слегка надавив на него через веко, то при бинокулярном зрении обследуемый увидит два изображения этого предмета.

Тест Баголини заключается в рассматривании точечного источника света (диаметром 1 см) с разных расстояний через полосатые стекла, размещенные в оправе так, что полосы располагаются под прямым углом относительно друг друга. При бинокулярном зрении источник света воспринимается в виде крестообразно пересекающихся светящихся полос. При монокулярном зрении видна только одна из полос, а при одновременном зрении обследуемый пациент видит две светящиеся полосы, но они не пересекаются, а находятся на каком-то расстоянии одна от другой.

Опыт Соколова, который он назвал «дыра в ладони», очень наглядно демонстрирует наличие бинокулярного зрения, при котором происходит слияние изображений, видимых каждым глазом, в одно общее изображение. Соколов предложил представить каждому глазу свой предмет для рассматривания: перед одним глазом установить как бы «подзорную трубу», например узкую трубку из свернутого листа бумаги, а перед другим глазом обследуемый должен держать свою раскрытую ладонь, вплотную прижатую к боковой поверхности этой трубы. В таком положении обследуемый одним глазом видит только свою ладонь, а другим — те предметы, на которые направлена труба. Через «дыру» в ладони видно все то, на что направлена «подзорная труба».

Проба с прикрыванием заслонкой одного глаза для выявления так называемых установочных движений глаз описана ниже в разделе дифференциальной диагностики ортофории и гетерофории.

Проба с призматическим стеклом (призмой) силой 20 призматических диоптрий применяется для выявления бинокулярного зрения у маленьких детей. Перед одним глазом ребенка, смотрящего на предмет двумя глазами, ставят призму основанием к виску. Если глаз, перед которым поставили призму, начинает менять положение и отклоняться к носу, значит, у ребенка есть бинокулярное зрение.

Существуют более сложные устройства и приборы для определения характера зрения, в которых применяются поляроидные фильтры, призмы, светофильтры возрастающей плотности, а объекты для рассматривания предъявляются на экране с помощью разнообразных компьютерных программ.

КОСОГЛАЗИЕ

Отсутствие у пациента бинокулярного зрения при двух открытых глазах может внешне проявляться косоглазием. Косоглазие (страбизм, гетеротропия) — это отклонение зрительной оси (линии) одного глаза от совместной с другим глазом точки зрительной фиксации.

Косоглазие может быть явным, мнимым или скрытым.

Явное косоглазие можно определить способом, предложенным Гиршбергом (рис. 94). Способ Гиршберга позволяет выявить отклонение одного глаза от совместной с другим глазом точки зрительной фиксации и ориентировочно определить угол косоглазия, т.е. величину его отклонения, которая обозначается термином «девиация» и выражается в градусах. Обследуемого просят смотреть двумя глазами на светящийся фонарик или зеркало офтальмоскопа. В это время врач отмечает, где в глазах пациента появляется отражение света (так называемый световой рефлекс). Если световой рефлекс отражается в центре зрачка каждого глаза, значит, косоглазия у обследуемого нет. Если при средней ширине зрачка 3-3,5 мм световой рефлекс будет виден на краю зрачка, то угол косоглазия составит 15°, между краем зрачка и краем роговицы (лимбом) — 25—30°, на лимбе — 45°, за лимбом на склере — 60° и более.

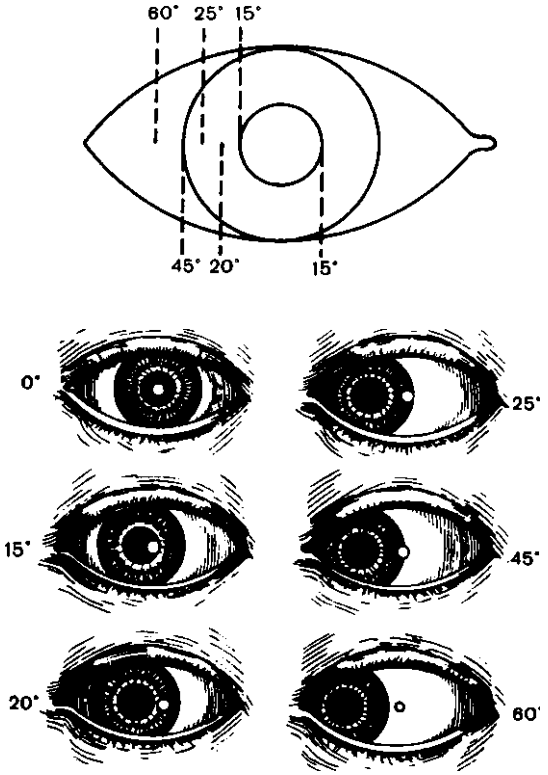

Рис. 94. Определение угла косоглазия по методу Гиршберга.

Более точно угол косоглазия можно определить на периметре, на шкале Меддокса со специальными палочками Меддокса, с помощью призменного компенсатора или на специальном приборе для диагностики и лечения косоглазия — синоптофоре.

Мнимое косоглазие. Пациент или его родители могут обратиться к врачу с жалобой на косоглазие, а объективных данных, подтверждающих косоглазие, нет. Это мнимое, или кажущееся, косоглазие. Мнимое косоглазие «видят» у детей с эпикантусом, при особенностях строения лицевого черепа с чрезмерным разведением или сведением глазниц (рис. 95, см. вкл.). Иногда мнимое косоглазие бывает обусловлено расхождением оптической и зрительной осей (линий) глаза. Такое расхождение оптической и зрительной осей глаз специалисты, занимающиеся проблемами косоглазия, — страбологи обозначили как «угол гамма». Этот термин требует специального пояснения. Оптическая ось глаза — это условная линия между центром роговицы и тем местом, где находится главный задний фокус оптической системы глаза (узловая точка рефракционной системы). Зрительная ось — это условная линия между предметом, фиксируемым взглядом, и центром глазного дна. Если угол гамма превышает 4°, то глаза кажутся сошедшимися к носу или разошедшимися к вискам («косящими»).

Скрытое косоглазие, или гетерофория, — это косоглазие, которое проявляется только при исключении условий для бинокулярного зрения.

Следует отметить, что бинокулярное зрение, как правило, осуществляется в условиях ортофории — полного равнодействия всех глазодвигательных мышц.

Гетерофория возникает у лиц с бинокулярным зрением при отсутствии полного равнодействия глазодвигательных мышц-антагонистов, например при парезе одной из них. Гетерофория может проявляться кратковременной диплопией и/или зрительной астенопией, особенно при работе вблизи. Гетерофория диагностируется пробой с прикрыванием одного глаза заслонкой. Обследуемому показывают какой-либо предмет, например карандаш, и просят смотреть на него двумя глазами. Перед одним глазом ставят заслонку, через несколько секунд ее убирают и внимательно следят за положением этого глаза. При ортофории положение глаза до и после его прикрывания не меняется. При гетерофории после устранения заслонки отчетливо заметно движение глаза в направлении фиксированного вторым глазом предмета — так называемые установочные движения, свидетельствующие о том, что за заслонкой глаз отклонялся в сторону, а при возобновлении зрения двумя глазами занял прежнюю позицию. Установочные движения глаза после пробы с его прикрыванием объясняются восстановлением равнодействия глазодвигательных мышц в результате включения этого глаза в бинокулярное зрение.

Лица с мнимым косоглазием и большинство пациентов с гетерофорией в лечении не нуждаются. При жалобах пациентов с гетерофорией на диплопию и зрительную утомляемость (астенопию) им назначают очки с призматическими стеклами.

Лечение пациентов с косоглазием, которое проявляется явным отклонением глаза от совместной с другим глазом точки фиксации, зависит от причины, вызвавшей это косоглазие. По этим причинам косоглазие подразделяют на первичное и вторичное.

Первичное косоглазие — это косоглазие, не связанное с органическим поражением косящего глаза, оно является самостоятельным заболеванием зрительного анализатора и глазодвигательной системы и требует специальных методов лечения (плеоптика, ортоптика, диплоптика).

Вторичное косоглазие — это косоглазие, связанное с невозможностью данного глаза участвовать в бинокулярном зрении из-за какого-либо органического поражения (помутнение преломляющих сред, поражения сетчатки, зрительного нерва и др.) При вторичном косоглазии сначала излечивают пораженный глаз (устраняют помутнение преломляющих сред, проводят лечение заболевания зрительного нерва и др.) и лишь после этого назначают специальные методы лечения косоглазия.

По постоянству проявления косоглазие подразделяют на периодическое и постоянное.

Периодическое косоглазие — это косоглазие с периодическим расстройством бинокулярного зрения и кратковременным отклонением одного глаза, например, при волнении, зрительном утомлении. Такое косоглазие специального лечения не требует, можно назначать упражнения по развитию резервов бинокулярного зрения.

Постоянное косоглазие — это постоянное отклонение глаза от совместной с другим глазом точки фиксации, приводящее к расстройству бинокулярного зрения и требующее специальных видов лечения, различных при паралитическом или содружественном косоглазии.

Косоглазие без паралича глазодвигательных мышц называется содружественным. При параличе одной или нескольких глазодвигательных мышц возникает паралитическое косоглазие.

СОДРУЖЕСТВЕННОЕ КОСОГЛАЗИЕ

Содружественное косоглазие — это преимущественно детская патология. Оно возникает обычно в 2—3 года у 2—3% детей. Это косметический и функциональный недостаток, влияющий на развитие ребенка, ограничивающий его возможности и повышающий опасность травматизма.

Важным признаком содружественного косоглазия является сохранение полного объема движений глазных яблок во всех направлениях. Нормой подвижности глаза кнаружи (абдукция) является доведение наружной границы лимба до наружной спайки век. Норма подвижности кнутри (аддукция) определяется по доведению границы лимба до условной прямой между верхней и нижней слезными точками у внутреннего угла глаза. При содружественном косоглазии, как правило, подвижность глаза увеличена из-за гиперфункции одной из глазодвигательных мышц, реже бывает небольшое ограничение подвижности глаза, и никогда не встречается полное отсутствие подвижности глаза в каком-либо направлении, характерное для паралитического косоглазия.

У пациентов с содружественным косоглазием нет диплопии.

При содружественном косоглазии первичный и вторичный углы косоглазия равны по величине.

Первичным и вторичным называют углы попеременного отклонения косящего и некосящего глаза при вынужденной смене их фиксации. Если пациента с косоглазием попросить посмотреть на какой-то предмет, то он направит на этот предмет взор одного глаза, другой его глаз будет косить. Угол отклонения косящего глаза (определенный по методу Гиршберга) называют первичным углом косоглазия. Если после этого пациенту прикрыть некосящий глаз заслонкой, то он будет смотреть на предмет ранее косившим глазом (естественно, при достаточно высокой остроте зрения этого глаза). Теперь ранее не косивший глаз отклонится в сторону и угол его косоглазия, определенный по методу Гиршберга, будет называться вторичным.

Этиологические и патогенетические факторы содружественного косоглазия очень многообразны. Косоглазие является внешним признаком отсутствия у ребенка бинокулярного зрения. Формирование бинокулярного зрения — это сложный и длительный процесс, происходящий в течение первых лет жизни ребенка. Выше перечислялись условия, необходимые для развития бинокулярного зрения. Любые сбои в развитии сенсорной (чувствительной) и моторной (глазодвигательной) систем каждого глаза или подкорковых и корковых центров зрительного анализатора приводят к нарушению механизма бификсации. Нарушение бификсации и является непосредственной причиной содружественного косоглазия.

Наиболее частыми причинами нарушения механизма бификсации могут быть:

— снижение остроты зрения одного или обоих глаз (бификсация невозможна при остроте зрения ниже 0,3) или разница в остроте зрения между глазами 0,4 и более;

— анизометропия — разница в рефракции двух глаз, приводящая к анизоейконии. Анизоейкония — это разные по величине изображения рассматриваемого объекта, возникающие на сетчатке каждого глаза. Из-за этой разницы в величине два одновременно полученных каждым глазом изображения не могут слиться в единый образ в зрительной коре, что приводит к расстройству механизма бинокулярного зрения;

— несоответствие аккомодации и конвергенции. При приближении объекта фиксации к глазам одновременно срабатывают механизмы аккомодации в каждом глазу

и конвергенции для сведения зрительных осей обоих глаз. Аккомодация и конвергенция взаимозависимы.

При ряде аномалий рефракции оптимальные взимоотношения аккомодации и конвергенции нарушаются. Прирост конвергенции на единицу усиления аккомодации (аккомодативная конвергенция) из-за необходимости длительно напрягать аккомодацию при работе на близком расстоянии у пациентов с гиперметропией вызывает чрезмерное схождение зрительных осей и перенапряжение внутренних прямых мышц. Следовательно, усиленный стимул к аккомодации при некорригированной гиперметропии усиливает конвергенцию. В результате возникает тенденция к сходящемуся косоглазию у детей с избыточной гиперметропией и, наоборот, ослабленный стимул к аккомодации при некорригированной миопии ослабляет конвергенцию и склонность к расходящемуся косоглазию у детей с врожденной миопией;

— любой врожденный или приобретенный дисбаланс в работе глазодвигательных мышц и управляющих ими черепных нервов нарушает механизм бификсации и приводит к развитию косоглазия;

— слабость подкорковых и корковых связей обоих глаз, нарушающая способность зрительного анализатора формировать единый зрительный образ из одновременно полученных каждым глазом изображений и проецировать этот образ в пространство;

— снижение резерва фузии, т.е. способности зрительной коры соединять монокулярные изображения в один зрительный образ (бифовеальное слияние).

Виды содружественного косоглазия. Существует несколько классификаций содружественного косоглазия. Такое косоглазие подразделяется в первую очередь на аккомодационное, частично аккомодационное и неаккомодационное.

Аккомодационное косоглазие — это косоглазие, внешнее проявление которого исчезает при ношении корригирующих очков, т.е. в очках глаза устанавливаются на общий для них объект фиксации (рис. 96, см. вкл.).

При назначении корригирующих очков с положительными линзами, которые снимают нагрузку на аккомодацию, импульсы на конвергенцию ослабевают. В таких очках сходящееся косоглазие полностью исчезает (аккомодационное косоглазие) или его угол уменьшается (частично аккомодационное косоглазие). При грубом нарушении взаимодействия аккомодации и конвергенции корригирующие очки не повлияют на угол косоглазия — это неаккомодационное косоглазие.

Следовательно, основным способом лечения аккомодационного косоглазия является очковая коррекция. Хирургические методы лечения применяют редко, по особым показаниям и только при завершении возрастного рефрактогенеза.

Изменения в соотношении аккомодации и конвергенции при расходящемся косоглазии обратны описанным выше. Аккомодация при таком косоглазии требует, наоборот, усиления, что и достигается назначением отрицательных корригирующих линз.

Ясно, что подобные механизмы имеют значение при избыточной гиперметропии у лиц со сходящимся косоглазием и миопии у лиц с расходящимся косоглазием.

Аккомодационное косоглазие встречается у 25—40% всех детей с косоглазием и при лечении прогностически благоприятно.

Содружественное косоглазие подразделяется на монолатеральное (одностороннее, монокулярное) и альтернирующее (попеременное). Монолатеральное — это косоглазие одним глазом, альтернирующее — косоглазие попеременное то одним, то другим глазом в зависимости от того, какой из них фиксирующий в данный

момент. Более благоприятно альтернирующее косоглазие, так как при монолатеральном выше риск снижения зрения постоянно косящего глаза (дисбинокулярная амблиопия).

По направлению косоглазие подразделяется на сходящееся, расходящееся и вертикальное. Сходящееся (эзотропия) косоглазие — направление зрачков к носу, расходящееся (экзотропия) — к виску. При одновременном отклонении глаза по вертикали указывается вертикальный компонент косоглазия: косоглазие кверху (гиперфория) или косоглазие книзу (гипофория).

Выделяют косоглазие без амблиопии или косоглазие с амблиопией.

Амблиопия — понижение зрения без видимых органических поражений глаза, обусловленное функциональными расстройствами зрительного анализатора.

Амблиопия наблюдается в 70—80% случаев содружественного косоглазия и отражает патологию зрения двумя глазами, хотя функциональное понижение зрения обоих или одного глаза может быть не только при косоглазии.

Анизометропическая амблиопия — амблиопия при анизометропической рефракции с плохо корригируемым понижением остроты зрения глаза с более выраженной аметропией.

Амблиопия *ex anopsia* (от бездействия) — историческое название амблиопии вследствие функционального бездействия органа зрения, например, при монолатеральном косоглазии. Это амблиопия при монолатеральном содружественном косоглазии, обусловленная постоянным торможением функции центрального зрения косящего глаза. В настоящее время более принят термин «дисбинокулярная амблиопия».

Амблиопия истерическая (амавроз истерический, слепота психогенная) - амблиопия, возникающая при истерии. Такая амблиопия сопровождается не только снижением остроты зрения, но и другими зрительными расстройствами (цветоощущения, поля зрения и др.).

Амблиопия обскурационная (лат. *obscuratio* — затуманивание, затемнение) обусловлена врожденными или рано приобретенными помутнениями преломляющих сред глаза или птозом. Обскурационная амблиопия проявляется сохранением пониженного зрения после ликвидации помутнений оптических сред или птоза.

Амблиопия рефракционная наблюдается при аметропиях — высокой гиперметропии и астигматизме. Эти аномалии рефракции на первых этапах лечения характеризуются пониженным зрением в условиях оптимальной оптической коррекции.

Дисбинокулярная амблиопия, как уже было отмечено, возникает при монолатеральном содружественном косоглазии и обусловлена постоянным торможением функции центрального зрения косящего глаза. Альтернирующее содружественное косоглазие позволяет каждому глазу попеременно участвовать в зрении и, как правило, не приводит к дисбинокулярной амблиопии. Ясно, что амблиопия при косоглазии является следствием косоглазия, в свою очередь усугубляя его по мере снижения остроты зрения косящего глаза. Чем в более раннем возрасте возникает амблиопия, тем ниже острота зрения косящего глаза. По мере снижения зрения разрушаются механизмы зрительной фиксации, что прогностически менее благоприятно. Для выбора лечения и прогноза его эффективности после установления диагноза дисбинокулярной амблиопии необходимо обозначить остроту зрения (степень амблиопии) и зрительную фиксацию амблиопичного глаза.

Острота зрения с коррекцией при слабой амблиопии равна 0,4-0,8, при амблиопии средней степени — 0,2—0,3, высокой — 0,05—0,1 и при очень высокой амблиопии острота зрения ниже 0,05.

Выделяют амблиопию с отсутствием фиксации или неустойчивой фиксацией и амблиопию с устойчивой фиксацией. При амблиопии с устойчивой фиксацией указывают, какой участок глазного дна фиксирует изображение предмета. Устойчивая фиксация может быть правильной — центральной (макулярной). Под амблиопией с правильной фиксацией понимают способность косящего глаза при выключении другого глаза фиксировать рассматриваемый объект фовеолой. При амблиопии с неправильной фиксацией предмет фиксируется нецентральным (нефовеалярным) участком сетчатки, что обозначают как эксцентричную фиксацию или так называемую ложную макулу. Такая амблиопия требует специальных способов лечения и труднее ему поддается. Состояние фиксации при амблиопии определяют различными способами с применением офтальмоскопии.

Косоглазие с функциональной скотомой. Функциональная скотома — участок выпадения в поле зрения косящего глаза только при двух открытых глазах. При содружественном косоглазии это приспособление зрительной системы, освобождающее ее от осознанной диплопии. Функциональная скотома при зрении двумя глазами выражается в подавлении (торможении) зрительной корой одного из двух монокулярных изображений. Функциональную скотому выявляют с помощью исследования на синоптофоре и устраняют специальными методами лечения.

Лечение содружественного косоглазия. Цель лечения содружественного косоглазия состоит в восстановлении бинокулярного зрения, что возможно только при совместной деятельности сенсорной (воспринимающей) и моторной (глазодвигательной) систем обоих глаз. В первую очередь необходимо восстановить одновременную зрительную фиксацию наблюдаемого предмета двумя глазами (бификсацию), затем добиться слияния одновременно полученных каждым глазом монокулярных изображений рассматриваемого предмета в один зрительный образ в проекционных отделах коры головного мозга (бифовеальное слияние) и в завершение проецирования корой головного мозга полученного изображения в определенную область рассматриваемого пространства (глубинное или стереоскопическое зрение). Лечение содружественного косоглазия условно подразделяется на этапы, каждый из которых решает определенные задачи.

Лечение косоглазия начинают с назначения очковой коррекции аметропии.

Очковая коррекция аметропии. При сочетании содружественного косоглазия с аметропией назначают очковую коррекцию независимо от возраста ребенка. Дети могут носить очки с 6-месячного возраста. Чем раньше назначены очки, тем лучше результат лечения. Очки выписывают по данным объективного определения рефракции (скиаскопия, рефрактометрия) на фоне циклоплегии (3-дневное закапывание раствора сульфата атропина в возрастных дозах). При дальнозоркости и дальнозорком астигматизме сферическая линза должна быть на 1,0 дптр слабее выявленной дальнозоркости (гиперметропии) независимо от возраста ребенка, а цилиндрическое стекло — на 0,5 дптр слабее объективного астигматизма по вертикальному меридиану. Очки назначают для постоянного ношения независимо от того, влияют они на угол косоглазия или нет. При аккомодационном содружественном косоглазии целесообразно назначить бифокальные очки, в которых сферический компонент нижней или нижневнутренней части линзы усилен на 2,0 дптр. При сочетании косоглазия и близорукости очки назначают в зависимости от направления косоглазия: если косоглазие расходящееся, то назначают минусовые линзы на 0,5 дптр слабее величины миопии, а если сходящееся — только для коррекции зрения вдаль до величи-

ны остроты зрения двумя глазами 0,7. Астигматизм при миопической рефракции корригируется так же, как при гиперметропической. Возрастной рефрактогенез требует ежегодного уточнения очковой коррекции и смену очковых линз по данным объективно установленной рефракции.

Первый этап лечения содружественного косоглазия называется плеоптикой. Плеоптика объединяет все мероприятия по борьбе с амблиопией. Плеоптическое лечение включает основные и вспомогательные методы лечения амблиопии.

Основные методы плеоптики: пенализация, прямая окклюзия, локальный (макулярный) засвет сетчатки, лечение с помощью отрицательного последовательного образа.

Вспомогательные методы плеоптики: обратная окклюзия, общий засвет сетчатки, структурированный засвет сетчатки, лечение амблиопии с применением компьютерных программ и приемов функционального биоуправления, рефлексотерапия, применение хейроскопа, макулотестера, локализатора-корректора, аппарата «Иллюзион», медико-педагогические занятия с дозированными зрительными нагрузками.

Плеоптическое лечение в зависимости от возраста ребенка начинается с пенализации или окклюзии.

Пенализация (отфранц.*penalite* — пенальти, штраф) показана детям от 1 до 4 лет. С целью «штрафования» лучше видящего глаза его зрение ухудшают путем создания искусственной анизометропии. Фиксирующим становится амблиопичный глаз. Пенализация применяется только при сходящемся косоглазии и гиперметропической или эмметропической рефракции. Основные виды пенализации — пенализация для близи и пенализация для дали.

Пенализация для близи применяется только для лечения монолатерального косоглазия при условии, что острота зрения амблиопического глаза ниже 0,4. Неамблиопичный (ведущий) глаз корригируется по правилам назначения очков при косоглазии, а амблиопичный глаз гиперкорригируется на 2,0—3,0 дптр при остроте зрения ниже 0,1 и на 1,0 дптр при более высокой остроте зрения. Постоянное ношение таких очков сочетают с назначением длительных инстилляции в ведущий глаз раствора атропина сульфата в возрастной дозе однократно утром (1-й месяц лечения ежедневно, затем 1 раз в 3, 5 и 7 дней). В этих условиях неамблиопичный глаз перестает работать вблизи, а амблиопичный становится фиксирующим для близи. Максимальный срок пенализации для близи 4—6 мес При отсутствии эффекта целесообразно перейти к прямой окклюзии, а при повышении остроты зрения амблиопичного глаза — к пенализации для дали.

Пенализация для дали назначается при остроте зрения амблиопичного глаза 0,4 и выше, а если остроту зрения определить не удалось в связи с малым возрастом ребенка, то при устойчивой фиксации амблиопичным глазом предметов вблизи. Назначается перманентная 4—6-месячная атропинизация ведущего глаза (1-й месяц ежедневно 1 раз в день утром, затем частота инстилляции снижается до закапывания 1 раз в 3,5, а затем в 7 дней) с применением атропина сульфата в возрастных дозах. Можно не проводить атропинизацию, если ребенок не снимает очки или не смотрит мимо них вблизи. Очковая коррекция при пенализации для дали включает назначение гиперкорригирующей линзы (сильнее на 3,0 дптр) для неамблиопичного глаза и оптимальную коррекцию амблиопичного глаза, что ухудшает зрение ведущего глаза вдаль и делает амблиопичный глаз более значимым для работы зрительной коры. Это не только развивает монокулярное зрение, но и создает условия для перехода к бинокулярному зрению.

Полное выключение (прямая окклюзия) из зрительного акта неамблиопичного глаза создает условия для более активного включения в работу амблиопичного глаза, т.е. более эффективно, чем пенализация, но в сравнении с пенализацией прямая окклюзия не способствует, а наоборот, препятствует формированию основ бинокулярного зрения. К тому же нарушается возрастное развитие функций заклеенного неамблиопичного глаза и может возникнуть обскурационная амблиопия. Тем не менее пенализация имеет преимущества перед прямой окклюзией только у детей до 4 лет, более старшим детям показана окклюзия.

Окклюзия — полное выключение одного глаза из зрительного акта (непрозрачными заслонками — окклюдорами) или частичное выключение светофильтрами разной плотности. Окклюзию можно назначать на весь период бодрствования ребенка, на несколько часов в день или только на период зрительной нагрузки (периодическая окклюзия). Особого внимания требует назначение окклюзии детям с нистагмом, у которых окклюзия может вызвать усиление нистагмоидных подергиваний участвующего в зрении глаза. Окклюдор можно наклеивать на лицо или закреплять на очках, но так, чтобы ребенок не подсматривал через незакрытые участки. Выделяют прямую, попеременную и обратную плеоптическую окклюзию.

Прямая окклюзия — выключение зрения лучше видящего глаза — самый простой и распространенный прием восстановления функций косящего глаза. Этот способ применяется более 200 лет и остается наиболее эффективным. Прямую окклюзию назначают на срок от 1 до 12 мес и более в зависимости от динамики остроты зрения. Обязательным условием является устойчивая центральная фиксация амблиопичного глаза, которая определяется методом офтальмоскопии.

При прямой окклюзии остроту зрения обоих глаз у ребенка нужно проверять еженедельно, поскольку при постоянной окклюзии острота зрения лучше видящего (выключенного) глаза может снижаться, что потребует перехода на попеременную окклюзию. При попеременном выключении на несколько дней в неделю выключается то лучше видящий глаз, то амблиопичный.

После закрепления максимально достигнутой остроты зрения амблиопичного глаза и при переходе монолатерального косоглазия в альтернирующее прямую постоянную окклюзию заменяют на периодическую, которую постепенно отменяют.

Однако если после проведения прямой окклюзии в течение 1—2 мес острота зрения не имеет тенденции к возрастанию, то в дальнейшем прямая окклюзия уже не приведет к успеху и ее целесообразно прекратить.

Обратная окклюзия. Выключение из акта зрения амблиопичного глаза путем его заклейки (примерно на 1—1,5 мес) применяется на первом этапе лечения амблиопии с неправильной фиксацией с целью развития торможения в области «ложной макулы» и применения в дальнейшем других методов плеоптики.

Локальный слепящий засвет — лечение амблиопии локальным раздражением центральной ямки сетчатки слепящим светом. Центральную ямку сетчатки стимулируют светом импульсной лампы или с помощью световода, находящихся в большом безрефлексном офтальмоскопе (ББО-58), или его аналога монобиноскопа (МБС). Метод применяется при устойчивой правильной (парацентральной и центральной) фиксации амблиопичного глаза.

Общий засвет заднего полюса сетчатки проводят детям с амблиопией начиная с 2—3-летнего возраста при любой фиксации, даже при нистагме, а детям более старшего возраста — при неустойчивой фиксации амблиопичного глаза. Это вспомога-

тельный метод лечения амблиопии. Засвет проводится либо обычным (белым) источником света, либо красным светом (с применением красного фильтра) на большом безрефлексном офтальмоскопе (ББО-58) или его аналоге монобионоскопе (МБС),

В большом безрефлексном офтальмоскопе (ББО-58) можно использовать высококонтрастные решетки в виде шахматных клеток разного размера, изображение которых при локальном засвете будет проецироваться на глазном дне. При проведении засветов с такими решетками осуществляют одновременно световую стимуляцию и активацию каналов зрительного анализатора, анализирующих разные пространственные частоты. Лечение амблиопии одновременно структурированными и световыми стимулами возможно только у детей с устойчивой правильной (центральной) фиксацией.

Структурированные стимулы можно предъявлять с помощью игровых интерактивных программ на экране монитора. Такой метод лечения можно применять у детей, которые способны необходимое для лечения время самостоятельно фиксировать взор амблиопичного глаза на этот монитор.

Разработаны приемы функционального биоуправления (биологической обратной связи) для лечения амблиопии. При лечении этим методом с помощью компьютеризированного комплекса записывают ЭЭГ затылочной области при просмотре ребенком видеокадров на экране. Специальная компьютерная программа регулирует яркость изображения видеокадров, снижение которой вызывает необходимость сосредоточиться, что стимулирует зрение амблиопичного глаза.

Лазерплеоптика - метод локального раздражения лазерным лучом центральной ямки сетчатки, для чего разработаны специальные гелий-неоновые лазеры малой мощности. Этот метод плеоптики применим у детей с устойчивой правильной фиксацией амблиопичного глаза.

Метод стимуляции коркового представительства фовеолярной области амблиопичного глаза посредством отрицательного последовательного образа (по Кюпперсу в модификации Э.С. Аветисова) основан на феномене последовательного образа, оставшегося в зрительной проекционной области коры головного мозга после засвета сетчатки. Всю сетчатку засвечивают с помощью осветителя большого безрефлексного офтальмоскопа (ББО-58), а ее центральную ямку (фовеолу) при лечении закрывают от света с помощью специального шарика диаметром 3 мм, который вводится в осветитель ББО-58. После окончания процедуры засвета ребенок некоторое время видит последовательный образ, связанный с остаточным возбуждением нейронов зрительной коры. Этот последовательный образ может быть положительным (светлый круг с затемнением в центре) или отрицательным (те-мный круг с просветлением в центре). Для лечения используют отрицательный последовательный образ. Такое лечение можно применять при правильной или неправильной устойчивой фиксации амблиопичного глаза.

В комплекс лечения амблиопии включают упражнения в локализации. Их целесообразно проводить после того, как достигнута центральная фиксация, а также при амблиопии с неустойчивой фиксацией. В первом случае эти упражнения способствуют восстановлению правильной монокулярной пространственной локализации и закрепляют тем самым центральную фиксацию, во втором - делают фиксацию более устойчивой.

Для лечения амблиопии используют также макулотестер. Прибор предназначен для исследования состояния желтого пятна сетчатки (фовеолы) и лечения амблио-

пии. Действие прибора основано на использовании поляризационных свойств нервных волокон, радиально покрывающих сетчатку в области желтого пятна. Поляризационными свойствами указанной области сетчатки обусловлен феномен Гайдингера: при рассматривании равномерно светящейся поверхности через поляризационный фильтр пациент замечает световую фигуру в виде двух размытых треугольников **(это** возможно **только** при **условии отсутствия** органических изменений в области фовеолы). Острые углы треугольников сходятся в точке, которую глаз фиксирует. Эту фигуру называют щетками или кисточками Гайдингера. Лечение амблиопии, основанное на феномене Гайдингера, проводят с помощью макулотестера. Этот метод позволяет в процессе лечения вырабатывать устойчивую правильную (центральную) зрительную фиксацию амблиопичного глаза.

Хейроскоп (амблиотренер) - устройство для лечения амблиопии слабой и средней степени. Несложный рисунок установлен так, что он с помощью зеркала виден одним (неамблиопичным) глазом. Перед другим (амблиопичным) глазом помещен чистый лист бумаги, на котором с помощью ручки или карандаша ребенок воспроизводит контуры рисунка. Можно проводить ежедневно 15—20-минутные сеансы, в частности и при лечении дома.

Рефлексотерапия, чрескожная электростимуляция зрительного анализатора по специально разработанным методикам также входят в комплекс лечения амблиопии в качестве дополнительных методов, особенно у детей моложе 3-4 лет и в случаях противопоказаний к интенсивной световой стимуляции сетчатки у детей с невротическими реакциями.

Комплексное лечение амблиопии целесообразно проводить в специализированных детских дошкольных учреждениях (ясли—сад, специализированный детский сад).

Следующий этап лечения - ортоптика объединяет комплекс мер по развитию бинокулярного зрения.

Цель ортоптики — восстановить совместную деятельность фовеальных ретинокортикальных элементов обоих глаз. Для этого нужно ликвидировать функциональную скотому, т.е. устранить подавление одного из монокулярных изображений, выработать в зрительной коре способность к бифовеальному слиянию (фузия), а если такая способность есть, развить резервы слияния (фузионные резервы).

Основные ортоптические упражнения возможны только при стойком повышении в процессе лечения остроты зрения каждого глаза (с коррекцией) минимум до 0,3. Они требуют от ребенка определенных навыков и понимания поставленных задач, поэтому назначаются с 3—4-летнего возраста после первого этапа плеоптического лечения. Упражнения проводятся на специальном приборе **для** развития бинокулярного зрения — синоптофоре с разделением полей зрения каждого глаза (гаплоскопия). Синоптофор применяют с диагностическими и лечебными целями, с его помощью можно определить субъективные и объективные углы косоглазия, способность к бифовеальному слиянию изображений, фузионные резервы и величину функциональной скотомы. С лечебной целью синоптофор применяют для устранения функциональной скотомы, развития бифовеального слияния изображений, фузионных резервов и подвижности глаз.

В комплекс ортоптических упражнений целесообразно вводить модифицированный метод бинокулярных последовательных зрительных образов. Для этого в большой безрефлексный офтальмоскоп или его аналог монобиноскоп вводят шарик диаметром 3 мм с боковым горизонтально расположенным стержнем длиной 3 мм. Голо-

ву пациента фиксируют на подставке прибора, один глаз прикрывают заслонкой. Для получения в процессе офтальмоскопии достаточно отчетливой картины глазного дна обследуемого просят смотреть на шарик так, чтобы тень от шарика падала на центральную ямку сетчатки. В течение 15—20 с при максимальной яркости лампы прибора производят общий засвет заднего полюса глаза. Аналогичную процедуру затем проводят на втором глазу (при закрытом первом). При стимуляции правого глаза горизонтальный стержень шарика направлен в правую сторону, а при раздражении левого глаза — в левую. После этого действуют так же, как при лечении амблиопии с применением отрицательного последовательного образа по Кюпперсу: пациент переводит взор на белый экран и наблюдает одновременно два последовательных образа (правого и левого глаза) при прерывистом освещении экрана. Пациенту предлагают добиться слияния двух монокулярных изображений в один последовательный образ (шарик с двумя боковыми стержнями, направленными вправо и влево). После исчезновения последовательных образов аналогичную процедуру повторяют еще 2 раза. Всего проводят 20—30 таких упражнений ежедневно или через день.

Хороший эффект дают ортоптические упражнения с помощью игровых интерактивных программ, предъявляемых на экране компьютера. Это лечебно-диагностические программы «Окулист» ООО «Астроинформ СПЕ», программы Института проблем передачи информации РАН для лечения косоглазия и амблиопии. Бифовеальное слияние вырабатывают с применением гаплоскопии разной жесткости (используют светофильтры разной интенсивности или поляроидные очки). Обязательным условием для применения компьютеризированных упражнений является симметричное положение глаз (при угле косоглазия, близком к нулю), достигнутое предварительным терапевтическим, хирургическим лечением или созданное искусственно с помощью призматических стекол или пластиковых призм Френеля, которые можно наклеивать на стекла очков. Величина призматической коррекции определяется углом косоглазия. При этом основание призмы должно располагаться на стороне, противоположной отклонению глаза (например, при сходящемся косоглазии — на височной стороне стекла).

Следует отметить, что ортоптика развивает не истинное бинокулярное зрение, а зрение в условиях гаплоскопии (разделения полей зрения). Этого недостатка лишен новый метод лечения косоглазия — диплоптика. Она применяется на заключительном этапе лечения косоглазия.

Принцип диплоптики заключается в том, чтобы вызвать у больного в естественных условиях ощущение двоения предмета, рассматриваемого двумя глазами. Двоение (диплопия) служит стимулом для фузии — бифовеального слияния изображений. Задача диплоптики — развитие у пациента способности преодолевать ощущаемое двоение путем восстановления механизма бинокулярной зрительной фиксации (бификсации), лежащей в основе нормального бинокулярного зрения человека.

Диплоптику можно применять у детей с 2—3-летнего возраста. Применение диплоптики возможно только при симметричном положении глаз (при угле косоглазия, близком к нулю), достигнутом предварительным терапевтическим, хирургическим лечением или искусственно созданном призматическими очками.

Благоприятными, но не обязательными условиями для проведения диплоптического лечения являются одновременное зрение двумя глазами при проверке на 4-клеточном цветотесте и бифовеальное слияние, определенное на синопфоре. При от-

сутствии одновременного зрения и бифовеального слияния диплоптику проводить нецелесообразно.

Диплоптика включает в себя упражнения по развитию рефлекса бификсации, по разобщению аккомодации и конвергенции, по развитию фузионных резервов и укреплению устойчивости фузии.

Упражнения по развитию (восстановлению) рефлекса бификсации. Упражнения заключаются в возбуждении у больного двоения в естественных условиях путем раздражения различных диспарантных участков сетчаток и развития способности к слиянию раздвоенного изображения путем перевода его проекции на глазном дне на корреспондирующие участки. Для применения упражнений нужны достаточно высокая острота зрения (не менее 0,4) косящего глаза, содружественное неаккомодационное или частично аккомодационное косоглазие, симметричное или близкое к нему (до 7 градусов по Гиршбергу) положение глаз. При проведении упражнений по развитию рефлекса бификсации пациента просят смотреть двумя глазами на какое-либо изображение (тест-объект). Перед одним из глаз на короткое время устанавливают призматическое стекло, которое убирают при появлении у пациента ощущения тест-объекта и ставят вновь после короткого перерыва. В ходе лечения периодически меняют силу призмы, частоту ее установки и направление основания.

Упражнения по развитию фузионных резервов проводят на заключительном этапе лечения косоглазия при условии симметричного положения глаз и бифовеального слияния. Упражнения проводят с помощью бипризм Гершеля или специального офтальмологического призменного компенсатора, который позволяет постепенно увеличивать силу призм. Эти упражнения назначают при ограниченном запасе фузионных резервов.

Упражнения по разобщению аккомодации и конвергенции, или способ диссоциации аккомодации и конвергенции применяют при аккомодационном сходящемся косоглазии, если в очках у ребенка есть бинокулярное зрение и симметричное положение глаз, острота зрения каждого глаза без очков и в очках одинаково высокая, но при попытке снять очки возникает косоглазие.

Упражнения по развитию устойчивости фузии применяются на заключительном этапе лечения косоглазия. Возрастания устойчивости (прочности) фузии добиваются путем увеличения способности к слиянию различных по величине монокулярных изображений (анизейкония). Лечение проводят на специальном приборе, имеющем объектив для плавного увеличения изображения и бипризму переменной силы для повышения переносимой призменной нагрузки.

Упражнения по развитию устойчивости фузии можно проводить с применением цветных светофильтров возрастающей плотности и длины.

В домашних условиях и в специализированных учреждениях для закрепления достигнутого бинокулярного зрения можно использовать решетку для чтения, зеркальный стереоскоп, разделитель полей зрения и др.

Выработанное в процессе лечения и выявляемое с помощью цветотеста бинокулярное зрение еще несовершенное, плоскостное, для его совершенствования и достижения трехмерности восприятия пространства, т.е. стереоскопического зрения, необходимо продолжить упражнения на специальных стереоскопических приборах.

Хирургическое лечение содружественного косоглазия является одним из этапов лечения постоянного неаккомодационного косоглазия и проводится после курсов плеоптического и ортоптического лечения, если они не привели к устране-

нию девиации (ортотропии). Операции проводятся, как правило, в дошкольном возрасте. После операции (или поэтапных операций) курс плеопто-ортоптического лечения нужно повторять и дополнять диплоптическими упражнениями. В отдельных случаях (обычно при больших углах девиации и врожденном косоглазии) хирургическое вмешательство может предшествовать плеопто-ортоптическому лечению.

При монолатеральном или альтернирующем косоглазии с преимущественной фиксацией одним глазом операции проводят на глазодвигательных мышцах одного косящего глаза, при альтернирующем косоглазии — одновременно на мышцах двух глаз. Оперативное вмешательство по поводу косоглазия заключается или *в* ослаблении действия сильной мышцы (той, в сторону которой отклонен глаз), или, наоборот, в усилении действия слабой, т.е. противоположной, мышцы.

Для ослабления действия сильной мышцы проводят ее рецессию, т.е. пересадку мышцы от места прикрепления дальше от лимба (на тот или иной участок в зависимости от угла постоянного отклонения данного глаза), а также теномиопластику — удлинение мышцы посредством выкраивания мышечных лоскутов и их сшивания по длине.

Действие слабой мышцы усиливают противоположным способом: место ее прикрепления к склере сдвигают ближе к лимбу (проррафия) или резецируют ее часть (частичная резекция).

В некоторых случаях приходится прибегать к комбинированным операциям или производить хирургическое исправление косоглазия в несколько этапов .

Одной из важных составляющих профилактики содружественного косоглазия является оптическая коррекция аметропии в раннем возрасте. В группе риска при отягощенной наследственности необходима объективная проверка рефракции в условиях полной циклоплегии в первые 6 мес жизни ребенка, у здоровых детей — на 1-м году жизни. Все отклонения величины клинической рефракции от возрастной нормы (кроме небольшой близорукости без астигматизма) должны быть устранены путем назначения корригирующих стекол. Практика показывает, что дети прекрасно переносят очковую *коррекцию* уже на 1-м году жизни.

ПАРАЛИТИЧЕСКОЕ КОСОГЛАЗИЕ

Паралитическое косоглазие — это постоянное отклонение одного из глаз от совместной с другим глазом точки зрительной фиксации, возникающее из-за паралича одной или нескольких глазодвигательных мышц.

Такое косоглазие возможно при врожденных (центральных или периферических) или приобретенных (центральных или периферических) параличах глазодвигательных мышц, обусловленных мышечными или нервными нарушениями (врожденная патология, черепно-мозговые травмы, травмы глазницы, нейроинфекции, последствия нейрохирургических операций, опухоли и сосудистые заболевания и др.).

При паралитическом косоглазии, в отличие от содружественного, движение глаза в сторону действия парализованной мышцы резко ограничено или отсутствует. Это выявляется при проверке объема движения глазного яблока (вверх или вниз, к носу — аддукция или к виску — абдукция), а в сложных случаях — специальными методами исследования функций глазодвигательных мышц, к которым относятся координометрия, электромиография и др.

При паралитическом косоглазии субъективно ощущается диплопия (двоение). Диплопия очень тягостна и нарушает ориентацию человека в пространстве. Пациен-

ты рефлекторно избавляются от диплопии, наклоняя голову или прикрывая один глаз. При длительно существующем паралитическом косоглазии развивается скотома торможения или функциональная скотома (выпадение в поле зрения косящего глаза при двух открытых глазах), а позднее дисбинокулярная амблиопия длительно косящего глаза, которая избавляет человека от диплопии, но приводит к глубоким расстройствам зрительных функций.

Глазной тортиколлис (глазная кривошея) — это вынужденное положение головы человека при паралитическом косоглазии. В таком положении головы диплопии нет. Из-за паралича одной или нескольких глазодвигательных мышц при прямом положении головы невозможна зрительная фиксация одного предмета двумя глазами, а в вынужденном положении такая фиксация осуществляется в результате наклона головы вбок напряжением шейных мышц. Классическим примером глазной кривошеи является особая посадка головы Александра Македонского, хорошо видимая на его статуях. Поворот головы вбок с высоко приподнятым подбородком обусловлен повреждением одной из глазодвигательных мышц при ранении глазницы в одной из битв. От типичной мышечной кривошеи глазной тортиколлис отличается тем, что ограничения подвижности головы при нем нет, голова может поворачиваться во всех направлениях и ее можно устанавливать прямо. В прямом положении головы появляются ощущение двоения и головокружение, которые исчезают в вынужденном положении.

Угол отклонения косящего глаза (первичный угол косоглазия) при паралитическом косоглазии всегда постоянен по величине, а вторичный угол косоглазия (отклонение некосящего глаза при попытке фиксировать предмет косящим глазом) всегда больше первичного угла.

Диагностика паралитического косоглазия у детей, особенно маленьких, вызывает определенные трудности, поскольку возраст, в котором возникло косоглазие, и длительность его существования накладывают существенный отпечаток на клинику. Бывает трудно отличить паралитическое косоглазие от содружественного косоглазия с незначительным парезом одной из глазодвигательных мышц. Маленькие дети часто не предъявляют жалоб на двоение, неодинаковость первичного и вторичного углов отклонения глаз может обнаруживаться из-за мышечных контрактур у детей с содружественным косоглазием. Часто из-за возраста ребенка невозможно исследовать мышечные функции специальными методами (координометрия, электромиография).

Лечение паралитического косоглазия начинается по возможности с устранения вызвавшей его причины — лечения нейроинфекций, удаления опухоли, ликвидации последствий травмы и т.д. В детском возрасте, чтобы избежать развития амблиопии и функциональной скотомы, с лечебной целью назначают очковую коррекцию аметропии, плеоптические упражнения (окклюзия, засветы), применяют ортоптические методы. Эффективно назначение специальных призматических очков для устранения диплопии. При неэффективности консервативного лечения применяют хирургическое. Хирургическое лечение, как и при содружественном косоглазии, может заключаться в усилении парализованной (ослабленной) мышцы ее резекцией и/или проррафией либо в ослаблении мышцы-антагониста. Разработаны методы пластической хирургии (операции по методам О'Коннора, А.И. Короева), которые позволяют частично восстановить движения глаза путем пересадки части волокон непораженных глазодвигательных мышц в зону действия парализованной мышцы. Показания и время операции определяют совместно с соответствующими специалистами (невропатологом, онкологом и др.) строго индивидуально.

Ключевые слово

Бинокулярное зрение
Зрительная фиксация
Корреспонденция ретинокортикальных элементов
Четырехточечный цветотест
Опыт Соколова
Косоглазие
Способ определения угла косоглазия по Гиршбергу
Ортофория
Гетерофория
Косоглазие содружественное
Косоглазие паралитическое
Косоглазие аккомодационное
Косоглазие неаккомодационное
Амблиопия
Амблиопия анизометропическая
Амблиопия дисбинокулярная
Амблиопия обскурационная
Плеоптика
Пенализация
Окклюзия
Локальный засвет сетчатки
Световой последовательный образ (отрицательный, положительный)
Ортоптика
Синоптофор
Диплоптика
Призматическая коррекция
Призмы Френеля
Рефлекс бификсации
Рецессия
Резекция
Теномиопластика
Глазной тортиколлис
Диплопия

Вопросы для самоконтроля

1. Что такое бинокулярное зрение?
2. Какими нейрофизиологическими механизмами обеспечивается бинокулярное зрение?
3. Какие условия необходимы для развития у ребенка бинокулярного зрения?
4. Какими способами можно выявить наличие бинокулярного зрения?
5. Что такое косоглазие?
6. Как выявить скрытое косоглазие (гетерофорию)?
7. Чем отличается первичное косоглазие от вторичного?
8. Каковы наиболее характерные признаки содружественного косоглазия?
9. Что такое амблиопия и какие виды амблиопии вам известны?
10. Что такое плеоптика и какие варианты этого способа лечения косоглазия вы знаете?
11. Что такое ортоптическое лечение косоглазия и какова цель этого этапа лечения?
12. Что такое диплоптика и какие преимущества имеет этот вид лечения косоглазия?
13. Какие хирургические вмешательства на глазодвигательных мышцах можно проводить по поводу косоглазия?
14. Каковы характерные признаки паралитического косоглазия?
15. Что может вызвать паралитическое косоглазие?
16. Какие способы можно применять для лечения паралитического косоглазия?

ГШ)
19

ПАТОЛОГИЯ ГЛАЗНИЦЫ

Усвоив материал этой главы, вы должны знать:

что такое экзофтальм и энофтальм;
дать определение пульсирующему экзофтальму;
различать передний и задний периостит;
причину и клинику тромбоза пещеристого синуса.

Патологические процессы в глазнице могут вызывать как общие, так и локальные причины. При заболеваниях глазницы возникают экзофтальм, энофтальм, смещение глазного яблока в сторону и ограничение его подвижности, зрительные расстройства.

Смещение глазного яблока кпереди (выпячивание) называют **экзофтальмом.** Экзофтальм возникает в связи с увеличением содержимого глазницы вследствие воспалительного экссудата, опухоли, кровоизлияния, тромбофлебита орбитальных вен, инородного тела, выстояния в полость глазницы костных стенок (при гиперостозе, мукоцеле) или костных осколков (при переломах), в результате повышения тонуса симпатической нервной системы, диэнцефальных нарушений и пр. При сдавлении зрительного нерва возможно снижение зрения. При значительном экзофтальме может не полностью закрываться глазная щель, что вызывает подсыхание и изьязвление роговицы.

Смещение глазного яблока кзади вызывает его западение — **энофтальм.** Энофтальм встречается во много раз реже экзофтальма и появляется в связи с увеличением объема глазницы при переломах ее стенок с расхождением костных отломков, атрофии глазничной клетчатки, параличах и парезах симпатического нерва. В последнем случае при поражении шейной части симпатического нерва наряду с энофтальмом возникают сужение глазной щели, миоз и нередко гипотония глазного яблока — синдром Горнера.

Выпячивание или западение глазного яблока может быть от едва заметного до весьма значительного. Его определяют при помощи зеркального экзофтальмометра Гертеля.

При экзофтальме и энофтальме подвижность глаза может быть полностью сохранена, если процесс локализуется в мышечной воронке и не влияет на функцию мышц.

Возможны также боковые смещения глазного яблока, которые нередко сочетаются с экзофтальмом или энофтальмом. Боковые смещения глазного яблока, как и нарушения его подвижности, — частые, но менее постоянные симптомы патологии глазницы. Они возникают обычно при локализации процесса в боковом участке глазницы, причем подвижность ограничивается в сторону, противоположную смещению глаза. Ограничение подвижности глазного яблока может варьировать от едва уловимого до полного отсутствия движений. Смещению глазного яблока обычно сопутствует двоение (диплопия).

Наиболее частыми причинами патологии глазницы являются ее воспалительные, сосудистые, эндокринные и опухолевые заболевания.

ВОСПАЛИТЕЛЬНЫЕ ЗАБОЛЕВАНИЯ ГЛАЗНИЦЫ

Инфекционные гнойные воспаления глазницы представляют большую опасность не только для зрения, но и для жизни взрослых и особенно детей раннего возраста. Такие заболевания нередко осложняются абсцессом головного мозга, менингитом, возможен общий сепсис. Наиболее часто причинами воспалительных процессов становятся заболевания придаточных пазух носа, кариес зубов, реже острые инфекционные болезни (ангины, корь, грипп, скарлатина, тиф), рожистое воспаление, фурункулы кожи лица и головы, травмы, метастаз при сепсисе, пиемия, распространение периостита на глазницу из верхней челюсти, лобной и височной костей, области слезного мешка, туберкулез, сифилис и др.

Остеопериостит клинически обычно диагностируется как периостит, но в большинстве случаев захватывает не только периост, но и костную стенку глазницы. Он развивается в различных участках глазницы, может быть негнойным или гнойным вплоть до образования абсцесса. Различают передние и задние периоститы.

Передние периоститы располагаются по краю глазницы, доступны непосредственному осмотру, распознаются легче и раньше, допускают раннее лечение и протекают более благоприятно. При расположении очага воспаления в передних отделах глазницы остеопериостит проявляется в виде плотного на ощупь разлитого или ограниченного отека, болезненного при пальпации. Отек постепенно переходит на соседние участки. Кожа гиперемирована, отечна, особенно по утрам, на ощупь теплее окружающих тканей и соответствующих участков второй глазницы. Возможны отек слизистой оболочки век и конъюнктивальная инъекция. Заболевание может развиваться как остро (в течение 2—3 дней), так и медленно (несколько недель). Затем в зависимости от характера процесса происходит рассасывание воспалительного очага с замещением его соединительной тканью (при серозной форме) или размягчение с прорывом гноя наружу либо в орбитальную клетчатку (при абсцессе) (рис 97, см. вкл.). Вскрытие гнойника через кожу может сопровождаться обнажением кости, секвестрацией, образованием свищей, которые закрываются только после отхождения секвестров. В дальнейшем по ходу свищей возникают спаянные с костью рубцы. При гнойных процессах наблюдается общая реакция: недомогание, повышение температуры тела, повышение СОЭ, лейкоцитоз.

Задний остеопериостит в большинстве случаев представляет большие трудности для диагностики, так как его трудно отличить от флегмоны глазницы. Он сопровождается экзофтальмом со смещением, ограничением подвижности глазного яблока и хемозом конъюнктивы. В зависимости от расположения очага возможны расстройство чувствительности кожи век, роговицы, падение зрительных функций. Для остеопериостита у вершины глазницы типична диссоциация между нерезко выраженным экзофтальмом и значительным нарушением зрения.

Остеопериостит вызывают стафилококки, стрептококки, реже микобактерии туберкулеза и бледная трепонема.

Остеопериоститы туберкулезной и сифилитической этиологии имеют переднее расположение, причем первые, как правило, возникают в нижненаружном отделе глазницы, а вторые — в верхненаружном. Сифилитические остеопериоститы сопровождаются самопроизвольными ночными болями, туберкулезные безболезненны и чаще встречаются у детей. У детей также часто образуются субпериостальные гнойные очаги.

Лечение. При первом же обращении больного необходимо обследование носа, придаточных пазух, горла, зубов. Проводят санацию обнаруженных очагов воспаления. При переднем расположении предположительно серозного остеопериостита можно ограничиться местной терапией: назначением УВЧ, диатермии на глазницу, ежедневными введениями антибиотиков в очаг воспаления.

При гнойных и глубоких остеопериоститах любого характера показаны антибиотики внутримышечно или внутрь (террамицин, тетрациклин и пр.), сульфаниламиды (по 1 г каждые 4 ч).

При сифилитических и туберкулезных периоститах проводят курсы специфического лечения, выскабливание свищей, удаление секвестров, раннее вскрытие абсцессов.

Флегмона глазницы—диффузное гнойное воспаление глазничной клетчатки с последующими явлениями некроза. Флегмона глазницы чаще всего развивается как тромбофлебит глазничных вен, ведущий к образованию мелких гнойничков, в дальнейшем сливающихся между собой.

Этиологические моменты те же, что и при остеопериостите. Кроме них, следует упомянуть возможность непосредственного инфицирования глазничной клетчатки при повреждениях, попадании инородных тел, иногда операциях. Нередко заболевание становится следствием выдавливания фурункулов на лице или ячменей на веках, может возникать также при переходе воспаления с соседних участков (при панофтальмите, гнойном дакриоадените, вскрытии субпериостального абсцесса и пр.).

Заболевание возникает, как правило, остро, развивается бурно, в течение нескольких часов, самое большее 1—2 сут. Появляются интенсивная головная боль, сильные тупые боли за глазом, усиливающиеся при движении глазом и давлении на него, высокая септическая температура, озноб, замедляется пульс, могут присоединиться мозговые явления.

Веки резко отечны, гиперемированы (иногда с цианотичным оттенком), раскрыть их не удается даже при большом усилии. Конъюнктива отечна и может ущемляться между веками. Глаз резко выпячен вперед, часто отклонен в сторону, его подвижность ограничена или полностью отсутствует. Зрение значительно снижается (порой до светоощущения, а иногда и до слепоты).

Прогноз очень серьезен не только для органа зрения, но и для жизни больного, особенно в детском возрасте. Опасность заключается в интракраниальных ослож-

нениях, в частности в развитии такого тяжелого заболевания, как тромбоз кавернозного синуса. Распространению патологического процесса способствует отсутствие клапанов в венах глазницы.

Лечение должно быть энергичным и по возможности срочным. Показано широкое вскрытие глазницы на глубину до 4-5 см не только при сформированных участках флюктуации, но и на стадии воспалительного отека. В этот период, несмотря на отсутствие гноя, разрез уменьшает напряжение тканей, препятствует распространению процесса в череп и заметно улучшает общее состояние больного. Вскрытие безопаснее производить в наружном отделе глазницы. В разрез вводят турунду с гипертоническим раствором, которую ежедневно меняют.

Внутрь, внутримышечно, а в тяжелых случаях внутривенно, внутриартериально и интралюмбально назначают антибиотики широкого спектра действия в больших дозах. Кроме пенициллина, можно применять стрептомицин, олететрин, неомицин, олеандомицин, биомицин, тетрациклин и другие антибиотики в сочетании с витамином С. Применяют также сульфаниламиды. Показаны осмотерапия, в ряде случаев переливание крови и введение изотонического раствора хлорида натрия.

Тромбофлебит орбитальных вен возникает по тем же причинам, что и другие воспалительные заболевания глазницы, или по продолжению, при тромбозе кавернозного синуса. Общее состояние больного при этом такое же, как при флегмоне глазницы. Клиническую картину определяют тромбированные вены лица, застойная гиперемия кожи, экзофтальм и ограничение подвижности глаза. Офтальмологически обнаруживают застойный диск зрительного нерва и кровоизлияния в сетчатку. Тромбофлебит орбитальных вен сначала предшествует, а затем постоянно сопутствует флегмоне глазницы. Однако при этом застойные явления преобладают над воспалительными, инфильтрация тканей менее плотная вследствие отсутствия гноя в глазнице. Течение бывает особенно тяжелым в случаях, осложненных **тромбозом пещеристого синуса,** с резким ухудшением общего состояния больного, потерей сознания. На протяжении нескольких часов могут возникнуть симптомы тромбоза вен другой глазницы, параличи глазных мышц и слепота, признаки менингита и абсцесса мозга. Офтальмологически обнаруживаются гиперемия диска зрительного нерва и сосудов сетчатки, неврит или застойный диск зрительного нерва, а впоследствии атрофия зрительного нерва. Кроме того, бывают параличи глазных мышц из-за поражения глазодвигательных нервов, расположенных в пределах синуса. Возможен смертельный исход от гнойного менингита или абсцесса мозга.

Лечение такое же, как при флегмоне глазницы.

Тенонит — воспаление теноновой капсулы проявляется болями при движении глаза, чувством выпирания глаза из глазницы. Возникает остро, обычно в одном глазу и достигает полного развития в течение 2—3 дней. К этому времени к описанным явлениям присоединяются небольшой экзофтальм, незначительные ограничения подвижности глаза, порой диплопия и (что очень важно для диагностики) некоторый отек век и слизистой оболочки глазного яблока. Отделяемого из конъюнктивальной полости нет. Общее состояние больного, в отличие от такового при флегмоне глазницы, как правило, не нарушается.

Причины тенонита разнообразны: воспалительные процессы в глазу, повреждения теноновой сумки, в том числе при операции по поводу косоглазия, а также инфекции — ревматизм, грипп, рожистое воспаление и др.

В теноновом пространстве скапливается серозный, реже гнойный экссудат, чем и объясняются перечисленные симптомы. Серозный тенонит быстро и бесследно подвергается обратному развитию. При гнойном процессе экссудат часто прорывается в конъюнктивальную полость.

Лечение. При серозном тенонитe хороший эффект дают местные тепловые процедуры: УВЧ-терапия, облучение кварцевой лампой, диатермия, сухое тепло. Показаны подконъюнктивальные и ретробульбарные инъекции кортизона с антибиотиками, осмотерапия, салицилаты. Основной метод лечения гнойного тенонита — вскрытие и дренирование теноновой сумки, внутримышечное введение антибиотиков, впоследствии местное физиотерапевтическое лечение.

Кроме описанных заболеваний, в глазнице могут возникать воспалительные процессы, вызванные грибами (актиномикоз и др.), паразитами (эхинококк и др.), разнообразными воспалительными гранулемами (например, эозинофильной), а также аллергические проявления (ангионевротический отек Квинке), но они встречаются реже и диагностируются труднее.

ЗАБОЛЕВАНИЯ ГЛАЗНИЦЫ ВСЛЕДСТВИЕ РАССТРОЙСТВА КРОВООБРАЩЕНИЯ

Циркуляторные расстройства в глазнице встречаются в виде орбитальных кровоизлияний и пульсирующего экзофтальма.

Орбитальные кровоизлияния возникают или спонтанно, или в результате механических повреждений глазницы. При непрямых повреждениях кровоизлияния опасны тем, что вызывают сдавливание зрительного нерва.

Спонтанные кровоизлияния возникают при гиповитаминозе С, болезни Верльгофа, при вазомоторных нарушениях. Клинически спонтанные кровоизлияния проявляются внезапно развившимся экзофтальмом. Позже к экзофтальму присоединяются подконъюнктивальные кровоизлияния и подкожные кровоизлияния на веках.

Орбитальные кровоизлияния рассасываются в общем хорошо. При плохом рассасывании и осумковывании кровоизлияния удаляют оперативным путем.

Пульсирующий экзофтальм возникает при артериовенозной аневризме пещеристого синуса, которая в 75% случаев развивается в результате травмы, но может возникать спонтанно в связи с самопроизвольным разрывом склерозированной внутренней сонной артерии. Пульсирующий экзофтальм может быть также результатом аневризмы сосудов глазницы, ретробульбарных пульсирующих новообразований, аневризмы внутренней сонной артерии.

Характерными симптомами являются экзофтальм, пульсация выпяченного глазного яблока, шумы в голове, воспринимаемые пациентом и прослушиваемые объективно, явления застоя в сосудах век, конъюнктивы, сетчатки, отек век. Определяются параличи и парезы глазодвигательного и пупилломоторного аппарата, повышение внутриглазного давления, повышение давления в венозных сосудах и падение в ретинальных артериальных сосудах.

Лечение хирургическое —перевязка сонной артерии.

ИЗМЕНЕНИЯ ГЛАЗНИЦЫ ПРИ ЭНДОКРИННЫХ ЗАБОЛЕВАНИЯХ

Экзофтальм при базедовой болезни развивается медленно, чаще он двусторонний, изредка односторонний. Такому экзофтальму свойственны редуктабельность (при нажатии глаз возвращается в орбиту — репонируется), ретракция верхнего века

и,расширение глазной щели («испуганный вид», симптом Дадьримпдя), несоответствие движений верхнего века и глазного яблока при взгляде книзу (симптом Грефе — отстаШп^'верхнего века), редкое мдаашк (симптом Штельвага), недостаточность конвергенции (симптом Мебиуса), слезотечение, повышенная утомляемость.

Прогрессирующий злокачественный экзофтальм развивается чаще у мужчин в возрасте 40—60 лет, нередко после хирургического удаления щитовидной железы. Экзофтальм связан с избыточной гормональной функцией передней доли гипофиза и диэнцефальной области. Экзофтальм постепенно прогрессирует и достигает большой выраженности. Как правило, возникает двусторонний экзофтальм, быстро прогрессирующий, доходящий до подвивиха и даже вывиха глазных яблок. Хемоз конъюнктивы может быть настолько резко выражен, что конъюнктива валиком выпадает из глазной щели. Нарушение движений начинается с ограничения движения вверх, затем к ним присоединяется ограничение движений в стороны и, наконец, ограничение движений книзу. Типичны нарушение чувствительности роговицы, кератит или гнойная язва роговицы, слезотечение, боли, отек орбитальной клетчатки. Затем развиваются клеточная инфильтрация и фиброз клетчатки. Возможны застойный диск зрительного нерва и последующая атрофия зрительного нерва. В связи с диэнцефальными расстройствами не исключено повышение внутриглазного давления.

Лечение проводит эндокринолог, назначают кортикостероиды, рентгенотерапию, симптоматическое лечение.

Необходимо отметить, что в глазнице могут развиваться все виды опухолей. Основным признаком опухоли глазницы является также прогрессирующий экзофтальм. Глаз в большинстве случаев не только выпячен, но и отклонен в ту или иную сторону. Обычно в большей или меньшей степени нарушается подвижность глазного яблока в направлении опухоли. В ряде случаев экзофтальм долго остается единственным проявлением новообразования глазницы.

Ключевые слова

Экзофтальм
Энофтальм
Периостит
Флегмона глазницы
Пульсирующий экзофтальм
Злокачественный экзофтальм

Вопросы для самоконтроля

1. Каковы основные симптомы заболеваний глазницы?
2. Что такое экзофтальм?
3. Что такое энофтальм?
4. Какие наиболее частые причины воспалительных процессов глазницы вы знаете?
5. Каковы клинические признаки флегмоны глазницы?
6. Какие признаки тенонита вы знаете?
7. Какими симптомами проявляются циркуляторные расстройства в глазнице?
8. Какие изменения глазницы встречаются при эндокринных заболеваниях?

Г г Ш

1Q

ПРОФЕССИОНАЛЬНЫЕ ЗАБОЛЕВАНИЯ ГЛАЗА И ЕГО ПРИДАТОЧНОГО АППАРАТА

Усвоив материал этой главы, вы должны знать:

факторы, приводящие к возникновению профессиональных поражений глаза;

методы профилактики профессиональных заболеваний глаз;

способы первой медицинской помощи при профессиональных поражениях органа зрения.

Травматизму глаз на различных видах производства способствуют многочисленные обстоятельства. Часть их связана с невыполнением общих требований гигиены производственных помещений.

Непосредственными причинами травм обычно становятся нарушения правил техники безопасности и трудовой дисциплины, а иногда неосторожность, утомление и спешка.

К профессиональным вредностям относятся токсичные вещества, пыль, радиоактивные вещества и источники ионизирующих излучений, инфракрасные и ультрафиолетовые излучения, электромагнитные волны радиочастот, шум и вибрация, высокая и низкая температура, повышенное или пониженное атмосферное давление и др. Профессиональные вредности могут быть связаны также с трудовым процессом, его организацией, напряженностью и длительностью. Это большое напряжение нервной системы, зрения, слуха, частые однообразные движения, большое напряжение отдельных мышечных групп, длительное вынужденное положение тела и т.д.

ПОРАЖЕНИЯ ОРГАНА ЗРЕНИЯ, ВЫЗВАННЫЕ ФИЗИЧЕСКИМИ ФАКТОРАМИ

Лучистая энергия или свет представляет собой энергию электромагнитного излучения, возникающую в переменном электромагнитном поле. Электромагнитные излучения имеют как волновую, так и квантовую природу. Биологическое

действие световой энергии зависит от ее поглощения кожей и глазом. Длинноволновая часть электромагнитной радиации обладает относительно небольшой энергией и свободно проходит через ткани, а коротковолновая часть может рассеиваться в тканях, вызывая повышение их температуры.

Глаз хорошо проницаем для радиоволн и непроницаем для длинных инфракрасных волн. Видимый свет хорошо проходит через роговицу, но абсорбция световой энергии роговицей быстро нарастает в ультрафиолетовой части спектра.

Лучистая энергия, прошедшая через роговицу, поглощается внутриглазными тканями. Видимый свет хорошо проходит через водянистую влагу и хрусталик, частично поглощаясь последним в коротковолновой части. Ультрафиолетовые лучи почти полностью поглощаются роговицей и хрусталиком, и лишь незначительная часть ближней ультрафиолетовой радиации может достигать сетчатки. Стекловидное тело частично абсорбирует инфракрасные излучения и хорошо пропускает видимый свет. Пигментный эпителий и хроматофоры радужки, сетчатки и собственно сосудистой оболочки почти полностью поглощают электромагнитный спектр в оптическом диапазоне.

Микроволновое излучение (длина волны от 1 м до 1 мм). В литературе есть сообщения о развитии катаракты у работников, долго подвергавшихся воздействию микроволновой радиации. Помутнения хрусталика возникали сначала в заднем субкортикальном и переднем кортикальном слоях, затем распространялись на другие отделы хрусталика. У этих пациентов нередко имелись также явления ангиопатии сетчатки.

Инфракрасное излучение оказывает выраженное тепловое действие на веки, конъюнктиву и некоторые структуры, особенно в переднем отделе глаза. Для внутриглазных структур особенно опасно излучение с длиной волн от 900 до 1000 нм. Максимальное повышение температуры отмечается в задней камере глаза, что связано с поглощением радиации пигментным эпителием радужной оболочки. В меньшей мере повышается температура также в хрусталике и влаге передней камеры.

Продолжительная работа с источниками интенсивной инфракрасной радиации (расплавленный металл, стекло, технические печи и т.п.) может служить причиной хронического блефарита и блефароконъюнктивита, нередко в сочетании с ослаблением аккомодации. В литературе описаны помутнения роговицы и атрофии радужной оболочки у работающих с расплавленным стеклом. Однако совершенствование технологии и защитных средств, улучшение условий труда позволили полностью исключить такие осложнения.

Профессиональная тепловая катаракта (катаракта стеклодувов, металлургов) в начальной стадии развития имеет характерные клинические особенности. Помутнения возникают сначала в заднем кортикальном слое хрусталика. После формирования полного коркового помутнения дифференциальная диагностика тепловой и возрастной (или осложненной) катаракты становится невозможной.

Небольшая часть ближних инфракрасных лучей проникает в задний отдел глаза, абсорбируясь пигментным эпителием сетчатки. Поражение сетчатки и собственно сосудистой оболочки возможно при взгляде на сильный источник света (солнце, дуговая электросварка). Такое поражение видимым и инфракрасным светом чаще связано с наблюдением за солнцем во время затмения (солярная макулопатия), а в производственных условиях возможно только при грубом нарушении правил техники безопасности.

Профилактика поражения глаз инфракрасными лучами заключается в рациональных технологических изменениях или уменьшении инфракрасного излучения с помощью защитных устройств.

Видимый свет умеренной интенсивности при продолжительном непрерывном (или с короткими интервалами) действии вызывает поражение фоторецепторов сетчатки. Наибольшее повреждающее действие оказывают синяя и фиолетовая части спектра, наименьшее — красная. Поражение локализуется преимущественно в макулярной зоне, что можно объяснить фокусирующим эффектом оптической системы глаза.

При умеренном повреждении фоторецепторов возможно их восстановление через несколько дней или недель. При значительном повреждении первого нейрона восстановления не происходит.

Роль повышенной световой радиации в профессиональной патологии органа зрения не изучена. Профилактические мероприятия для работающих при повышенном освещении сводятся к профотбору (исключение лиц пожилого возраста и с изменениями в сетчатке), систематическому приему токоферола и аскорбиновой кислоты, ограничению рабочего времени, продолжительным перерывам в работе.

Ультрафиолетовое излучение. Естественное ультрафиолетовое излучение можно разделить на лучи с длиной волны до 290 нм, которые полностью задерживаются озонным слоем атмосферы, и более длинные лучи, достигающие поверхности земли и оказывающие выраженное биологическое действие на живые организмы. Свет искусственных источников может содержать весь ультрафиолетовый спектр.

Природные и искусственные ультрафиолетовые лучи почти полностью поглощаются роговицей и хрусталиком. Роговица поглощает лучи с длиной волны до 300 нм, а хрусталик — более длинные волны (295—400 нм). Водянистая влага практически прозрачна для ультрафиолетовых лучей и, следовательно, не предохраняет хрусталик от их действия.

При значительном и длительном ультрафиолетовом облучении возможны стойкие помутнения стромы роговицы, но наиболее опасно повреждение ее эндотелия.

Влияние ультрафиолетовой радиации на хрусталик связано с кумулятивным фототоксическим действием на хрусталиковые белки. Ядро хрусталика окрашивается в желтый или бурый цвет, способность хрусталика пропускать видимый свет снижается. Катаракты значительно раньше и чаще поражают население южных районов с повышенной ультрафиолетовой радиацией.

Не вызывает сомнений катарактогенный эффект ультрафиолетовой радиации у лиц, ежедневно подвергающихся продолжительному природному или искусственному облучению (моряки, работники сельского хозяйства, работающие в горах и связанные с ультрафиолетовой полимеризационной техникой и др.). Это нетрудно предупредить с помощью специальных очков, линзы которых поглощают или отражают практически всю ультрафиолетовую часть спектра.

Сварка — наиболее эффективный и экономичный способ соединения металлов и одна из наиболее частых причин временной нетрудоспособности при повреждении глаз. В процессе сварки возможны попадание в глаз инородных тел, ожог кожи, конъюнктивы и век, общее поражение электротоком, ингаляция паров металла, повреждения взрывной природы.

Облучение глаз ультрафиолетовыми лучами при сварке служит причиной развития фотоофтальмии или электроофтальмии. Фотоофтальмия чаще возникает не

у сварщиков, которые пользуются защитными приспособлениями, а у рабочих, находящихся в том же помещении. Наблюдение за сваркой даже с расстояния нескольких метров в течение 15—20 мин может быть достаточным для возникновения фотоофтальмии. Облучение глаз может быть прерывистым, так как ультрафиолетовые лучи оказывают кумулятивное действие.

Продолжительность скрытого периода после облучения в среднем равна 6-8 ч. Сначала появляется ощущение инородного тела в обоих глазах. Затем это ощущение усиливается, появляются светобоязнь и слезотечение. Постепенно нарастает боль в глазах, появляется блефароспазм. При осмотре обнаруживают отек и гиперемию век, отек конъюнктивы, иногда с хемозом, выраженную перикорнеальную и конъюнктивальную инъекцию глазного яблока, сужение зрачка. Острое воспаление продолжается 6—8 ч, но полностью прекращается только через 1—2 сут. В тяжелых случаях раздражение глаз может сохраняться несколько дней. Повторные облучения глаз приводят к развитию хронического блефароконъюнктивита.

Лечение фотоофтальмии заключается в назначении холодных примочек, антибактериальных капель и местных анестетиков (лидокаин, новокаин).

Лазер. Постоянно расширяющееся использование лазерной технологии в промышленности и медицине послужило причиной появления нового раздела производственной патологии органа зрения. Повреждения глаз могут быть острыми в результате случайного действия прямого или отраженного луча лазера высокой интенсивности. Такие поражения обычно связаны с неосторожностью потерпевшего, с нарушением техники безопасности и инструкций по эксплуатации оборудования, с дефектами в работе защитных устройств. Вместе с тем возможно хроническое повреждающее действие лазерного излучения невысокой интенсивности.

В месте поражения возникает ожог, а иногда образуется отверстие в сетчатке без ее отслойки. В части случаев на зрительные функции заметно влияли кровоизлияния как в сетчатку, так и в соседние структуры, включая стекловидное тело. Особенно тяжелые поражения (разрывы тканей без их коагуляции и кровотечение) вызывали лазеры с короткими наносекундными импульсами.

По мере рассасывания отека и кровоизлияний зрительные функции полностью или частично восстанавливаются, а на месте поражения формируется хориоретинальный рубец. Скотомы также уменьшались. Репарационный процесс после лазерной травмы глаза занимает от нескольких дней до нескольких месяцев.

Ионизирующая радиация включает в себя излучения световых квантов или элементарных частиц, которые способны вызвать ионизацию или возбуждение атомов или молекул.

Глазное яблоко полностью проницаемо почти для всех видов ионизирующей радиации. Профессиональные поражения ионизирующей радиацией возможны при добыче урановой руды, извлечении и обогащении урана, работе с топливными элементами, хранении и перевозке отходов, при работе с радионуклидами в промышленности, сельском хозяйстве, медицине. Благодаря технике безопасности острые радиационные поражения крайне редки.

Малые дозы радиационного облучения считаются неопасными. Однако их отдаленные последствия изучены недостаточно. Нельзя исключить генетические, бластомогенные и катарактогенные эффекты малых радиационных доз, действующих в течение многих лет.

Чувствительность различных структур глаза к ионизирующей радиации варьирует в широких пределах. Она зависит не только от особенностей тканей, но и от возраста человека и вида радиации.

При ионизирующей радиации в больших дозах развивается атрофия кожи век, заключающаяся в ее истончении и депигментации. Край века также истончается, сглаживается. Поражение волосяных луковиц приводит к выпадению ресниц. В тяжелых случаях в результате рубцового укорочения сводов конъюнктивы возникает заворот век. В процесс могут вовлекаться слезные канальцы и слезные железы. При поражении канальцев происходят их рубцовая деформация и облитерация. Поражение слезных желез приводит к ксерофтальмии.

Радиационные кератоконъюнктивиты могут возникать в результате облучения как жесткими рентгеновскими лучами и гамма-лучами, так и мягкими, пограничными рентгеновскими лучами и бета-лучами.

Скрытый период варьирует от нескольких часов до нескольких дней в зависимости от дозы радиации. Клиническая картина может напоминать электроофтальмию с выраженной светобоязнью, слезотечением, отеком и гиперемией век и конъюнктивы. В более тяжелых случаях возникают эрозии и язвы роговицы, помутнения глубоких отделов стромы роговицы, сочетающиеся с передним увеитом.

Хрусталик — наиболее радиочувствительная структура глаза. Радиационная катаракта может развиваться как после однократного массивного облучения глаза, так и при многократном действии небольших доз ионизирующей радиации. Опасны продолжительные облучения нейтронами и гамма-лучами даже в незначительных дозах. Длительность скрытого периода, предшествующего появлению радиационной катаракты, варьирует от нескольких месяцев до 10—12 лет.

Сначала появляется скопление точечных помутнений в субкапсулярном слое в области заднего полюса хрусталика. Постепенно это скопление приобретает кольцевидную форму, а в заднем корковом слое появляются вакуоли. Центральная часть помутнения менее плотная, чем его края. Слабое субкапсулярное помутнение возникает и в зоне переднего хрусталикового полюса. В дальнейшем вакуолизация и помутнение распространяются на остальные корковые отделы и радиационная катаракта теряет характерный вид. Развитие радиационной катаракты может остановиться на любом этапе.

Поражения сетчатки ионизирующей радиацией наблюдаются редко. Они проявляются в изменениях ретинальных сосудов, особенно капилляров, развитии микроаневризм, отека сетчатки, геморрагии и экссудативных очагов. Следует отметить большое сходство между ретинопатией, вызванной ионизирующей радиацией, и диабетической ретинопатией.

Вторичная глаукома при значительном локальном радиационном поражении может возникать при прямом повреждении дренажной системы глаза, особенно ее интрасклерального отдела, или быть следствием радиационного поражения сосудов сетчатой оболочки. Обычные гипотензивные медикаменты и операции при неоваскулярной глаукоме малоэффективны. В литературе есть сведения об успешном использовании в таких случаях фистулизирующих операций с имплантацией ксенопластических материалов. Удовлетворительный результат дает криокоагуляция склеры от цилиарной короны до экватора глаз. В результате не только нормализуется внутриглазное давление, но и претерпевает обратное развитие фиброваскулярная мембрана в переднем отделе глаза.

Профилактика поражений глаз ионизирующей радиацией включает в себя тщательный профессиональный отбор, нормирование рабочего дня и отпусков, обеспечение работников лечебно-профилактическим питанием, спецодеждой и средствами индивидуальной защиты, систематическое диспансерное наблюдение, установление научно обоснованных предельно допустимых уровней облучения.

Профилактическую и лечебную роль играют антиоксиданты (токоферол, аскорбиновая кислота, эмокоипин). По данным литературы, инстилляции в конъюнктивальную полость цистеина и глутатиона задерживают развитие радиационной катаракты.

ДЕЙСТВИЕ ВИБРАЦИИ И УЛЬТРАЗВУКА НА ОРГАН ЗРЕНИЯ

К вибрациям относят колебательные движения органов, тканей и всего тела под влиянием внешних факторов.

Местному вибрационному воздействию подвергаются верхние конечности у лиц, работающих с ручными вибрирующими инструментами (бурильщики, забойщики, проходчики, клепальщики). Общей вибрации подвергаются работники транспорта (вертолетчики, шоферы, трактористы), а также бетонщики. Местные вибрации в той или иной степени передаются на весь организм, а общие больше действуют на отдельные органы.

Более ощутимы вибрации относительно низкой частоты и высокой амплитуды. Высокая частота обычно сочетается с низкой амплитудой, а низкая частота — с высокой амплитудой. Кроме частоты и амплитуды, вибрация характеризуется скоростью и ускорением. Скорость меняется во время колебательного цикла от нуля до максимальной, ускорение пропорционально силе, вызывающей вибрацию.

Если частота общей вибрации не превышает 3 Гц, то все тело человека колеблется, как единое целое. При большей частоте различные части тела колеблются неодинаково. При 4—12 Гц резонируют бедра, плечи, живот, что усиливает их ответ на вибрацию. При частоте 20—30 Гц резонирует череп, а при 50—90 Гц — глазное яблоко.

Пациенты с такой патологией наиболее часто жалуются на ухудшение зрения, особенно при выполнении работы, требующей напряжения аккомодации, чувство песка в глазах, покраснение глаз и слезотечение. Наиболее заметные функциональные изменения заключаются в ослаблении аккомодации. Описаны также расширение слепого пятна, концентрическое сужение поля зрения на белый и хроматические цвета.

Нарушения зрения отмечаются во время работы при действии вибрации, но могут сохраняться некоторое время после прекращения работы. У лиц, длительно работающих в условиях вибрации, возможны стойкие изменения зрительных функций.

При биомикроскопии глаза особенно часто выявляются изменения в сосудах конъюнктивы и эписклеры. Спазм сосудов нередко сочетается с их расширением, атонией. Вибрационные поражения вызывают неравномерность калибра сосудов, их извитость, ампулообразные расширения вен, образование микроаневризм, появление мелких геморрагии. Изменения сосудов сетчатки аналогичны. В одних случаях преобладает картина, напоминающая гипертоническую антиопатию сосудов сетчатки с преимущественными явлениями ангиоспазма, в других - атонические сосудистые изменения, свойственные гипотонической ангиопатии сетчатки.

Изменения гидродинамики глаза у лиц с вибрационной болезнью выражены значительно слабее по сравнению с сосудистыми нарушениями.

Вибрация часто сопровождается интенсивным шумом. Сильный производственный шум, не сочетающийся с вибрацией, также, по-видимому, может вызвать преходящие изменения зрительных функций глаза. Производственный шум часто приводит к снижению цветового зрения, уменьшению световой чувствительности и сужению поля зрения как на белый, так и на хроматические цвета.

Зрительные нарушения, вызванные вибрациями, и изменения в сосудах конъюнктивы и сетчатки при вибрационной болезни, как правило, обратимы. Отдых, ограничение рабочего времени, а при необходимости и перерывы в работе остаются лучшими лечебными мероприятиями. Полезны также общеукрепляющие средства и физиотерапевтические методы.

Профилактика вибрационной болезни включает в себя прежде всего улучшение технологических процессов и конструкции транспортных средств, автоматизацию, использование дистанционного управления. При работе с вибрирующими инструментами используют виброгасящие насадки и специальные рукавицы.

К профилактическим мерам относятся также правильный профессиональный отбор, периодические осмотры рабочих, производственная гимнастика, гидропроцедуры.

Ультразвук представляет собой акустические колебания высокой частоты (от 2 Т О^5 до 2* 10^8 Гц). Ультразвук используют в промышленности для обработки материалов, их соединения, выявления дефектов, в медицине — для диагностических, физиотерапевтических и хирургических целей. Ультразвук оказывает механическое, термическое и химическое действие и часто сочетается с шумом и вибрацией. Продолжительная работа с мощными ультразвуковыми установками может служить причиной сосудистых и вегетативных нарушений, как правило, обратимых.

В эксперименте ультразвук значительной мощности вызывает изменения во всех тканях глаза. Однако в производственных условиях грубые ультразвуковые поражения глаз не наблюдаются. У лиц, работающих с ультразвуковыми дефектоскопами, часто возникают микроциркуляторные нарушения в зоне роговичного лимба и в перилимбальной конъюнктиве. Они включают в себя сужение или расширение сосудов, образование микроаневризм. Частота этих изменений возрастает с увеличением стажа работы, достигая 83% при стаже 10 лет и более.

С целью профилактики вредного действия ультразвука уменьшают проникновения остаточного ультразвука с искательной головки прибора в руки дефектоскописта.

ПРОИЗВОДСТВЕННЫЕ ПОРАЖЕНИЯ ОРГАНА ЗРЕНИЯ МЕТАЛЛАМИ И ИХ СОЕДИНЕНИЯМИ

Офтальмомеркуриализм. Ртуть может вызвать тяжелое поражение при добыче угля в шахтах, при рафинировании ртути, ее использовании в промышленности или в сельском хозяйстве, а также при длительном применении ртутьсодержащих лекарственных средств. Пары и соединения ртути могут абсорбироваться дыхательными путями, желудочно-кишечным трактом, кожей и слизистыми оболочками. Соединения ртути (каломель, дихлорид, нитрат ртути, амальгама) высокотоксичны.

В сельском хозяйстве для борьбы с вредителями применяют органические соединения ртути (в частности, гранозан). Отравление гранозаном возможно при его производстве и применении, а также при потреблении загрязненной воды либо хлеба из зерна, обработанного гранозаном. Ртуть может депонироваться в паренхиматозных органах, откуда постепенно поступает в кровь, выделяется через почки, толстую кишку, слизистую оболочку полости рта.

Производственные поражения в основном хронические, различают функциональную и органическую стадии такого отравления. Сначала проявляются вегетативные дисфункции, функциональные нарушения высшей нервной деятельности, неврастенический синдром, в дальнейшем возникают токсическая энцефалопатия, поражение желудочно-кишечного тракта, паренхиматозных органов, полиневрит, стоматит, пародонтоз.

При интоксикации ртутью часто поражаются мышцы глаза, наблюдаются дрожание век, нарушение величины, формы и реакции зрачков, диплопия. Парезы и параличи глазодвигательных мышц могут быть как самостоятельными, так и сопутствующими симптомами хронической интоксикации.

В производственных условиях соединения ртути могут оказывать раздражающее действие на передний отдел глазного яблока. При профосмотре обнаруживаются воспалительные и дегенеративные изменения в виде конъюнктивита, блефарита, пингвекулы, птеригиума. Эти изменения возникают в первые годы работы с ртутью, до появления клинических признаков общей интоксикации. Частота и выраженность глазных симптомов зависят от контакта и стажа работы с ртутью.

Импрегнация ртути в роговицу и хрусталик сопровождается их окрашиванием в серо-коричневый или розово-коричневый цвет. Тактильная чувствительность роговицы снижается, в отдельных случаях бывают нестойкие помутнения в виде розеток в ее глубоких слоях. На поверхности роговицы появляется окрашенное кольцо, расположенное концентрично по отношению к лимбу. При более тяжелых поражениях обнаруживается помутнение стромы роговицы в центральной части.

Под влиянием ртути появляется металлический серо-коричневый или серо-коричнево-розовый рефлекс от передней поверхности хрусталика. Интенсивность окраски зависит от тяжести интоксикации. Рефлекс может быть от всей передней капсулы хрусталика, реже в виде субкапсулярного диска или только от передней нуклеарной зоны, может сочетаться с точечными помутнениями передних кортикальных слоев хрусталика. Гистологически отмечается изменение эпителия хрусталика. Химический анализ показывает отложения ртути в хрусталике.

Отложения ртути в роговице и хрусталике не влияют на остроту зрения и расцениваются как один из видов депонирования ртути. Окрашивание роговицы и хрусталика может быть единственным признаком ртутной интоксикации.

Хроническая ртутная интоксикация проявляется в основном сужением периферических границ поля зрения. Такое сужение и снижение остроты зрения свидетельствуют об атрофическом процессе в зрительном нерве.

Под влиянием интоксикации ртутью рано нарушается световосприятие. Повышение порогов светоразличия, снижение темновой адаптации наблюдаются уже в первые годы работы с ртутью и прогрессируют с увеличением стажа. Снижение адаптации наиболее выражено у лиц с хронической интоксикацией ртутью.

Улиц с хронической ртутной интоксикацией средний уровень истинного офтальмотонуса превышал показатели контрольной группы на 5 мм рт. ст. в результате гиперсекреции водянистой влаги.

Лечение хронической ртутной интоксикации сложно и недостаточно разработано. Главные усилия направлены на выведение ртути из ее депо, назначают антитоксическую и стимулирующую терапию. Показано местное и общее лечение 5% раствором унитиола. Наиболее стойкими оказываются изменения световой чувствительности. Темновая адаптация повышалась только при легкой интоксикации. Не поддаются лечению деколорация роговицы и хрусталика, помутнения хрусталика и стекловидного тела.

При хронической ртутной интоксикации наиболее эффективны D-пеницилламин и унитиол при последовательном применении.

Диспансеризация лиц с начальными признаками хронической интоксикации ртутью весьма эффективна. Для выведения ртути при микромеркуриализме с успехом используют пектинсодержащие продукты. В отдельных случаях внутрь назначают D-пеницилламин. Контрольные исследования проводят каждые 6 мес. Вопрос о трудоспособности и перерыве в работе со ртутью при I и II стадиях меркуриализма, а также при обострениях интоксикации решают ВКК и ВТЭК.

С целью профилактики поражения ртутью в производственных условиях наряду с усовершенствованием технологии и улучшением санитарно-гигиенических условий труда необходимы периодические профилактические обследования рабочих офтальмологом (каждые 6 мес) совместно с профпатологом и невропатологом.

Офтальмосатурнизм — поражение глаз соединениями свинца.

Тетраэтилсвинец (ТЭС) считается наилучшим антидетонатором, его добавляют к бензину. ТЭС — единственное соединение свинца, которое, легко растворяясь в жирах, может всасываться через неповрежденную кожу, его пары проникают в легкие.

При поражении свинцом возможна периодическая потеря зрения без изменений на глазном дне. Эти явления проходят бесследно. Быстро и легко наступает раздражение конъюнктивы.

При длительном воздействии даже малых концентраций ТЭС в воздухе рабочих помещений наблюдается отек сетчатки, особенно в перипапиллярной зоне и в центральной части. Расширение физиологической скотомы по горизонтали чаще встречалось при побледнении дисков зрительных нервов, сужении сосудов сетчатки и отеке перипапиллярной ее зоны. Вертикальные границы физиологической скотомы часто сливаются со значительно расширенными ангиоскотомами, которые определяются парацентрально на значительном протяжении и имеют вид замкнутых либо почти замкнутых колец. Такие скотомы наблюдаются при поражении сосудов и отеке сетчатки, повышении давления в центральной артерии сетчатки и расстройстве регуляции офтальмотонуса. Под влиянием дегидрирующей терапии и пилокарпина наблюдалось кратковременное сокращение скотом, размер которых быстро достигал исходного.

Данные ангиографических исследований указывают на застойные явления, главным образом в венулах капиллярного звена.

Улиц, длительно находившихся в контакте с ТЭС, стойкое нарушение регуляции офтальмотонуса в сочетании с выраженными сосудистыми и гемодинамическими расстройствами обусловило некоторое снижение зрительных функций, что совместно с общими признаками поражения отражает хроническую интоксикацию ТЭС.

В профилактике отравления наиболее важно предупреждение влияния ТЭС на организм. Рабочий день в контакте с ТЭС укорочен. Полагаются дополнительные выходные дни (2 дня). Сверхурочная работа, как правило, запрещается. Рабочие еже-

месячно проходят медицинский осмотр. Лиц с большим стажем на 2 мес в году переводят на работу, исключающую влияние токсичных веществ.

Понижение остроты зрения на одном глазу до 0,1 или на обоих менее чем до 0,5 считается противопоказанием к работе с ТЭС. Лица, находящиеся в контакте с ТЭС, подлежат обязательному наблюдению невропатологом.

Работа с ТЭС противопоказана при хроническом блефарите, конъюнктивите, трахоме, поражениях сосудистого тракта и зрительного нерва глаза, пигментной дегенерации, туберкулезе глаза, нарушениях кровообращения и глаукоме.

В зависимости от показаний рабочих на производстве ТЭС обследуют 1 раз в 3—6 мес

Совместная работа невропатолога и офтальмолога может обеспечить раннее выявление хронического поражения ТЭС и предупредить тяжелые поражения в дальнейшем.

ОФТАЛЬМОАРГИРИЯ

Экзогенное влияние серебра либо его соединений может привести к медленно развивающемуся и прогрессирующему производственному заболеванию — аргирии. Офтальмоаргирия проявляется серо-коричневым прокрашиванием тканей глаза восстановленным серебром при местном воздействии металлического серебра и его соединений либо как частное проявление при общем поражении. Офтальмоаргирия может развиться у работников серебряных рудников, лиц, долго соприкасающихся со сплавами и соединениями серебра (шлифовщики серебра, чеканщики, граверы, фотографы).

На современном производстве профессиональная аргирия наблюдается редко.

При попадании серебра в конъюнктивальную полость в результате соединения с хлоридами слезы образуются преципитаты хлоридов серебра. В эпителии кожи, конъюнктивы и роговицы серебро не откладывается, но кумулирует непосредственно под конъюнктивальным эпителием и в задней пограничной пластинке. Воспалительной реакции тканей серебро не вызывает. Окрашивается преимущественно конъюнктива нижней половины глазного яблока, полулунная складка, слезное мясцо и слезные канальцы. Окраска часто интенсивнее вокруг лимба. Может быть окрашена и конъюнктива век, чаще в нижнем своде, преимущественно с внутренней стороны. Частицы серебра накапливаются вокруг сальных и потовых желез, корней волос, вдоль стенок кровеносных сосудов, особенно вдоль концевых ветвей артериол, вен и лимфатических сосудов. В отдельных случаях окрашивается слезный мешок.

В роговице при аргирии поражается в основном собственная ткань; эпителий и эндотелий чаще остаются интактными. При осмотре в отраженном свете роговица представляется окрашенной в серый цвет. При боковом освещении в более глубоких слоях и в задней пограничной пластинке в местах отложения гранул серебра можно видеть сине-зелено-золотистые полосы. При биомикроскопическом исследовании определяются очерченный рисунок густой сети извитых, переплетающихся линий с вкраплениями серебра, имеющими голубовато-серый цвет. Такая картина бывает при общей аргирии.

Аргирия хрусталика наблюдается редко. При длительном контакте с препаратами серебра возможно окрашивание передней, реже задней капсулы хруст&лика. При особо тяжелых формах отмечается импрегнация серебром ткани сетчатки и зрительного нерва.

При аргирии зрительные функции, как правило, не страдают. Интенсивное отложение серебра в роговице может обусловить незначительное понижение остроты зрения. При накоплении серебра в сетчатке и зрительном нерве наступает гемералопия и понижается острота зрения. Окраска конъюнктивы является первым объективным признаком общей аргирии. При производственной аргирии орган зрения наиболее уязвим.

Лечение офтальмоаргирии малоэффективно, поскольку частицы серебра не удаляются из тканей. Зрение страдает в особо тяжелых случаях профессиональной аргирии, что почти не наблюдается в настоящее время.

С целью профилактики профессиональной аргирии важно предупредить образование пыли серебра, изолировать производственные процессы, устроить местную вытяжную вентиляцию у тех машин, где образуется пыль серебра.

ПОРАЖЕНИЯ ГЛАЗ СЕРОУГЛЕРОДОМ

Сероуглерод является сильным ядом нейрососудистого действия, поступает в организм при вдыхании паров. Возможна также абсорбция сероуглерода кожей и желудочно-кишечным трактом. В производственных условиях концентрация сероуглерода в воздухе обычно невысокая. Острое отравление возможно при авариях и несоблюдении техники безопасности.

Начало интоксикации проявляется неврастеническим синдромом. В более тяжелых случаях могут развиться энцефалолатия п энцефалополиневрит. При попадании в глаз раствора сероуглерода развиваются ожоги. Влияние сероуглерода становится заметным лишь после нескольких часов контакта. Еще при спокойном состоянии глаз пострадавшие предъявляют жалобы на неприятное ощущение в глазах и появление цветных кругов перед глазами. Позднее развиваются слезотечение, гиперемия, а иногда и геморрагии конъюнктивы.

При длительном влиянии повышенных концентраций сероуглерода в воздухе рабочих помещений развиваются конъюнктивит, отек роговицы и ее мелкоклеточные инфильтраты, возникают пузырьки на роговице, которые вскоре лопаются, что сопровождается резкой болезненностью. После рассасывания инфильтратов прозрачность роговицы восстанавливается. В настоящее время кератиты, развивающиеся при повышенной концентрации сероуглерода в воздухе, встречаются редко.

При тяжелой интоксикации сероуглеродом возможны паралич глазодвигательных мышц, миоз, ослабление роговичных и зрачковых рефлексов, паралич аккомодации, нистагм, поражение зрительных нервов.

Типичными проявлениями интоксикации сероуглеродом считаются центральная скотома и концентрическое сужение периферических границ поля зрения на красный цвет. Светочувствительность снижается, и возникают ранние склеротические изменения сосудов сетчатки. Сероуглерод как сосудисто-нервный яд поражает все отделы зрительного анализатора и сосуды глаз.

Спазм сосудов сетчатки считается проявлением общего ангиоспазма при токсическом воздействии сероуглерода. На глазном дне часто выявляются микроаневризмы ретинальных капилляров.

Лечение хронической интоксикации сероуглеродом и сероводородом разработано недостаточно. Проводится комбинированная (антитоксическая и общеукрепляющая) терапия. Показаны внутривенные вливания 40% раствора глюкозы с вита-

мином Вр 1% раствора глютаминовой кислоты, инъекции прозерина. Большое значение имеет своевременное отстранение от контакта с сероуглеродом. Перерыв в работе с сероуглеродом в сочетании с витаминотерапией способствует устранению функциональных расстройств органа зрения, обусловленных хронической интоксикацией.

Профилактика предусматривает герметизацию производственных установок. К индивидуальным мерам защиты относятся противогазы. Профилактическое обследование с применением офтальмологических методов (адаптометрия, исследование сосудов, электрофизиологические исследования и др.) позволяет выявить хроническую интоксикацию в наиболее раннем периоде и предупредить появление более тяжелых форм интоксикации.

ПОРАЖЕНИЯ ГЛАЗ МЫШЬЯКОМ И ЕГО СОЕДИНЕНИЯМИ

Мышьяк и его соединения — сильнодействующие яды. Неорганические соединения мышьяка и особенно сам мышьяк имеют меньшую токсичность.

При попадании в глаз порошка дисульфида арсения тяжелые поражения завершаются помутнением роговицы. Инсектициды, содержащие арсенат кальция, могут вызвать тяжелый кератоконъюнктивит. Трехвалентные соединения мышьяка более токсичны для роговицы, чем пятивалентные. Окись мышьяка, применяемая в металлургической промышленности, при попадании в глаз может вызвать помутнение, изъязвление и даже перфорацию роговицы.

Трихлорид мышьяка испаряется на воздухе с выделением плотного белого дыма, оказывает сильное токсическое действие, вследствие чего развивается тяжелый конъюнктивит с хемозом и некротическим поражением роговицы, завершающимся ее васкуляризованным помутнением. Поражения глаз сочетаются с поражением дыхательных путей и кожи. Эти свойства трихлорида мышьяка обусловливают его использование в качестве боевого отравляющего вещества.

Некоторые трехвалентные органические соединения мышьяка являются наиболее деструктивными ядами для тканей глаза. Так, тяжелые повреждения глаз люизитом вызывают быстрое слущивание эпителия роговицы и деструктивное воспаление всего глазного яблока, которое быстро превращается в рубцово-перерожденную, лишенную функций массу.

Длительное воздействие даже малых доз мышьяка проявляется поражением век в виде мышьяковистого дерматита с раздражением и шелушением кожи. Возможна выраженная пигментация кожи век.

Раздражение, гиперемия конъюнктивы, сочетающиеся с перикорнеальной инъекцией, свидетельствуют о повышенной чувствительности к мышьяку.

Поражения роговицы расцениваются как проявление аллергии. При остром поражении развивается своеобразный мышьяковистый кератит с выраженной болью в глазах, светобоязнью, слезотечением, смешанной инъекцией глазного яблока, эрозиями эпителия и значительным отеком собственной ткани роговицы. В хронических случаях развивается интерстициальный кератит с паннусом. Эксфолиативный кератит может быть поверхностным, точечным либо сопровождаться массивной потерей роговичного эпителия, что может привести к изъязвлению и даже перфорации роговицы и панофтальмиту. В острых случаях преобладает отек роговицы, в хронических — интерстициальный кератит с выраженным паннусом.

Поражения зрительного нерва в сочетании с амблиопией и последующей его атрофией - редкое проявление производственной интоксикации. Более часто такие поражения наблюдаются при применении мышьяка с терапевтической целью. Ранним сигналом заболевания зрительного нерва становится сужение периферических границ поля зрения. Зрительные функции страдают рано, снижение остроты зрения быстро прогрессирует. Сужение поля зрения может сочетаться с периодической потерей зрения, ощущением мерцания света. При нарастании интоксикации поле зрения прогрессивно суживается вплоть до трубчатого и более выражено побледнение диска зрительного нерва. Зрение, сохранившееся на центральном участке поля зрения, спустя 1—2 года полностью исчезает. При хронической интоксикации возможно развитие ретробульбарного неврита, обычно двустороннего.

Лечение поражения глаз мышьяком малоэффективно. На ранних стадиях интоксикации при оказании срочной помощи парентеральное введение ацетилхолина иногда способствовало повышению остроты зрения и расширению суженного поля зрения. Специфическое противоядие — антилюизит. При поражении конъюнктивы и роговицы местно применяют 5% раствор антилюизита, при поражении кожи - в виде 10% мази, при общем лечении - внутримышечно. Рекомендуется также гипосульфит натрия. Хорошо зарекомендовали себя витамины B_p B^5 и Е.

Для профилактики производственного поражения мышьяком и его соединениями большое значение имеют герметизация и автоматизация производственных процессов, надежная вентиляция, контроль за соблюдением допустимых концентраций, соблюдение личной гигиены и периодические медосмотры. Следует ограничивать применение мышьяка в производственных условиях и по возможности заменять его менее токсичными веществами.

ПОРАЖЕНИЯ ГЛАЗ ОКСИДОМ УГЛЕРОДА

Оксид углерода (СО) является одним из распространенных и сильных отравляющих промышленных газов. Оксид углерода не имеет цвета, а в чистом виде - также запаха и вкуса.

При остром отравлении оксидом углерода на глазном дне определяются сужение артерий и расширение вен сетчатки, темная окраска сосудов сетчатки и ее отек, очаги экссудата и кровоизлияния. Может развиться неврит зрительного нерва с исходом в его атрофию. Наблюдаются расстройства глазодвигательных мышц в виде парезов или параличей, возможны субконъюнктивальные кровоизлияния.

При хроническом отравлении оксидом углерода часто наблюдаются функциональные расстройства нервной системы, в том числе нарушения функций органа зрения. В легких случаях интоксикации больные жалуются на мерцание, двоение, микропсию, нарушение цветоощущения и зрения в сумерки. Наблюдается парез глазодвигательных мышц. Такие явления обычно не сопровождаются объективными изменениями глаз. При интоксикации оксидом углерода сужение поля зрения на цвета и потеря цветоощущения оказываются стойкими. В тяжелых случаях наблюдаются неврит зрительного нерва и нейроретинит с геморрагиями.

С целью профилактики хронического поражения оксидом углерода необходим систематический контроль чистоты воздуха рабочих помещений. При загрязнении воздуха оксидом углерода необходима постоянная вентиляция, при его значительных концентрациях работы производят в противогазах. На производственных участ-

ках, где существует опасность интоксикации оксидом углерода, должны быть организованы медпункты по оказанию срочной помощи.

ТАБАЧНАЯ АМБЛИОПИЯ

Табачная амблиопия впервые описана G.S. Beer в руководстве по глазным болезням в 1817 г. Амблиопия вызывается цианидами, содержащимися в табачном дыме.

Хотя роль цианидов и витамина B^{12} в развитии табачной амблиопии можно считать установленной, патогенез заболевания изучен недостаточно. В частности, неизвестны непосредственные механизмы действия цианидов на нервные элементы сетчатки и зрительного тракта.

Возникновение табачной амблиопии зависит от количества, длительности и способа использования табака, а также от возраста, состояния здоровья и индивидуальной чувствительности к табаку, Амблиопия может развиться у лиц, курящих или нюхающих табак, и у некурящих рабочих табачных плантаций и табачных фабрик, вдыхающих табачную пыль. Особенно опасно курение трубочного табака и так называемых самокруток, а также сигар. Сигареты и папиросы вызывают заболевание крайне редко.

Как правило, табачная амблиопия возникает после многолетнего контакта с табачной пылью или курения. С возрастом толерантность к табаку снижается, поэтому амблиопия редко наблюдается у людей моложе 30—40 лет. Возникновению болезни способствуют общие заболевания, особенно диабет, атеросклероз, пернициозная анемия, различные причины, приводящие к гиповитаминозам и нарушению питания.

Представляется спорным вопрос о сочетании влияния табачной и алкогольной интоксикации на орган зрения. По-видимому, этанол не оказывает прямого действия на третий нейрон зрительного тракта и термин «табачно-алкогольная амблиопия» нельзя признать правильным. Вместе с тем у больных хроническим алкоголизмом табачная амблиопия развивается легче и протекает тяжелее.

У больного табачной амблиопией обычно страдают оба глаза, но в разной степени. Процесс начинается с нарушения восприятия красного цвета. Затем появляются жалобы на ухудшение зрения и затруднение при чтении. При проверке зрительных функций выявляют снижение остроты зрения (до 0,1 и ниже) и относительную центроцекальную скотому (скотома, которая захватывает слепое пятно и распространяется на точку фиксации). Скотома на красный свет появляется раньше и бывает больше, чем скотома на белый цвет.

При табачной амблиопии скотома со временем становится плотнее, острота зрения прогрессивно снижается, но никогда не бывает полной слепоты. При офтальмоскопии диск зрительного нерва сначала имеет нормальный вид, в дальнейшем возможна частичная атрофия зрительного нерва.

Прогноз при табачной амблиопии в незапущенных случаях хороший. У большинства больных зрение можно восстановить полностью. Центроцекальная скотома претерпевает обратное развитие.

Лечение заключается прежде всего в воздержании от курения и устранении контакта с табачной пылью на производстве. Эффективны витамины (витамин B^{12} и др.) и сосудорасширяющие препараты. Восстановление зрения начинается через 2—3 нед после начала лечения и продолжается несколько месяцев. Лиц, перенесших табачную амблиопию, не следует допускать к работе с табаком.

ПРОИЗВОДСТВЕННЫЕ ПОРАЖЕНИЯ ОРГАНА ЗРЕНИЯ СИНТЕТИЧЕСКИМИ СОЕДИНЕНИЯМИ

Тринитротолуол (ТНТ) получен Вильбрандтом в 1863 г. Гейсмаи в 1891 г. предложил использовать его как взрывчатое вещество. ТНТ может взрываться в воде и устойчив к механическим воздействиям. Интоксикация возможна в процессе производства и применения ТНТ. Основным путем проникновения ТНТ являются кожные покровы, но он может поступать в организм через дыхательные пути и частично через желудочно-кишечный тракт.

При интоксикации ТНТ возникает токсическая катаракта с помутнениями в виде клиньев преимущественно в экваториальной зоне хрусталика, обращенных острием к оси хрусталика. По мере развития интоксикации появляется дополнительное, сначала неполное, а затем замкнутое парацентральное кольцевидное помутнение. На высоте интоксикации наблюдаются два кольца помутнения: хорошо очерченное в центре хрусталика в области проекции зрачка, концентрично его краю и расположенное у экватора, правильно очерченное по периферии и с зубчатыми выступами по внутреннему краю. Крайняя периферия хрусталика остается прозрачной. Помутнения развиваются на обоих глазах одновременно и медленно прогрессируют. При осмотре со щелевой лампой помутнения в начальной стадии определяются в кортикальных слоях вблизи капсулы хрусталика в виде немногочисленных матово-сероватых точек или пятнышек различной формы, расположенных главным образом у хрусталиковых швов. Густые скопления видны в проходящем свете как помутнения в экваториальной зоне хрусталика и паразрачковой области. В дальнейшем помутнения распространяются на весь хрусталик.

Токсическая тринитротолуоловая катаракта является не только типичным признаком данной интоксикации, но и наиболее ранним симптомом общего хронического поражения.

Токсическая катаракта, обычно двусторонняя, формируется медленно и почти не поддается обратному развитию, может прогрессировать после прекращения контакта с ТНТ. Полное помутнение хрусталика наблюдается редко, у лиц пожилого возраста с большим стажем работы с ТНТ. Отличить такую катаракту от возрастной невозможно.

Возникшие под влиянием ТНТ изменения в хрусталике часто сочетаются с поражением других отделов глаза. Почти у всех пациентов имеются изменения в перилимбальной сети: повышенная извитость сосудов, их неравномерный калибр, ампулообразные расширения и точечные кровоизлияния, наблюдается фиброз стекловидного тела в виде его нитеобразной деструкции. В сосудистой оболочке есть резко выраженное разрежение пигмента на крайней периферии.

Лечение тринитротолуоловой катаракты разработано недостаточно. При длительном лечении препаратами йода, витаминами, липотропными и общеукрепляющими средствами в сочетании с местным применением витойодурола даже после прекращения контакта с ТНТ состояние здоровья работающих обычно лишь улучшается. В ряде случаев, несмотря на лечение, катаракта прогрессирует. У больных с начальными токсическими тринитротолуоловыми катарактами энергичное лечение иногда приводит к обратному развитию катаракты. Остановить прогрессирование выраженной катаракты не удается даже в случае прекращения контакта с ТНТ.

Для профилактики интоксикации ТНТ исключают контакт с этим веществом, строго соблюдают требования ГОСТа на технический продукт. Поскольку нитросоединения попадают в организм в основном через кожные покровы, важно использовать соответствующую спецодежду. Радикальным средством предупреждения интоксикации ТНТ следует считать его замену менее токсичными веществами.

Гидрохинон (парадиоксибензол) — продукт окисления анилина в хинон с последующим восстановлением в гидрохинон. Это вещество широко применяется при обработке кино- и фотопленки, в живописи, при обработке резины и др.

Поражение глаз гидрохиноном может быть острым и хроническим. Сильная запыленность или высокая концентрация пара вызывает раздражение конъюнктивы, фотофобию, слезотечение. В области глазной щели появляется лентовидное окрашивание конъюнктивы (от желто-коричневого до фиолетового); позднее окрашивается и роговица. Коричневая окраска конъюнктивы склеры в области глазной щели появляется после 2 лет контакта. При осмотре со щелевой лампой определяют сухость конъюнктивы, к поверхности которой плотно прилегают темно-коричневые пенообразные отложения. При продолжении контакта с гидрохиноном конъюнктива утолщается, на ее сухой поверхности появляются белые пятна, а в более глубоких слоях наблюдаются мелкие зерна пигмента, которые через лимб частично мигрируют в роговицу. При дальнейшем контакте усиливается окраска конъюнктивы в области глазной щели, ограниченной краями век. В поверхностных слоях конъюнктивы определяются напоминающие кисты сферические фигуры, которые наблюдаются при хроническом конъюнктивите, но с тем отличием, что они следуют ходу поверхностных вен только в интерпальпебральной зоне. Конъюнктива утолщается, становится пастозной с внедрившимися в нее коричневыми гранулами различной величины. Тяжелые изменения происходят в роговице. При исследовании с большим увеличением видны высокие цилиндрические буро-зеленые зерна, располагающиеся сначала преимущественно у лимба. В поверхностных слоях роговицы под боуменовой мембраной наблюдается множество сероватых просвечивающих точек, что напоминает блеск серебра, определяются складчатость задней пограничной пластинки, утолщение нервных окончаний в этой зоне роговицы. По мере нарастания интоксикации зелено-бурая гомогенная окраска распространяется на все слои роговицы, ограниченной краями век. В более глубоко расположенных окрашенных площадках появляется множество кратеров, указывающих на повреждение боуменовой мембраны и отек роговицы. Задние участки стромы роговицы обычно остаются прозрачными. Значительно нарастает вертикальная складчатость задней пограничной пластинки. В ряде случаев по периферии роговицы наблюдается скопление поверхностно расположенных мелких зерен коричневого цвета, напоминающих окрашенную старческую дугу роговицы.

Тяжелые изменения роговицы приводят к резкому снижению чувствительности и помутнению, а в ряде случаев к изъязвлению с последующим развитием преимущественно роговичного неправильного астигматизма и даже кератоконуса.

После прекращения действия яда и под влиянием лечения эпителий роговицы регенерирует, зрение повышается, но не всегда. Рецидивирующие дефекты эпителия с устойчивыми герпетиформными язвами могут появляться спустя длительное время после прекращения контакта с гидрохиноном.

При своевременной диагностике, рациональном лечении и прекращении действия гидрохинона состояние глаз значительно улучшается: повышается острота зрения,

расширяются до нормы периферические границы поля зрения, но окрашивание конъюнктивы и роговицы изменяется мало.

В целях профилактики профессионального поражения глаз гидрохиноном проводят модернизацию производства и систематические профилактические осмотры глаз рабочих. При поражении гидрохиноном показаны прекращение контакта с этим веществом, диспансерное наблюдение и рациональное лечение.

ПОРАЖЕНИЯ ГЛАЗ СИНТЕТИЧЕСКИМИ КРАСИТЕЛЯМИ

На производстве синтетических красителей рабочие находятся в контакте с различными химическими веществами: с амидо- и нитропроизводными бензола и толуола, анилином, кислотами и щелочами, сернистым газом, окислами азота, аммиаком, хлором и др.

Ранним признаком отравления бензолом *является повреждение нервно-мышечного* аппарата аккомодации. При тяжелых отравлениях вследствие поражения сосудов сетчатки, кровоизлияний на дне глаза, развития ретробульбарного неврита или повреждения волокон макулярного пучка снижается острота зрения. При интоксикации нитробензолом доминируют сосудистые изменения — расширение вен, кровоизлияния в сетчатке и застойный диск, острота зрения снижается, может развиться концентрическое сужение периферических мышц границ поля зрения. При нерезко выраженной хронической интоксикации наблюдаются миоз и снижение рефлекторной реакции зрачков. При отравлении парами анилина наступают светобоязнь, расширение зрачков, гиперемия сосудов области лимба. Суженные сосуды сетчатки кажутся темными, контуры дисков зрительных нервов стираются, глазное дно приобретает темно-красный цвет, могут быть экстравазаты, наблюдаются центральная скотома и сужение периферических границ поля зрения. В особо тяжелых случаях интоксикации развивается иктеричность склер.

При попадании в глаза пыли или кристаллов анилиновых красок повреждаются конъюнктива и роговица. Во многих случаях роговица прокрашивается краской, наблюдается рецидивирующее изъязвление с васкуляризацией и последующим стойким помутнением и дистрофией. Известны тяжелые некротизирующие бытовые повреждения глаз анилиновым (химическим) карандашом, которые в ряде случаев заканчивались панофтальмитом. Нарушается тактильная чувствительность роговицы, и выявляется хронический конъюнктивит. Из-за снижения тактильной чувствительности роговицы конъюнктивит протекает бессимптомно. Изменения в переднем отделе глаза наблюдаются преимущественно у рабочих, которые соприкасаются непосредственно с химическими веществами. Изменения глаз чаще проявлялись при содержании в воздухе органической пыли, а также сероводорода и аммиака.

Токсическое влияние мезидина и анилина на зрительный анализатор в производственных условиях проявляется снижением световой чувствительности, сужением периферического зрения и увеличением слепого пятна.

Выявляется значительное снижение темновой адаптации и концентрическое сужение периферических границ поля зрения, увеличение физиологической скотомы. Частота и тяжесть изменений органа зрения зависят от стажа работы в контакте с указанными соединениями. Чаще всего такие изменения возникают при стаже 10—15 лет.

Лечение: глазные капли и мази на метилцеллюлозе. Метилцеллюлоза образует тончайшие защитные пленки, которые служат преградой для химических веществ.

Основные меры профилактики хронической интоксикации в производстве анилиновых красителей состоят в регулярном лабораторном контроле содержания химических веществ в воздухе рабочих помещений и полной герметизации производственного оборудования на всех стадиях технологического процесса.

ПОРАЖЕНИЯ ОРГАНА ЗРЕНИЯ ЯДОХИМИКАТАМИ В СЕЛЬСКОМ ХОЗЯЙСТВЕ

В сельском хозяйстве ядохимикаты применяются для борьбы с вредителями и болезнями культурных растений, вредителями запасов зерна и пищевых продуктов, при производстве минеральных удобрений и т.д.

Ни один препарат не может быть применен без разрешения Минздрава РФ. Запрещено применение сильнодействующих ядохимикатов.

При несоблюдении санитарно-гигиенических требований при работе с ядохимикатами возможны случаи острого, подострого и хронического отравления. Интоксикации могут возникать при непосредственном контакте с ядохимикатами и при их поступлении в организм с пищевыми продуктами.

Хлорорганическне ядохимикаты оказывают сенсибилизирующее и выраженное местное раздражающее действие. При острой интоксикации наблюдаются слезотечение, блефароспазм, гиперемия конъюнктивы век. Могут развиться острый конъюнктивит с выраженным отеком век, инфильтрацией слизистой оболочки, субконъюнктивальными кровоизлияниями и гнойным отделяемым. Экзематозный блефарит, блефароконъюнктивит и глубокий кератит с выраженной васкуляризацией роговицы и сопутствующим иритом склонны к рецидивам. Исходом становятся грубые эктазированные и васкуляризованные бельма.

Клиническая картина интоксикации включает спазм аккомодации и снижение тактильной чувствительности роговицы. Поражение зрительного нерва является одним из ведущих симптомов отравления. Неврит зрительного нерва сопровождается снижением остроты зрения, нарушением свето- и цветоощущения и сужением периферических границ поля зрения. В тяжелых случаях возможна атрофия зрительного нерва с полной потерей зрения

Фосфорорганические соединения (ФОС) используются как пестициды. При попадании ФОС на глаз развиваются гнойный конъюнктивит и эрозия роговицы с последующим кератитом.

При остром отравлении отмечаются обильное слезотечение, выраженный миоз и вялая реакция зрачков на свет. Миоз и спазм аккомодации обусловливают значительное снижение остроты зрения, боль в глазных яблоках и периорбитальной области, головную боль, особенно при фокусировании глаз, что объясняется спазмом ресничной мышцы. Длительный миоз, спазм аккомодации, макропсия и падение внутриглазного давления объясняются способностью ФОС угнетать холинэстеразу. Миоз, являясь постоянным и характерным признаком действия ФОС, может быть различным на глазах одного и того же человека. При тяжелых интоксикациях вслед за ним может наступить мидриаз. Наблюдаются фибриллярные подергивания глазных мышц, нистагм, птоз и диплопия. Признаками тяжелого отравления служат желтое окрашивание конъюнктивы глазного яблока (ранний признак токсической желтухи), кровоизлияния в сетчатку.

При хронической интоксикации ФОС снижаются роговичные рефлексы. На фоне выраженной неврологической симптоматики повышаются порог зрительного вое-

приятия и показатели оптической хронаксии. У подвергавшихся токсическому воздействию ФОС часто наблюдают хроническую нейропатию зрительного нерва.

В современном сельском хозяйстве чаще применяются ядохимикаты, представляющие собой комбинацию хлор- и фосфорорганических соединений.

Они вызывают поражения переднего отдела глаза — хронические аллергические конъюнктивиты, блефариты и кератиты, а также снижение остроты зрения, изменения тактильной чувствительности роговицы, нарушение световосприятия, сужение границ поля зрения. Биомикроскопия показывает дистрофические и атрофические изменения в радужке. Отмечена тенденция к повышению офтальмотонуса в зависимости от срока контакта с ядохимикатами.

Препараты **мышьяка** имеют широкий спектр инсектицидного действия. На фоне общей интоксикации мышьяком могут развиться увеит с помутнением стекловидного тела, отек сетчатки, ретробульбарный неврит с сужением поля зрения и центральной скотомой и парез аккомодации. Особенно тяжелые поражения возникают под влиянием мышьяковистого натрия, в ряде случаев изменения глаз могут быть единственным признаком интоксикации. Ранним симптомом считается концентрическое сужение поля зрения.

Препараты мышьяка даже в небольших количествах при непосредственном воздействии на глаз вызывают раздражение конъюнктивы. Длительное действие малых доз может обусловить развитие ксеротических бляшек (по типу бляшек Биццоцеро). Нередко возникают раздражение и шелушение кожи век, напоминающее дерматит, вызванный соединениями мышьяка. Конъюнктивиты, кератит и дерматит, вызванные соединениями мышьяка, при повторном контакте могут рецидивировать. В пораженной роговице на местах слущенного эпителия часто обнаруживаются отложения мышьяка в виде зеленоватых или белых вкраплений. После прекращения действия пестицидов явления кератита быстро исчезают, а отложения мышьяка в роговице рассасываются. Арсенит кальция при попадании в конъюнктивальную полость может вызвать тяжелый ожог с последующим изъязвлением и рубцеванием конъюнктивы и роговицы.

Индивидуальная чувствительность к **соединениям ртути** различна. Отложение ртути в хрусталике, не влияющее на остроту зрения, может быть ранним или даже единственным клиническим симптомом интоксикации.

У лиц с интоксикацией гранозаном в отсутствие изменений на глазном дне определяются замедление темновой адаптации, изменение ахроматических границ поля зрения и нарушение регуляции офтальмотонуса.

Препараты **меди** оказывают местное раздражающее действие на кожу и слизистую оболочку глаз. При резорбтивном действии отмечаются поражения зрительно-нервного аппарата.

Из нитрофенольных соединений наиболее распространен динитроортокрезол (ДНОК). При интоксикации ДНОК и другими нитрофенольными соединениями может развиться катаракта, а при быстром набухании хрусталика — вторичная глаукома.

Производные **карбаминовой кислоты** — карбаматы вызывают поражение конъюнктивы в сочетании с дерматитом и субатрофическим ринитом. Интоксикация некоторыми карбаматами сопровождается миозом и обильным слезотечением.

Фтор и фтористый водород, находясь в воздухе, вызывают раздражение, отечность и мацерацию кожи век, раздражение конъюнктивы, отек и изъязвление роговицы. Возможны случаи приобретенной гемералопии.

Алкалоидные пестициды (никотин- и анабазин-сульфат) снижают тактильную чувствительность роговицы до полной анестезии, вызывают резкий миоз и транзиторное понижение остроты зрения без видимых изменений на глазном дне, в редких случаях токсическую амблиопию. При хронической интоксикации избирательно поражается зрительный нерв по типу ретробульбарного неврита с дегенеративными изменениями в папилломакулярном пучке и снижением остроты зрения. Реже наблюдаются абсолютная скотома, появление цветовой скотомы и развитие цветослепоты. Обычно процесс бывает двусторонним, без резких изменений на дне глаза.

Препараты **серы** неодинаковы по токсичности, раздражают кожу и слизистые оболочки. Препараты серы по-разному действуют на орган зрения. Коллоидная сера и сернистый ангидрид вызывают острый конъюнктивит, реже поверхностный кератит.

Поражения глаз **сероуглеродом** весьма полиморфны. В легких случаях развивается конъюнктивит, в тяжелых — точечный кератит с изъязвлениями. Диметилсульфат при попадании в глаза вызывает ожог конъюнктивы и роговицы с последующим рубцеванием и образованием тяжелых осложненных бельм. При резорбтивном влиянии наиболее ранними признаками считаются снижение корнеальных рефлексов, расстройство аккомодации, паралич наружных мышц глаза и полная неподвижность зрачка с параличом аккомодации, реже наблюдается ротационный нистагм. Сероуглерод специфически действует на зрительный нерв. Острая интоксикация осложняется расстройством зрения с развитием центральных скотом на зеленый и красный, реже на белый цвет, сужением периферических границ поля зрения. Острота зрения снижается постепенно, нередко без видимых изменений на глазном дне.

Карболинеум (КЗАМ), токсическое действие которого сходно с действием пека, вызывает острый конъюнктивит с дерматитом век, похожим на ожог. Острый конъюнктивит на фоне общей интоксикации сопровождается понижением тактильной чувствительности слизистой оболочки и роговицы.

Бромистый метил имеет длительный скрытый период действия, сильно влияет на орган зрения при общетоксическом поражении. Могут развиться кровоизлияния в сетчатку и неврит зрительного нерва, диплопия, амавроз и амблиопия, большей частью преходящие.

Применяемый в качестве фунгицида **тетраметилтиурам-дисульфид** (ТМТД) раздражает глаза; наблюдается привыкание к препарату. При попадании в глаз ТМТД вызывает легкий ожог. Тактильная чувствительность роговицы снижается уже в первые годы даже *сезонной* работы. Давление в центральной артерии сетчатки повышается в зависимости от стажа работы. Нарушение регуляции офтальмотонуса сопровождает астеновегетативный синдром, вегетососудистую дистонию.

Цианиды — производные синильной кислоты при попадании в глаз сильно раздражают слизистую оболочку, вызывая гнойный конъюнктивит и отек века, а в ряде случаев изъязвление и помутнение роговицы. Цианамид кальция приводит к тяжелым ожогам глаз. Улиц с хронической интоксикацией снижаются корнеальные рефлексы.

В последние годы в сельском хозяйстве применяют 20—25% раствор **аммиака** (соответствует содержанию азота 16—20%). Аммиак легко проникает через роговицу и склеру во внутренние отделы глаза. На месте его попадания быстро развивается воспаление с резко выраженным отеком, хемозом конъюнктивы. В тяжелых случаях страдает роговица, развиваются отек стромы, слущивание эпителия, изъязвления, инфильтраты в ее толще, в радужке расширяются сосуды, стушевывается рисунок, воз-

можны экссудат в передней камере и изменения в стекловидном теле. Определить тяжесть, протяженность и глубину повреждения глаз аммиаком трудно. Ожоги, сначала казавшиеся легкими, часто осложняются иритами и вторичной глаукомой.

У работников сельского хозяйства нарушения зрительных функций проявляются раньше соматических признаков хронической интоксикации. Улиц с повышенной чувствительностью к ядохимикатам раньше возникают и более выражены нарушения функций органа зрения.

Изменения в переднем отделе глаза прямо зависят от длительности контакта с ядохимикатами.

Лица, контактирующие с ядохимикатами, обеспечиваются специальной одеждой и средствами индивидуальной защиты в зависимости от физико-химических и токсических свойств ядохимикатов, путей поступления в организм, а также условий труда. Для защиты кожи лица и слизистой оболочки глаза используют специальные защитные очки.

К работе с ядохимикатами не допускаются подростки до 18 лет, беременные и кормящие женщины. Продолжительность рабочего дня не превышает 6 ч, а при работе с сильнодействующими препаратами — 4 ч. К работе с пестицидами не допускают при хронических заболеваниях слизистой оболочки и роговицы, заболеваниях слезных путей и век, поражении сосудисто-нервного аппарата глаза, нарушении кровообращения в глазу, подозрении на глаукому, нарушении функций органа зрения. С ядохимикатами не должны контактировать рабочие, лишившиеся одного глаза, с остротой зрения на обоих глазах ниже 0,5 с коррекцией, при нормальной остроте зрения на одном глазу и ниже 0,2 — на другом.

Лечение поражений ядохимикатами зависит от местного действия в результате непосредственного попадания препаратов в глаз и изменений в органе зрения при проявлении резорбтивного действия.

При местном поражении глаз ядохимикатами оказывают первую помощь, удаляют из глаза токсичные вещества, применяют дезинфицирующие и противовоспалительные средства, а также средства, повышающие обменные процессы и улучшающие трофику пораженных тканей. При поражении любым ядохимикатом необходимо быстро вывести пострадавшего из зоны загрязнения. Важно не только быстро, но и полностью удалить из глаза ядохимикат.

Вопрос о применении нейтрализаторов до настоящего времени не решен. Известно относительно немного инактивирующих средств, безвредных для глаза. Так, при поражении мышьяковистыми ядами применяют 2—3% раствор унитиола в виде капель либо 2—3% унитиоловую мазь.

При поражении глаз кислотами рекомендуется промывание слабыми растворами щелочей, при попадании щелочи — слабыми растворами кислот, например 1% раствором молочной или этилендиаминтетрауксусной (ЭДТА) кислоты. Применяют также 10% раствор хлористого аммония с 0,1% раствором виннокаменной кислоты, раствор триплекса П1 (натриевая соль этилендиаминтрихлоруксусной кислоты), растворы буферфосфата, одинаково полезного при ожогах кислотами и щелочами. Для нейтрализации перманганата калия рекомендуются жидкости органического происхождения (молоко), при поражении йодистым азотом — растворы кокаина (йод, соединяясь с кокаином, образует неактивное вещество). При ожогах аммиачной водой в качестве антидота применяют раствор уксусной или борной кислоты.

Использование нейтрализаторов ограничено тем, что при поражении глаз химическими веществами эти препараты не всегда под рукой. Промывание глаз водой оста-

ется основным способом первой помощи. Важно не только быстро промыть полость конъюнктивы, вода должна попасть в конъюнктивальные своды и вымывать ядохимикаты. Для предупреждения развития инфекции в глазу применяют дезинфицирующие средства, которые есть в аптечках первой помощи. После оказания первой помощи пострадавшего направляют к офтальмологу.

Повреждения кожи век лечат преимущественно открытым способом. Необходимо выяснить, не повреждено ли интермаргинальное пространство век, нет ли дефектов эпителия и глубжележащих тканей и не поражены ли волосяные луковицы. Для определения состояния роговицы целесообразно применять пробу с 2% раствором флюоресцеина натрия. Повреждения и ожоги роговицы могут сопровождаться реактивной гипертензией глаза. Это тяжелое осложнение требует соответствующего лечения. В процесс может вовлекаться сосудистая оболочка с явлениями увеита или иридоциклита.

При нерезко выраженных функциональных изменениях в глазу прекращение контакта с ядохимикатами благотворно влияет на состояние органа зрения и улучшает общее самочувствие. При значительных структурных или функциональных изменениях в глазу эта мера недостаточна. В таких случаях лечение должно быть направлено на ликвидацию общей интоксикации организма, гипосенсибилизацию, стимуляцию обменных процессов в глазу и центральной нервной системе, улучшение трофики зрительно-нервных элементов. Лица с поражением органа зрения пестицидами подлежат диспансерному наблюдению.

Профилактика отравления ядохимикатами основывается на знании их токсических свойств, обеспечении гигиенических условий труда, строгом соблюдении мер безопасности при работе. Лица, соприкасающиеся с ядохимикатами, проходят периодические медицинские осмотры. Применяемые в сельском хозяйстве ядохимикаты не должны обладать кумулятивными свойствами, быть умеренно ядовиты для человека и домашних животных. Норма их расхода должна быть минимальной. Наблюдения свидетельствуют о высокой чувствительности глаза к ядохимикатам. Пострадавших с поражением органа зрения пестицидами наблюдают и лечат совместно терапевт, невропатолог, профпатолог и офтальмолог.

ПОРАЖЕНИЯ ГЛАЗ НА ПРОИЗВОДСТВЕ СИНТЕТИЧЕСКИХ ВЫСШИХ СПИРТОВ

В производстве синтетических этилового и метилового спиртов основными токсическими факторами являются предельные и непредельные углеводороды этилового ряда, которые даже на уровне ПДК могут влиять на орган зрения.

При отравлении метиловым спиртом ведущим клиническим симптомом служит расстройство зрения. Нарушения зрения выявляются обычно не сразу, а после 2—3 дней кажущегося благополучия. Сначала больных беспокоят мелькание и туман перед глазами, через несколько часов (иногда через 1—2 дня) резко снижается острота зрения вплоть до полной слепоты. Иногда слепота наступает внезапно.

Нарушения зрения сопровождаются расширением зрачков и угнетением их реакции на свет. Глазное дно может сначала быть мало измененным; наблюдается гиперемия дисков зрительных нервов или легкий неврит, иногда развивается папиллит с отеком по типу застойных дисков.

При тяжелом поражении зрения отмечаются выраженные явления застоя и отека с кровоизлияниями вокруг дисков и по периферии, а также в стекловидное тело. Иногда зрение временно улучшается с последующим резким падением вплоть до амавроза. Исходом заболевания становится атрофия зрительного нерва.

У рабочих производства этилового спирта при частой гиперемии конъюнктивы и снижении тактильной чувствительности роговицы не выявляются изменения зрительного нерва. Гиперемия конъюнктивы чаще встречается при стаже работы менее 5 лет. Наблюдается расширение физиологической скотомы. Слепые пятна достигают наибольших размеров у рабочих производства синтетического этилового спирта; их увеличение прогрессирует в соответствии с увеличением стажа работы. Под влиянием электрофореза кальция слепые пятна уменьшаются почти до нормы. Улиц преимущественно с большим стажем работы отмечается нерезкое сужение поля зрения на красный цвет. Это функциональное явление обратимо.

При стаже работы 10—12 лет повышаются пороговые цветоощущения на красный и зеленый цвета, суживаются границы поля зрения, появляются парацентральные скотомы и увеличивается вертикальный размер слепого пятна. Изменения в органе зрения исчезают при своевременном прекращении контакта со спиртами и кислотами и становятся устойчивыми при длительном контакте.

Профилактика острой интоксикации состоит в предотвращении употребления спирта внутрь путем строгого контроля за его хранением, расходованием и транспортировкой. Офтальмологи должны проводить профилактические обследования рабочих совместно с профпатологами и гигиенистами.

Ключевые слова

Микроволны
Инфракрасное излучение
Ультрафиолетовое излучение
Ионизирующая радиация
Вибрация
Профилактика профессиональных заболеваний глаз
Офтальмомеркуриализм
Офтальмосатурнизм
Офтальмоаргирия
Поражение глаз мышьяком, сероуглеродом, оксидом углерода, синтетическими соединениями, ядохимикатами

Вопросы для самоконтроля

1. Какие изменения глаз встречаются при поражении СВЧ-излучением?
2. Какие профилактические мероприятия надо проводить для предупреждения интоксикации тринитротолуолом?
3. Какие препараты применяют при лечении табачной амблиопии?
4. Какие изменения глаз бывают при отравлениях мышьяком и его соединениями?
5. Какие симптомы хронической ртутной интоксикации вы знаете?
6. Что происходит с органом зрения при воздействии на него ионизирующей радиации?

Г Ш

20

НОВООБРАЗОВАНИЯ ГЛАЗ

Усвоив материал этой главы, вы должны знать:

виды опухолей;

методы диагностики опухолей;

клинику злокачественных и доброкачественных образований;

оптимальные сроки и методы лечения опухолей.

В структуре новообразований на первом месте стоят внутриглазные опухоли (45%), на втором — новообразования глазницы (26%), далее идут опухоли век (18%) и глазного яблока (11%). Из них злокачественные опухоли составляют 24,58% случаев, доброкачественные новообразования — 71,8%, опухолевидные поражения глаз при факоматозах - 3,62%.

Среди множества гипотез этиологии злокачественных опухолей наибольшего внимания заслуживает полиэтиологическая теория, так как онкогенной активностью обладают многие химические, физические и биологические факторы.

Доказательства вирусной природы некоторых опухолей у животных дают возможность связать с вирусом возникновение отдельных видов опухолей у человека. Ряд доброкачественных опухолей возникает в результате нарушения эмбриогенеза (например, дермоидные кисты).

ЭПИБУЛЬБАРНЫЕ НОВООБРАЗОВАНИЯ

По наблюдениям различных авторов, новообразования данной локализации встречаются в 14,18% случаев всех опухолей и являются в основном доброкачественными. Злокачественные образования представлены эпителиомами и меланомами и встречаются обычно у людей стари/его возраста.

Больше половины всех эпибульбарных новообразований составляют дермоиды.

Липодермоиды чаще локализуются в наружной области конъюнктивы глазного яблока. Это образования желтовато-розового цвета, эластической консистенции. Они не связаны с окружающими тканями, безболезненны, подвижны, очень медленно растут и представляют собой косметический недостаток (рис. 98, см. вкл.).

Дермоиды в отличие от липодермоидов имеют вид плотных образований серовато-белого цвета, локализуются преимущественно на лимбе и в роговице, неподвижны, плотно спаяны с подлежащей тканью и могут прорастать в нее на различную глубину, достигая угла передней камеры, или распространяться под конъюнктивой в эписклеральной ткани. На поверхности дермоида видны волоски. Распространение опухоли в роговицу приводит к резкому снижению ее чувствительности, а также к снижению остроты зрения. Довольно часто дермоидные образования сочетаются с другими аномалиями развития век, глазного яблока, кожи лица, мочек ушей.

Лечение дермоидов и липодермоидов только хирургическое. Основным принципом оперативного вмешательства является полное удаление образования в капсуле, особенно при роговично-лимбальной локализации опухоли, для исключения рецидивов. Часто удаление роговичных дермоидов сочетается с послойной кератопластикой.

Невусы — родимые пятна конъюнктивы занимают второе место по частоте среди эпибульбарных опухолей. Это доброкачественные опухоли нейрогенного происхождения, могут быть врожденными, появляться в первые годы жизни ребенка, хотя чаще диагностируются после 3—4 лет. Различают беспигментные и пигментированные невусы.

Невусы представляют собой желтовато-розовые или коричневые плоские либо проминирующие образования (рис. 99, см. вкл.). Наиболее часто они расположены у лимба, хотя могут встречаться и в других отделах конъюнктивы соответственно области глазной щели. При врастании невуса в роговицу нарушается ее прозрачность.

При биомикроскопии можно увидеть ветвящиеся сосуды, пронизывающие полупрозрачную ткань образования, а также отдельные беловатые включения и мелкие кисты-вакуоли. В специфических невоидных клетках и в межуточной ткани могут содержаться различных размеров скопления коричневого или бурого пигмента. Гистологически обнаруживают полигональные шиловидные клетки эктодермального происхождения в виде овальных гнезд, представляющих собой эмбриональные дистопии в фиброзно-измененной подлежащей ткани.

Пациенты с невусами нуждаются в систематическом наблюдении, так как возможно злокачественное перерождение опухоли. К признакам малигнизации относят увеличение размеров, усиление пигментации и васкуляризации новообразования. Невусы удаляют фотокоагуляцией, электродиатермокоагуляцией или криодеструклией. При неполном удалении возможны рецидивы.

Гемангиомы и лимфангиомы конъюнктивы и склеры встречаются крайне редко. Лимфангиомы конъюнктивы — эластичные толстостенные образования желтовато-розового цвета. Несмотря на медленный рост, опухоль часто достигает больших **размеров. Лечение оперативное, возможны рецидивы.** Гемангиомы - врожденные быстрорастущие доброкачественные образования, относящиеся к дизэмбриопластическим опухолям, так как дифференцируются в процессе роста в первые месяцы и годы жизни ребенка (рис. 100, см. вкл.). В 1—6 мес гемангиобластома состоит из незрелых бластных клеток с митозами. Кб—12 мес 50% тканей уже дифференцируется, образуются капилляры. В возрасте 3—5 лет заканчивается процесс диффе-

ренцировки опухоли с образованием различных форм (капиллярные, кавернозные, рацемозные, т.е. ветвистые).

Лечение состоит в радикальном удалении опухоли. Криодиатермокоагуляцию, склерозирующую химиотерапию, СВЧ-терапию можно использовать в сочетании с хирургическим методом или как самостоятельные виды лечения. Дополнительно применяют местную и общую гормональную терапию. С 1,5-2 мес жизни возможна лучевая терапия; близкофокусная рентгенотерапия эффективна у всех пациентов.

Папилломы конъюнктивы глазного яблока представляют собой полиморфные разрастания красного цвета на широком основании или на ножке, могут располагаться в любом отделе слизистой оболочки, в том числе в области полулунной складки и слезного мясца. Морфологически это гипертрофия подэпителиальной соединительной ткани и сосудов в виде сосочков, покрытых многослойным неороговевающим эпителием (в отличие от папиллом кожи век). Лечение хирургическое. Как у взрослых, так и у детей опухоли склеры встречаются очень редко.

ВНУТРИГЛАЗНЫЕ ОПУХОЛИ

Внутриглазные опухоли занимают по частоте второе место среди всех новообразований глаза. На внутриглазные опухоли приходится от 33,4 до 38% всех новообразований глаза и его придатков.

Злокачественные опухоли составляют 74,3% внутриглазных новообразований. Их делят на первичные и вторичные.

Первичные внутриглазные опухоли подразделяют на новообразования сосудистого тракта и опухоли сетчатой оболочки.

ДОБРОКАЧЕСТВЕННЫЕ НОВООБРАЗОВАНИЯ СОСУДИСТОЙ ОБОЛОЧКИ

К доброкачественным опухолям относятся нейрофибромы, невриномы, лейомиомы, невусы, ангиомы и кисты.

Нейрофибромы и невриномы встречаются редко и выглядят как светло-желтые или более темные узелки в радужке.

Лейомиома — часто встречающееся новообразование гладкой мускулатуры радужки или цилиарного тела. Опухоль желтовато-розового или светло-коричневого цвета, рыхлая, без четких границ, с большим количеством новообразованных сосудов, несостоятельность которых может приводить к возникновению рецидивирующих гифем.

Доброкачественные пигментные новообразования — невусы также могут располагаться в радужке, цилиарном теле и хориоидее. В радужке их диагностируют при биомикроскопии, невусы хориоидеи выявляются при офтальмоскопии. В случае малигнизации невусы могут стать источником меланом. Невусы корня радужной оболочки нередко вызывают вторичную гипертензию.

Ангиомы сосудистого тракта растут медленно, при центральной локализации могут приводить к снижению остроты зрения, образованию скотом. Пациенты с ангиомами состоят под диспансерным наблюдением. В случае роста опухоли проводят дополнительные исследования (каротидная ангиография и радионуклидные исследования с радиоактивным фосфором) для дифференциальной диагностики с меланобластомой. Меланобластомы у детей встречаются исключительно редко, обычно эта патология

бывает у взрослых и пожилых людей. Ангиомы сосудистого тракта нередко сочетаются с ангиомами в области век и лица и могут вызывать вторичную глаукому, а при синдроме Штурге—Вебера являются причиной врожденной глаукомы.

Возможны лазерная фотокоагуляция и оперативное удаление при локализации в области цилиарного тела.

Кисты сосудистой оболочки могут возникать вследствие нарушения эмбриогенеза, часто становятся осложнением проникающих ранений глаза или внутриглазных операций. Кисты образуются в результате проникновения эпителия в полость глаза по раневому каналу. Кисты радужки — округлые образования светло-серого или коричневатого цвета с прозрачной оболочкой. Осложнения включают в себя катаракту, подвывих хрусталика, вторичную глаукому. При росте кисты показано оперативное вмешательство с полным удалением кисты. Возможна лазеркоагуляция.

ЗЛОКАЧЕСТВЕННЫЕ ОПУХОЛИ СОСУДИСТОЙ ОБОЛОЧКИ

Злокачественные новообразования различных отделов сосудистой оболочки — меланомы наблюдаются чаще всего. Диагностика меланомы радужки не представляет трудности, так как опухоль можно увидеть при биомикроскопии или наружном осмотре в виде темно-коричневого проминирующего образования. Зрачок нередко смещен в сторону опухоли или даже прикрыт ею. В отличие от меланомы радужки, меланома ресничного тела определяется тогда, когда достигает значительных размеров и видна через зрачок или прорастает в радужку.

Меланома хориоидеи может располагаться в любом участке глазного дна под отслоенной сетчаткой. При центральной локализации опухоли резко снижается зрение, возникают скотомы в поле зрения. Диагноз ставят на основании данных офтальмоскопии, эхографии, флюоресцентной ангиографии. Осложнения — вторичная глаукома, прорастание опухоли в глазницу, гематогенные метастазы.

Лечение: иссечение опухоли в пределах здоровых тканей с применением микрохирургической техники при локализации опухоли в радужке и ресничном теле. Для лечения меланом хориоидеи используют лазерную фотокоагуляцию, криодеструкцию.

ОПУХОЛИ СЕТЧАТКИ

Ретинобластома — злокачественное образование сетчатки, поражает преимущественно детей до 2—4 лет, но может определяться и сразу после рождения. У мальчиков она встречается в 2 раза чаще и считается наследственным заболеванием с наследованием по аутосомно-доминантному типу. Ретинобластома составляет до 4,6% всех злокачественных опухолей.

Морфологически ретинобластомы включают собственно ретинобластомы, нейроэпителиомы и медуллоэпителиомы в зависимости от эмбриональных элементов сетчатки, из которых развиваются опухоли.

Клиника ретинобластомы очень разнообразна. Выделяют 4 стадии заболевания (рис. 101, см. вкл.).

I, начальная, стадия — появление в сетчатке серовато-зеленого очага с нечеткими контурами и небольшой проминенцией в стекловидное тело. Очень быстро очаги увеличиваются, в них появляются беловатые включения, обусловленные отложени-

ем извести или холестерина в местах некроза опухоли. Дети никаких жалоб на снижение зрения вследствие малого возраста не предъявляют, а болей еще нет. Выявить начальную стадию можно только при помощи офтальмоскопии. При внимательном осмотре в первые месяцы жизни можно определить анизокорию и замедленную реакцию на свет.

II, развитая, стадия проявляется желтовато-зеленоватым или серым рефлексом из области зрачка («кошачий амавротический глаз»). Опухоль увеличивается, выявляются участки распада и обсеменения внутренних оболочек. Появляется застойно-воспалительная инъекция глаза. Повышение внутриглазного давления ведет к увеличению глазного яблока и изменению цвета склеры в результате ее растяжения. Роговица становится отечной, на ее эндотелии могут обнаруживаться скопления опухолевых клеток, которые производят впечатление преципитатов. Ранняя диссеминация опухоли вызывает помутнение влаги передней камеры, псевдогипопион, появление опухолевидных узелков на радужке. Зрачок обычно широкий, часто неправильной формы. Детали глазного дна обычно не видны. При некрозе опухоли обнаруживаются помутнения и кровоизлияния в стекловидном теле.

III стадия включает в себя прорастание опухоли в оболочки глаза и ее распространение по зрительному нерву в ретробульбарное пространство с возникновением быстро нарастающего экзофтальма. При прорастании опухоли в переднем сегменте глазного яблока вышедшая наружу опухоль имеет вид бугристого гриба (так называемая фунгозная стадия), а в дальнейшем приобретает вид распадающейся кровоточащей мясистой массы. В запущенных случаях опухоль может достигать огромных размеров (с детскую головку).

IV стадия, стадия метастазирования, — распространение опухоли в лимфатические узлы, кости черепа, мозг, ребра, грудину, позвоночник, реже во внутренние органы. Однако метастазы могут появиться уже в I или, чаще, во II стадии болезни. IV стадия может сопровождаться прорастанием опухоли по зрительному нерву в полость черепа.

Для диагностики ретинобластом используют диафаноскопию, радионуклидную индикацию, рентгенодиагностику с целью выявления теней от кальциевых включений, ультразвуковую эхографию, цитологическое исследование.

Малая специфичность большинства симптомов ретинобластомы заставляет дифференцировать опухоль с псевдобластомой, метастатическим панувеитом, врожденным токсоплазмозом, ретролентальной фиброплазией, аномалиями развития сумки хрусталика, стекловидного тела и его эмбриональной артерии, зрительного нерва и сетчатки, последствиями внутриутробных увеитов, отслойкой сетчатки, ретинитом Коатса и др.

Лечение. В I и II стадиях болезни производят энуклеацию пораженного глаза с последующим применением рентгенотерапии. Оперативное лечение наиболее эффективно в ранних стадиях развития опухоли.

В III стадии больным необходима экзентерация глазницы. Однако в большинстве таких случаев спасти жизнь ребенка не удается.

Паллиативное лечение сочетает в себе рентгенотерапию и химиотерапевтическое воздействие. Фото- и лазеркоагуляция используется в комплексном лечении ранних стадий для отграничения и разрушения очагов опухоли.

Профилактика тяжелых исходов при ретинобластомах заключается в выявлении опухоли в начальной стадии, когда лечение более эффективно. Это возможно при

офтальмоскопии в период профилактических осмотров детей в яслях, а также детей раннего возраста, обращающихся в глазные кабинеты по поводу любого заболевания глаз.

ОПУХОЛИ ГЛАЗНИЦЫ

Опухоли глазницы занимают по частоте 4-е место в структуре новообразований, бывают доброкачественными и злокачественными. Встречаются также ложные опухоли глазницы. Злокачественные орбитальные новообразования делятся на первичные и вторичные, или метастатические. К первичным относятся саркомы и невробластомы.

Саркомы глазницы — наиболее злокачественные опухоли, которые встречаются как у детей до 10 лет, так и у взрослых.

Саркомы развиваются из тканей глазницы мезенхимального происхождения. Злокачественность этих опухолей зависит от степени незрелости их клеток.

Ведущим симптомом саркомы глазницы является быстро развивающийся экзофтальм со смещением глазного яблока в сторону, что сопровождается ограничением подвижности глаза и диплопией, отеком и гиперемией кожи век, хемозом конъюнктивы. На глазном дне обнаруживается застойный диск, иногда бывает вторичная атрофия зрительного нерва. В ранние сроки болезни отмечается снижение остроты зрения. Изменения периферической крови представлены эозинофилией, лейкоцитозом. Рентгенографическое обследование в начальной стадии обычно выявляет только остеогенные саркомы, так как имеются деструктивные изменения стенок глазницы соответственно локализации опухоли.

Лечение. Оперативное удаление опухоли сочетают с последующим облучением рентгеновскими лучами; выполняют экзентерацию глазницы с последующей лучевой терапией, а также применяют радио-рентгенотерапию, химиотерапию. Однако все методы лечения сарком способствуют лишь некоторому продлению жизни больного, не давая радикального излечения.

Дифференциальную диагностику орбитальных сарком проводят с ретинобластомой III стадии с выходом опухоли в ретробульбарное пространство. Изменения переднего отдела глаза бывают обычно иными, чем при саркомах. В отличие от доброкачественных новообразований глазницы и глиом зрительного нерва, при саркоме быстро развивается экзофтальм. Поражение глазниц при остром лейкозе обычно двустороннее, с характерными изменениями гемо- и миелограммы. При симпатобластомах нередко обнаруживаются опухоли в брюшной полости, тогда как при саркомах в начальной стадии этого не бывает. Клинически отличить саркому от первичной невробластомы глазницы невозможно, правильный диагноз устанавливают только при гистологическом исследовании удаленной опухоли.

Первичная невробластома глазницы — редкое заболевание. Быстро развивается экзофтальм со смещением глазного яблока и ограничением его подвижности. Располагаясь на глазном яблоке, опухоль очень быстро прорастает в глазницу.

Гистологически опухоль представляет мелкоклеточное образование, причем клетки местами образуют розетки. Опухоль развивается из тканей цилиарного узла и цилиарных нервов. Лечение хирургическое, чаще всего экзентерация глазницы.

Метастатические опухоли глазницы у детей обычно представляют собой метастазы опухолей, исходящих из мозгового вещества надпочечников и стволов симпатического нерва. Они называются симпатобластомами, или невробластомами, а также встречаются при опухолевидных острых лейкозах (хлоромы).

Симпатобластомы глазницы — очень злокачественные опухоли раннего детского возраста. Поражение обычно двустороннее, но оба глаза поражаются в разной степени. Лечение метастазов в глазнице безуспешно, возможно лишь симптоматическое лечение осложнений, в частности кератитов, обусловленных экзофтальмом.

Хлоролейкоз (хлорома) и сарколейкоз глазницы в настоящее время считают разновидностями системного поражения лейкопоэтического аппарата неизвестной этиологии. Патогенез заболевания окончательно не выяснен. Появляются отек, уплотнение и синюшно-зеленоватое окрашивание кожи век. Однако эта окраска может наблюдаться и при других опухолях, сопровождаемых кровоизлияниями в ткань. Из числа острых лейкозов с поражением глазниц выделяется сарколейкоз, при котором наблюдаются многочисленные опухолевидные разрастания в лимфатических узлах шеи, средостения и других органов.

Заболевание начинается с общего недомогания, снижения аппетита, бледности кожных покровов и слизистых оболочек, субфебрильной температуры, болей различной локализации. В дальнейшем присоединяются глазные симптомы: отек и кровоизлияния в кожу век, экзофтальм, а также деформация костей черепа.

Поражение глазницы обычно бывает двусторонним. Веки утолщены из-за отека, кровоизлияний. Нередко пальпируются опухолевые узлы между глазным яблоком и стенкой глазницы. Экзофтальм сопровождается смещением глазного яблока в сторону и ограничением его подвижности. Часто возникает хемоз конъюнктивы склеры. При офтальмоскопии отмечают желтовато-розовый фон глазного дна вследствие клеточной инфильтрации хориоидеи. Сосуды сетчатки извиты. Возможны отек сетчатки и стушеванность границ диска зрительного нерва, преретинальные и ретинальные кровоизлияния.

В начальном периоде болезни изменений глазного дна может не быть. При быстром развитии экзофтальма возможен ксероз роговицы или кератит с изъязвлением и прободение. Наряду с поражением глазницы опухолевидные разрастания могут определяться в костях черепа, грудине, ребрах, позвоночнике, крупных суставах, лимфатических узлах. Возможно увеличение селезенки и печени. Иногда отмечаются неврологические симптомы вследствие поражения костей черепа, понижение слуха вплоть до глухоты в результате поражения слухового нерва.

Лечение поражений глазниц при хлоролейкозах является составной частью общего лечения. Никаких глазных хирургических вмешательств производить не рекомендуется. Местно применяют антибиотики, сульфаниламиды, витамины в каплях и мазях. Когда на первый план выступают изменения глаз, проводят рентгенотерапию области глазницы. Дети, страдающие хлоролейкозом, должны проходить лечение в педиатрических клиниках. Как правило, хлоролейкозы у детей заканчиваются летально.

Доброкачественные опухоли глазницы разнообразны. К ним относятся ангиомы, лимфангиомы, остеомы, липомы, фибромы, хондромы, миомы, кистевидные образования, передние и задние мозговые глазничные грыжи, холестеатомы, тератомы и др. Наиболее часто встречаются ангиомы глазницы. Им свойственны медленный рост, экзофтальм, увеличивающийся при наклоне головы, натуживании, во время кашля. Излюбленная локализация гемангиомы — мышечная воронка или внутрен-

няя стенка глазницы. Гемангиомы могут быть простыми, кавернозными или комбинированными (простая и кавернозная) и вызывать развитие застойного диска, атрофию зрительного нерва. Нередко гемангиомы сопровождаются амблиопией и даже амаврозом.

Лечение гемангиом глазницы проводится по тому же плану, что и подобных опухолей век. Успех лечения зависит от величины опухоли и ее локализации.

Кисты глазницы, сочетающиеся с микрофтальмом, реже с неполным анофтальмом, являются опухолеподобными образованиями и чаще односторонние. Кисты всегда врожденные, но с ростом ребенка могут увеличиваться. Быстрый рост кисты может приводить к увеличению глазницы. При гистологическом исследовании кисты определяют соединительнотканную капсулу, они могут содержать видоизмененные элементы сетчатки или нейроглии. Кисты связаны с рудиментом глазного яблока, чаще у выхода зрительного нерва. Лечение хирургическое с последующим протезированием.

Холестеатомы глазницы чаще возникают под ее надкостницей и могут развиться после травмы. Клинически они выражаются в небольшом экзофтальме со смещением глазного яблока. Опухоль обычно не прогрессирует и в отличие от дермоидных кист не имеет собственной капсулы. При микроскопическом исследовании определяются чешуйки ороговевших клеток, крошковидные массы, иногда тонкие волоски.

Остеома развивается из зрелой костной ткани, локализуется в придаточных пазухах, откуда прорастает в глазницу. Остеома растет медленно и вызывает нередуцируемый экзофтальм.

Диагноз подтверждается рентгенологически. Лечение хирургическое с последующей пластикой глазницы.

Ключевые слова

Эпибульбарные новообразования
Дермоид
Невус
Малигнизация
Фотокоагуляция
Электрокоагуляция
Диатермокоагуляция
Криодеструкция
Гемангиома
Лимфангиома
Гемангиобластома
Митоз
Кавернозная гемангиома
Рацемозная гемангиома
Ветвистая гемангиома
Химиотерапия
СВЧ-терапия
Рентгенотерапия
Папиллома
Слезное мясцо
Нейрофибромы
Невринома
Лейомиома
Киста
Ангиомы
Каротидная ангиография
Радионуклидное исследование
Меланобластома
Синдром Штурге-Вебера
Меланома
Ретинобластома
Нейроэпителиома
Медуллоэпителиома
«Кошачий глаз»
Диафаноскопия
Менингиома
Сфероцитома
Олигодендроцитома
Лучевая катаракта
Саркома
Невробластома
Симпатобластома

Метастаз
Хлоролейкоз
Хлорома
Сарколейкоз
Остеома
Липома
Фиброма
Хондрома
Миома
Мозговая грыжа
Экзофтальм
Холестеатома

Вопросы для самоконтроля

1. Каковы возможные интраорбитальные причины экзофтальма?
2. Какие принципы лечения опухолей век вы знаете?
3. Какие виды гемангиом вы знаете?
4. Какие виды опухолей век вы знаете?
5. Какие виды опухолей орбиты вы знаете?
6. Каковы принципы лечения опухолей орбиты?
7. Назовите оптимальные методы и сроки лечения гемангиом.
8. Каковы клинические признаки ретинобластомы?
9. Каково лечение ретинобластомы?

ГШ)

21

МЕДИКО-СОЦИАЛЬНАЯ ЭКСПЕРТИЗА И РЕАБИЛИТАЦИЯ ЛИЦ С ПАТОЛОГИЕЙ ГЛАЗ

Усвоив материал этой главы, вы должны знать:

что такое слепота;

что такое слабовидение;

кто такой инвалид;

что такое инвалидность;

основные причины слепоты и слабовидения;

как осуществляется реабилитация инвалидов со зрительными нарушениями.

Слепота — значительное снижение зрения вплоть до его отсутствия. При трактовке слепоты как медико-социального понятия подразумевается состояние, при котором резко снижено или утрачено зрение обоих глаз.

Различают слепоту врожденную и прибретенную. К врожденной относят слепоту, возникшую вследствие нарушения внутриутробного развития органа зрения. Приобретенная слепота может возникнуть в результате различных заболеваний глаз, как локальных, так и обусловленных общими заболеваниями организма и интоксикациями, а также при повреждениях органа зрения, заболеваниях и повреждениях ЦНС.

При поражении коры головного мозга в области зрительного центра в затылочной доле развивается кортикальная слепота.

Абсолютную слепоту, возникшую без видимых анатомических изменений в глазном яблоке, обозначают термином «амавроз» (греч. *amauros* — темный, слепой). Причинами амавроза в большинстве случаев являются врожденная патология (врожденный амавроз) или приобретенные заболевания ЦНС, а также функциональные расстройства, например, при истерии (истерический амавроз).

По уровню зрения различают частичную, или неполную (практическую), слепоту и абсолютную, или полную, слепоту. При **частичной слепоте** сохранено остаточное зрение от светоощущения до 0,05.

При абсолютной слепоте острота зрения равна нулю и утрачено даже восприятие света.

Нарушения зрения, когда минимальный показатель остроты зрения (с коррекцией) равен или более 0,05, а максимальный — менее 0,3, обозначают как слабовидение.

В зависимости от причины слепота может быть излечимой (возможно частичное или полное восстановление зрения) и неизлечимой.

По данным ВОЗ, в мире насчитывается 150 млн человек со значительными зрительными нарушениями, в числе которых 40 млн слепых.

Причины слепоты в отдельных странах различны, что в значительной степени обусловлено разным уровнем развития, а также социально-экономическими, географическими и демографическими особенностями. В развивающихся странах основными причинами слепоты являются трахома, онхоцеркоз, ксерофтальмия (особенно у детей), кератомаляция и катаракта, в развитых странах - глаукома, диабетическая ретинопатия, атрофия зрительного нерва, макулодистрофия, катаракта, близорукость и тапеторетинальные дистрофии.

В России число слепых и слабовидящих 275 000, среди которых 128 000 полностью или практически слепых и 147 000 слабовидящих. Почти 10 000 слепых и слабовидящих — дети до 18 лет. Основными причинами слепоты и слабовидения являются глаукома, дегенеративная близорукость, атрофия зрительного нерва, ретинопатия недоношенных, патология сетчатки, в том числе диабетическая ретинопатия.

Причины слепоты и слабовидения различны в разных возрастных группах.

Основными причинами детской слепоты и слабовидения служат атрофия зрительного нерва, дегенеративная близорукость, высокая амблиопия, ретинопатия недоношенных, патология сетчатки, дефекты развития органа зрения, врожденная катаракта. В большинстве случаев тяжелые зрительные расстройства являются следствием врожденных наследственных заболеваний, в том числе обусловленных внутриутробными нарушениями, осложнениями перинатального периода или наследственными факторами. Более чем в 60% случаев офтальмопатология у этих детей сочетается с нарушениями ЦНС и сердечно-сосудистой системы, отклонениями в психической сфере.

У лиц в возрасте 18—40 лет среди причин слепоты и слабовидения преобладают дегенеративная близорукость, атрофия зрительного нерва, заболевания сетчатки, последствия травмы глаз.

В более старшей возрастной группе основными причинами слепоты служат глаукома, дегенеративная близорукость, дистрофия сетчатки, диабетическая ретинопатия, катаракта.

Социальные последствия тяжелых нарушений органа зрения могут привести к инвалидности, которая служит одним из интегральных показателей здоровья населения.

Основными причинами инвалидности вследствие патологии органа зрения в России являются глаукома, последствия травм глаза, дегенеративная близорукость, заболевания сосудистого тракта, сетчатки и зрительного нерва, катаракта.

В России профилактика слепоты и инвалидности по зрению, медико-социальная помощь лицам с тяжелыми зрительными нарушениями рассматриваются как одна из важных государственных задач, к решению которой привлечены научные и практические медицинские учреждения офтальмологического профиля, службы медико-социальной экспертизы (МСЭ) и реабилитации инвалидов, Всероссийское общество слепых и другие ведомства и общественные организации.

МСЭ лиц с патологией органа зрения базируется на основных положениях концепции инвалидности и МСЭ.

Эти положения отражены в Федеральном законе «О социальной защите инвалидов в РФ» (№ 181 от 24.01.95), в котором содержатся новые трактовки понятий «инвалидность», «инвалид» и новые позиции определения инвалидности.

В соответствии с ними «инвалид — лицо, имеющее нарушение здоровья со стойким расстройством функций организма, обусловленное заболеваниями, последствиями травм или дефектами, приводящее к ограничению жизнедеятельности и вызывающее необходимость его социальной защиты».

«Инвалидность — социальная недостаточность вследствие нарушения здоровья со стойким расстройством функций организма, приводящего к ограничению жизнедеятельности и необходимости социальной защиты».

«Ограничение жизнедеятельности — отклонение от нормы деятельности человека вследствие нарушения здоровья, которое характеризуется ограничением способности осуществлять самообслуживание, передвижение, ориентацию, общение, контроль за своим поведением, обучение, трудовую деятельность и игровую деятельность (у детей)».

Ограничение способности к игровой деятельности оценивается у детей преимущественно дошкольного и младшего школьного возрастов по отставанию ребенка в способности к игре не менее чем на 2 эпикризных срока.

Ограничения жизнедеятельности в зависимости от тяжести нарушения здоровья, социальных факторов, способности инвалида осуществлять ту или иную жизнедеятельность ранжируются на 3 степени выраженности.

Согласно Постановлению Правительства РФ № 965 от 13.08.96 «О порядке признания граждан инвалидами», инвалидность определяется учреждениями МСЭ. В зависимости от степени ограничения жизнедеятельности устанавливается инвалидность!, Пили III группы, а лицу в возрасте до 16 лет (с 1999 г. — до 18 лет) — категория «ребенок-инвалид».

Критерии определения инвалидности изложены в Постановлении Минтруда, социального развития РФ и Минздрава РФ № 1/30 от 29.01.97, где также представлены классификация основных категорий жизнедеятельности, их ограничений по 3 степеням выраженности и классификация нарушений основных функций организма с рубрикацией на 4 степени выраженности.

На учреждения МСЭ, помимо определения группы и причины инвалидности, возлагается разработка индивидуальных программ реабилитации инвалидов как формы их социальной защиты.

Реабилитация инвалидов — процесс и система медицинских, психологических, педагогических, социально-экономических мероприятий, направленных на устранение или более полную компенсацию ограничений жизнедеятельности, вызванных нарушением здоровья со стойким расстройством функций организма.

Целью реабилитации являются восстановление социального статуса инвалида, достижение им материальной независимости и его социальная адаптация.

Вопрос о направлении в бюро МСЭ и установлении инвалидности рассматривается после проведения всех диагностических, лечебных и реабилитационных мероприятий.

Определение инвалидности базируется на оценке комплекса клинико-функциональных, социально-бытовых, профессиональных, психологических факторов. Тщательное рассмотрение этих факторов необходимо для правильного клинического и социального диагнозов, клинического и социального прогнозов, выяснения реаби-

дотационного потенциала, имеющегося у больного, формирования индивидуальной программы реабилитации.

Требуется установить не только степень утраты либо нарушения медицинского и социального статуса, но и уровень их сохранности, компенсаторно-адаптационные резервы, возможность их мобилизации для полной или частичной реабилитации больного.

В целях объективной оценки состояния здоровья и степени социальной адаптации используют результаты всестороннего обследования, данные функциональных и лабораторных методов исследования, проводят осмотр больного и беседу с ним, изучают представленные документы.

Освидетельствование лиц с патологией органа зрения на предмет определения инвалидности осуществляется в специализированных офтальмологических бюро МСЭ или бюро общего профиля.

Офтальмологическая экспертиза имеет специфические особенности.

Зрение — сложнейший психофизиологический процесс, необходимый для нормальной жизнедеятельности человека. Поскольку 90% информации о внешнем мире поступает через зрительный анализатор, он имеет первостепенное значение среди других сенсорных систем интегрированной деятельности человека.

При МСЭ лиц с офтальмопатологией клинико-функциональный диагноз и прогноз определяют с учетом:

— наследственной отягощенности;

— анамнеза и катамнеза заболевания, особенностей его течения;

— сроков наступления зрительных расстройств;

— нозологической формы офтальмопатологии;

— детальной характеристики структурных нарушений органа зрения;

— состояния и динамики зрительных функций;

— электрофизиологических характеристик зрительно-нервного аппарата;

— данных зрительной работоспособности;

— сведений о сопутствующей патологии других органов и систем организма;

— оценке возможности и эффективности восстановительного лечения, коррекции зрения.

В числе социальных факторов необходимо учитывать возраст, семейное положение, бытовые условия, образование, профессию, стаж работы, условия и характер трудовой деятельности, размер заработной платы, психологические особенности больного и личностную установку на труд, возможность социальной адаптации, нуждаемость в различных видах социальной помощи.

На основе сопоставления результатов подобного комплексного анализа с содержанием основных категорий жизнедеятельности и выносится суждение о способности освидетельствованного лица к жизнедеятельности. При этом учитывают все медицинские, социальные и психологические факторы.

Ограничения жизнедеятельности, вызванные зрительными расстройствами, можно определить при правильной диагностике клинической (нозологической) формы заболевания, изменений структур глазного яблока, анализе зрительных и иных функций зрительного анализатора, определении клинического прогноза, адаптации к зрительному дефекту, состояния иных сенсорных систем, важных для частичного замещения или компенсации нарушенных зрительных функций.

Нарушение зрения неблагоприятно влияет почти на все проявления жизнедеятельности, но выраженность этого влияния различна.

Способность человека к передвижению, самообслуживанию, ориентации, общению зависит главным образом от остроты зрения и поля зрения.

При визометрии — исследовании остроты зрения оценивают способность заметить, различить, опознать, для чего применяют буквенные таблицы, политесты, оптотипы, двухразрывные кольца, штриховые миры, нистагм-аппарат и др.

Ценную информацию о разрешающей способности глаза дает исследование контрастной чувствительности с применением визоконтрастометрии, результаты которой позволяют судить и о частотно-контрастных характеристиках и о разрешающей способности глаза.

Для исследования поля зрения используют современные методы кинетической и статической периметрии. При различных формах офтальмопатологии встречаются разнообразные нарушения периферических границ поля зрения, а также скотомы в его центральных зонах, что уменьшает способность к самообслуживанию, передвижению, общению, ориентации.

Зрительные функции определяются при моно- и бинокулярном предъявлении испытательных тестов, но при МСЭ выраженность их нарушений оценивается по состоянию функций лучше видящего или единственного глаза в условиях переносимой (оптимальной) коррекции.

Оценка возможностей зрительного анализатора применительно к специфическим задачам трудовой деятельности и обучения представляет собой более сложную задачу. Помимо анализа остроты и поля зрения, требуется оценка и иных функций зрительного анализатора, особенно значимых для выполнения различных видов труда, в том числе работ зрительного профиля, а также общего и профессионального обучения.

К этим функциям относятся световая чувствительность (темновая адаптация), цветоощущение, состояние бинокулярного зрения, острота зрения вблизи, аккомодация, зрительное утомление, зрительная продуктивность и другие офтальмоэргономические характеристики.

Иногда, особенно при аметропии, заболеваниях ЦНС, расстройствах мышечного аппарата глаза, патологии зрительно-нервного аппарата даже при относительно хороших показателях остроты и поля зрения патологическое зрительное утомление, низкая зрительная продуктивность снижают способность к работам зрительного профиля, в том числе требующим постоянного использования компьютеров.

Способность к выполнению работ зрительного профиля, связанных с постоянным использованием компьютерной техники, ограничена у лиц с высокой аметропией, одноглазием, нистагмом.

Важное значение имеют данные о состоянии гидродинамики и гемодинамики глаза, особенно при оценке способности к труду, связанному с большой физической и нервно-эмоциональной нагрузкой.

Таким образом, оценка способности освидетельствуемого к обучению (в том числе приобретение профессии) и к трудовой деятельности основана на соответствии всех параметров его клинико-функционального состояния требованиям, предъявляемым к нему характером и условиями обучения и труда, в том числе санитарно-гигиеническими и психофизиологическими факторами учебной, трудовой деятельности, содержанию и объему выполняемой работы или учебного процесса.

Важную информацию о состоянии зрительного анализатора при определении ограничений жизнедеятельности обеспечивают электрофизиологические исследования

(ЭФИ), дающие качественную и количественную оценку функционального состояния различных отделов и компонентов зрительно-нервного аппарата.

Особенно важны показатели ЭФИ при заболеваниях зрительного нерва, сетчатки в случаях, когда визуальные методы исследования (офтальмоскопия, офтальмобиомикроскопия, офтальмохромоскопия) не выявляют изменений. Столь же необходимы данные ЭФИ при помутнениях преломляющих сред, когда визуальное исследование структур глазного дна невозможно. Наряду с контрольными методами исследований зрительных функций результаты ЭФИ дополняют суждение о достоверности показаний освидетельствуемого и его способности к осуществлению жизнедеятельности.

Интегральная оценка функционального состояния зрительного анализатора с учетом международной классификации зрительных расстройств (Международная классификация болезней X пересмотра) позволяет рубрицировать тяжесть его нарушений на 4 степени:

I — малая степень слабовидения;

II — средняя степень слабовидения;

III — высокая степень слабовидения;

IV — практическая или абсолютная слепота.

Значение различных показателей и соответствующие критерии оценки нарушения функций приведены в таблице.

Показатели основных зрительных функций при разной степени их нарушений

Зрительные функции	Степень нарушения функции			
	I — незначительная (малая степень слабовидения)	II — умеренная (средняя степень слабовидения)	III — выраженная (высокая степень слабовидения)	IV — значительно выраженная (практическая или абсолютная слепота)
Острота зрения единственного или лучше видящего глаза с коррекцией	Более 0,3	Равно или более 0,1—0,3	Равно или менее 0,1-0,05	0,04-0
Поле зрения: периферические границы по меридиану от точки фиксации	В норме или сужены до 40°	Менее 40°, но шире 20°	Равны или менее 20°, но шире 10°	$10^{в}$-0°
Скотомы в центральном поле зрения	Нет	Нет	Единичные скотомы; множественные несливные скотомы	Центральная скотома 10° и более; парацентральные сливные скотомы

Комплексная оценка всех вышеперечисленных позиций позволяет установить инвалидность и ее группу в соответствии с общими критериями инвалидности, а также определить нуждаемость инвалида в социальной защите, включая реабилитацию.

Инвалидность I группы устанавливается преимущественно при ограничении жизнедеятельности, обусловленной полной или практической слепотой.

Инвалидность II группы определяется в основном при ограничении основных категорий жизнедеятельности в связи с высокой степенью слабовидения.

Инвалидность III группы устанавливается главным образом при ограничении способности к профессиональной деятельности, обусловленной слабовидением средней или малой степени либо иными умеренными зрительными нарушениями.

При определении инвалидности, помимо состояния органа зрения, учитывают, как указано выше, многие социальные и психологические факторы, клинический и реабилитационный прогнозы.

Помимо определения инвалидности, в задачи бюро МСЭ входит формирование индивидуальной программы реабилитации больных. В проведении реабилитационных мероприятий у инвалидов по зрению должны участвовать лечебно-профилактические учреждения, службы социальной помощи, предприятия, сами инвалиды и их семьи, а также правления и предприятия Всероссийского общества слепых.

В России создана научно обоснованная система медико-социальной реабилитации слепых и инвалидов по зрению, включающая комплекс медицинских, психологических, социологических, педагогических, профессионально-трудовых программ, поэтапное и взаимосвязанное применение которых всемерно способствует восстановлению здоровья, трудоспособности и социальной интеграции незрячих. В комплексе реабилитационных мер ведущую роль играет восстановительное лечение. Благодаря достижениям отечественной офтальмологии, особенно офтальмохирургии и лазерной офтальмологии, многим тысячам слепых возвращено зрение.

Большое значение имеет также элементарная реабилитация слепых: развитие мобильности, сенсорного восприятия, овладение навыками ориентировки в пространстве, самообслуживания, домоводства, обучение письму и чтению по точечной азбуке Брайля (комбинации 6 выпуклых точек создают 63 знака, достаточных для обозначения букв, цифр, знаков препинания, а также математических и нотных знаков), овладение средствами тифлотехники приспособлениями, приборами и системами, компенсирующими частичную или полную потерю зрения. Реабилитации способствует психологическая коррекция, преодоление психологического комплекса неполноценности. Для осуществления элементарной реабилитации созданы специальные школы, а также организована соответствующая служба при правлениях и на предприятиях обществ слепых.

Профессиональное обучение или переобучение слепых и слабовидящих для социально-трудовой реабилитации осуществляется в специальных техникумах, профессионально-технических училищах, а также непосредственно на предприятиях обществ слепых.

Незрячие дети проходят курс элементарной реабилитации в специальных школах-интернатах, где они получают общее среднее образование. Обучение и воспитание в этих школах строятся с учетом своеобразия развития детей при разных формах нарушения зрения. Существуют раздельные школы для слепых и слабовидящих детей. Обучение в школах ведется по типовым и специальным программам, основанным на принципах тифлопедагогики. В школах-интернатах осуществляется и трудо-

вая подготовка, имеющая политехническую направленность. Выпускники школ-интернатов работают на предприятиях обществ слепых либо на государственных предприятиях. Многие из них продолжают обучение в высших или средних учебных заведениях и по их окончании работают в различных отраслях народного хозяйства.

Эффективная разносторонняя реабилитация инвалидов со зрительными нарушениями создает предпосылки для достижения равных (со зрячими) возможностей получения общего и специального образования, разностороннего развития, активного участия в производстве и общественной жизни общества, полноценной социальной интеграции,

ОХРАНА ЗРЕНИЯ ДЕТЕЙ

Забота об охране зрения детей входит в обязанности всех звеньев педиатрической службы, начиная с родильного дома. Только внимательное отношение к профилактике глазного травматизма и охрана зрения каждого ребенка позволяют своевременно выявить отклонения от возрастной нормы и срочно направить ребенка к офтальмологу, а при необходимости и возможности самому оказать первую и неотложную помощь при воспалении и повреждении.

По данным наших исследований, у 80% детей, перенесших перинатальную патологию, в 5 раз чаще развивается близорукость, отмечаются изменения поля зрения.

Мероприятия по охране зрения детей должны осуществляться еще до рождения ребенка в женских консультациях, затем в родильных домах, на педиатрическом участке, в детских садах, школах, оздоровительных лагерях, санаториях и других воспитательных и медицинских учреждениях.

Рекомендации женским консультациям. Чтобы по возможности избежать анте-, пери- и постнатальной патологии органа зрения, акушеры и гинекологи женских консультаций должны вести предупредительную работу с беременными и принимать все меры к исключению тератогенных факторов, которые могут отразиться на закладке, развитии и формировании морфологии и функции глаза. Здесь большое поле для совместной деятельности медицинских работников, учителей старших классов, преподавателей профтехучилищ, техникумов, институтов. Работники женских консультаций обязаны тщательно собирать анамнез и на его основе выявлять отягощенную наследственность по состоянию глаз и зрительных функций и делать соответствующую запись в обменной карте беременной. Прежде всего учитывают болезни, передающиеся по наследству: глаукому, катаракту, ретинобластому (злокачественная опухоль сетчатки), атрофию зрительного нерва, дистрофию сетчатки, аномалии развития придаточного аппарата глаза и глазного яблока (птоза, колобомы и др.), косоглазие, аметропии (близорукость, гиперметропия, астигматизм), нистагм и др. При подозрении на наследственные заболевания у ребенка необходимо направить в генетическую консультацию его родителей.

Врожденная патология связана с действием тератогенных факторов как в первой, так и во второй половине беременности (краснуха, цитомегаловирус, травмы, гипертермия, инфекции, гипер- и гиповитаминозы, химио- и рентгенотерапия и др.). Во второй половине беременности патогенные факторы вызывают врожденную катаракту, врожденную глаукому, птозы, колобомы, косоглазие, увеиты, атрофии зрительного нерва.

Рекомендации врачам родильных домов. Акушеры-гинекологи и педиатры должны получать информацию из женских консультаций и от самих рожениц об отягощенной наследственности рецессивного или доминантного типа по патологии придаточного аппарата и глазного яблока. Следует учитывать течение беременности, действие тератогенных факторов, течение родов. Щадящее родоразрешение позволяет предотвратить возможные кровоизлияния (в 25% случаев), вывихи глазных яблок (необходимо аккуратно заправить глазное яблоко в глазницу). В первые минуты после рождения, до проведения профилактики гонобленнореи, следует проверить состояние век, роговицы, зрачка и зрачковые реакции на свет. Это может сделать акушерка. Профилактика гонобленнореи каждому новорожденному проводится немедленно после рождения по Матвееву—Криде. Обработав руки спиртом и стерильными ватными шариками, акушерка снимает первородную смазку с век ребенка, слегка оттягивает нижнее веко и закапывает в глаз не более 2 капель 2% раствора нитрата серебра без последующего промывания. **Использование по ошибке более концентрированного раствора нитрата серебра вызывает ожог роговицы и слепоту.** Подобные случаи привели к тому, что в некоторых клиниках отказываются от использования нитрата серебра. Менее опасны, но и менее эффективны инсталляции растворов антибиотиков (пенициллина, тетрациклина и др.), сульфаниламидов (сульфацил-натрий).

В последующие дни жизни обработку глаз новорожденных проводит медсестра перед каждым кормлением, используя 2% раствор борной кислоты и отдельный стерильный ватный шарик для каждого глаза. В связи с возможностью кровоизлияний в центральную зону сетчатки необходимо ежедневно проверять зрение каждого глаза поочередно по зрачковой реакции на свет или реакции кратковременного слежения за передвигающимися перед глазом предметами (карандаш, зеркало, игрушки).

При выявлении аномалий или при подозрении на них педиатр родильного дома должен пригласить детского офтальмолога для проверки органа зрения до выписки ребенка. В последующем эти дети должны наблюдаться у детского офтальмолога.

У 80% недоношенных новорожденных возникает угроза слепоты в связи с незавершенным генезом сосудистого тракта и токсическим действием кислорода (ретинопатия недоношенных). Ранняя крио- или лазеротерапия дают надежду на сохранение зрения. В связи с этим целесообразно проводить ранний офтальмологический осмотр этих детей. Должность офтальмолога должна быть в штатном расписании родильного дома.

Акушеры и микропедиатры должны подробно рассказывать матери о том, как нужно ухаживать за глазами ребенка, чтобы они были здоровыми, и о том, как в домашних условиях проверять зрение у ребенка (по реакции слежения, по реакции на грудь, на лицо матери, по реакции фиксации, по узнаванию знакомых лиц и предметов и др.). Профилактическую работу по охране зрения детей акушеры и микропедиатры должны вести не только среди родителей, но и среди воспитателей детских яслей. Воспитатели должны быть готовыми к оценке состояния глаз у детей и при необходимости дать советы родителям и позаботиться о консультации офтальмолога.

Данные о патологии органа зрения или факторах риска ее возникновения должны быть отражены в обменной карте ребенка и переданы в амбулаторно-поликлиническое учреждение, в котором он будет наблюдаться.

Рекомендации педиатрам. При первом патронажном посещении новорожденного продолжают обучать мать уходу за слизистой оболочкой глаз ребенка, проверяют со-

стояние придаточного аппарата и глазного яблока и сопоставляют результаты с данными родильного дома. Обязательно контролируют состояние зрения: реакцию зрачка на свет, реакцию слежения, фиксацию, узнавание и предметное зрение. При первом и последующих посещениях обращают внимание на подвижность век, полноту закрытия глазной щели, плотное прилегание краев век к глазу, отсутствие слезостояния, слезотечения, подвижность глаз в разные стороны, симметричность их расположения и идентичность движений, динамику изменений видимых структур глаза — роговицы, передней камеры, зрачка. Возможно выявление птоза, колобомы, выворота и заворота век, гемангиом, воспалительных заболеваний переднего отрезка глаза, патологии радужки и зрачка, особенно у детей с отягощенной по глазной патологии наследственностью (ретинобластома, врожденная глаукома, катаракта, дистрофия сетчатки, атрофия зрительного нерва и др.).

На 2—4-й неделе после выписки педиатр обязан обеспечить явку к офтальмологу родителей с ребенком, родившимся от отягощенной беременности и в результате осложненных родов, а также недоношенных, пребывающих в кювезах, для полного офтальмологического обследования. Следует направить к офтальмологу ребенка в возрасте 2—4 мес, 1—1,5 и 3 лет. В возрасте 1 и 3 лет у ребенка устанавливают вид и величину рефракции, выделяют детей, склонных к миопии, косоглазию, при необходимости назначают очки. Педиатр должен осуществлять контроль за ношением очков детьми, разъясняя родителям необходимость этого для улучшения зрения и профилактики амблиопии и косоглазия.

Рекомендации педиатрам детских дошкольных учреждений. Педиатры должны строго следить за освещенностью игровых мест детей, которая должна быть не менее 300 лк на единицу поверхности пола или стола. Игрушки не должны быть мелкими, необходима их хорошая, яркая расцветка. За физическим воспитанием и оздоровлением детей наблюдают с учетом рекомендаций офтальмолога, проводя санитарно-просветительскую работу с родителями по охране зрения детей, особенно входящих в группу риска.

Детей с косоглазием и амблиопией направляют в специализированные детские дошкольные учреждения или специализированные группы в общих детских садах в соответствии с рекомендациями офтальмолога. Оздоровление этих детей должно осуществляться до поступления в школу; при необходимости в возрасте 4—5 лет проводят хирургическое лечение с последующей дополнительной терапией в течение 1—2 лет. В возрасте 6 лет все дети перед поступлением в школу проводят у офтальмолога углубленный осмотр органа зрения.

Педиатры совместно с районными отделами народного образования обеспечивают организацию профилированных (специализированных) детских садов, яслей-садов для детей с функционально обратимым слабовидением (амблиопия, косоглазие, близорукость, гиперметропия, анизометропия и т.д.), участвуют в формировании групп детей с близорукостью, дальнозоркостью, астигматизмом в общих детских садах. Списки таких детей составляет офтальмолог.

Районные педиатры ежегодно совместно с детским офтальмологом представляют в районные отделы народного образования списки слабовидящих и слепых детей, чтобы за 2 года до поступления в школу им были обеспечены места в специализированных школах-интернатах.

Работа педиатров со школьниками. Медицинские работники школ ежегодно в первые месяцы учебного года исследуют зрение у всех школьников. Результаты фикси-

руют в двух журналах профилактических осмотров отдельно для здоровых детей и детей со сниженным зрением. Списки передают офтальмологу. Педиатры совместно со школьными сестрами обязаны организовывать и контролировать проведение зрительных упражнений по соответствующим методикам и рекомендациям офтальмолога в школах, обратив особое внимание на группу п родленного дня; проводить с педагогами и родителями планомерную работу по контролю за зрительным режимом и физическими упражнениями детей в домашних условиях и в школах. В первую очередь это касается детей группы риска по близорукости.

Каждый ученик 8-го класса перед переходом в подростковую медицинскую сеть и перед припиской к военной службе должен быть всесторонне обследован офтальмологом, о чем должна быть сделана соответствующая запись в амбулаторной карте. Необходимо постоянно вести работу по профилактике глазного травматизма, обсуждать в коллективах учителей, родителей, учеников травмы, полученные школьниками.

Ограничение занятий физкультурой по состоянию органа зрения касается случаев косоглазия, а также снижения зрения в очках до 0,3 даже на один глаз. Противопоказаны упражнения, связанные с точным определением расстояния до спортивного снаряда (конь, барьерный бег и т.д.).

При близорукости выше 6,0 дптр прыжки, толчки, физические нагрузки могут привести к отслойке сетчатки и слепоте. Эти школьники относятся к 3-й группе здоровья. При близорукости выше 8,0 дптр дети могут выполнять только вольные дыхательные упражнения.

Ключевые слова

Слепота
Врожденная слепота
Приобретенная слепота
Кортикальная слепота
Абсолютная слепота
Слабовидение
Инвалидность
Инвалид
Реабилитация

Вопросы для самоконтроля

1. Назовите возможные виды слепоты.
2. Дайте характеристику слепоты.
3. Перечислите основные причины слепоты.
4. Дайте характеристику инвалидности.
5. Назовите критерии инвалидности.
6. Как осуществляется реабилитация лиц с патологией органа зрения?

ГШ)

22

ПРИНЦИПЫ МЕДИКАМЕНТОЗНОГО ЛЕЧЕНИЯ В ОФТАЛЬМОЛОГИИ

Усвоив материал этой главы, вы должны знать:

основные группы медикаментов, применяемых для лечения болезней глаза;

основные методы введения лекарственных средств;

лекарственные формы, используемые в офтальмологии;

способы повышения эффективности закапывания глазных капель;

лекарственные вещества, пролонгирующие действие глазных капель;

несовместимость и побочное действие лекарств;

что называют полипрагмацией.

Офтальмология — в большой мере хирургическая отрасль медицины. Офтальмохирургия эффективна при ряде заболеваний глаз, но большинство таких больных (96—97%) нуждаются в терапевтическом лечении. Для лечения болезней глаза применяют следующие основные группы медикаментов: аналгезирующие, противовоспалительные средства, средства, действующие на периферические холинергические процессы, спазмолитики, сосудорасширяющие, гипотензивные препараты, витамины и их аналоги, регенерирующие средства, вещества, улучшающие проводимость нервных импульсов и регенерацию нервной ткани, и др.

В офтальмотерапии используют **местное** и **общее введение** лекарственных средств.

Местное лечение включает закапывание глазных капель, закладывание глазных мазей, глазных лекарственных пленок, а также подконъюнктивальные, периокулярные, ретробульбарные инъекции препаратов, введение лекарств в переднюю камеру, стекловидное тело, субхориоидальные инъекции и др.

Глазные капли. Закапывание глазных *капель* называют инстилляционной терапией. **В** каплях используют различные вещества, обладающие антибактериальными, противовирусными, анестезирующими и другими свойствами. Государственная фармакопея предъявляет к глазным каплям

строгие требования: они должны быть стерильными, стабильными и не содержать видимых загрязнений, иметь pH и осмотическое давление, соответствующие этим показателям слезы. Глазные капли готовят в асептических условиях с использованием буферных растворов, консервантов, пролонгирующих средств. Лекарственные средства в каплях должны хорошо растворяться в изотоническом растворе хлорида натрия либо в маслах (персиковом, оливковом) и оказывать терапевтическое действие в нетоксических и не раздражающих глаз дозах.

Следует помнить, что сразу после закапывания избыток жидкости выжимается веками. Остающееся в конъюнктивальном мешке количество медикаментов сразу же разбавляется слезной жидкостью, частично проникает в конъюнктиву и роговицу, но больше всего отводится в полость носа и всасывается там ее слизистой оболочкой. Высокотоксичные вещества даже в лечебных дозах создают при этом угрозу отравления. При введении мидриатиков это проявляется сухостью в горле, кашлем, а иногда, особенно у детей, гиперемией лица, тахикардией и даже спутанностью сознания. Миотики могут вызвать болезненные колики и понос. На закапывание адреналина люди с изменениями сердечно-сосудистой системы реагируют болями в сердце, нарушениями пульса и пр. Менее токсичные вещества, всасываясь в кровь, могут вызвать аллергические реакции.

Для закапывания капель в глаза больной смотрит вверх, указательным пальцем одной руки человек, закапывающий капли, оттягивает нижнее веко, а другой закапывает лекарство. Конъюнктивальная полость вмещает только одну каплю, больше и не требуется. Вторую каплю закапывают для большей уверенности в попадании капли в глаз. Стараются не коснуться кончиком пипетки ресниц и глазного яблока, чтобы не нарушить стерильность лекарства и не травмировать глазное яблоко. Правда, большинство флаконов с глазными каплями сейчас снабжают пластмассовыми капельницами с травмобезопасными наконечниками. Усиленное всасывание в кровь снижает местное лечебное действие капель.

Способы повышения эффективности глазных капель. Для того чтобы действующее вещество глазных капель в большем количестве проникало в глазное яблоко, нужно изменить способ закапывания. Капли следует закапывать не в нижнюю переходную складку при поднятой голове, взгляде больного кверху и оттягивании нижнего века, а на верхнюю половину глазного яблока, приподнимая верхнее веко при взгляде книзу и слегка опущенной голове. При таком способе в глазное яблоко поступает значительно больше действующего вещества, поскольку все вещества проникают в глаз лишь через роговицу (90%) и ее краевую сосудистую сеть (10%). Задержать лекарство в конъюнктивальной полости и тем самым продлить его действие на глаз можно несколькими путями. Во-первых, пережать пальцем слезоотводящие пути в месте проекции на кожу лица слезного мешка, во-вторых, вставить в слезные точки специальную пломбу, в-третьих, рекомендовать пациенту посидеть 3—5 мин с закрытыми глазами после закапывания капель и, наконец, в-четвертых, добавить к глазным каплям вещества, суживающие сосуды конъюнктивы (адреналин) или повышающие проницаемость роговицы. Проницаемость роговицы для лекарственных веществ повышают дионин, вводимый в виде капель или путем инъекции под конъюнктиву, дикаин, вводимый в виде капель, а также водный раствор димексида. Действие глазных капель надежно продлевают и усиливают пролонгирующие вещества: поливиниловый спирт, полиглюкин, метилцеллюлоза и др.

Во многих случаях, особенно в детской практике, хорошие результаты дает метод форсированных инстилляции, когда лекарственное средство закапывают через каждые 5 мин на протяжении 1 ч. Нельзя закапывать несколько глазных капель, не делая интервала в несколько минут между инсталляциями веществ различного действия. Капли, вводимые вторыми, вымывают первые, вводимые третьими — вторые, и лечебное действие проявляет в большей мере только тот препарат, который ввели последним. Экспресс-инсталляции — это многократные (до 6—8 раз) в течение 1 ч инстилляции в конъюнктивальный мешок. По эффективности они равноценны однократной подконъюнктивальной инъекции 0,2—0,3 мл препарата.

Повысить эффективность глазных капель и исключить нежелательную реакцию больного на их закапывание можно подогреванием капель. Нерационально закапывать капли комнатной температуры и тем более непосредственно взятые из холодильника. Подогретые до температуры тела капли лучше переносятся больным, легче проникают в конъюнктиву и роговицу. Для подогревания флакон с жидкостью до половины на несколько минут погружают в теплую воду или используют пипетку, которую только что извлекли из кипящей воды.

Глазные ванночки также повышают терапевтический эффект глазных капель, но увеличивают расход лекарственного средства.

Глазные мази. Различают глазные мази, эмульсии, масла и гели. Перечисленные лекарственные формы отличаются от мазей лишь большей дисперсностью основы и действующего вещества. Существуют лекарственные формы, включающие антибиотики, сульфаниламиды, кортикостероиды, алкалоиды, регенерирующие и другие средства. Глазные мази действуют дольше, чем капли. Образующаяся после аппликации мази в глаз водно-масляная взвесь задерживается в конъюнктивальной полости и образует пленку на поверхности роговицы, из которой действующее вещество медленно всасывается в глазное яблоко. Глазные мази отличаются от аналогичных средств, применяемых в дерматологической практике. Лекарственные вещества в глазных мазях максимально дисперсны, абсолютно исключаются даже мельчайшие твердые частицы. После введения мази в глаз рекомендуется помассировать глазное яблоко через веки, чтобы мазь равномерно распределилась по его поверхности. Глазные стеклянные палочки после каждого употребления подлежат стерилизации кипячением. Многие мази перед употреблением нужно подогревать, для чего баночку или тубу несколько минут держат в теплой воде.

К мазям близки масла (вазелиновое, облепиховое, оливковое и др.), нашедшие применение в офтальмологии при лечении некоторых болезней конъюнктивы и роговицы.

Глазные лекарственные пленки представляют собой овальную эластичную пластинку размером 9x4,5x0,35 мм и массой 15—16 мг. Цвет пластинки зависит от заключенного в ней вещества. Пластинку берут пинцетом из специального хранилища-пенала и при оттянутом нижнем веке укладывают в нижний свод, после чего больной на несколько минут закрывает глаза. Смачиваясь в конъюнктивальном мешке слезной жидкостью, пластинка быстро размягчается, превращаясь в гель, и полностью рассасывается в течение 30—50 мин. Пленки обеспечивают пролонгирование лечебного действия включенных в них средств, что позволяет ограничиться аппликацией 1—2 пленок в сутки. Постепенно высвобождаясь из пленок, лекарственное вещество длительно и равномерно поступает в конъюнктивальную полость. В нос со слезной жидкостью отводится немного лекарства. Ценным качеством глазных пле-

нок является стабильность, позволяющая хранить их до 2 лет. Испытаны и разрешены к применению в практике лекарственные пленки, содержащие миотики, мидриатики, ферменты, антибиотики, глюкокортикоиды, противовирусные средства.

Глазные инъекции — введение лекарственных растворов под конъюнктиву, парабульбарно (периокулярно), ретробульбарно, субхориоидально и в ирригационную систему. Ирригационной системой называют капилляр, проксимальный конец которого помещен за глазным яблоком.

Инъекциям под конъюнктиву предшествует эпибульбарная анестезия, при которой в конъюнктивальную полость троекратно с интервалом 1—2 мин вводят раствор анестезирующего вещества (дикаин, лидокаин и др.). Инъекционную иглу вкалывают в средней трети промежутка от лимба до нижней переходной складки на 6 ч условного циферблата (рис. 102, см. вкл.). Лекарственное вещество из подконъюнктивального депо проходит в глаз по лимфатическим путям через краевую сеть в лимфатические щели роговицы, из них — в переднюю камеру глаза, а непосредственно в месте инъекции — через склеру и лимб. Однако основная масса лекарственного раствора после инъекции через инъекционное отверстие просачивается в конъюнктивальный мешок, из которого через роговицу частично проникает в глаз, а частично уносится слезной жидкостью.

Парабульбарные (периокулярные) инъекции заключаются во введении лекарственных растворов через кожу нижнего века на глубину 1—1,5 см по направлению к экватору глаза. Обычно такую инъекцию делают в нижненаружном квадранте глазницы. Периокулярные инъекции менее болезненны, чем подконъюнктивальные. При ретробульбарных инъекциях иглу вводят на глубину до 2 см по направлению к вершине глазницы. Орбитальная клетчатка очень рыхлая и нежная, поэтому вводимое лекарство довольно быстро распространяется в ней. В последнее время офтальмологи стали реже применять ретробульбарные инъекции в связи с возможностью различных осложнений (кровоизлияния в глазницу, ранение иглой склеры, зрительного нерва, проникновение концом иглы в нижнюю глазничную щель). Парабульбарные и ретробульбарные методы введения лекарств малоболезненны и не вызывают отеков конъюнктивы и век.

Введение лекарственных средств в переднюю камеру глаза часто сочетают с ее промыванием, возможно введение лекарств в стекловидное тело и субхориоидально. Такие способы обычно применяют в офтальмохирургии. В глаз вводят глюкокортикоиды, ферменты, антибиотики и другие препараты.

В последнее десятилетие предложены новые способы аппликации глазных средств. К ним относят ретроградное введение в глазничную артерию, а также дробное или непрерывное введение растворов через ретробульбарный капилляр. Один (проксимальный) конец капилляра подводят к заднему отрезку глазного яблока, а другой (дистальный) выводят через прокол на верхнем веке и укрепляют на коже лба лейкопластырем. На дистальном конце капилляра расположена пробка-заглушка, через которую в определенное время вводят лекарственные средства. Этот метод получил особое распространение в детской практике, поскольку безболезнен и допускает комбинацию лекарств. Через капилляр-проводник можно делать до 8—10 инъекций в сутки, а периокулярно или подконъюнктивально лекарства вводят не более 2 раз в сутки. Лекарственные растворы в капилляр может вводить специально обученная медсестра, а для выполнения других инъекций в области глаза нужен врач-офтальмолог. Разработан способ непрерывного орошения заднего полюса глаза путем присоединения

дистального конца капилляра к шприцу, поршень которого медленно сдвигается при помощи специального портативного устройства, расположенного поверх одежды больного. Ретробульбарный капилляр или ирригационную систему устанавливают у детей дошкольного возраста под наркозом, а у школьников и взрослых пациентов - под местной проводниковой анестезией.

Общее лечение. Местная терапия весьма эффективна при болезнях вспомогательного аппарата и переднего отрезка глазного яблока. Однако нередко при болезнях век, слезных органов и конъюнктивы местное лечение дополняется общими назначениями, а при патологии переднего отдела глаза потребность в них значительно увеличивается. Болезни хориоидеи, сетчатой оболочки и зрительного нерва лечат преимущественно методами общей терапии в сочетании с введением лекарственных средств парабульбарно, а также при помощи электро- и фонофореза. Эти методы лечения и пути введения препаратов позволяют доставить по кровеносному руслу лечебные препараты к патологическому очагу в глазу; оказать терапевтическое влияние через нервную и эндокринную системы; санировать организм, чтобы прервать этиологические и патогенетические связи инфекционных и других патологических очагов с больным глазом; отрегулировать нарушенные гуморальные, эндокринные и другие функции, добиться максимальной компенсации и стабилизации обусловливающих глазные изменения общих заболеваний; повысить защитные силы и репаративные способности организма.

Средства специфического и симптоматического лечения болезней глаз назначают внутрь и вводят парентерально. Внутрь назначают антибиотики, сульфаниламиды, глюкокортикоиды, витамины, антигистаминные, противотуберкулезные, антисклеротические, сосудорасширяющие и другие препараты. Эти лекарственные препараты в других формах, а также другие медикаменты вводят подкожно, внутримышечно и внутривенно.

Совместимость и побочное действие лекарств. Множество медикаментов различного действия, которыми располагает современная медицина, появление новых средств и препаратов затрудняют их рациональное использование. Врач должен знать фармакологические особенности назначаемых препаратов, их физико-химические свойства, положительные и отрицательные качества и возможности их совмещения с другими лечебными средствами. Нередко встречается отрицательное явление, называемое **полипрагмазией.** Это назначение большого числа лекарств фактически против каждого симптома болезни.

Совместимость и побочное действие лекарств весьма актуальны для офтальмологии. Несовместимость может быть физической, химической и фармакологической. При физической несовместимости применяемые вещества ухудшают растворимость друг друга либо коагулируют, адсорбируют одно другое, а иногда даже становятся ядовитыми. Химическая несовместимость выражается во взаимных реакциях лекарств или их ингредиентов. Продукты таких реакций ухудшают, извращают лечебное действие. Чаще наблюдается фармакологическая несовместимость — ослабление или извращение действия одного лекарства другим в силу их функционального антагонизма.

Столь часто применяемые сульфаниламиды несовместимы с производными парааминобензойной кислоты. В период лечения сульфаниламидами не показаны дикаин в каплях, мазях, новокаиновые блокады, мази с анестезином и др. Неблагоприятны сочетания фурацилина с колларголом, сульфацил-натрия с колларголом и др.

При лечении больных с патологией глаз необходимо учитывать совместимость одновременно применяемых препаратов; синергизм или антагонизм их действия; очередность введения (закапывания); временной интервал между инсталляциями; частоту инстилляций в течение дня; продолжительность закапывания (длительность лечения); температуру раствора; механизм и продолжительность действия препарата; возможные общие и местные отрицательные реакции; возможность равноценной замены одного препарата другим.

Для эффективности фармакотерапии глазных болезней важны правильно и своевременно установленный диагноз, индивидуальный выбор лекарственного средства, определение оптимальной дозы и лекарственной формы препарата, способа его введения, своевременное назначение комбинированного лечения и определение длительности курса лечения.

КРАТКИЙ СПИСОК МЕДИКАМЕНТОВ, НАИБОЛЕЕ ЧАСТО УПОТРЕБЛЯЕМЫХ В ОФТАЛЬМОЛОГИИ

АНТИСЕПТИЧЕСКИЕ СРЕДСТВА

Фурацилин (Furacilinum), водный раствор 0,2% (1:5000). Антибактериальное вещество, действующее на грамположительные и грамотрицательные микроорганизмы. Применяют для промывания конъюнктивальной полости при конъюнктивитах, промывания ран век, конъюнктивы.

Калия перманганат (Kaliihypermanganicum), раствор 1:5000. Сильный окислитель, дезинфицирующее и дезодорирующее средство. Применяют для промывания конъюнктивальной полости при конъюнктивитах, промывания ран век, конъюнктивы.

Бриллиантовый зеленый (Viridie nitens), 1% спиртовой раствор. Обладает высокой противомикробной активностью. Обрабатывают воспалительные очаги, края век при блефаритах, операционное поле.

Раствор йода спиртовой, настойка йода (Sol. lodispirituosae, Tinctura iodi 5%), 5% спиртовой раствор. Антисептическое, раздражающее и отвлекающее средство. Применяют для дезинфекции операционного поля, туширования язв роговицы, инфильтратов, рассасывания гематом век.

Перекись водорода (Sol. Hydrogeniiperoxididiluta), 3%раствор. Дезинфицирующее, дезодорирующее и гемостатическое средство. Применяют для обработки гнойных ран век.

Новоиманин (Novoimaninum), 1% раствор, 5-10% мазь. Антибиотик, эффективен против грамположительных бактерий. Подсушивает раневую поверхность, стимулирует регенерацию. Эффективен при ожогах кожи, лечении абсцессов, флегмон глазницы.

Колларгол (Collargolum), 2—3% раствор, 1% глазная мазь. Производное серебра, содержащее белок. Оказывает бактерицидное, противовоспалительное, вяжущее действие при конъюнктивитах и кератитах.

Резорцин (Resorcinum), 0,5-1% водный раствор. Применяют чаще с сульфатом цинка. Оказывает бактерицидное и вяжущее действие при конъюнктивитах, кератитах.

Цинка сульфат (Zinci sulfas), 0,25—0,5% раствор. Оказывает антисептическое и вяжущее действие при конъюнктивитах, блефаритах, кератитах.

ВЯЖУЩИЕ И ПРИЖИГАЮЩИЕ СРЕДСТВА

Танин (Tanninum, Acidum tannicum), 1% раствор. Вяжущее и противовоспалительное средство. Применяется при ожогах глаз анилиновыми красителями.

Ксероформ (Xeroformium), 3—5% мазь. Применяется как вяжущее и антисептическое средство при ожогах кожи.

РАССАСЫВАЮЩИЕ СРЕДСТВА

Этилморфина гидрохлорид, дионин (Aethylmorphini hydrochloridum, dioninum). Капли, мазь с постепенным повышением концентрации от 1 до 8%. Под конъюнктиву вводят от 0,2 до 1 мл 2% раствора. Курс инъекций повторяют с более высокой (3—4%) концентрацией препарата. Препарат способствует рассасыванию помутнений в оптических средах глаза. Оказывает раздражающее действие, вызывает покраснение и отек слизистой оболочки. Применяют при увеитах, кератитах, повреждениях, дистрофиях, помутнениях роговицы.

Кислород (Oxygenium). Бесцветный газ без запаха и вкуса. Вводят под конъюнктиву нижней переходной складки в количестве 1—2 мл. На курс 10—30 инъекций. Применяют при дистрофиях, посттравматических помутнениях роговицы для восстановления ее прозрачности.

Натрия йодид (Natrium jodidum), 2—3% раствор в виде капель, раствора для инъекций в ампулах. Внутривенно вводят 5-10 мл 10% раствора. Оказывает противовоспалительное и рассасывающее действие.

Калия йодид (Kalium jodidum), 2-3% раствор в виде капель, 5-10% раствор для электрофореза при помутнениях прозрачных сред и изменениях глазного дна.

Лидаза (Lydasum), 64 ЕД стерильного сухого вещества во флаконах. Перед употреблением растворяют в 1 мл 1% раствора новокаина. Рассасывающее средство, содержащее фермент гиалуронидазу. Используют в каплях, внутримышечно, субконъюнктивально, применяют для электрофореза. Показано для более тонкого рубцевания пораженных участков роговицы, при ретинопатиях и кровоизлияниях в стекловидное тело.

ГИПОСЕНСИБИЛИЗИРУЮЩИЕ СРЕДСТВА

Алергофтал (Alergoftal), капли глазные во флаконе-капельнице. Антигистаминное, сосудосуживающее и противовоспалительное средство для быстрого облегчения симптомов аллергического конъюнктивита и кератита.

Аломид (Alomide), 0,1% раствор, глазные капли. Антигистаминное, сосудосуживающее и противовоспалительное средство. Применяют в тяжелых случаях при весеннем катаре, кератоконъюнктивите.

Сперсаллерг (Spersallerg). Противоаллергический,сосудосуживающийпротивоотечный препарат. Капли глазные 400 и 500 мг/мл во флаконе. По 1 капле в конъюнктивальный мешок 2—3 раза в день, при обострении конъюнктивита через каждые 3 ч. Детям старше 2 лет 1—2 капли в день. Применяют для лечения аллергического конъюнктивита, в том числе при сенной лихорадке.

Кальция хлорид (Calcii chloridum), 2-3% раствор в виде капель, 10% раствор для электрофореза. Внутрь дают 5—15 мл 5—10% раствора. Старшим детям и взрослым внутривенно вводят по 5-10 мл 10% раствора. Оказывает противовоспалитель-

ное, противоотечное, гипосенсибилизирующее действие, повышает свертываемость крови. Применяют при аллергических заболеваниях роговицы, сосудистой оболочки, травмах, повышении внутриглазного давления, внутриглазных кровоизлияниях.

Кальция глюконат (Calciigluconas). Применяют внутрь по 0,25—2 гв зависимости от возраста 2 раза в день или в 10% растворе внутримышечно или внутривенно по 1—5 мл. Оказывает противовоспалительное, противоотечное действие. Назначают при аллергических заболеваниях роговицы, сосудистой оболочки, травмах.

Димедрол (Dimedrolum). Антигистаминное, гипосенсибилизирующее средство. Оказывает местноанестезирующее, анальгетическое действие. Назначают внутрь от 3—5 до 25—35 мг в зависимости от возраста ребенка 2—3 раза в день. Внутримышечно вводят от 0,2 до 1 мл 1 % раствора 1—2 раза в день, местно назначают в виде 1 % раствора. Применяют при аллергических заболеваниях век, конъюнктивы, роговицы, сосудистой оболочки, в составе предоперационной подготовки (премедикации).

Дипразин, пипольфен (Diprazinum, Pipolphen). Антигистаминное средство со слабым снотворным, анальгетическим и спазмолитическим действием. Детям до 1 года не назначают. Внутрь дают 1—4 драже (25 мг) в сутки, ректально 1—2 свечи в день. По основным фармакологическим свойствам и показаниям близок к димедролу.

Супрастин (Suprastin). Малотоксичное и эффективное антигистаминное средство. Внутрь от 6 до 25 мг 2—3 раза в день. Детям до 1 года не назначают. Применяют при аллергических заболеваниях век, конъюнктивы, роговицы и сосудистой оболочки.

Кузикром (Cusicrom), 4% раствор, глазные капли. Применяют для профилактики и лечения аллергических заболеваний конъюнктивы и роговицы.

Максидекс (Maxidex), 0,1% раствор, глазные капли,0,1 % глазная мазь, глазная суспензия. Сильный кортикостероид для местного применения в офтальмологии. По противовоспалительной активности в 2 раза превосходит дексаметазон-фосфат. Применяют при остром и хроническом иридоциклите, ирите, герпес зостер глаза, фликтенулезном конъюнктивите, заболеваниях глаза аллергической этиологии.

Пренацид (Prenacid), глазные капли, мазь. Кортикостероид. Применяют для лечения воспалительных и аллергических заболеваний глаз и придаточного аппарата.

Лекролин (Lecrolyn), син. оптихром (Opticrom), хай-хром (Hay-crom), 2% раствор, глазные капли. Противоаллергическое средство. Для терапии весеннего катара, аллергических конъюнктивитов, при хронических конъюнктивитах, связанных с ношением контактных линз.

АНТИБИОТИКИ

Бензилпенициллина натриевая (калиевая) соль (Benzyl-penicillinum-natrium,-kalium). Применяют подкожно, внутримышечно, внутривенно, в конъюнктивальную полость — глазные капли (20 000—50000 ЕД/мл изотонического раствора), субконъюнктивально (50 000—250 000 ЕД в 0,25—0,5% растворе новокаина), в переднюю камеру глаза (2000—4000 ЕД). Для лечения ползучей язвы роговицы, эндофтальмита, панофтальмита, профилактики послеоперационных инфекций.

Ампициллина тригидрат (AmpiciUini trihydras), таблетки и капсулы по 0,25 г. Применяют внутрь. Суточная доза (делят на 4—6 приемов) для детей старше 4 лет составляет 1—2 г, до 1 года из расчета 100 мг/кг, от 1 года до 4 лет 100—150 мг/кг,

новорожденным 150 мг/кг. Местно 0,8% мазь 3—6 раз в день. Антибактериальное средство широкого спектра действия. Для лечения воспалительных заболеваний глаз, вызванных смешанной инфекцией, гонобленнореи.

Ампициллина натриевая соль (Ampicillinum-natrium), флаконы по 0,25 и 0,5 г. Применяют внутримышечно и внутривенно, суточная доза для новорожденных 100 мг/кг, в возрасте до 1 года 75 мг/кг, от 1 года до 4 лет 50—75 мг/кг, старше 4 лет 50 мг/кг. Препарат вводят каждые 6 ч. Разводят в стерильной воде и используют в течение 1 ч с момента разведения. Антибактериальное средство широкого спектра действия. Для лечения воспалительных заболеваний глаз.

Метициллина натриевая соль (Methicillinum-natrium), флаконы по 0,5 и 1,0 г. Внутримышечно детям до 3 мес назначают по 0,5 г/сут, от 3 мес до 12 лет из расчета 100 мг/(кгсут), старше 12 лет по 1 г каждые 4—6 ч. Под конъюнктиву вводят, как и ампициллин, по 25—50 мг. Эффективен против стафилококковой инфекции. Для лечения воспалительных заболеваний глаз.

Тетрациклин (Tetcacyclinum), таблетки по 0,25 г, глазная мазь. Назначают внутрь из расчета 0,0125; 0,025 г/(кг*сут) в 4 приема. 1% тетрациклиновая и окситетрациклиновая глазная мазь содержит 0,1 г препарата (10 000 ЕД) в 1 г. Дитетрациклиновая мазь пролонгированного действия (48—72 ч). Для лечения инфекционно-воспалительйых заболеваний глаз, ожогов роговицы и конъюнктивы.

Метациклина гидрохлорид, рондомицин (Methacyclinumhydrochloridum, Rondomycinum). Антибиотик широкого спектра действия. Применяют внутрь у детей старше 5 лет. Детям от 5 до 12 лет назначают из расчета 7,5—10 мг/кг в 2—4 приема. Детям старше 12 лет назначают 0,6 г/сут. Для лечения инфекционно-воспалительных заболеваний глаз: флегмон, фурункулов, абсцессов, эндофтальмита, панофтальмита, хламидийного конъюнктивита, трахомы, гонобленнореи.

Левомицетин (Laevomycetinum), 1% линимент, 0,25% глазные капли. Внутрь по 50 мг/(кгсут) в 4 приема. Для лечения конъюнктивитов, блефаритов, предупреждения послеоперационных воспалительных осложнений.

Олететрин (Oletetrinum), комбинированный препарат, состоящий из 1 части олеандомицина фосфата и 2 частей тетрациклина. Таблетки и капсулы по 0,125 и 0,25 г, 1 % глазные капли, 1 % глазная мазь. Назначают внутрь в 4 приема. Для лечения инфекционных заболеваний глаз, трахомы, паратрахомы, бактериальных конъюнктивитов.

Тетраолеан, сигмамицин (Tetraolean, Sigmamycin), во флаконах по 0,1 г и капсулах по 0,25 г. Аналогичен по составу олететрину. Применяют внутрь, внутримышечно и внутривенно. Внутрь назначают детям в тех же дозах, что и олететрин. Внутримышечно вводят по 10—20 мг/(кгсут) в 2 приема. Для лечения инфекционно-воспалительных заболеваний глаз, трахомы, паратрахомы, бактериальных конъюнктивитов.

Синтомицин (Synthomycinum), 1; 5 и 10% линимент. По химическому строению не отличается от левомицетина. Для лечения гнойно-воспалительных заболеваний глаз, трахомы, блефаритов, ячменя.

Стрептомицина сульфат (Streptomycini sulfas), флаконы по 0,25; 0,5 и 1 г. Антибиотик с высокой туберкулостатической активностью. Применяют внутримышечно и местно. Растворы для инъекций готовят *ex tempore*. В каплях применяют 4-8 раз в день из расчета 10 000—20 000 ЕД/мл, под конъюнктиву вводят стрептомицин-хлор-кальциевый комплекс по 25 000—50 000 ЕД. Для лечения туберкулезных кератитов, иритов, иродоциклитов, хориоретинитов, невритов.

Эритромицин (Eiythromycinum), в таблетках по 0,1; 0,25;капсулах 0,1 и 0,2 г. Антибиотик группы макролидов. Применяют внутрь и местно. Глазная мазь содержит 10 ООО ЕД/г (1%). Для лечения инфекционно-воспалительных заболеваний глаз.

Гентамицина сульфат, тарамицин (Gentamycini sulfas, Garamycin), флаконы по 0,08 г, ампулы по 1 и 2 мл 4% водного раствора, 0,1% глазная мазь. Антибиотик, эффективный в отношении микроорганизмов, устойчивых к пенициллину Вводят внутримышечно по 0,8—1 мг/кг 3 раза в сутки. В дозе 10-20 мг вводят под конъюнктиву. Для лечения и профилактики гнойной инфекции после полостных операций на глазу, для лечения воспалительных заболеваний глаз и его придаточного аппарата, акантамебного кератита.

Мономицин (Monomycinum), флаконы по 0,25; 0,5 г и таблетки по 0,25 г. Антибиотик. Вводят внутримышечно 4—5 мг/(кгсут) в 3 приема. Применяют в виде капель (0,5% раствор), под конъюнктиву вводят 10 000-50 000 ЕД. По основным фармакологическим свойствам и показаниям сходен с гентамицином.

Неомицин (Neomycinum), флаконы по 0,5 г. Антибиотик. 0,5% водный раствор 3-5 раз в день, 0,5% мазь 3—4 раза в день, под конъюнктиву 10 000—25 000 ЕД, глазные пленки. Для лечения инфекционно-воспалительных заболеваний глаз.

Цефалоридин, цепорин (Cefaloridinum, Ceporin), флаконы по 0,25; 0,5 и 1 г. Вводят преимущественно внутримышечно по 40-60 мг/(кгсут) в 2-3 приема. Новорожденным назначают из расчета 30 мг/(кгсут) в 2 приема. Подконъюнктивально по 50 мг. Для лечения инфекционно- воспалительных заболеваний глаз.

Линкомицина гидрохлорид (Lincomycinum hydrochloridum), ампулы по 1 и 2 мл (0,3 г и 0,6г), капсулы по 0,25 г. Антибиотик, эффективный против стрептококков, стафилококков, коринебактерий дифтерии, микоплазм. Внутримышечно детям вводят по 15—30 мг/(ктсут) (в 2 приема с интервалом 12 ч). Внутрь назначают за 1—2 ч до или через 2—3 ч после еды по 30—60 мг/(кгсут) в 3—4 приема. Местно применяют 1 % водный раствор 3-5 раз в день или 1 % мазь 4-5 раз в день. Для лечения гнойных увеитов, флегмон орбиты, абсцессов век, остеомиелитов костей глазницы.

Нистатин (Nystatinum), таблетки по 500 000 и 250 000 ЕД. Антибиотик, действующий на патогенные грибы, особенно на дрожжеподобные грибы рода кандида. Применяют внутрь, местно в инстилляциях, в виде мази и вводят под конъюнктиву. В виде капель применяют 4-8 раз в день (10 000-50 000 ЕД/мл), в виде мази - 4-6 раз (50 000 ЕД/г), под конъюнктиву вводят 10 000—25 000 ЕД. Для лечения и профилактики грибковой инфекции, грибковых поражений глаза и его придаточного аппарата, кератомикозов (грибковых кератитов).

СРЕДСТВА ПРОТИВОВОСПАЛИТЕЛЬНОГО И АНТИБАКТЕРИАЛЬНОГО ДЕЙСТВИЯ ДЛЯ МЕСТНОГО ПРИМЕНЕНИЯ

Гаразон (Garasone), глазные капли и мазь. Содержит кортикостероид бетаметазон и антибиотик гентамицин. Для лечения конъюнктивитов, блефаритов, кератитов.

Дексагентамицин (Dexagentamycin), глазные капли и глазная мазь. Содержит кортикостероид дексаметазон и антибиотик гентамицин. Для лечения конъюнктивитов, блефаритов, кератитов, увеитов.

Макситрол (Maxitrol), глазные капли, глазная мазь. Содержиткортикостероид дексаметазон, антибиотики мономицин и полимиксин В. Для лечения весеннего катара, хронических аллергических конъюнктивитов.

Тобрадекс (Tobradex), глазная мазь, офтальмологическая суспензия во флаконах. Содержит антибиотик тобрамицин и кортикостероид дексаметазон. Для лечения скрофулезных, фолликулярных конъюнктивитов, хронических чешуйчатых блефаритов, токсико-аллергических кератитов, эписклеритов, иритов и иридоциклитов, тенонитов, реактивных послеоперационных и посттравматических воспалительных процессов.

Витабакт, пиклоксидин (Vitabact ,Picloxidine), глазные капли. 0,05 % раствор 2—6 раз в день. Антисептик широкого спектра действия для лечения инфекционного конъюнктивита, кератита, кератоконъюнктивита, дакриоцистита.

Фуциталмик (Fucithalmic), глазные капли в тубах 1 % 5 г. Вязкий раствор, антибактериальный препарат для местного применения в офтальмологии. Для лечения конъюнктивитов, ячменя, кератитов, дакриоциститов.

Колбиоцин, эубетал (Colbiocin, Eubetal), глазные капли и мазь. Содержит антибиотики холистин, хлорамфеникол, тетрациклин. Применяют при конъюнктивитах, кератитах, дакриоциститах.

Окацин (Okacin), ломефлоксацин (Lomefloxacin), 0,3% глазные капли. Антибиотик группы фторхинолонов. По 1 капле 2—3 раза в день для лечения бактериальных инфекций переднего отдела глаза — конъюнктивитов, блефаритов.

Ципромед, ципрофлоксацин (Cipromed, Ciprofloxacin), 0,3% глазные капли. Антибактериальный препарат группы фторхинолонов. Закапывают по 1 капле 4-5 раз в день. Для лечения бактериальных, хламидийных конъюнктивитов, блефаритов, язвы роговицы, с профилактической целью перед полостными операциями на глазу.

СУЛЬФАНИЛАМИДНЫЕ ПРЕПАРАТЫ

Сульфацил-натрий, альбуцид (Sulfacylum-natrium), 10; 20; 30% раствор или мазь. Кроме противомикробного, оказывает кератопластическое действие. Для лечения конъюнктивитов, блефаритов, мейбомитов, дакриоциститов, ячменей, травм глаза, профилактики гонобленнореи.

Сульфадимезин (Sulfadimezinum), порошки и таблетки по 0,25 и 0,5 г. Сульфаниламид. Для лечения инфекционно-воспалительных заболеваний глаз, токсоплазмоза глаза (в сочетании с хлоридином), профилактики гнойных осложнений ранений глаза.

Этазол (Aethazolum), 5% мазь, порошок и таблетки по 0,5 и 0,25 г. Сульфаниламид. Для лечения инфекционно-воспалительных заболеваний глаз, профилактики гнойных осложнений ранений глаза.

Сульфален, келфизин (Sulfalenum, Kelfizina), таблетки по 0,2 и 0,5 г. Сульфаниламид длительного действия. Назначают внутрь 1 раз в 7—10 дней. Детям назначают из расчета 35 мг/кг при трахоме и токсоплазмозе.

Сульфапиридазин (Sulfapyridazinum), порошки и таблетки по 0,5 г, 10% водный раствор. Сульфаниламид. Инсталляции раствора 3—6 раз в день. Для лечения трахомы, токсоплазмоза глаз.

Сульфадиметоксин, мадрибон (Sulfadimethoxinum), порошки и таблетки по 0,2 и 0,5 г. Сульфаниламид. Назначают внутрь, суточную дозу дают в один прием. Для лечения раневых инфекций глаза.

ПРОТИВОВИРУСНЫЕ СРЕДСТВА

Идоксуридин, керецид, офтан-ИДУ (Idoxuridin, Kerecid, Oftan-IDU), 0,1% глазные капли. Противовирусный препарат, применяют при герпетических кератитах. Закапывают в конъюнктивальную полость по 1—2 капли каждый час.

Полудан (Poludanum), применяют в каплях (растворяют 200 мкг порошка в 2 мл воды) и подконъюнктивальных инъекциях (по 0,5 мл) при герпетических кератитах, увеитах. Биосинтетический противовирусный препарат.

Теброфен (Tebrophenum), 0,25; 0,5 и 1 % глазная мазь в алюминиевых тубах. Противовирусный препарат. Мазь закладывают за нижнее веко 3—4 раза в день. Для лечения аденовирусных, герпетических кератитов, конъюнктивитов и кератоконъюнктивитов.

Флореналь (Florenalum), 0,25 и 0,5% глазная мазь, глазные пленки. Противовирусный препарат. Закладывают за нижнее веко 3 раза в день. Для лечения герпетических кератитов, кератоконъюнктивитов, блефаритов.

Оксолин (Oxolinum), 0,25% глазная мазь, порошок. Противовирусный препарат. Свежеприготовленный 0,2% водный раствор закапывают в конъюнктивальный мешок 5—6 раз в день или 0,25% мазь закладывают за нижнее веко 3 раза в день. Для лечения аденовирусных, герпетических конъюнктивитов, кератитов.

Дезоксирибонуклеаза (Desoxyribonucleasa), флаконы по 5,10,25и50мг.Срок годности 0,2% раствора 12 ч. Противовирусное средство. При герпетических кератитах и кератоконъюнктивитах вводят под конъюнктиву по 0,5 мл и закапывают в конъюнктивальный мешок 3—4 раза в день. При аденовирусных кератоконъюнктивитах закапывают в конъюнктивальный мешок 0,05% раствор каждые 1,5—2 ч в течение дня.

Зовиракс, ацикловир (Zovirax, Aciclovir), таблетки200и400мг, 3% глазная мазь ацикловира. Препарат дают внутрь 5 раз в сутки в течение 5 дней, мазь закладывают за веки 3 раза в сутки. Выпускается также в виде крема, раствора для внутривенного введения. Взрослым и детям старше 12 лет вводят внутривенно капельно в дозе 50 мг/кг. Противовирусный препарат. Для лечения герпетических блефаритов, конъюнктивитов, кератитов, хориоретинитов, для профилактики цитомегаловирусной инфекции.

Валтрекс, валацикловир (Valtrex, Valaciclovir), двояковыпуклые удлиненные таблетки по 500 мг 2 раза в сутки в течение 5 дней. Для детей данных о дозе нет. Противовирусный препарат. Для лечения опоясывающего герпеса, блефарита, конъюнктивита, кератита, вызванных вирусом простого герпеса.

Ликоп ид (Licopid), таблетки 1 и 10 мг. Высокоэффективный иммуномодулирующий лекарственный препарат. Дают по 1 таблетке 2 раза в сутки в течение 5 дней. Применяют у взрослых и детей в комплексной терапии вторичных иммунодефицитных состояний, проявляющихся в виде вялотекущих инфекционно-воспалительных процессов: вялотекущей язвы роговицы, герпетического, туберкулезного кератита.

НЕСПЕЦИФИЧЕСКИЕ ПРОТИВОВОСПАЛИТЕЛЬНЫЕ И РЕПАРАТИВНЫЕ СРЕДСТВА

Амидопирин, пирамидон (Amidopyrinum), таблетки по 0,25 г, порошок. Жаропонижающее, противовоспалительное, болеутоляющее, местноанальгезирующее средство. Внутрь дают детям до 1 года 0,05 г, 2—4 лет 0,1 г. 2% раствор закапывают в конъюнктивальный мешок при ожогах глаз, дистрофиях роговицы, кератитах, увеитах.

Ацетилсалициловая кислота, аспирин (Acidumacetylsalicylicum). Противовоспалительное, жаропонижающее, болеутоляющее, противоревматическое, антиагрегантное средство. Внутрь детям до 1 года 0,025—0,05 г, 2—4 лет 0,1—0,2 г на прием. Применяют при всех воспалениях оболочек глаза, особенно ревматического характера, диабетической ангиоретинопатии, непроходимости центральной артерии сетчатки.

Бутадион (Butadionum), таблетки по 0,03; 0,05 и 0,15 г. Жаропонижающее, противовоспалительное, анальгезирующее средство. Детям до 1 года не назначают. Детям 2—4 лет 0,05 г, 5—10 лет 0,075 г 3—4 раза в день. Эффективен при лечении ревматических поражений глаз, широко применяется как неспецифическое противовоспалительное средство при воспалительных заболеваниях глаза.

Реопирин (Reopyrini), таблетки по 0,25 г. Содержит амидопирин и бутадион. Внутрь по 0,25 г 4—5 раз в день. Для лечения ревматических поражений глаз, широко применяется как противовоспалительное средство.

Индометацин (Indometacinum), капсулы и драже по 0,025 г. Активное нестероидное противовоспалительное, анальгезирующее средство. Внутрь по 0,025 г 2-3 раза в день взрослым. Детям старше 14 лет 1,5—2,5 мг/кг в 4 приема. Для лечения воспалительных, особенно ревматических, заболеваний глаз.

Пирогенал (Pyrogenalum), ампулы с содержанием в 1 мл изотонического раствора натрия хлорида 100, 250, 500 и 1000 минимальных пирогенных доз (МПД). Пирогенное, гипосенсибилизирующее, противовоспалительное, антифибринолитическое средство. Применяют в виде капель или для внутримышечных и субконъюнктивальных инъекций при вялотекущих, хронических воспалениях глаза. Начальная доза 25—50 МПД. Ее введение повторяют до прекращения повышения температуры.

Наклоф, дикло-Ф, диклофенак (Naclof, Diclo-F, Diclofenac), 0,1 % раствор. Неспецифические противовоспалительные, местноанальгезирующие средства в виде капель. Закапывают в конъюнктивальный мешок по 1 капле 4—6 раз в сутки. Для лечения воспалительных заболеваний глаз, при травмах, болевом синдроме.

МЕСТНОАНЕСТЕЗИРУЮЩИЕ СРЕДСТВА

Кокаина гидрохлорид (Cocaini hydrocloridum), порошок. 1 % раствор закапывают в конъюнктивальный мешок. Местноанестезирующее средство. Повышает проницаемость роговицы, слущивая ее эпителий, расширяет зрачок. Для местной анестезии, лечения конъюнктивитов, кератитов, увеитов.

Новокаин (Novocainum), ампулы по0,25; 0,5 мл 1 и 2% раствора, порошок. Местноанестезирующее средство. 4—6% раствор для инсталляций в конъюнктивальный

мешок; 0,25—2% раствор для инфильтрационной и проводниковой анестезии. Применяют как анестетик при хирургических вмешательствах, а также при воспалениях роговицы и конъюнктивы, травмах, дистрофиях.

Дикаин (Dicainum), порошок и глазные пленки в пеналах-дозаторах. Сильное местноанестезирующее средство, значительно превосходящее по активности новокаин и кокаин, высокотоксичное. Применяют в виде 0,25; 0,5% и 1% раствора для инстилляции в конъюнктивальный мешок для поверхностной анестезии в офтальмологии.

Триме каин (Trimecainum), порошок и ампулы по 0,25; 0,5; 1 мл; 2 и 5% раствора. Местноанестезирующее средство. Применяют в виде глазных капель (1—2% раствор) для поверхностной анестезии в офтальмологии.

Инокаин (Inocainum), глазные капли. Местноанестезирующее средство. 0,4% раствор закапывают в конъюнктивальный мешок при измерении внутриглазного давления, кратковременных вмешательствах на роговице и конъюнктиве, извлечении инородных тел из роговицы, снятии швов с роговицы и конъюнктивы, проведении соскобов с конъюнктивы, при гониоскопии.

СРЕДСТВА ДЛЯ СИСТЕМНОГО ПРИМЕНЕНИЯ В ОФТАЛЬМОЛОГИИ

Глютаминовая кислота (Acidumglutaminicum), таблетки и драже по 0,25 и 0,5 г. Участвует в процессе азотистого обмена в организме, в энергетическом обмене головного мозга. Дают внутрь детям до 1 года по 0,1 г, 3— 4 лет по 0,25 г 2—3 раза в день. Курс лечения от 1 до 2 мес. Для лечения церебральных зрительных нарушений.

Галидор (Halidor), таблетки по0,1 г, раствор для инъекций в ампулах 50 мг/2мл. Улучшает микроциркуляцию и метаболизм глазного яблока. Для лечения осложненной близорукости, частичной атрофии зрительного нерва, сосудистых заболеваний глаз, диабетической ретинопатии.

Дицинон (Dicynone), этамзилат (Etamsylate), таблетки по 0,25 г, ампулы по 125 мг/1 мл, 250 мг/2 мл. Кровоостанавливающий, антиоксидантный препарат. Применяют внутрь, внутримышечно, в периокулярных инъекциях, вводят в ретробульбарный капилляр. Показан при травмах, кератитах, иритах, иридоциклитах, невритах зрительного нерва, диабетической ретинопатии и ретинопатии недоношенных.

Винпоцетин (Vinpocetini), винпоцетин-АКРИ (VinpocetineAKRI), кавинтон (Cavinton), таблетки по 5,10 мг. Улучшает мозговое кровообращение, снабжение мозга кислородом, микроциркуляцию. Сосудорасширяющее, дезагрегантное средство. Принимают внутрь по 1 таблетке 3 раза в сутки. Показан при сосудистых заболеваниях сетчатки и сосудистой оболочки глаза, вторичной глаукоме, ретинопатии недоношенных, ретрохиазмальных заболеваниях зрительного пути.

Трентал (Trental), пентоксифиллин (Pentoxifylline), пентилин (Pentilin), пентомер (Pentomer), 2% раствор для инъекций, таблетки по 100,400,600 мг. Антиагрегант, улучшает обмен веществ в тканях. Применяют внутрь, вводят периокулярно, в ретробульбарный капилляр, внутримышечно. Показан при дистрофиях сетчатки, зрительного нерва, заболеваниях ретрохиазмального пути.

Солкосерил (Solcoseryl), таблетки по 0,2 г, раствор для инъекций 42,5мг/мл в ампулах по 2 мл, 20% глазной гель. Биогенный стимулятор, активирующий обмен веществ, процессы регенерации, трофику в тканях. Показан при атопических конъюнктивитах, кератитах, дистрофиях роговицы, ожогах, ранениях глаза.

Тау ф о н (Taufon), таурин (Taurine), 4% глазные капли, 4% раствор для инъекций. Вводят внутримышечно, периокулярно, в ретробульбарный капилляр. Улучшает окислительно-восстановительные процессы в тканях глаза. Показан при дистрофических заболеваниях роговицы, сетчатки, зрительного нерва, ретрохиазмальных поражениях зрительного пути, диабетической ретинопатии.

Ц е р е б р о л и з и н (Cerebrolysinum), ампулы по 1 мл. Освобожденный от белка гидролизат мозгового вещества свиньи. Содержит 18 аминокислот и пептидов. Оказывает нейропротекторное действие, предотвращает образование свободных радикалов, повышает резистентность нервных клеток к гипоксии. Вводят 1—5 мл внутримышечно, периокулярно, в ретробульбарный капилляр. Показан при дистрофических заболеваниях сетчатки, зрительного нерва, заболеваниях ретрохиазмального зрительного пути.

Э м о к с и п и н (Emoxypine), 1% раствор в ампулах и флаконах по 5 мл. Антигипоксический, антиоксидантный, ангиопротекторный, антиагрегантный препарат. Применяют в каплях, в виде периокулярных инъекций, вводят в ретробульбарный капилляр. Показан при внутриглазных кровоизлияниях, диабетической ретинопатии, центральной хориоретинальной дистрофии, сосудистой патологии глаза, ретинопатии недоношенных.

СРЕДСТВА, ПРИМЕНЯЕМЫЕ ПРИ КАТАРАКТЕ

В и ц е и н (Viceinum), глазные капли во флаконах. Комбинированный препарат, улучшающий обменные процессы в хрусталике. Применяют в виде инсталляций по 1—2 капли 3—4 раза в день при возрастной, контузионной, лучевой катаракте.

В и т а й о д у р о л и в и т а ф а к о л (Vitaiodurolum, Vitaphacol), глазные капли во флаконах. Комбинированный препарат, улучшающий обменные процессы в хрусталике. Закапывают 3—4 раза в день как рассасывающее средство при начальных катарактах (контузионных, возрастных, лучевых).

К в и н а к с (Qinax), глазные капли во флаконах. Антиоксидантное средство для лечения катаракты. Закапывают по 2 капли 3-5 раз в день. Показан при возрастной, посттравматической, вторичной катаракте.

Ц и с т е и н (Cysteinum), 2% раствор в виде глазных капель или препарата для электрофореза. Аминокислота, при недостатке которой страдают антиоксидантные процессы в организме. По действию близок к витайодуролу. Используют с целью рассасывания помутнений в прозрачных тканях глаза и сетчатке. Противопоказан при чашеобразных катарактах.

АТФ, а д е н о з и н т р и ф о с ф а т (Sol. Natrii adenosintriphosphatis), 1% раствор. Участвует во многих процессах обмена веществ в организме. Вводят внутримышечно и под конъюнктиву (0,2—0,3 мл) при дистрофиях сетчатки и зрительного нерва, осложненной близорукости.

ЛЕКАРСТВЕННЫЕ СРЕДСТВА ДЛЯ ГИПОТЕНЗИВНОГО ЛЕЧЕНИЯ ГЛАУКОМЫ

Холиномиметические препараты. П и л о к а р п и н а г и д р о х л о р и д (Pilocarpini hydrochloridum), 1—4% глазные капли, 1—2% глазная мазь, глазные пленки. Анти-

глаукомное средство. Закапывают 2—4 раза в день, глазную мазь применяют на ночь. При необходимости для усиления и продления эффекта комбинируют с другими лекарственными средствами (антихолинэстеразными, адреномиметическими и др.). **Для** лечения больных первичной открытоугольной глаукомой.

Карбахол (Carbacholum), 0,75; 1,5 и 3% глазные капли. Антиглаукомное средство. Для лечения больных первичной открытоугольной глаукомой.

Ацеклидин (Aceclidinum), 2-3% глазные капли, 3 и 5% глазная мазь. Закапывают 3—6 раз в день, мазь применяют обычно на ночь. Антиглаукомное средство. Для лечения больных первичной открытоугольной и закрытоугольной глаукомой.

Антихолинэстеразные препараты. Армии (Arminum), 0,01 и 0,005% глазные капли. Антиглаукомное средство. Закапывают по 1 капле 2—3 раза в день. После каждого закапывания на 2—3 мин прижимают пальцем область слезного мешка. Для лечения больных первичной открытоугольной глаукомой.

Эзерин (Eserinum), 0,25 и 0,5% глазные капли. Антиглаукомное средство. Закапывают по 1 капле 2—3 раза в день. Для лечения больных первичной открытоугольной глаукомой.

Прозерин (Proserinum), глазные капли, 0,5% раствор. Антиглаукомное средство. Закапывают в конъюнктивальный мешок по 1—2 капли 1-4 раза в день. Показан при первичной открытоугольной глаукоме, парезах периферических нервов.

Фосфакол (Phosphacolum), 0,02 и 0,01% глазные капли. Антиглаукомное средство. Закапывают в конъюнктивальный мешок по 1 капле 2 раза в день. Методика закапывания фосфакола и тосмилена та же, что и армина. Для лечения больных первичной открытоугольной глаукомой.

Тосмилен, демекари бромид (Tosmilenum,Demecariibromidum),0,25;0,5% глазные капли. Антиглаукомное средство. Обладает антихолинэстеразной активностью, дает сильный и длительный эффект. Закапывают по 1 капле 1 раз в день. Для лечения первичной, иногда вторичной открытоугольной глаукомы.

Симпатомиметики. Адренергические средства. Адреналин (Adrenalinum), эппи (Eppy), эпинефрин (Epinephrin), офтан-дипивефрин (Oftan-dipivephrin), 0,1% раствор во флаконах и ампулах. Антиглаукомное средство. Уменьшает продукцию и улучшает отток водянистой влаги. Для лечения первичной открытоугольной глаукомы, часто вместе с пилокарпином. Для анемизации нижнего носового хода при невритах зрительного нерва, травмах глазницы.

Дипивалил эпифрин (Dipivalyl epiphrin), дипивефрин (Dipivephrin), 0,1% глазные капли. Антиглаукомное средство. Для лечения больных первичной открытоугольной глаукомой.

Клофелин (Clophelinum), изоглаукон (Isoglaucon), 0,125; 0,25 и 0,5% глазные капли. Антиглаукомное средство. Для лечения больных первичной открытоугольной глаукомой. Применяют после антиглаукоматозных операций при некомпенсированном офтальмотонусе.

Апраклонидин (Apraclonidin), иопидин (Iopidine), 0,5; 1% глазные капли. Антиглаукомное средство. Для лечения больных первичной открытоугольной глаукомой.

Антиадренергическиесредства.Бета-адреноблокаторы. Арутимол (Arutimol),тимолола малеат (Timolol maleate), окумед (Ocumed), оптимол (Optimol), тимолол (Timololum), тимолол-ПОС (Timolol-POS), блокарден (Blocarden), тимоптик (Timoptic), 0,25 и 0,5% глазные капли. Антиглаукомное средство. Уменьшает продукцию водянистой влаги. Для лечения больных первичной открытоугольной глауко-

мой, некоторых видов вторичной глаукомы, врожденной, афакичной глауком, хронической закрытоугольной глаукомы в комбинации с миотиками.

Фотил (Fotil), фотил-форте (Fotil-forte), содержит тимол оламалеат и 2% раствор пилокарпина, а фотил-форте — 4% раствор пилокарпина. Антиглаукомный препарат. Глазные капли для лечения больных первичной открытоугольной глаукомой.

Проксодолол (Proxodolol), 1 и 2% глазные капли. Антиглаукомный препарат. Уменьшает продукцию и улучшает отток водянистой влаги. Для лечения больных первичной открытоугольной глаукомой.

Бетаксолол (Betaxolol), бетоптик (Betoptic), 0,5% раствор и 0,25% суспензия. Антиглаукомный препарат Уменьшает продукцию водянистой влаги. Применяют по 1 капле в сутки. Не рекомендуется назначать детям. Для лечения первичной открытоугольной глаукомы, при закрытоугольной глаукоме только в сочетании с миотиками, после лазерной трабекулопластики.

Простагландины. Латаноприст (Latanoprost), ксалатан (Xalatan), 0,005% глазные капли. Антиглаукомное средство. Простагландин F^2a, улучшает увеасклеральный отток. Закапывают в конъюнктивальный мешок 1 каплю 1 раз в сутки, предпочтительнее вечером. Безопасность применения у детей не установлена. Применяется при первичной открытоугольной глаукоме и повышенном офтальмотонусе.

Комбинированные препараты. Тимпило (Timpilo), 0,5% раствор тимолола и 2% раствор пилокарпина во флаконах по 5 мл. Антиглаукомный препарат. Для лечения больных первичной открытоугольной глаукомой.

Фотил (Fotil), 0,5% раствор тимолола, 2% раствор пилокарпина во флаконе. Антиглаукомный препарат. Для лечения больных первичной открытоугольной глаукомой.

Фотил-форте (Fotil-forte), 0,5% раствор тимолола и 4% раствор пилокарпина. Антиглаукомный препарат. Для лечения больных первичной открытоугольной глаукомой.

ИНГИБИТОРЫ КАРБОАНГИДРАЗЫ

Диакарб (Diacarb), ацетазоламид (Acetazolamide), таблетки по 0,25 г. Диуретик. Уменьшает продукцию внутриглазной жидкости. Применяется при недостаточной эффективности местной гипотензивной терапии открытоугольной глаукомы. Кратковременно назначают при травмах глаза, отечном синдроме, гидроцефально-гипертензионном синдроме с церебральными зрительными нарушениями.

Трусопт (Trusopt),дорзоламида гидрохлорид (Dorzolamidehydrochloridum), 2% глазные капли во флаконах по 5 мл. Антиглаукомный препарат местного действия. Ингибитор карбоангидразы. Для лечения первичной и вторичной глаукомы.

Рескула (Rescula), унопростон (Unoprostone). Глазные капли 1,2 мг/мл во флаконе. Антиглаукомный препарат местного действия. Ингибитор карбоангидразы. Для лечения первичной и вторичной глаукомы.

МИДРИАТИЧЕСКИЕ СРЕДСТВА

Атропина сульфат (Atropini sulfas), 0,1—1% глазные капли, 0,1% раствор для введения ретробульбарно и под конъюнктиву. Мидриатик и циклоплегик длительно-

го действия. Повышает офтальмотонус. Противопоказан при внутриглазных геморрагиях. Для лечения увеита, отслойки сосудистой оболочки, для премедикации.

Скополамина гидробромид (Scopolamini hydrobromidum), 0,1% глазные капли для детей грудного возраста, 0,25% глазные капли для более старших детей и взрослых. Быстродействующий мидриатик со сравнительно коротким эффектом. Не влияет на офтальмотонус. Для лечения кератитов, увеитов, иридоциклитов. Для мидриаза при диагностике аметропии, патологии глазного дна.

Гоматропина гидробромид (Homatropinihydrobromidum),0,5— 1%глазные капли. Мидриаз наступает через 15—20 мин, сохраняется в течение 8—10 ч. Не влияет на офтальмотонус. Для лечения кератитов, увеитов, при диагностике аметропии, патологии глазного дна.

Платифиллина гидротартрат (Platiphyllinihydrotartras), 1 и 2% глазные капли. Мидриатик и спазмолитик. Не влияет на офтальмотонус. Для расширения зрачка с диагностической целью применяют 1%, с лечебной - 2% раствор. Для лечения сосудистой патологии глаза.

Адреналина гидрохлорид (Adrenalinihydrocliloridum), 0,1% раствор для инъекций под конъюнктиву, в виде инстилляции и аппликаций. Мидриатическое средство сосудосуживающего, гемостатического и гипосенсибилизирующего действия. Возбуждает дилататор зрачка. Применяют для усиления действия других мидриатиков при кератитах, увеитах, 1% раствор используют для лечения глаукомы. Для анемизации нижнего носового хода при невритах зрительного нерва, травмах глазницы.

Фетанол (Phetanolum), 3 и 5% раствор. Симпатомиметический препарат, применяют при открытоугольной глаукоме 1-2 раза в день и для лечения спазмов аккомодации.

Мидриацил, тропикамид (Mydriacyl, Tropicamid), 0,5 и 1% глазные капли. Блокатор м-холинорецепторов. Применяют как мидриатик для диагностики аметропии и патологии глазного дна.

Цикломед (Cyclomed), 1 % глазные капли. Блокаторм-холиномиметиков. Применяют как мидриатик для диагностики аметропии и патологии глазного дна.

Ирифрин (Irifrin), фенилефрин (Phenylephrine), 2,5 и 10% глазные капли. Применяют как мидриатик для исследования глазного дна.

ВИТАМИНЫ И ИХ АНАЛОГИ

Витамин А, ретинол (Vitaminum A, Retinolum). Участвует в биохимических процессах сетчатки и роговицы, благотворно влияет на функцию слезной железы. Применяют внутрь и местно. Суточная доза 50 000—100 000 МЕ. Детям назначают от 1000 до 5000 МЕ в зависимости от возраста. При пигментном ретините, ксерофтальмии, кератомаляции, кератопатии, гемералопии, экзематозном поражении век.

Рыбий жир (Oleum Jecoris Aselli). Богат витаминами А и D^2. Применяют в виде глазных капель, внутрь по 1 столовой ложке 2 раза в день. Показан при ранах кожи и слизистой оболочки, ожогах и дистрофиях роговицы и как общеукрепляющее средство при лечении осложненной близорукости, переломах костей глазницы.

Цитраль (Citralum), 0,01% глазные капли. Болеутоляющее и противовоспалительное средство. Для лечения блефароконъюнктивитов, конъюнктивитов, кератитов.

Тиамина бромид (Thiaminibromidum), витамин B_p 5% раствор, 0,5% мазь и капли. Применяют внутримышечно, внутрь и местно. Показан при повреждениях, дистрофиях глаза, параличах периферических нервов, частичной атрофии зрительного нерва, церебральных зрительных нарушениях.

Витамин B^2, рибофлавин, рибофлавин-мононуклеотид (Riboflavinum, Riboflavinum-mononucleotidum). Играет важную роль в поддержании нормальной функции сетчатки, хрусталика, повышает темновую адаптацию. Суточная лечебная доза 5—10 мг (10—15 дней). Детям назначают от 0,002 до 0,01 г в зависимости от возраста. Местно применяют раствор 1:10 000 в сочетании с глюкозой (5% раствор) с витамином С (0,5—2% раствор). Для лечения кератита при лагофтальме, начальной катаракте, кератопатии, осложненной близорукости, ретинопатии недоношенных в фазе самопроизвольного регресса или регресса после крио-, лазеркоагуляции сетчатки.

ВЕЩЕСТВА, ВОССТАНАВЛИВАЮЩИЕ ЕСТЕСТВЕННУЮ ВЛАЖНОСТЬ РОГОВИЦЫ

Офтагель (Oftagel), карбомер (Carbomer), глазной гель 2,5 мг/гво флаконе. Формирует на поверхности глаза смазывающую и увлажняющую пленку. Применяют при сухом кератоконъюнктивите, для симптоматического лечения сухости глаз.

Корнерегель (Corneregel), 5% глазной гель в тубах. Протектор роговицы. Закладывают за нижнее веко 2—3 раза в день. Для лечения синдрома сухого глаза, улучшения адаптации послеоперационных ран.

Слеза натуральная (Tears naturale), комбинированные глазные капли во флаконах. Протектор роговицы. Уменьшает симптомы раздражения, защищает роговицу от высыхания. Для увлажнения роговицы при синдроме сухого глаза.

Витасик (Vitacic), во флаконах. Протектор роговицы. Уменьшает симптомы раздражения, защищает роговицу от высыхания. Для увлажнения роговицы при синдроме сухого глаза.

Видисик (Vidisic), 5% глазной гель в тубах. Протектор роговицы. Для увлажнения роговицы при синдроме сухого глаза.

Лакрисин (Lacrysin), глазные капли во флаконах-капельницах темного стекла. Протектор роговицы. Уменьшает симптомы раздражения, защищает роговицу от высыхания. Для увлажнения роговицы при синдроме сухого глаза, хронических блефароконъюнктивитах, нитчатых конъюнктивитах.

Ключевые слова

Антибиотики
Сульфаниламиды
Противовирусные средства
Местноанестезирующие, гипосенсибилизирующие средства
Антиоксиданты
Антиагреганты
Миотики
Мидриатики
Антихолинэстеразные препараты
Холиномиметики
Ингибиторы карбоангидразы
Простагландины
Кератопротекторы
Витамины

Вопросы для самоконтроля

1. Какие виды местного введения лекарственных средств применяют в офтальмотерапии?
2. Что следует предпринять для повышения эффективности глазных капель?
3. Какие лекарственные средства повышают проницаемость роговицы для глазных капель?
4. Как следует закапывать несколько лекарств в виде глазных капель?
5. Какие лекарственные средства при добавлении к глазным каплям пролонгируют их действие?
6. Какие лекарственные средства используют для лечения глаукомы?
7. Какие лекарственные средства применяют для лечения весеннего катара и аллергического конъюнктивита?
8. Какие лекарственные средства используют для лечения герпетического кератита?
9. Какие лекарственные средства используют для местной противовоспалительной терапии?
10. Какие лекарственные средства используют для устранения сухости глаз и защиты роговицы?

Г Ш

23

ФИЗИОТЕРАПЕВТИЧЕСКИЕ МЕТОДИКИ, ИСПОЛЬЗУЕМЫЕ ДЛЯ ЛЕЧЕНИЯ ГЛАЗНЫХ ЗАБОЛЕВАНИЙ

Усвоив материал этой главы, вы должны знать:

какие физические факторы используют в медицине;

основные принципы их лечебного применения;

физиотерапевтические методики, используемые для лечения глазных заболеваний;

особенности применения, показания и противопоказания к применению электротерапии, электростимуляции, диадинамотерапии, магнитотерапии, ультравысокочастотной терапии, электрорефлексотерапии, ультразвуковой и инфразвуковой терапии, лазерной терапии и гипербарической оксигенации.

Физиотерапия является одним из существенных компонентов комплексного лечения больных с различными заболеваниями глаз. В **физиотерапии** используют естественные природные и искусственно создаваемые (преформированные) физические факторы. К первым относятся ландшафт, климат, свет, вода, ко вторым — трансформированные виды электрической и механической энергии, доступные для применения в лечебной практике.

Способность физических факторов вызывать несколько физиологических реакций затрудняет их классификацию по лечебному действию. Вследствие этого физические факторы подразделяют по виду энергии и характеру воздействия на организм. Различают 9 групп физических факторов. К1 -й группе относится постоянный электрический ток низкого напряжения (электрофорез, электропунктура), ко 2-й - импульсные токи постоянного и переменного направления (электростимуляция, диадинамотерапия, импульсная электропунктура). К 3-й группе относятся электрические токи высокого напряжения и частоты (дарсонвализация общая и местная). В 4-ю группу включены магнитные поля (магнитотерапия), в 5-ю — электромагнитные поля высоких и сверхвысоких частот (индуктотермия, ультравысокочастотная терапия). 6-я группа включает электромагнитные колебания светового диапазона (терапия инфракрасным, крас-

ным, синим излучением), ультрафиолетовые лучи, излучение оптического квантового монохроматического когерентного генератора (лазерное излучение). К 7-й группе относятся аэроионы, к 8-й — механические колебания среды (вибромассаж, ультразвуковая, инфразвуковая терапия, лекарственный фонофорез). К 9-й группе относится атмосферное давление (гипербарическая оксигенация, барокамера).

Лечебное действие могут оказывать лишь те физические факторы, энергия которых поглощается тканями. Энергия, не поглощаемая организмом, никакого действия не оказывает. Действие лечебных факторов на живой организм обусловлено преобразованием их энергии (электрической, механической, тепловой и др.) в биологический процесс. Поглощенная часть энергии трансформируется в биоэнергетические процессы. Основу трансформации поглощенной энергии составляют физико-химические сдвиги, происходящие в клетках и тканях и влияющие на биофизические, биохимические и физиологические процессы.

Ниже приведены основные физиотерапевтические методики, используемые для лечения заболеваний глаз.

Лекарственный электрофорез представляет собой сочетанное (одновременное) воздействие постоянного тока и поступающего вместе с ним в организм небольшого количества лекарственного вещества или смеси нескольких лекарственных препаратов.

Терапевтический эффект: возможность получить более продолжительное фармакологическое действие при малой дозе и значительно меньшей концентрации лекарственного вещества, чем при приеме внутрь или введении другими путями. Под влиянием гальванического тока проницаемость гематоофтальмического барьера повышается, в том числе и для медикаментов, что приводит к проникновению в ткани глаза большего количества лекарственных веществ.

В офтальмологической практике наиболее часто применяют 3 методики лекарственного электрофореза: на закрытые веки (по Бургиньону), через электрод-ванночку на открытый глаз и эндоназальную. При электрофорезе через веки за нижнее веко закладывают ватный тампон, смоченный лекарственным веществом, или закапывают лекарственный препарат в конъюнктивальный мешок. При ванночковой методике электрод-ванночку прикладывают к коже век при открытой глазной щели и фиксируют ее эластичным бинтом. При эндоназальной методике на концы электрода наматывают ватные турунды, смоченные лекарственным раствором, и вводят их в средние носовые ходы. При всех описываемых методиках индифферентный электрод помещают на кожу задней поверхности шеи и фиксируют эластичным бинтом.

При заболеваниях глазного яблока обычно используютванночковую методику электрофореза. Электрофорез через веки с тампоном как более щадящая методика назначается в ранние сроки после травмы или операции, при выраженных изменениях эпителия роговицы. Эндоназальная методика применяется при патологических процессах на глазном дне и в задних слоях стекловидного тела, особенно при склонности к швартообразованию. Эндоназальный элетрофорез дает возможность кратчайшим путем подвести лекарственные вещества к заднему полюсу глаза.

В последнее время в связи с совершенствованием микрохирургической техники появляются инвазивные методики электрофореза. Так, например, для лечения больных с атрофией зрительных нервов предложен прямой электрофорез зрительного нерва. Способ сочетает в себе преимущества субтеноновой имплантации коллагеновой инфузионной системы с введением лекарственного препарата с помощью электрофореза. В последнем случае электрод вводят в капилляр, расположенный под те-

ноновой капсулой глаза. Методом электрофореза вводят многие лекарственные средства: мидриатики, гипосенсибилизирующие средства, протеолитические ферменты, глюкокортикоиды, сосудорасширяющие, биогенные стимуляторы и витамины.

С помощью обратного электрофореза — электроэлиминации можно выводить из глаза различные ионы. Этот метод используется при халькозе для выведения ионов меди, которые в виде солей откладываются на задней поверхности роговицы, в стекловидном теле, сетчатке и способствуют развитию катаракты.

Показания к назначению электрофореза: воспалительные, адгезивные, дегенеративно-дистрофические процессы, а также кровоизлияния в среды глазного яблока.

Противопоказания: мацерация кожи век и ее повреждения в области наложения электродов, дерматиты, обильное слизисто-гнойное отделяемое, эрозии роговицы, выраженные явления раздражения глаза, повышение внутриглазного давления, грубые склеротические изменения сосудов, злокачественные новообразования и индивидуальная непереносимость.

Общие противопоказания: ишемическая болезнь сердца в стадии обострения, первые 3 нед нарушения мозгового кровообращения, кровоточивость или наклонность к ней.

Электростимуляция — применение электрического тока с целью возбуждения или усиления деятельности определенных органов и систем.

Этот метод предполагает воздействие слабыми импульсами электрического тока определенной структуры и последовательности на сенсорный и нервно-мышечный аппараты глаза.

Терапевтический эффект: активациярепаративныхпроцессоввнутриклеточной и тканевой регенерации, увеличение содержания и синтеза белка в клетках, активация регионального и местного кровотока.

Различают 3 основных вида электростимуляции: чрескожную электростимуляцию зрительного анализатора, трансконъюнктивальную электроофтальмостимуляцию и имплантационную электроофтальмостимуляцию.

Показания для чрескожной электростимуляции: атрофии зрительного нерва вследствие нейроинфекции, травм глазницы и черепа, амблиопия у детей, миопия, в том числе высокой степени, дистрофия сетчатки (сухие формы), первичная открытоугольная компенсированная глаукома, нейрогенный кератит.

Противопоказания: опухоли глазницы и глазного яблока, состояния после их удаления, гнойные процессы в глазнице, тромбоз, эмболия центральных вены и артерии сетчатки, некомпенсированная глаукома.

Общие противопоказания: опухоли головного мозга, другие онкологические заболевания, состояние после удаления опухолей, химической и лучевой терапии, беременность (вторая половина), состояние после инфаркта миокарда, инсульта, эписиндром.

Показания к трансконъюнктивальной электростимуляции: нарушения аккомодации (спазм, слабость, начальная пресбиопия), астенопические состояния, дистрофические заболевания сетчатки, атрофии зрительного нерва сосудистого генеза, компенсированная глаукома, парез наружных мышц глаза.

Местные противопоказания: острые заболевания переднего отрезка глаза и обострения его хронических заболеваний, состояния, обусловленные нарушением целости эпителиального покрова роговицы, кровоизлияния в среды и оболочки глазного яблока, отслойка сетчатки и предотслоечные состояния, опухоли глаза и его придатков.

Общие противопоказания: беременность (вторая половина), органические заболевания сосудов головного мозга, сердечной мышцы в стадии декомпенсации, эписиндром, опухоли головного мозга и состояния после их удаления.

Показания к имплантационной электроофтальмостимуляции: частичная атрофия зрительных нервов вследствие опухолей хиазмально-селлярной области, оптико-хиазмальный арахноидит, поражение зрительных нервов в костном канале при черепно-мозговой травме.

Диадинамотерапия — лечение постоянными токами с импульсами полусинусоидальной формы частотой 50 и 100 Гц.

Терапевтический эффект. Ток, модулированный короткими периодами, оказывает аналгезирующее действие, способствует уменьшению отека, кровоизлияний, помутнений стекловидного тела. Ток длинного периода оказывает выраженное трофическое действие.

Показания: кератиты, особенно в сочетании с болевым синдромом, дистрофические и нейротрофические процессы роговицы, эписклериты, увеиты, парезы глазодвигательных мышц.

Противопоказания: свежие кровоизлияния и травмы, а также гнойные воспалительные процессы.

Низкочастотная магнитотерапия — применение с лечебной целью переменных и прерывистых постоянных магнитных полей низкой частоты.

Терапевтический эффект. Магнитные поля обладают выраженным противовоспалительным, аналгезирующим, противоотечным свойством, способствуют улучшению трофики.

Показания к применению переменного магнитного поля: блефариты, кератиты, кератоконус, послеоперационные осложнения, увеиты, дегенерации сетчатки, аккомодационные нарушения, частичная атрофия зрительного нерва, отечный экзофтальм.

Противопоказания: инородные тела внутри глаза, особенно магнитные, склонность к рецидивирующим кровоизлияниям, геморрагические васкулиты, некомпенсированная глаукома, судорожная активность.

Ультравысокочастотная терапия — воздействие на определенные участки тела непрерывным импульсным электрическим полем высокой частоты с лечебной и профилактической целью.

Терапевтический эффект. Изменения направления электрического поля вызывают колебания ионов, вращение дипольных молекул, поляризацию диэлектрических частиц. Эти процессы сопровождаются образованием внутритканевого тепла. Значительно уменьшается сопротивление тканей, и они становятся проницаемыми для энергии высокочастотных колебаний.

Показания: дакриоциститы, флегмоны слезного мешка, ячмени, кератиты, увеиты.

Электрорефлексотерапия — разновидность пунктурной физиотерапии. Этот вид физиотерапии включает воздействие с лечебными и профилактическими целями различными физическими факторами на ограниченные участки человеческого тела, так называемые точки акупунктуры. Они представляют собой проецируемые на кожу участки наибольшей активности системы покровы тела — внутренние органы, осуществляющей важную функцию в процессах физиологической адаптации, иными словами, микрозоны максимальной концентрации нервных элементов. **В** лечебную практику внедрена электро-, фоно-, лазер-, магнито-, вакуумпунктура и др.

Показания: ослабленная аккомодация, прогрессирующая близорукость, амблиопия.

Противопоказания: доброкачественные и злокачественные новообразования, болезни крови и кроветворных органов (геморрагические состояния, нарушение свертываемости крови), беременность (вторая половина), острые инфекционные заболевания, лихорадочные состояния неясной этиологии, хронические инфекционные заболевания в стадии обострения, декомпенсированные заболевания сердца, легких и других внутренних органов, пневмосклероз со склонностью к легочному кровотечению, инфаркт миокарда, активный ревматизм, венозные тромбозы и эмболии в остром периоде, резкое истощение, физическое перенапряжение, островоспалительные процессы опорного аппарата, врожденные уродства ЦНС, воспалительные процессы раковины уха, менструации, прием нейролептиков, а также алкоголя.

Ультразвуковая терапия — применение с лечебной целью механических колебаний высокой частоты (от 20 до 3000 кГц), т.е. выше порога слышимости.

Терапевтический эффект. В результате сменяющих друг друга чрезвычайно сильных положительного и отрицательного давлений, ведущих к сжатию и растяжению тканей, происходят внутритканевое перемещение частиц, изменение их электрического и изоэлектрического состояния. При этом происходит активация биохимических процессов, усиливаются окислительно-восстановительные реакции, повышается напряжение кислорода в тканях. Кроме того, происходят расширение кровеносных сосудов, усиление кровотока в них, стимуляция образования коллатералей. Все это приводит к возбуждению нервных структур с болеутоляющим действием, рассасыванием экссудатов и инфильтратов, а также с активацией репаративных процессов. Ультразвук купирует воспалительную реакцию, резко повышая сорбционные свойства тканей. При излучениях малых интенсивностей — до 0,5 Вт/см^2 ультразвук улучшает гемодинамику, ускоряет окислительно-восстановительные процессы в синаптических образованиях, стимулирует энергообеспечение клетки.

Различают собственно ультразвуковую терапию, фонофорез, фоноэлектрофорез и суперфоноэлектрофорез. Собственно **ультразвуковая терапия** подразумевает влияние ультразвуковых колебаний на глаз или его придаточный аппарат. **Фонофорез** — это введение лекарственных веществ с помощью ультразвука. **Фоноэлектрофорезом** называют сочетание применения ультразвука и постоянного электротока. **Суперфоноэлектрофорез** включает два этапа. На первом этапе проводят облучение глаза ультразвуком, на втором — вводят лекарственное вещество методом электрофонофореза.

Показания к ультразвуковой терапии: инфильтрация роговицы различной этиологии, замедление рассасывания экссудата, хрусталиковых масс, крови в передней камере, интенсивное помутнение стекловидного тела, применение для облегчения проникновения лекарственных веществ в ткани глаза при гнойных и специфических воспалительных процессах в глазу, при дистрофических процессах в сетчатке и зрительном нерве на фоне гипотрофии и пониженной оксигенации.

Противопоказания местные: афакия, рецидивирующие внутриглазные заболевания, прогрессирующая осложненная близорукость, шварты в стекловидном теле, отслойка сетчатки, внутриглазные инородные тела, злокачественные новообразования в глазу.

Противопоказания общие: тяжелые эндокринные дисфункции, психоневрозы, органические заболевания ЦНС, тяжелые формы гипертонической болезни, атеросклероза, беременность (вторая половина), туберкулез легких и злокачественные новообразования.

Инфразвуковая терапия — лечение акустическими колебаниями в диапазоне 16—20 Гц, частота которых настолько низка, что они не воспринимаются ухом.

Терапевтический эффект. Инфразвук улучшает проникновение лекарственных препаратов в ткани глаза, положительно влияет на гидро- и гемодинамику глаза, дает обезболивающий эффект, вызывая анестезию роговицы, снижает внутриглазное давление, улучшает синтез РНК, утилизацию кислорода и активирует обменные процессы в глазу.

Существует 3 методики инфразвуковой терапии: локальное озвучивание тканей глаза и его придаточного аппарата, пневмомассаж (использование переменного давления воздушного инфразвука) и инфразвуковой фонофорез.

Показания к применению локальной инфразвуковой терапии: для локального обезболивания (при аллергии к дикаину) с целью измерения внутриглазного давления, при блефаритах, птозе, парезах наружных мышц глаза, дакриоциститах новорожденных, спазме аккомодации, начальной миопии, бактериальных кератитах и язвах роговицы, отслойке сосудистой оболочки в послеоперационном периоде, рубцах век, конъюнктивы и роговицы, для уменьшения послеоперационного астигматизма после экстракции катаракты, для формирования послеоперационной фильтрационной подушечки у лиц, прооперированных по поводу глаукомы, для лечения отечного экзофтальма, частичной атрофии зрительных нервов, макулодистрофии.

Показания к пневмомассажу: спазм аккомодации и прогрессирующая миопия.

Противопоказания: склонность к кровотечениям, угроза отслойки сетчатки, новообразования органа зрения.

Воздействие лазерным излучением предполагает облучение с лечебной целью определенных участков тела когерентным излучением, получаемым с помощью квантовых генераторов. Термин «лазер» составлен из начальных букв английских слов «Light Amplification by Stimulated of Radiation* — усиление света вынужденным излучением. Когерентное излучение означает однофазность электромагнитных волн, высокую упорядоченность и направленность колебаний.

Терапевтический эффект. Энергия кванта когерентного света слишком мала для разрушения энергетических связей молекулы, но вместе с тем достаточна для возбуждения электрона. При поглощении света клеточной молекулой возникает фотодинамический эффект, который реализуется активацией ядерного аппарата клетки. Стимулируются механизмы антиоксидантной защиты, улучшается микроциркуляция, повышается обмен веществ, усиливается пролиферативная, фагоцитарная и митотическая активность клеток. Для офтальмологической практики весьма важен гипотензивный эффект лазерного излучения вследствие повышения функциональных возможностей эндотелиальных клеток трабекул шлеммова канала и активации диффузии жидкости между сетчаткой и хориоидеей.

Практикуются в основном непосредственное воздействие лазером с помощью специальных устройств и наблюдение лазерного спекла.

Непосредственное воздействие лазером показано при эпителиально-эндотелиальной дистрофии роговицы, хронических воспалительных заболеваниях роговицы, иридоциклитах, вялотекущих увеитах, макулодистрофиях (сухих), гипофункции цилиарного тела и стойкой гипотонии, хронических блефаритах, начальных стадиях ячменя, халазиона.

Противопоказания: абсолютных противопоказаний нет. Относительные противопоказания: выраженная васкуляризация роговой оболочки, дистрофия сетчатой оболочки (серозно-геморрагическая форма).

Применение лазерных спеклов. Лазерный спекл представляет собой картину зернистости, формирующуюся в результате микроинтерференции при освещении когерентным светом шероховатой поверхности. Спеклы оказывают биостимулирующее действие. Механизм этого действия в настоящее время в полной мере не изучен.

Показания: зрительное утомление, астенопия, амблиопия, аккомодационные нарушения.

Противопоказания: лихорадочные состояния, простудные заболевания, острые инфекционные заболевания, случаи эпилептического статуса в анамнезе.

Гипербарическая оксигенация (ГБО) - лечебное и профилактическое применение кислорода под давлением, превышающим атмосферное.

Терапевтический эффект. Это методика оксигенотерапии позволяет в определенной степени управлять кислородным режимом организма путем так называемого насильственного насыщения кислородом жидких сред организма. При ГБО жидкие среды организма (кровь, лимфа, тканевая жидкость) становятся достаточно мощными переносчиками кислорода к клеткам.

Показания к применению ГБО: острые нарушения кровообращения в центральной артерии сетчатки и ее ветвях, центральная хориоретинальная дистрофия, диабетическая ретинопатия, токсическая дистрофия зрительного нерва при отравлении метиловым спиртом, пигментная дегенерация сетчатки.

Ключевые слова

Физиотерапия
Электрофорез
Электроэлиминация
Чрескожная, трансконъюнктивальная, имплантационная электростимуляция
Диадинамотерапия
Низкочастотная магнитотерапия
Электрорефлексотерапия
Точки акупунктуры
Ультразвуковая терапия
Фонофорез
Фоноэлектрофорез
Суперфоноэлектрофорез
Инфразвуковая терапия
Пневмомассаж
Инфразвуковой фонофорез
Лазер
Лазерный спекл
Гипербарическая оксигенация

Вопросы для самоконтроля

1. Какие физические факторы используют в медицине?
2. Какие физиотерапевтические методики используют для лечения глазных болезней?
3. Какие методики лекарственного электрофореза применяют в офтальмологии?
4. Для лечения каких видов глазной патологии применяют электростимуляцию?
5. Какие виды электростимуляции, применяемые в офтальмологии, вы знаете?
6. Каков механизм лечебного воздействия магнитных полей низкой частоты?
7. При каких видах глазной патологии показано применение электрорефлексотерапии?
8. Какие качества инфразвуковой терапии используют в офтальмологии?
9. Какие свойства низкоэнергетического лазера используют в офтальмотерапии?
10. При каких видах глазной патологии показано применение гипербарической оксигенации?

К Н И Г И

издательской группы «ГЭОТАР-Медиа»

КЛИНИЧЕСКИЕ РЕКОМЕНДАЦИИ.

ОФТАЛЬМОЛОГИЯ

Под редакцией
Л. К. Мошетовой, А. П. Нестерова,
Е.А. Егорова

Год издания: 2006
объем: 256 с.
обложка

Книга предназначена офтальмологам, терапевтам, студентам старших курсов медицинских вузов.

Издание содержит клинические рекомендации по наиболее распространенным глазным болезням, подготовленные Ассоциацией офтальмологов России.

В настоящий сборник включены 12 рекомендаций по наиболее распространенным офтальмологическим заболеваниям, которые разработаны ведущими специалистами и предназначены для врачей-офтальмологов.

Клинические рекомендации — систематически разработанные документы, описывающие алгоритмы действий врача по диагностике, лечению и профилактике заболеваний и помогающие ему принимать правильные клинические решения. Клинические рекомендации, основанные на доказательной медицине, предназначены для внедрения в повседневную клиническую практику наиболее эффективных и безопасных медицинских технологий (в том числе лекарственных средств), они препятствуют принятию решений о необоснованных вмешательствах и, таким образом, способствуют повышению качества медицинской помощи. Клинические рекомендации становятся также базовым документом, на основании которого строится система непрерывного медицинского образования.

Адрес издательской группы «ГЭОТАР-Медиа»:
119828, Москва, ул. Малая Пироговская, 1а,
тел./факс: (495) 101-39-07

К Н И Г И

издательской группы ссГЭОТАР-Медиа»



НЕОТЛОЖНАЯ ОФТАЛЬМОЛОГИЯ

Под редакцией
ЕЛ. Егорова

Год издания: 2005
объем 272 с.
обложка

Книга предназначена студентам медицинских вузов, интернам и ординаторам.

В небольшой по формату книге собраны самые необходимые сведения по неотложной офтальмологии.

В учебном пособии представлены наиболее часто встречающиеся неотложные состояния различных отделов глаза и причины, приводящие к развитию патологии. Описаны клинические проявления и критерии оценки тяжести неотложных состояний и осложнения, которые они могут вызвать.

Показаны современные подходы как к консервативному, так и к хирургическому методу лечения этих состояний, начиная с оказания помощи на доврачебном этапе. Дана дифференциальная диагностика острых состояний. Картина дополняется цветными фотографиями высокого качества.

Рекомендовано УМО по медицинскому и фармацевтическому образованию вузов России в качестве учебного пособия для студентов медицинских вузов, обучающихся по специальностям «Лечебное дело».

Адрес издательской группы «ГЭОТАР-Медиа»:
119828, Москва, ул. Малая Пироговская, 1а,
тел./факс: (495) 101-39-07

В Н И М А Н И Е !

ГДЕ И КАК КУПИТЬ КНИГИ
издательской группы «ГЭОТАР-Медиа»

В книжных магазинах «Медкнигасервис» *(по издательской цене)*

Москва, ул. Трубецкая, 8,
здание ММА им. И.М. Сеченова
(м. «Фрунзенская»).
Тел./факс: (495) 245-86-21
E-mail: sales@geotar.ru
http://www.geotar.ru

Москва, ул. Островитянова, 1,
здание РГМУ, учебный вход
(м. «Коньково» или «Юго-Западная»).
Тел.: (495) 434-55-29
E-mail: sales@geotar.ru
http: //www. ge otar. ru

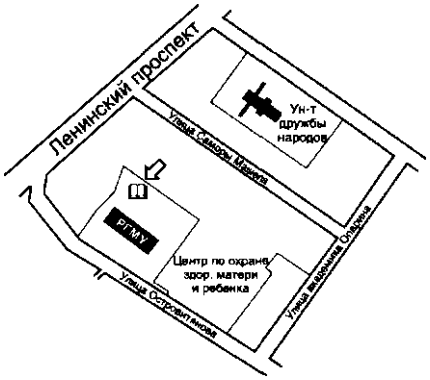

- Книга — почтой *(по ценам каталога «Книга — почтой»)*
  (495) 703-94-00, e-mail: bookpost@geotar.ru
- Интернет-магазин www.geotar.ru
- В магазине «Дом медицинской книги», а также в специализированных отделах крупнейших книжных магазинов Москвы и других городов РФ *(цена договорная)*

- ТД «Медкнигасервис»
  Москва, ул. Малая Пироговская, 1а. Тел./факс: (495) 101-39-07
  e-mail: sales@geotar.ru; rozov@geotar.ru, www.geotar.ru

При покупке более чем на 10 ООО руб. предусмотрены СКИДКИ

Адрес издательской группы «ГЭОТАР-Медиа»:

119828, Москва, ул. Малая Пироговская, 1а,
тел./факс: (495) 101-39-07, 246-42-56/60, 248-11-23.

Учебное издание

Гундорова Роза Александровна
Гусева Марина Раулевна
Сидоренко Евгений Иванович и др.

ОФТАЛЬМОЛОГИЯ

Под редакцией
Евгения Ивановича Сидоренко

Подписано в печать 17.05.06
Формат 70x108 1/16. Бумага офсетная. Печать офсетная.
Объем 25,5 п.л. Тираж 2000 экз. Заказ № 763

Издательская группа «ГЭОТАР-Медиа». 119828, Москва,
ул. Малая Пироговская, 1а, тел.: (495) 101-39-07,
e-mail: info@geotar.ru, http://www.geotar.ru

Отпечатано в ООО «Чебоксарская типография № 1».
428019, г. Чебоксары, пр. И. Яковлева, 15.

ISBN 5-9704-0083-1

ИЗДАТЕЛЬСКАЯ ГРУППА
ГЭОТАР-Медиа

Учебная литература для медицинских вузов

Анестезиология и реаниматология / Под ред. ОА. Долиной, 2008.
Анатомия *чвповека* / Под ред. Л.Л. Колесникова, СС. Михайлова, 2004.
Английский язык для студентов-медиков, И.Ю. Марковина и др., 2005.
Английский язык для фармацевтов / Под ред. И.Ю, Марковиной, 2006.
Биохимия / Под ред. Е.С. Северина, 2005.
Биозтика / Под ред. ПВ. Лопатина, 2005.
Внутренние болезни: В 2 т* / Под ред. А.И. Мартынова и др„ 2005.
Врачебные методы диагностики. В.Г Кукес, В.Ф. Маринина и др., 2006.
Гинекология / Под ред. Г.М. Савельевой, В.Г Бреусенко, 2005.
Гистология. Учебник-атлас / Под ред. Э.Г Улумбекова, ЮА. Челышева, 2003,
Гистология. Комплексные тесты: ответы й пояснения / Под ред. СЛ. Кузнецова, 2003
Деловое общение. П,И. Сидоров и др. 2004.
Детская оториноларингология. *МР.* богомильский, ВР. Чистякова, 2002.
Детские болезни: В 2 т А.М. Запруднов и др., 2004.
Детские болезни / Под ред. А.А, Баранова, 2004.
Диагноз при сердечно-сосудистых заболеваниях /
Под ред. **ЭД4,** Денисова, С Г Гороховой, 2005.
Инфекционные болезни и эпидемиология, В,И. Покровский и др., 2004.
Инфекционные болезни и эпидемиология, койтрольные тестовые
задания для самоподготовки, В.И. Покровский и др.* 2004.
Клиническая биохимия / ***Под рея*** В.А. Ткачука, 2004;

Немецкий язык для стоматологических факультетов медицинских вузов.
Э.З. Петрова, АХ Курьянов / Под ред. В.А. Кондратьевой 2005.
Немецкий язык для студентов-медиков. В.А. Кондратьева, Л.Н. Григорьева, 2004
Немецкий язык для студентов-медиков. Повышенный уровень
профессионального общения в устной и письменной формах.
В.А. Кондратьева, О.А. Зубанова, 2002.
Неотложная офтальмология / Под ред. Е.А. Егорова, 2005.
Нормальная физиология. Р.С Орлов, А.Д. Ноздрачев, 2005.
Общая химия. В.А. Попков, СА. Пузаков, 2006.
Общая хирургия. В.К. Гостищев, 2005.
Общая хирургия. СВ. Петров, 2005.
Общая гигиена / Под ред. А.М. Большакова, В.Г Маймулова.
Общественное здоровье и здравоохранение. Ю,П. Лисицын, 2002.
Общий уход за больными в терапевтической клинике.
В.Н. Ослопов, О.В. Богоявленская, 2005.
Онкология / Под ред. В,И. Чиссова, 2006.
Основные процессы химического синтеза биологически активных веществ.
Б.В. Пассет, 2002.
Основы высшей математики и математической статистики.
И.В. Павлушков и др., 2005.
Основы иммунопрофилактики и иммунотерапии инфекционных болезней.
Н.В. Медуницын, В.И. Покровский, 2005,
Офтальмология / Под ред. Е.И. Сидоренко, 2005.
Практикум по судебной стоматологии.
Г.А. Пашинян, Г.М. Харин, ПО. Ромодановский, 2006.
Психиатрия и наркология. Н.Н. Иванец и др., 2006.
Применение методов статистического анализа для изучения общественного
здоровья и здравоохранения / Под ред. В.З. Кучеренко, 2005.
Учебный комплекс по патофизиологии
Патофизиология: В 2 т. П.Ф. Литвицкий, 2003,
Задачи и тестовые задания по патофизиологии. П.Ф. Литвицкий, 2002.
Руководство к занятиям по патофизиологии. П.Ф. Литвицкий, 2002.
Прикладная фармакоэкономика. В.И. Петров и др., 2005.
Пропедевтика внутренних болезней. Н.А. Мухин, В.С. Моисеев, 2005.
Психиатрия и наркология. Н.Н. Иванец, Ю.Г Тюльпин, В.В. Чирко и др., 2006.
Психология управления. Практикум / Под ред. Н.Д. Твороговой, 2001.
Руководство к лабораторным занятиям по биологической химии.
Д.М, Зубаиров и др., 2005.
Руководство к практическим занятиям по эпидемиологии
инфекционных болезней. ВД Покровский, Н.И. Брико, 2006.
Руководство по медицинской этике. Джон Р. Уильяме / Под ред. Ю.М. Лопухина
Б.Г Юдина, Л.А. Михайлова, 2006.
Наглядная кардиология. Ф. Аронсон, Дж. Вард, Г Винер /
Под ред. СЛ. Дземешкевича, 2005.
Стоматология. Н.Н. Бажанов, 2002.

ИЗДАТЕЛЬСКАЯ ГРУППА
ГЭОТАР-Медиа

Учебная литература для медицинских вузов

Спортивная медицина. В.А. Епифанов, 2006.
Тесты по фармакологии. В.М. Брюханов, Я.Ф. Зверев, И.Е. Госсен, 2004.
Токсикологическая химия / Под ред. Т.В. Плетеневой, 2006.
Травматология и ортопедия. Г.П. Котельников и др., 2006,
Учебный комплекс по судебной медицине
Учебное пособие для практических занятий по судебной медицине / Под ред. Ю.И. Пиголкина, 2004.
Задачи и тестовые задания по судебной медицине / Под ред. Ю.И. Пиголкина, 2004.
Справочник лекарственных средств с типовыми фармстатьями для отработки навыков и умений выбирать лекарственные средства больным с различными заболеваниями / Под ред. Р.У. Хабриева, 2005
Судебная медицина в схемах и рисунках. Г.А. Пашинян, П.О. Ромодановский, 2004.
Терапевтическая стоматология: В 3 т. / Под ред. Г.М. Барера, 2005.
Техническая термодинамика и теплотехника. Л,С. Мазур, 2003.
Топографическая анатомия и оперативная хирургия: В 2 т. В.И. Сергиенко, Э.А. Петросян, И.В. Фраучи, 2005.
Управление и экономика здравоохранения. А.И. Вялков, Б.А. Райзберг, Ю.В. Шиленко, 2004.
Урология / Под ред. Н.А> Лопаткина, 2005.
Фармакология. В.В. Майский, 2004.
Фармакология. Д.А. Харкевич, 2005.
Фармакология / Под ред. Р.Н. Аляутдина, 2005.
Фармакотерапия с основами фитотерапии. Е.Е. Лесиовская, 2003.
Фармацевтическая химия / Под ред. А.П. Арзамасцева, 2005.
Философия. Ю.М. Хрустал ев, 2005.
философия науки и медицины. , Ю.М. Хрусталев, Г.И. Царегородцев, 2005.
Философия медицины / Под ред. Ю.Л. Шевченко, 2004.
Хирургические болезни детского возраста: В 2 т. / Под ред. Ю.Ф. Исакова, 2004.
Хирургические болезни: В 2 т. / Под ред. В.С. Савельева, А.И. Кириенко, 2005.
Экономика здравоохранения / Под ред. А.В. Решетникова, 2004.
Эпидемиология. В.В. Власов, 2005.
Юридические основы деятельности врача. Медицинское право. Уч. пособие в схемах и определениях / Под ред. Ю.В. Сергеева, И.Ю. Григорьева, Ю.И. Григорьева, 2006.
Fundamentals of bioorganic Chemistry (Биоорганическая химия). С.Э. Зурабян, 2004.
General surgery. V.R. Gostishcev, 2003.
Internal diseases propedeutics. V.T. Ivashkin, A.V. Okhlobystin, 2005.

Учебники для медицинских училищ и колледжей

Психология. И.В. Островская, 2006.
Сестринское дело в хирургии. В.Г Стецкж, 2003.
Фармакология с общей рецептурой. В.В. Майский, 2004.
Фармакология с общей рецептурой. Д.А. Харкевич, 2001
Эпидемиология и инфекционные болезни.
В.И. Покровский, Т.Е. Лисукова, 2003.

Атласы

Атлас анатомии человека. Ф. Неттер: Пер. с англ., 2003.
Атлас ЛОР-заболеваний. Т.Р. Булл: Пер. с англ., 2005.
Атлас патологии глазного дна.
Л.А. Кацнельсон, В.С. Лысенко, Т.И. Балишанская, 2004
Дифференциальная диагностика в неврологии и нейрохирургии:
СА. Цементис: Пер. с англ,; Под ред. Е.И. Гусева, 2005.
Оперативная гинекология: Атлас.
Х.А. Хирш, О. Кезер, Ф.А. Икле: Пер. с англ. 2004.
Оперативная урогинекология. В.Г Херт: Пер. с англ., 2003.
Оперативная урология: Атлас. Ф. Хинман: Пер. с англ. 2003.
Пропедевтика внутренних болезней: Атлас.
Б. Бейтс: Пер. с англ. 2003.
Атлас детской и подростковой гинекологии.
Ю.Э, Миттаг А.С Вольф: Пер, с нем.; Под ред. В.И. Кулакова, 2004>

Адрес издательской группы:
119828, Москва, уд. Малая Пироговская, 1а.
Тел./факс: (495) 101-39-07
http://www.ge0t9r.ru

Фирменные магазины;
Москва, ул Трубецкая, 8.
ММА им. И М. Сеченова (м> «Фрунзенская»),
Тел./факс: (495) 245-86-21
Москва, ул. Островитянова» 1.
здание РГМУ, учебный вход
(м. «Коньково» или м, «Юго-Западная*).
Тел./факс: (495) 434-55-29

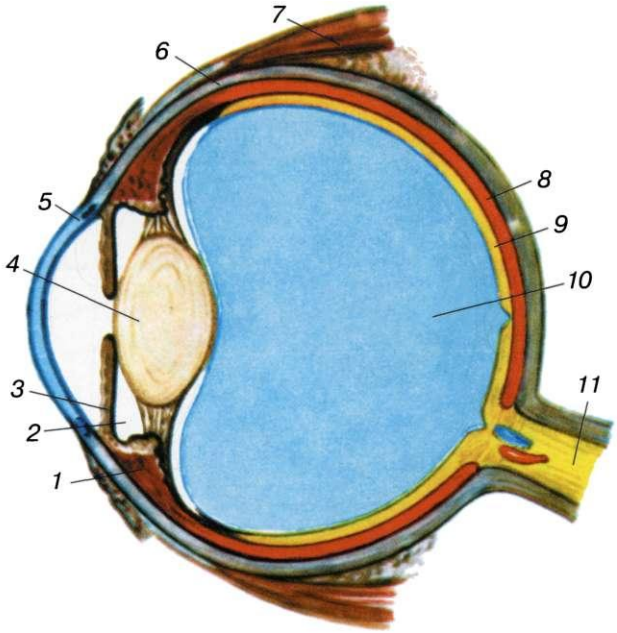

Рис. 4. **Глазное яблоко (сагиттальный разрез).**
1 **- цилиарное тело; 2 - задняя камера;** ***3*** **- радужка; 4 - хрусталик; 5 - роговица;** ***6*** **склера; 7 верхняя прямая мышца;** ***8*** **собственно сосудистая оболочка (хориоидея);** ***9*** **- сетчатка;** ***10*** **- стекловидное тело;** ***11*** **- зрительный нерв.**



Рис. 5. **Строение сетчатки.**
1 **- склера; 2 - хориоидея;** ***3*** **- мембрана Бруха; 4 - нейроэпителий;** ***5*** **- биполярные клетки;** ***6*** **- ганглиозные клетки.**

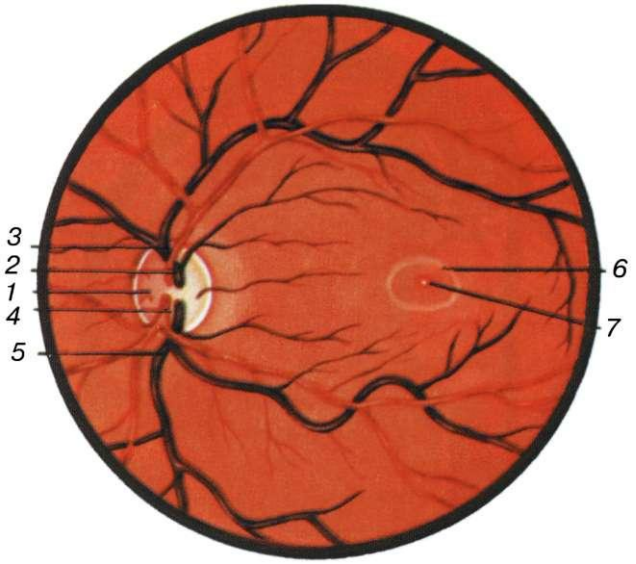

Рис, 6. Глазное дно.
1 **диск зрительного нерва;** ***2*** **- верхняя ветвь центральной вены сетчатки;** ***3*** **- верхняя ветвь центральной артерии сетчатки;** 4 **- нижняя ветвь центральной артерии сетчатки;** ***5*** **- нижняя ветвь центральной вены сетчатки;** ***6*** **- желтое пятно;** 7 **- центральная ямка желтого пятна.**

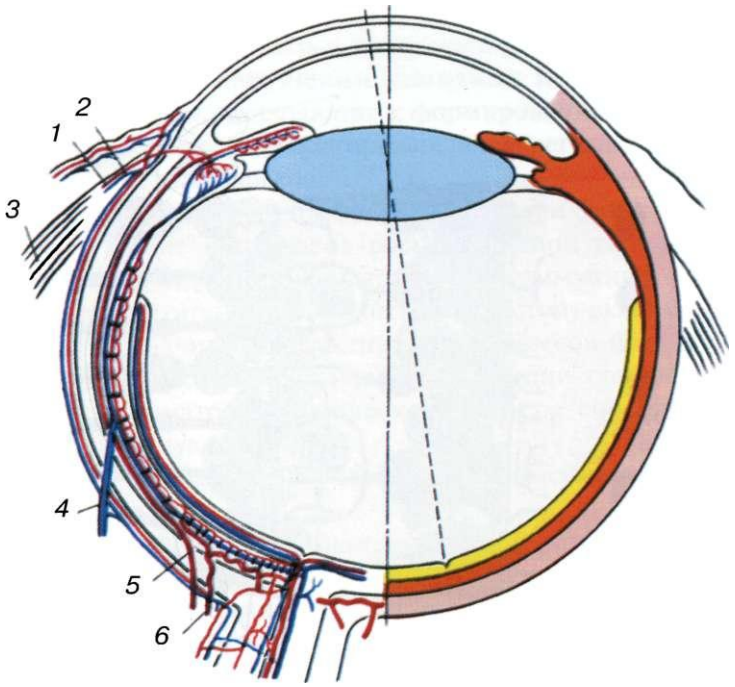

Рис. 8. Сосудистая система глаза.
1 **- передняя цилиарная артерия;** ***2*** **- передняя цилиарная вена;** ***3*** **- внутренняя прямая мышца;** 4 **- водоворотная вена;** ***5*** **- задняя длинная цилиарная артерия;** ***6*** **- задняя короткая цилиарная артерия.**

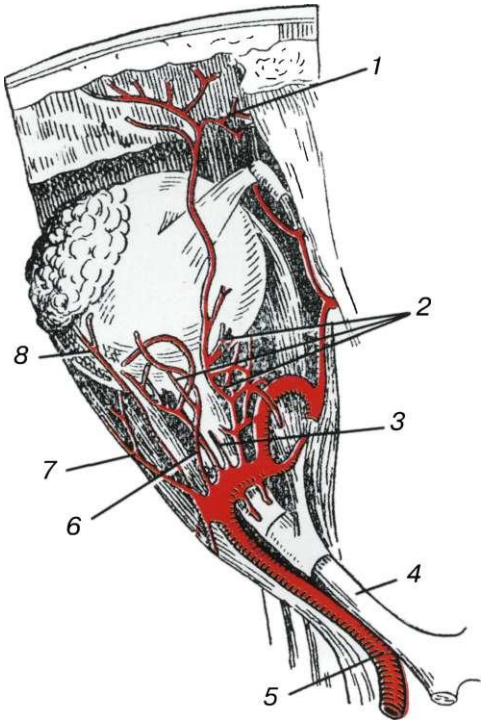

Рис. 14. **Артерии глаза и глазницы.**
1 **медиальная артерия век;** ***2*** **задние короткие цилиарные артерии;** 3 **центральная артерия сетчатки;** 4 **зрительный нерв;** 5 **глазничная артерия;** ***6*** **- задняя длинная цилиарная артерия;** 7 **мышечная артерия;** ***8*** **слезная артерия.**

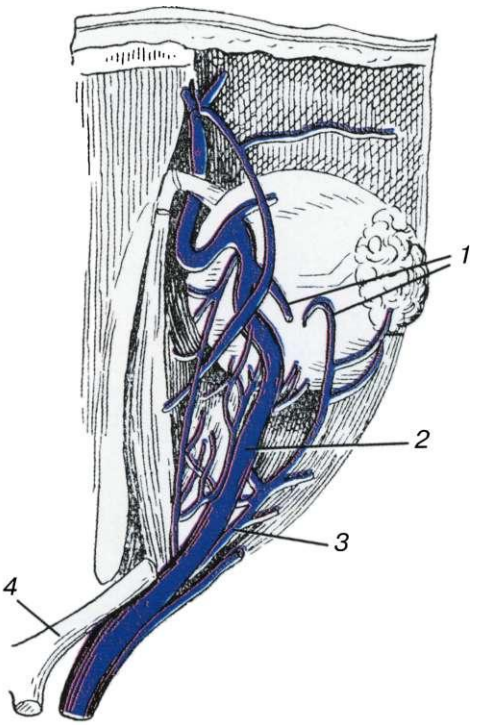

Рис. 15. **Вены глаза и глазницы.**
1 **- вортикозные вены;** ***2*** **- верхняя глазничная вена;** ***3*** **- нижняя глазничная вена;** 4 **- зрительный нерв.**

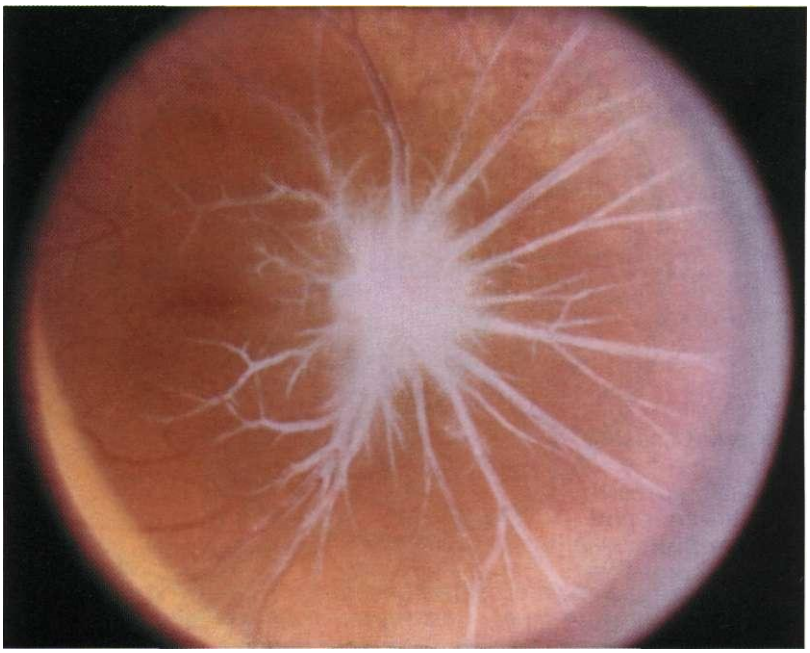

Рис. 21. **Симптом медной и серебряной проволоки при артериальной гипертензии.**

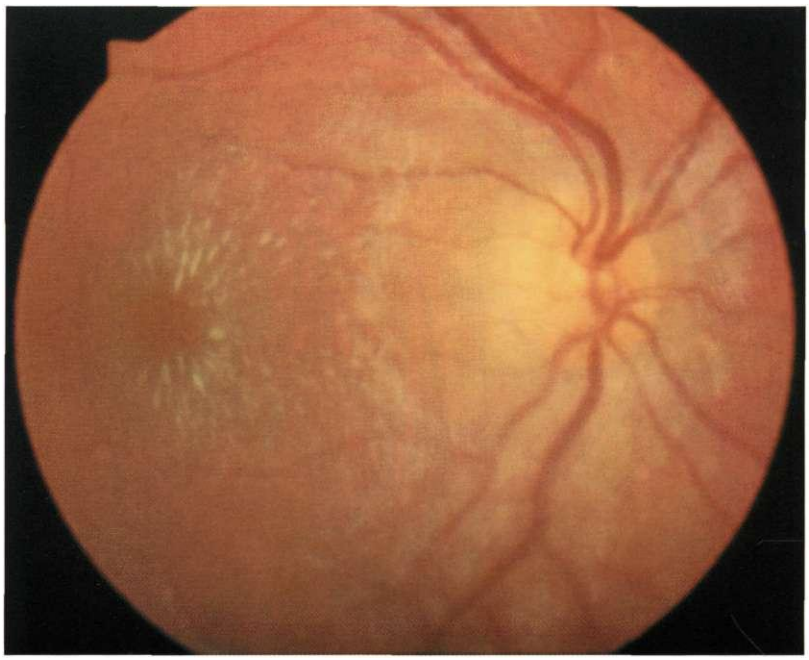

Рис. 23. **Злокачественная гипертензия. Фигура многолучевой звезды в макулярной области**

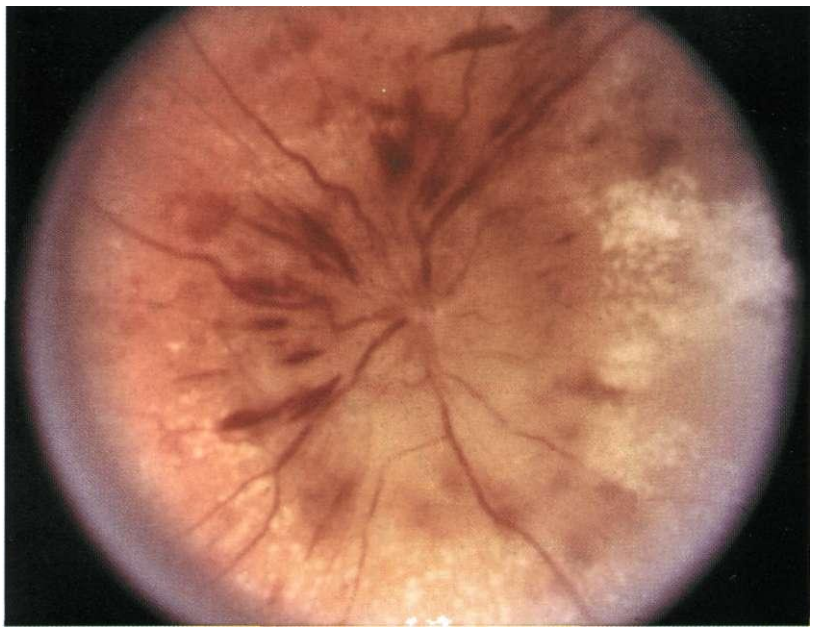

Рис. 24. **Злокачественная гипертензия. Застойный диск зрительного нерва. Пре-ретинальные и ретинальные кровоизлияния.**

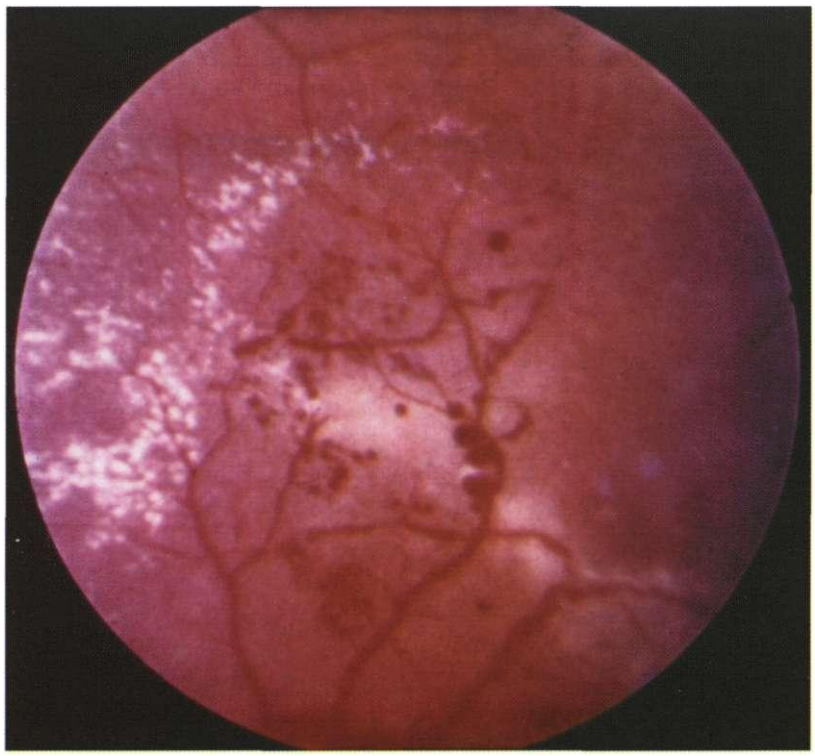

Рис. 25. **Диабетическая ретинопатия.**

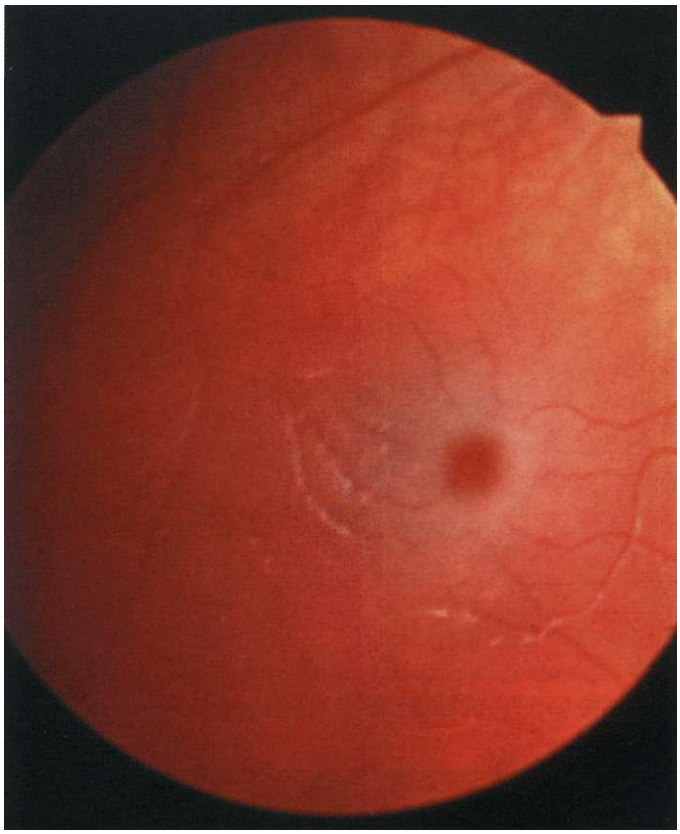

Рис. 26. **Болезнь Нимана-Пика. Симптом вишневой косточки на глазном дне.**



Рис. 27. **Альбинизм (общий вид).**

Рис. 28. **Катаракта диабетическая. Многочисленные помутнения хрусталика в виде хлопьев и точек.**

Рис. 30. **Офтальмоскопия с помощью электрического офтальмоскопа.**

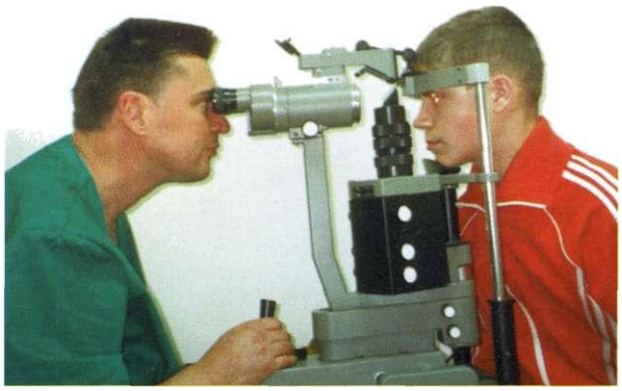

Рис. 31. Исследование глаза с помощью щелевой лампы.

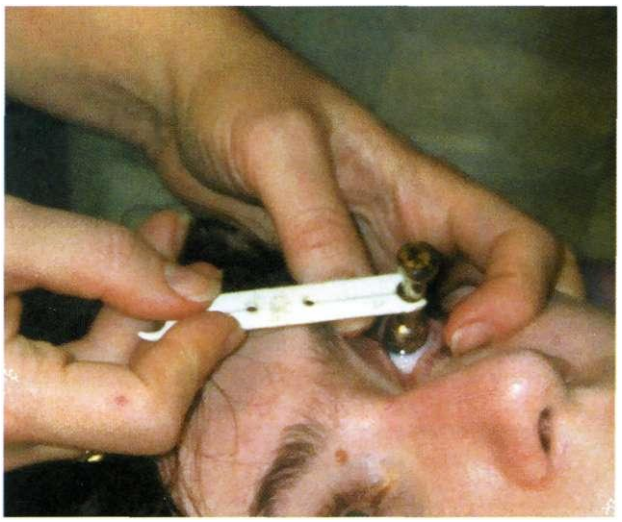

Рис. 34. Тонометрия по А.Н. Маклакову.

Рис. 35. Ультразвуковой А-сканер для измерения переднезаднего размера глазного яблока, глубины передней камеры, толщины хрусталика «Humphrey instruments inc.».

Рис, 36. Исследование сосудов и тканей глазного дна с помощью фундускамеры.

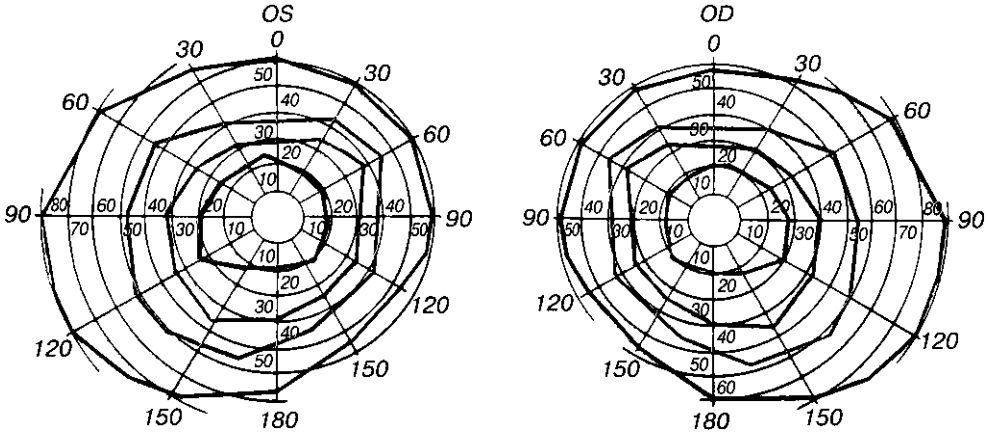

Рис. 38. Нормальные границы полей зрения для белого и хроматических цветов.

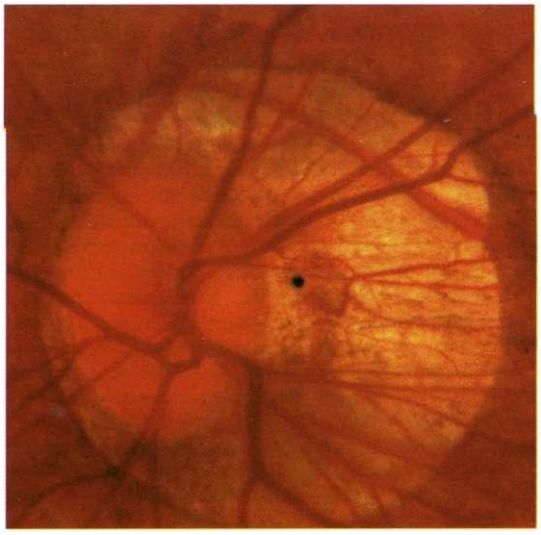

Рис. 44. Близорукость. На глазном дне миопический конус.

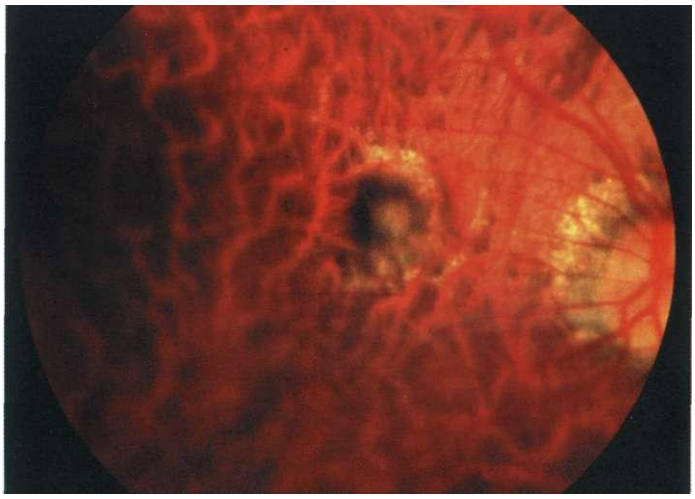

Рис. 45. **Близорукость. В макулярной области пятно Фукса.**

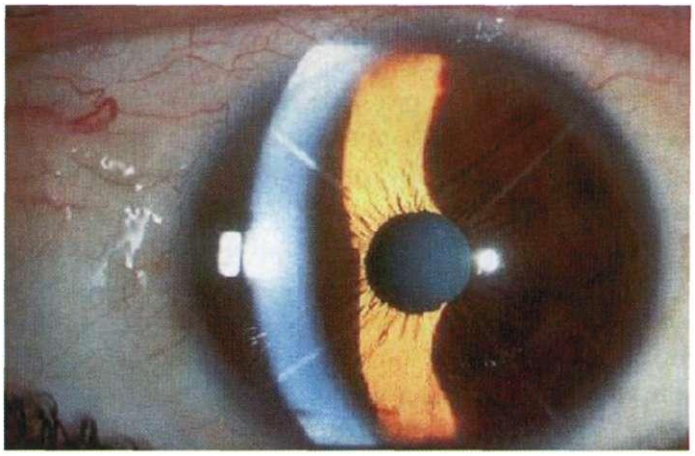

Рис. 47. **Общий вид роговицы после радиальной кератотомии.**

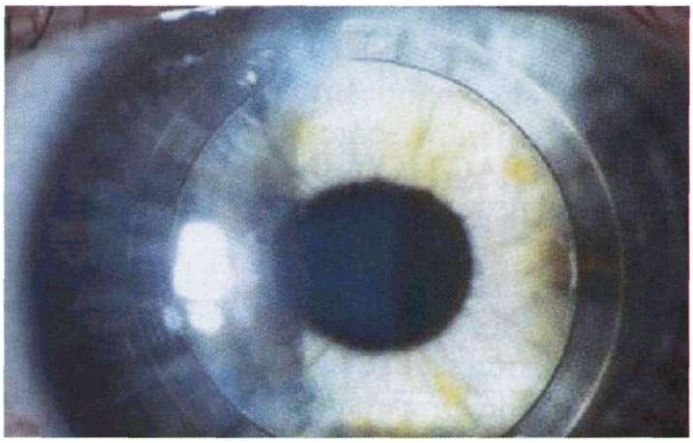

Рис. 48. **Общий вид роговицы после кольцевой кератопластики.**

Рис. 50. **Набор оптических линз.**

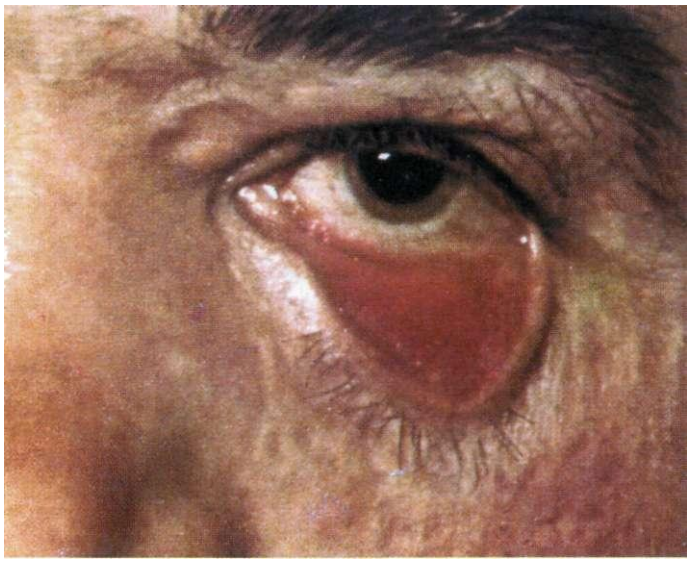

Рис. 53. **Рубцовый выворот нижнего века.**

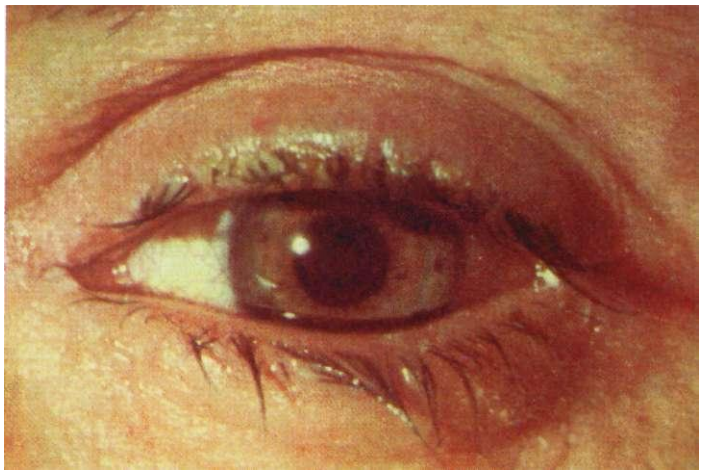

Рис. 54. Блефарит век.

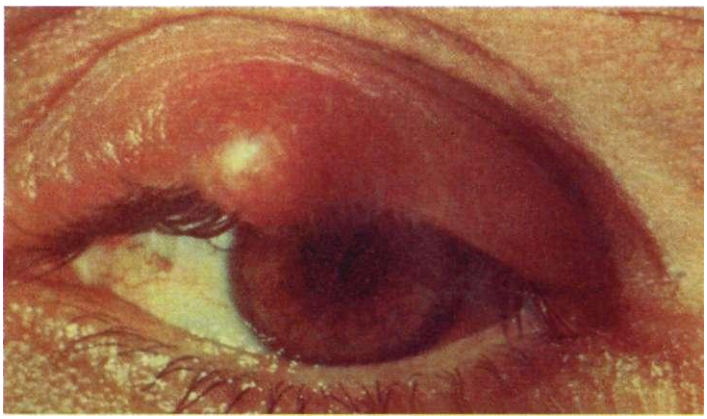

Рис. 55. Ячмень верхнего века.

Рис. 56. Халазион верхнего века (вид с наружной стороны).

Рис. 58. **Ксантелазма век.**

Рис. 59. **Острый дакриоаденит**

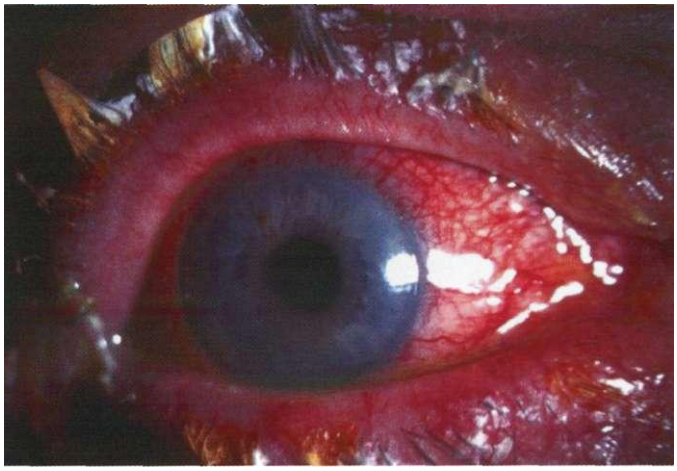

Рис. 60. Острый бактериальный конъюнктивит.

Рис. 61. Гонококковый конъюнктивит.

Рис. 62. Вирусный конъюнктивит.

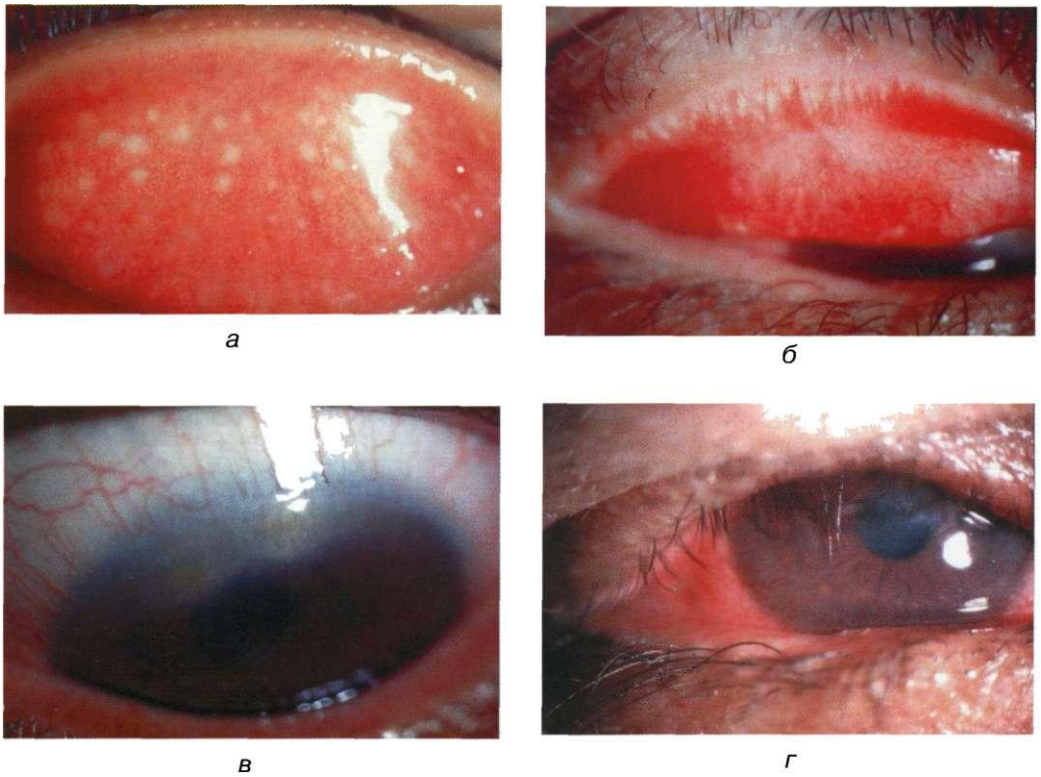

Рис. 63. **Трахома (стадии развития процесса).**
а - острый фолликулярный конъюнктивит; *б* - рубцевание конъюнктивы; *в* - образование трахоматозного паннуса; г - трихиаз.

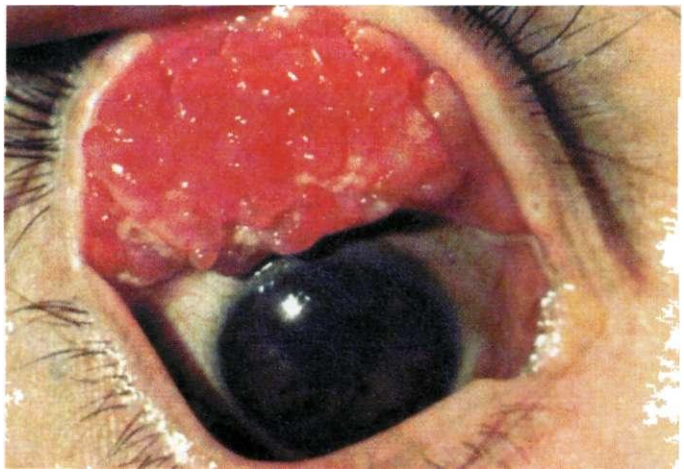

Рис. 64. **Весенний конъюнктивит.**

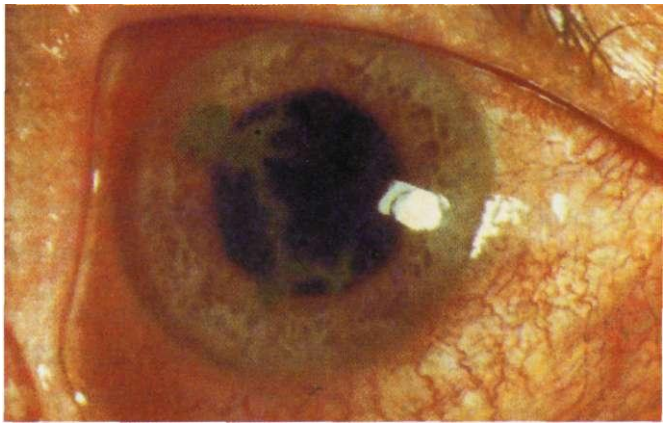

Рис. 65. Герпетический древовидный кератит. Инфильтрат роговицы окрашен раствором флюоресцеина в зеленый цвет.

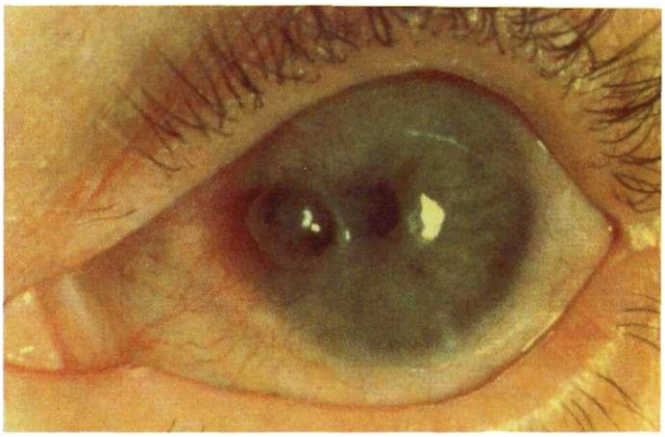

Рис. 66. Перфоративная язва роговицы.

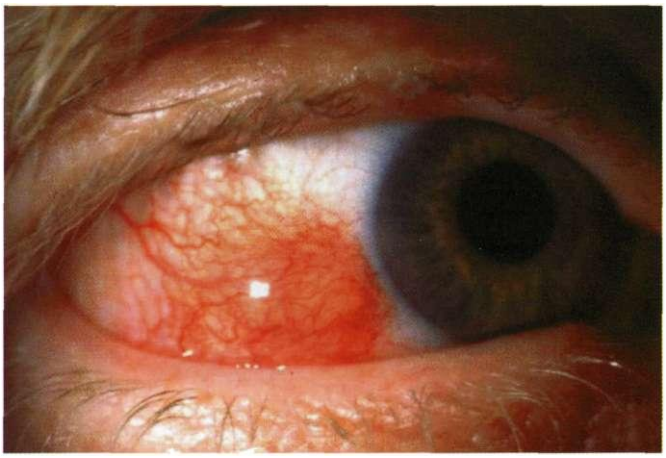

Рис. 67. Эписклерит.

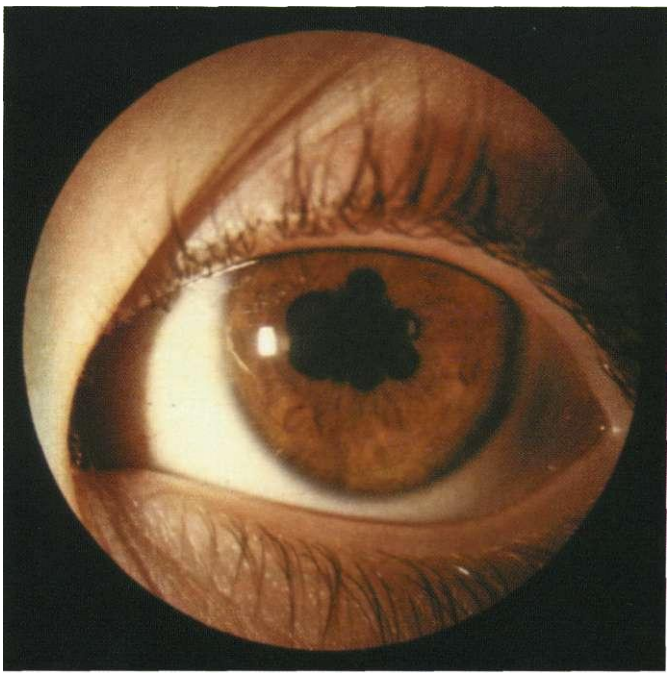

Рис. 68. **Иридоциклит. Зрачок звездчатой формы.**

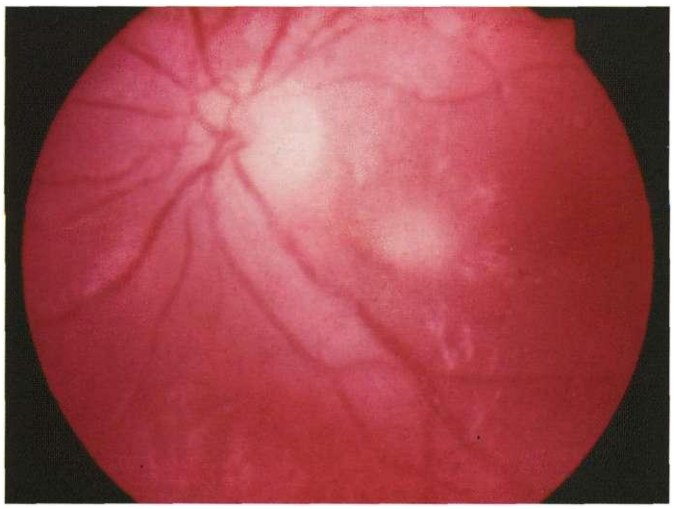

Рис. 69. **Активный хориоретинит. У диска зрительного нерва и по ходу сосудистого пучка очаг с нечеткими контурами.**

Рис. 70. **Токсоплазмоз. Старые хориоретинальные очаги на глазном дне.**

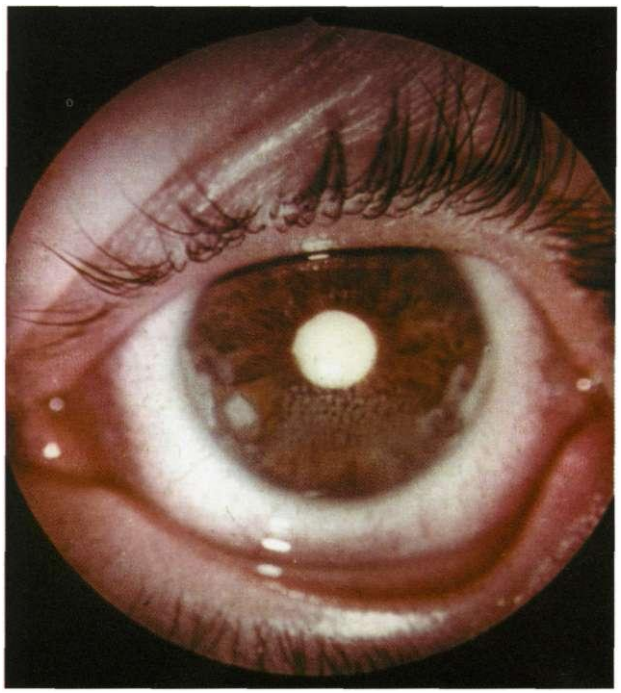

Рис. 71. Ревматоидный увеит. Белесоватые участки дистрофии на роговице. Помутнение хрусталика.

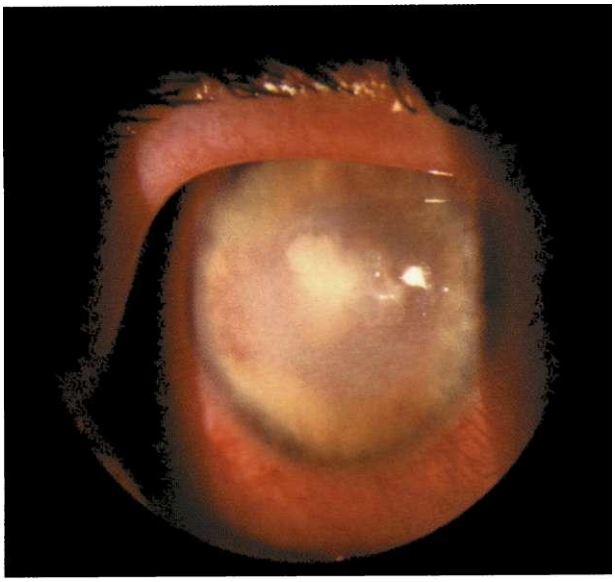

Рис. 72. Эндофтальмит

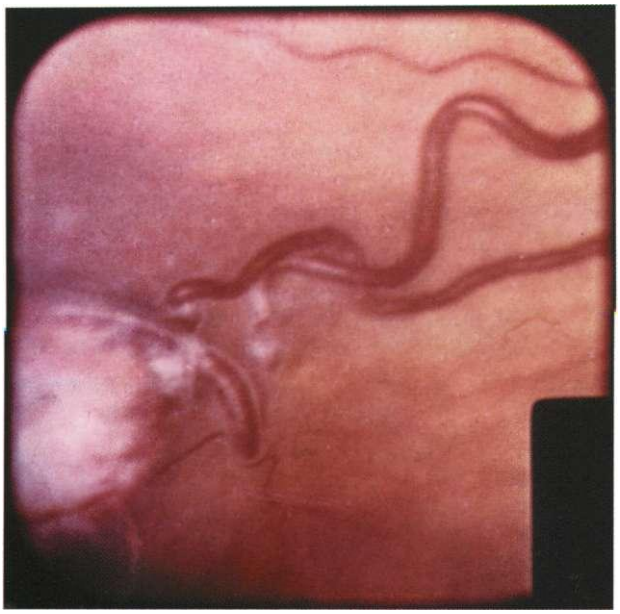

Рис. 73. Ангиоматоз сетчатки (болезнь Гиппель-Линдау). Извитые сосуды на периферии глазного дна.

Рис, 75. Пигментная дистрофия сетчатки. На глазном дне черные пигментированные образования.

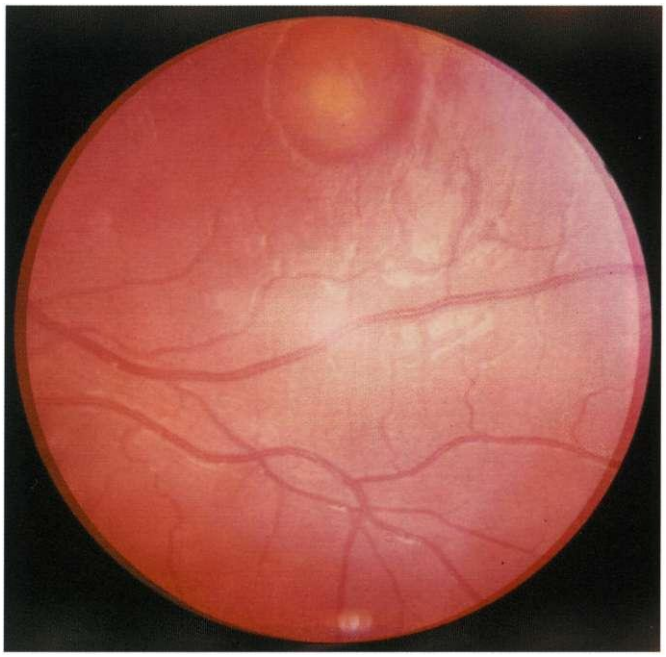

Рис. 76. Желточная дистрофия сетчатки. В макулярной области округлый, желтовато-оранжевый проминирующий очаг, напоминающий желток яйца.

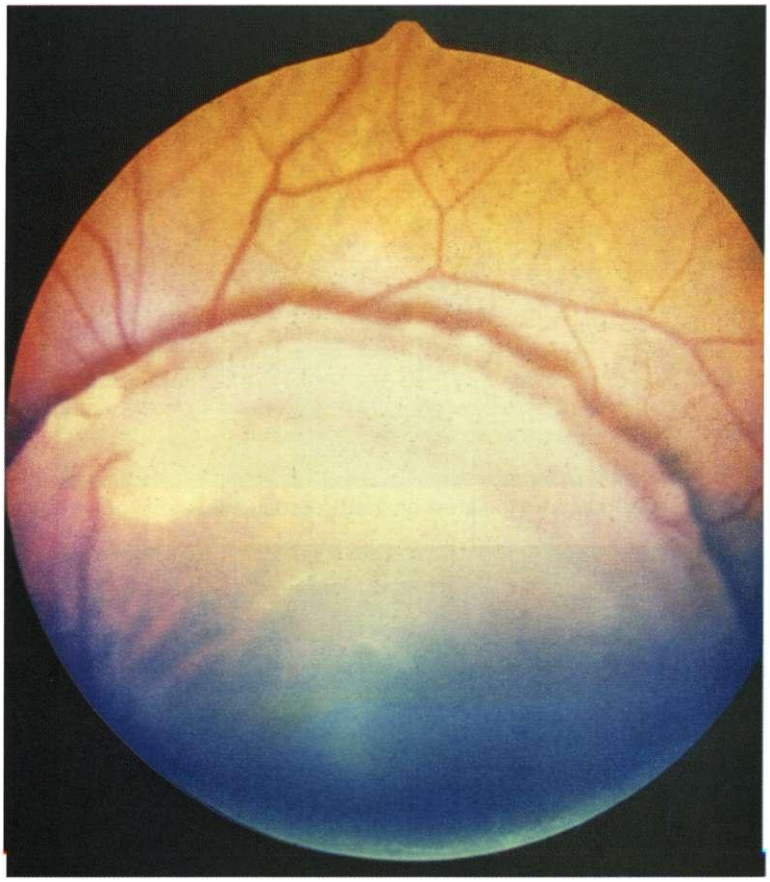

Рис. 77. Глазное дно при отслойке сетчатки.

Рис. 78. Глазное дно ребенка с рубцовой фазой ретинопатии недоношенных, 2-я стадия симптома «кометы», твердый экссудат в макулярной области.

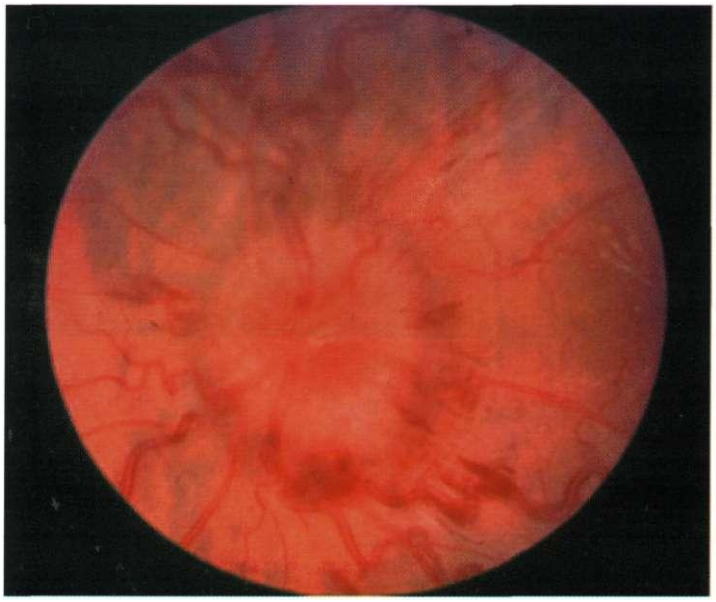

Рис. 79. Застойный диск зрительного нерва. Гиперемия, отек и проминенция в стекловидное тело диска зрительного нерва. Вены сетчатки расширены, извиты.

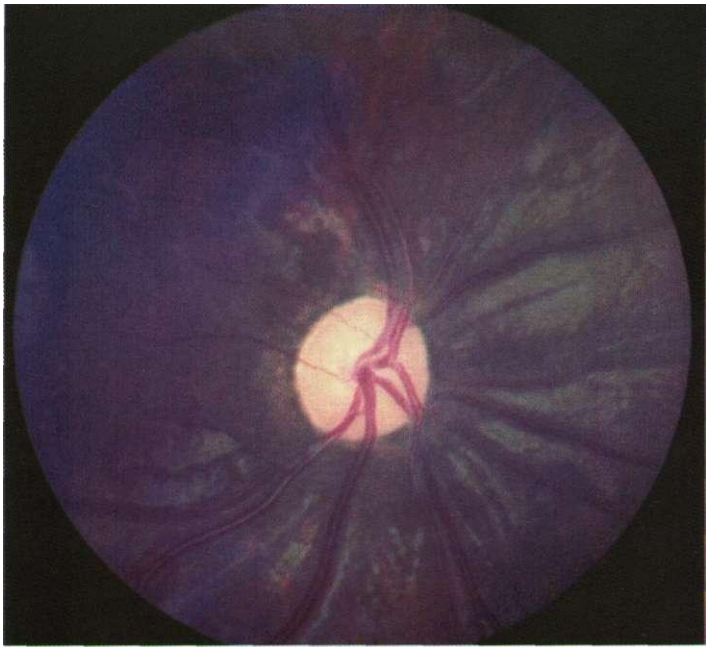

Рис. 80. Атрофия зрительного нерва. Диск зрительного нерва бледный, контуры его четкие.

Рис. 81. Глиома зрительного нерва. Глазная щель расширена, экзофтальм.

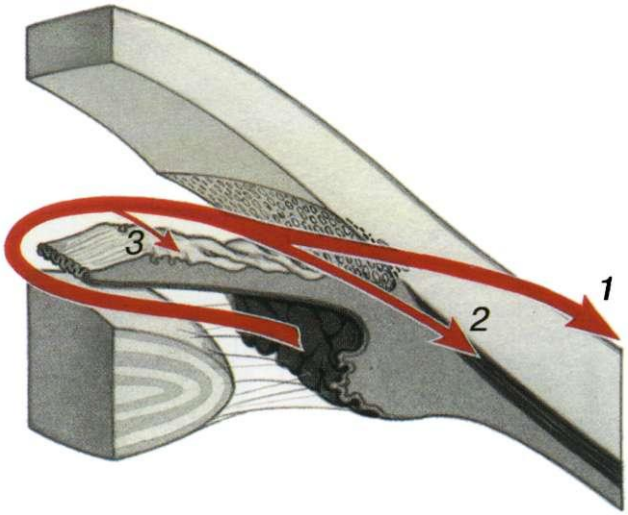

Рис. 82. Пути оттока внутриглазной жидкости.
/ - основной отток; *2* - увеосклеральный отток; *3* - отток через радужку.

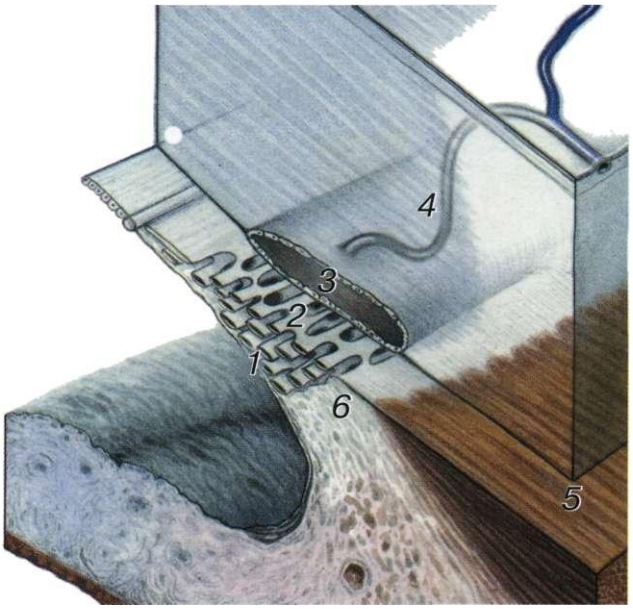

Рис. 83. Строение переднего отдела глаза.
/ - трабекулярная ткань; *2* - корнеосклеральные трабекулы; *3* - шлеммов канал; 4 - интрасклеральное венозное сплетение; *5* - волокна ресничной мышцы; б - склеральная шпора.

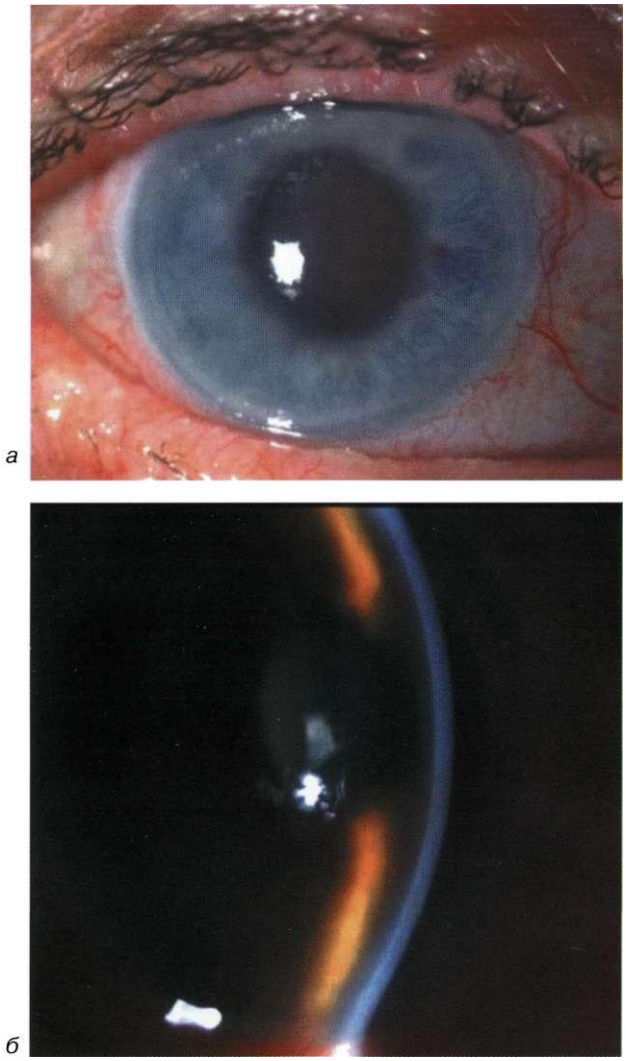

Рис. 84. Острый приступ глаукомы.
а - отек роговицы; *б* - цилиарная инъекция глазного яблока, мелкая передняя камера.

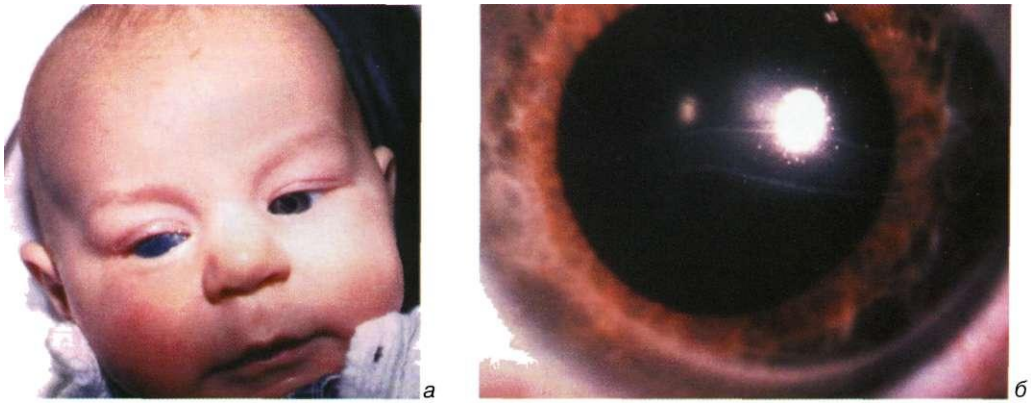

Рис. 85. Врожденная односторонняя глаукома, *а* - лицо больного; *б* - разрывы десцеметовой оболочки.

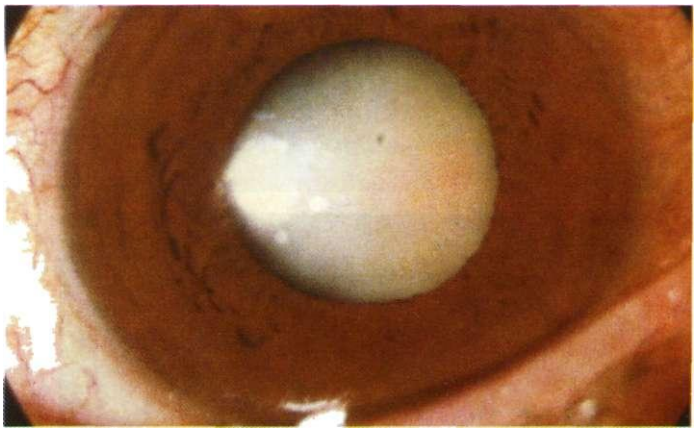

Рис. 88. Старческая катаракта.

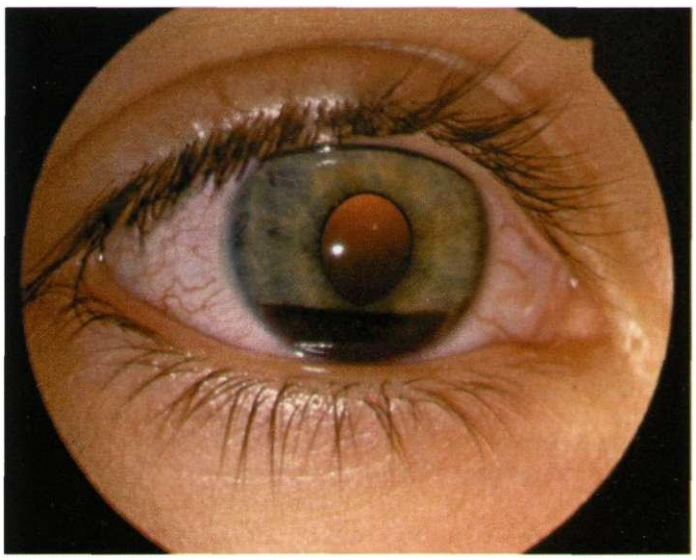

Рис. 89. Гифема. Кровоизлияние в переднюю камеру.

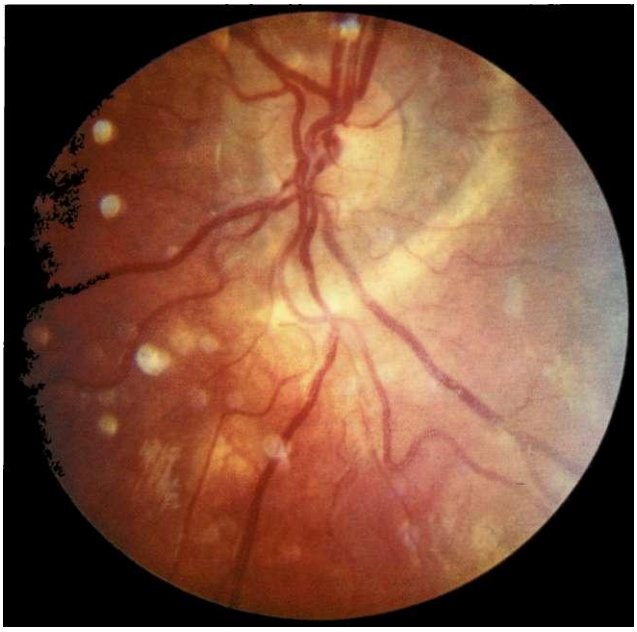

Рис. 90. Глазное дно при разрыве сосудистой оболочки.

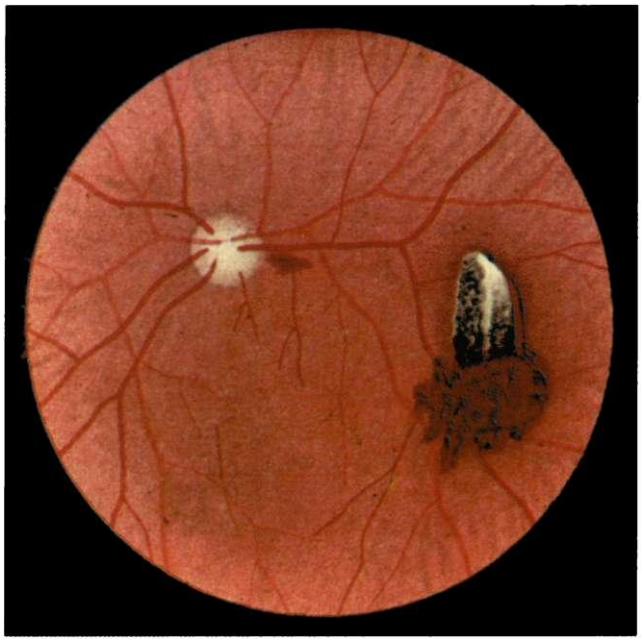

Рис. 91. Инородное тело на сетчатке. На глазном дне субретинальное кровоизлияние.

Рис. 92. Химический ожог глаз. Помутнение роговицы, слизистая оболочка глазного яблока гиперемирована.

Рис. 95. Мнимое косоглазие.

а

б

^ t . ^ . врожденное содружественное аккомодационное сходящееся косоглазие. Общий вид при отсутствии оптической коррекции (а), с оптической коррекцией (б).

Рис. 97. Орбитальный периостальный абсцесс.

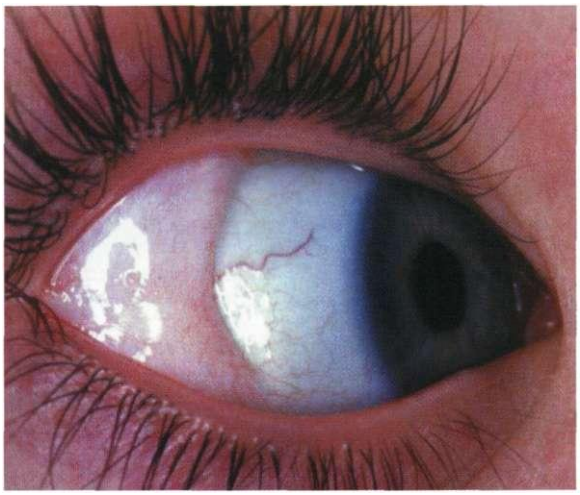

Рис. 98. Врожденный липодермоид конъюнктивы. Умеренно проминирующее опухолевидное образование желтовато-беловатого цвета на 7-11 ч.

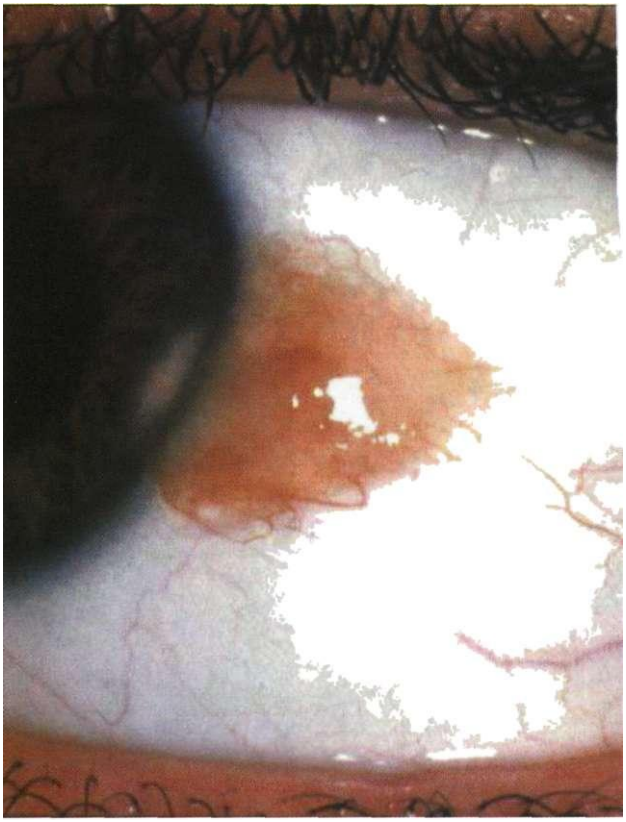

Рис. 99. Невус конъюнктивы.

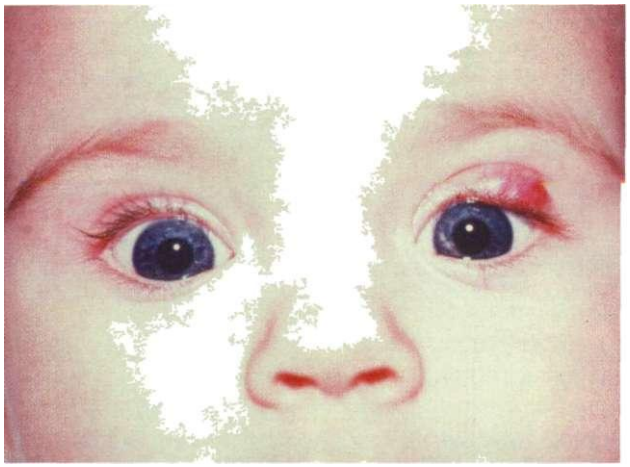

Рис. 100. Капиллярная ангиома верхнего века. На коже латеральной части века красное образование с отчетливой границей.

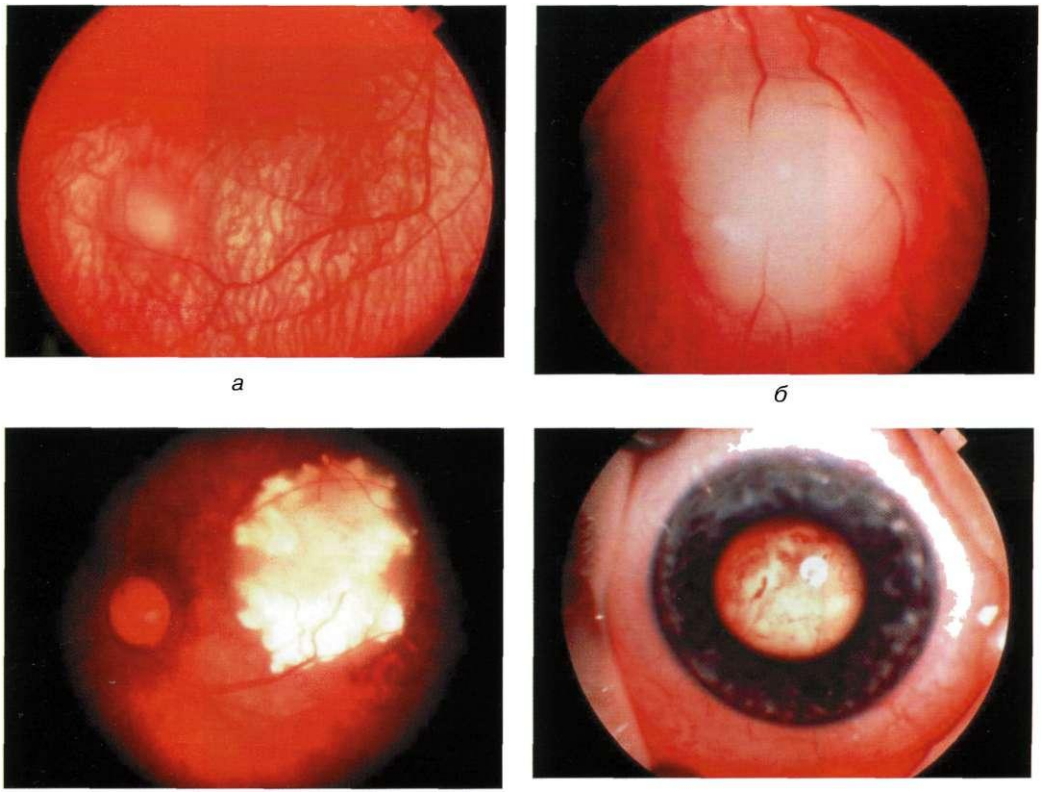

Рис. 101. Ретинобластома (эндофитный рост).
а **- на глазном дне беловатый рыхлый очаг; б и *в* - на глазном дне более плотный очаг; г - зрачок широкий, в его области желтоватые массы с нечеткими контурами и кровоизлияниями («амавротический кошачий глаз»).**

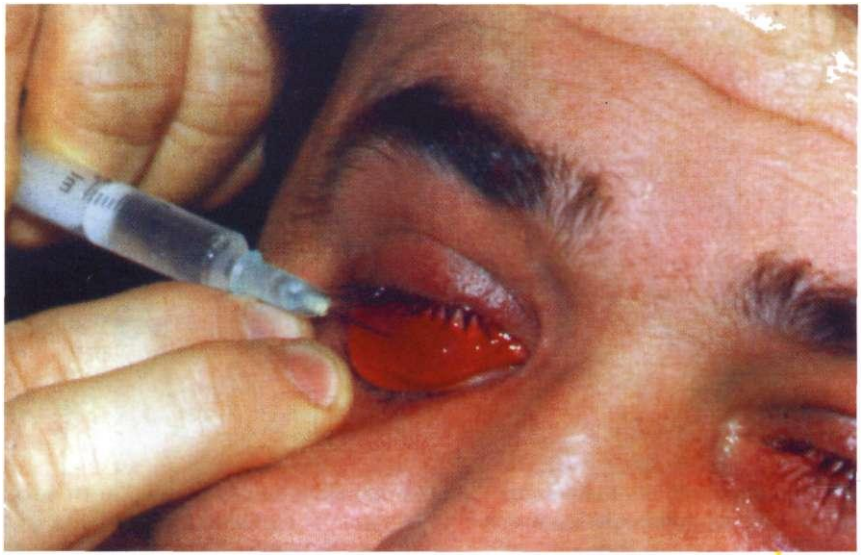

Рис. 102. Введение лекарственного препарата под конъюнктиву^