Учебная литература
Для студентов медицинских институтов

В.В. СЕРОВ, Н.Е. ЯРЫГИН, В.С. ПАУКОВ

ПАТОЛОГИЧЕСКАЯ АНАТОМИЯ

АТЛАС

•

Допущено Главным управлением
учебных заведений Министерства здравоохранения СССР
в качестве учебного пособия для студентов
медицинских институтов

МОСКВА «МЕДИЦИНА» 1986

ББК 52.5
С32
УДК 616-091(084.4)

Рецензент ИВАНОВСКАЯ Т. Е., проф.,
зав. кафедрой патологической анатомии
II ММИ им. Н. И. Пирогова.

Серов В.В., Ярыгин Н.Е., Пауков В.С.

С32 Патологическая анатомия. Атлас.— М.:Медицина, 1986. — 368 с.ил.

В пер.: 3 р. 80 к. 75 000 экз.

В атласе дана характеристика морфологии общепатологических процессов и болезней на разных уровнях — от органного до ультраструктурного. Макроскопические изменения органов и микроскопические изменения тканей и клеток, выявляемые в световом микроскопе, представлены на цветных, а ультраструктурные изменения — на черно-белых рисунках. При этом использовано большинство современных методов морфологического исследования: анатомии, гистологии и гистохимии, поляризационной, люминесцентной и электронной микроскопии, электронной гистохимии и электронной авторадиографии.

Учебное пособие (атлас) соответствует программе, утвержденной Министерством здравоохранения СССР, и предназначено для студентов медицинских институтов.

С $\frac{4106000000 - 205}{039(01) - 86}$ 90 — 86 ББК 52.5

46787

© Издательство „Медицина“, Москва, 1986

ПРЕДИСЛОВИЕ

Созданию настоящего атласа предшествовала многолетняя и целенаправленная работа авторов. Первым ее этапом было издание в 1968 г. „Атласа патологической гистологии" Н.Е. Ярыгина и В.В. Серова, в котором на светооптическом уровне проиллюстрированы основные общепатологические процессы, показано их место в частной патологической анатомии. Вторым этапом было издание в 1975 г. учебного пособия (атласа) „Ультраструктурная патология" В.В. Серова и В.С. Паукова, в котором дана ультраструктурная характеристика как общепатологических процессов, так и изменений, характеризующих болезни человека. В результате накопленного опыта стало возможным во втором издании „Атласа патологической гистологии" (1977) сочетать светооптический уровень изучения общепатологических процессов с ультраструктурным. Однако этого было недостаточно. Возникла необходимость в атласе патологической анатомии, отражающем морфологию как общепатологических процессов, так и многих болезней человека, притом не только на светооптическом и ультраструктурном, но и на органном уровне. Этими требованиями и руководствовались авторы при создании настоящего атласа, который охватывает общую и частную патологическую анатомию и иллюстрирует морфологические изменения на разных уровнях — от органного до субмикроскопического.

В атласе микроскопические изменения тканей и клеток, доступные изучению в световом микроскопе, воспроизведены в цвете в виде рисунков. Создавая рисованный атлас, а не фотоальбом, авторы исходили из того, что при цветной фотографии не всегда удается передать цветовую гамму и, как правило, утрачиваются детали, особенно при микрофотосъемке.

Рисованный цветной атлас патологической анатомии

является оригинальным и единственным в мировой печати. Большинство цветных рисунков с микроскопических препаратов выполнено художницей З.К. Серовой, а некоторые рисунки — художниками Н.К. Дедюлиным, М.М. Соколовой и Н.Г. Лебедевым. Цветные рисунки с макропрепаратов любезно предоставлены редакцией Большой медицинской энциклопедии АМН СССР, которой авторы выражают искреннюю благодарность. Черно-белые фотографии выполнены Н.Н. Грибковым.

Авторы признательны всем, кто принимал участие в создании данного учебного пособия. Все замечания и пожелания читателей будут приняты с благодарностью.

ОБЩАЯ ПАТОЛОГИЧЕСКАЯ АНАТОМИЯ

ДИСТРОФИЯ

Дистрофия является морфологическим выражением нарушений метаболизма тканей (клеток), которые ведут к их структурным изменениям, поэтому дистрофия рассматривается как один из видов повреждения (альтерации).

В классификации дистрофий учитывают: 1) преобладание морфологических изменений в специализированных элементах паренхимы или в строме и сосудах — паренхиматозные, мезенхимальные и смешанные дистрофии; 2) преобладание нарушений того или иного вида обмена — белковые, жировые, углеводные и минеральные дистрофии; 3) влияние приобретенных или наследственных факторов — приобретенные и наследственные дистрофии; 4) распространенность процесса — общие и местные дистрофии.

ПАРЕНХИМАТОЗНЫЕ ДИСТРОФИИ

Среди паренхиматозных дистрофий различают белковые (диспротеинозы), жировые (липидозы) и углеводные.

Паренхиматозные белковые дистрофии

Эти виды дистрофии делятся на зернистую, гиалиново-капельную, гидропическую и роговую.

При зернистой дистрофии паренхиматозные органы (печень, сердце, почки) увеличены в размерах, дряблой консистенции, на разрезе ткань лишена обычного блеска, тусклая (тусклое, или мутное, набухание органов). В цитоплазме гепатоцитов, кардиомиоцитов и нефроцитов (рис. 1) появляется большое количество зерен или капель белковой природы (зернистая дистрофия). Ультраструктурные изменения этих клеток (рис. 2, 3) отражают обычно их функциональное напряжение (гиперфункцию) с возможной частичной деструкцией.

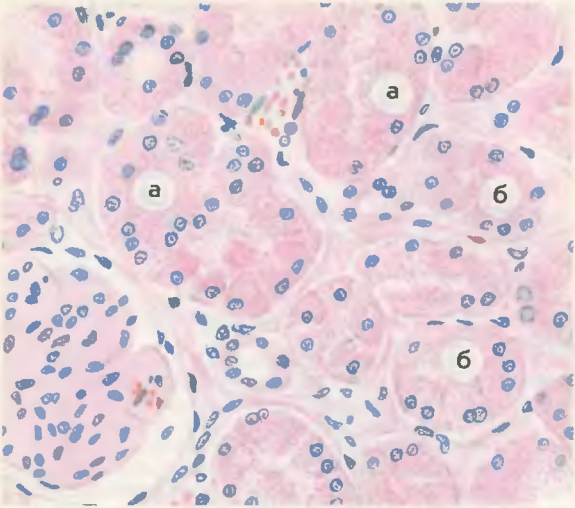

Рис. 1. Зернистая дистрофия эпителия почечных канальцев. Цитоплазма нефроцитов зерниста (а) в результате скопления белковых гранул; просветы канальцев сужены (б). Окраска гематоксилином и эозином.

Гиалиново-капельная дистрофия, возникающая чаще в почках, реже в печени и миокарде, не имеет характерных внешних макроскопических признаков. При микроскопическом исследовании обычно в цитоплазме нефроцитов находят крупные гиалиноподобные белковые капли, сливающиеся и заполняющие иногда все тело клетки (рис. 4); при этом происходит выраженная деструкция ультраструктурных элементов клетки (рис. 5); иногда возникает ее фокальный коагуляционный некроз.

Гидропическая, или водяночная, дистрофия встречается не только в почках, печени и миокарде, но и в коже, надпочечниках, нервной ткани. Внешний вид органов и тканей изменяется при этом мало. Однако микроскопические изменения ярко выражены: в цитоплазме, реже в ядре клетки, появляются

Рис. 2. Зернистая дистрофия нефроцитов проксимального канальца. Митохондрий (М) много, они набухшие, гомогенизированные. В цитоплазме образуются множественные вакуоли (В); микроворсинки (Мв) щеточной каемки десквамированы. ПК — просвет канальца. × 18000.

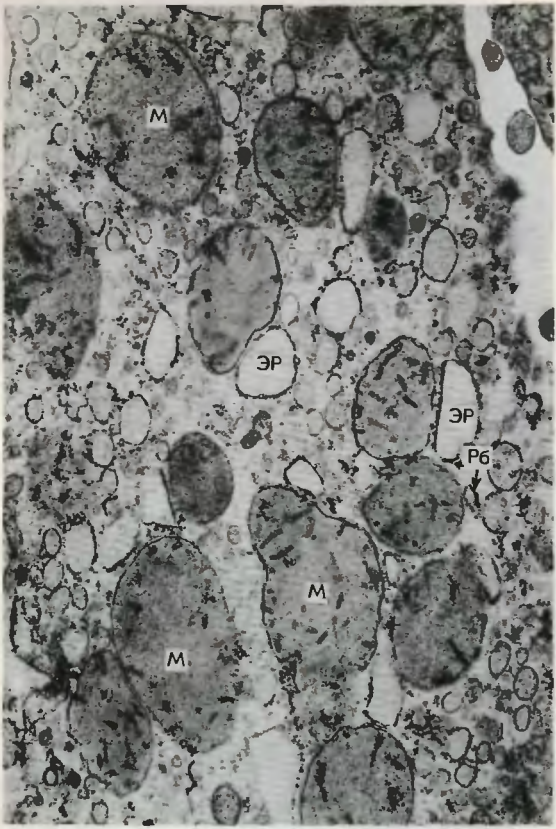

Рис. 3. Зернистая дистрофия гепатоцита. В цитоплазме гепатоцита увеличены количество и размеры митохондрий (М). Много расширенных канальцев эндоплазматического ретикулума (ЭР), на мембранах которых расположены рибосомы (Рб). × 15000.

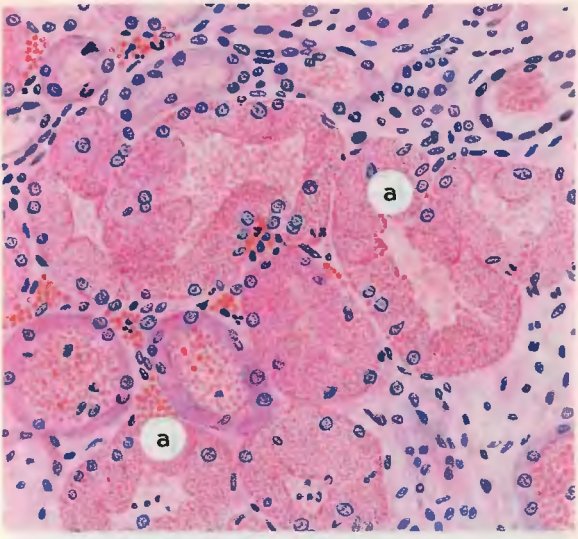

Рис. 4. Гиалиново-капельная дистрофия эпителия почечных канальцев. Цитоплазма нефроцитов заполнена крупными каплями белковой природы (а). Окраска гематоксилином и эозином.

вакуоли, наполненные жидкостью (рис. 6,7). Жидкость накапливается в цистернах эндоплазматической сети и митохондриях (рис. 8). Нарастание гидропии ведет к распаду ультраструктур клетки, появлению заполненных жидкостью баллонов (фокальный колликвационный некроз, или баллонная дистрофия, — рис. 9).

При роговой дистрофии, или патологическом ороговении, возникает избыточное образование рогового вещества в ороговевающем эпителии (гиперкератоз — рис. 10) или ороговению подвергается эпителий слизистых оболочек (лейкоплакия), злокачественных опухолей (образование так называемых раковых жемчужин — см. рис. 188, 189).

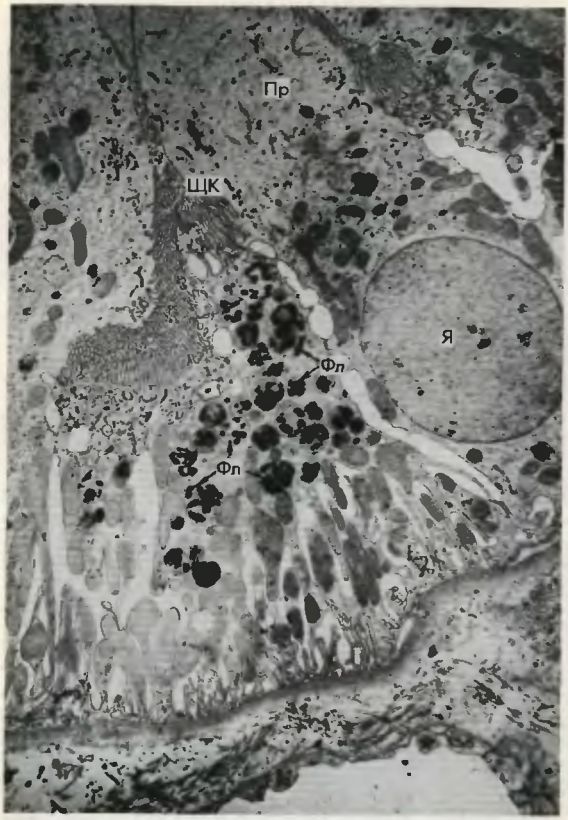
Пр
ЩК
Я
Фп
Фп

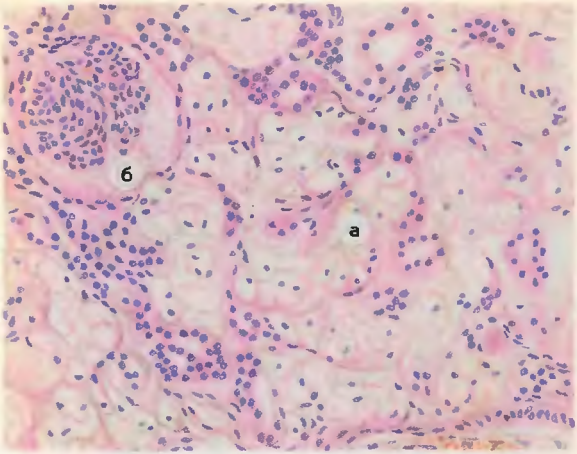

Рис. 6. Гидропическая дистрофия эпителия канальцев почки. В цитоплазме нефроцитов видны вакуоли (а), просвет канальцев не определяется; в полости клубочковой капсулы — белковая жидкость (б). Окраска гематоксилином и эозином.

←—

Рис. 5. Гиалиново-капельная дистрофия нефроцитов проксимального канальца. В цитоплазме множество фаголизосом (Фл), содержащих белок. Деструкция щеточной каймы (ЩК) и выход в просвет канальца (Пр) разрушенных органелл и белка. Я — ядро. × 8000.

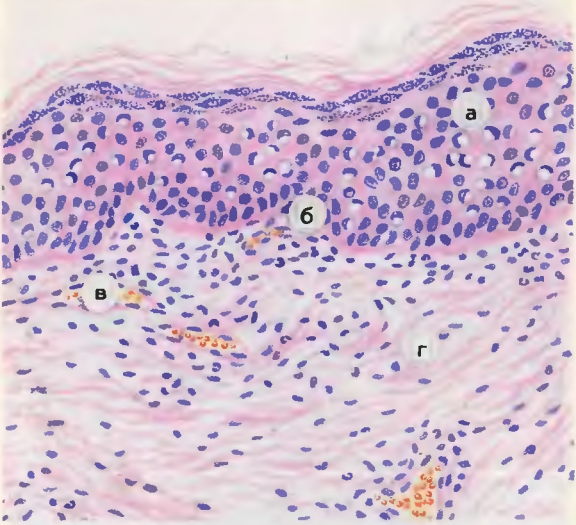

Рис. 7. Гидропическая дистрофия эпидермиса. В клетках эпидермиса видны вакуоли, оттесняющие ядро (а). Базальная мембрана эпидермиса утолщена (б), сосуды полнокровны (в), соединительная ткань дермы отечна (г). Окраска гематоксилином и эозином.

—→

Рис. 8. Гидропическая дистрофия гепатоцита. Канальцы эндоплазматической сети резко расширены и образуют вакуоли (В), заполненные хлопьевидным содержимым. Мембраны, ограничивающие вакуоли, почти полностью лишены рибосом (Рб). Вакуоли сдавливают расположенные между ними митохондрии (М), часть из которых подвергается деструкции. Я — ядро гепатоцита. × 18 000.

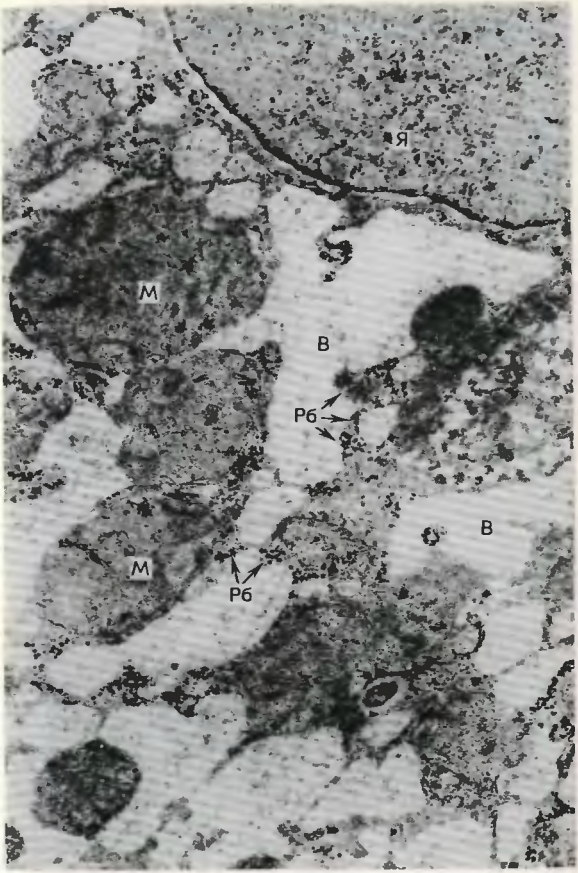
Я
М
В
Рб
В
М
Рб

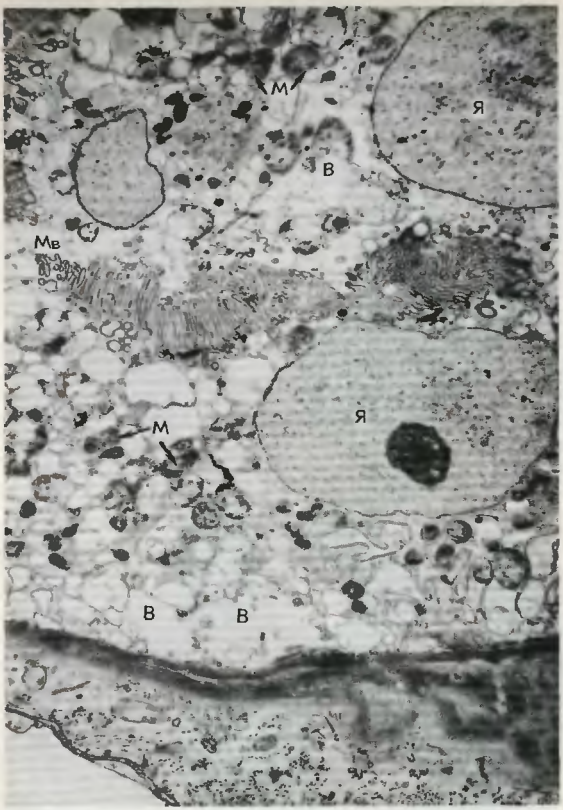

Рис. 9. Баллонная дистрофия нефроцитов. В цитоплазме, особенно базальном лабиринте, много крупных вакуолей (В), цитомембраны разрушены, митохондрии (М) гомогенизированы. Очаговая деструкция микроворсинок (Мв) щеточной каймы. Я — ядро. × 12000.

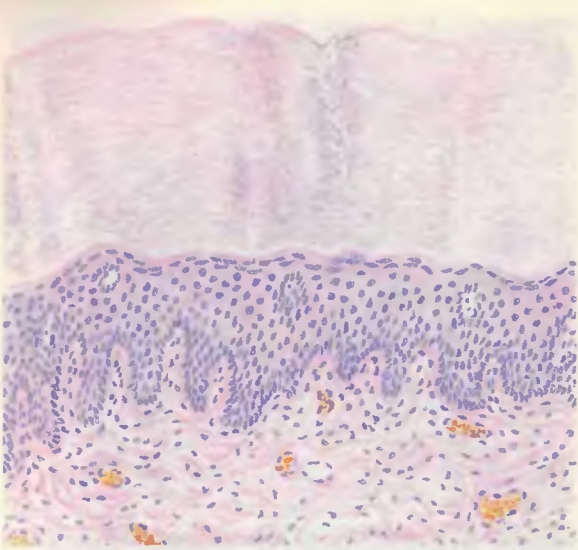

Рис. 10. Роговая дистрофия эпидермиса (гиперкератоз). Избыточное образование рогового вещества в ороговевающем эпителии. Окраска гематоксилином и эозином.

Паренхиматозные жировые дистрофии

Дистрофии этой группы развиваются обычно в миокарде, печени, почках. При наследственных системных липоидозах, которые относятся к болезням накопления, липоиды, помимо печени и почек, накапливаются в селезенке, костном мозге, особенно часто в центральной нервной системе.

Паренхиматозные органы при выраженной жировой дистрофии увеличены в объеме, ткань их дряблая, с желтоватым оттенком. В кардиомиоцитах, расположенных преимущественно вокруг венул и вен, появляются скопления капель жира (рис. 11). Мышечные клетки утрачивают поперечную исчерченность. Мембраны ультраструктур клеток, особенно митохондрий, подвергаются де-



Рис. 11. Жировая дистрофия миокарда.

а — группа кардиомиоцитов с жировыми включениями в цитоплазме; б — венулы; в — мышечные клетки, свободные от жировых включений. Окраска суданом III

——>

Рис. 12. Жировая дистрофия кардиомиоцита. Между митохондриями (М) в тесном контакте с их наружными мембранами располагаются жировые включения (Л), имеющие характерную исчерченность. В области контактов с каплями жира мембраны митохондрий теряют двухконтуурность, становятся расплывчатыми и разрушаются. Мф — миофибриллы. × 21 000.

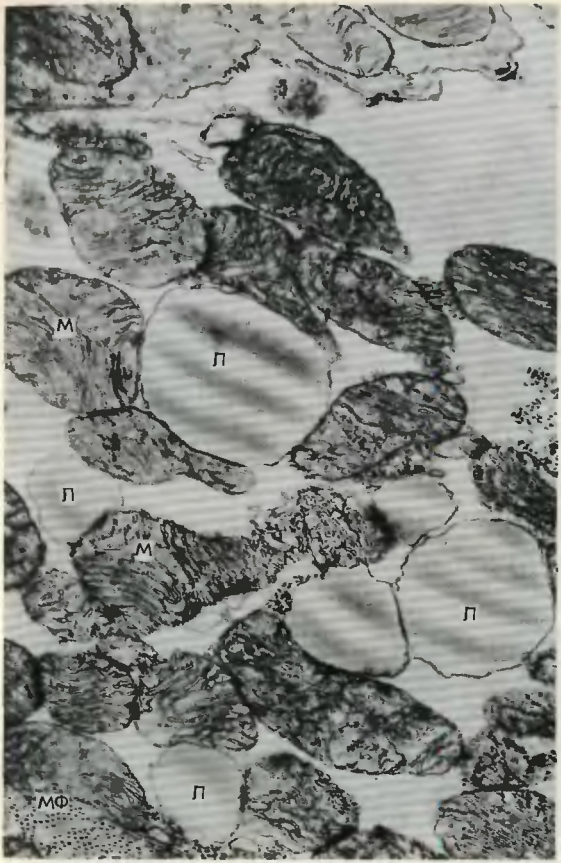
М
П
П
М
П
МФ
П



Рис. 13. Жировая дистрофия печени. В цитоплазме гепатоцитов, особенно периферических отделов, видны капли жира. Окраска суданом III.

струкции; жировые включения появляются в участках распада мембран (рис. 12). В гепатоцитах находят гранулы, мелкие или крупные капли жира. В периферических отделах долек цитоплазма их целиком заполняется жиром, ядро оттесняется к цитолемме (рис. 13). Вне жировых включений ультраструктура печеночной клетки долго остается относительно сохранной (рис. 14). Цитоплазму нефроцитов проксимальных и дистальных канальцев заполняют липидные включения различных размеров (рис. 15); при этом ультраструктурные элементы клеток не подвергаются выраженной деструкции (рис. 16). В клетках головного мозга при наследственных системных липоидозах накапливаются липоиды различного вида (цереброзиды, сфингомиелины, ганглиозиды — рис. 17), что ведет к разрушению нервных клеток.

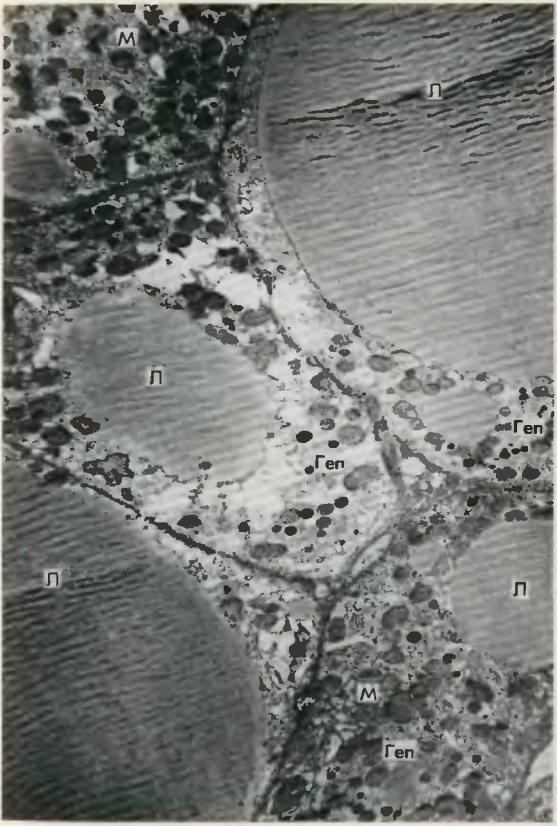

Рис. 14. Жировая дистрофия гепатоцитов. Цитоплазма гепатоцитов (Геп) почти полностью заполнена жиром (Л). Сохранившиеся структуры клеток оттеснены к периферии. М — митохондрии. × 24000.

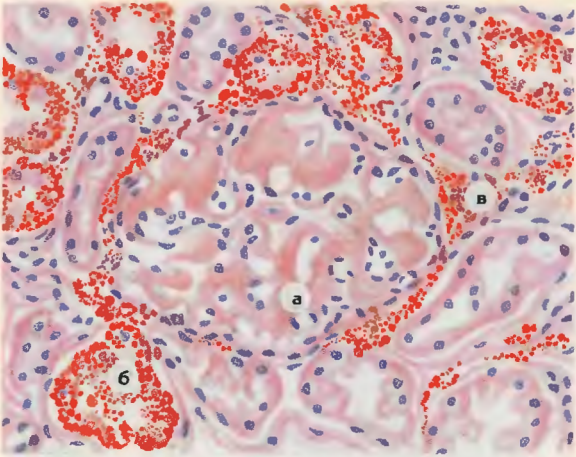

Рис. 15. Жировая дистрофия эпителия почечных канальцев (при амилоидозе почек).

а — амилоидные массы в капиллярных петлях клубочка; б — жир в нефроцитах и просвете канальцев; в — жир в строме почки. Окраска суданом III.

⟶

Рис. 16. Жировая дистрофия нефроцитов. В базальных отделах клетки много капель липидов (Л). Митохондрии (М) относительно сохранны. Я — ядро. × 8000.

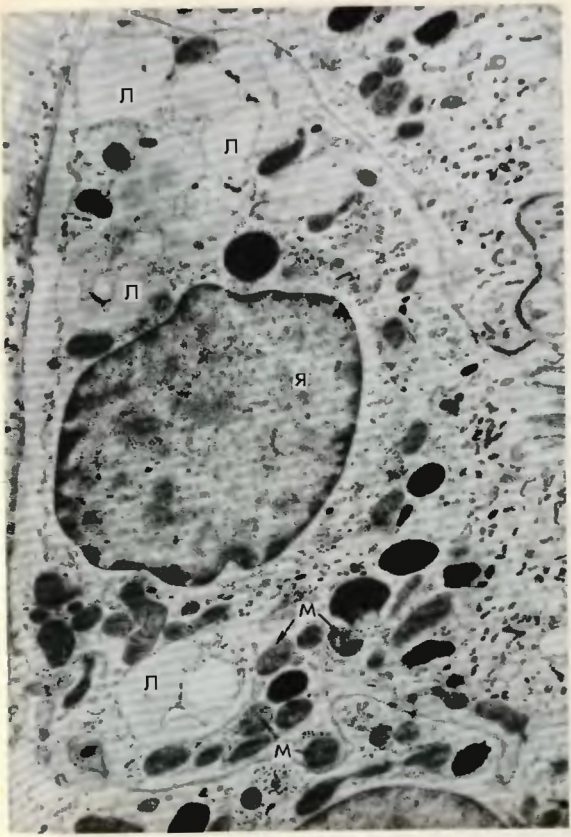
Л
Л
Л
Я
М
Л
М

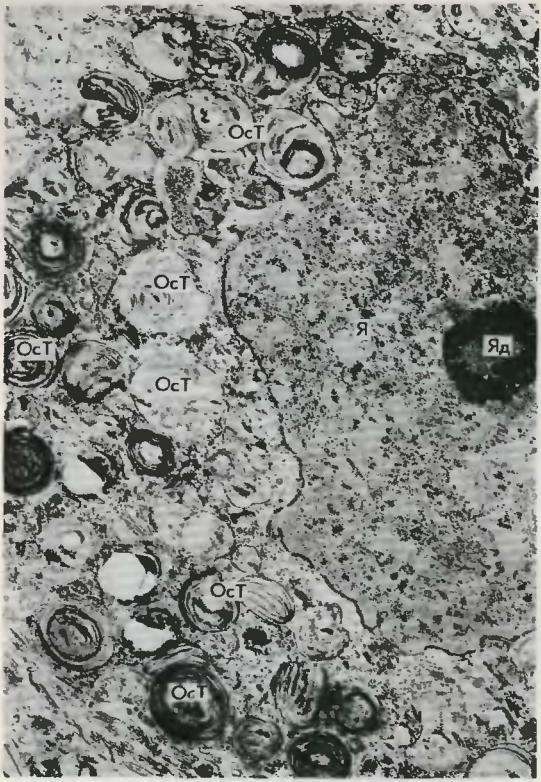

Рис. 17. Клетка коры головного мозга при ганглиозид-липоидозе (амавротическая семейная идиотия, или болезнь Тея — Сакса). В цитоплазме большое количество осмиофильных телец (ОсТ), построенных из концентрически расположенных мембран. Тельца состоят из ганглиозидов, фосфатидов, холестерина. Я — ядро. Яд — ядрышко. × 11000 (по Давиду).

Рис. 18. Гепатоциты при гликогенозе. В цитоплазме гепатоцита видны отграниченные мембраной скопления гликогена (Гл), характерное для неизмененных гепатоцитов расположение гликогена в виде розеток отсутствует. Я — ядро. ЭР — эндоплазматический ретикулум. М — митохондрии. ЖК — желчный капилляр. × 30000 (по Кингу).

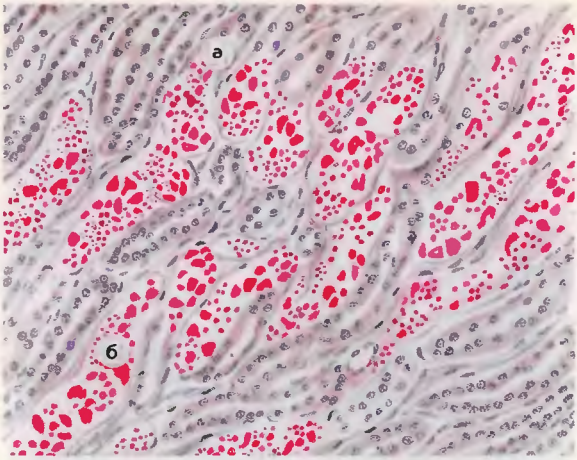

Рис. 19. Углеводная дистрофия эпителия почечных канальцев (при сахарном диабете). В нефроцитах узкого сегмента и дистального отдела канальцев (а), а также в просвете канальцев (б) видны скопления рубиново-красных гранул гликогена. Окраска кармином Беста.

Паренхиматозные углеводные дистрофии

Эти виды дистрофий могут быть обусловлены нарушением обмена как гликогена, так и глюкопротеидов. Изменения паренхиматозных элементов, связанные с нарушением обмена гликогена, встречаются в почках, печени, реже в миокарде и скелетных мышцах. Они могут быть проявлением накопления гликогена в этих органах при наследственных ферментопатиях — гликогенозах (рис. 18) или гликогенной инфильтрации эпителия почечных канальцев при сахарном диабете (рис. 19).

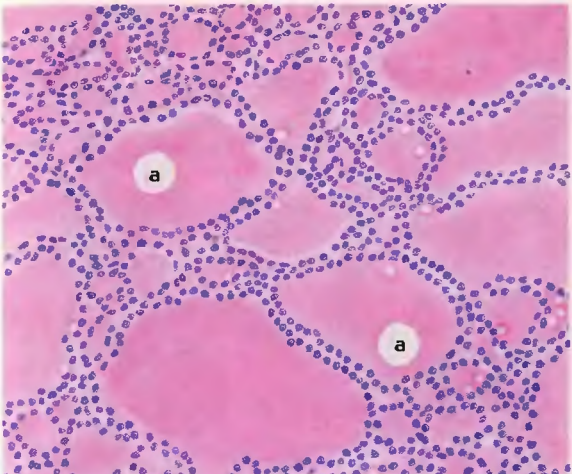

Рис. 20. Коллоидная дистрофия щитовидной железы (коллоидный зоб). В фолликулах железы, размеры которых увеличены, скопления коллоидных масс (а). Окраска гематоксилином и эозином.

При нарушении обмена глюкопротеидов в паренхиматозных клетках могут накапливаться слизистые или слизеподобные вещества. Такая слизистая, или коллоидная, дистрофия часто встречается в щитовидной железе (рис. 20).

МЕЗЕНХИМАЛЬНЫЕ ДИСТРОФИИ

Мезенхимальные дистрофии делят на белковые (диспротеинозы), жировые (липидозы) и углеводные.

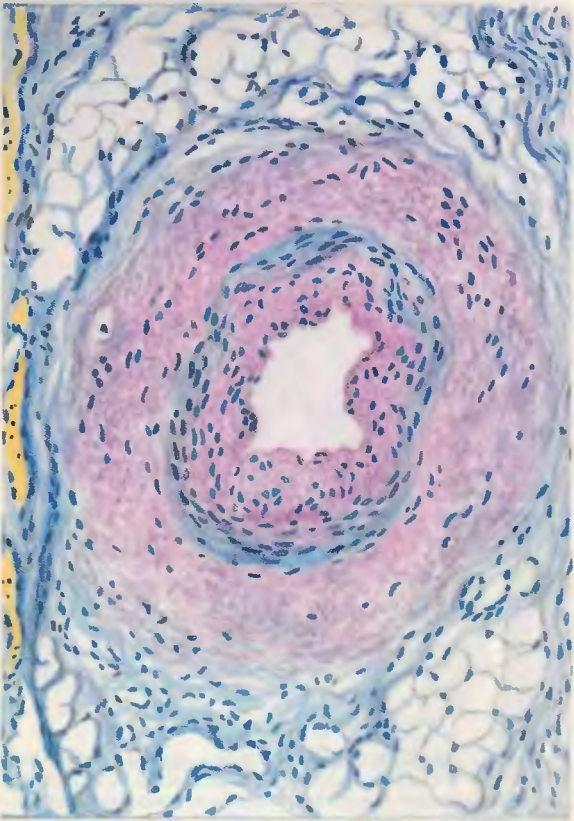

Рис. 21. Мукоидное набухание стенки артерии (при ревматизме). Стенка артерии, особенно интима, утолщена и метахроматична за счет накопления кислых гликозаминогликанов. Окраска толуидиновым синим.

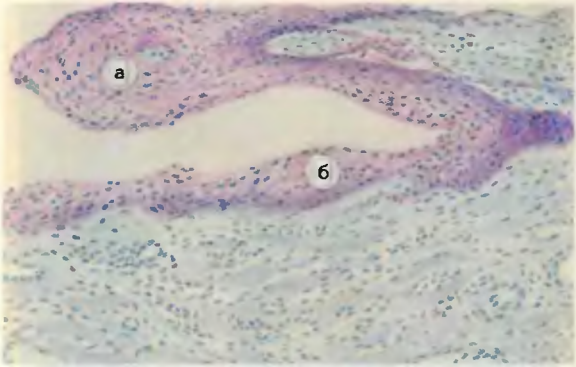

Рис. 22. Мукоидное набухание клапана сердца (при ревматическом диффузном эндокардите-вальвулите). Клапан сердца (а) и париетальный эндокард (б) резко метахроматичны в связи с накоплением в них кислых гликозаминогликанов. Умеренная лимфогистиоцитарная инфильтрация ткани клапана. Окраска толуидиновым синим.

Мезенхимальные белковые дистрофии

Эти виды дистрофии включают мукоидное набухание, фибриноидное набухание, гиалиноз и амилоидоз. Характерные для мукоидного набухания изменения соединительной ткани устанавливаются лишь под микроскопом с помощью гистохимических реакций. Основное вещество соединительной ткани в результате накопления хромотропных веществ становится метахроматичным (рис. 21, 22), пропитывается плазменными белками. Коллагеновые волокна сохраняют пучковое строение, но набухают (рис. 23), иногда подвергаются фибриллярному расщеплению. Возможны лимфоплазмоцитарные и гистиоцитарные клеточные реакции.

При фибриноидном набухании внешний вид органов и тканей изменяется мало, хотя под микроскопом обнаруживаются выраженные изменения: набухание и распад коллагеновых волокон, пропитывание их, как и основного вещества, белками плазмы, прежде всего фибрином; метахромазия при этом выражена слабо или отсутствует, клеточные элементы распадаются (рис. 24, 25). В результате при фибриноидном набухании в соединительной ткани образуется сложное вещество — фибри-

Рис. 23. Мукоидное набухание. Структура элементарных фибрилл коллагеновых волокон (КлВ) сохранена, межфибриллярные пространства (МП) резко расширены, в них содержатся зернистые белковые массы. × 35 000 (по Гизекингу).

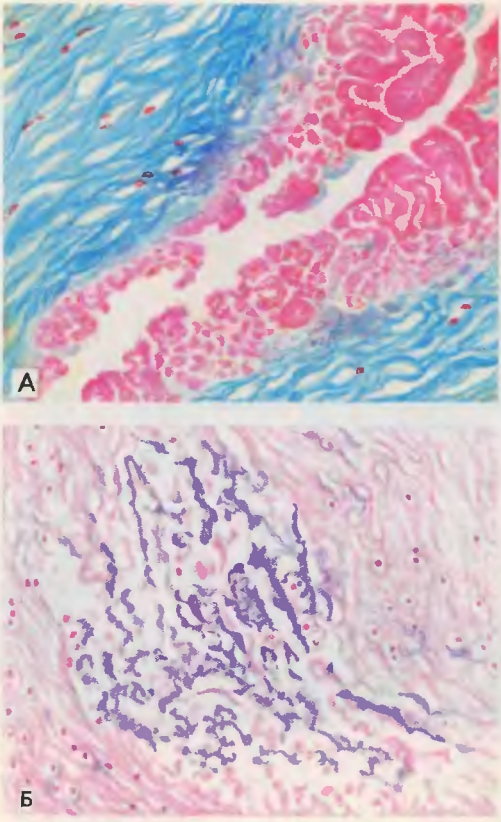

Рис. 24. Фибриноидное набухание соединительной ткани (при ревматизме).

А — участок дезорганизации соединительной ткани пропитан белками плазмы, которые при окраске азокармином по Гейденгайну приобретают красный цвет; Б — в очаге дезорганизации соединительной ткани коллагеновые волокна окрашиваются по Вейгерту, подобно фибрину, в синий цвет (фибриноид).



Рис. 25. Фибриноидное набухание (фибриноид). Массы фибрина (Ф) среди набухших коллагеновых волокон (КлВ), потерявших поперечную исчерченность. × 35 000 (по Гизекингу).

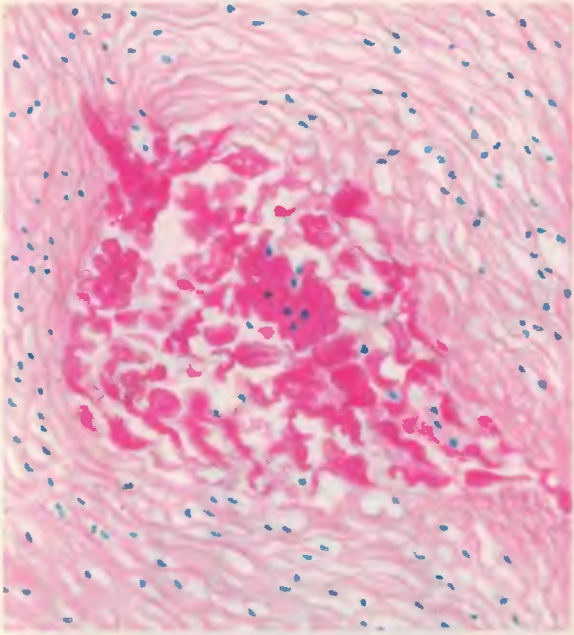

Рис. 26. Фибриноидный некроз соединительной ткани (при ревматизме). Участок дезорганизации соединительной ткани резко пиронинофилен; пиронинофилия не снимается рибонуклеазой, что свидетельствует о распаде клеточных элементов в очаге фибриноида. Окраска по Браше метиловым зеленым и пиронином.

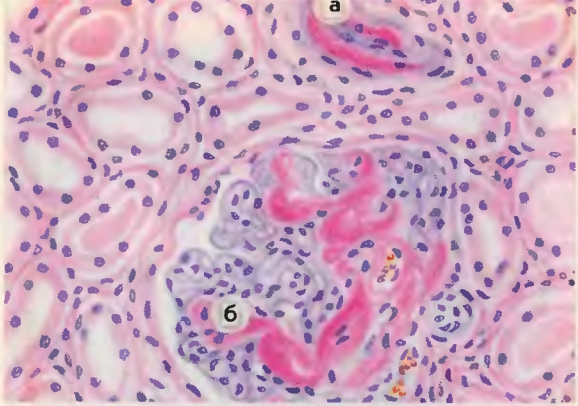

а

б

в

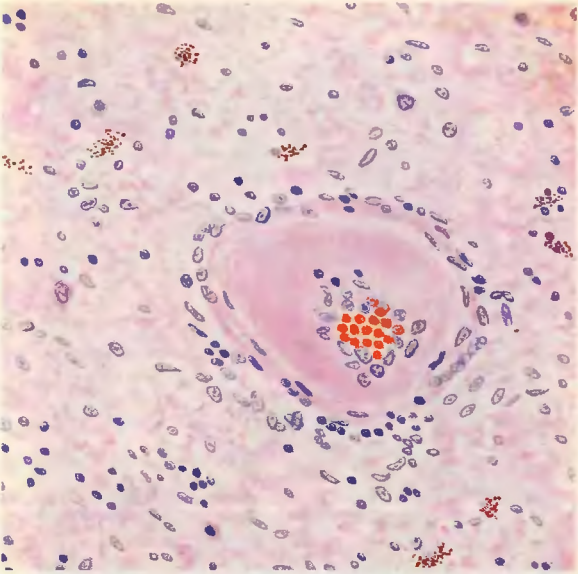

Рис. 29. Гиалиноз мелкой артерии мозга (при гипертонической болезни). Стенка артерии утолщена, представлена однородным гиалиноподобным веществом, просвет резко сужен. Ткань мозга отечна. Окраска гематоксилином и эозином.

←

Рис. 27. Фибриноидный некроз артериолы и капилляров клубочка почки (при гипертонической болезни). Интима артериолы (а) и петли капилляров клубочка (б) представлены гомогенным, базофильным веществом. Окраска гематоксилином и эозином.

←

Рис. 28. Ревматический порок сердца.

а — аортальный; б, в — митральный (б — вид со стороны предсердия, в — вид со стороны желудочка).

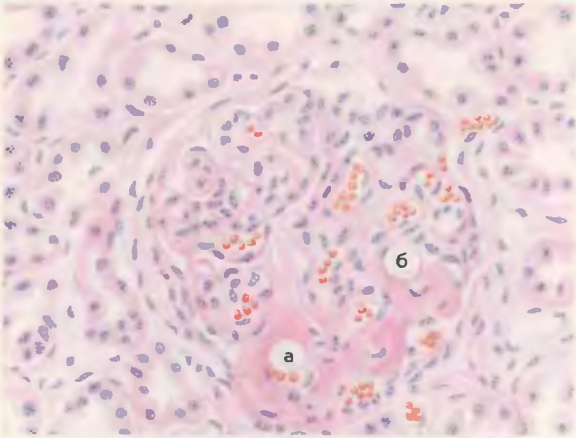

Рис. 30. Гиалиноз сосудов почечного клубочка (при гипертонической болезни).

а — приносящая артериола с резко утолщенной гомогенной стенкой и суженным просветом; б — гиалинизированные капиллярные петли клубочка. Окраска гематоксилином и эозином.

н о и д , на которое, как правило, возникает реакция лимфоцитов и макрофагов. Прогрессирование фибриноидных изменений ведет к ф и б р и н о и д н о м у н е к р о з у (рис. 26, 27).

Для г и а л и н о з а характерно появление в соединительной ткани особого вещества — г и а л и н а . При внешнем осмотре органов и тканей гиалиноз обычно не выявляется. Однако если он выражен резко, то ткань становится бледной, плотной, полупрозрачной, т.е. подобной гиалиновому хрящу, и наступает ее деформация. Так, гиалиноз сердечных клапанов ведет к их деформации и пороку сердца (рис. 28). К атрофии и сморщиванию органов ведет и г и а л и н о з а р т е р и о л , или а р т е р и о л о с к л е р о з , так как стенка артериол замещается гиалиновыми массами, а просвет сосудов резко суживается (рис. 29, 30, 31). Наиболее ярко артериолосклеротическое сморщивание бывает выражено в почках (а р т е р и о л о с к л е р о т и ч е с к и й н е ф р о с к л е р о з — см. рис. 257).

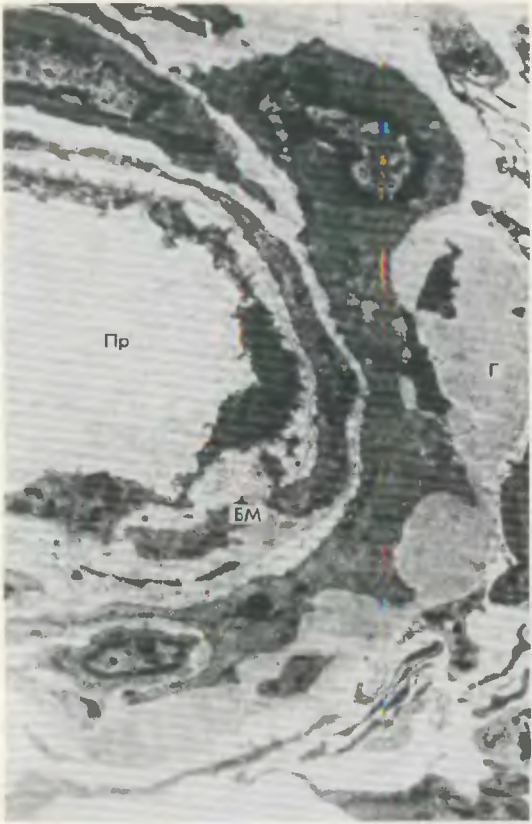

Рис. 31. Гиалиноз артериолы. Основная часть внеутренней и средней оболочек сосуда замещена гиалиновыми массами (Г). Просвет (Пр) сосуда сужен, базальная мембрана (БМ) расщеплена. × 7000 (по Винеру и др.).

Рис. 32. Амилоид, фибриллярные структуры. Фибриллы амилоида (Ам) вблизи цитоплазматической оболочки амилоидобластов — ретикулярных клеток (РК). Я — ядра клеток. × 10000.

Амилоидоз характеризуется образованием в соединительной ткани сложного гликопротеида — амилоида, вытесняющего и замещающего паренхиматозные элементы. Основным его компонентом является особый фибриллярный белок, из которого строятся фибриллы амилоида. Фибриллярный белок амилоида синтезируется клетками — амилоидобластами (рис. 32). Плазменный компонент амилоида представлен „периодическими палочками" (рис. 33).

Рис. 33. Амилоид, нефибриллярные структуры.

А — палочковидные образования, состоящие из пентагональных структур (ПСт). × 300 000; Б — пентагональная структура образована пятью глобулярными единицами (триангулярными компонентами). × 600 000; В — глобулярная единица (триангулярный компонент), состоящая из трех сферических субъединиц. × 700 000 (по Гленнеру и др.).

Рис. 34. Амилоидоз селезенки (саговая селезенка).

Рис. 35. Амилоидоз селезенки (саговая селезенка). Бо́льшая часть фолликула селезенки замещена амилоидом, который в поле поляризации после окраски его конго красным обладает двухцветностью (дихроизм).

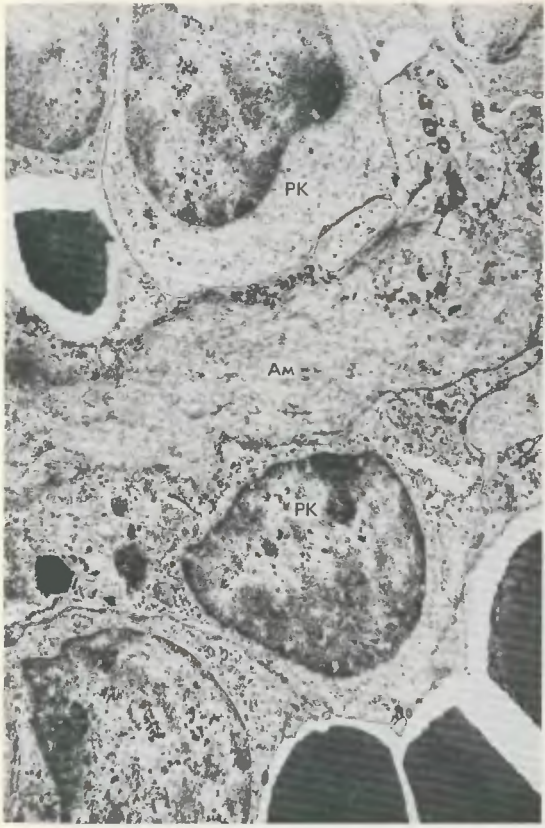

Рис. 36. Периретикулярный амилоидоз селезенки. Фибриллы амилоида (Ам) в ретикулярной строме между амилоидобластами — ретикулярными клетками (РК). × 53 000.

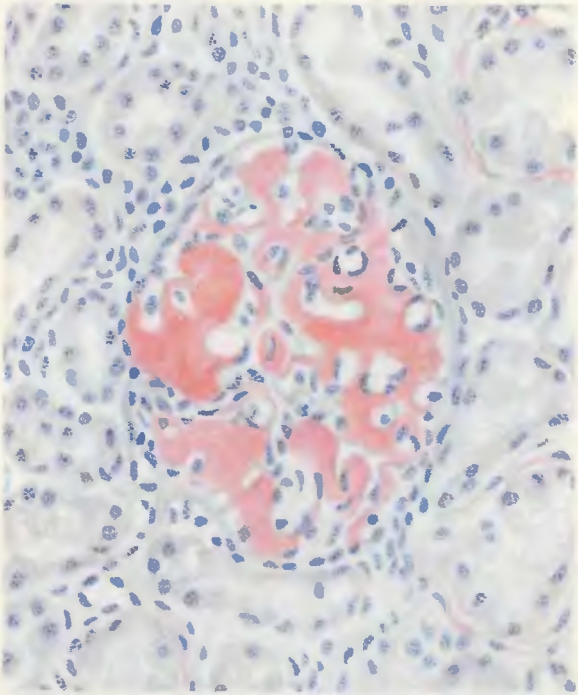

Амилоид может выпадать в различных органах, которые увеличиваются в объеме, становятся плотными, ломкими, восковидными или „сальными". В одних органах, например селезенке (рис. 34—36), почках (рис. 37, 38), печени, надпочечниках, кишечнике, в интиме сосудов мелкого и среднего калибра амилоид выпадает по ходу ретикулярных волокон — периретикулярный, паренхиматозный амилоидоз. В других органах и тканях, таких, как миокард, поперечно-полосатые и гладкие мышцы, легкие, нервы, кожа, амилоид образуется по ходу коллагеновых волокон — периколлагеновый, мезенхимальный амилоидоз.

Рис. 38. Периретикулярный амилоидоз почек. Фибриллы амилоида (Ам) в утолщенной базальной мембране (БМ) под эндотелием (Эн) гломерулярного фильтра. Пд — подоцит. Пдк — педикулы. × 32 500 (по Цезару).

←

Рис. 37. Амилоидоз почек. Амилоид в капиллярных петлях клубочка и под базальной мембраной канальцев. Окраска конго красным.

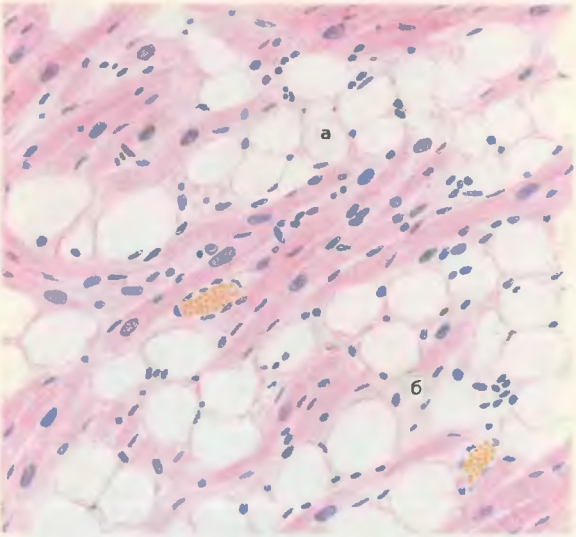

Мезенхимальные жировые дистрофии

Дистрофии этой группы возникают при нарушении обмена нейтрального жира или холестерина и его эстеров.

С нарушением обмена нейтрального жира, увеличением количества его в жировых депо связано развитие общего ожирения, или тучности. Оно проявляется как в обильном отложении жира в подкожной клетчатке, сальнике, брыжейке, средостении, эпикарде, так и в разрастании жировой ткани в строме органов, что особенно характерно для миокарда при ожирении сердца (рис. 39).

Нарушения обмена холестерина и его эстеров лежат в основе атеросклероза *(см.)* и семейного гиперхолестеринемического ксантоматоза. При этом в интиме артерий накапливаются не только холестерин и его эстеры, но и липопротеиды и белки плазмы крови, что ведет к образованию жиробелкового детрита и разрастанию соединительной ткани. Так образуется атеросклеротическая бляшка (рис. 40).

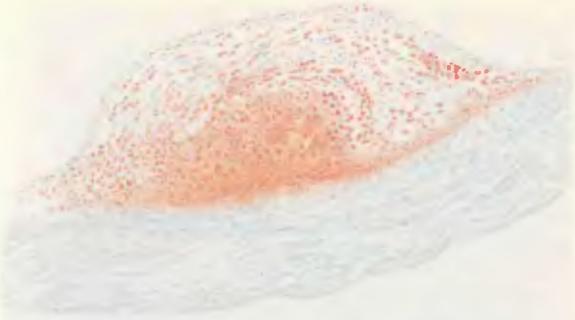

Рис. 40. Атеросклероз аорты. В интиме сосуда отложения липоидов и разрастания соединительной ткани (атеросклеротическая, или фиброзная, бляшка). Окраска суданом III.

←— **Рис. 39.** Ожирение сердца.

а — прослойки жировой клетчатки; б — истонченные (атрофированные) мышечные волокна. Окраска гематоксилином и эозином.

Мезенхимальные углеводные дистрофии

Дистрофии данной группы связаны обычно с нарушением обмена глюкопротеидов и проявляются ослизнением тканей. В таких случаях собственно соединительная ткань, строма органов, жировая ткань, хрящ набухают, становятся полупрозрачными, слизеподобными.

СМЕШАННЫЕ ДИСТРОФИИ

Смешанные дистрофии характеризуются изменениями как паренхимы, так и стромы органов и тканей; они возникают при нарушении обмена сложных белков — хромопротеидов, нуклеопротеидов, липопротеидов, а также минералов.

Нарушения обмена хромопротеидов (эндогенные пигментации)

Хромопротеиды, или эндогенные пигменты, делят на гемоглобиногенные (ферритин, гемосидерин, билирубин, гематоидин, гематины, порфирин), протеиногенные, или

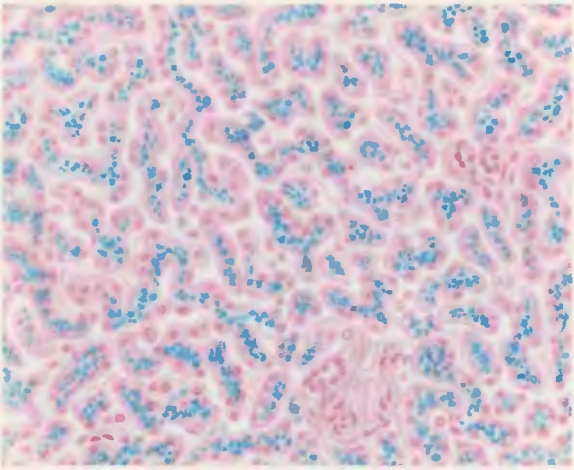

Рис. 41. Гемосидероз печени. В звездчатых ретикулоэндотелиоцитах и гепатоцитах скопления голубовато-зеленых зерен гемосидерина. Реакция Перлса на железо.

тирозин-триптофановые (меланин, адренохром, пигмент гранул энтерохромаффинных клеток), и липидогенные, или липопигменты (липофусцин, липохромы).

Нарушения обмена гемоглобиногенных пигментов. Среди проявлений нарушенного обмена гемоглобиногенных пигментов наибольшее значение имеют гемосидероз, гемохроматоз и гемомеланоз. Гемосидероз возникает при избыточном образовании гемосидерина и может быть как общим, так и местным. При общем гемосидерозе, сопровождающем интраваскулярный гемолиз, гемосидерин появляется в большом количестве в селезенке, печени (рис. 41), костном мозге, лимфатических узлах, легких, потовых и слюнных железах. Клетки этих органов становятся сидеробластами (рис. 42). Сидерофаги не успевают резорбировать синтезируемый гемосидерин, который загружает межклеточное вещество. Селезенка, печень, костный мозг и лимфатические узлы приобретают ржаво-коричневую окраску. Местный гемосидероз находят при экстраваскулярном гемолизе, т.е. в очагах кровоизлияний, где свободный гемоглобин

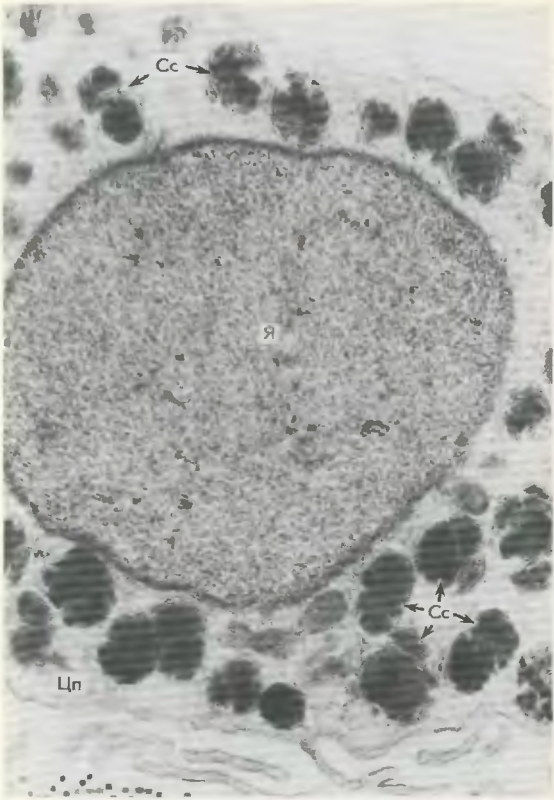

Рис. 42. Сидеробласт. Крупное ядро (Я), узкий ободок цитоплазмы (Цп) с большим количеством сидеросом (Сс), где осуществляется синтез гемосидерина. × 20000.

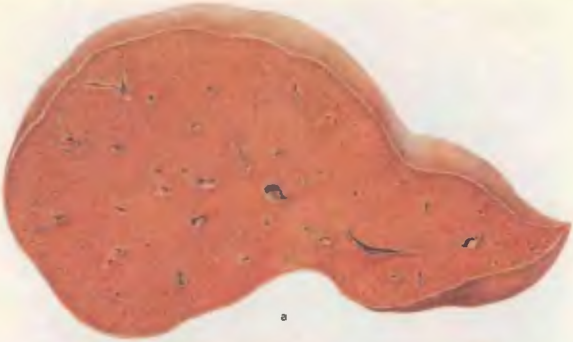

а

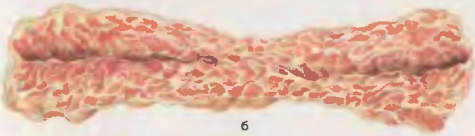

б

в

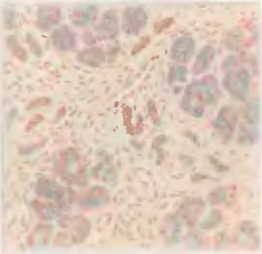

г

Рис. 43. Гемохроматоз.

а — вид печени; б — вид поджелудочной железы; в — скопления бурых зерен пигмента — гемосидерина в звездчатых ретикулоэндотелиоцитах и гепатоцитах; склероз портальных трактов. Окраска гематоксилином и эозином; г — скопления голубовато-зеленых зерен гемосидерина в эпителии ацинарных структур поджелудочной железы; склероз стромы. Реакция Перлса на железо.

Рис. 44. Гемомеланоз.

⟶

А — скопления зерен гемомеланина в красной пульпе селезенки; Б — зерна гемомеланина в звездчатых ретикулоэндотелиоцитах печени. Окраска гематоксилином и эозином.

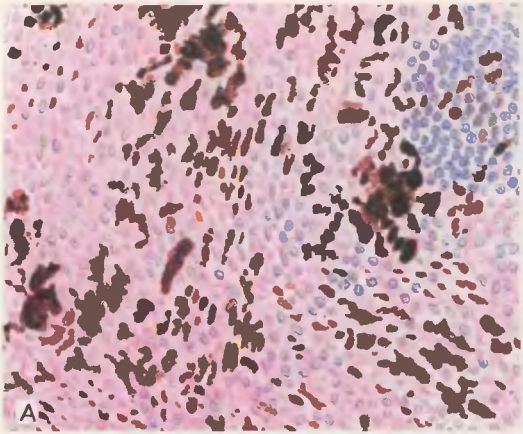
А

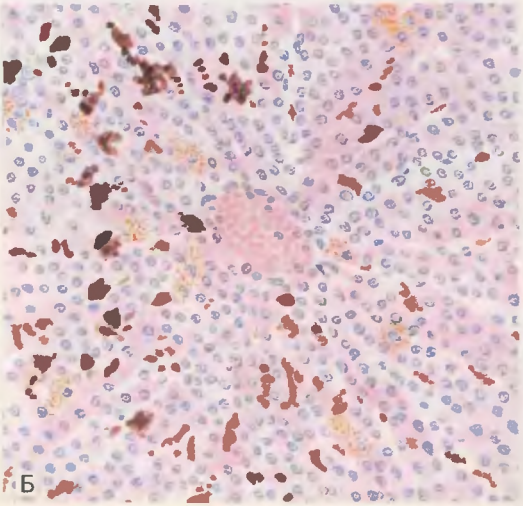
Б

Рис. 45. Меланодермия и пигментация слизистой оболочки полости рта (при аддисоновой болезни).

Рис. 46. Меланодермия (при аддисоновой болезни). В базальном слое эпидермиса много нагруженных меланином клеток — меланоцитов (а). В соединительнотканном слое кожи буро-черный пигмент виден в меланофагах (б). Окраска гематоксилином и эозином.

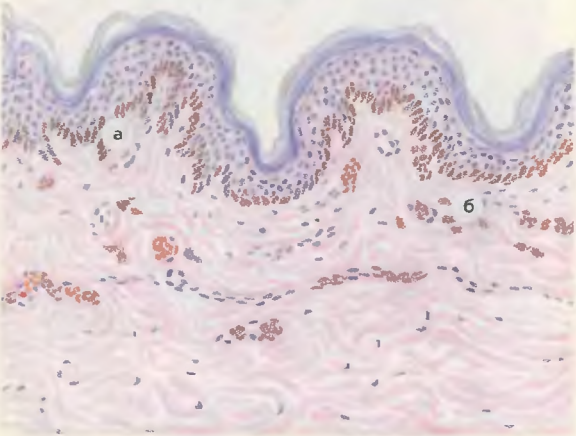

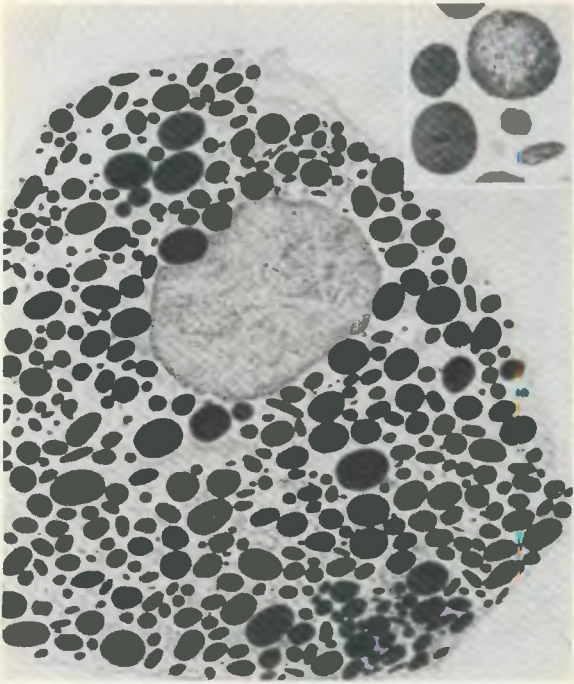

Рис. 47. Меланоцит. Гранулы меланина, синтезируемые в меланосомах. × 18000.

и осколки эритроцитов идут на построение пигмента. Своеобразным вариантом местного гемосидероза является гемосидероз легких (см. „Бурая индурация легких" — рис. 68—71).

При гемохроматозе, наследственном заболевании, которое характеризуется повышенным всасыванием в кишечнике железа и нарушением обмена главным образом гемоглобиногенных пигментов, основные изменения находят в печени, поджелудочной железе, лимфатических узлах и коже. Они сводятся к увеличению и уплотнению органов, которые приобретают буровато-

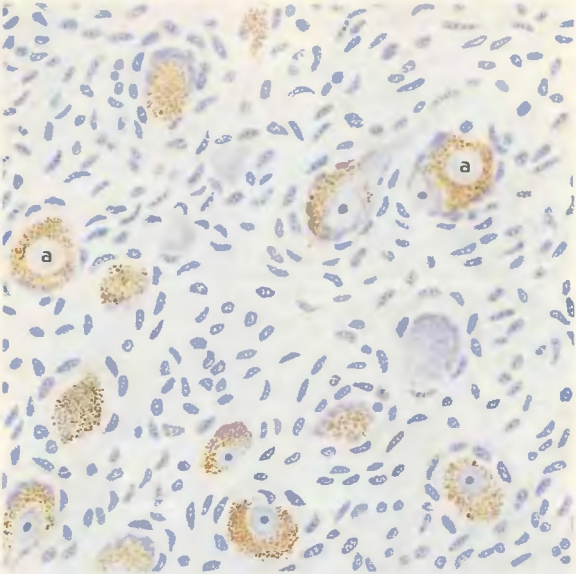

Рис. 48. Липофусцин в нервных клетках шейного симпатического ганглия старого человека. Цитоплазма клеток содержит большое количество мелких желто-бурых гранул липофусцина (а). Окраска по Ниссло.

ржавую окраску (рис. 43, а, б). Помимо отложения пигментов, преимущественно гемосидерина (рис. 43, в, г), находят выраженный склероз ткани этих органов.

Гемомеланоз связан с попаданием малярийного пигмента (гемомеланина) в кровь, что происходит при разрушении эритроцитов, и фагоцитозом его клетками селезенки (рис. 44, а), печени (рис. 44, б), костного мозга, лимфатических узлов, головного мозга; эти органы приобретают серо-аспидную окраску. В них наряду с гемомеланином выявляется и гемосидерин.

Нарушения обмена протеиногенных (тирозиногенных) пигментов. Главное из проявлений нарушенного обмена протеиногенных пигментов — распространенный меланоз, характери-

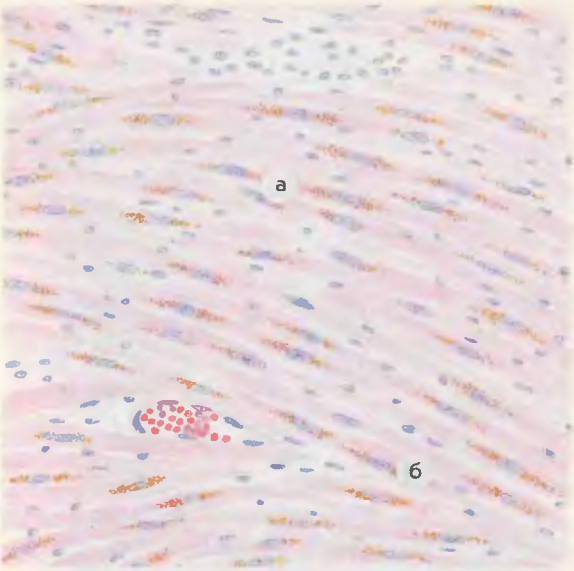

Рис. 49. Липофусциноз миокарда при его атрофии. Мышечные волокна сердца истончены (а), в их цитоплазме по полюсам ядер видны скопления мелких желто-бурых зерен липофусцина (б). Окраска гематоксилином и эозином.

зующийся избыточным накоплением меланина в коже, слизистых оболочках. Меланоз может быть приобретенным и врожденным. Избыточная пигментация кожи (меланодермия) и слизистых оболочек при меланозе (рис. 45, 46) объясняется увеличением в них меланоцитов, усиленно синтезирующих пигмент меланин (рис. 47).

Нарушения обмена липидогенных пигментов (липопигментов). В этой группе дистрофических процессов наибольшее значение имеет липофусциноз, при котором отмечается накопление липофусцина в клетках (рис. 48). Наиболее часто встречается липофусциноз миокарда (рис. 49, 50) и печени при их атрофии. При этом сердце и печень уменьшены в объеме, ткань их бурого цвета (бурая атрофия миокарда и печени).

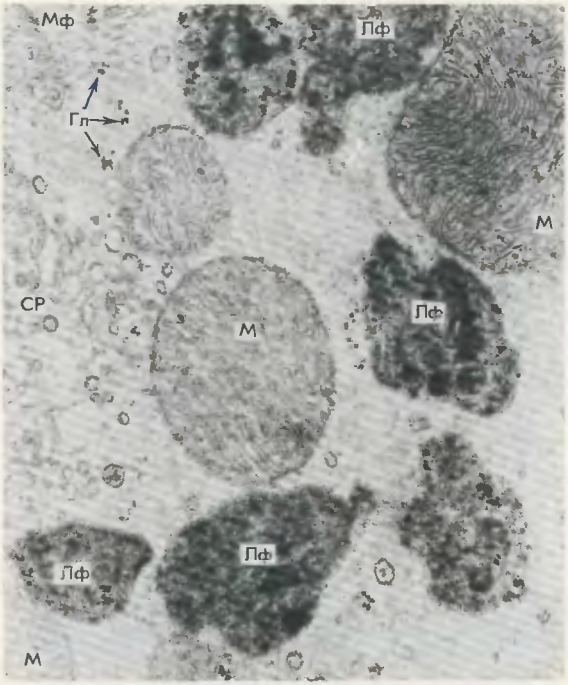

Рис. 50. Липофусциноз кардиомиоцитов. Липофусцин (Лф) тесно связан с митохондриями (М). Мф — миофибриллы. СР — саркоплазматический ретикулум. Гл — гликоген. × 21000.

Рис. 51. Подагра. Вокруг отложений солей мочевой кислоты (а) видны гигантские многоядерные клетки, рассасывающие соли (в); в суставной сумке — разрастания соединительной ткани (б). Окраска гематоксилином и эозином.

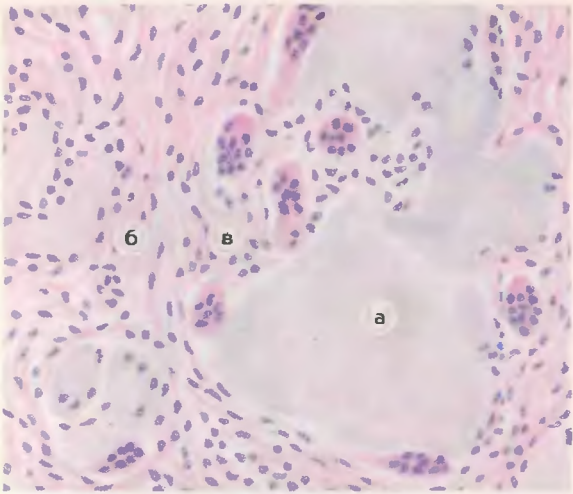

Нарушения обмена нуклеопротеидов

Наиболее ярким проявлением нарушений обмена нуклеопротеидов является подагра, при которой в синовии и хрящах суставов, особенно мелких суставов кистей и стоп, в сухожилиях и суставных сумках, в хряще ушных раковин выпадают соли мочекислого натрия. Ткани, в которых выпадают соли, некротизируются. Вокруг отложения солей и очагов некроза развивается воспалительная реакция, завершающаяся разрастанием соединительной ткани (рис. 51) и образованием так называемых подагрических шишек. Суставы при этом деформируются.

Нарушения минерального обмена (минеральные дистрофии)

Наиболее хорошо изучены нарушения обмена кальция — кальциноз, известковая дистрофия, или обызвествление.

При метастатическом обызвествлении (известковых метастазах) известь выпадает в различных органах и тканях, но наиболее часто — в миокарде (рис. 52) почках

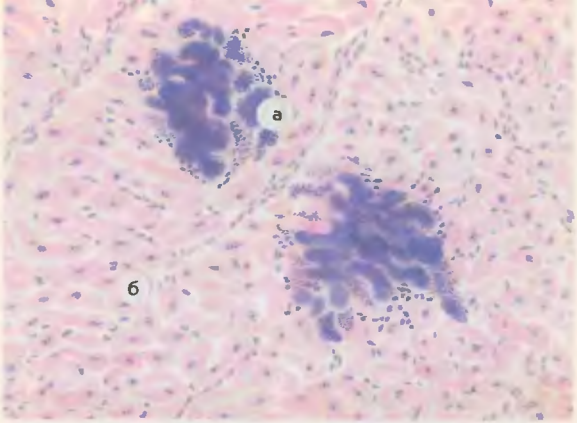
а
б

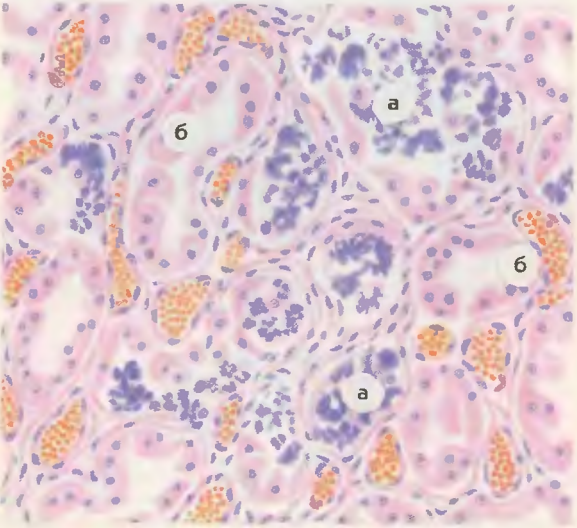
а
б
б
а

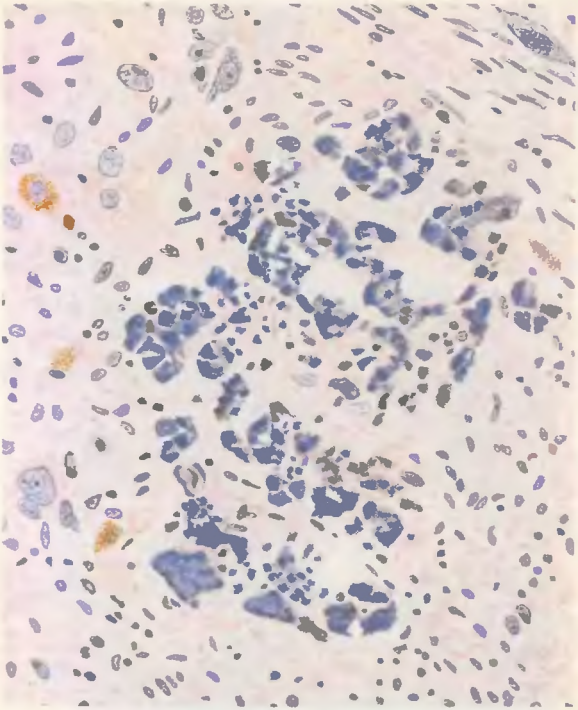

Рис. 54. Дистрофическое обызвествление ткани опухоли (ганглионевромa). Соли извести в очагах некроза опухолевой ткани. Окраска гематоксилином и эозином.

←—

Рис. 52. Метастатическое обызвествление миокарда. Группы инкрустированных известью мышечных волокон (а) среди неизмененного миокарда (б). Окраска гематоксилином и эозином.

Рис. 53. Метастатическое обызвествление почек.

а — канальцы с инкрустированными известью нефроцитами; б — сохранившиеся канальцы. Окраска гематоксилином и эозином.

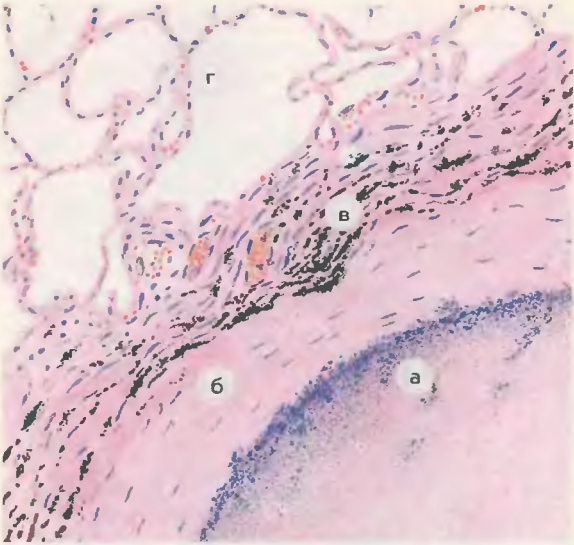

Рис. 55. Петрификат в легком при туберкулезе.

а — обызвествленные массы творожистого некроза; б — рубцовая капсула; в — отложения извести в наружных слоях капсулы; г — легочные альвеолы. Окраска гематоксилином и эозином.

Рис. 56. Обызвествление нефроцитов. Фиксация солей кальция (Са) на кристах и оболочках митохондрий (М) эпителия канальцев. Мелкие гранулы тех же солей связаны с липидными каплями (Л). БМ — базальная мембрана. × 46200 (по Герлаху и Теман).

(рис. 53), легких, слизистой оболочке желудка и в стенке артерий. Внешний вид органов и тканей изменяется при этом мало.

При дистрофическом обызвествлении, или петрификации, отложения извести имеют местный характер и обнаруживаются в тканях при их омертвении, резкой дистрофии, хроническом воспалении, склерозе (рис. 54, 55). При этом образуются различной величины известковые сростки, которые имеют каменистую плотность (петрификаты — см. рис. 55, 364). Иногда в петрификатах появляется костная ткань, т.е. происходит их оссификация (см. рис. 174).

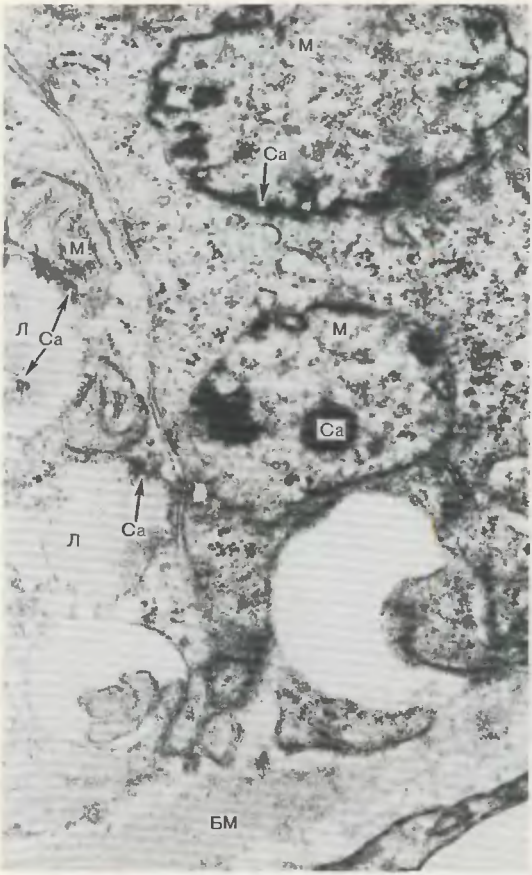
М
Са
М
Л
Са
М
Са
Л
Са
БМ

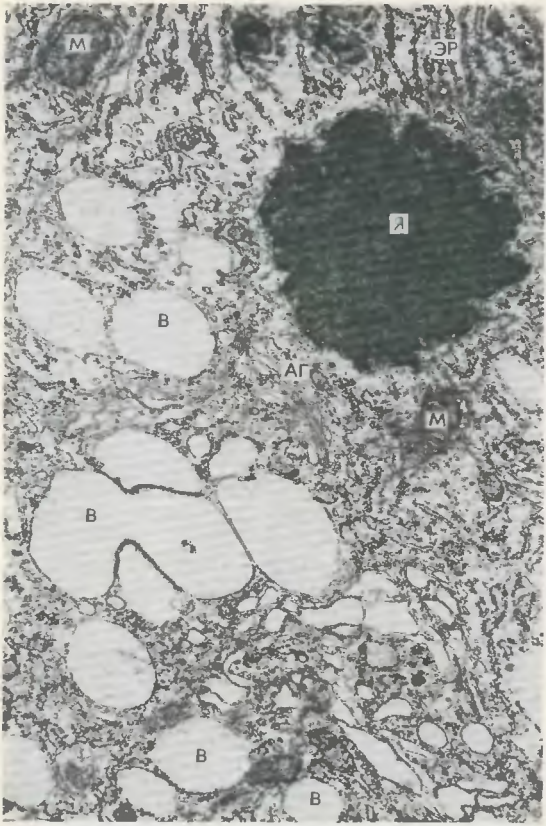

Рис. 57. Некроз клетки, кариопикноз. Ядро (Я) уменьшено в размерах, кариоплазма высокой электронной плотности, ядрышко не дифференцируется. В цитоплазме много вакуолей (В), митохондрии (М) гомогенизированы, пластинчатый комплекс — аппарат Гольджи (АГ) уменьшен в размерах. ЭР — эндоплазматический ретикулум. × 17500 (по В.Г. Шарову).

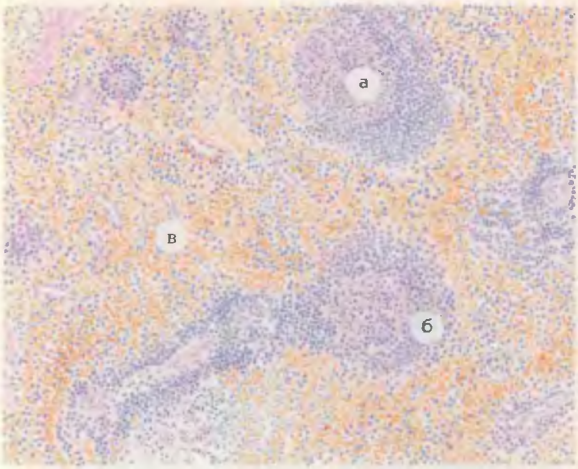

Рис. 58. Некроз фолликулов селезенки.

а — в центре фолликулов глыбки распадающихся лимфоцитов (кариорексис); б — сохранившиеся лимфоциты в периферических отделах фолликулов; в — полнокровие красной пульпы. Окраска гематоксилином и эозином

Метаболическое обызвествление может быть системным, при котором известь выпадает в коже, сухожилиях, фасциях и апоневрозах, в мышцах, нервах и сосудах, или местным, характеризующимся отложением извести в виде пластинок в коже пальцев рук и ног, что ведет к их деформации.

Матрицей обызвествления в клетках являются митохондрии и лизосомы (рис. 56), в межклеточном веществе — гликозаминогликаны, коллагеновые и эластические волокна.

НЕКРОЗ

Некроз — омертвение клеток и тканей в живом организме. Некрозу могут подвергаться часть клетки, клетка, группа клеток, участок ткани, органа, целый орган или часть тела. Поэтому в одних случаях некроз определяется лишь при микроскопическом исследовании, в других — хорошо различим невооруженным глазом.

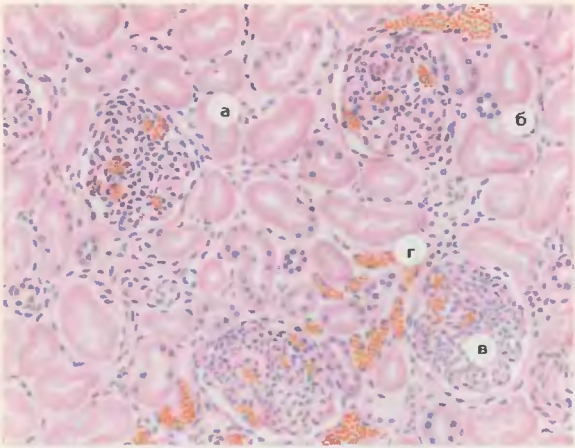

Рис. 59. Некроз эпителия канальцев почки (некротический нефроз).

а — в нефроцитах проксимальных канальцев ядра не определяются (кариолиз); б — в нефроцитах петли Генле ядра сохранены; в — сосудистые клубочки; г — расширенные интерстициальные сосуды. Окраска гематоксилином и эозином.

При некрозе возникают характерные изменения клетки и межклеточного вещества. В клетке изменяются ядро и цитоплазма. Ядро сморщивается (кариопикноз — рис. 57), распадается на глыбки (кариорексис — рис. 58) и растворяется (кариолизис, или кариолиз, — рис. 59). Эти изменения ядра являются стадиями его гибели. В цитоплазме происходят денатурация и коагуляция белка (коагуляция цитоплазмы — рис. 60), распад ее на глыбки (плазморексис — рис. 61) и, расплавление (плазмолиз, цитолиз — рис. 62).

Изменения межклеточного вещества при некрозе касаются как основного вещества и волокон соединительной ткани, так и нервных волокон. Основное вещество и волокна соединительной ткани подвергаются изменениям, характерным для фибриноидного некроза (см. рис. 26, 27), ослизнения ткани или колликвационного некроза, а нервные волокна — глыбчатому распаду (рис. 63).

Среди клинико-морфологических форм некроза выделяют коагуляционный некроз, колликвационный некроз, гангрену, секвестр и инфаркт.

Рис. 60. Некроз клетки, коагуляция цитоплазмы. Вымывание кариоплазмы из ядра (Я), деструкция ультраструктур цитоплазмы. × 27000 (по Давиду).

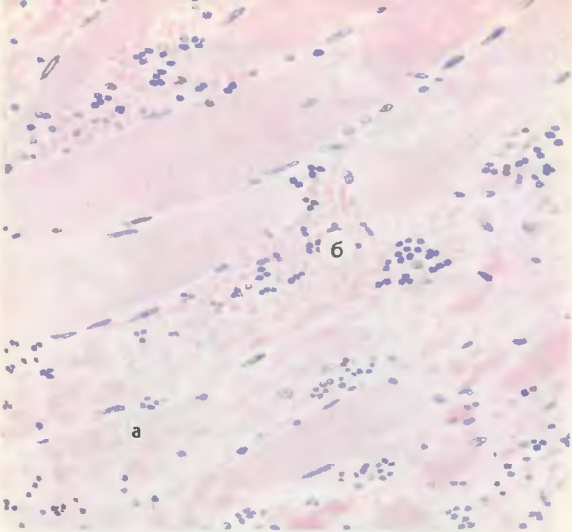
б
а

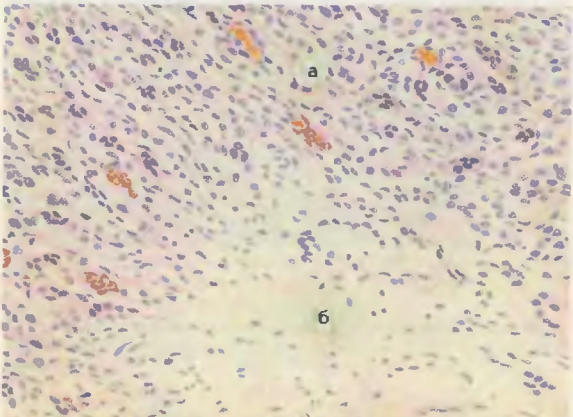
а
б

Рис. 61. Некроз скелетной мышцы (при газовой гангрене). Глыбчатый распад и цитолиз мышечных волокон (а). Строма отечна, инфильтрирована лейкоцитами, с очагами кровоизлияний (б). Окраска гематоксилином и эозином.

Рис. 62. Некроз опухоли. Участок некроза в виде аморфных масс детрита (б) среди разрастаний атипичных клеток мультиформной глиобластомы (а). Окраска гематоксилином и эозином.

→

Рис. 63. Глыбчатый распад осевых цилиндров нервных волокон. Импрегнация серебром по Бильшовскому — Грос.

При коагуляционном некрозе омертвевшие участки ткани серо-желтые, плотные, сухие (сухой некроз). Примерами сухого некроза являются творожистый (см. рис. 121, 125), фибриноидный (см. рис. 26, 27), восковидный (ценкеровский). Для колликвационного некроза характерно расплавление мертвой ткани (влажный некроз). Таковы очаги размягчения и расплавления, например, в головном или спинном мозге.

Гангреной называют некроз тканей, которые соприкасаются с внешней средой и становятся при омертвении серо-бурыми или черными. Гангрена может быть сухой (рис. 64, в, г) или влажной (рис. 64, а, б). Если участок мертвой ткани не подвергается аутолизу, а свободно располагается среди живых тканей, то говорят о секвестре. Инфарктом *(см.)* называют ишемический некроз.

Рис. 64. Гангрена. Влажная гангрена кожи бедра (а) и стопы (б); сухая гангрена стопы (в), предплечья и кисти (г).

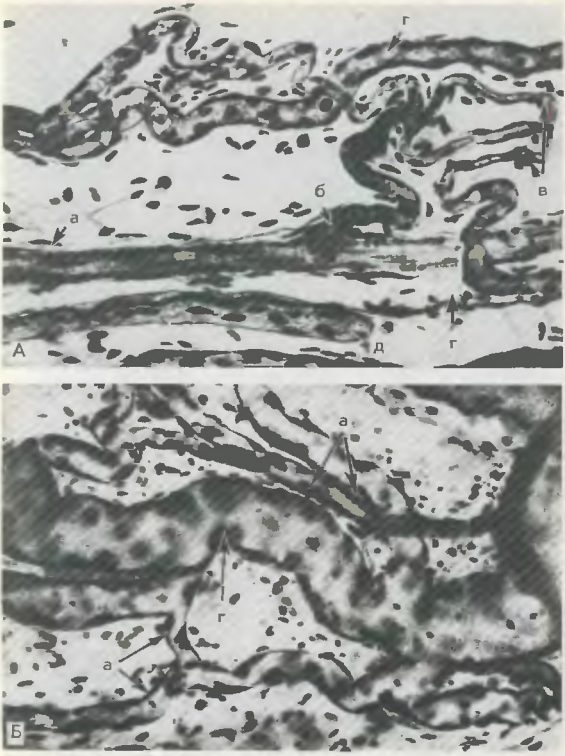

Рис. 65. Микроциркуляторное русло в норме и при венозном застое. Импрегнация серебром по Куприянову.

А — норма (фрагмент неизмененной сосудистой сети): а — артериола; б — прекапилляр; в — капилляры; г — посткапиллярная венула; д — слепо начинающийся лимфатический капилляр (препарат В.Н. Левина); Б — микроциркуляторное русло при остром венозном полнокровии: капилляры (а) и посткапиллярная венула (г) резко расширены и переполнены кровью (препарат В.Н. Левина); В — микроциркуляторное русло при хроническом венозном полнокровии: венулы (а) резко расширены и переполнены кровью

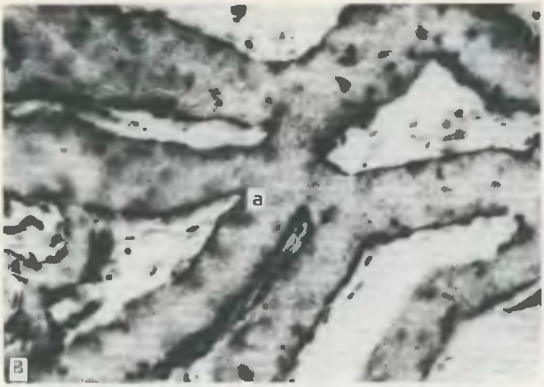

Рис. 65. Продолжение.

НАРУШЕНИЯ КРОВО- И ЛИМФООБРАЩЕНИЯ

НАРУШЕНИЯ КРОВООБРАЩЕНИЯ

Среди нарушений кровообращения различают полнокровие, малокровие, инфаркт, стаз, тромбоз, эмболию, кровотечение (кровоизлияние), плазморрагию.

Полнокровие

В патологии наибольшее значение имеет не артериальное, а **венозное полнокровие.** Венозное полнокровие (гиперемия), которое может быть общим или местным, характеризуется повышенным кровенаполнением органа, ткани в связи с уменьшением оттока крови (рис. 65); приток крови не изменен или несколько уменьшен.

При остром венозном полнокровии (рис. 66) происходит гипоксическое повреждение микроциркуляторного русла, что ведет к повышению сосудистой проницаемости, плазматическому пропитыванию (плазморрагии) *(см.)* и отеку ткани, стазам в капиллярах *(см.)* и множественным диапедезным кровоизлияниям *(см.)*, дистрофии и некрозу паренхиматозных элементов.

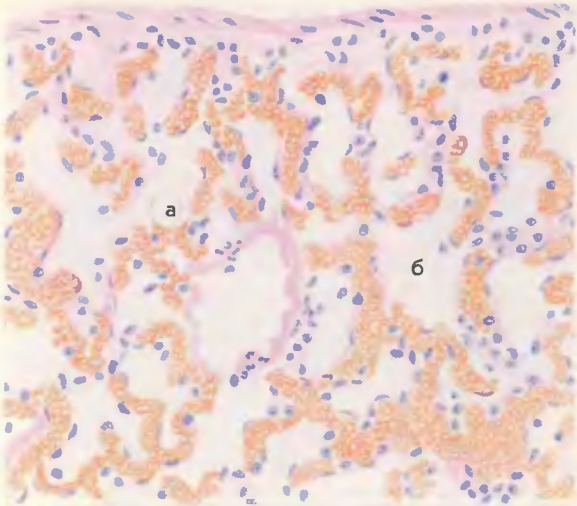

Рис. 66. Острое венозное полнокровие и отек легких. Сосуды межальвеолярных перегородок резко расширены (а), в просветах альвеол отечная жидкость (б). Окраска гематоксилином и эозином.

Хроническое венозное полнокровие определяет развитие не только плазморрагии, отека, кровоизлияний, дистрофии и некроза, но и атрофических и склеротических изменений. В связи с этими изменениями при хроническом венозном полнокровии органы и ткани несколько увеличиваются в размерах, приобретают синюшную окраску (цианоз), становятся плотными — возникает их застойное уплотнение (индурация). Печень на разрезе приобретает вид мускатного ореха (мускатная печень), что связано с резким полнокровием вен, диапедезными кровоизлияниями в центре печеночных долек и относительной сохранностью гепатоцитов их периферических отделов (рис. 67). Легкие в связи с гемосидерозом, обусловленным множественными диапедезными кровоизлияниями, и гипоксическим склерозом становятся бурыми и плотными (бурая индурация легких) (рис. 68 — 71).

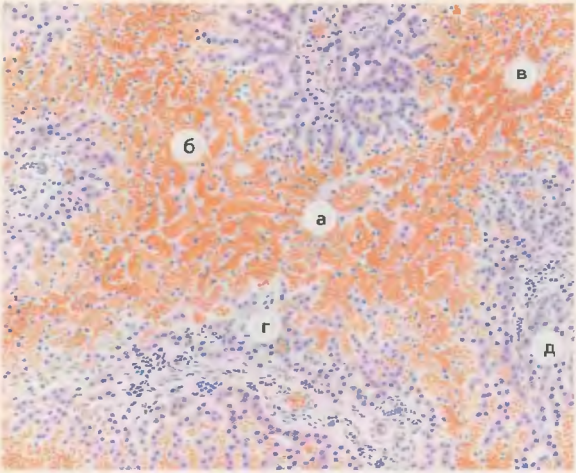
в
б
а
г
д

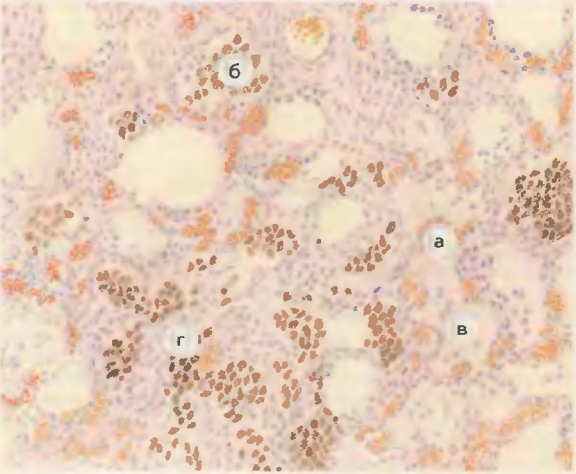
б
а
в
г

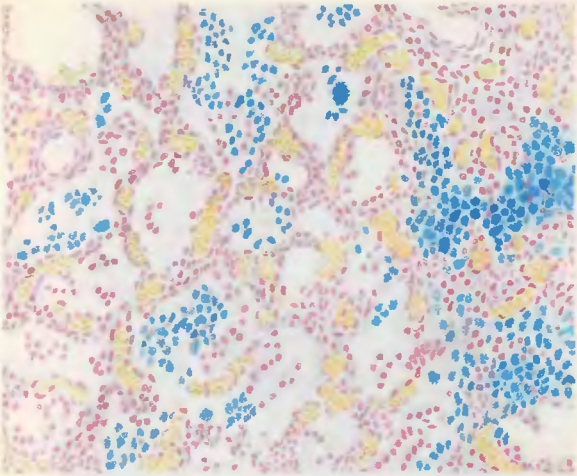

Рис. 69. Хроническое венозное полнокровие легких (бурая индурация легких). В многочисленных сидерофагах выявляется железо гемосидерина в виде так называемой берлинской лазури (железисто-синеродистое железо), дающей голубовато-зеленое окрашивание. Реакция Перлса на железо.

←

Рис. 67. Хроническое венозное полнокровие печени (мускатная печень). В центре долек вены и капилляры резко расширены, полнокровны (а), печеночные клетки атрофичны (б), а в области кровоизлияний (в) разрушены. По периферии долек печеночные балки сохранены (г), перисинусоидальные пространства расширены (д). Окраска гематоксилином и эозином.

Рис. 68. Хроническое венозное полнокровие легких (бурая индурация легких). Сосуды межальвеолярных перегородок расширены (а). В строме легкого и просвете альвеол скопления сидерофагов, нагруженных гемосидерином (б). Часть альвеол заполнена отечной жидкостью (в). Межальвеолярные перегородки утолщены и склерозированы (г). Окраска гематоксилином и эозином.

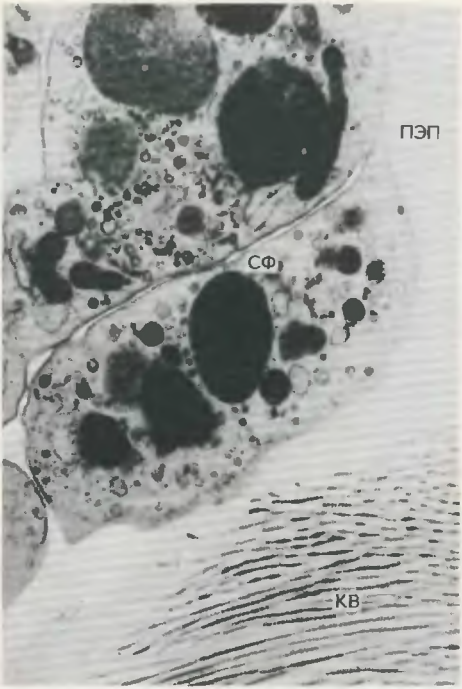

Рис. 70. Хроническое венозное полнокровие легких (бурая индурация легких). Большое количество сидерофагов (СФ) и коллагеновых волокон (КВ) в периэндотелиальном пространстве (ПЭП). × 20000.

⟶

Рис. 71. Хроническое венозное полнокровие легких (бурая индурация легких). В расширенном септальном пространстве (СП) расположены сидерофаг (СФ) и активный фибробласт (Фб), цитоплазма которого образует длинный отросток (Офб). По ходу отростка имеется расширение, в котором много канальцев гранулярного эндоплазматического ретикулума (ЭР) и свободных рибосом (Рб). Я — ядро фибробласта. Вблизи тела фибробласта видны коллагеновые волокна (КлВ). Кап — капилляр. БМ — базальная мембрана. Эн — эндотелий. Эп — альвеолярный эпителий. ПА — просвет альвеолы. Эр — эритроцит. × 12500.

Малокровие, инфаркт

Малокровием (ишемией) называют уменьшенное кровенаполнение или полное обескровливание ткани, органа, части тела в результате недостаточного притока крови. В очаге ишемии развивается кислородное голодание тканей — гипоксия. В зависимости

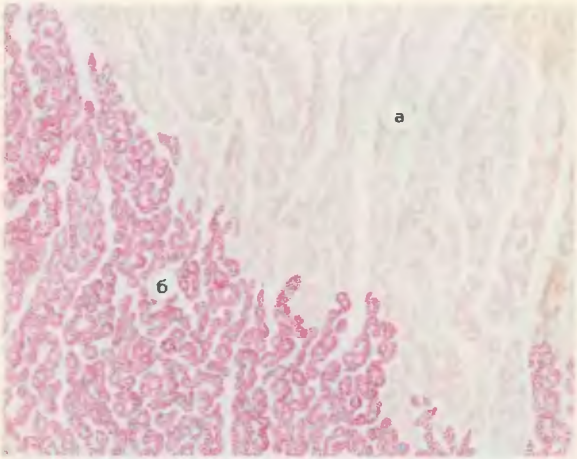
а
б

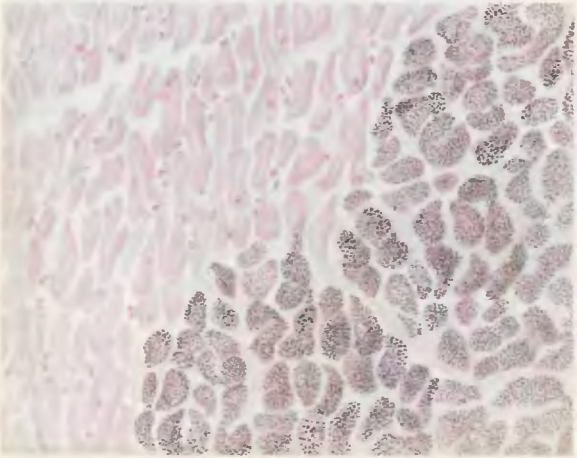

от степени чувствительности тканей к гипоксии, ее продолжительности и способности к развитию коллатерального кровообращения в очаге ишемии могут возникать то тонкие биохимические изменения (рис. 72, 73) и повреждения ультраструктур (рис. 74), то грубые нарушения вплоть до некроза тканей, развития инфаркта. Поэтому острую ишемию рассматривают как преднекротическое, предынфарктное, состояние.

Ишемизированная ткань бледная и дряблая, орган уменьшен в размерах, капсула его морщинистая.

Инфаркт — очаг некроза, возникающий вследствие прекращения кровоснабжения и ишемии ткани (сосудистый или ишемический некроз). Чаще инфаркт имеет клиновидную (рис. 75), реже неправильную форму. Иногда он может захватывать бо́льшую часть или весь орган (субтотальный или тотальный инфаркт), иногда обнаруживается лишь под микроскопом (микроинфаркт).

Внешний вид инфаркта зависит от степени выраженности периинфарктной гиперемии и возможности кровоизлияния в область некроза. Инфаркт может быть белым (ишемический инфаркт), белым с геморрагическим венчиком и красным (геморрагический инфаркт). Белый инфаркт обычно встречается в селезенке (рис. 75, а), реже в почках (рис. 75, г, д), головном мозге. Белый инфаркт с геморрагическим венчиком характерен для миокарда (рис. 76, 260) и почек. Красный инфаркт находят главным образом в легких (рис. 75, б, в), кишечнике, редко в почках, селезенке.

Рис. 72. Ишемия миокарда (4 ч после перевязки у собаки передней ветви левой венечной артерии сердца). В очаге ишемии гликоген отсутствует (а), вне его мышечные волокна богаты гликогеном (б). ШИК-реакция.

Рис. 73. Ишемия миокарда (12 ч после перевязки у собаки передней ветви левой венечной артерии сердца). Исчезновение гранул формазана из мышечных волокон зоны ишемии (слева) свидетельствует об отсутствии ферментативной активности в этой зоне. Вне участка ишемии (справа) в миокарде гранул формазана много, что говорит о высокой активности в нем окислительно-восстановительных ферментов. Реакция на сукцинатдегидрогеназу. Соли тетразолия в инкубационной среде восстанавливаются и выпадают в виде сине-красных гранул формазана.

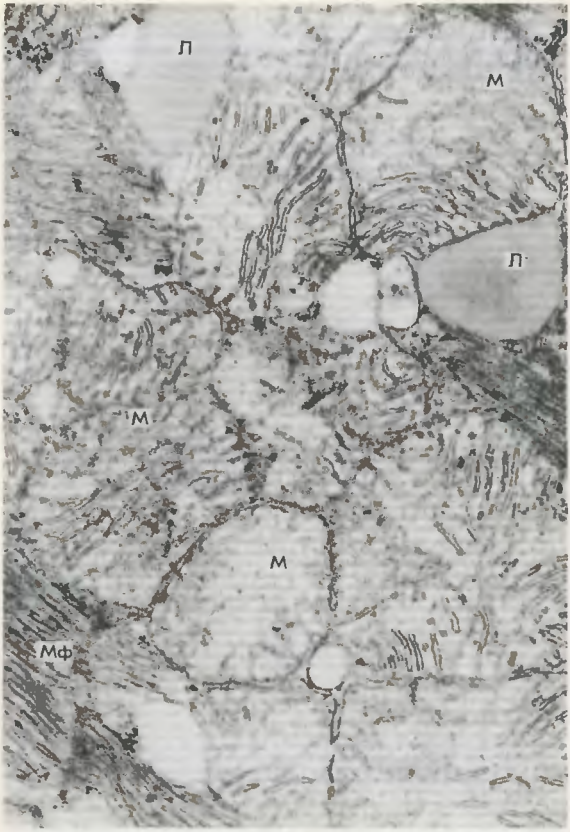

Рис. 74. Ишемия миокарда (12 ч после перевязки у собаки передней ветви левой венечной артерии сердца). Набухание и деструкция митохондрий (М) вплоть до полного их разрушения, гомогенизация миофибрилл (Мф), образование жировых включений (Л), исчезновение гранул гликогена. × 21 000.

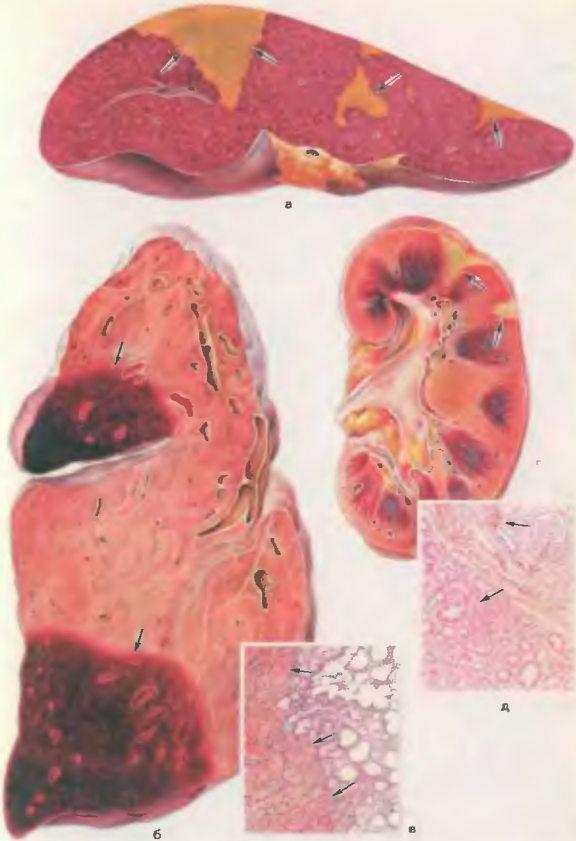

Рис. 75. Инфаркт.

а — белые (ишемические) инфаркты селезенки (показано стрелками); б — красные (геморрагические) инфаркты легкого (показано стрелками); в — микроскопическая картина геморрагического инфаркта легкого: зона некроза пропитана кровью (показано стрелками). Окраска гематоксилином и эозином. г — ишемические инфаркты почки (показано стрелками); д — микроскопическая картина ишемического инфаркта почки: зона некроза (нижняя стрелка) отграничена от сохранившейся ткани почки зоной резкого полнокровия и лейкоцитарной инфильтрации (верхняя стрелка). Окраска гематоксилином и эозином.

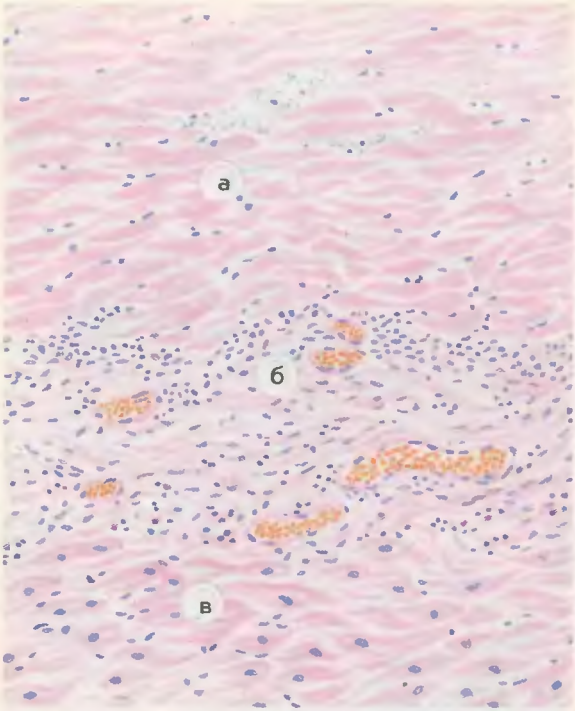

Рис. 76. Инфаркт миокарда

а — участок миокарда с лизисом ядер и распадом миоплазмы; б — зона полнокровия и клеточной инфильтрации; в — сохранившийся миокард. Окраска гематоксилином и эозином.

⟶

Рис. 77. Стаз в капиллярах мозга (при хроническом венозном застое). Капилляры резко расширены, забиты эритроцитами (а), ткань мозга отечна (б). Окраска гематоксилином и эозином.

Рис. 78. Стаз в капиллярах мозга (при малярии).

а — резко расширенные капилляры и венулы, содержащие склеившиеся эритроциты; б — шизонты и пигмент гемомеланин; в — отечная ткань мозга. Окраска гематоксилином и эозином.

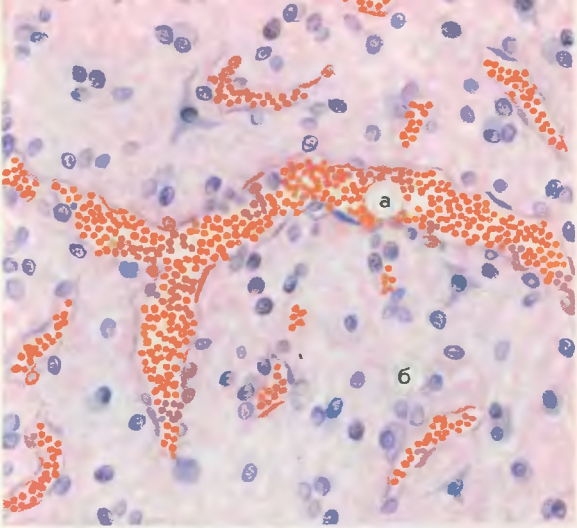
а
б

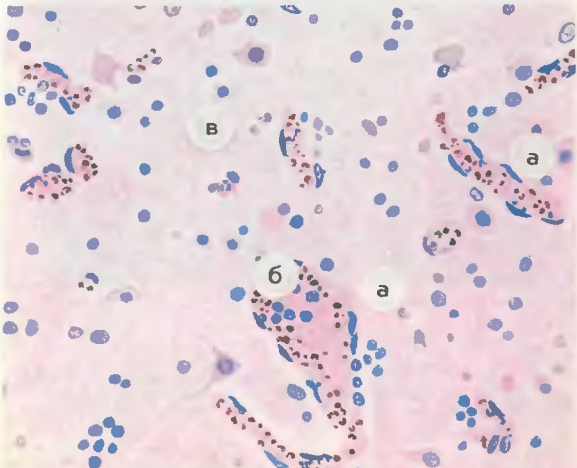
в
а
б
а

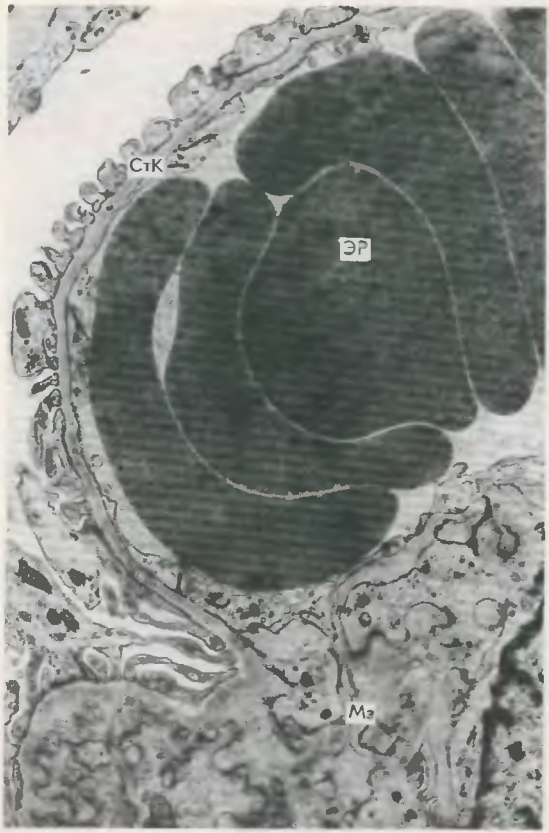

Рис. 79. Сладж-феномен. В просвете капилляра почечного клубочка гемолизирующиеся эритроциты (Эр) в виде монетных столбиков. СтК — стенка капилляра. Мз — мезангий. × 14500 (по С.М. Секамовой).

Стаз

Стазом называют остановку кровотока в сосудах микроциркуляторного русла, главным образом в капиллярах, которые при этом резко расширяются (рис. 77, 78). В развитии стаза основное значение имеет усиленная внутрисосудистая агрегация эритроцитов (сладж-феномен — рис. 79). Необратимый стаз ведет к некробиозу и некрозу ткани.

Тромбоз

Тромбоз — процесс прижизненного свертывания крови в просвете сосуда или полостях сердца. Образующийся при этом сверток крови называют тромбом.

Тромбообразование складывается из четырех последовательных стадий: агглютинации тромбоцитов, коагуляции фибриногена, агглютинации эритроцитов и преципитации белков плазмы. Агглютинации тромбоцитов (I стадия) предшествуют выпадение их из тока крови, направленное движение и прикрепление (адгезия) к месту повреждения эндотелия (рис. 80). По-видимому, „травма" тромбоцитов способствует высвобождению липопротеидного комплекса периферической зоны пластинок, который обладает агглютинирующими свойствами. Агглютинация тромбоцитов ведет к их дегрануляции, высвобождению серотонина и тромбопластического фактора пластинок, что обеспечивает образование активного тромбопластина. Коагуляция фибриногена и образование фибрина (II стадия — рис. 81) связаны с аутокаталитической ферментативной реакцией, причем матрицей для построения фибрина становится „оголенная" центральная зона пластинок, которая содержит ретрактозим (рис. 82). Активность ретрактозима, как и серотонина, освобождающегося при распаде пластинок и обладающего сосудосуживающим свойством, позволяет „отжать" фибринный сверток, который „захватывает" лейкоциты, агглютинирующиеся эритроциты (III стадия — рис. 83) и преципитирующие белки плазмы (IV стадия).

Тромб прикреплен к стенке сердца или сосуда, слоистый (см. рис. 250, 263), поверхность его гофрированная (см. рис. 250, 263). Он может обтурировать полость сердца или просвет сосуда (обтурирующий тромб — см. рис. 260) или оставлять часть просвета или полости свободной (пристеночный тромб — см. рис. 250, 263).

В зависимости от строения и внешнего вида различают белый, красный, смешанный, или слоистый (рис. 84), и гиалиновый тромбы.

Тромб может подвергнуться асептическому размягчению или

Рис. 80. Образование тромба, I стадия. Небольшие скопления тромбоцитов (Тр) около поврежденной эндотелиальной клетки (Эн). Тромбоциты расположены на некотором расстоянии друг от друга (агглютинация их отсутствует). × 14000 (по Ашфорду и Фриману).

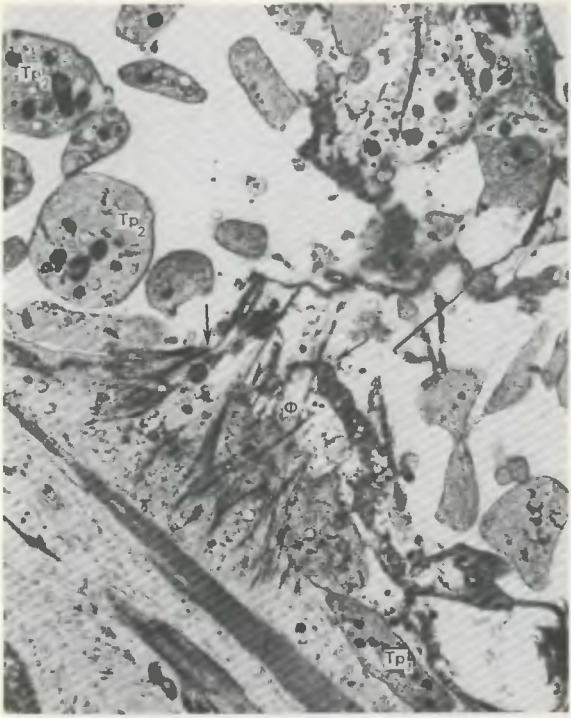

Рис. 81. Образование тромба, II стадия. В участке разрушенного эндотелия видны скопления дегранулированных тромбоцитов ($Тр_1$) и фибрина (Ф) (показаны стрелками). $Тр_2$ — неизмененные тромбоциты. × 7750 (по Ашфорду и Фриману).

Рис. 82. Образование тромба, II стадия.

А — нити фибрина окутывают распадающиеся тромбоциты (показано стрелкой), × 30 000; Б — волокно фибрина, имеющее характерную поперечную исчерченность, × 100 000 (по Зандриттеру).

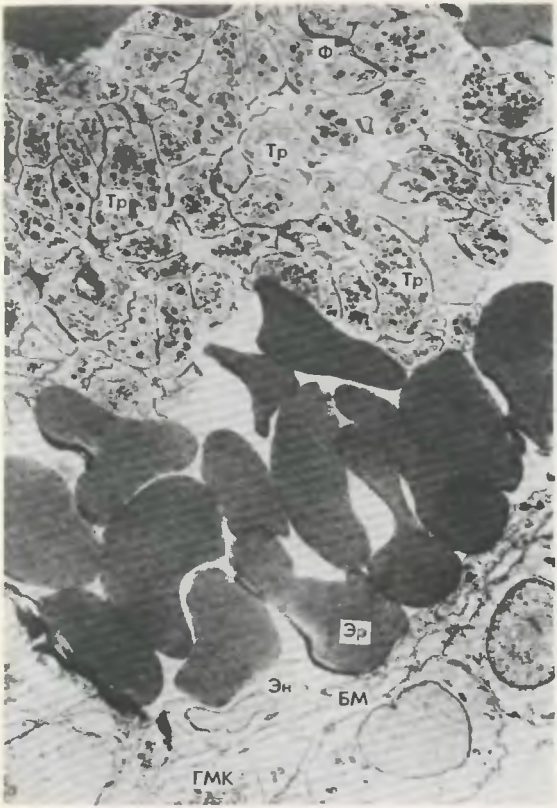

Рис. 83. Образование тромба, III стадия. В просвете сосуда распадающиеся тромбоциты (Тр), среди которых видны нити фибрина (Ф), а также агглютинированные эритроциты (Эр). Эн — эндотелий. БМ — базальная мембрана. ГМК — гладкие мышечные клетки. × 5800 (по Витакеру и др.).

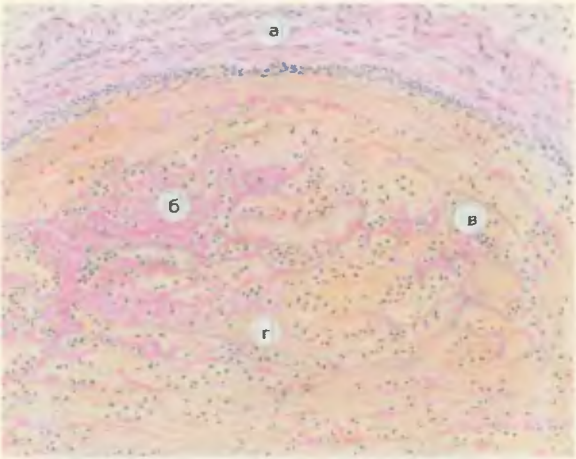
а
б
в
г

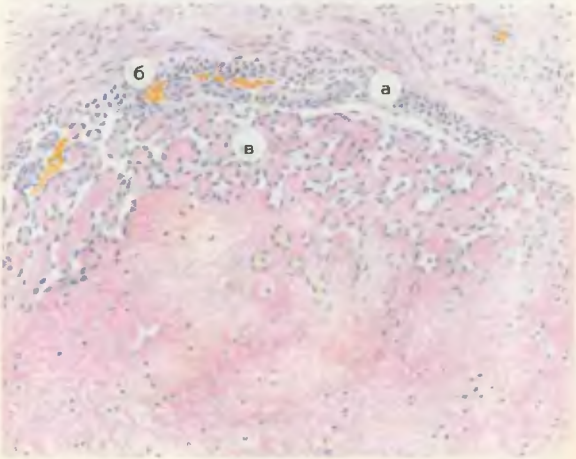
б
а
в

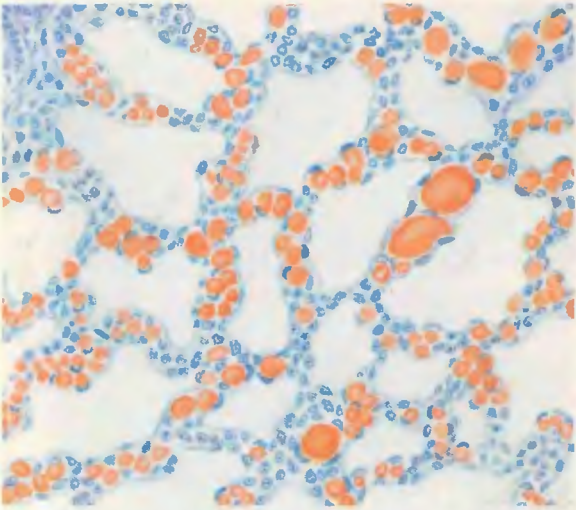

Рис. 86. Жировая эмболия кровеносных сосудов легкого. В сосудах межальвеолярных перегородок виден жир, окрашенный суданом III в кирпично-красный цвет.

←—

Рис. 84. Смешанный тромб. Просвет вены (а) полностью закрыт тромботическими массами, состоящими из фибрина (б), лейкоцитов (в) и гемолизированных эритроцитов (г). Окраска гематоксилином и эозином.

Рис. 85. Организация и канализация тромба. Среди грануляций (а), которые прорастают тромб со стороны эндотелиальной выстилки вены (б), много выстланных эндотелием щелей (в). Окраска гематоксилином и эозином.

гнойному септическому расплавлению (септический тромб), замещению соединительной тканью с образованием выстланных эндотелием каналов (организация и канализация тромба — рис. 85); в тромбе могут образовываться сосуды (васкуляризация тромба), откладываться соли кальция (обызвествление, петрификация тромба). Тромб может быть источником тромбоэмболии.

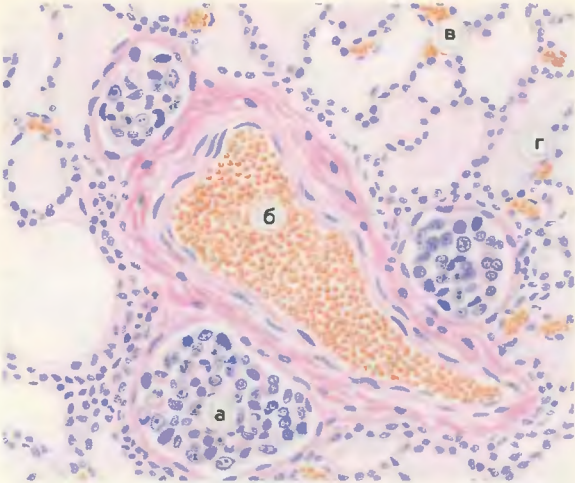

Рис. 87. Эмболия лимфатических сосудов легкого раковыми клетками. В расширенных лимфатических сосудах скопления раковых клеток, обтурирующих просвет (а). Вена (б) и капилляры (в) полнокровны. В альвеолах отечная жидкость (г). Окраска гематоксилином и эозином.

⟶

Рис. 88. Тромбоэмболия легочной артерии.

1 — тромбоэмбол; 2 — легочная артерия; 3 — легкое.

Эмболия

Эмболия — циркуляция в крови (или лимфе) не встречающихся в норме частиц и закупорка ими сосудов. Сами частицы называют эмболами. Эмболы могут перемещаться по току крови (ортоградная эмболия), против тока крови (ретроградная эмболия) или из большого круга кровообращения в малый круг через дефекты в перегородках сердца (парадоксальная эмболия).

В зависимости от вида эмбола различают тромбоэмболию, жировую (рис. 86), воздушную, газовую, тканевую, или клеточную (рис. 87), микробную (см. рис. 106) и эмболию инородными телами.

Наибольшее клиническое значение имеют тромбоэмбо-

лия легочной артерии (рис. 88), ведущая к внезапной смерти или развитию геморрагического инфаркта (см. рис. 75), эмболия клетками злокачественной опухоли, с которой связано ее метастазирование, а также микробная эмболия, определяющая генерализацию инфекции и возникновение метастатических фокусов, чаще всего гнойного воспаления.

Кровотечение

Кровотечение — выход крови из полости сердца или из просвета сосуда в окружающую среду (наружное кровотечение) или в полости тела (внутреннее кровотечение). Кровотечение, при котором кровь накапливается в тканях,

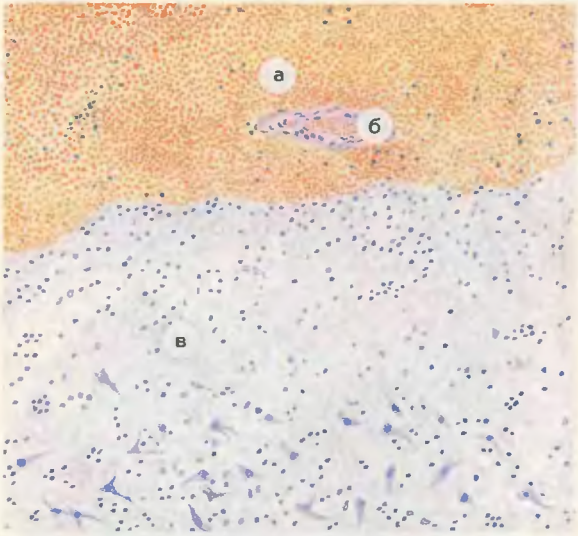

Рис. 89. Кровоизлияние в головной мозг (при гипертонической болезни). Скопления эритроцитов (а) располагаются вокруг сосуда (б) и занимают большой участок ткани мозга (в). Окраска гематоксилином и эозином.

называют кровоизлиянием (рис. 89, 90). При скоплении свернувшейся крови в ткани, которое ведет к ее разрушению, говорят о гематоме (см. рис. 83, 256), а при сохранении тканевых элементов — о геморрагическом пропитывании (см. рис. 90).

Кровотечение (кровоизлияние) возникает в результате разрыва стенки сердца или сосуда, разъедания ее (аррозивное кровотечение), а также повышения проницаемости сосудистой стенки (диапедезное кровоизлияние — см. рис. 67, 68).

Плазморрагия

Плазморрагия — выход плазмы из кровеносного русла, что ведет к плазматическому пропитыванию стенки сосуда и окружающей его ткани (см. рис. 24, А; 91). Следствием плаз-

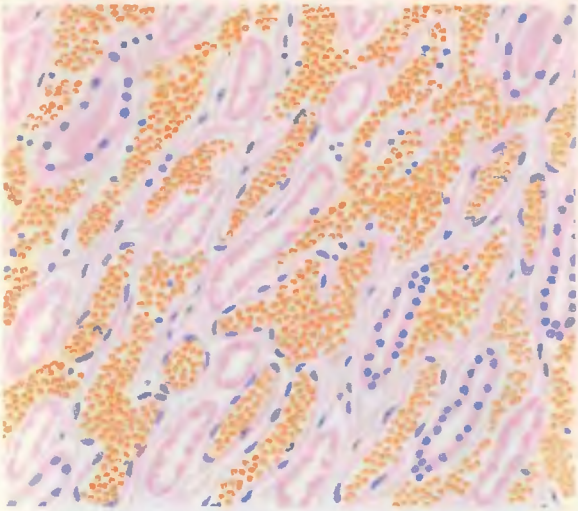

Рис. 90. Кровоизлияние в мозговое вещество почки (при геморрагической лихорадке с почечным синдромом). Мозговое вещество почки инфильтрировано эритроцитами. Окраска гематоксилином и эозином.

матического пропитывания могут быть фибриноидный некроз (см. рис. 27) или гиалиноз (см. рис. 29, 30) стенки сосуда.

НАРУШЕНИЯ ЛИМФООБРАЩЕНИЯ

Нарушения лимфообращения чаще проявляются застоем лимфы и расширением лимфатических сосудов, а также лимфогенным отеком, или лимфедемой.

Застой лимфы и расширение лимфатических сосудов

Это первые проявления нарушенного лимфооттока. Застой лимфы приводит к развитию коллатерального лимфообращения; при этом используются как резервные, так и вновь образованные коллатерали, которые переполняются лимфой и расширяются (рис. 92, 93).

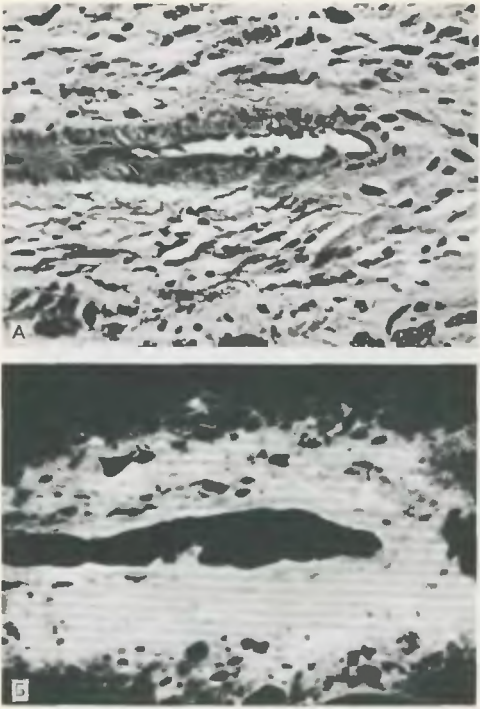

Рис. 91. Плазматическое пропитывание.

А — стенка сосуда и периваскулярная ткань разрыхлены, пропитаны плазмой крови. Окраска гематоксилином и эозином; Б — фиксация в участках плазматического пропитывания глобулинов плазмы. Иммуногистохимический метод с использованием антиглобулиновой сыворотки.

⟶

Рис. 92. Лимфатическая система в норме и при застое лимфы.

А — фрагмент неизмененной лимфатической сосудистой сети: а — слепо начинающиеся лимфатические капилляры; б — лимфатические посткапилляры; в — клапаны лимфатических сосудов; г — сосуды кровеносного русла (препарат В.Н. Левина), Б — застой лимфы: а — резко расширенные и переполненные лимфой капилляры и посткапилляры; г — сосуды кровеносной сети (препарат В.Н. Левина). Импрегнация серебром по Куприянову.

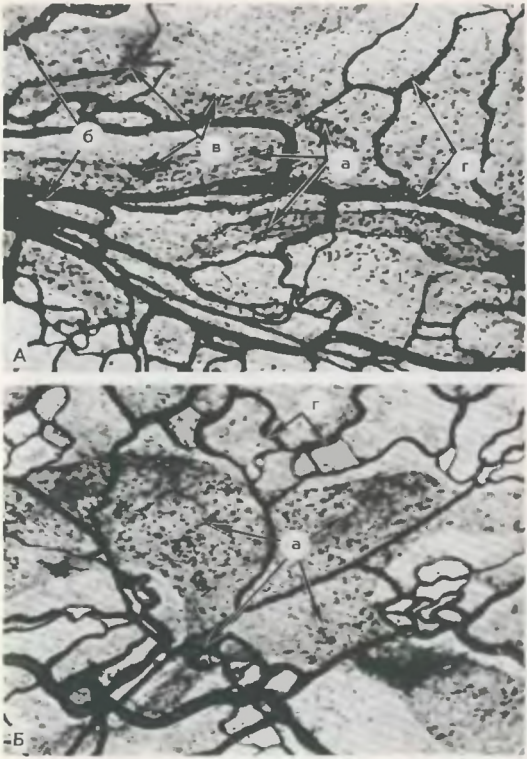

Лимфедема

Лимфедема, или **лимфогенный отек,** является следствием декомпенсации лимфообращения. Обычно она имеет хронический характер и может быть общей (хроническая общая лимфедема) или местной (хроническая местная лимфедема). Хроническая лимфедема сопровождается склерозом ткани (см. рис. 71). Ее разновидность — слоновость.

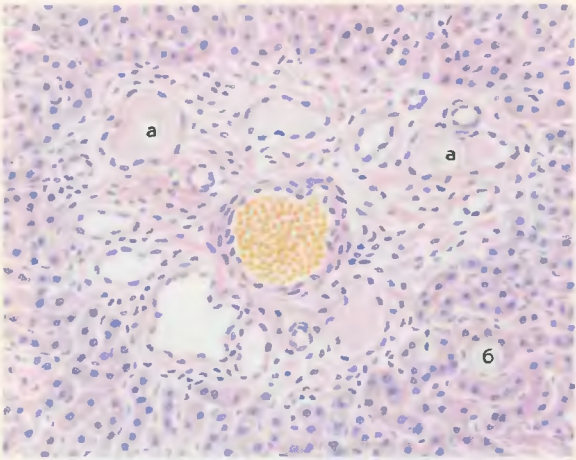

Рис. 93. Лимфостаз в печени. Лимфатические сосуды расширены, заполнены лимфой (а); отчетливо выражены перисинусоидальные пространства Диссе (б). Окраска гематоксилином и эозином.

⟶

Рис. 94. Паренхиматозный миокардит (аллергический миокардит Фидлера). Бóльшая часть кардиомиоцитов с признаками некроза и расплавления (а); в отечной строме миокарда скопления гистиоцитов, лимфоидных клеток и отдельных эозинофильных лейкоцитов (б). Окраска гематоксилином и эозином.

Рис. 95. Некротический трахеит (при уремии). Поверхностные отделы слизистой оболочки трахеи некротизированы (а), инфильтрированы сегментоядерными лейкоцитами (б); сосуды полнокровны (в). Окраска гематоксилином и эозином.

ВОСПАЛЕНИЕ

Воспаление — местная сосудисто-мезенхимальная реакция на повреждение ткани, вызванная действием различных агентов. Эта реакция направлена на уничтожение повреждающего агента и на восстановление поврежденной ткани. Представлена тремя последовательными фазами: альтерацией, экссудацией и пролиферацией.

Классификация воспаления учитывает: 1) характер течения: острое, подострое и хроническое воспаление; 2) особенность

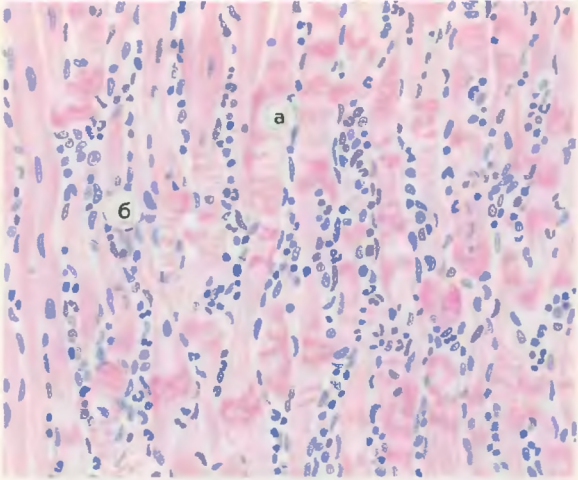
а
б

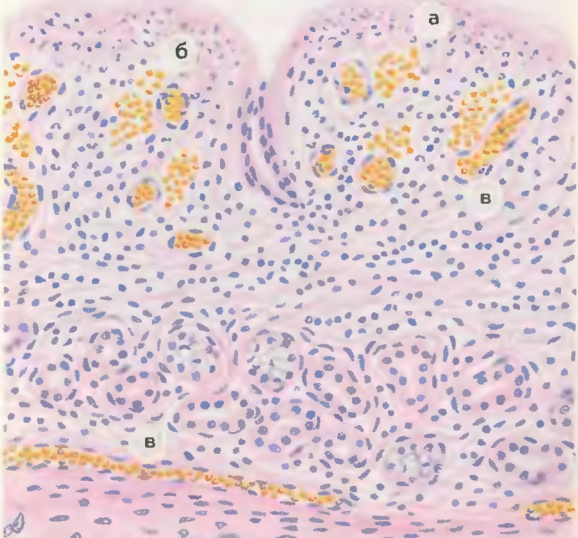
а
б
в
в

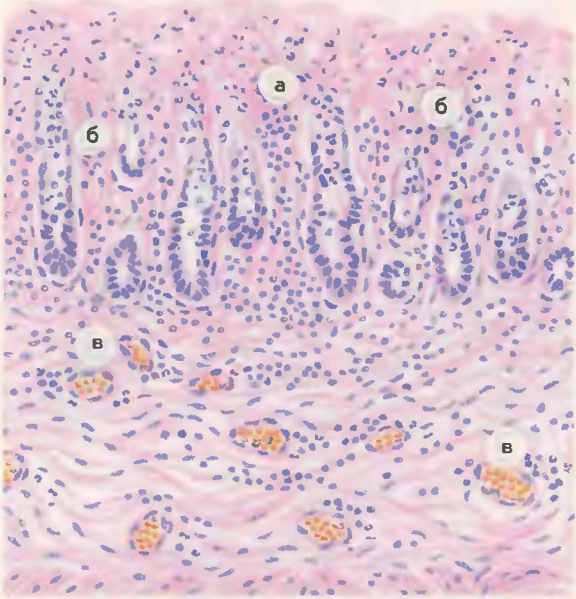

Рис. 96. Некротический колит (при уремии). Бо́льшая часть слизистой оболочки некротизирована (а) и инфильтрирована сегментоядерными лейкоцитами (б); подслизистый слой отечен, сосуды его полнокровны (в). Окраска гематоксилином и эозином.

этиологического фактора: банальное (неспецифическое) и специфическое воспаление; 3) преобладание фазы воспалительной реакции: альтеративное, экссудативное и продуктивное воспаление.

БАНАЛЬНОЕ ВОСПАЛЕНИЕ

При банальном воспалении наиболее отчетливо выражено преобладание той или иной фазы воспалительной реакции, что позволяет выделять его морфологические формы.

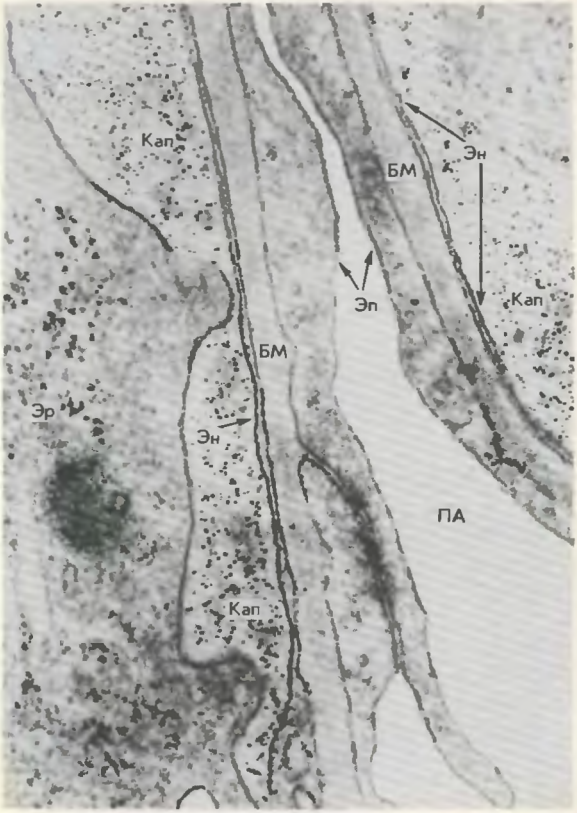

Рис. 97. Воспаление, экссудация. Трансэндотелиальный транспорт гранул ферритина из просвета капилляров (Кап) межальвеолярной перегородки в полость альвеолы (ПА). Эн — эндотелий. БМ — базальная мембрана. Эп — альвеолярный эпителий. Эр — эритроцит. × 90000 (по Флори).

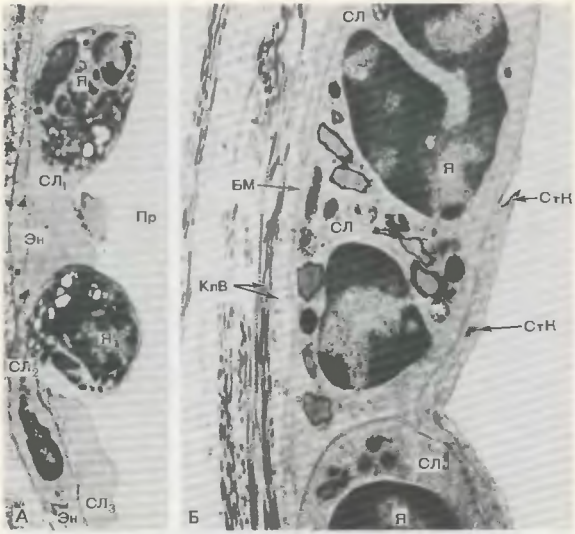

Рис. 98. Воспаление, эмиграция сегментоядерных лейкоцитов.

А — один из сегментоядерных лейкоцитов ($СЛ_1$) тесно прилежит к эндотелию (Эн), другой ($СЛ_2$) имеет хорошо очерченное ядро (Я) и пронизывает эндотелий (Эн). Большая часть этого лейкоцита расположена в подэндотелиальном слое. На эндотелии в этом участке видны псевдоподии третьего лейкоцита ($СЛ_3$). Пр — просвет сосуда. × 9000. Б — сегментоядерные лейкоциты (СЛ) с хорошо контурированными ядрами (Я) расположены между эндотелием и базальной мембраной (БМ). Видны стыки эндотелиальных клеток (СтК) и коллагеновые волокна (КлВ) за базальной мембраной. × 20000. В — два сегментоядерных лейкоцита (СЛ), ядра (Я) которых сохранены, находятся в соединительной ткани, окружающей сосуд. Эндотелиальный покров (Эн) не изменен, видны стыки (СтК) его клеток. В просвете сосуда (Пр) находится лейкоцит, „готовящийся" к эмиграции. КлВ — коллагеновые волокна периваскулярной соединительной ткани × 12000 (по Флори и Гранту).

Альтеративное воспаление

Альтеративное воспаление характеризуется преобладанием дистрофических и некротических изменений (некротическое воспаление); экссудация и пролиферация представлены незначительно. Встречается чаще в паренхиматозных органах (паренхиматозное воспаление — рис. 94, 353) и слизистых оболочках (рис. 95, 96, 354).

Рис. 98. Продолжение.

Экссудативное воспаление

При экссудативном воспалении экссудация доминирует над альтерацией и пролиферацией. Экссудация проявляется воспалительной гиперемией и повышенной сосудистой проницаемостью на уровне микроциркуляторного русла, выходом в ткань жидких частей плазмы (собственно экссудация — рис. 97) и

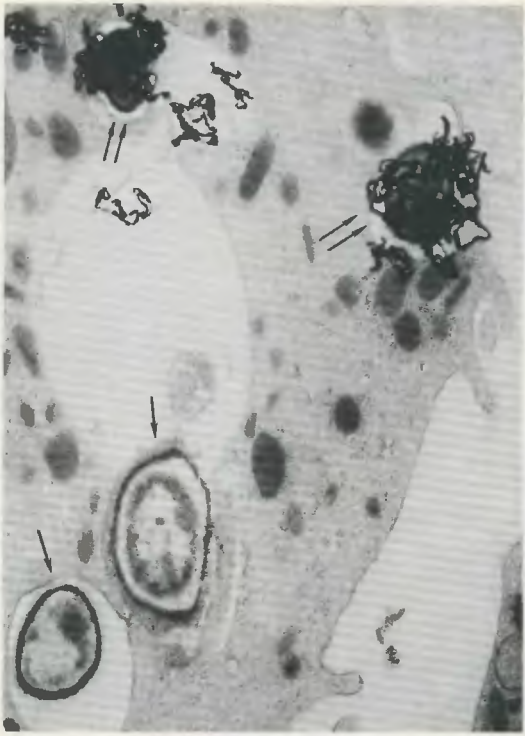

Рис. 99. Воспаление, фагоцитоз. Две из фагоцитированных бактерий уридином не мечены, погибли (показано одной стрелкой). Другие две бактерии живы и интенсивно синтезируют РНК (показано двумя стрелками). Введение во время фагоцитоза радиоактивного уридина и последующее электронно-радиоавтографическое исследование. × 50000 (по А.А. Пальцыну).

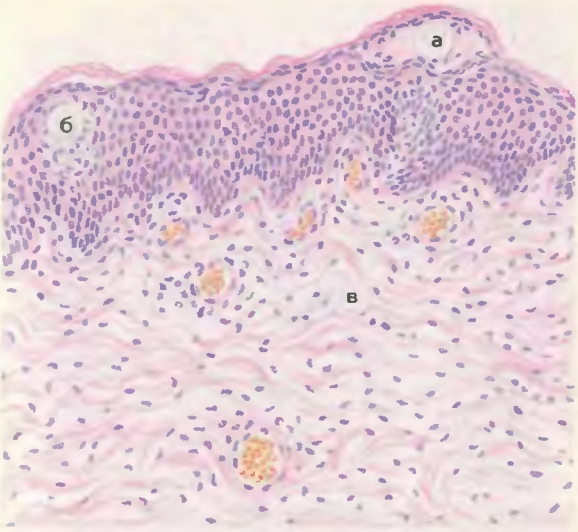

Рис. 100. Серозный дерматит (при экземе). Везикула эпидермиса заполнена серозным экссудатом (а); в этом участке отмечается дискомплексация клеток шиповидного слоя (б). Дерма полнокровна (в). Окраска гематоксилином и эозином.

клеток крови (эмиграция клеток — рис. 98), что завершается фагоцитозом (рис. 99). В результате в ткани или полости тела образуется воспалительная жидкость — экссудат.

В зависимости от характера экссудата различают серозное, фибринозное, гнойное, гнилостное, геморрагическое, катаральное и смешанное экссудативное воспаление.

Для серозного воспаления характерно образование серозного экссудата, который может пропитывать ткань многих органов (миокарда, печени, кожи — рис. 100), слизистые оболочки (серозный катар — рис. 101) и серозные оболочки, накапливаясь в серозных полостях (серозный плеврит, перикардит, артрит).

При фибринозном воспалении, развивающемся обычно на слизистых и серозных оболочках, в экссудате присут-

Рис. 101. Катаральный серозный гастрит.

а — слизистая оболочка желудка полнокровна и отечна; б — на поверхности слизистой оболочки скопления экссудата, содержащего десквамированные клетки эпителия; в — отек и полнокровие подслизистого слоя. Окраска гематоксилином и эозином.

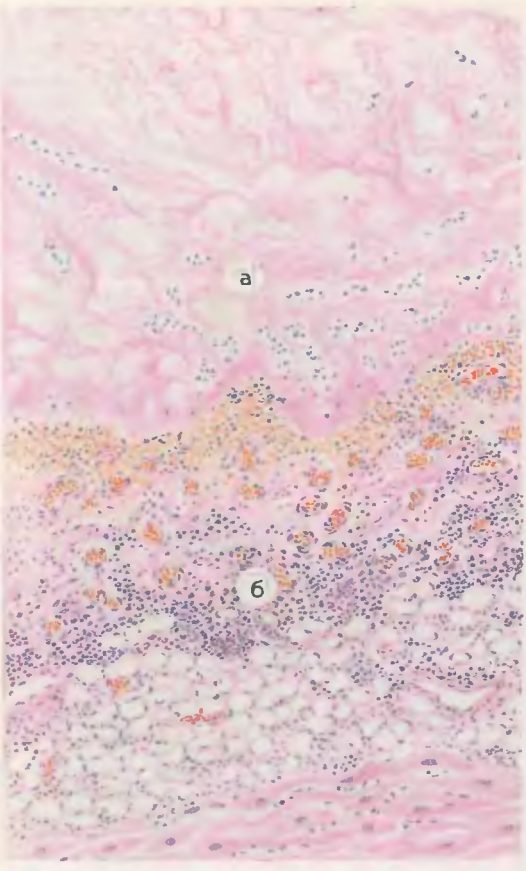

Рис. 102. Фибринозный перикардит (при ревматизме). На эпикарде рыхлые наложения фибринозного экссудата (а). Подлежащие ткани полнокровны, отечны, инфильтрированы лейкоцитами (б). Окраска гематоксилином и эозином.

Рис. 103. Дифтеритическое воспаление зева (при дифтерии). Участок некроза слизистой оболочки и подлежащих тканей замещен фибринозной пленкой и лейкоцитами (а); на границе с этим участком видна сохранившаяся слизистая оболочка (б). Окраска гематоксилином и эозином.

⟶

Рис. 104. Крупозная пневмония.

А — просвет альвеол заполнен сетчатыми массами фибрина и лейкоцитами. Окраска гематоксилином и эозином. Б — фибрин экссудата окрашен в сине-фиолетовый цвет. Окраска по Вейгерту.

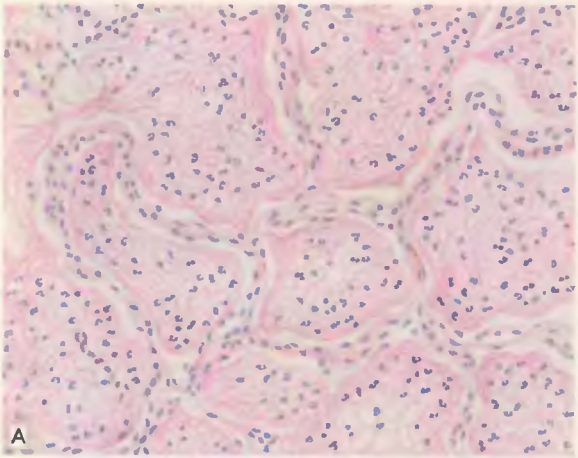
А

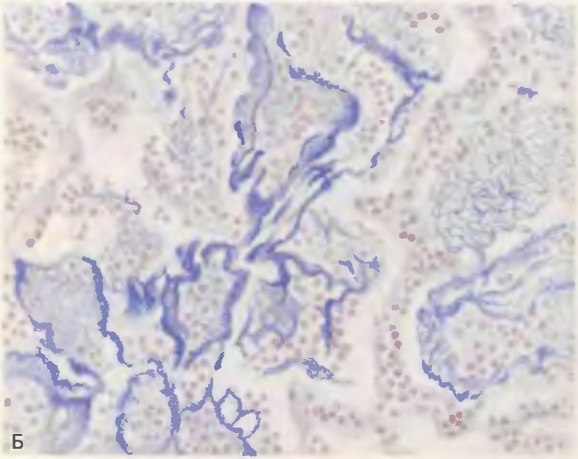
Б

Рис. 105. Гнойничковый, или апостематозный, нефрит. На поверхности почки (справа) и на разрезе ее (слева) видны множественные гнойники (абсцессы).

⟶

Рис. 106. Эмболический гнойный нефрит. В очаге гнойного расплавления ткани видны бактериальные эмболы (а). Сосуды вокруг абсцесса резко расширены, полнокровны (б). Окраска гематоксилином и эозином.

Рис. 107. Бронхопневмония. Просвет бронха (а) и полости многих альвеол (б) заполнены гнойным экссудатом. Окраска гематоксилином и эозином.

ствуют как альбумины и глобулины, так и фибриноген, который в участках повреждения (некроза) ткани свертывается и образует серо-белые пленки (пленчатое воспаление — см. рис. 352). Пленки могут быть рыхлыми и легко отделяются от подлежащих тканей (крупозное воспаление — рис. 102) либо плотно с ними связаны и отделяются с трудом (дифтеритическое воспаление — рис. 103).

Помимо слизистых и серозных оболочек, фибринозное (крупозное) воспаление довольно часто встречается в легких (фибринозная, крупозная пневмония — рис. 104).

Гнойное воспаление характеризуется преобладанием в экссудате полиморфно-ядерных лейкоцитов, которые вместе с белками плазмы крови образуют гной. Основное качество гнойного воспаления — расплавление ткани (гистолиз), которое ведет к образованию полостей, язв, свищей и др.

Гнойное воспаление может быть очаговым (гнойник, или абсцесс, — рис. 105, 106) или диффузным (флегмона — см. рис. 300). Оно может встречаться в любой ткани и любом органе (рис. 107), слизистых оболочках (гнойный катар — рис. 108), в серозных полостях (эмпиема плевры, эмпиема перикарда) и дру-

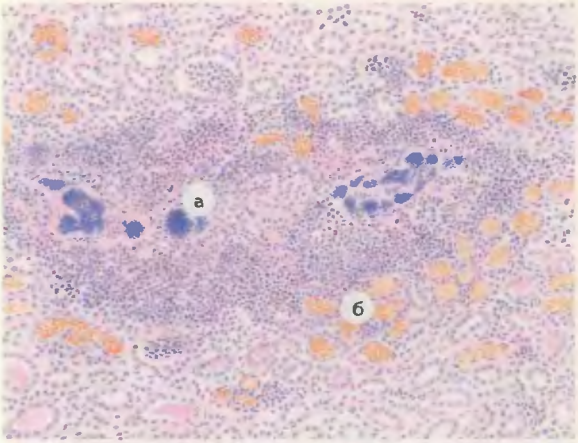
а
б

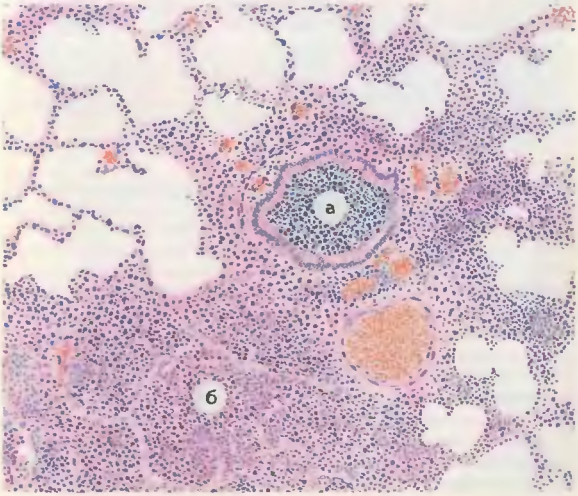
а
б

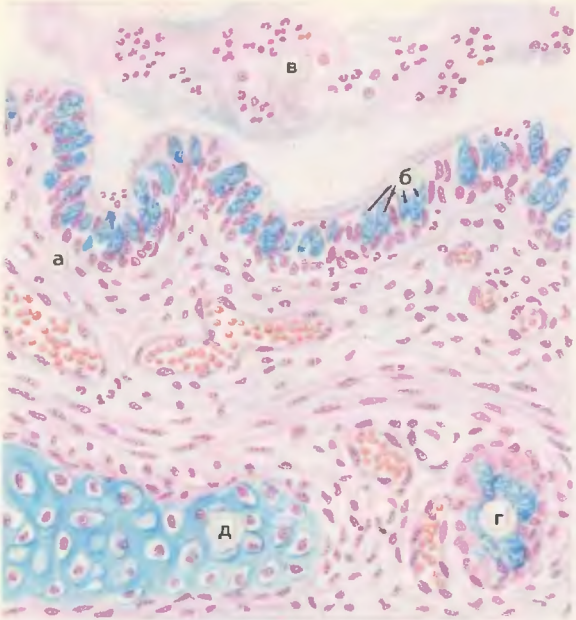

Рис. 108. Катаральный слизисто-гнойный бронхит.

а — полнокровие и отек слизистой оболочки бронха; б — бокаловидные клетки; в — слизисто-гнойный экссудат; г — слизь в протоке железы; д — хрящ. Окраска альциановым синим и кармином Орта.

гих полостях тела (эмпиема желчного пузыря, эмпиема червеобразного отростка — см. рис. 300).

Возможно как острое, так и хроническое гнойное воспаление. При хроническом его течении вокруг гнойника появляются грануляции (рис. 109), способствующие образованию в фокусе воспаления гноя.

Гнилостное (гангренозное, ихорозное) воспаление, как правило, осложняет течение того или иного вида экссудативного воспаления, чаще фибринозного или гнойного. Под влиянием гнилостных бактерий, которые попадают в очаг

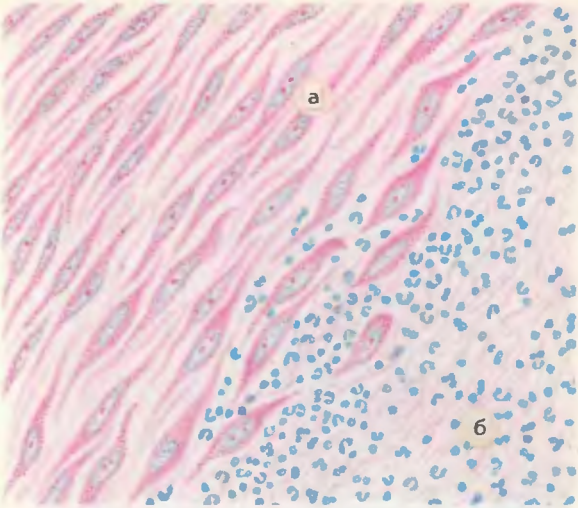

Рис. 109. Гнойный свищ. Внутренний слой стенки свища состоит преимущественно из фибробластов, богатых рибонуклеопротеидами (а); вблизи этого слоя виден гнойный экссудат (б). Окраска по Браше метиловым зеленым и пиронином.

воспаления, происходит гнилостное разложение экссудата и омертвение тканей с выделением дурно пахнущих газов.

О геморрагическом воспалении говорят в тех случаях, когда к экссудату, обычно серозному, примешивается большое количество эритроцитов. В связи с этим геморрагическое воспаление не является самостоятельной формой экссудативного воспаления. Геморрагическое воспаление встречается в различных органах и тканях (рис. 110, 343); нередко геморрагический экссудат накапливается в серозных полостях.

Катаральное воспаление развивается только в слизистых оболочках и характеризуется усиленным образованием и стеканием экссудата, который может быть серозным, слизистым, гнойным, геморрагическим. Следовательно, катаральное воспаление (катар) не является самостоятельной формой экссудативного воспаления. Оно начинается обычно как серозный катар (см. рис.

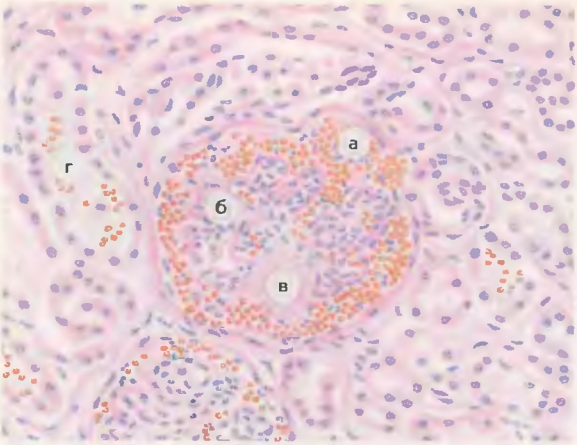

Рис. 110. Геморрагический экстракапиллярный гломерулонефрит.

а — в полости капсулы почечного клубочка геморрагический экссудат; б — коллабированный клубочек; в — некроз капиллярных петель; г — в просвете канальцев эритроциты. Окраска гематоксилином и эозином.

101), который переходит в слизистый и заканчивается гнойным (см. рис. 108). Долго существующий катар слизистых оболочек ведет к их атрофии (атрофический катар) или гипертрофии (гипертрофический катар).

Смешанное экссудативное воспаление развивается в тех случаях, когда к одному виду экссудата присоединяется другой. Обычно это серозно-геморрагическое, слизисто-гнойное (см. рис. 108), гнойно-фибринозное или фибринозно-геморрагическое воспаление.

Продуктивное воспаление

Продуктивное воспаление характеризуется пролиферацией клеток гистиогенного (эндотелиальные и адвентициальные клетки, гистиоциты, фибробласты) и гематогенного (лимфоциты, моноциты, макрофаги) происхождения, а иногда и пролиферацией эпителиальных клеток (пролиферативное воспаление).

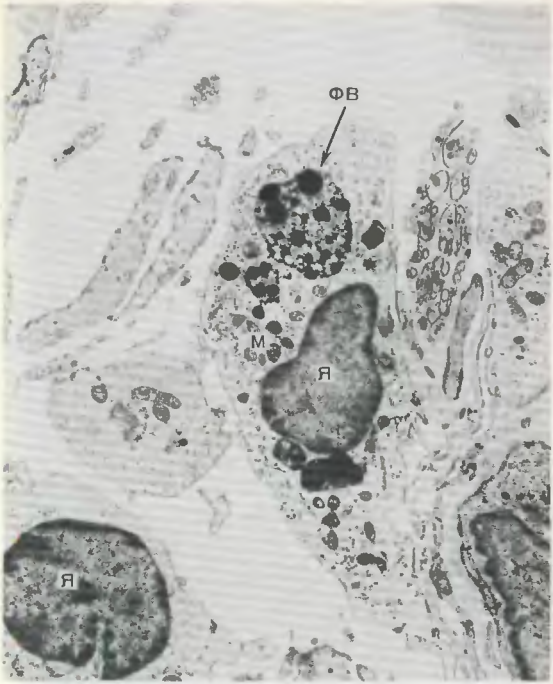

Рис. 111. Макрофаги. Фагоцитированные включения (ФВ) в цитоплазме. Я — ядро. М — митохондрии. × 11000.

В одних случаях продуктивное воспаление направлено на восстановление (возмещение) поврежденной ткани и тогда пролиферация и трансформация клеток в очаге воспаления завершаются образованием соединительнотканного рубца, т.е. с к л е р о з о м (см рис. 325). В других случаях оно предназначено для отграничения повреждающего агента и тогда трансформация моноцитарных макрофагов (рис. 111) в эпителиоидные клетки, а последних — в гигантские клетки инородных тел и клетки Пирогова — Лангхан-

Рис. 112. Гигантская клетка Пирогова — Лангханса. В клетке много ядер (Я), митохондрий (М), жировых включений (Л) в канальцах эндоплазматического ретикулума. × 8000 (по Зандриттеру).

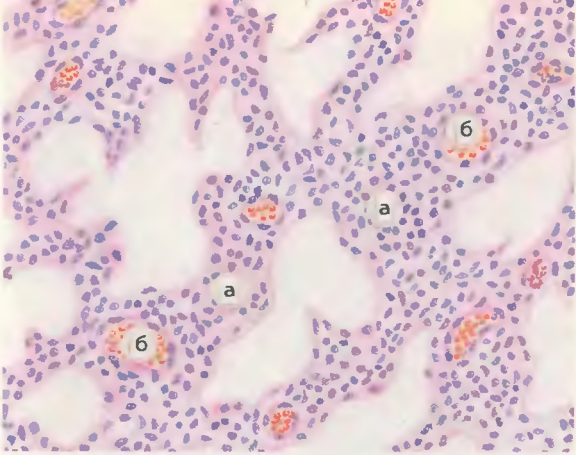

Рис. 113. Межуточная пневмония. Альвеолярные перегородки утолщены за счет пролиферации клеточных элементов (а), сосуды полнокровны (б). Окраска гематоксилином и эозином.

Рис. 114. Сыпнотифозная гранулема (гранулема Попова — Давыдовского). Скопление гистиоцитов и глиальных клеток на месте разрушенного сосуда. Окраска гематоксилином и эозином.

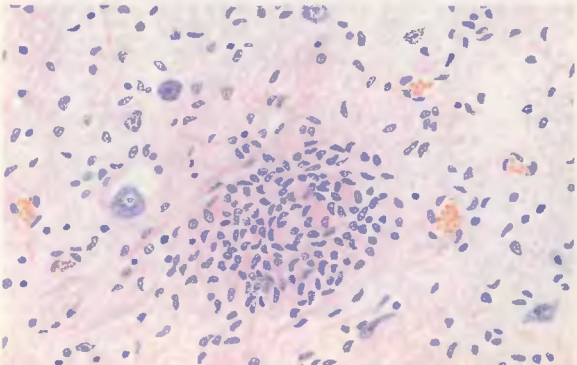

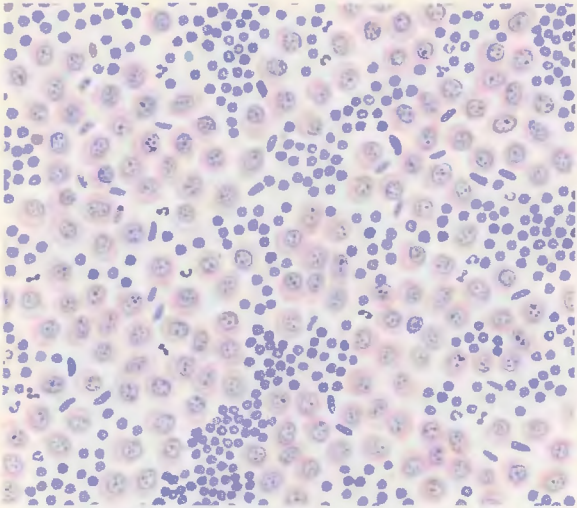

Рис. 115. Брюшнотифозные гранулемы. В лимфатическом узле лимфоидные клетки вытеснены пролиферирующими клетками — макрофагами, которые образуют гранулемы. Окраска гематоксилином и эозином

——>

Рис. 116. Ревматическая гранулема (гранулема Ашоффа — Талалаева).

А — в строме миокарда гранулема, которая состоит из гистиоцитов с базофильной цитоплазмой и гиперхромным ядром или несколькими ядрами (а): в центре гранулемы продукты распада соединительной ткани (б). Окраска гематоксилином и эозином. Б — гранулемы в эндокарде; клетки пиронинофильны (а), что свидетельствует об их высокой синтетической активности. Окраска по Браше метиловым зеленым и пиронином.

са (рис. 112) ведет к образованию гранулем. Продуктивное воспаление может иметь как острое, так и хроническое течение.

Различают следующие виды продуктивного воспаления: межуточное (интерстициальное), гранулематозное, воспаление с образованием полипов и остроконечных кондилом.

Межуточное (интерстициальное) воспаление сопровождается пролиферацией клеток в строме органов (рис. 113) и завершается диффузным склерозом.

Для гранулематозного воспаления характерно формирование гранулем. Они встречаются при инфекционных и

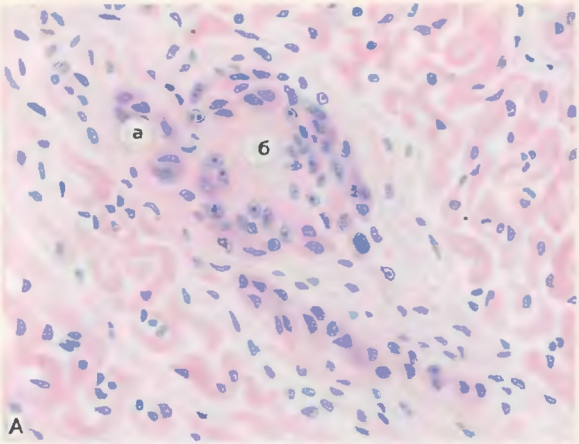
а
б
А

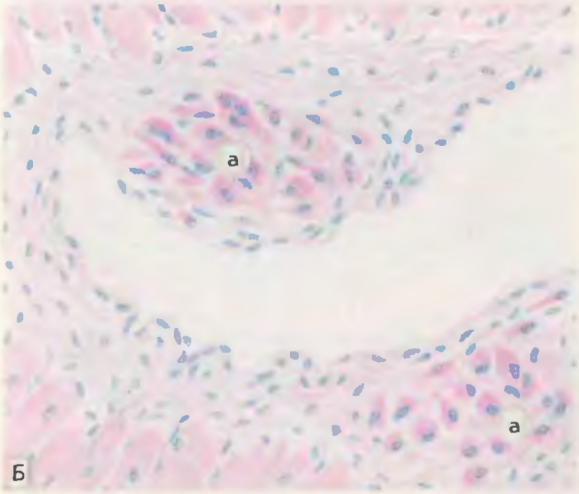
а
а
Б

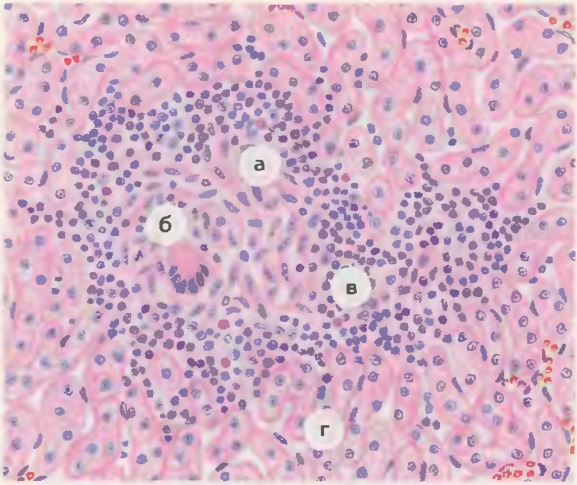

Рис. 117. Бруцеллезная гранулема.

а — эпителиоидные клетки; б — гигантская клетка Пирогова — Лангханса; в — лимфоидные клетки, среди которых много эозинофилов; г — ткань печени. Окраска гематоксилином и эозином.

⟶

Рис. 118. Актиномикотическая гранулема. В очаге гнойного расплавления ткани (а) видна актиномикотическая друза (б); фокус гнойного воспаления окружен созревающей грануляционной тканью (в). Окраска гематоксилином и эозином.

Рис. 119. Гранулематозное воспаление в печени при альвеококкозе.

а — хитиновая оболочка паразита; б — капсула из рубцующейся грануляционной ткани; в — гигантские клетки инородных тел, рассасывающие хитиновые массы; г — печеночные балки. Окраска гематоксилином и эозином.

инфекционно-аллергических заболеваниях: сыпнотифозная (рис. 114), брюшнотифозная (рис. 115), ревматическая (рис. 116), бруцеллезная (рис. 117), актиномикотическая (рис. 118) гранулемы. Гранулемы образуются и при специфическом воспалении *(см.)*.

Особого вида гигантоклеточные гранулемы появляются вокруг животных паразитов (рис. 119) и инородных тел (рис. 120).

а
б
в

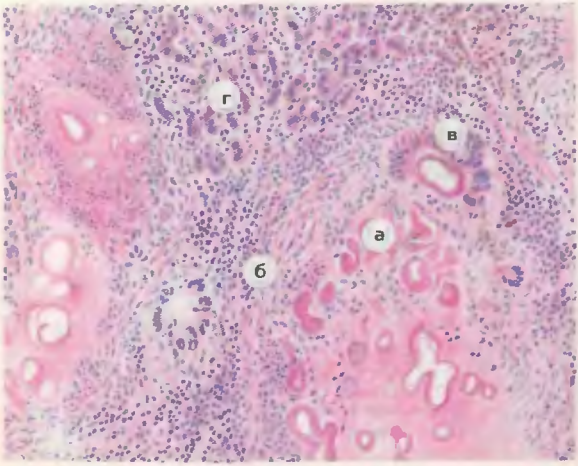
г
в
а
б

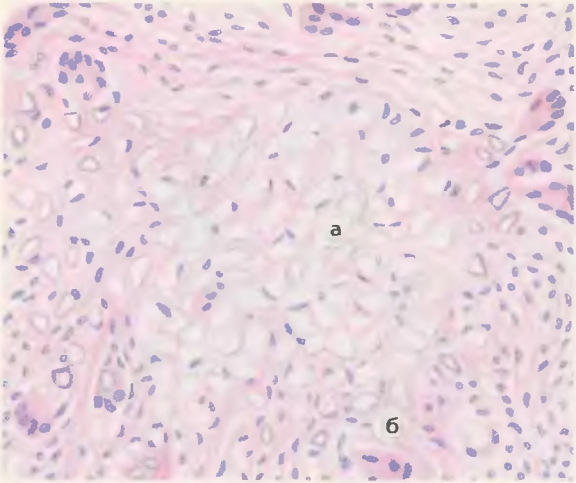

Рис. 120. Гранулематозное воспаление вокруг инородных тел. Вокруг осколков стекла (а) разрастания грануляционной ткани с большим количеством гигантских клеток инородных тел (б). Окраска гематоксилином и эозином.

Продуктивное воспаление с образованием полипов и остроконечных кондилом встречается в слизистых оболочках. Для него характерно разрастание как стромы, так и эпителия.

СПЕЦИФИЧЕСКОЕ ВОСПАЛЕНИЕ

Специфическое воспаление отличается от банального рядом признаков: 1) вызывается возбудителем, характерным для определенного заболевания (туберкулезная микобактерия, бледная трепонема — сифилис, микобактерия лепры, бацилла Волковича — Фриша — склерома, бацилла сапа); 2) преобладает продуктивная тканевая реакция с образованием гранулем, типичных для каждого вида специфического воспаления; 3) развивается первичный и вторичный обычно казеозный некроз вне зависимости от вида предшествовавшей тканевой реакции; 4) типична смена тканевых

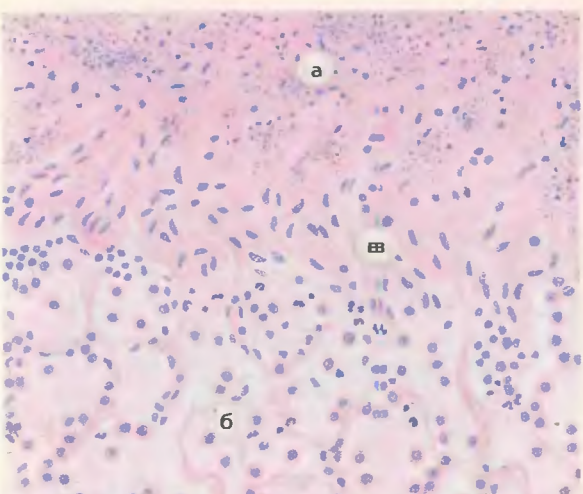

Рис. 121. Экссудативная тканевая реакция с вторичным казеозным некрозом при туберкулезе легких.

а — казеозный некроз ткани легкого в очаге воспаления; б — зона перифокальной серозной пневмонии (просветы альвеол заполнены белковой жидкостью, содержащей альвеолярные макрофаги и лейкоциты); в — пролиферация эпителиоидных клеток на границе с некрозом. Окраска гематоксилином и эозином.

реакций, что определяет клинико-морфологический полиморфизм специфического воспаления; 5) характерно хроническое волнообразное течение.

Воспаление при туберкулезе

Воспаление при туберкулезе может отражать три вида тканевой реакции: альтеративную (казеозный некроз — см. рис. 364, 366), экссудативную (рис. 121, 366) и про-

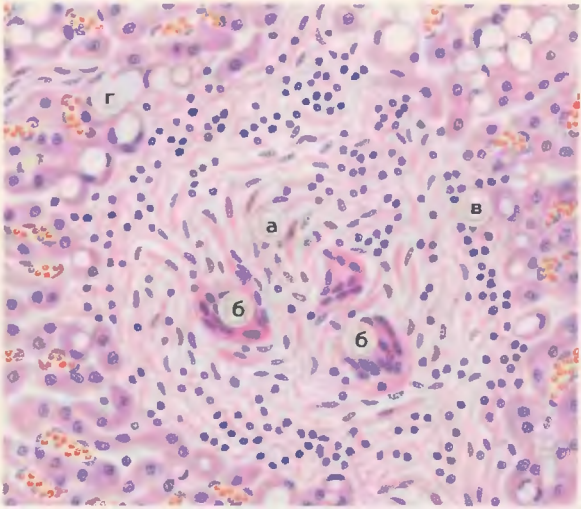

Рис. 122. Туберкулезная гранулема печени. Гранулема состоит из эпителиоидных клеток (а) и гигантских клеток Пирогова — Лангханса (б); по периферии ее скопления лимфоидных клеток (в). Гепатоциты с признаками жировой дистрофии (г). Окраска гематоксилином и эозином.

——>

Рис. 123. Туберкулезные гранулемы в легком. Казеозный некроз центральной части гранулем (а); на границе с фокусами некроза эпителиоидные клетки (б) и гигантские клетки Пирогова — Лангханса (в); по периферии гранулем скопления лимфоидных клеток. Окраска гематоксилином и эозином.

Рис. 124. Туберкулезные гранулемы в печени. Новообразованные аргирофильные волокна (а) в гранулемах; центральная часть одной из них некротизирована (б). Аргирофильная строма печени сохранена (в). Импрегнация серебром по Футу.

дуктивную, которая является наиболее специфичной и представлена туберкулезной гранулемой (рис. 122—124)). Из макрофагов для туберкулезной гранулемы характерны гигантские клетки Пирогова — Лангханса (см. рис. 112).

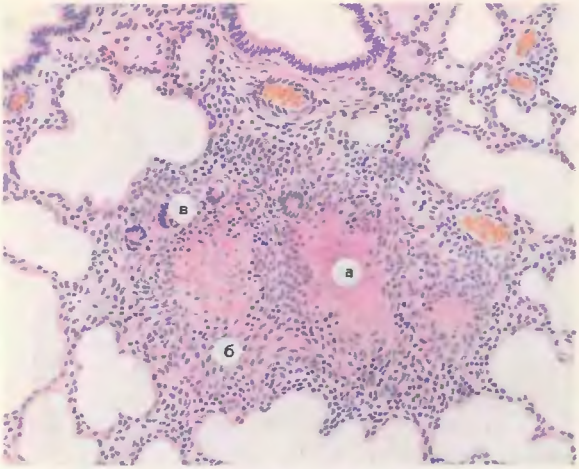
в
а
б

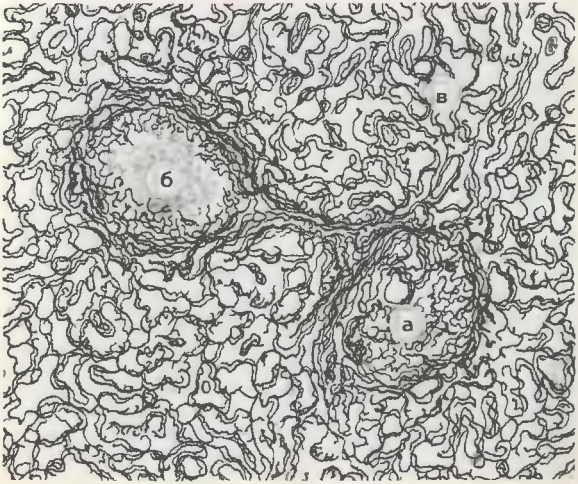
в
б
а

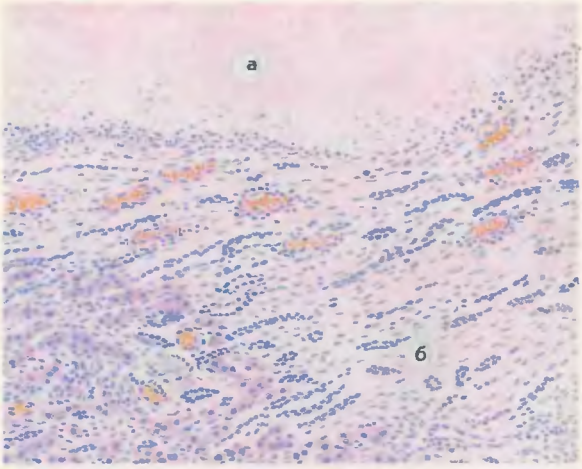

Рис. 125. Гумма печени. На границе с участком творожистого некроза (а) специфические рубцующиеся грануляции (б) с большим количеством сосудов. Окраска гематоксилином и эозином.

Рис.. 126. Сифилитический мезаортит.

А — гуммозные инфильтраты в средней оболочке аорты (а). Окраска гематоксилином и эозином. Б — деструкция эластических волокон в участках гуммозной инфильтрации средней оболочки аорты (а): сохранившиеся эластические волокна (б). Окраска по Унна — Тенцеру.

Воспаление при сифилисе

Воспаление в различные периоды сифилиса отражает разную тканевую реакцию на бледную трепонему: при первичном сифилисе — продуктивно-инфильтративную реакцию на месте внедрения трепонемы, при вторичном — экссудативную реакцию, свидетельствующую о генерализации возбудителя, при третичном сифилисе — продуктивно-некротическую реакцию, представленную сифилитической гранулемой (гуммой — рис. 125) или гуммозными инфильтратами (рис. 126, 367, б, в).


а
А

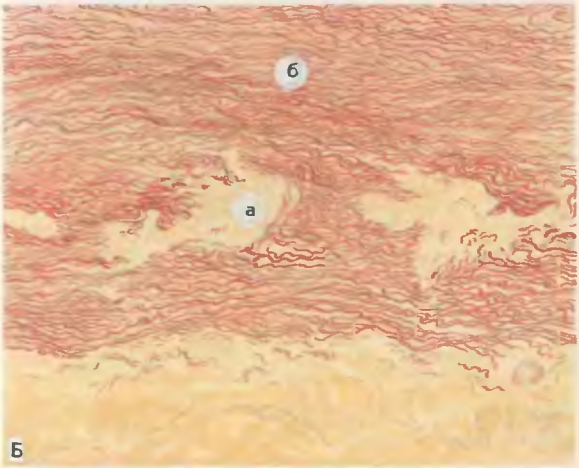
б
а
Б

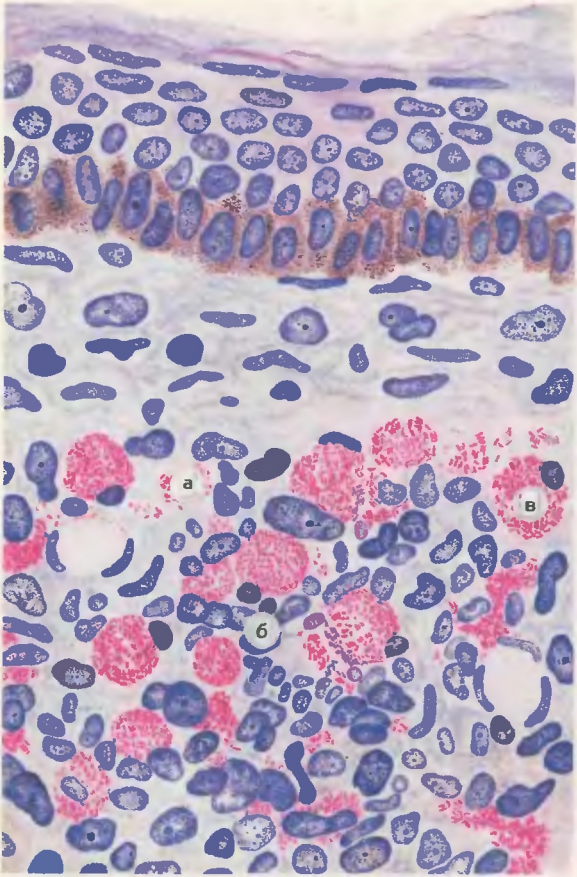

Рис. 127. Лепрозная гранулема. Микобактерии, которые располагаются вне клеток (а) и в клетках гранулемы (б), окрашены карболфуксином в красный цвет. Особенно много их в гигантских макрофагах — лепрозных клетках (шарах) Вирхова (в).

Рис. 128. Лепрозная гранулема, лепрозная клетка Вирхова. В клетке видны скопления микобактерий (Бак), большое количество лизосом (Лз), вакуолей (В). Эндоплазматическая сеть развита плохо, деструкция митохондрий (М). × 25 000 (по Давиду).

Воспаление при лепре

Воспаление при лепре, ее наиболее типичной лепроматозной форме, представлено лепрозными гранулемами (лепромами — рис. 127) или лепроматозными инфильтратами. Из макрофагов для лепромы характерны лепрозные клетки (шары) Вирхова (рис 128). Гранулемы не всегда подвергаются некрозу.

Воспаление при склероме

Для склеромы, помимо склеромных гранулем (рис. 129) с клетками Микулича (рис. 130), типичны склероз и гиалиноз грануляций.

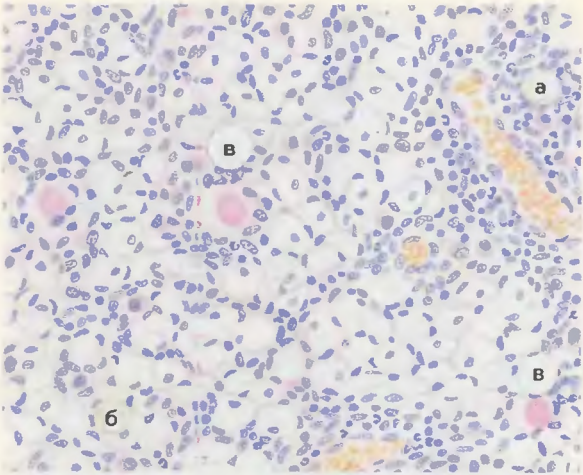

Рис. 129. Склеромная гранулема в слизистой оболочке носа. В грануляционной ткани (а) скопления крупных клеток со светлой цитоплазмой — клеток Микулича (б) и гиалиновые шары (в). Окраска гематоксилином и эозином.

⟶

Рис. 130. Склеромная гранулема, клетка Микулича. В цитоплазме макрофага видны огромные вакуоли (В) с палочками Волковича — Фриша (Бак). Пц — плазматическая клетка. × 7000 (по Давиду).

Воспаление при сапе

При сапе возникают эпителиоидно-клеточные гранулемы, напоминающие туберкулезные. При остром течении болезни сапные гранулемы подвергаются некрозу и гнойному расплавлению.

ИММУНОПАТОЛОГИЧЕСКИЕ ПРОЦЕССЫ

Иммунопатологическими называют такие патологические процессы, развитие которых связано с иммунными реакциями. Они включают изменения лимфоидной ткани и местные аллергические реакции.

ИЗМЕНЕНИЯ ЛИМФОИДНОЙ ТКАНИ

Эти изменения могут касаться как центральных, так и периферических органов лимфоидной ткани.

Из центральных органов наиболее характерны изменения вилочковой железы (тимуса), возникающие при нарушениях иммуногенеза. Они проявляются: 1) акцидентальной инволюцией (трансформацией); 2) гиперплазией вилочковой железы, встречающейся при так называе-

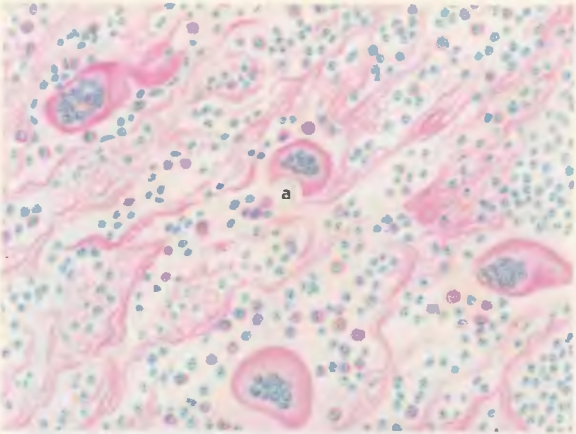

Рис. 131. Селезенка при антигенной стимуляции (гипериммунизация кролика). В пульпе селезенки большое количество макрофагов (макрофагальная реакция), богатых ШИК-положительными веществами — полисахаридами (а). Окраска реактивом Шиффа после воздействия йодной кислотой.

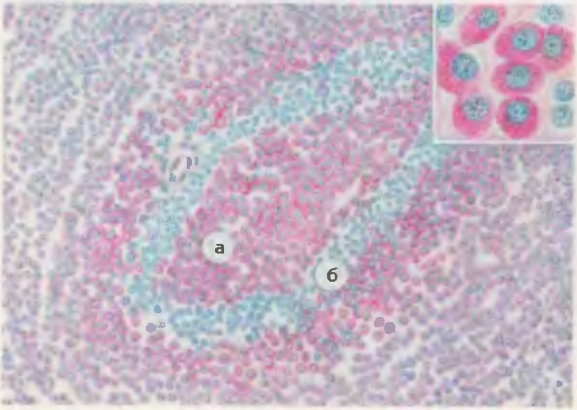

Рис. 133. Плазматическая клетка при антигенной стимуляции. В расширенных цистернах (Ц) эндоплазматической сети скопления белка (гамма-глобулина). Митохондрии (М) видны лишь вблизи ядра (Я)). × 6000.

←—

Рис. 132. Селезенка при антигенной стимуляции (гипериммунизация кролика). Плазматизация фолликула селезенки. Цитоплазма плазматических клеток окрашена пиронином в малиново-красный цвет (а), что свидетельствует о накоплении в клетках РНК и активном синтезе антител. Ядра зеленовато-синие (б). Окраска по Браше метиловым зеленым и пиронином.

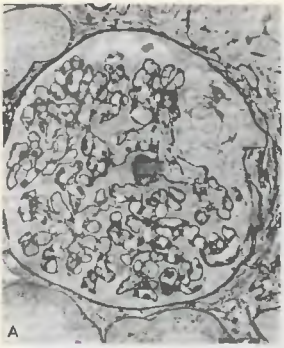



Рис. 134. Реакция ГНТ. Иммунокомплексный подострый гломерулонефрит (биоптат почки).

А — экстракапиллярный продуктивный гломерулонефрит. Полутонкий срез, окраска метиленовым синим, азуром II и фуксином. Б — фиксация IgG иммунных комплексов в клубочке. Иммуногистохимический метод Кунса.

Рис. 135. Аллергический ринит. ⟶

а — сосуды слизистой оболочки расширены, полнокровны; б — соединительная ткань отечна; в — в воспалительном инфильтрате преобладают эозинофильные лейкоциты; г — покровный эпителий; д — железы; е — лимфоидный фолликул; ж — костные балки Окраска гематоксилином и эозином

мом тимико-лимфатическом состоянии; 3) гипоплазией, обусловливающей развитие ряда наследственных иммунодефицитных синдромов.

Изменения периферической лимфоидной ткани, т.е. лимфатических узлов, селезенки, костного мозга, возникают в ответ на антигенную стимуляцию и выражены макрофагальной реакцией (рис.131), гиперплазией лимфоцитов, ретикулярных и плазматических клеток (рис. 132). Степень макрофагально-плазмоцитарной трансформации отражает напряженность иммуногенеза в отношении продукции антител (иммуноглобулинов) клетками плазмоцитарного ряда (рис. 133).

МЕСТНЫЕ АЛЛЕРГИЧЕСКИЕ РЕАКЦИИ

Местные аллергические реакции, или реакции гиперчувствительности, могут быть представлены реакцией гиперчувствительности немедленного типа, реакцией гиперчувствительности за-

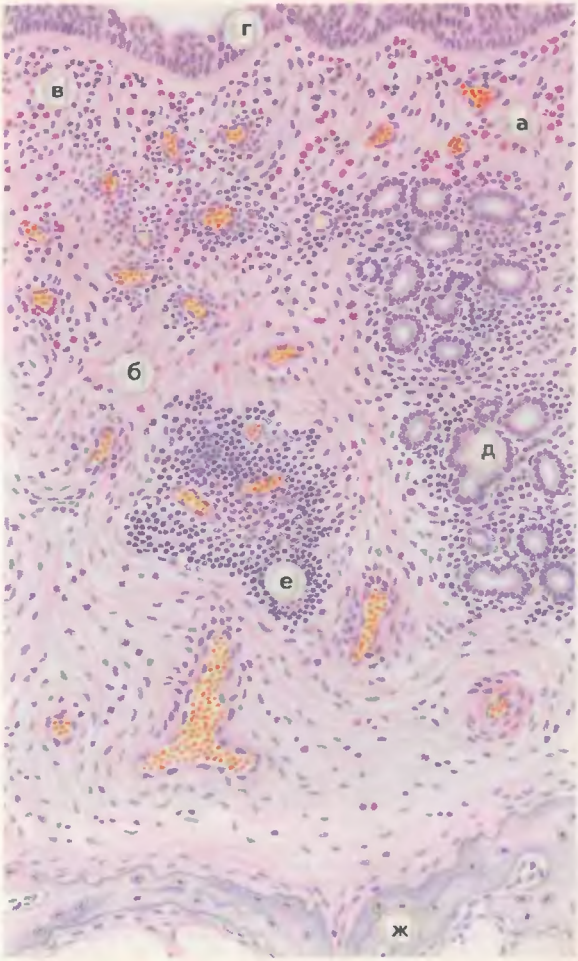
г
в
а
б
д
е
ж

Рис. 136. Реакция ГЗТ. Сенсибилизированный лимфоцит. В цитоплазме большое количество лизосом (Лз), крупные митохондрии (М), канальцы гранулярного эндоплазматического ретикулума (ЭР). В ядре (Я) краевое расположение хроматина, крупное ядрышко (Яд). × 23000 (по Винеру).

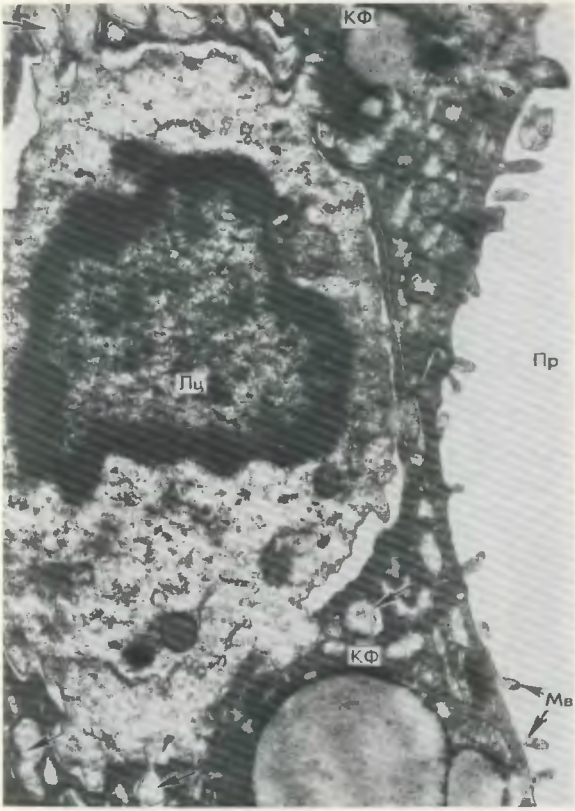

Рис. 137. Реакция ГЗТ. Специфический цитолиз при аутоиммунном тиреоидите (струма Хашимото). Сенсибилизированный лимфоцит (Лц) мигрирует между клетками фолликула (КФ) щитовидной железы, которые теряют микроворсинки (Мв). Видны множественные контакты и переплетения цитоплазматических отростков лимфоцита и фолликулярных клеток (показано стрелкой), которые находятся в состоянии некробиоза. Пр — просвет фолликула. × 10 000 (по Ирвине и Муру).

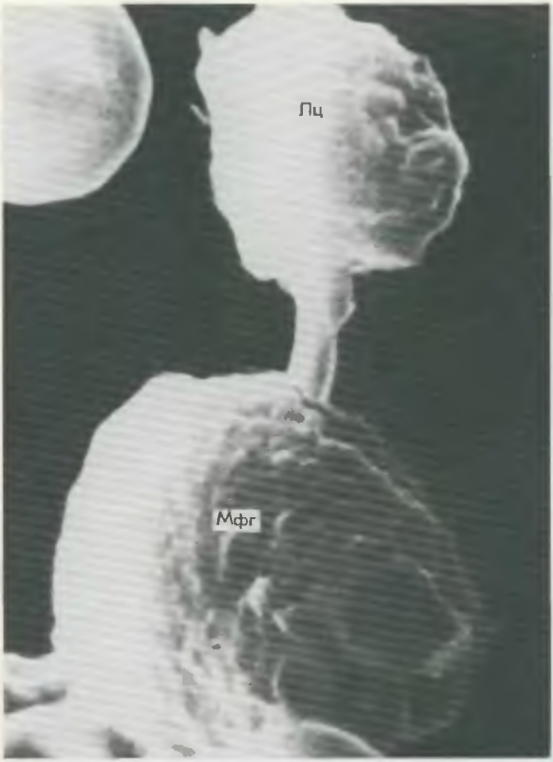

Рис. 138. Реакция ГЗТ, контакты лимфоцита с макрофагом. Цитоплазматический мостик между активированным лимфоцитом (Лц) ии макрофагом (Мфг) (культура ткани, стимуляция туберкулином). Расттровый электронный микроскоп. × 5750 (по Кларку и др.).

⟶

Рис. 139. Реакция отторжения аллотрансплантата почки человвека.

а — инфильтраты из лимфоидных клеток и гистиоцитов; б — резко расширенные и полнокровные сосуды; в — эпителий канальцев с признаками некроза; г — капилляры клубочка в спавшемся состоянии. Окраска гематоксилином и эозином.

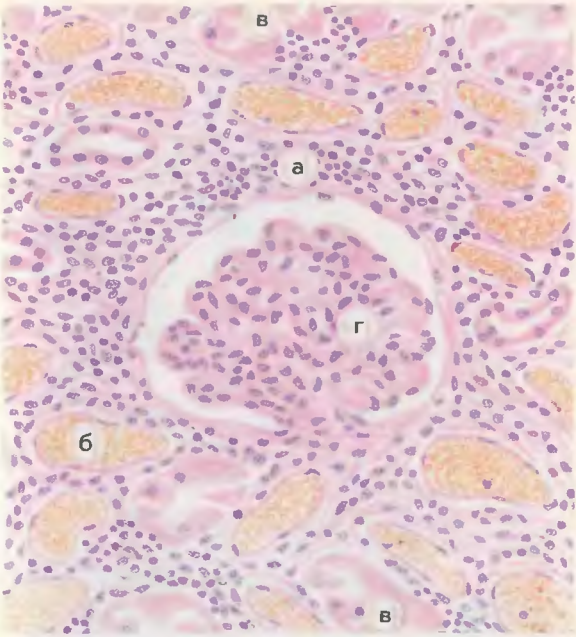

медленного типа и проявлениями трансплантационного иммунитета.

Реакция гиперчувствительности немедленного типа (ГНТ) связана с механизмами гуморального иммунитета и возникает при воздействии антител или содержащих комплемент токсических иммунных комплексов (рис. 134). Морфологически реакция ГНТ имеет картину острого иммунного воспаления, для которого характерно преобладание альтеративных и сосудисто-экссудативных изменений (см. рис. 26, 91, 102). К реакции ГНТ примыкают так называемые реагиновые реакции, которые связаны с аллергическими антителами (рис. 135).

Реакция гиперчувствительности замедленного типа (ГЗТ) связана с механизмами клеточного им-

Рис. 140. Реакция отторжения аллотрансплантата почки человека. Инфильтрация интерстиция трансплантата сенсибилизированными лимфоцитами (Лц). × 4320 (по Веберу).

⟶

Рис. 141. Внутриклеточная регенерация, гиперплазия ядер. Многоядерная нервная клетка звездчатого симпатического узла. Импрегнация серебром по Кампосу.

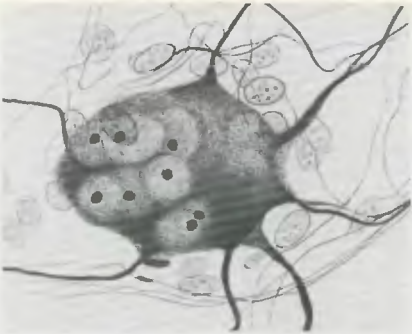

мунитета. Она обусловлена воздействием на антиген (клетку-мишень) сенсибилизированного лимфоцита (рис. 136) и макрофага, что ведет к специфическому цитолизу (рис. 137). При этом между лимфоцитом и макрофагом появляются контакты — цитоплазматические мостики (рис. 138). Морфологически реакция ГЗТ имеет картину хронического иммунного воспаления, представленного лимфогистиоцитарной инфильтрацией ткани или гранулематозом (см. рис. 116, 117, 122, 127, 129).

Проявления трансплантационного иммунитета составляют сущность реакции отторжения трансплантата, которая подобна реакции ГЗТ. Реакция отторжения выражена нарастающей инфильтрацией трансплантата лимфоцитами, гистиоцитами, затем и нейтрофилами, резким расстройством кровообращения, отеком (рис. 139, 140).

КОМПЕНСАТОРНО-ПРИСПОСОБИТЕЛЬНЫЕ ПРОЦЕССЫ

Приспособление — широкое биологическое понятие, объединяющее все процессы жизнедеятельности, благодаря которым осуществляется взаимодействие организма с внешней средой. Приспособительные реакции охватывают как здоровье, так и болезнь и направлены на сохранение вида. **Компенсация** — частное проявление приспособления для возмещения нарушенной структуры и функции при болезни. Компенсаторные реакции по своей сути являются ситуационными и индивидуальными.

При болезнях процессы приспособления и компенсации сочетаются, поэтому в медицине принято говорить о компенсаторно-приспособительных процессах.

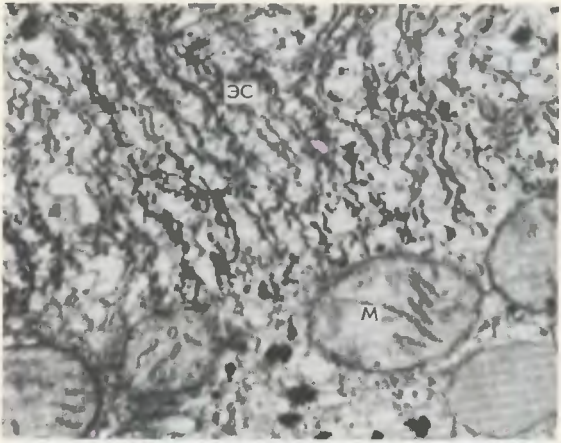

Рис. 142. Внутриклеточная регенерация, гиперплазия эндоплазматической сети. Увеличение количества элементов эндоплазматической сети (ЭС). М — митохондрии. × 30000 (по Д.С. Саркисову и Б.В. Вторину).

⟶

Рис. 143. Внутриклеточная регенерация, гипертрофия митохондрий. Гигантская митохондрия (М). × 16000.

Рис. 144. Регенерация эпителия слизистой оболочки шейки матки (край эрозии).

а — наползание уплощенных эпителиальных клеток на слизистую оболочку, лишенную покрова; б — фибриноидные наложения в участке дефекта слизистой оболочки; в — подлежащие ткани полнокровны, отечны, инфильтрированы лейкоцитами. Окраска гематоксилином и эозином.

Процессы компенсации наиболее ярко представлены регенерацией, гипертрофией и гиперплазией, а приспособления — атрофией, перестройкой и метаплазией тканей, организацией.

РЕГЕНЕРАЦИЯ

Регенерацией называют восстановление (возмещение) структурных элементов ткани взамен погибших. Регенерация может происходить на разных структурных уровнях (орган, ткань, клетка, ультраструктура клетки, макромолекула), однако всегда речь идет

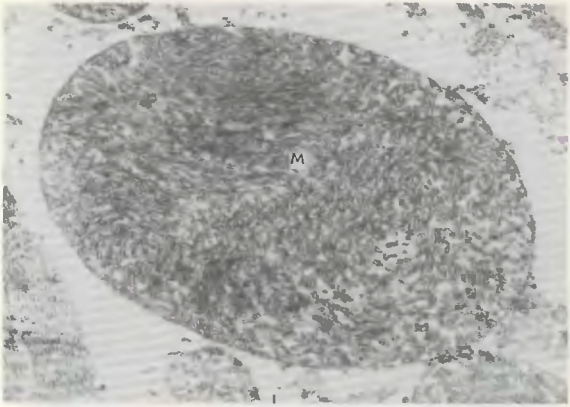
м

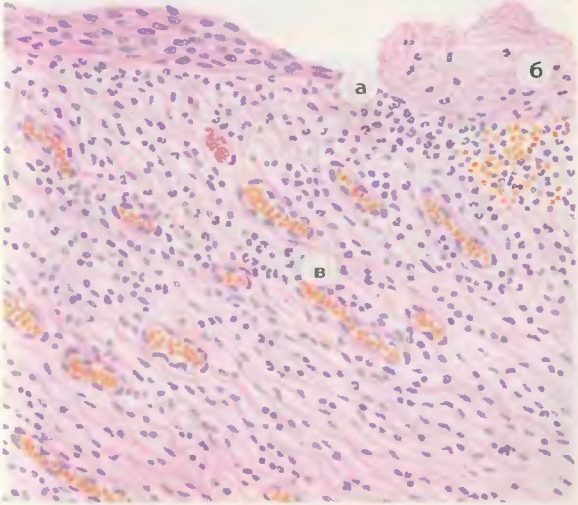
а
б
в

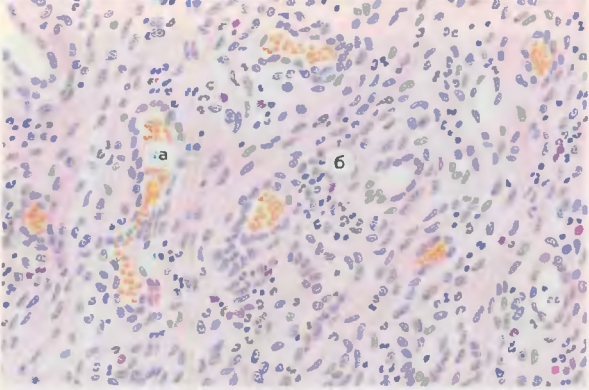

Рис. 145. Регенерация рыхлой соединительной ткани, грануляционная ткань.

а — новообразованные сосуды; б — клетки грануляционной ткани. Окраска гематоксилином и эозином.

Рис. 146. Грануляционная ткань. Цитоплазма клеток грануляционной ткани резко пиронинофильна (окрашена в малиново-красный цвет), что связано с повышенным содержанием в них рибонуклеотидов и свидетельствует об активном синтезе белка. Окраска по Браше метиловым зеленым и пиронином.

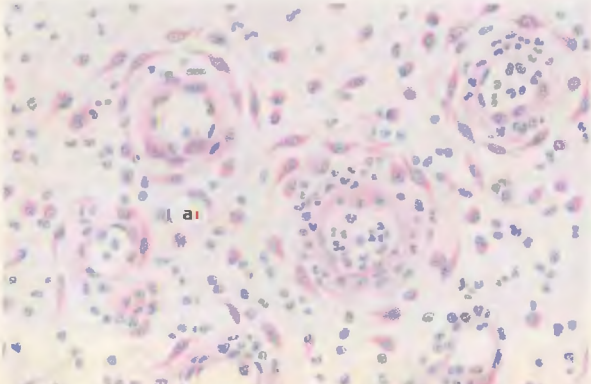

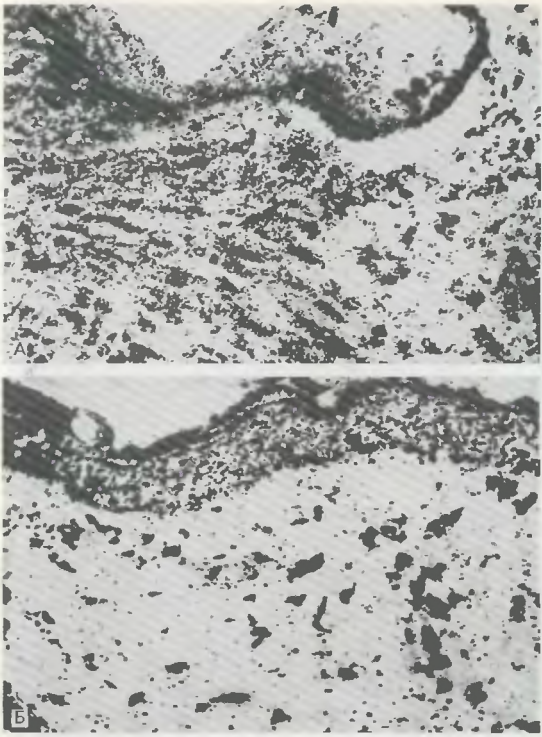

Рис. 147. Грануляционная ткань кожной раны и неповрежденная кожа.

А — авторадиограмма грануляционной ткани кожной раны крысы (исследование произведено через 6 дней после повреждения кожи и через 60 мин после введения лейцина, меченного тритием). В фибробластах грануляционной ткани и регенерирующем эпидермисе содержится множество гранул с включениями лейцина, что свидетельствует о высоком аминокислотном обмене грануляционной ткани. Б — авторадиограмма неповрежденной кожи крысы (исследование произведено через 60 мин после введения лейцина, меченного тритием). Клетки дермы и эпителия кожи содержат мало гранул с включениями лейцина.

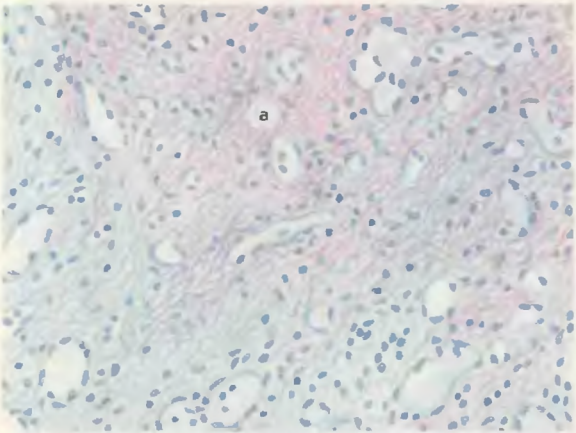

Рис. 148. Грануляционная ткань. Метахромазия ткани в связи с накоплением кислых гликозаминогликанов (а). Окраска толуидиновым синим.

Рис. 149. Грануляционная ткань. Новообразование аргирофильных волокон в стенке кровеносных сосудов (а) и между ними (б). Импрегнация серебром по Футу.

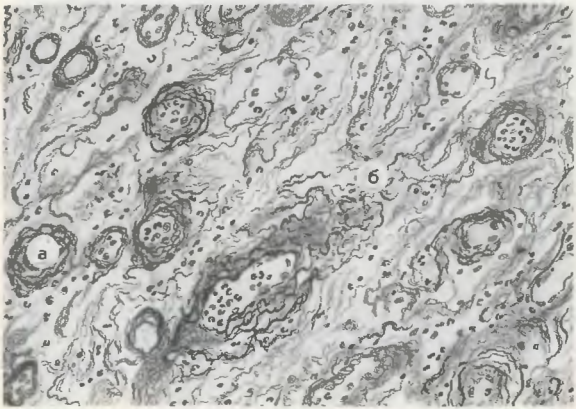

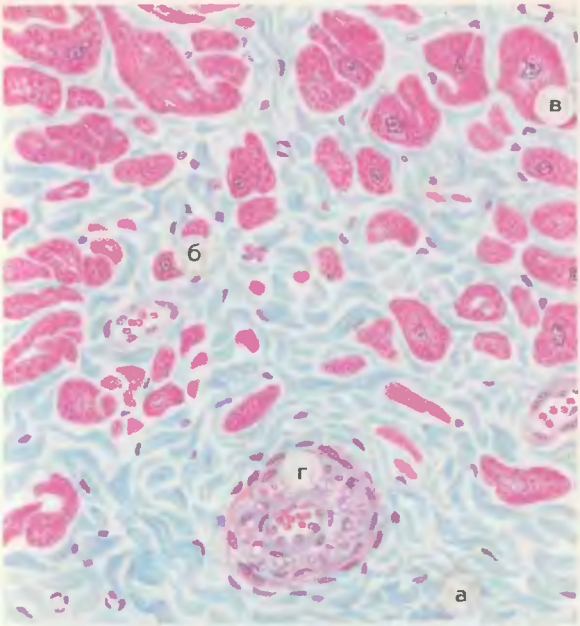

Рис. 150. Регенерация миокарда (крупноочаговый кардиосклероз после инфаркта миокарда).

а — рубцовая соединительная ткань, развившаяся в участке некроза мышцы сердца; б — атрофичные кардиомиоциты в зоне склероза; в — резко гипертрофированные мышечные волокна по периферии рубца; г — артерия замыкающего типа. Окраска по Маллори.

о возмещении структуры, выполнявшей специализированную функцию. Из этого следует, что регенерация предусматривает восстановление как структуры, так и функции.

Различают две формы регенерации: клеточную и внутриклеточную. Клеточная форма осуществляется путем размножения клеток, внутриклеточная — увеличением количества (гиперплазия — рис. 141, 142) и размеров (гипертрофия — рис. 143) клеточных ультраструктур. Клеточная форма регенерации преобладает в кос-

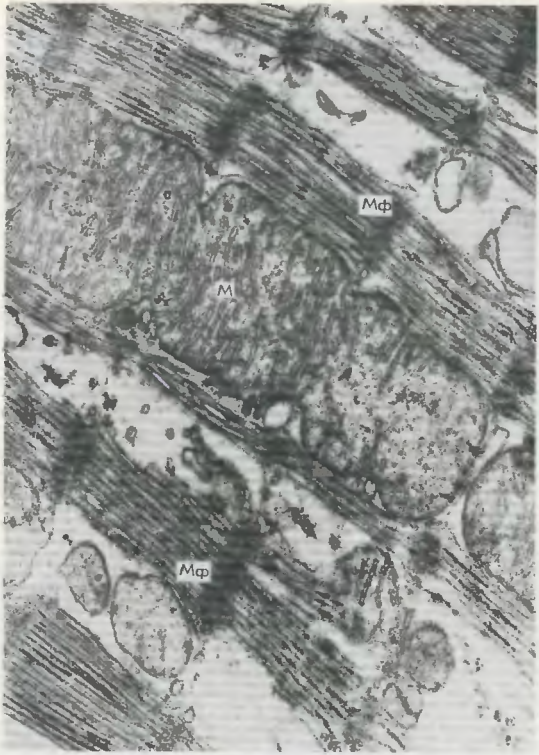

Рис. 151. Регенерация миокарда (миокард по периферии рубца на месте инфаркта). Гигантская митохондрия (М), гиперплазия миофибрилл (Мф). × 21000.

тях, эпителии кожи, слизистых оболочках (рис. 144), рыхлой соединительной ткани (рис. 145—149), эндотелии сосудов, кроветворной и лимфоидной тканях, мезотелии. Внутриклеточная форма регенерации преобладает в миокарде (рис. 150, 151) и скелетных

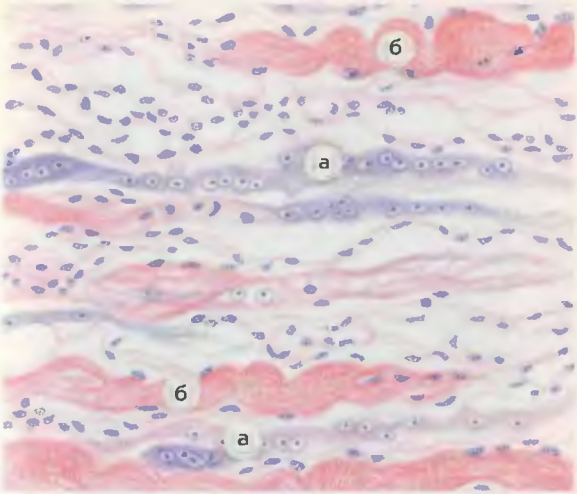

Рис. 152. Регенерация скелетной мышцы (при аутотрансплантации конечности собаки). В участке повреждения мышечной ткани видны новообразованные миосимпласты с крупными светлыми ядрами и базофильной цитоплазмой (а); сохранившиеся мышечные волокна (б). Окраска азур-эозином по Похту — Максимову.

мышцах (рис. 152, 153); в центральной нервной системе она становится единственной формой восстановления структуры и функции. Сочетание клеточной и внутриклеточной форм регенерации характерно для железистых органов — печени (рис. 154), почек, поджелудочной железы (рис. 155, 156), эндокринных желез, а также легких, гладких мышц и вегетативной нервной системы (рис. 157—159). Преобладание той или иной формы регенерации определяется структурно-функциональной специализацией органов и тканей.

Различают три вида регенерации: физиологическую, репаративную (восстановительную) и патологическую. Репаративная регенерация может быть полной (реституция) и неполной (субституция). Для полной регенерации характерно замещение дефекта тканью, идентичной погибшей (см. рис. 145—149). При неполной регенерации дефект за-

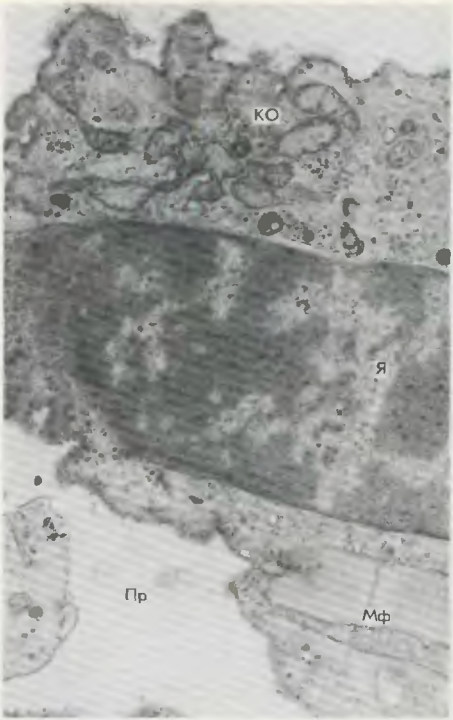

Рис. 153. Регенерация скелетной мышцы (при синдроме длительного раздавливания). Гипертрофия клетки-сателлита, гиперплазия ее органелл (КО). Я — ядро. Мф — миофибриллы. Пр — межклеточное пространство. × 15 000 (по С.М. Секамовой).

Рис. 154. Регенерация печени (при циррозе). ⟶

а — тяжи вновь образованных гепатоцитов; б — гипертрофированные печеночные клетки с одним и двумя ядрами; в — фиброзная соединительная ткань. Окраска по Маллори.

Рис. 155. Регенерация поджелудочной железы кролика (после перевязки выводного протока). Образование островковых клеток с бета-зернистостью (а) из экзокринного эпителия (б). Окраска паральдегидфуксином по Габе с докраской азаном по Гейденгайну.

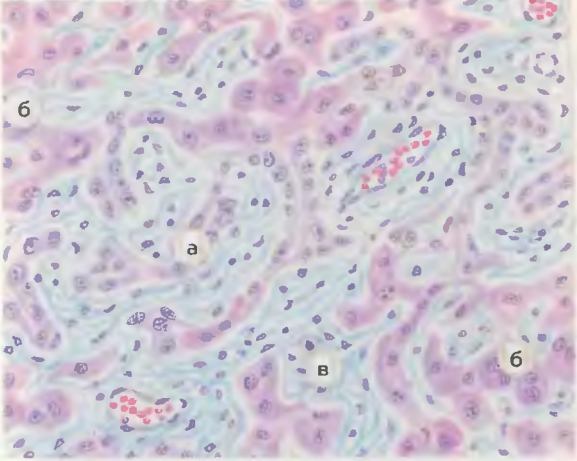
б
а
в
б

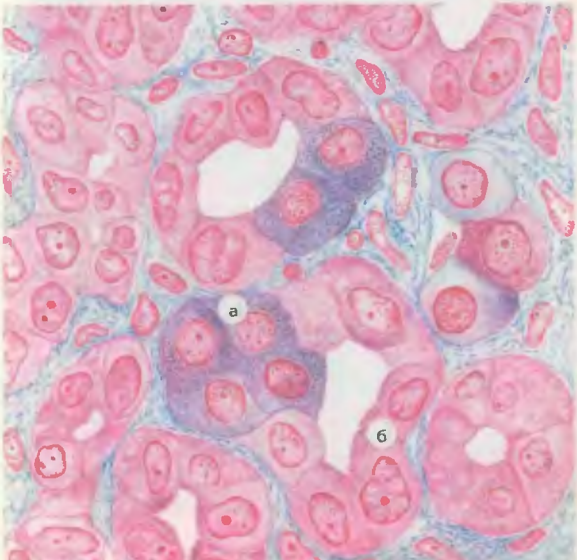
а
б

Рис. 156. Регенерация поджелудочной железы. В теле клетки поджелудочной железы два ядра (Я) с хорошо выраженными ядрышками (Яд). Цитоплазма богата эндоплазматическим ретикулумом (ЭР), митохондриями (М), плотными включениями (Вк). Четко выражен пластинчатый комплекс — аппарат Гольджи (АГ). КПП — клетки протока железы. Л — жировые включения. × 5000.

Рис. 157. Регенерация узловатого ганглия блуждающего нерва (при бешенстве). Образование по ходу отростка нервной клетки множественных коллатералей с утолщением на концах (а). Импрегнация серебром по Кахалу — Фаворскому.

Рис. 158. Регенерация верхнего шейного симпатического узла (при дифтерии). Нервная клетка с вновь образующимися отростками (а). Импрегнация серебром по Бильшовскому — Грос.

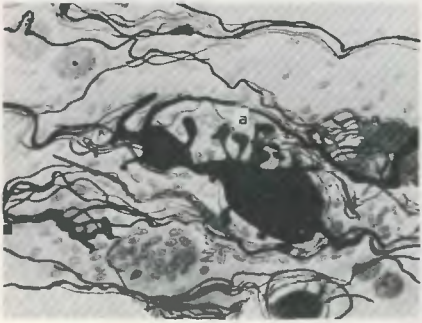

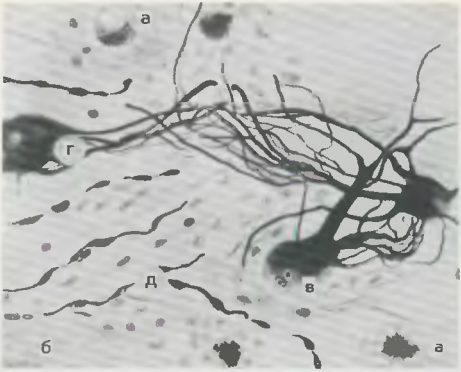

Рис. 159. Регенерация звездчатого симпатического узла (при бронхоэктатической болезни). Среди нервных клеток, подвергшихся гидропической дистрофии (а) и некрозу (б), видны резко гипертрофированные двуядерная (в) и трехъядерная (г) клетки. Нервные волокна варикозно изменены и фрагментированы (д). Импрегнация серебром по Бильшовскому — Грос.

мещается соединительной тканью, а восстановление утраченной функции возмещается за счет гипертрофии сохранившейся части органа или ткани (регенерационная гипертрофия — см. рис. 150, 151). Патологическая регенерация возникает при нарушении морфогенеза регенераторного процесса, смены фаз пролиферации и дифференцировки (гипорегенерация, гиперрегенерация, метаплазия — *см.*).

ГИПЕРТРОФИЯ И ГИПЕРПЛАЗИЯ

Гипертрофия — увеличение объема органа (см. рис. 256, б), ткани, которое осуществляется за счет увеличения количества функционально-специализированных клеток (клеточная гиперплазия) либо их объема (внутриклеточная гиперплазия).

Различают несколько видов гипертрофии (гиперплазии): рабочую (компенсаторную), викарную, нейрогуморальную, гипертрофические разрастания.

Рабочая гипертрофия (гиперплазия) возникает в связи с повышенной функциональной нагрузкой (рис. 160—164). Она может быть компенсиро-

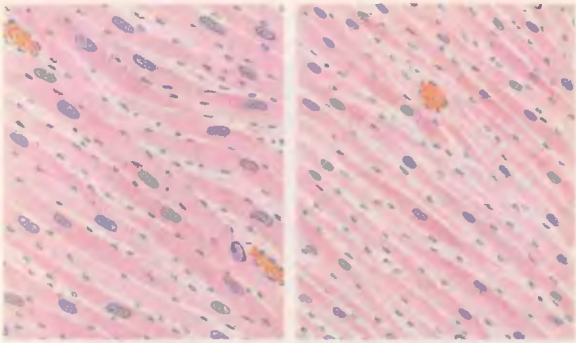

Рис. 160. Гипертрофия миокарда. Гипертрофированные мышечные волокна (слева) по сравнению с нормальными (справа) увеличены в размерах, ядра их также увеличены, гиперхромны. Окраска гематоксилином и эозином.

Рис. 161. Гипертрофия миокарда. Гипертрофированные мышечные волокна (слева) по сравнению с нормальными (справа) значительно богаче гликогеном (зерна гликогена красно-фиолетовые). ШИК-реакция. Предварительная обработка срезов амилазой ведет к гидролизу гликогена и исчезновению его зерен.

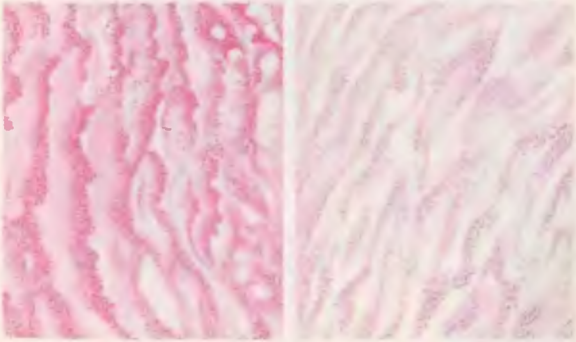

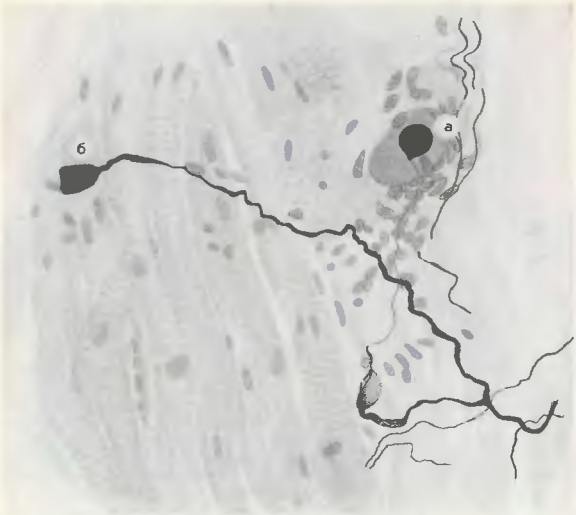

Рис. 162. Гипертрофия миокарда. Гипертрофия концевых приборов, оканчивающихся на капсуле нервной клетки (а) и кардиомиоците (б). Импрегнация серебром по Бильшовскому — Грос.

ванной при сохранности структуры гипертрофированных клеток (рис. 165) и декомпенсированной при развитии в них дистрофических изменений (рис. 166).

Викарная гипертрофия развивается при гибели или оперативном удалении одного из парных органов (заместительная гипертрофия). По существу это та же рабочая гипертрофия.

Развитие нейрогуморальной гипертрофии (гиперплазии) связано с нарушением функции эндокринной системы (гормональные гипертрофии и гиперплазии — рис. 167).

Гипертрофические разрастания могут возникать при различных патологических процессах: хроническом воспалении, хронической лимфедеме, атрофии (вакатная гипертрофия — см. рис. 169).

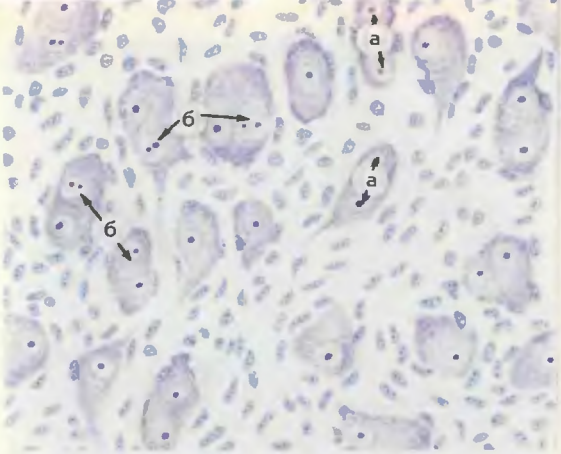

Рис. 163. Гипертрофия звездчатого симпатического узла (при врожденном пороке сердца). Увеличение размеров нервных клеток, многие из которых имеют два ядра (а); в ядрах части нейронов два ядрышка (б). Окраска по Нисслю.

Рис. 164. Гиперплазия эластических мембран артерии почки (при гипертонической болезни). Окраска фуксилином по Харту.

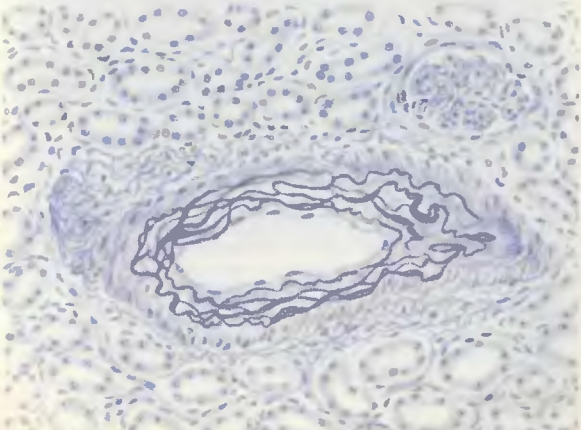

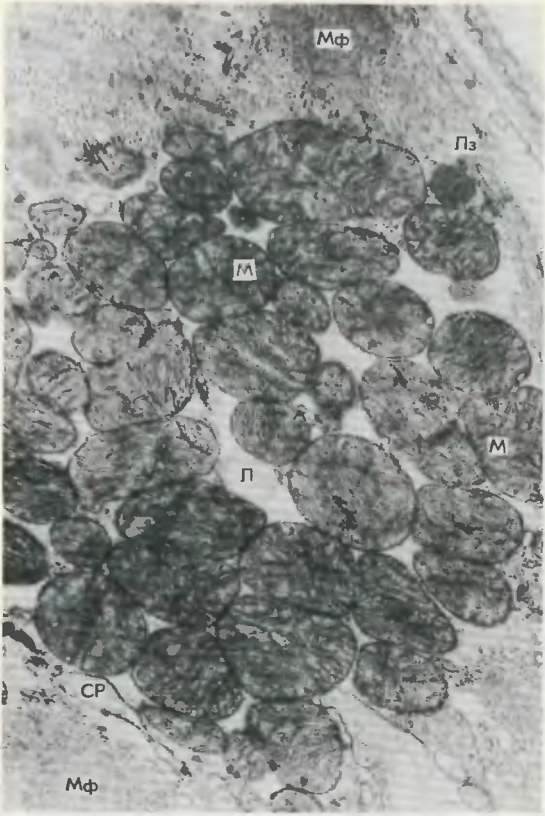

Рис. 165. Компенсаторная гипертрофия миокарда. Гиперплазия митохондрий кардиомиоцита. Митохондрии (М) образуют большие скопления между миофибриллами (Мф). В результате гиперфункции митохондрии подвергаются деструкции, что компенсируется гиперплазией митохондрий; деструкция мембран сопровождается высвобождением липидов (Л). Лз — лизосомы. СР — саркоплазматический ретикулум. × 21 000.

Рис. 166. Декомпенсация гипертрофированного миокарда. Деструкция гигантских митохондрий (М) с разрушением крист, наружных мембран, вымыванием матрикса. В тесном контакте с разрушенными органеллами расположена капля липидов (Л). Видны разрывы миофибрилл (Мф) в области дисков I. В саркоплазме гранулы гликогена и рибосомы отсутствуют. × 21 000.

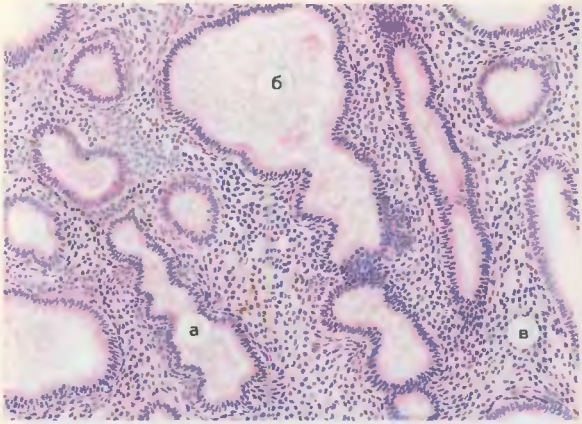

Рис. 167. Железистая гиперплазия слизистой оболочки матки. Железы извиты (а), просветы их расширены (б), строма богата клетками (в). Окраска гематоксилином и эозином.

АТРОФИЯ

Атрофией называют прижизненное уменьшение размеров органа (см. рис. 256, в), ткани, клеток со снижением их функции. Различают физиологическую и патологическую, общую (истощение) и местную атрофию. При общей атрофии (истощении) некоторые органы и ткани (сердце, печень, скелетные мышцы) не только уменьшаются в размерах, но и приобретают бурую окраску в связи с отложением в них липофусцина (бурая атрофия — см. рис. 49, 50).

Местную атрофию в зависимости от особенностей вызывающей ее причины делят на дисфункциональную, от недостаточности кровоснабжения, от давления, нейротическую, от воздействия физических и химических факторов.

Дисфункциональная атрофия возникает в связи со снижением функции органа (атрофия от бездействия). Атрофия от недостаточности кровоснабжения развивается обычно вследствие сужения питающих артерий (см. рис. 256, в; 257).

Рис. 168. Атрофия почки от давления (гидронефроз). Почечной паренхимы мало. Вместо нее видны разрастания грубоволокнистой соединительной ткани (а). Сохранившиеся клубочки атрофичны и замещены рубцовой тканью (б). Полость капсулы отдельных клубочков растянута, заполнена белковой жидкостью (в). Канальцы также атрофичны, лишь некоторые из них расширены и содержат в просвете гомогенные массы (г). Окраска пикрофуксином по Ван-Гизону.

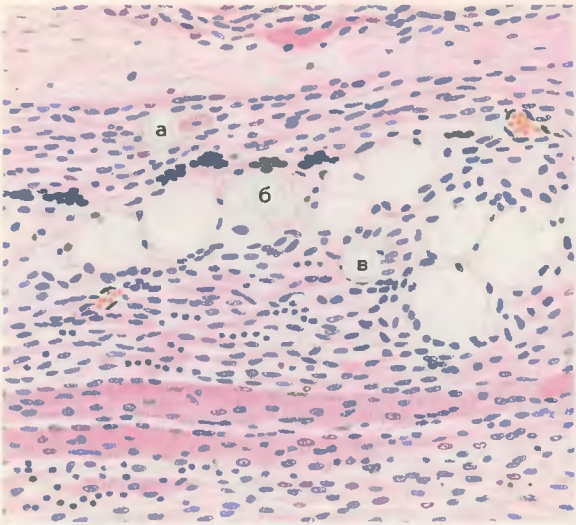

Рис. 169. Невротическая атрофия скелетной мышцы (при полиомиелите). Атрофированные мышечные волокна (а) замещаются жировой (б) и соединительной (в) тканью. Окраска гематоксилином и эозином.

Рис. 170. Неизмененный костный мозг и атрофия его (при лучевой болезни).

А — неизмененный костный мозг; Б — опустошение костного мозга, массивные кровоизлияния при лучевой болезни. Окраска гематоксилином и эозином.

Атрофии от давления подвергаются органы и ткани, которые испытывают длительное давление опухолью, аневризмой, скапливающейся жидкостью и др. (рис. 168). Невротическая атрофия связана с нарушением иннервации органа, изменением трофического влияния нервной системы на ткань (рис. 169). Атрофии от воздействия физических и химических факторов могут подвергаться различные органы и ткани, что зависит от характера причины (рис. 170).

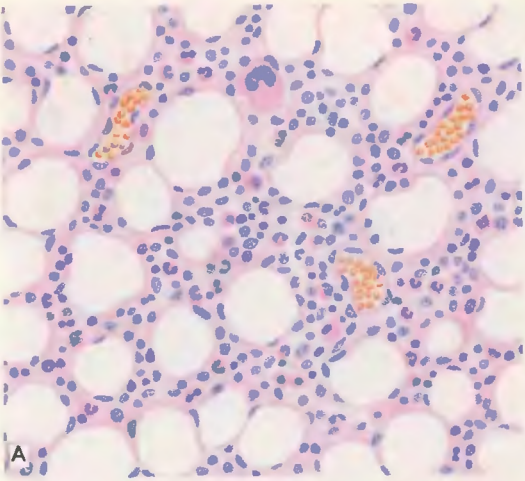
А

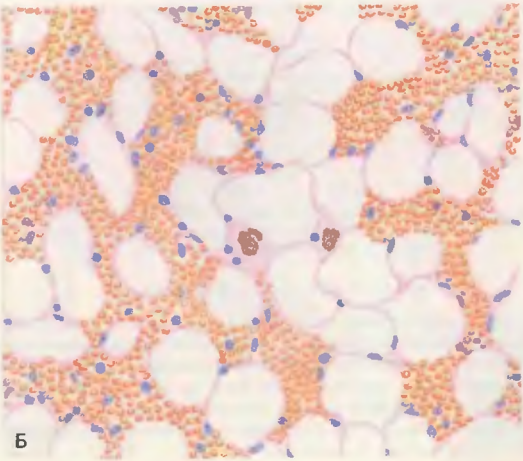
Б

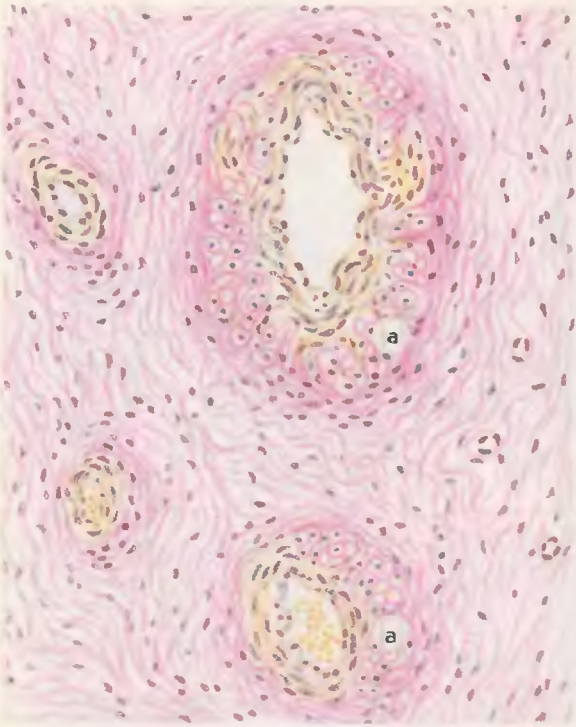

ПЕРЕСТРОЙКА И МЕТАПЛАЗИЯ ТКАНЕЙ

Перестройка тканей отражает их адаптацию к меняющимся условиям функционирования и проявляется гиперпластическими, атрофическими и регенераторными процессами (рис. 171, 172).

Метаплазия — переход одного вида ткани в другой в пределах одного зародышевого листка. Происходит метаплазия путем размножения камбиальных элементов, которые утрачивают обычный путь дифференцировки (рис. 173, 174).

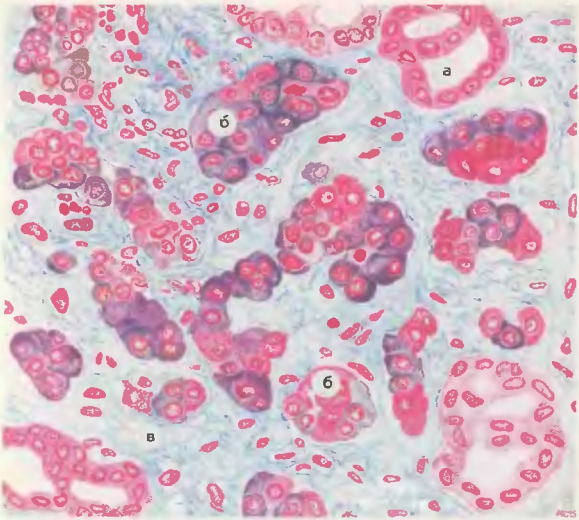

Рис. 172. Перестройка поджелудочной железы (при перевязке выводного протока).

а — сохранившиеся железистые трубки с атрофированным эпителием; б — скопления эндокринных клеток с бета-зернистостью фиолетового цвета и альфа-зернистостью красного цвета; в — участки фиброзной соединительной ткани. Окраска паральдегидфуксином по Габе с докраской азаном по Гейденгайну.

←

Рис. 171. Перестройка артерий плевры (при пневмосклерозе). В наружной оболочке артерий висцеральной плевры видны пучки гладких мышц (а). Окраска пикрофуксином по Ван-Гизону.

ОРГАНИЗАЦИЯ

Под **организацией** в медицине понимают замещение или инкапсуляцию омертвевших тканей и инородных тел. К организации, в частности, относят заживление ран (см. рис. 145—149), замещение очага некроза или тромба соединительной тканью (см. рис. 85, 150), инкапсуляцию (см. рис. 55).

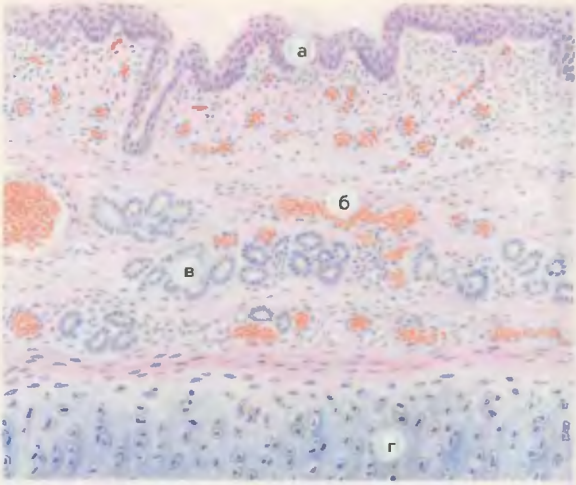

Рис. 173. Метаплазия эпителия слизистой оболочки бронха (при авитаминозе А).

а — многослойный плоский эпителий на месте однослойного цилиндрического эпителия; б — кровеносные сосуды; в — железы; г — хрящ. Окраска гематоксилином и эозином.

ОПУХОЛИ

Опухоль — патологический процесс, характеризующийся безудержным размножением клеток. Опухоль отличается морфологическим, биохимическим и иммунологическим атипизмом; при этом опухолевые клетки приобретают не присущие нормальным клеткам свойства (анаплазия, катаплазия). Морфологический атипизм может быть тканевым и клеточным. Тканевый атипизм представлен нарушением тканевой организации опухоли, клеточный — проявляется в разной форме и величине клеток и их ультраструктур, нарушении ядерно-цитоплазматических соотношений (рис. 175), появлении патологических митозов и клеток-гибридов (рис. 176, 177). Биохимический (гистохимический) атипизм выражается в изменении метаболизма опухолевых клеток (рис. 178), а иммуноло-

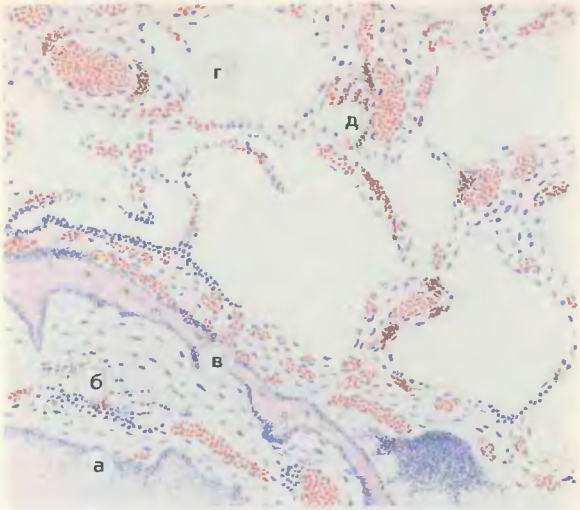

Рис. 174. Метаплазия соединительной ткани в костную (капсула зажившего первичного легочного туберкулезного очага, или очага Гона).

а — петрифицированные творожистые массы; б — соединительнотканная капсула с очагами миелоидного кроветворения; в — костная ткань; г — альвеолы; д — гемосидерин в периваскулярной ткани. Окраска гематоксилином и эозином.

гический атипизм — в появлении у них новых антигенных свойств.

Опухоль может иметь различные форму, вид, размеры. Она состоит из паренхимы и стромы. Паренхима представлена специфическими элементами опухоли, а строма — соединительной тканью, содержащей сосуды и нервы. В гистиоидных опухолях преобладает паренхима (см. рис. 215, 233), в органоидных — хорошо выражены паренхима и строма (см. рис. 183, 185).

Опухоли делят на зрелые и незрелые. Паренхима зрелых, или доброкачественных, опухолей состоит из довольно дифференцированных клеток, что приближает их по строению к исходной ткани (гомологичные опухоли). Поэтому в таких новообразованиях выявляется главным образом тканевый атипизм (см. рис. 183, 185). Незрелыми, или зло-

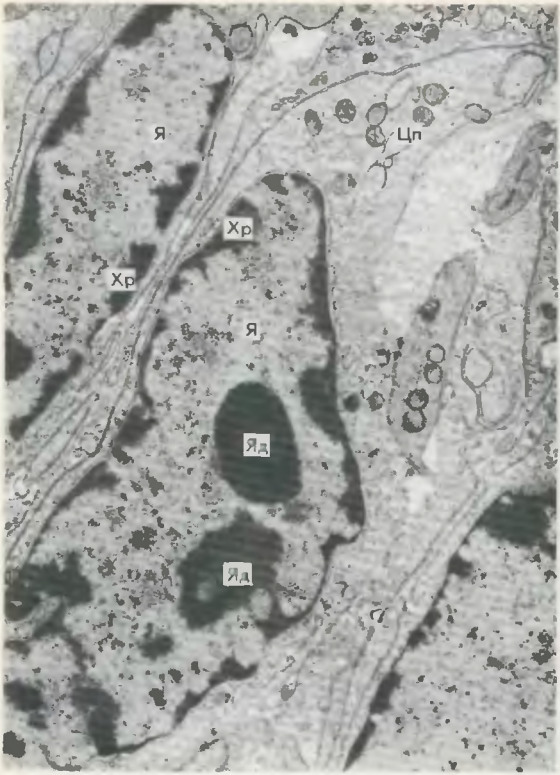

Рис. 175. Ультраструктура опухолевой клетки (саркома хомяка, индуцированная аденовирусом № 12). Большие неправильной формы ядра (Я) с неравномерным расположением хроматина (Хр) и увеличенным количеством ядрышек (Яд). Цп — цитоплазма. × 3 000 (по А.С. Ягубову).

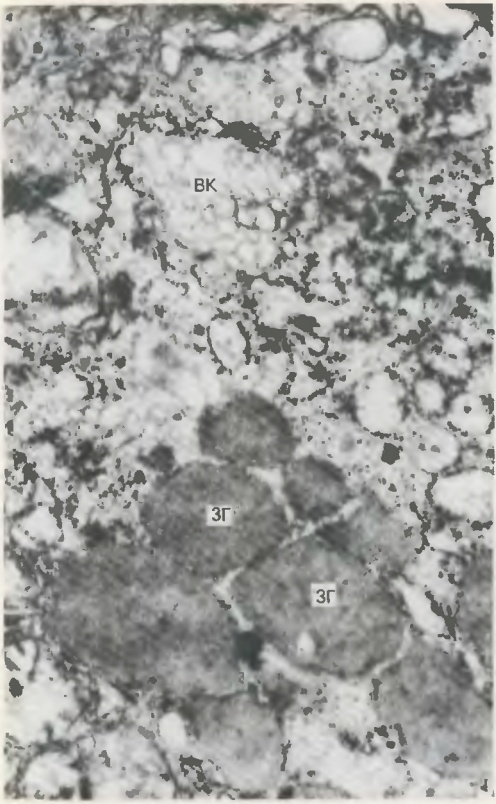

Рис. 176. Опухолевая клетка-гибрид (рак желудка). Она имеет признаки как главной клетки, содержащей зимогенные гранулы (ЗГ), так и париетальной клетки, для которой характерны внутриклеточные канальцы (ВК). × 26000 (по А.В. Берестовой).

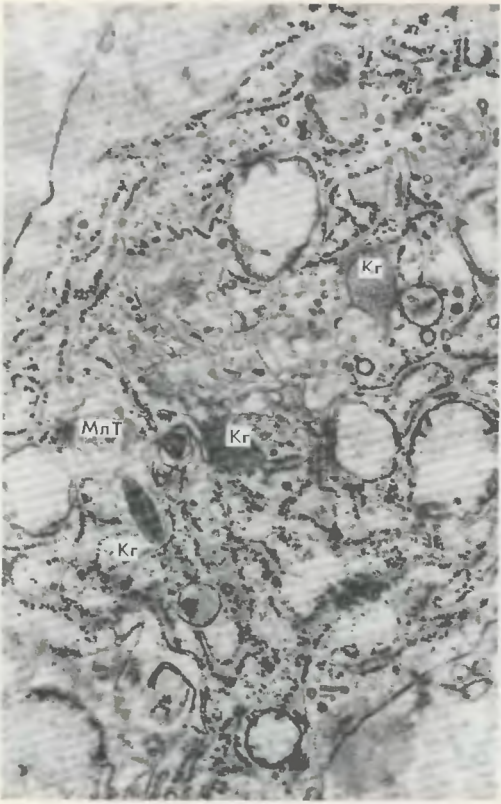

Рис. 177. Опухолевая клетка-гибрид (рак легкого) с включениями кератогиалина (Кг), свидетельствующими об эпидермоидной дифференцировке, и с мультиламеллярным тельцем (МлТ), характерным для пневмоцита второго типа. × 26000 (по А.В. Берестовой).

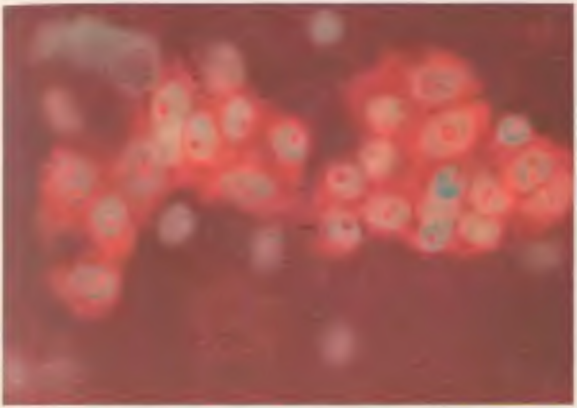

Рис. 178. Раковые клетки. В цитоплазме много рибонуклеопротеидов (оранжевое свечение). Люминесцентная микроскопия с акридиновым оранжевым (по А.Н. Мельнику).

качественными, называют те опухоли, паренхима которых состоит из мало- или недифференцированных клеток. Они имеют только отдаленное сходство с исходной тканью или же этого сходства совсем нет (гетерологичные опухоли). В незрелых опухолях выражен как тканевый, так и особенно клеточный атипизм (рис. 179).

Доброкачественные опухоли растут медленно, экспансивно (экспансивный рост). В противоположность им злокачественные опухоли отличаются быстрым, инфильтрирующим (инвазивным) ростом (рис. 180) и склонностью к метастазированию по лимфатическим путям (лимфогенные метастазы — рис. 179), кровеносным сосудам (гематогенные метастазы — рис. 181), оболочкам нервов (периневральные метастазы) или контактно (контактные, имплантационные метастазы). Злокачественные опухоли рецидивируют.

По мере роста опухоли проявления ее атипизма (анаплазии) становятся все более выраженными, что определяет большую „самостоятельность" опухоли (опухолевая прогрессия). При этом в опухолях нередко возникают вторичные изменения: дистрофии, некроз (см. рис. 62), гнойное расплавление, изъязвле-

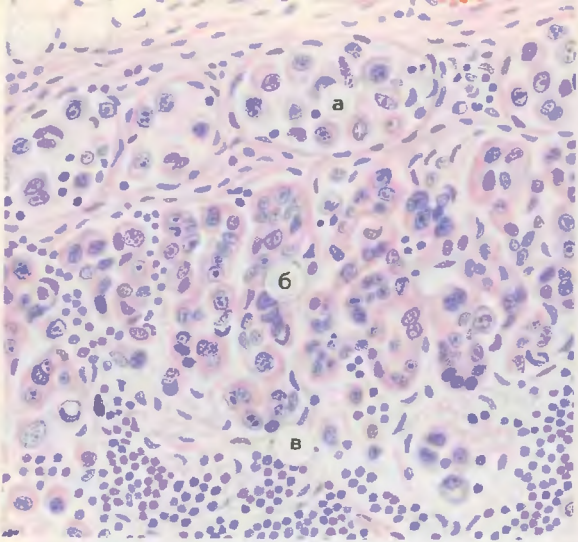
а
б
в

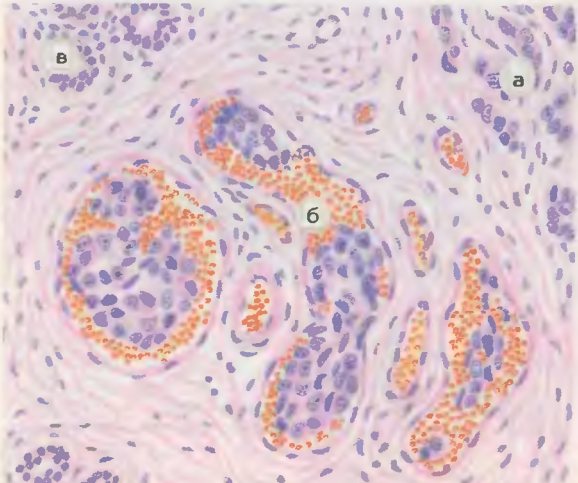
в
а
б

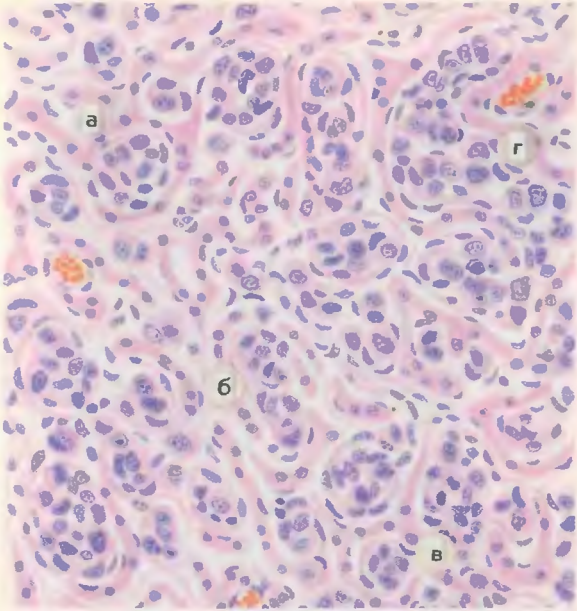

Рис. 181. Трабекулярный (солидный) рак желудка. Гематогенные метастазы в печень. Просветы внутридольковых капилляров резко растянуты опухолевыми клетками (а), печеночные балки истончены (б), местами разрушены (в). Часть внутридольковых капилляров заполнены кровью (г). Окраска гематоксилином и эозином.

←

Рис. 179. Клеточный атипизм. Метастазы рака молочной железы в лимфатическом узле. В капсуле (а) и синусах (б) лимфатического узла атипичные клетки опухоли. Лимфоидная ткань (в), вытесняемая раковыми клетками. Окраска гематоксилином и эозином.

Рис. 180. Рак молочной железы.

а — тяжи опухолевых клеток, инфильтрирующих ткань железы; б — лимфатические сосуды расширены, заполнены комплексами раковых клеток и эритроцитами; в — сохранившиеся железы. Окраска гематоксилином и эозином.

Рис. 182. Изъязвленный (блюдцеобразный) рак большого дуоденального сосочка двенадцатиперстной кишки.

⟶

Рис. 183. Папиллома кожи. Соединительнотканные сосочки опухоли (а) покрыты многослойным плоским ороговевающим эпителием (б). Окраска гематоксилином и эозином.

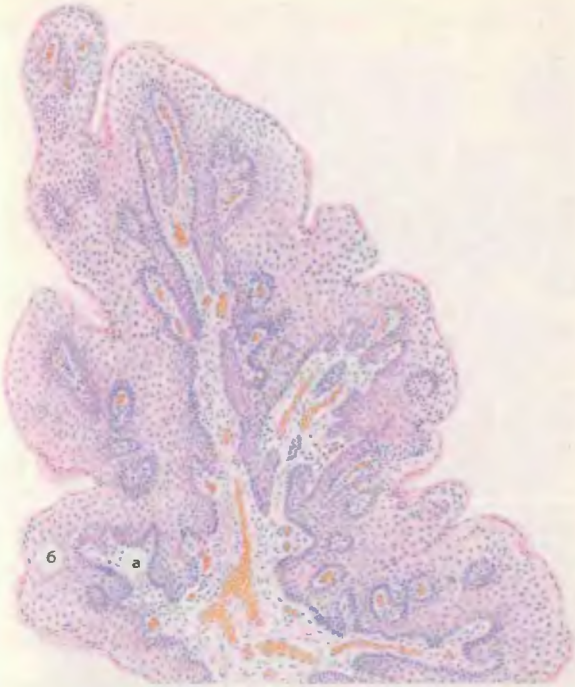

ние (рис. 182), кровоизлияния, петрификация (см. рис. 54), оссификация и др.

В основу классификации опухолей положены следующие критерии: гистогенез, степень дифференцировки (доброкачественные, злокачественные опухоли и опухоли с местнодеструирующим ростом), органная специфичность. Руководствуясь ими, выделяют семь групп опухолей: 1) эпителиальные опухоли без специфической локализации (органонеспецифические); 2) опухоли экзо- и эндокринных желез, а также эпителиальных покровов (органоспецифические); 3) мезенхимальные опухоли; 4) опухоли меланинобразующей ткани; 5) опухоли нервной системы и оболочек мозга; 6) опухоли системы крови; 7) тератомы.

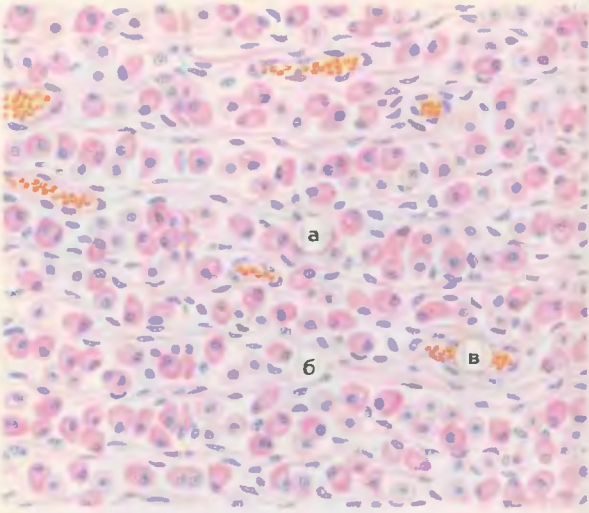

Рис. 184. Трабекулярная аденома передней доли гипофиза. Паренхима опухоли представлена колонками клеток, имеющих эозинофильную цитоплазму (а). В прослойках соединительнотканной стромы (б) видны тонкостенные сосуды (в). Окраска гематоксилином и эозином.

ЭПИТЕЛИАЛЬНЫЕ ОПУХОЛИ БЕЗ СПЕЦИФИЧЕСКОЙ ЛОКАЛИЗАЦИИ (ОРГАНОНЕСПЕЦИФИЧЕСКИЕ)

Опухоли этой группы развиваются из покровного или железистого эпителия, который не выполняет какой-либо специфической функции. Их делят на доброкачественные и злокачественные.

Доброкачественные опухоли

Доброкачественные органонеспецифические опухоли из эпителия представлены папилломой и аденомой.

Папиллома — округлая или сосочкового вида опухоль из плоского или переходного эпителия (рис. 183). Наиболее часто возникает в коже, слизистой оболочке полости рта, гортани, мочевого пузыря.

Аденома — опухоль из железистого эпителия в виде узла или кисты. В зависимости от особенностей строения различают адено-

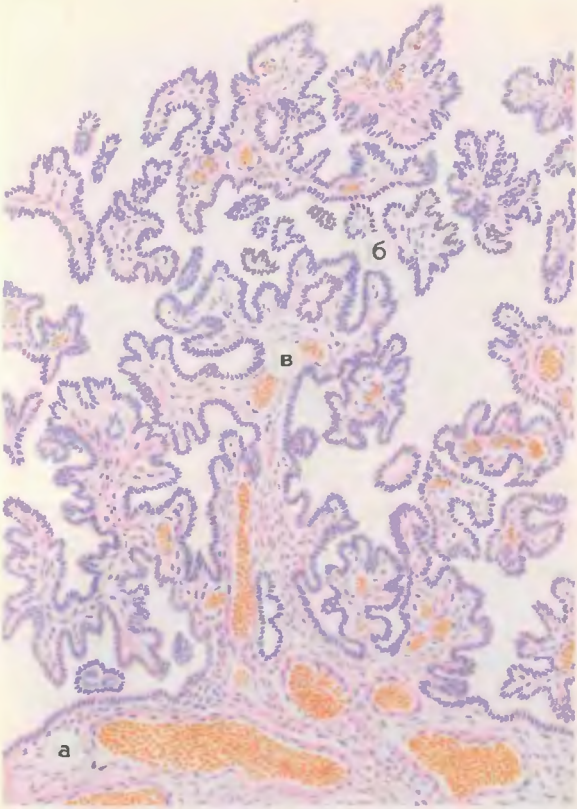

Рис. 185. Сосочковая аденома (цистаденома) яичника.

а — стенка полости выстлана цилиндрическим эпителием; б — папиллярные разрастания; в — кровеносные сосуды. Окраска гематоксилином и эозином.

мы: ацинарную (альвеолярную), тубулярную, трабекулярную (рис. 184), сосочковую (цистаденому — рис. 185) и фиброаденому (рис. 186, 187). Аденому

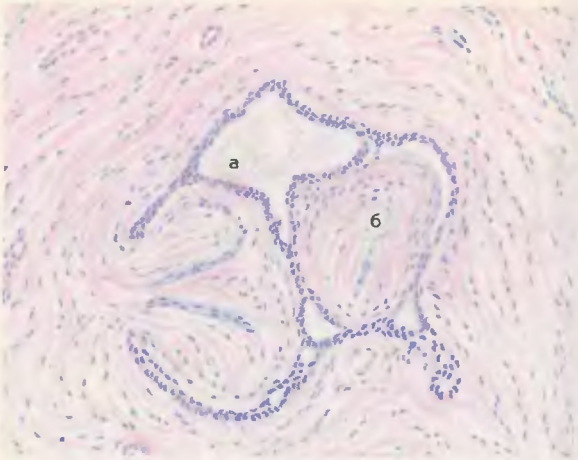
а
б

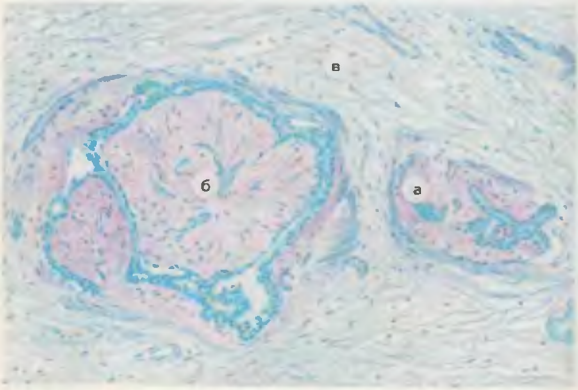
в
б
а

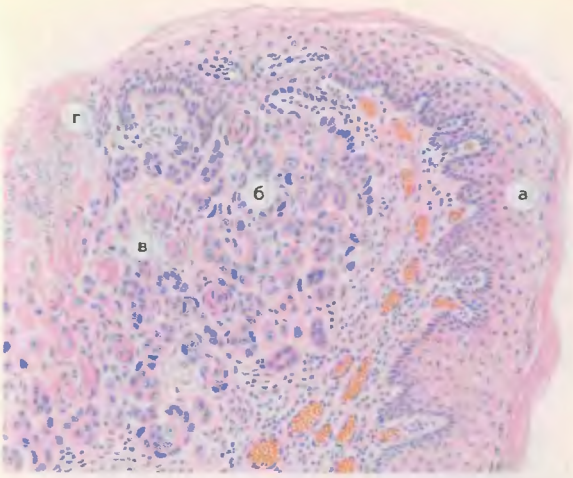

Рис. 188. Плоскоклеточный ороговевающий рак кожи.

а — нормальный эпидермис; б — гнездные скопления опухолевых клеток, глубоко врастающих в дерму; в — раковые жемчужины; г — язва. Окраска гематоксилином и эозином.

←—

Рис. 186. Фиброаденома (интраканаликулярная) молочной железы. Железистые образования опухоли (а) сжаты пучками соединительной ткани (б). Окраска гематоксилином и эозином.

Рис. 187. Фиброаденома (интраканаликулярная) молочной железы.

а — щелевидные железистые образования; б — соединительная ткань вблизи желез метахроматична, что свидетельствует о накоплении в ней кислых гликозаминогликанов; в — ортохроматическая соединительная ткань вне железистых образований. Окраска толуидиновым синим.

слизистой оболочки на ножке называют *железистым*, или *аденоматозным*, *полипом* (см. рис. 295). Находят аденомы обычно в молочной и предстательной железах, эндокринных органах, слизистой оболочке желудка и кишечника, матки и бронхов.

Злокачественные опухоли

Злокачественные опухоли из эпителия получили название **рака (карциномы).** Они встречаются во всех органах, где имеется эпителиальная ткань.

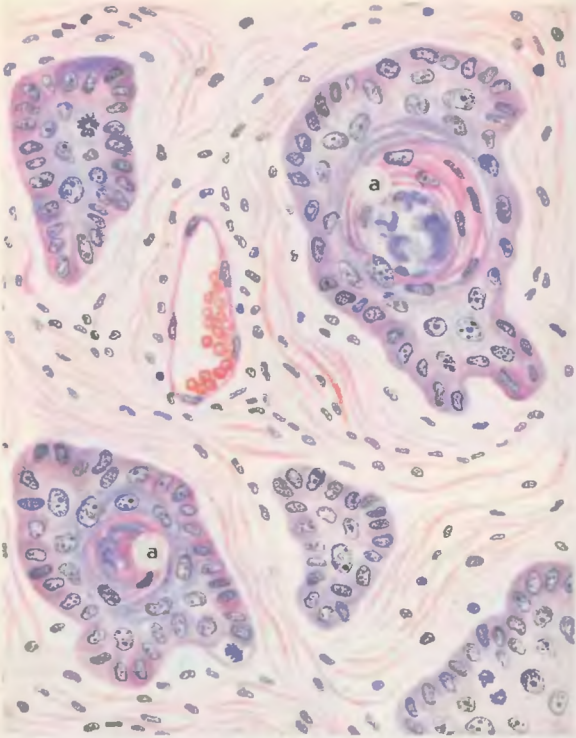

Рис. 189. Плоскоклеточный ороговевающий рак кожи. Гнездные скопления опухолевых клеток, ороговевающих в центральных отделах — раковые жемчужины (а). Окраска гематоксилином и эозином.

⟶

Рис. 190. Плоскоклеточный неороговевающий рак пищевода.

а — эпителий, являющийся источником опухоли; б — разрастание раковых клеток; в — нормальный эпителий; г — клеточные инфильтраты в подлежащей соединительной ткани. Окраска гематоксилином и эозином.

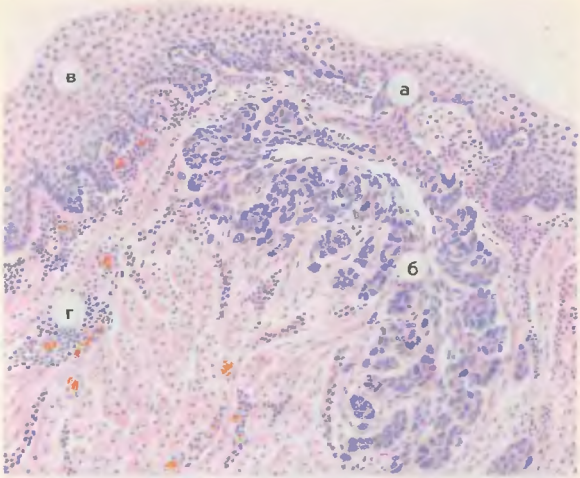

Рак в одних случаях имеет вид полипа или узла белесоватой ткани с нечеткими границами (см. рис. 287, 288), в других представлен изъязвленной опухолью (см. рис. 182) или диффузными разрастаниями в стенке полого органа (см. рис. 297).

Различают несколько гистологических форм инвазивного рака.

Плоскоклеточный (эпидермоидный) рак с ороговением, для которого характерны так называемые раковые жемчужины (рис. 188. 189), и без ороговения (рис. 190—192). Развивается в коже и слизистых оболочках, покрытых многослойным плоским и переходным эпителием.

Железистый рак (аденокарцинома) состоит из железистых образований с признаками тканевого и клеточного атипизма (рис. 193, 194). Возникает в органах, имеющих железистое строение, и в слизистых оболочках, покрытых призматическим эпителием.

Солидный рак — форма рака, при которой опухолевые клетки образуют разделенные прослойками соединительной ткани трабекулы (трабекулярный рак — см. рис. 181).

Слизистый (коллоидный) рак — аденогенная карцинома с извращенным слизеобразованием (рис. 195).

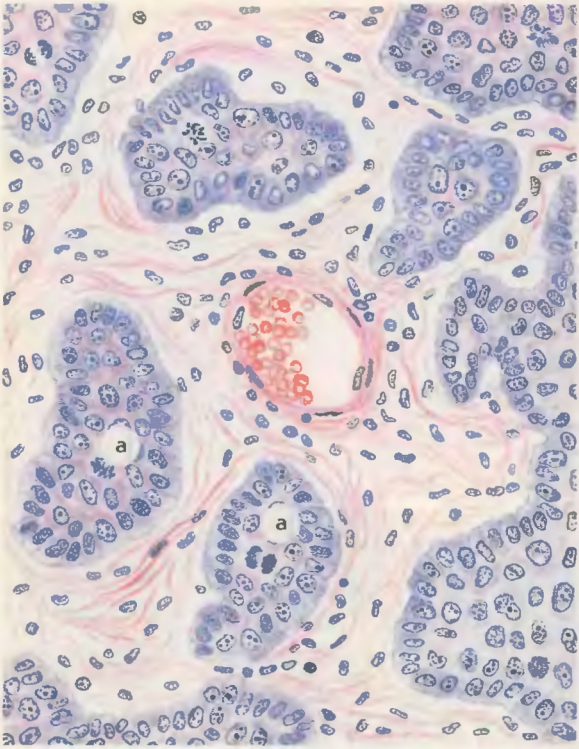

Рис. 191. Плоскоклеточный неороговевающий рак кожи. Гнездные скопления атипичных полиморфных клеток плоского эпителия, много митозов (а). Окраска гематоксилином и эозином.

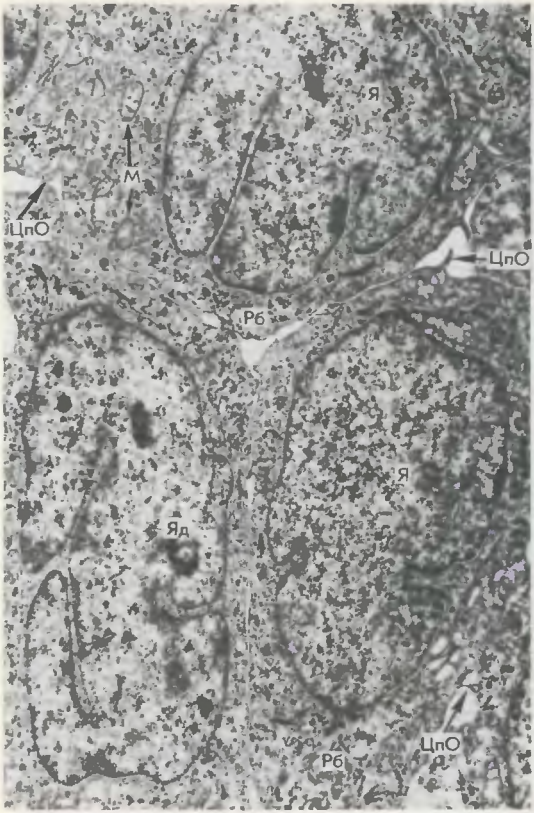

Рис. 192. Плоскоклеточный неороговевающий рак шейки матки. Раковые клетки соединены между собой множеством цитоплазматических отростков (ЦпО). Ядра (Я) крупные, с изрезанными контурами, в них четко видны ядрышки (Яд). Канальцев эндоплазматического ретикулума очень мало, но много свободных рибосом (Рб). Митохондрии (М) небольших размеров. × 11 600 (по Кингу).

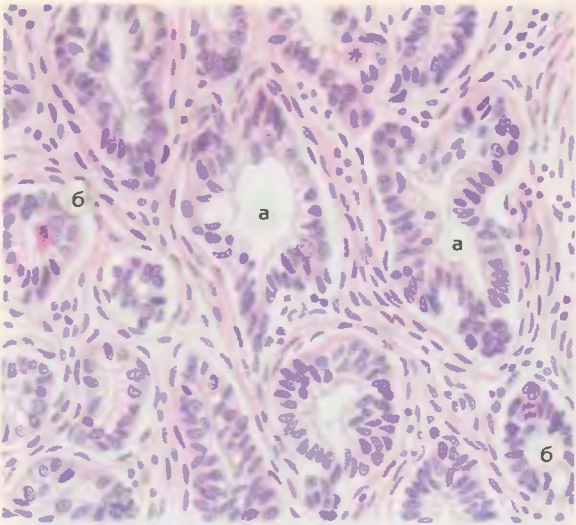

Мелкоклеточный рак — форма рака, представленная недифференцированными лимфоцитоподобными клетками.

Фиброзный рак (скирр) характеризуется преобладанием грубоволокнистой стромы над паренхимой опухоли, состоящей из крайне атипичных клеток эпителия (рис. 196, 197).

Медуллярный (аденогенный) рак — форма рака, основной чертой которого является преобладание паренхимы опухоли в виде пластов атипичных клеток эпителия; стромы крайне мало.

Плоскоклеточный и железистый рак — формы дифференцированного, а солидный, слизистый, мелкоклеточный, фиброзный и медуллярный — недифференцированного рака.

Неинвазивный рак получил название „рак на месте" (carcinoma in situ — рис. 198).

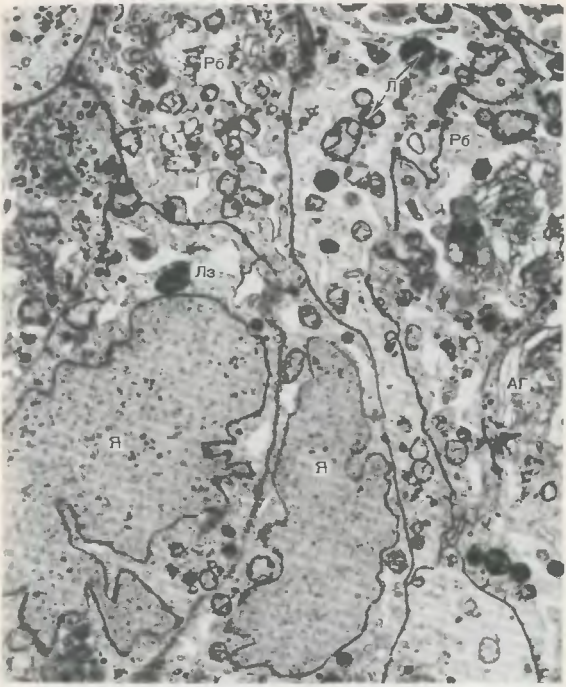

Рис. 194. Аденокарцинома тела матки. Раковые клетки лишены микроворсинок. Ядра (Я) крупные, с резко изрезанными контурами. В цитоплазме много свободных рибосом (Рб), гранулярный эндоплазматический ретикулум развит слабо. АГ — пластинчатый комплекс (аппарат Гольджи). Лз — лизосомы. Л — липиды. × 11600 (по Кингу).

←

Рис. 193. Аденокарцинома желудка. Железистые образования опухоли (а) имеют различную величину и форму, их клетки местами располагаются в несколько слоев и отличаются выраженным полиморфизмом; в некоторых раковых железах (б) видны митозы. Окраска гематоксилином и эозином.

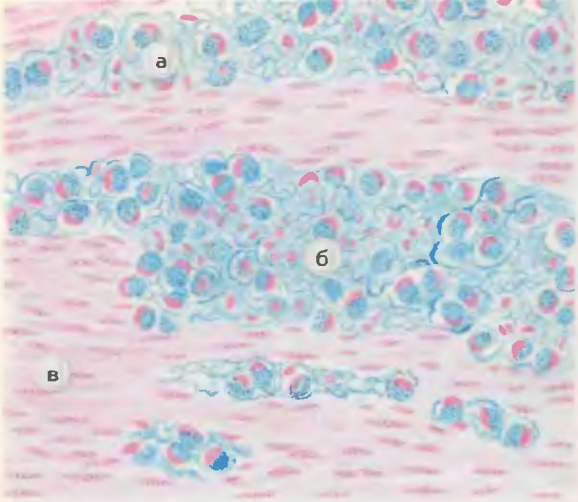
а
б
в

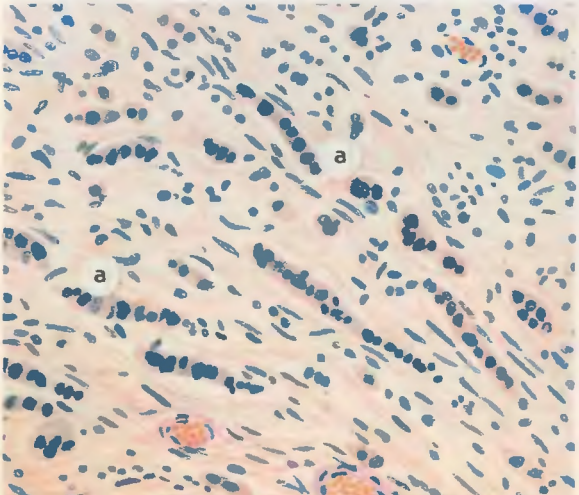
а
а

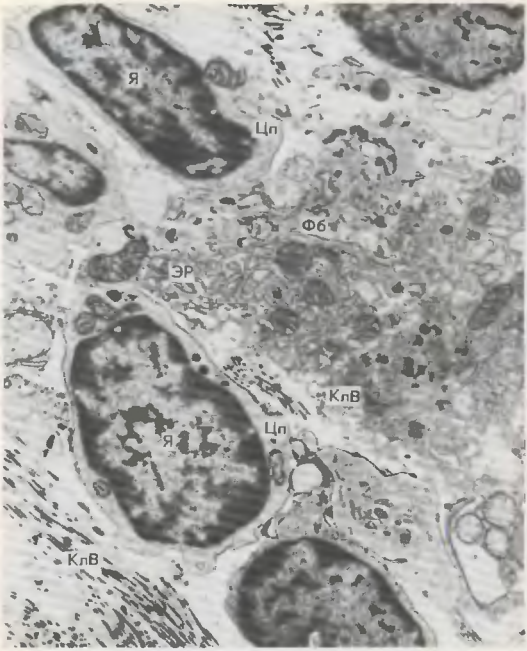

Рис. 197. Фиброзный рак (скирр) молочной железы. Ядра (Я) опухолевых клеток крупные, с грубым хроматином. Цитоплазма (Цп) представлена узким ободком. Фибробласт (Фб) находится в тесном контакте с клетками опухоли, в его цитоплазме хорошо развит эндоплазматический ретикулум (ЭР). Строму опухоли составляют пучки коллагеновых волокон (КлВ). × 8300 (по Марду и Скарпелли).

←—

Рис. 195. Слизистый рак желудка. Цитоплазма опухолевых клеток заполнена гранулами и гомогенными массами слизи (а). Слизь накапливается и между раковыми клетками (б). Гладкие мышцы стенки желудка сохраняются лишь в участках, свободных от опухолевого инфильтрата (в). Окраска альциановым синим с докраской ядер кармином Орта.

Рис. 196. Фиброзный рак (скирр) молочной железы. Среди грубоволокнистой соединительной ткани видны цепочки из полиморфных атипичных клеток с гиперхромными ядрами (а). Окраска гематоксилином и эозином.

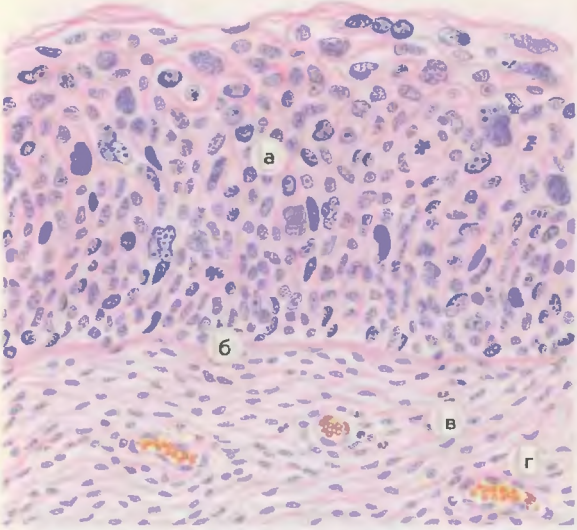

Рис. 198. Carcinoma in situ шейки матки.

а — пласт покровного эпителия слизистой оболочки утолщен, его клетки полиморфны, атипичны, ядра гиперхромны, много митозов; б — базальная мембрана сохранена; в — подлежащая соединительная ткань; г — кровеносные сосуды. Окраска гематоксилином и эозином.

ОПУХОЛИ ЭКЗО- И ЭНДОКРИННЫХ ЖЕЛЕЗ, А ТАКЖЕ ЭПИТЕЛИАЛЬНЫХ ПОКРОВОВ (ОРГАНОСПЕЦИФИЧЕСКИЕ)

Это большая группа доброкачественных и злокачественных опухолей, которые развиваются лишь в определенных органах и нередко сохраняют их морфофункциональные черты. В качестве примера органоспецифических эпителиальных опухолей могут быть приведены: базально-клеточный рак кожи, светлоклеточный (гипернефроидный) рак почки, болезнь Педжета молочной железы, семинома, хорионэпителиома.

Базально-клеточный рак кожи представлен бляшкой, узлом или глубокой язвой, чаще на лице или шее. Обладает местным деструирующим ростом (рис. 199), рецидивирует, но не дает метастазов.

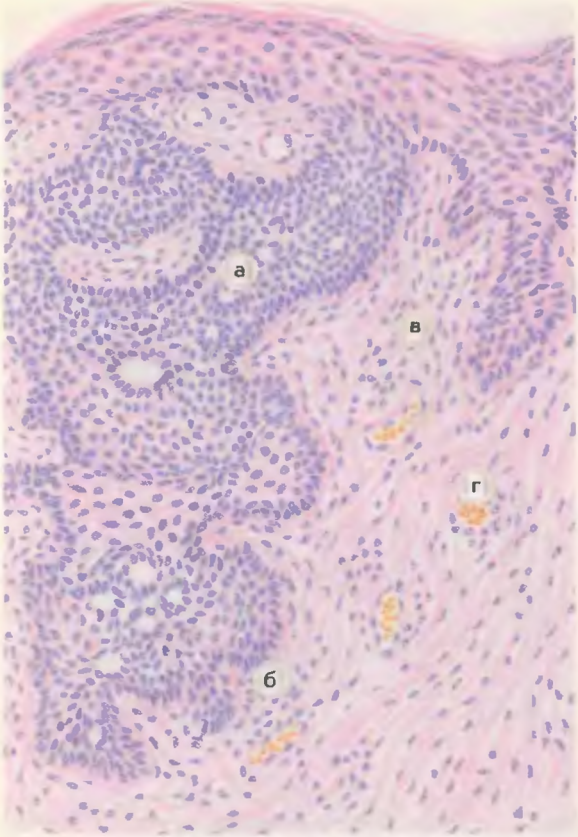

Рис. 199. Базально-клеточный рак кожи.

а — тяжи опухоли из мелких клеток связаны с эпидермисом и глубоко врастают в дерму; б — в периферических отделах опухоли клетки имеют цилиндрическую форму и располагаются в виде частокола; в — дерма; г — кровеносные сосуды. Окраска гематоксилином и эозином.

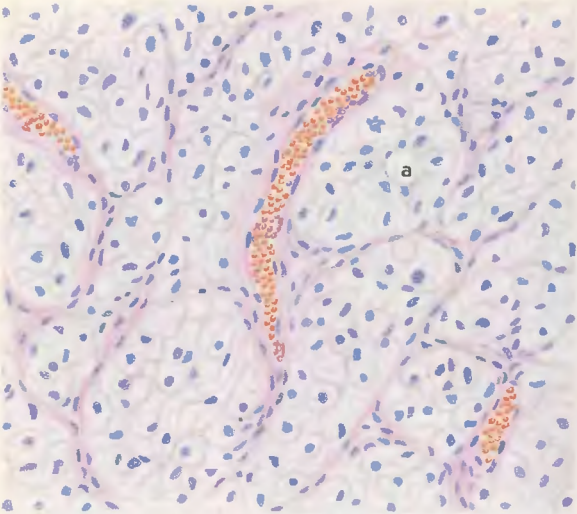

Рис. 200. Светлоклеточный (гипернефроидный) рак почки. Опухоль состоит из атипичных светлых клеток (а), образующих альвеолы и дольки, в строме много тонкостенных сосудов. Окраска гематоксилином и эозином.

Рис. 201. Болезнь Педжета молочной железы. В глубоких слоях эпидермиса соска железы видны группы опухолевых клеток со светлой цитоплазмой (а). Окраска гематоксилином и эозином.

Рис. 202. Семинома.

а — атипичные клетки эпителия семенных канальцев; б — участки некроза. Окраска гематоксилином и эозином.

Светлоклеточный (гипернефроидный) рак — наиболее часто встречающийся рак почки, имеет характерное микроскопическое строение (рис. 200), дает обширные гематогенные метастазы, прорастает в кровеносные сосуды, где образует „опухолевые тромбы". Обширные некрозы и кровоизлияния придают опухоли пестрый вид.

Болезнь Педжета молочной железы — особая разновидность рака, который характеризуется экземоподобным

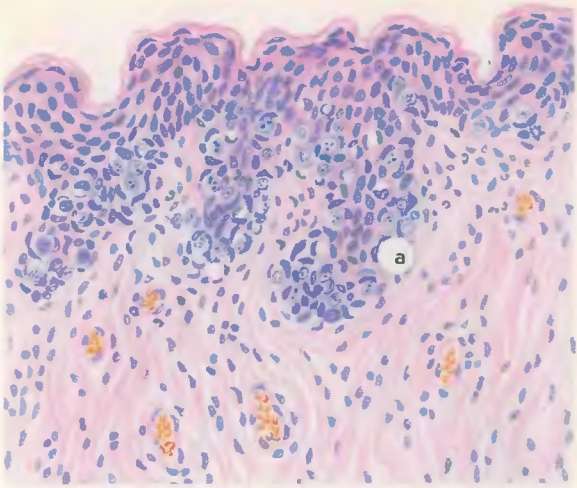
а

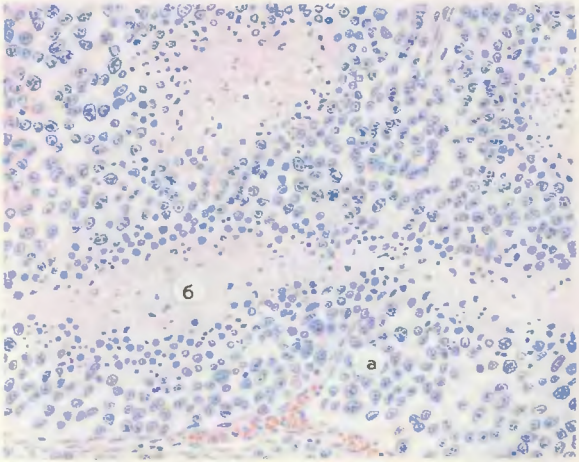
б
а

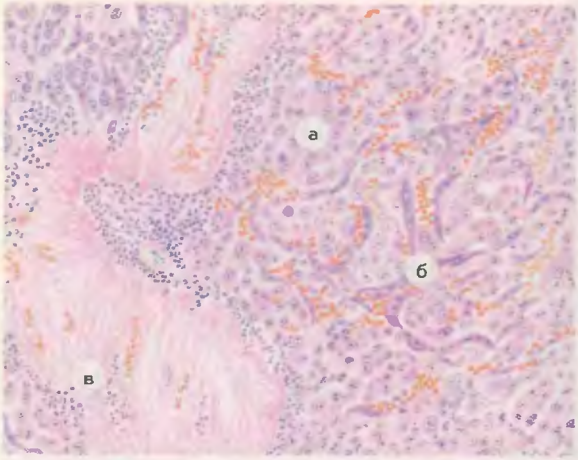

Рис. 203. Хорионэпителиома матки. Опухоль состоит из кубических клеток Лангханса (а) и синцитиальных элементов (б). Между комплексами опухолевых клеток свертки крови и скопления лейкоцитов (в). Окраска гематоксилином и эозином.

поражением кожи соска (интраэпидермоидный рак — рис. 201) и самой железы.

Семинома — злокачественная опухоль из герминативных клеток (рис. 202), встречается чаще при крипторхизме, метастазирует как лимфогенно, так и гематогенно.

Хорионэпителиома — злокачественная опухоль трофобласта, развивается из дифференцированного хориального эпителия плода и синцитиальных элементов (рис. 203). Встречается обычно в матке после пузырного заноса, трубной беременности или аборта. Типичны метастазы в легкие.

МЕЗЕНХИМАЛЬНЫЕ ОПУХОЛИ

Группа мезенхимальных опухолей гетерогенна и включает опухоли различных тканей: фиброзной, жировой, мышечной, синовиальной, мезотелиальной, костной и хрящевой, а также сосудов (кровеносных и лимфатических). Среди этих опухолей выделяют доброкачественные и злокачественные.

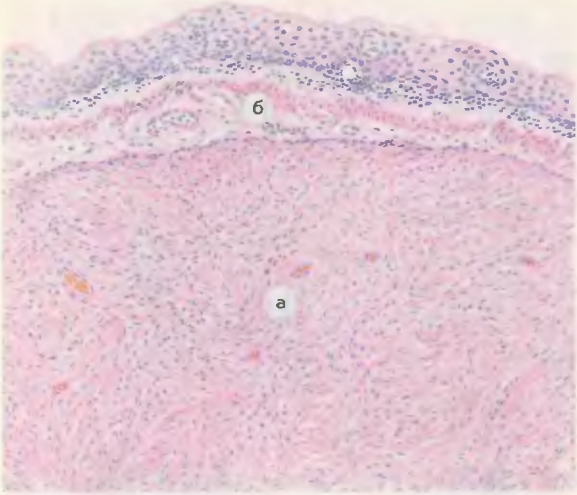

Рис. 204. Фиброма кожи. Опухоль состоит из пучков соединительной ткани, имеющих различную толщину и неправильное расположение (а). Она хорошо отграничена от окружающих тканей (б). Окраска гематоксилином и эозином.

Доброкачественные опухоли

Среди доброкачественных мезенхимальных опухолей выделяют: 1) опухоли фиброзной ткани — фиброму и дерматофиброму (гистиоцитому); 2) опухоли жировой ткани — липому, внутримышечную (инфильтрирующую) липому и гиберному; 3) опухоли мышечной ткани — лейомиому, рабдомиому и зернистоклеточную опухоль (опухоль Абрикосова); 4) опухоли кровеносных сосудов — гемангиому, доброкачественную гемангиоперицитому и гломусную опухоль (гломус-ангиому); 5) опухоль лимфатических сосудов — лимфангиому; 6) опухоль синовиальной ткани — доброкачественную синовиому; 7) опухоль мезотелиальной ткани — доброкачественную мезотелиому; 8) опухоли костной ткани — остеому и доброкачественную остеобластому; 9) опухоли хрящевой ткани — хондрому и доброкачественную хондробластому.

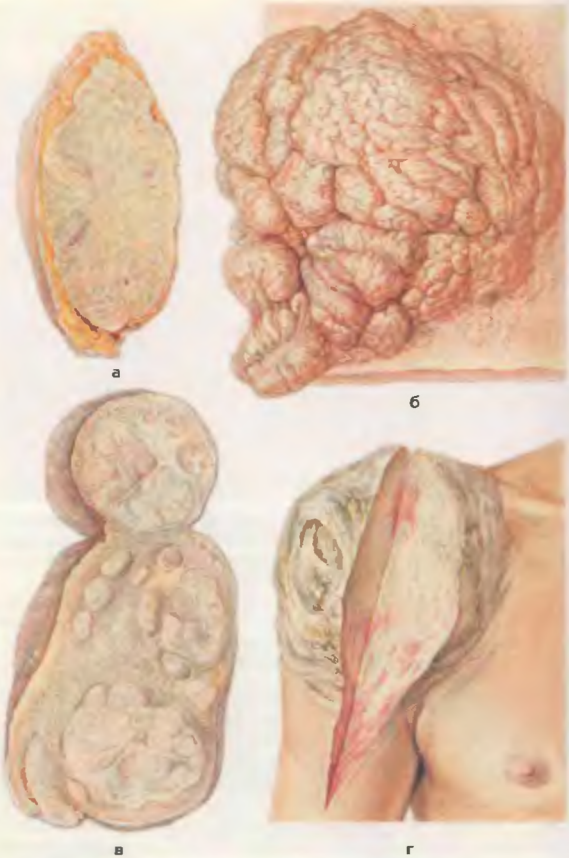

Рис. 205. Мезенхимальные опухоли.

а — твердая фиброма подкожной клетчатки; б — мягкая фиброма кожи; в — множественные лейомиомы (фибромиомы) матки; г — фибросаркома мягких тканей плеча.

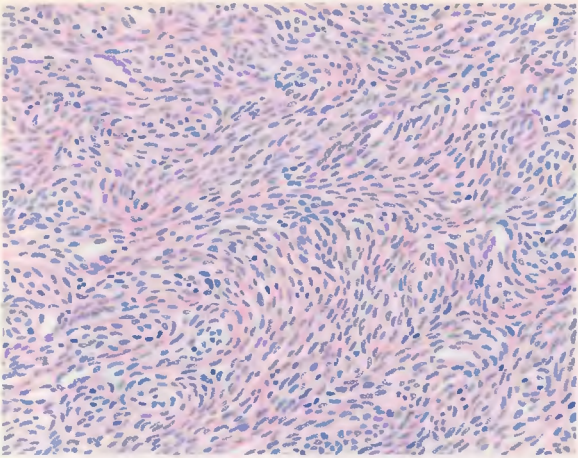

Рис. 206. Лейомиома. Опухоль построена из пучков гладких мышечных клеток, которые имеют различную толщину и расположены неравномерно. Окраска гематоксилином и эозином.

Фиброма — опухоль из фиброзной ткани (рис. 204), в которой могут преобладать коллагеновые волокна (плотная фиброма — рис. 205,а) либо клетки типа фибробластов и фиброцитов (мягкая фиброма — рис. 205,б). Локализация самая разнообразная. Дерматофиброма (гистиоцитома) — округлая, желтого или бурого цвета опухоль, встречается обычно на коже ног. Состоит из множества капилляров, между которыми соединительная ткань образует ритмичные структуры; среди клеток типа фибробластов и фиброцитов встречаются многоядерные гигантские клетки Тутона.

Липома — одиночная или множественная округлая, четко отграниченная опухоль, построенная из долек неправильной формы. Внутримышечная (инфильтрирующая) липома не имеет четких границ, растет между пучками мышечных волокон и вызывает их атрофию. Гибернома — опухоль типа бурого жира, дольчатого строения; состоит из содержащих жир полигональных клеток, которые образуют ячейки и дольки.

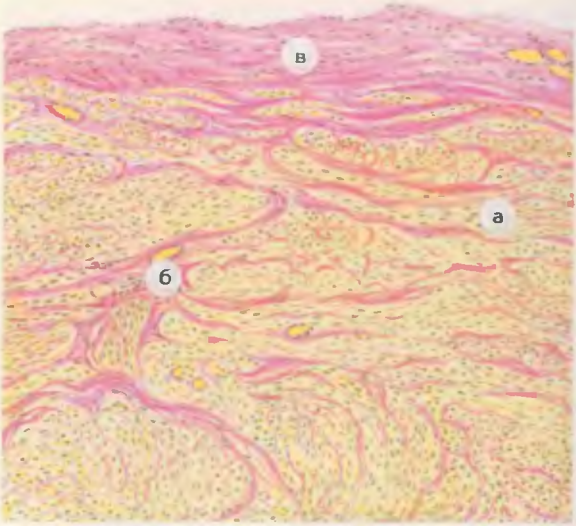

Рис. 207. Лейомиома.

а — пучки гладкомышечных клеток; б — прослойки соединительной ткани; в — капсула опухоли. Окраска пикрофуксином по Ван-Гизону.

Миома представлена несколькими видами опухолей. Лейомиома — округлая плотная опухоль различной локализации, единичная или множественная (рис. 205,в), построена из пучков гладкомышечных клеток (рис. 206, 207). Рабдомиома — узловатая опухоль из поперечно-полосатой мышечной ткани. Состоит из клеток, напоминающих эмбриональные мышечные элементы и миобласты. Встречается чаще в мышцах конечностей у детей. Зернистоклеточная опухоль (опухоль Абрикосова) — отграниченная капсулой опухоль, которую находят обычно в языке, пищеводе, коже. Состоит из круглых клеток с зернистой цитоплазмой (рис. 208), напоминающих миобласты (миобластомиома). Миогенная природа опухоли оспаривается.

Гемангиома имеет несколько разновидностей: капиллярная, венозная, кавернозная гемангиома, доброкачественная гемангиоэн-

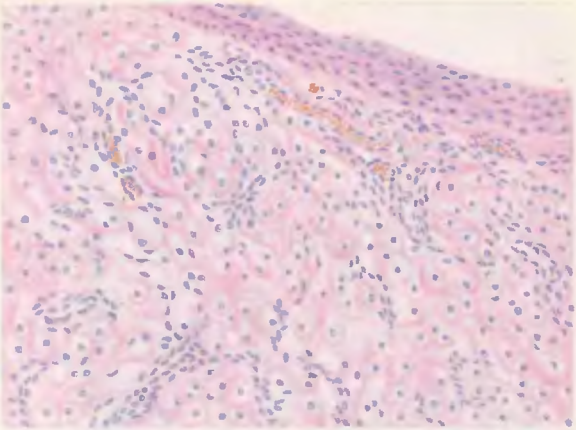

Рис. 208. Зернистоклеточная опухоль (опухоль Абрикосова). Опухоль состоит из крупных клеток типа миобластов со светлой зернистой цитоплазмой. Окраска гематоксилином и эозином.

дотелиома. Встречаются они обычно в коже, слизистых оболочках, печени, мышцах, костях. Капиллярная гемангиома и доброкачественная гемангиоэндотелиома построены из сосудов капиллярного типа, венозная гемангиома — из сосудистых полостей, стенка которых напоминает вены, а кавернозная гемангиома — из тонкостенных сосудистых полостей синусоидного типа (рис. 209). Доброкачественная гемангиоперицитома построена из сосудов капиллярного типа, которые окружены в виде муфт пролиферирующими перицитами. Гломусная опухоль, встречающаяся обычно в коже кистей и стоп, состоит из щелевидных сосудов, окруженных скоплениями гломусных клеток (гломус-ангиома).

Лимфангиома состоит из разрастаний лимфатических сосудов обычно в виде пещеристых полостей или кист, заполненных лим-

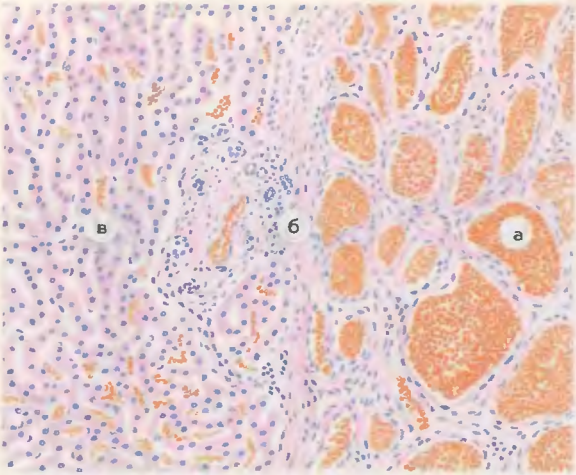

Рис. 209. Кавернозная гемангиома печени.

а — сосудистые полости, заполненные кровью; б — соединительнотканная капсула; в — ткань печени. Окраска гематоксилином и эозином.

фой (рис. 210). Локализуется на шее, губах, в языке, забрюшинном пространстве, ведет к диффузному утолщению тканей и увеличению размеров органов.

Доброкачественная синовиома построена из синовиальных элементов, отличающихся полиморфизмом, появлением гигантских клеток в соединительнотканной строме. Локализуется чаще в области коленного сустава.

Доброкачественная мезотелиома обычно представлена плотным узлом в плевре и по микроскопическому строению напоминает фиброму (фиброзная мезотелиома).

Остеома построена из хаотично расположенных, хорошо различимых костных балок (губчатая остеома) или из ком-

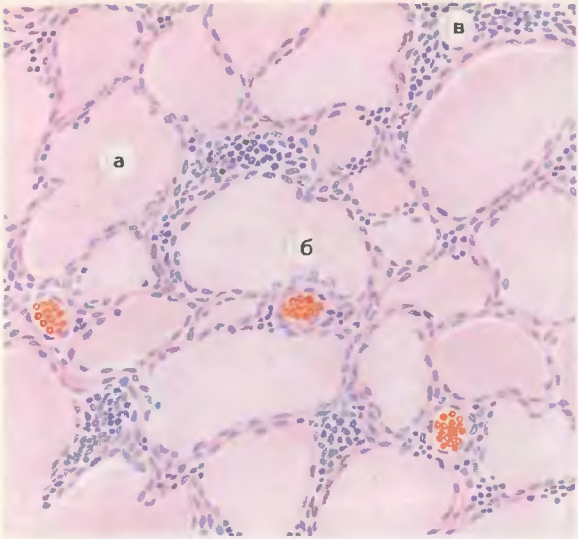

Рис. 210. Лимфангиома. Сосудистые полости, заполненные лимфой (а); кровеносные сосуды (б) и скопления лимфоидных клеток и гистиоцитов (в) в строме. Окраска гематоксилином и эозином.

пактной кости (компактная остеома). Возникает в губчатых и трубчатых костях. Доброкачественная остеобластома состоит из мелких остеоидных и обызвествленных костных балок, между которыми много сосудов и клеточно-волокнистой ткани с многоядерными остеокластами.

Хондрома построена из гиалинового хряща с хаотично расположенными хондроцитами, среди которых имеются многоядерные (рис. 211), встречается в костях; возможны ослизнение и оссификация опухоли.

Доброкачественная хондробластома отличается от хондромы наличием хондробластов, хондроидным межуточным веществом, выраженной реакцией гигантских остеокластов.

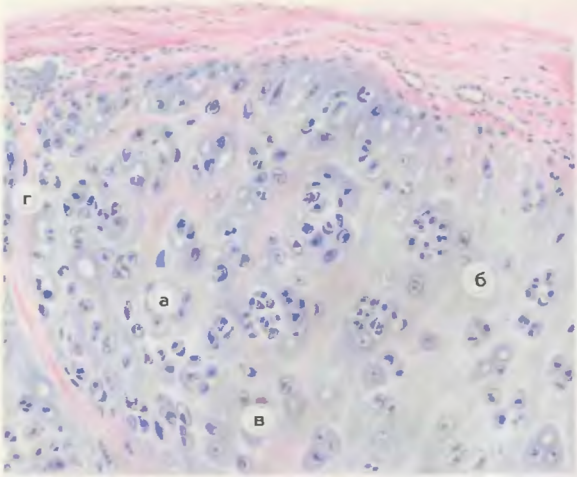
г
а
б
в

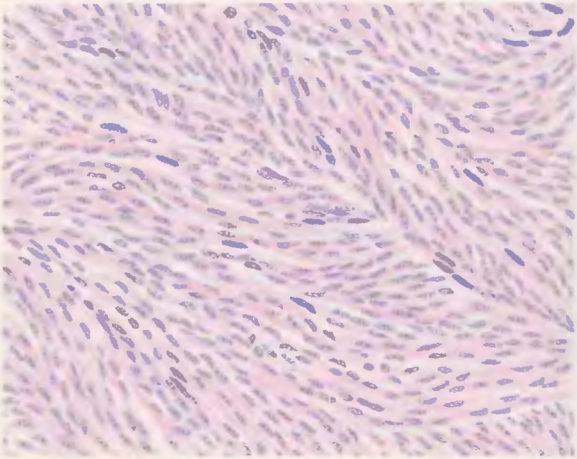

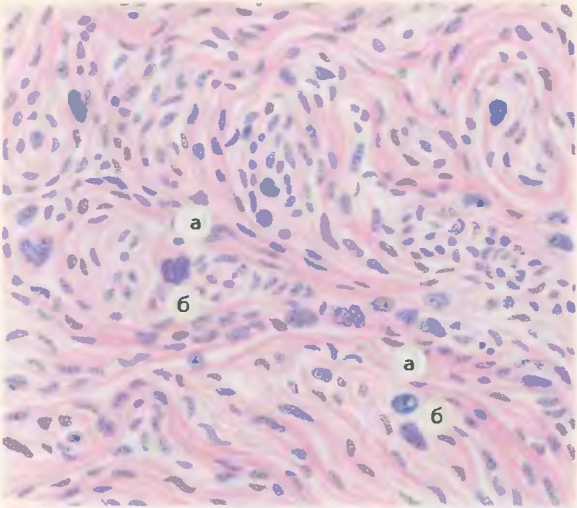

Рис. 213. Дифференцированная фибросаркома. Опухоль состоит из клеток типа фибробластов, которые вместе с коллагеновыми волокнами образуют пучки, имеющие неправильное расположение (а). Встречаются крупные опухолевые клетки с одним или несколькими уродливыми гиперхромными ядрами (б). Окраска гематоксилином и эозином.

←—

Рис. 211. Хондрома. Выраженный атипизм строения опухоли: в левой части рисунка хрящевых клеток больше (а), чем в правой (б); размеры капсул и хондроцитов различные (в); прослойки соединительной ткани (г). Окраска гематоксилином и эозином.

Рис. 212. Дифференцированная фибросаркома. Овальной формы клетки опухоли и волокна соединительной ткани образуют пучки, идущие в разных направлениях. Окраска гематоксилином и эозином.

Злокачественные опухоли

Злокачественные мезенхимальные опухоли называют **саркомой.** Ткань опухоли на разрезе белая, напоминает рыбье мясо. Рост инфильтрирующий с обширной деструкцией окружающих тка-

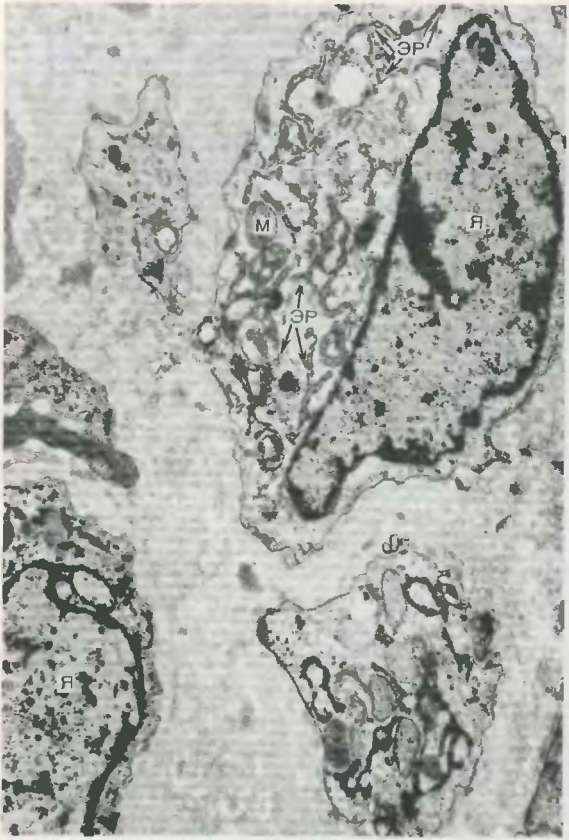

Рис. 214. Дифференцированная фибросаркома. Клетки опухоли содержат большие вытянутые ядра (Я) с неравномерно распределенным хроматином. Хорошо развит гранулярный эндоплазматический ретикулум (ЭР), в цитоплазме умеренное количество митохондрий (М). Вблизи клеточных мембран располагаются тонковолокнистые структуры. × 8500 (по Н.Т. Райхлину и А.С. Шубину).

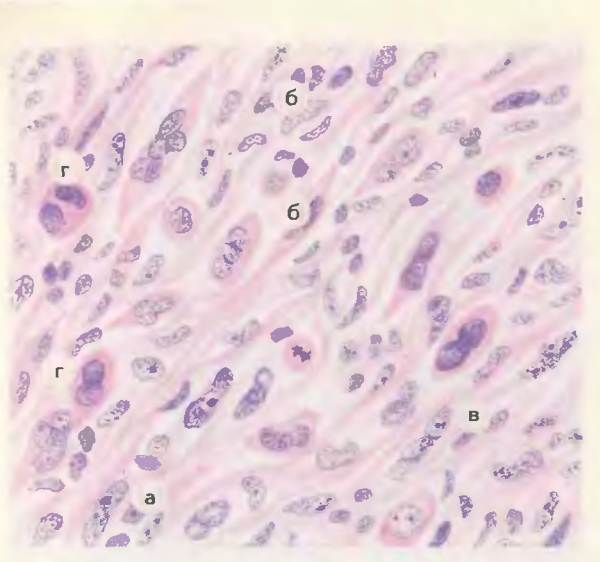

Рис. 215. Низкодифференцированная фибросаркома. Опухоль состоит из различных по величине и форме клеток: круглых (а), эпителиоидного типа (б), веретенообразных (в), гигантских многоядерных (г). Окраска гематоксилином и эозином.

ней, метастазы преимущественно гематогенные. В зависимости от исходной ткани различают следующие виды сарком.

Фибросаркома (см. рис. 205,г) имеет клеточно-волокнистое (дифференцированная фибросаркома — рис. 212—214) или клеточное строение с резко выраженным клеточным и ядерным полиморфизмом (низкодифференцированная фибросаркома — рис. 215).

Липосаркома может быть представлена различными вариантами: высокодифференцированная, низкодифференцированная, эмбриональная, круглоклеточная и др.

Лейомиосаркома имеет в одних случаях строение, приближающее ее к лейомиоме (типичная злокачественная лейомиома), в других представлена крайне атипичной

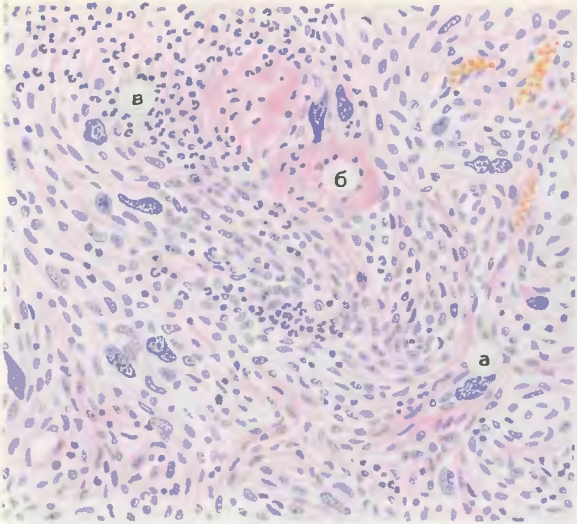

Рис. 216. Лейомиосаркома. Среди полиморфных гладкомышечных клеток встречаются крупные атипичные клетки с ядрами неправильной формы (а). В верхней части рисунка участок некроза (б) и скопления полиморфно-ядерных лейкоцитов (в). Окраска гематоксилином и эозином.

тканью с выраженным полиморфизмом клеток (атипичная злокачественная лейомиома, или лейомиосаркома — рис. 216). Рабдомиосаркома построена из полиморфных клеток, напоминающих эмбриональные мышечные элементы и миобласты (рис, 217, 218).

Ангиосаркома может иметь вид злокачественной гемангиоэндотелиомы или злокачественной гемангиоперицитомы (рис. 219). Лимфангиосаркома по характеру строения является злокачественной лимфангиоэндотелиомой.

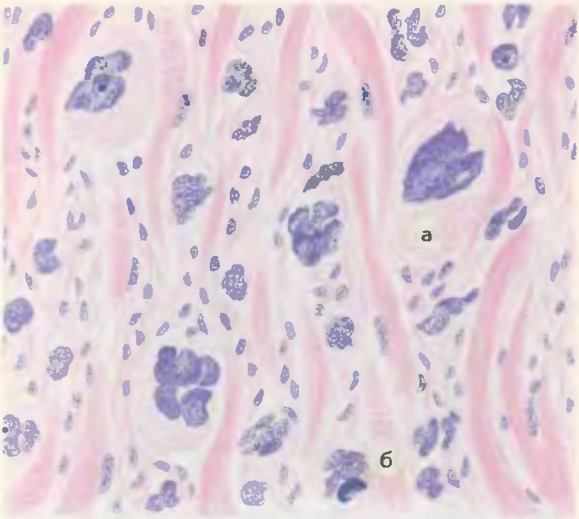

Рис. 217. Рабдомиосаркома. Среди полиморфных элементов опухоли видны гигантских размеров атипичные миобласты с зернистой цитоплазмой (а) и вытянутые клетки с поперечной исчерченностью (б). Окраска гематоксилином и эозином.

Синовиальная саркома приближается к синовиоме (злокачественная синовиома). Злокачественная мезотелиома имеет преимущественно тубулярное или сосочковое строение (эпителиоидная мезотелиома).

Остеосаркома (остеогенная саркома) характеризуется атипизмом клеток (рис. 220), костного вещества и архитектоники костных балок. Хондросаркому также отличают выраженный полиморфизм клеток и атипия межуточного вещества с очагами остеогенеза и ослизнения (рис. 221).

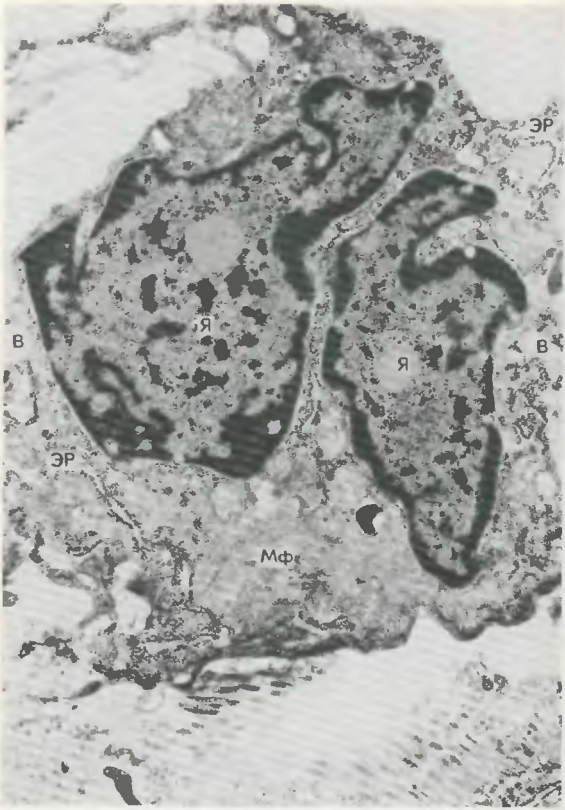
ЭР
Я
В
Я
В
ЭР
Мф

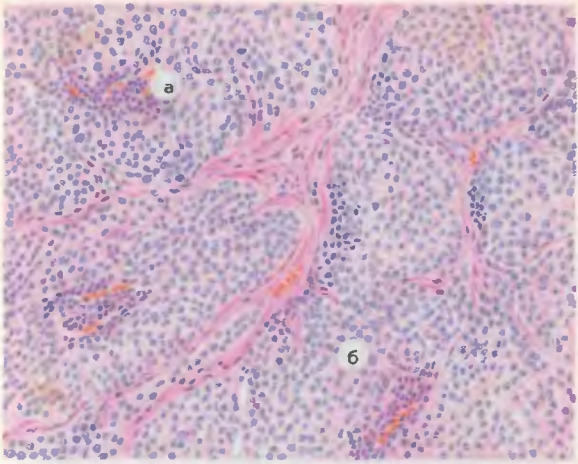

Рис. 219. Ангиосаркома (злокачественная гемангиоперицитома). Опухолевые клетки разрастаются по ходу сосудов (а), образуя вокруг них муфты (б). Окраска гематоксилином и эозином.

←—

Рис. 218. Рабдомиосаркома. Двуядерная клетка с неровными краями. Цитоплазма почти полностью состоит из пучков миофибрилл (Мф), идущих в различных направлениях. В цитоплазме видны канальцы гранулярного эндоплазматического ретикулума (ЭР), отдельные вакуоли (В). Ядра (Я) неправильной формы с многочисленными инвагинациями. × 9500 (по Н.Т. Райхлину).

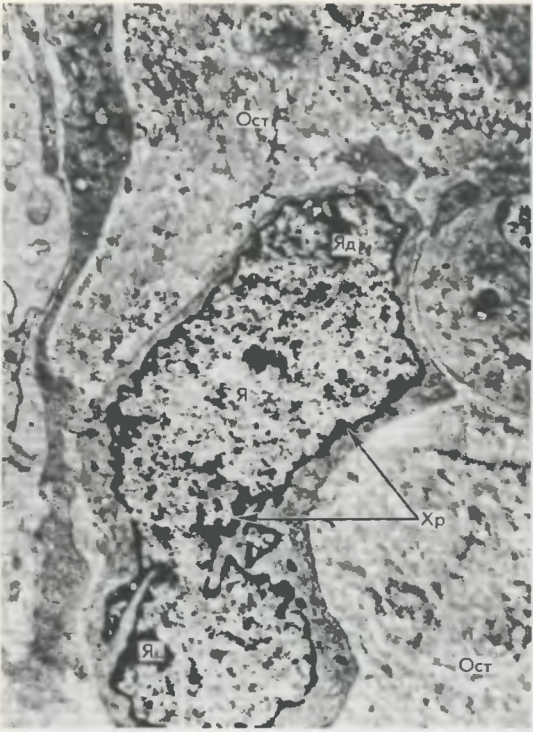

Рис. 220. Остеосаркома. Клетки опухоли имеют большое изрезанное ядро (Я) с краевым расположением хроматина (Хр) и хорошо выраженными ядрышками (Яд). Вокруг ядра узкий ободок цитоплазмы. По периферии клетки массы остеоида (Ост). × 16000 (по Кингу).

⟶

Рис. 221. Хондросаркома. Хондроидное межуточное вещество с очагами некроза (а), выраженный полиморфизм и атипизм клеток (б). Окраска гематоксилином и эозином.

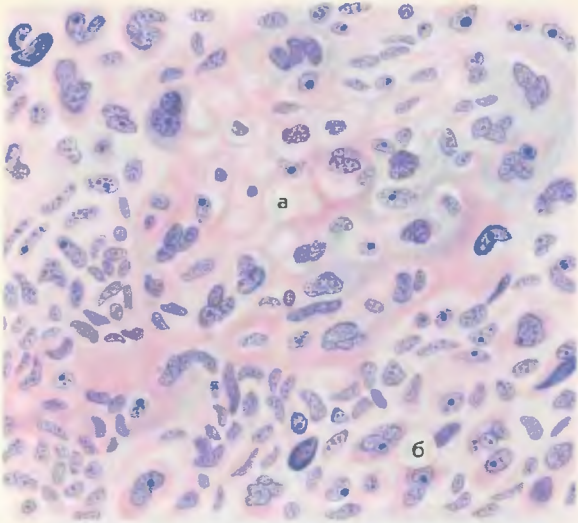

ОПУХОЛИ МЕЛАНИНОБРАЗУЮЩЕЙ ТКАНИ

К этим опухолям относят пигментный невус и меланому.

Пигментный невус — доброкачественное поражение кожи, развивающееся из меланоцитов эпидермиса или дермы (рис. 222); рассматривается как порок развития кожи. Представлен коричневыми плоскими или возвышающимися над поверхностью кожи пятнами, иногда бородавчатыми разрастаниями. Встречается обычно на лице, туловище.

Меланома — одна из наиболее злокачественных, бурно метастазирующих опухолей (злокачественная меланома), возникает чаще в коже, пигментной оболочке глаза, реже — в надпочечниках, слизистых и мозговых оболочках. Представлена обычно пятном, бляшкой либо узлом синего или сине-черного цвета; состоит из веретенообразных, пластинчатых и полиморфных клеток, содержащих бурый пигмент — меланин (рис. 223, 224). Однако существуют и беспигментные меланомы.

б

а

в

а

б

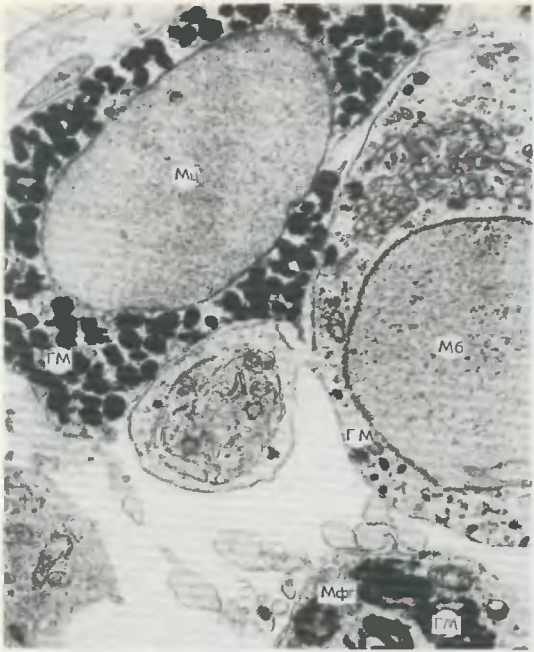

Рис. 224. Меланома. Опухолевая клетка типа меланоцита (Мц) заполнена гранулами меланина (ГМ); в клетке типа меланобласта (Мб) таких гранул мало. Ядра клеток большие, с несколькими ядрышками. В цитоплазме макрофага (Мфг) скопления фагоцитированных гранул меланина. × 30000.

←—

Рис. 222. Пигментный невус. Меланинсинтезирующие пластинчатые клетки опухоли образуют островки (а), разделенные прослойками соединительной ткани (б). Зерна меланина содержатся и в цитоплазме соединительнотканных клеток (в). Окраска гематоксилином и эозином.

Рис. 223. Меланома. Клетки опухоли крайне полиморфны (а). В цитоплазме многих из них содержится мелкозернистый бурый пигмент — меланин (б). Окраска гематоксилином и эозином.

ОПУХОЛИ НЕРВНОЙ СИСТЕМЫ И ОБОЛОЧЕК МОЗГА

Различают опухоли центральной, вегетативной и периферической нервной системы.

Опухоли центральной нервной системы

Эти опухоли делят на нейроэктодермальные и менингососудистые.

Нейроэктодермальные опухоли. Среди этих опухолей выделяют: 1) астроцитарные — астроцитому и астробластому (злокачественную астроцитому); 2) олигодендроглиальные — олигодендроглиому и олигодендроглиобластому (злокачественную олигодендроглиому); 3) эпендимарные опухоли и опухоли хориоидного эпителия — эпендимому и хориоидную папиллому (хориоидпапиллому) и их злокачественные аналоги — эпендимобластому и хориоидкарциному; 4) нейрональные — ганглионеврому (ганглиоцитому), ганглионейробластому (злокачественную ганглиоцитому) и нейробластому; 5) низкодифференцированные и эмбриональные — медуллобластому и глиобластому.

Злокачественные нейроэктодермальные опухоли метастазируют только в пределах центральной нервной системы.

Астроцитома — самая частая из доброкачественных глиом. Представлена участком плотной или мягкой ткани с кистами. По микроскопическому строению может быть фибриллярной (рис. 225), протоплазматической, крупноклеточной (гигантоклеточной).

Олигодендроглиома — доброкачественная глиома из небольших круглых или веретенообразных клеток. Характерны мелкие кисты и отложения извести.

Эпендимома — доброкачественная опухоль, связанная с эпендимой желудочков. Характерны периваскулярные скопления клеток (псевдорозетки) и полости, выстланные эпителием (истинные розетки).

Хориоидная папиллома — доброкачественная опухоль из хориоидального эпителия в виде ворсинчатого образования в желудочках мозга.

Злокачественные глиальные опухоли — **астробластому** (злокачественную астроцитому), **олигодендроглиобластому** (злокачественную олигодендроглиому), а также **эпендимобластому** (злокачественную эпендимому) и **хориоидкарциному** (злокачественную хориоидную папиллому) от доброкачественных глиом, эпендимомы и хориоидпапилломы отличают клеточный атипизм, многочисленные митозы, быстрый рост и метастазы.

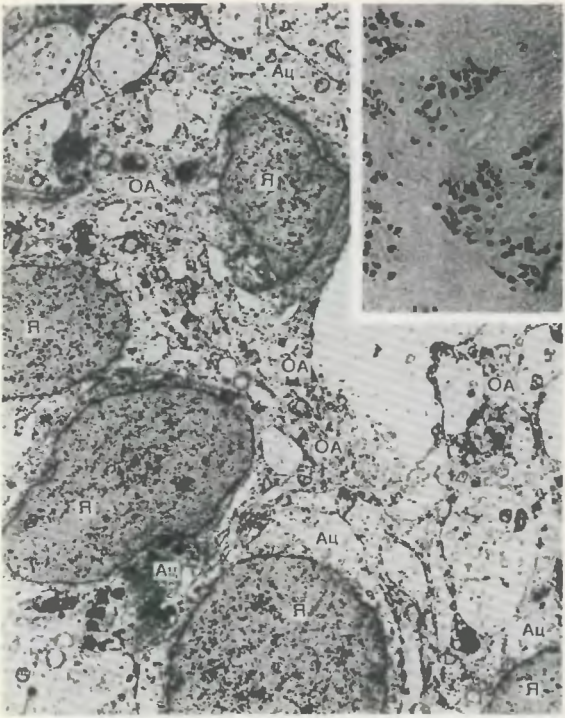

Рис. 225. Фибриллярная астроцитома. Опухолевые клетки типа фибриллярных астроцитов (Ац) с множественными отростками (ОА). Я — ядра опухолевых клеток. Вверху справа — гистологический вид опухоли. × 15000 (по Даффеллу и др.).

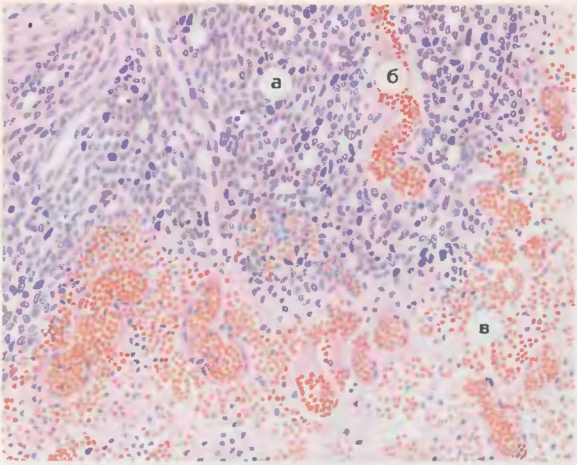

Рис. 226. Глиобластома.

а — клетки опухоли атипичны и полиморфны; б — кровеносные сосуды; в — кровоизлияние. Окраска гематоксилином и эозином.

Ганглионеврома (ганглиоцитома) — доброкачественная опухоль в виде узла, обычно в дне III желудочка мозга; построена из зрелых ганглиозных клеток, скопления которых разделены тяжами глиальной стромы. **Ганглионейробластома** — злокачественный аналог ганглионевромы (злокачественная ганглиоцитома). **Нейробластома** — редкая злокачественная опухоль мозга, встречается у детей, состоит из крупных клеток с пузырьковидным ядром, очень часты митозы.

Медуллобластома — высокозлокачественная, серо-розовая опухоль мозжечка и IV желудочка мозга, состоит из мелких клеток-медуллобластов с обилием митозов. **Глиобластома** — высокозлокачественная, пестрая без четких границ опухоль, построена из крайне полиморфных клеток с большим количеством патологических митозов; часты некроз опухоли, кровоизлияния (рис. 226).

Менингососудистые опухоли. Среди этих опухолей наиболее часты менингиома и менингеальная саркома.

Менингиома — доброкачественная опухоль из клеток мягкой мозговой оболочки. В тех случаях, когда менингиома состоит из

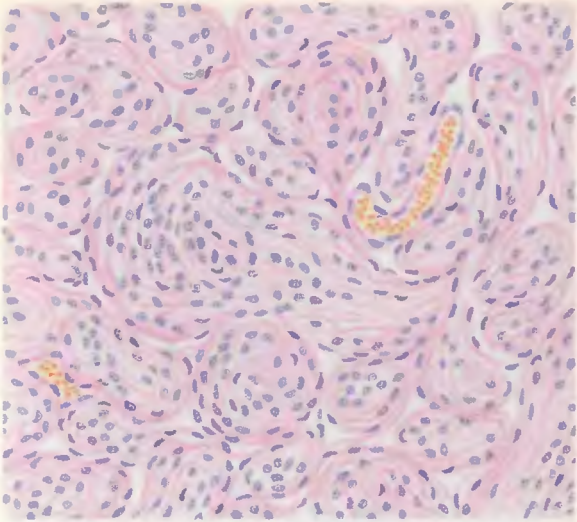

Рис. 227. Менингиома (менинготелиоматозная арахноидэндотелиома). Клетки опухоли образуют микроконцентрические структуры — слоистые узелки из вытянутых клеток. Окраска гематоксилином и эозином.

арахноидэндотелия — покровных клеток паутинной оболочки, говорят об **арахноидэндотелиоме.** Обычно опухоль представлена инкапсулированным узелком, связанным с твердой мозговой оболочкой или погруженным в мозг; иногда опухоль находится в костях черепа. Строение опухоли разнообразно, в связи с чем выделяют несколько видов менингиом. Наиболее часто встречаются менинготелиоматозная арахноидэндотелиома, для которой характерны микроконцентрические структуры из вытянутых клеток (рис. 227) и псаммозные тельца (рис. 228), и фиброзная арахноидэндотелиома, построенная из пучков клеток и соединительнотканных волокон.

Менингеальная саркома — злокачественный аналог менингиомы, имеющий несколько видов (фибросаркома, полиморфно-клеточная саркома, диффузный саркоматоз оболочек).

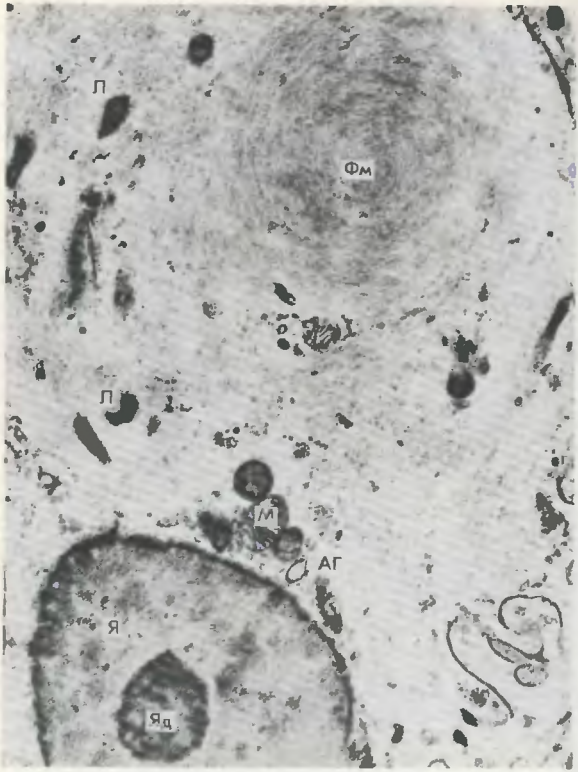

Рис. 228. Менингиома (менинготелиоматозная арахноидэндотелиома). В опухолевой клетке циркулярно расположенные филаменты (Фм) образуют „интрацеллюлярное псаммозное тельце". В цитоплазме отдельные капли липидов (Л), митохондрии (М) и пластинчатый комплекс — аппарат Гольджи (АГ). В ядре (Я) больших размеров — ядрышко (Яд). × 15000 (по Давиду).

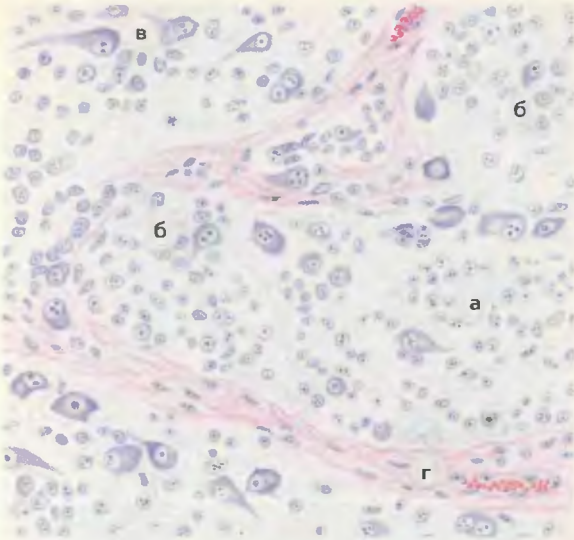

Рис. 229. Ганглионейробластома симпатического узла.

а — симпатогонии; б — симпатобласты; в — дифференцированные нервные клетки (симпатоциты); г — прослойки соединительной ткани. Окраска по Романовскому — Гимзе.

Опухоли вегетативной нервной системы

Эту группу составляют опухоли симпатических ганглиев — ганглионеврома, ганглионейробластома и симпатобластома (симпатогониома) и опухоли параганглионарных структур — доброкачественная и злокачественная нехромаффинные параганглиомы (хемодектомы).

Ганглионеврома — зрелая опухоль в виде плотного узла, состоящая из ганглиозных клеток, которые располагаются группами среди пучков из коллагеновых и нервных волокон. **Ганглионейробластома** — злокачественная опухоль, прорастающая окружающие ганглий ткани; состоит из незрелых нейроцитов различной степени дифференцировки (рис. 229). **Симпатобластома (симпатогониома)** — высокозлокачественная опухоль из клеток типа симпатого-

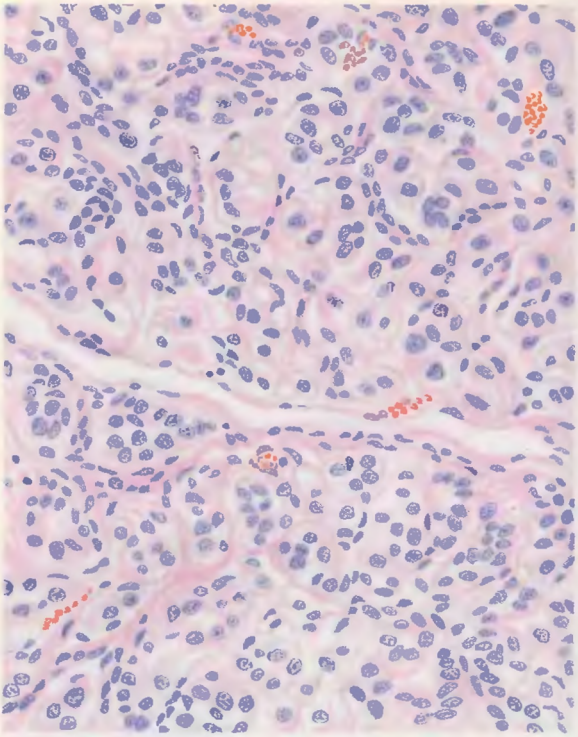

Рис. 231. Нехромаффинная параганглиома (хемодектома). Опухоль состоит из сосудистых элементов, образующих характерные перицитарные розетки. Окраска гематоксилином и эозином.

Рис. 230. Нехромаффинная параганглиома (хемодектома). Опухоль напоминает по строению железу и состоит из округлых клеток, образующих дольки, отграниченные соединительнотканными прослойками. Окраска гематоксилином и эозином.

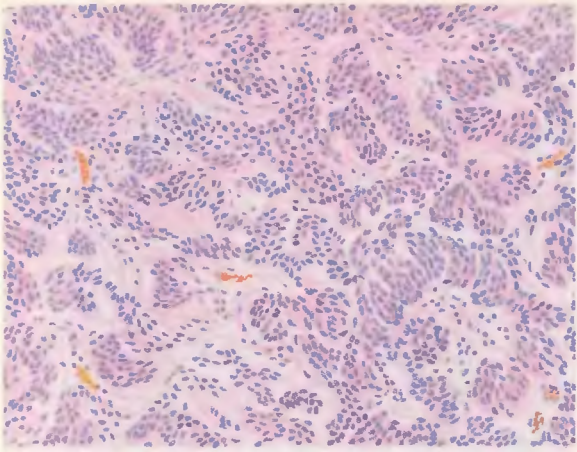

ний, среди которых имеются крупные симпатобласты. Встречается у детей, рано метастазирует.

Доброкачественная нехромаффинная параганглиома (хемодектома) может иметь несколько вариантов, из которых наиболее часты альвеолярный (рис. 230) и грабекулярный (рис. 231). **Злокачественная нехромаффинная параганглиома (хемодектома)** повторяет эти варианты, но отличается клеточным полиморфизмом, инфильтрирующим ростом и лимфогематогенным метастазированием.

Опухоли периферической нервной системы

Сюда относятся неврилеммома (шваннома), нейрофиброма, нейрофиброматоз (болезнь Реклингаузена) и злокачественная неврилеммома (нейрогенная саркома).

Неврилеммома — доброкачественная опухоль из клеток шванновских оболочек нервов **(шваннома);** представлена клеточно-фибриллярными пучками, формирующими ритмичные структуры в виде „полисадов" (рис. 232). **Нейрофиброма** — доброкачественная опухоль из эндопериневрия; состоит из клеток и волокон, образующих беспорядочно расположенные пучки, в которых иногда выявляются нервные тельца и волокна. При наличии множественных нейрофибром говорят о нейрофиброматозе (бо-

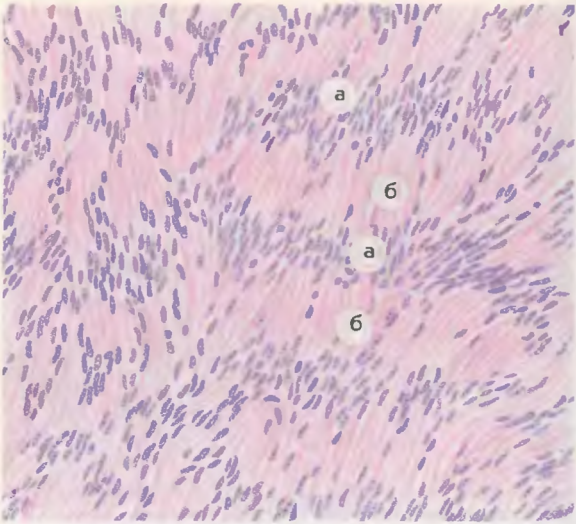

Рис. 232. Неврилеммома (шваннома). Веретенообразные клетки располагаются в виде параллельных рядов — „полисадов" (а), между которыми видны нежные фибриллярные структуры (б), представляющие собой отростки опухолевых клеток. Окраска гематоксилином и эозином.

лезнь Реклингаузена), который часто сочетается с различными пороками развития.

Злокачественная неврилеммома (нейрогенная саркома) — редкая опухоль, для которой характерны выраженный клеточный полиморфизм, многоядерные симпласты, „палисадные" структуры.

ОПУХОЛИ СИСТЕМЫ КРОВИ

Опухоли системы крови делят на: 1) системные опухолевые заболевания, происходящие из кроветворных элементов — лейкозы, или гемобластозы (см. „Частная патологическая анатомия"); 2) регионарные опухолевые заболевания, развивающиеся как из гемопоэтических, так и стромальных элементов кроветворной и лимфоидной тканей, — злокачественные лимфомы.

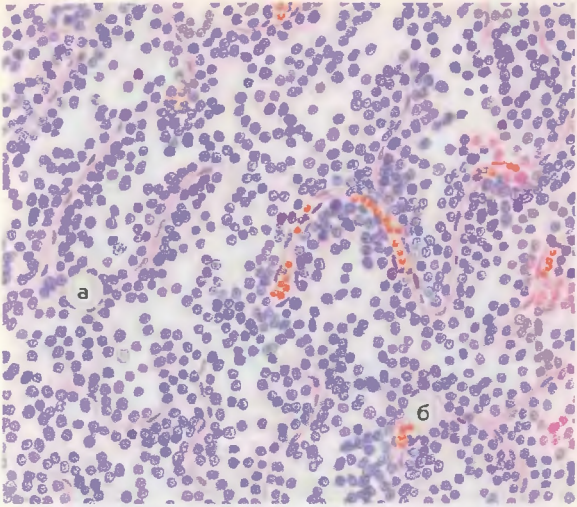

Рис. 233. Лимфосаркома. Опухоль построена из однотипных мелких круглых клеток — лимфоцитов (а). Соединительнотканная строма развита слабо (б). Окраска гематоксилином и эозином.

Злокачественные лимфомы

Среди злокачественных лимфом различают лимфосаркому, ретикулосаркому и лимфогранулематоз (болезнь Ходжкина).

Лимфосаркома — злокачественная опухоль из клеток лимфоцитарного ряда. Поражаются лимфатические узлы, которые становятся увеличенными, плотными, однородно серо-розовыми; реже возникают экстранодулярные опухоли (в желудке, кишечнике, коже и др.). При прогрессировании в процесс вовлекаются как новые лимфатические узлы, так и селезенка, печень, костный мозг (генерализация лимфосаркомы).

Выделяют нодулярную и диффузную формы лимфосаркомы.

Нодулярная лимфосаркома характеризуется разрастанием атипичных клеток зародышевых центров в виде больших, иногда гигантских фолликулов (макрофолликулярная лимфома, гигантофолликулярная лимфо-

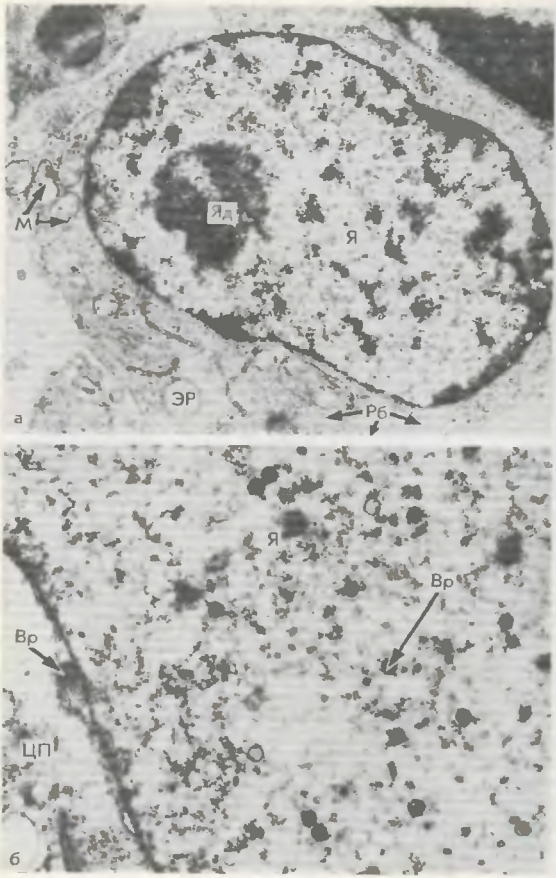
М
Яд
Я
ЭР
Рб
а
Я
Вр
Вр
ЦП
б

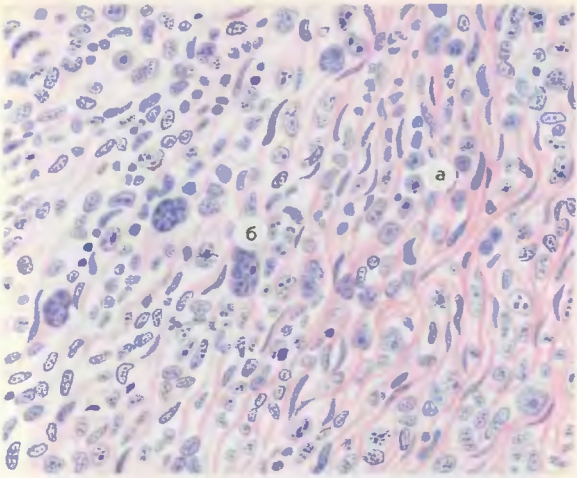

Рис. 235. Ретикулосаркома. Опухоль представлена разрастанием атипичных ретикулярных клеток (а), среди которых встречаются многоядерные гиганты (б). Окраска гематоксилином и эозином.

←

Рис. 234. Опухоль Беркитта (злокачественная лимфома).

а — опухолевая клетка из асцитической жидкости: большое ядро (Я) с хорошо контурированным ядрышком (Яд), в цитоплазме много рибосом (Рб), узкие канальцы эндоплазматического ретикулума (ЭР) немногочисленны. М — митохондрии. × 14 000; б — клетка опухоли из 140-дневной культуры. В ядре (Я) и цитоплазме (ЦП) обнаруживаются вирусоподобные тельца (Вр) (по Коннору и Робсону).

ма, болезнь Брилла — Симмерса). Считают, что нодулярная лимфосаркома является стадией развития диффузной лимфосаркомы.

Диффузная лимфосаркома включает несколько вариантов: лимфоцитарная (рис. 233), лимфоплазмоцитарная, лимфобластная, иммунобластная лимфосаркомы и опухоль Беркитта (рис. 234,а). Развитие последней связывают с герпесоподобным вирусом (рис. 234,б).

Ретикулосаркома — злокачественная опухоль из ретикулярных клеток (рис. 235, 236). Главным критерием ее отличия от лимфосар-

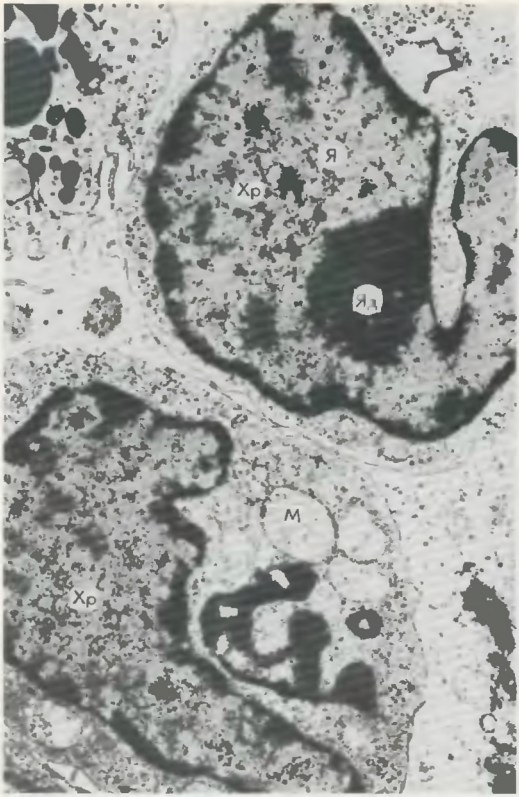

Рис. 236. Ретикулосаркома. Выраженный полиморфизм опухолевых клеток. Ядра (Я) с беспорядочно расположенными глыбками хроматина (Хр) и большим ядрышком (Яд). В цитоплазме много рибосом, полисом и лишь единичные митохондрии (М). × 10000 (по Зандритеру).

Рис. 237. Лимфогранулематоз.

а — резко увеличенные чревные и поясничные лимфатические узлы; б — порфировая селезенка. Очаги лимфогранулематозной ткани (показано стрелками); в — пакет увеличенных паратрахеальных лимфатических узлов. Очаги некроза и склероза опухолевой ткани; г — увеличенные лимфатические узлы ворот легкого, прорастание опухолевой тканью плевры

комы считается продукция опухолевыми клетками ретикулярных волокон, которые оплетают клетки.

Лимфогранулематоз (болезнь Ходжкина) — хроническое рецидивирующее заболевание с преимущественным опухолевым поражением лимфатических узлов и возможной генерализацией процесса. Чаще поражаются шейные, медиастинальные и забрюшинные лимфатические узлы, которые увеличиваются в размерах и нередко спаиваются между собой (рис. 237,а,в,г); в них разви-

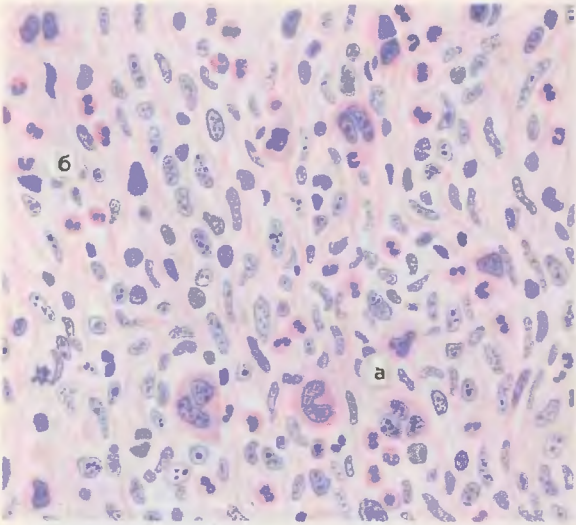

Рис. 238. Лимфогранулематоз (смешанно-клеточный вариант). Лимфогранулематозная ткань с гигантскими клетками Березовского — Штернберга (а) и эозинофильными лейкоцитами (б). Окраска гематоксилином и эозином.

ваются участки склероза и некроза (см. рис. 237,в). При генерализации процесса возникают метастазы опухоли, чаще в селезенке, которая приобретает характерный вид — порфировая селезенка (рис. 237,б).

При микроскопическом исследовании очагов поражения обнаруживают так называемую лимфогранулематозную ткань из лимфоцитов, гистиоцитов, эозинофилов, нейтрофильных лейкоцитов, плазматических клеток и фибробластов (рис. 238). Опухолевыми считаются лишь атипичные клетки, среди которых различают малые клетки Ходжкина, одноядерные гигантские клетки (большие клетки Ходжкина) и многоядерные клетки Березовского — Штернберга (см. рис. 238, 239). Доказано гистио-

Рис. 239. Лимфогранулематоз. Гигантская клетка Березовского — Штернберга. Большое ядро (*Я*) с разрыхленной хроматиновой структурой; в цитоплазме многочисленные различной величины митохондрии (М) и свободнолежащие рибосомы (Рб). × 9000 (по Зандриттеру).

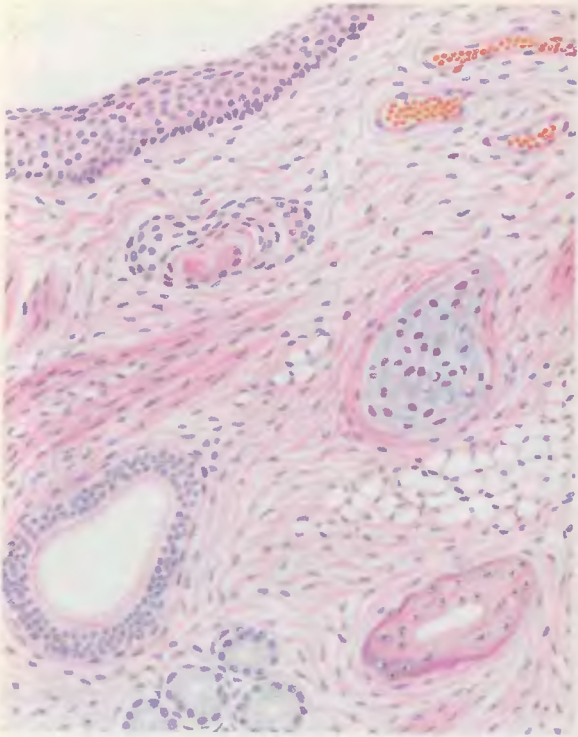

Рис. 240. Тератома. Опухоль состоит из различных тканей. Окраска гематоксилином и эозином.

цитарно-макрофагальное происхождение опухолевых клеток. Лимфогранулематозная ткань подвергается некрозу и склерозу (см. рис. 237.в).

Выделяют четыре варианта (стадии) лимфогранулематоза: лимфогистиоцитарный (вариант с преобладанием лимфоидной ткани), смешанно-клеточный (см. рис. 238), вариант с подавлением лимфоидной ткани и вариант с нодулярным характером склероза (нодулярный склероз).

ТЕРАТОМЫ

Тератомы — опухоли, развивающиеся из отщепившихся недифференцированных зародышевых половых клеток (дизонтогенетические опухоли). Они могут состоять из одной или нескольких тканей (рис. 240) и быть как доброкачественными, так и злокачественными (тератобластомы).

ЧАСТНАЯ ПАТОЛОГИЧЕСКАЯ АНАТОМИЯ

БОЛЕЗНИ СИСТЕМЫ КРОВИ

Среди этих заболеваний наибольшее значение имеют анемии и лейкозы.

АНЕМИИ

Анемия — состояние, характеризующееся уменьшением количества эритроцитов и содержания гемоглобина в единице объема крови. Оно возникает вторично вследствие кровопотери (постгеморрагические анемии), нарушения кровообразования или повышенного кроворазрушения (гемолитические анемии).

Постгеморрагические анемии сопровождаются гиперпластическими процессами кроветворной ткани, развитием очагов экстрамедуллярного кроветворения, геморрагиями и гемосидерозом (см. рис. 41, 42), а также дистрофическими изменениями паренхиматозных органов.

Анемии вследствие нарушений кровообразования развиваются при дефиците ряда необходимых веществ (дефицитные анемии), таких, как железо (хлороз), витамин B_{12}, фолиевая кислота (пернициозная анемия Аддисона — Бирмера), при нарушении механизма образования гемоглобина (гемоглобинопатии), при угнетении и вытеснении красного ростка костного мозга (гипопластическая, апластическая, остеосклеротическая анемии).

При пернициозной анемии Аддисона — Бирмера в желудочно-кишечном тракте выражены атрофические изменения (рис. 241). Эритропоэз осуществляется не по эритробластическому, а по мегалобластическому типу, с чем связаны как повышенный гемолиз, ведущий к системному гемосидерозу (см. рис. 41, 42), и появление очагов экстрамедуллярного кроветворения, так и кислородное голодание тканей, развитие дистрофических изменений во внутренних органах и центральной нервной системе (фуникулярный миелоз).

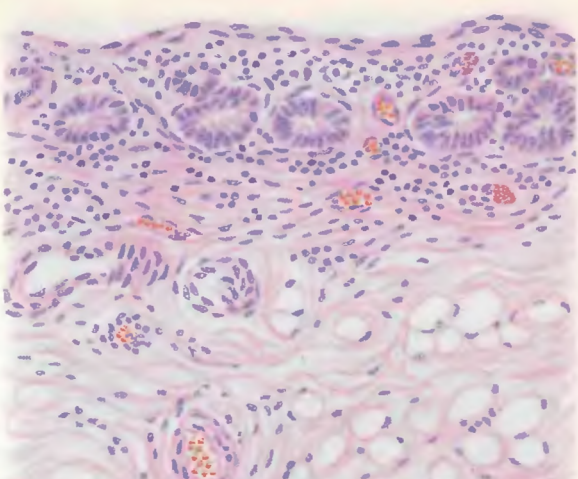

Рис. 241. Атрофия слизистой оболочки желудка при пернициозной анемии Аддисона — Бирмера. Слизистая оболочка желудка истончена, встречаются лишь единичные железистые структуры. Подслизистый слой инфильтрирован лимфоидными клетками. Окраска гематоксилином и эозином.

Гемоглобинопатии являются молекулярными болезнями — „болезнями синтеза гемоглобина". Образование аномального гемоглобина (HbSS и HbF) ведет не только к изменению формы эритроцитов (серповидно-клеточная, HbSS, анемия — рис. 242, мишеневидно-клеточная, HbF, анемия, или талассемия), но и к их разрушению — внесосудистому гемолизу.

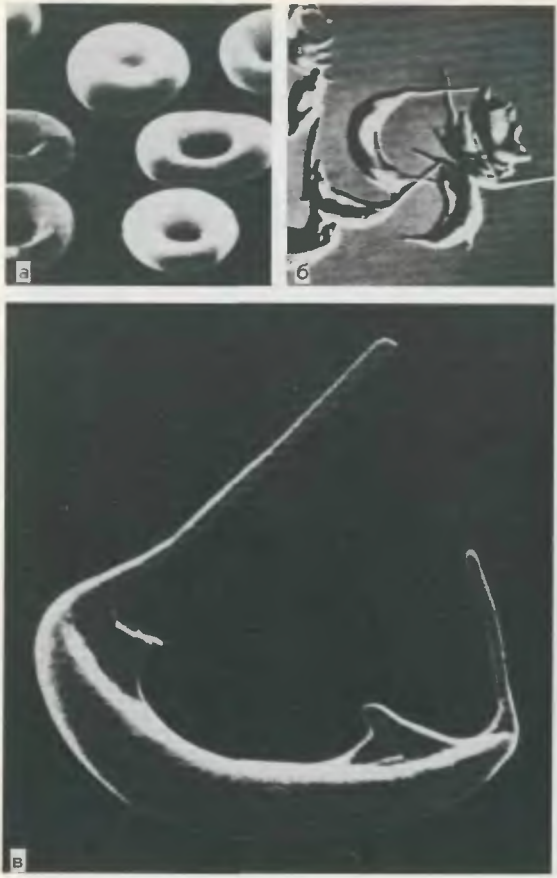

Рис. 242. Серповидно-клеточная анемия.

а — нормальные эритроциты. × 5000; б — эритроциты серповидной формы. × 1075; в — серповидный эритроцит. × 8930. Сканирующий электронный микроскоп (а — по Кайлену и Бесси; б,в — по Бесси и др.).

Рис. 243. Гемолитическая анемия. Гемоглобинурический нефроз. В цитоплазме эпителия проксимального канальца — вакуоли (В), содержащие зерна гемоглобина (Гб). В отдельных вакуолях гемоглобин сконцентрирован; там же отмечается высокая активность кислой фосфатазы (черные гранулы). М — митохондрии. × 24000 (по Зандриттеру).

При анемиях вследствие повышенного кроворазрушения (гемолитические анемии) гемолиз может быть как внутри-, так и внесосудистым. Однако независимо от характера гемолиза постоянными спутниками гемолитической анемии являются эритрофагоцитоз, системный ге-



Рис. 244. Эритробласт при гемолитической анемии. Большое количество железосодержащих гранул (Гр) в митохондриях (М). Я — ядро. × 75 000 (по Бесси).

мосидероз (см. рис. 41, 42), желтуха. В ряде случаев развивается „острый нефроз выведения" продуктов гемолиза (гемоглобинурийный нефроз — см. рис. 59, 243). Компенсаторные гиперпластические процессы в костном мозге (рис. 244) при гемолитической анемии сочетаются с экстрамедуллярным кроветворением. Тканевая гипоксия обусловливает развитие диапедезных геморрагий и дистрофии паренхиматозных органов.

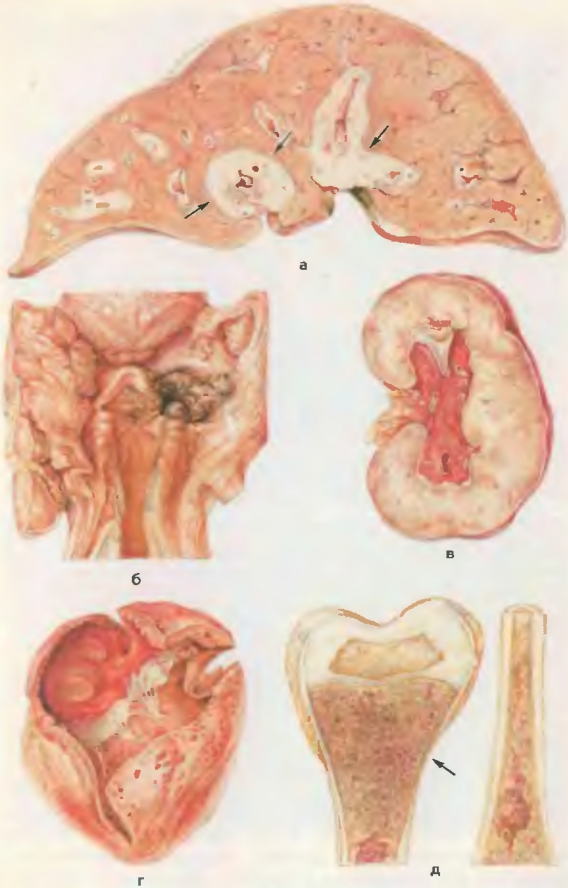

Рис. 245. Острый лейкоз.

а — лейкозная инфильтрация печени (показано стрелками); б — некроз миндалины — некротическая ангина; в — лейкозная инфильтрация почек; г — множественные кровоизлияния в эпикарде и эндокарде; д — лейкозная инфильтрация костного мозга — гиоидный костный мозг, истончение кортикального слоя бедра (показано стрелкой).

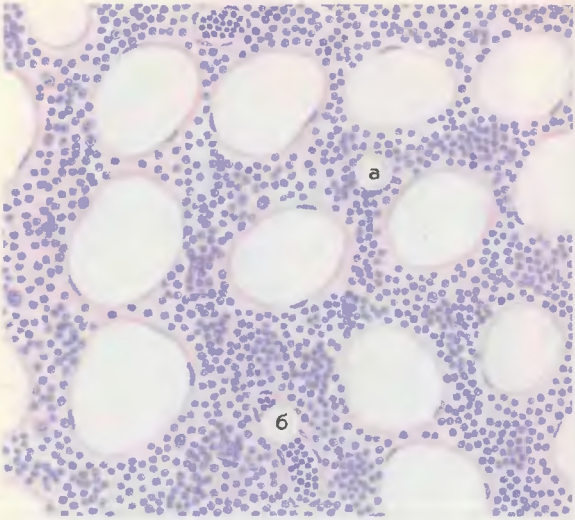

Рис. 246. Костный мозг при остром лимфобластном лейкозе. Ткань мозга состоит преимущественно из лимфобластов (а); просветы сосудов заполнены теми же клетками (б). Окраска гематоксилином и эозином.

ЛЕЙКОЗЫ

Лейкозы (гемобластозы) — системные опухолевые заболевания кроветворной ткани. Вначале опухолевые (лейкозные) клетки разрастаются в костном мозге (рис. 245, 246), затем попадают в кровь (лейкемия) и выселяются в другие органы, где образуют очаговые или диффузные лейкозные (лейкемические) инфильтраты (см. рис. 245). Лейкемия и лейкозная инфильтрация органов и тканей приводят к анемии, множественным геморрагиям, тяжелой дистрофии паренхиматозных органов, подавлению иммунитета, в результате чего развиваются язвенно-некротические и септические осложнения.

Лейкозы делят на острые и хронические.

Острые лейкозы характеризуются пролиферацией недифференцированных или малодифференцированных бластных

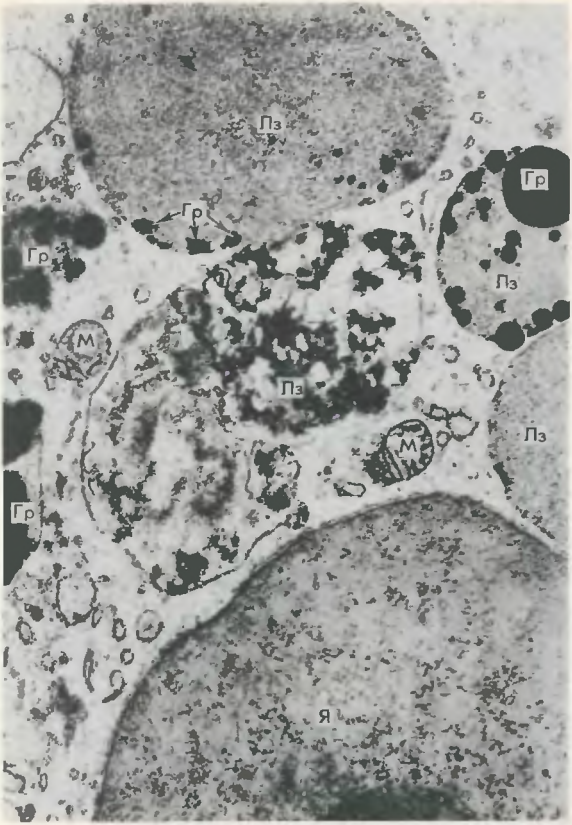

Рис. 247. Острый недифференцированный лейкоз. Лейкозная клетка. В цитоплазме лейкозной клетки много электронно-плотных гранул (Гр), являющихся продуктами нарушенного обмена клетки. Часть из них локализуется в лизосомах (Лз). Я — ядро. М — митохондрии. × 18 000 (по Давиду).

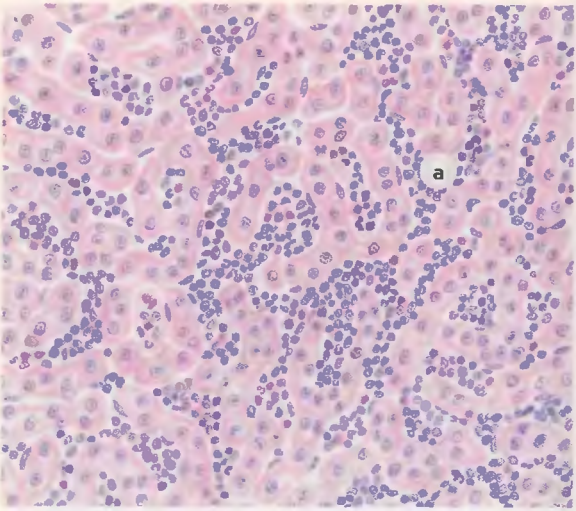

Рис. 248. Печень при хроническом миелолейкозе. Разрастание дифференцированных клеток миелоидного ряда по ходу синусоидов (а). Окраска гематоксилином и эозином.

клеток. Это „бластные“ лейкозы, среди которых выделяют недифференцированный (рис. 247), миелобластный, лимфобластный, монобластный, эритромиелобластный и мегакариобластный. Бластные клетки инфильтрируют костный мозг (пиоидный костный мозг — см. рис. 245, д), селезенку, лимфатические узлы, печень (см. рис. 245, а), миндалины, где развиваются некротические изменения (некротическая ангина — см. рис. 245, б), почки (см. рис. 245, в), головной мозг и его оболочки, слизистые оболочки и др. Резко выражен геморрагический синдром — кровоизлияния различного характера в органах и тканях (см. рис. 245, г); часто присоединяются инфекции, развивается сепсис (*см.*).

Для хронических лейкозов характерна пролиферация дифференцированных лейкозных клеток. Это „цитарные“ лейкозы с относительно доброкачественным тече-

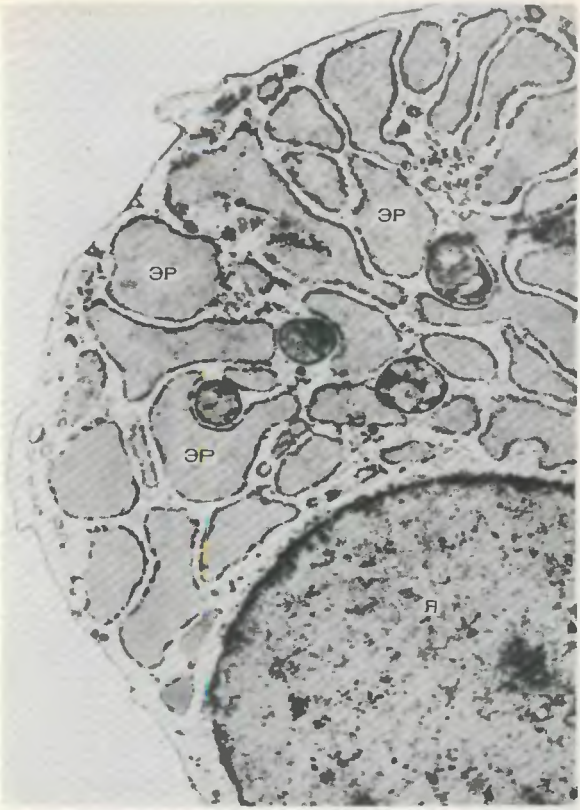

Рис. 249. Миеломная болезнь. Миеломная клетка. Резко и неравномерно расширенные канальцы эндоплазматического ретикулума (ЭР) заполнены гомогенным содержимым, которое представлено скоплениями белка — парапротеина. Я — ядро. × 23 000 (по Бесси).

нием, которые могут иметь миелоцитарное, лимфоцитарное и моноцитарное происхождение.

Хронические лейкозы миелоцитарного происхождения разнообразны; наибольшее клиническое значение среди них имеет хронический миелоидный лейкоз (хронический миелоз); хронический эритромиелоз, эритремия и истинная полицитемия встречаются редко.

Для хронического миелоидного лейкоза (хронического миелоза) типичны изменения костного мозга плоских и трубчатых костей — пиоидный костный мозг, значительное увеличение размеров селезенки и печени, где лейкозная инфильтрация (рис. 248) сочетается с гемосидерозом. Лейкозная инфильтрация бывает выражена также в лимфатических узлах, лимфоидных образованиях кишечника, коже, почках и других органах. Часты лейкозные тромбы (см. рис. 246), инфаркты (см. рис. 75) и геморрагии. Длительная доброкачественная стадия хронического миелоза сменяется злокачественной, которая протекает как острый лейкоз (бластный криз). Хронические лейкозы лимфоцитарного происхождения представлены хроническим лимфолейкозом и парапротеинемическими лейкозами (гемобластозами).

При хроническом лимфолейкозе в результате лейкозной лимфоцитарной инфильтрации резко увеличиваются прежде всего лимфатические узлы, селезенка, печень и почки, причем инфильтраты бывают не только диффузными, но и очаговыми в виде опухолевых узлов. Часты инфекционные осложнения и гемолитические состояния в результате аутоиммунных реакций.

Парапротеинемические лейкозы (гемобластозы) выделены в отдельную группу на основании способности лейкозной клетки синтезировать патологические, или моноклоновые, иммуноглобулины — парапротеины. Среди заболеваний этой группы лейкозов наибольшее значение имеет миеломная болезнь (плазмоцитома), для которой характерны: 1) разрастание опухолевых клеток лимфоплазмоцитарного ряда (миеломные клетки — рис. 249) в костях, что ведет к их разрушению; 2) миеломно-клеточная инфильтрация внутренних органов (селезенки, лимфатических узлов, печени, почек, легких); 3) амилоидоз (см. рис. 34—38); 4) парапротеиноз органов, наиболее ярко представленный в почках (парапротеинемический нефроз, миеломные почки).

К хроническим лейкозам моноцитарного происхождения относят хронический моноцитарный лейкоз и гистиоцитозы.

БОЛЕЗНИ СЕРДЕЧНО-СОСУДИСТОЙ СИСТЕМЫ

Наибольшее значение среди заболеваний сердечно-сосудистой системы имеют атеросклероз, гипертоническая болезнь и ишемическая болезнь сердца.

АТЕРОСКЛЕРОЗ

Атеросклероз возникает в результате нарушения белково-жирового обмена, характеризуется поражением артерий эластического и эластически-мышечного типа в виде отложений в интиме липидов и белков и реактивного разрастания соединительной ткани. Эти изменения макроскопически представлены жировыми пятнами и полосками, фиброзными бляшками, осложненными поражениями (изъязвление бляшек, кровоизлияние в их толщу, тромбоз) и кальцинозом (рис. 250). На основании микроскопического исследования выделяют морфогенетические стадии атеросклероза: 1) долипидную, характеризующуюся повышением проницаемости эндотелия и его мембраны, мукоидизацией интимы, деструкцией базальной мембраны, эластических и коллагеновых волокон (рис. 251); 2) липоидоза — очаговую инфильтрацию интимы липидами и липопротеидами (рис. 252); 3) липосклероза — формирование фиброзной бляшки (см. рис. 40); 4) атероматоза — распад бляшки, образование атероматозных язв (см. рис. 250); 5) атерокальциноза — обызвествление бляшки (рис. 253).

Морфологические стадии атеросклероза являются основой для выделения клинических периодов болезни. Начальный период (доклинический) характеризуется вазомоторными и метаболическими нарушениями, морфологически представлен, вероятнее всего, „долипидной стадией", липоидозом и липосклерозом, но сужение артерий отсутствует. Период клинических проявлений атеросклероза — период атеросклеротической окклюзии артерий и ее последствий (осложнений). Последствия окклюзии артерий — ишемические и дистрофические, некротические (инфаркт — см. рис. 75, гангрена — см. рис. 64) или склеротические (см. рис. 150, 261, 262) — лежат в основе ишемической, некротической и склеротической стадий этого клинического периода.

Преобладание атеросклеротического процесса в артериях того или иного органа (аорта, коронарные артерии сердца, артерии мозга, почек, кишечника или конечностей) определяет клинико-анатомическую форму атеросклероза (сердечная — ишемическая болезнь сердца, мозговая, почечная, мезентериальная, атеросклеротическая гангрена).

а
б
в
г
д



Рис. 251. Атеросклероз, долипидная стадия (эксперимент).

А — авторадиограмма аорты кролика, которому введен холестерин, меченный ^{14}C. Накопление холестерина по ходу внутренней эластической мембраны, очаги деструкции мембраны. Б — та же аорта в поляризованном свете. Очаговые отложения анизотропного холестерина по ходу внутренней эластической мембраны.

←—

Рис. 250. Атеросклероз (аорта).

а — жировые пятна и полоски (суданированный препарат); б — фиброзные бляшки (нативный препарат); в — фиброзные бляшки с изъязвлением (нативный препарат); г — изъязвленные фиброзные бляшки и кальциноз (нативный препарат); д — фиброзные бляшки, изъязвление, кальциноз, тромбы (нативный препарат).

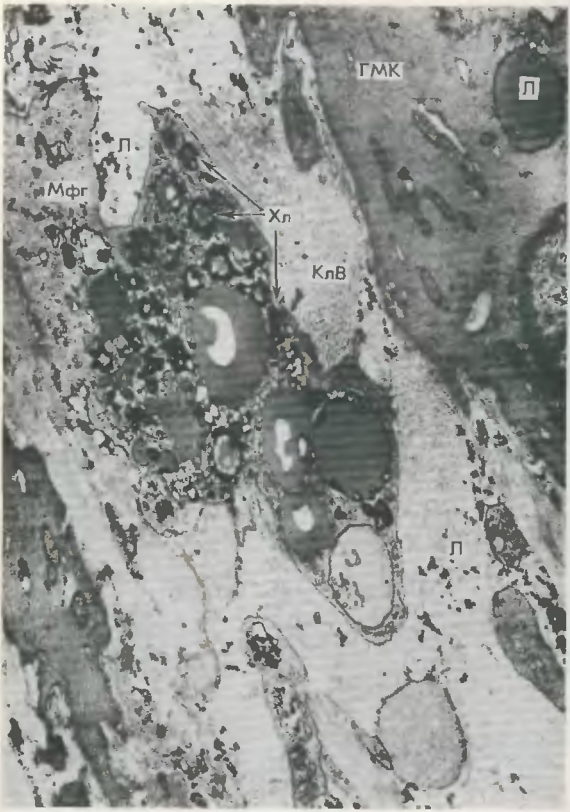

Рис. 252. Атеросклероз, стадия липоидоза (эксперимент). В интиме аорты видны свободнолежащие липоиды (Л) и ксантомная клетка — макрофаг (Мфг), нагруженный холестерином (Хл). В цитоплазме гладкой мышечной клетки (ГМК) также содержатся липоиды. КлВ — коллагеновые волокна. × 43 000 (по Гиру).

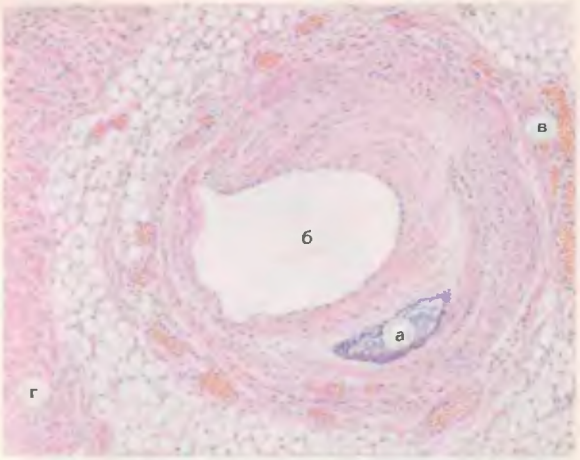

Рис. 253. Атеросклероз коронарной артерии сердца, стадия атерокальциноза.

а — фиброзная бляшка с обызвествлением участка атероматоза; б — суженный просвет артерии; в — расширение и полнокровие сосудов параартериального русла; г — миокард. Окраска гематоксилином и эозином.

ГИПЕРТОНИЧЕСКАЯ БОЛЕЗНЬ

Гипертоническая болезнь (эссенциальная гипертония) — хроническое заболевание, основным клиническим признаком которого является длительное и стойкое повышение артериального давления (гипертензия). Морфологические изменения при гипертонической болезни различны в разные ее периоды, но касаются прежде всего сосудов и сердца.

В первый период — период „функциональных нарушений", характеризующийся преходящими подъемами артериального давления (транзиторная гипертония), отмечается не только спазм артериол (рис. 254), но и плазматическое пропитывание их стенок в результате „травмы мембран" во время спазма (рис. 255), а при гипертонических кризах — диапедезные кровоизлияния и фибриноидный некроз артериол (см. рис. 27). В этот период начинает развиваться и гипертрофия миокарда левого желудочка.

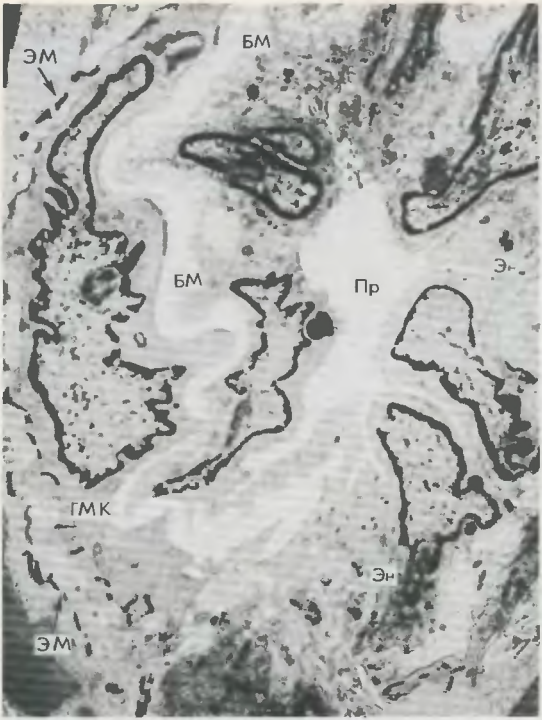

Рис. 254. Гипертоническая болезнь, спазм артериолы. Просвет сосуда (Пр) сужен, эндотелиальные клетки (Эн) плотно прижаты друг к другу, межэндотелиальные пространства не выявляются. Базальная мембрана (БМ) гофрирована и расщеплена. Внутренняя эластическая мембрана (ЭМ) фрагментирована. ГМК — гладкая мышечная клетка. × 16000 (по Спиро и др.).

——→

Рис. 255. Гипертоническая болезнь, плазматическое пропитывание стенки артериолы. Белки плазмы и фибрин (Ф) в субэндотелиальном пространстве. Здесь видны отростки гладких мышечных клеток средней оболочки (ГМК), инвагинированные через отверстия (разрывы) внутренней эластической мембраны (ЭМ). Эн — эндотелий. × 32000 (по Спиро и др.).

Период „функциональных нарушений" сменяется вторым периодом — периодом стойкой гипертонии и выраженных морфологических изменений артериол, артерий и сердца. Изменения артериол и артерий имеют распространенный характер. Плазматическое пропитывание артериол завершается их гиалинозом (см. рис. 29—31), артериолосклерозом. В артериях эластического, мышечно-эластического и мышечного типа возникают адаптивная гипер-

а

б

в

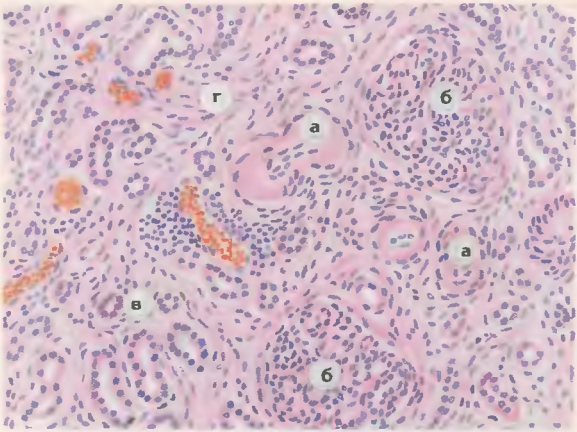

Рис. 257. Гипертоническая болезнь, артериолосклеротический нефросклероз.

а — гиалинизированные артериолы; б — коллабированные клубочки; в — атрофичные канальцы; г — разрастание межуточной соединительной ткани. Окраска гематоксилином и эозином.

←—

Рис. 256. Гипертоническая болезнь.

а — кровоизлияние в левом полушарии головного мозга; б — гипертрофия миокарда левого желудочка сердца; в — первично-сморщенная почка (артериолосклеротический нефросклероз).

плазия внутренней эластической мембраны (гиперэластоз — см. рис. 164) с последующим ее расщеплением и новообразованием коллагеновых волокон (эластофиброз) и выраженный атеросклероз (см. рис. 40, 253). Миокард левого желудочка подвергается резкой гипертрофии (рис. 256, б; 160—162), что обеспечивает состояние компенсации (см. рис. 165). Со временем в гипертрофированном миокарде развиваются дистрофические, некробиотические и склеротические процессы, являющиеся основой сердечной декомпенсации (см. рис. 166).

Для третьего периода гипертонической болезни характерны вторичные изменения в органах в связи с поражением сосудов и нарушениями кровообращения. Эти вторичные изменения могут наступать катастрофически быстро на почве спазма, тромбоза сосуда, плаз-

матического пропитывания или фибриноидного некроза его стенки, тогда возникают кровоизлияния (кровоизлияние в мозг — рис. 256, а; 89) и инфаркты (см. рис. 75, 76). Вторичные изменения органов могут развиваться медленно на почве хронической атеросклеротической окклюзии артерий, с одной стороны, и гиалиноза артериол (артериолосклероза) — с другой. Возникают склероз и атрофия органов и тканей, что особенно ярко выражено в почках (артериолосклеротический нефросклероз, или первично-сморщенная почка — рис. 256, в; 257).

Преобладание сосудистых, геморрагических, некротических и склеротических изменений в сердце, мозге, почках дает возможность говорить о клинико-анатомических формах гипертонической болезни (сердечная — ишемическая болезнь сердца, мозговая, почечная).

В любой период гипертонической болезни может возникнуть гипертонический криз, морфологическим критерием которого является спазм сосуда (см. рис. 254), плазматическое пропитывание (см. рис. 255) или фибриноидный некроз стенок артериол (см. рис. 27), диапедезные кровоизлияния. При постоянных гипертонических кризах говорят о злокачественной гипертонии.

ИШЕМИЧЕСКАЯ БОЛЕЗНЬ СЕРДЦА

Ишемическая болезнь сердца — заболевание, обусловленное абсолютной или относительной недостаточностью коронарного кровообращения (коронарная болезнь сердца). По существу это сердечная форма атеросклероза или гипертонической болезни, морфологически проявляющаяся инфарктом миокарда и постинфарктным крупноочаговым или атеросклеротическим мелкоочаговым кардиосклерозом.

Различают острую — инфаркт миокарда и хроническую формы ишемической болезни сердца.

Острая ишемическая болезнь сердца, или инфаркт миокарда

Инфаркт миокарда, который длится 8 нед с момента приступа ишемии, проходит три стадии: первая — ишемическая (донекротическая — рис. 258, 259; 72—74), занимающая первые 18—24 ч с момента приступа ишемии, причем макроскопически она не распознается; вторая — некротическая, когда обычно в левом желудочке формируется ишемический (белый) инфаркт с геморрагическим венчиком (рис. 260, 76), который

Рис. 258. Инфаркт миокарда, ишемическая стадия (ишемия 3 ч). Резкая вакуолизация и набухание митохондрий (М) с просветлением их матрикса и деструкцией крист. Расширение канальцев саркоплазматического ретикулума (СР). Мф — миофибриллы. × 18 500.



Рис. 259. Инфаркт миокарда, ишемическая стадия (8 ч после перевязки нисходящей ветви левой венечной артерии сердца собаки). Участки ишемии миокарда зеленого цвета, вне зоны ишемии миокард оранжево-коричневый. Люминесцентная микроскопия с акридиновым оранжевым, pH 7,0.

⟶

Рис. 260. Инфаркт миокарда (поперечные срезы сердца).

1 — ишемический инфаркт с геморрагическим венчиком задней стенки левого желудочка; 2 — обтурирующий тромб в задней нисходящей ветви левой коронарной артерии; 3 — разрыв стенки сердца. На схемах (внизу): а — заштрихована область инфаркта (стрелкой показана область разрыва); б — заштрихованы уровни срезов.

может быть обнаружен субэндокардиально (субэндокардиальный инфаркт), субэпикардиально (субэпикардиальный инфаркт), в средних отделах мышцы сердца (интрамуральный инфаркт) либо во всей толще сердечной мышцы (трансмуральный инфаркт); при этом в просвете коронарных артерий сердца, который бывает резко сужен фиброзными бляшками, находят обтурирую-

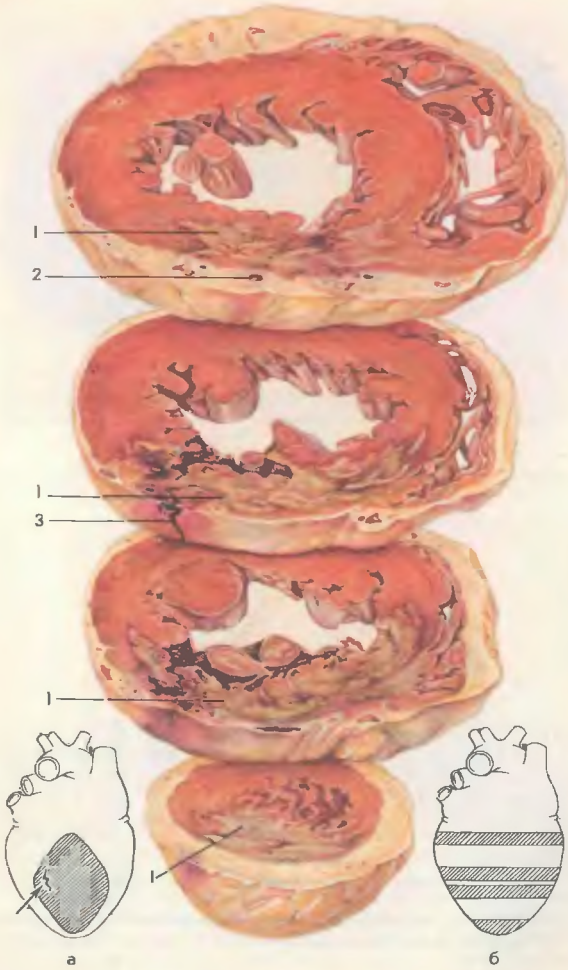
1
2
1
3
1
1
а
б

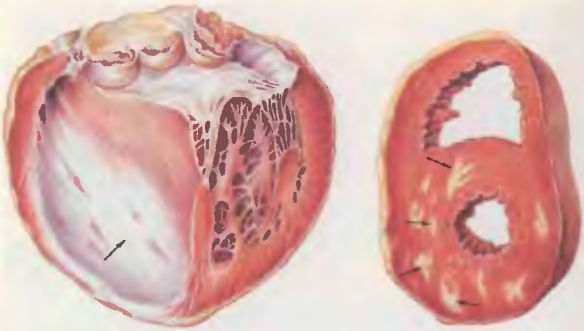

Рис. 261. Хроническая ишемическая болезнь сердца. Кардиосклероз.

а — постинфарктный крупноочаговый кардиосклероз (показано стрелкой); б — рассеянный очаговый кардиосклероз (рубцы показаны стрелками).

щий тромб (см. рис. 260); третья — организации инфаркта, т. е. образования на месте его рубца. Во второй, некротической, стадии возможны осложнения в виде разрыва сердца (см. рис. 260) с кровоизлиянием в полость перикарда (гемоперикард) или образования острой аневризмы сердца.

Хроническая ишемическая болезнь сердца

Изменения миокарда при **хронической ишемической болезни сердца** могут быть представлены: 1) атеросклеротическим мелкоочаговым кардиосклерозом; 2)

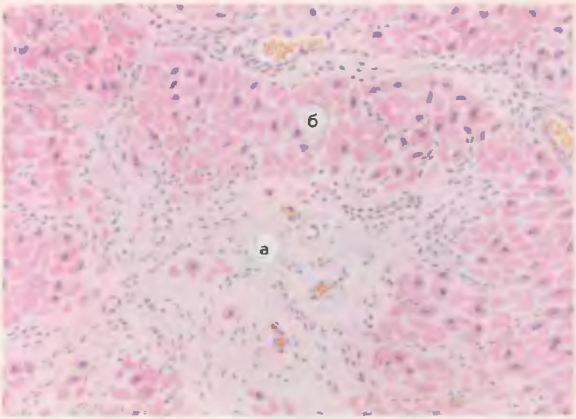

Рис. 262. Постинфарктный кардиосклероз

а — обширные поля рубцовой соединительной ткани; б — гипертрофированные мышечные волокна. Окраска гематоксилином и эозином.

постинфарктным кардиосклерозом в виде одного крупного очага (крупноочаговый кардиосклероз — рис. 261, а) или многих очагов различных размеров (рассеянный очаговый кардиосклероз — рис. 261, б; 262); 3) хронической аневризмой сердца, чаще в области ее верхушки (рис. 263, а), нередко с пристеночными тромбами (рис. 263, б), которые могут стать источником тромбоэмболических осложнений.

Вне очагов склероза и хронической аневризмы миокард, как правило, гипертрофирован (см. рис. 263), что является выражением компенсации (регенерационная гипертрофия — см. рис. 150, 151).

а

б

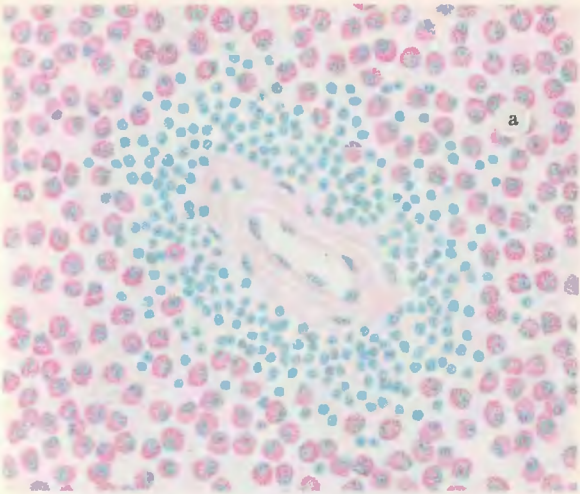

Рис. 264. Плазмоцитарная реакция селезенки при узелковом периартериите. Бо́льшая часть лимфоцитов фолликула селезенки замещена плазматическими клетками (а). Окраска по Браше метиловым зеленым и пиронином.

←—

Рис. 263. Хроническая ишемическая болезнь сердца. Хроническая аневризма сердца.

а — аневризма передней стенки левого желудочка, верхушки и межжелудочковой перегородки; б — пристеночные слоистые тромбы в аневризме

РЕВМАТИЧЕСКИЕ (КОЛЛАГЕНОВЫЕ) БОЛЕЗНИ

Ревматические (коллагеновые) болезни — группа заболеваний, характеризующихся первичным системным поражением соединительной ткани: ревматизм, ревматоидный артрит, системная красная волчанка, склеродермия (системный прогрессирующий склероз), узелковый периартериит и дерматомиозит.

Эти заболевания объединяют глубокие нарушения иммунологического гомеостаза (болезни соединительной ткани с иммунными нарушениями), выражением которых являются лимфоцитарная гиперплазия и

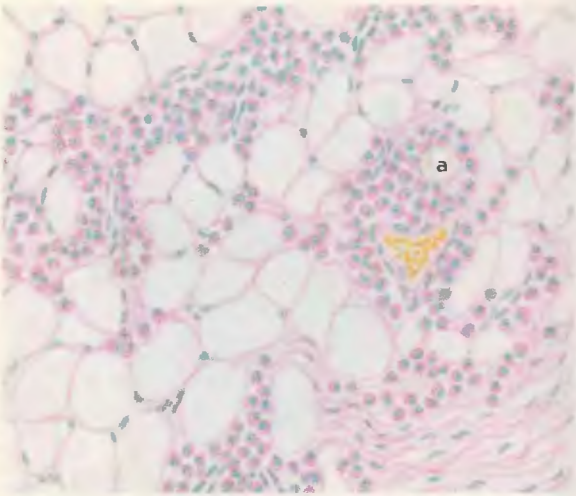

Рис. 265. Плазматизация жировой клетчатки при системной красной волчанке. В жировой клетчатке скопления плазматических клеток (а). Окраска по Браше метиловым зеленым и пиронином.

макрофагально-плазмоцитарная трансформация иммунокомпетентной ткани (рис. 264, 265), а также реакции гиперчувствительности немедленного (иммунокомплексного повреждения — рис. 266) и замедленного (рис. 267) типа. Общим для ревматических заболеваний является и характер морфологических изменений: 1) воспаление сосудов, преимущественно микроциркуляторного русла — системный васкулит (рис. 268, 269); 2) системная прогрессирующая дезорганизация соединительной ткани, представленная мукоидным (см. рис. 21—23) и фибриноидным (см. рис. 24—26) набуханием, клеточными, в том числе гранулематозными (см. рис. 116), реакциями, склерозом и гиалинозом (см. рис. 28); 3) поражение синовиальных оболочек; 4) висцеральные поражения (рис. 270).

Несмотря на общность иммунологических и морфологических изменений, каждое из ревматических заболеваний имеет свою

Рис. 266. Иммунные комплексы в коже при системной красной волчанке. Базальная мембрана (БМ) артериолы дермы очагово утолщена, в местах утолщений видны отложения иммунных комплексов (депозиты — Д). Эн — эндотелий. Пр — просвет сосуда. КлВ — коллагеновые волокна дермы. × 9000 (по Гришману и Поранну).

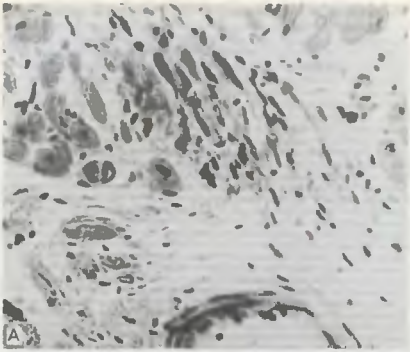



Рис. 267. Иммунные комплексы в ревматической гранулеме. В участке фибриноида центра гранулемы (А) с помощью метода флюоресцирующих антител определяется IgG иммунного комплекса (Б). ⟶

Рис. 268. Деструктивно-продуктивный васкулит при системной красной волчанке. В мелкой артерии головного мозга деструкция стенки (фибриноидный некроз) сочетается с пролиферацией глиальных клеток. Окраска гематоксилином и эозином.

Рис. 269. Деструктивно-продуктивный васкулит при узелковом периартериите.

а — фибриноидный некроз внутренней и средней оболочек артериальной стенки; б — клеточная реакция в адвентиции и окружающей соединительной ткани. Окраска гематоксилином и эозином.

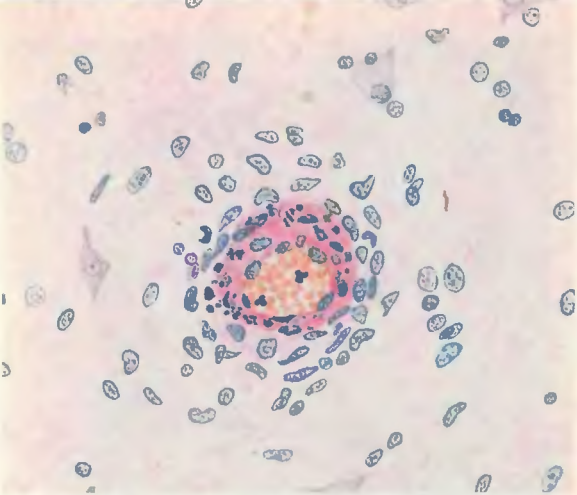

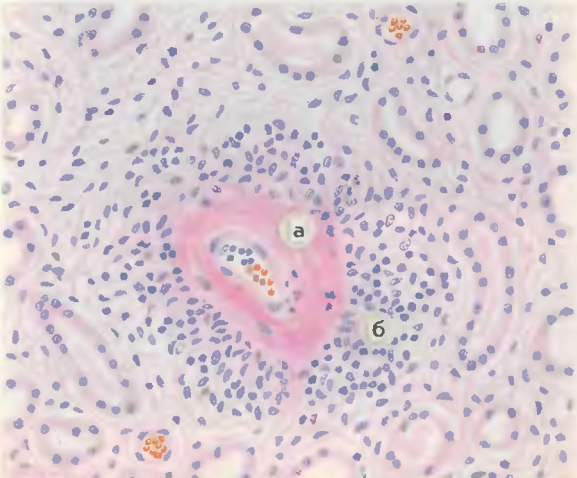
а
б

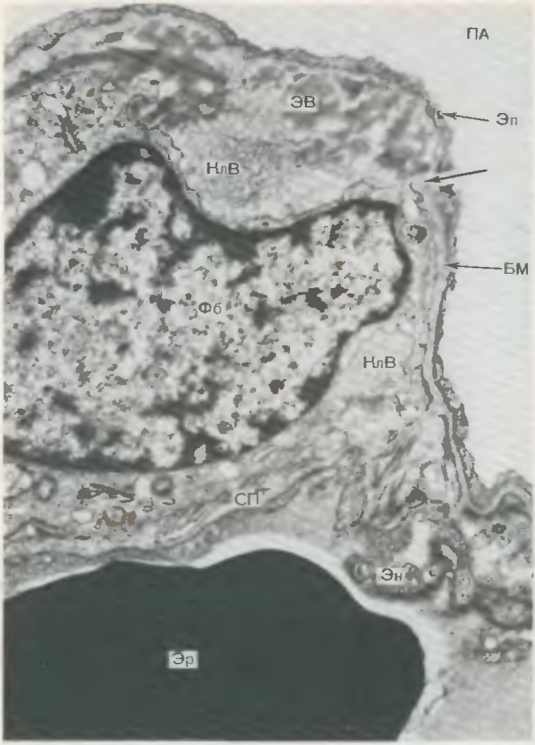

Рис. 270. Изменения легких при склеродермии. Базальная мембрана (БМ) в отдельных участках (показано стрелкой) теряется среди разрастаний коллагеновых (КлВ) и эластических (ЭВ) волокон. Септальное пространство (СП) значительно расширено, в нем виден активный фибробласт (Фб), к цитоплемме которого прилежат пучки коллагеновых волокон. Эп — альвеолярный эпителий. ПА — просвет альвеолы. Эн — эндотелий. Эр — эритроцит в просвете капилляра. × 20000 (по Кингу).

нозологическую специфику. В частности, для ревматизма характерно преимущественное поражение сердца и сосудов, для ревматоидного артрита — суставов, для системной красной волчанки — кожи, сосудов, почек, для склеродермии — кожи, для узелкового периартериита — сосудов (см. рис. 269), для дерматомиозита — поперечно-полосатых мышц.

Нозологическую специфику ревматических заболеваний наиболее ярко демонстрируют ревматизм и системная красная волчанка.

РЕВМАТИЗМ

Ревматизм — хроническое рецидивирующее инфекционно-аллергическое заболевание с преимущественным поражением сердца и сосудов.

В сердце воспалительный процесс может захватывать все его оболочки, возникают эндокардит, миокардит и перикардит. Выделяют несколько видов ревматического эндокардита: 1) диффузный, или вальвулит Талалаева (см. рис. 22); 2) острый бородавчатый (рис. 271); 3) возвратно-бородавчатый; 4) фибропластический. Ревматический эндокардит нередко завершается пороком сердца (см. рис. 28).

Миокардит при ревматизме может быть как узелковым продуктивным (гранулематозным — см. рис. 116, 267), так и межуточным экссудативным (диффузным или очаговым). Исход ревматического миокардита — мелкоочаговый кардиосклероз.

Ревматический перикардит обычно серозный, серозно-фибринозный или фибринозный (см. рис. 102), при котором сердце имеет характерный вид — так называемое волосатое сердце. Организация фибринозных масс ведет к образованию спаек (слипчивый перикардит).

При сочетании эндокардита, миокардита и перикардита говорят о ревматическом панкардите.

Изменения сосудов характеризуются мукоидным набуханием (см. рис. 21) или фибриноидными изменениями стенок артерий, реже вен, артериитами и флебитами, продуктивными капилляритами. Завершаются эти изменения артериолосклерозом, артерио- и флебосклерозом.

Помимо кардиоваскулярной формы ревматизма, выделяют полиартритическую, церебральную и нодулярную (узловатую — рис. 272).

Рис. 271. Ревматический острый бородавчатый эндокардит.

а — тромботические наложения (бородавки) на поверхности митрального клапана, лишенной эндотелиального покрова; б — лимфогистиоцитарные инфильтраты; в — полнокровные сосуды. Окраска гематоксилином и эозином.

⟶

Рис. 272. Узловатая форма ревматизма.

а — фибриноидный некроз соединительной ткани; б — клеточная реакция вокруг участка некроза; в — гигантские клетки. Окраска гематоксилином и эозином.

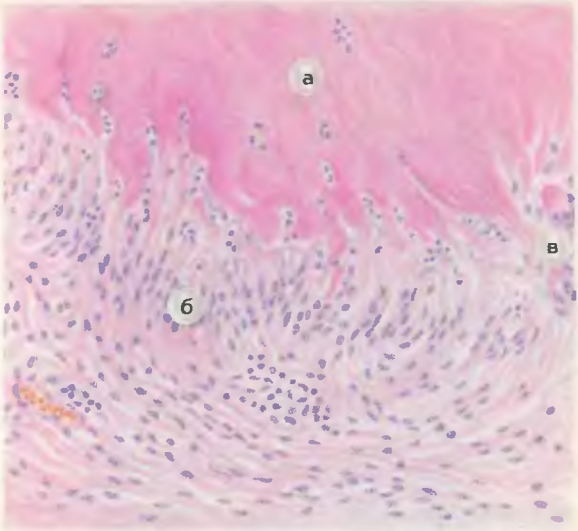

СИСТЕМНАЯ КРАСНАЯ ВОЛЧАНКА

Системная красная волчанка — острое или хроническое заболевание, возможно вирусной природы, с выраженными аутоиммунными нарушениями, изменениями кожи и висцеральными поражениями.

Наиболее ярким проявлением аутоиммунных нарушений — ядерной патологии — служат гематоксилиновые тельца и волчаночные клетки.

В сердце, помимо диффузного миокардита, встречаются бородавчатый эндокардит Либмана — Сакса (рис. 273) и серозно-фибринозный перикардит. В сосудах (мелкие артерии, артериолы и капилляры) развиваются фибриноидные и воспалительные изменения, которые лежат в основе поражения

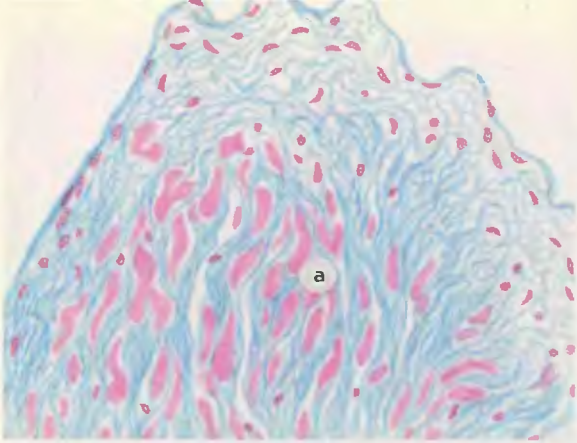

Рис. 273. Эндокардит при системной красной волчанке. Участок дезорганизации соединительной ткани клапана пропитан белками плазмы крови (а). Окраска азокармином по Гейденгайну.

Рис. 274. Волчаночный пневмонит. Резкое утолщение межальвеолярных перегородок и стенок их капилляров. ШИК-реакция.

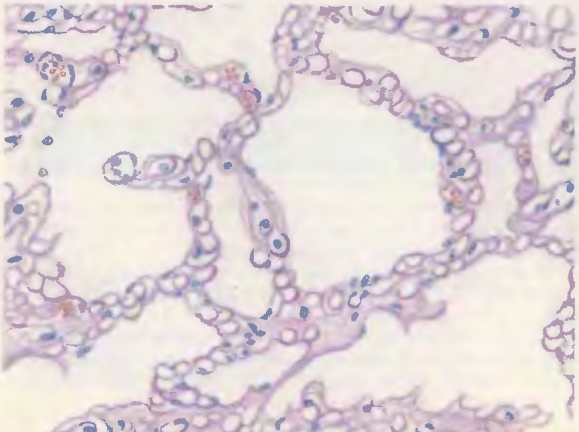

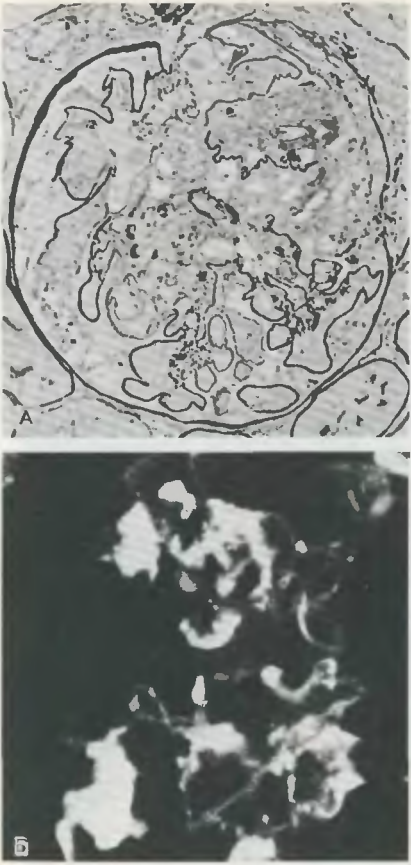

Рис. 275. Волчаночный нефрит.

А — фибриноидный некроз капилляров клубочка. Полутонкий срез. Импрегнация серебром. Б — на базальных мембранах клубочковых капилляров фиксированы иммунные комплексы, содержащие IgG. Метод флюоресцирующих антител.

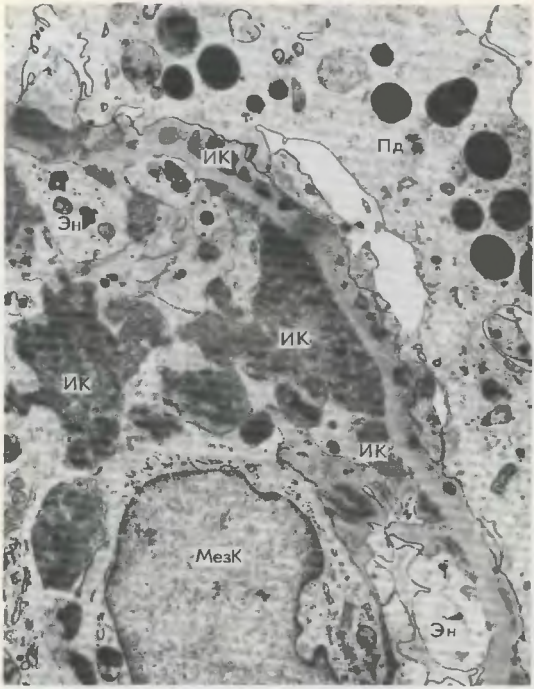

Рис. 276. Волчаночный нефрит. Отложения иммунных комплексов (ИК) под эндотелием (Эн), подоцитами (Пд) и в мезангии (Мез). МезК — мезангиоцит. × 12000.

многих органов. Среди них особое место занимают поражения кожи (характерная фигура бабочки на коже лица), легких (волчаночный пневмонит — рис. 274) и почек (волчаночный нефрит — рис. 275, 276). В эндотелии капилляров находят вирусоподобные включения (рис. 277).

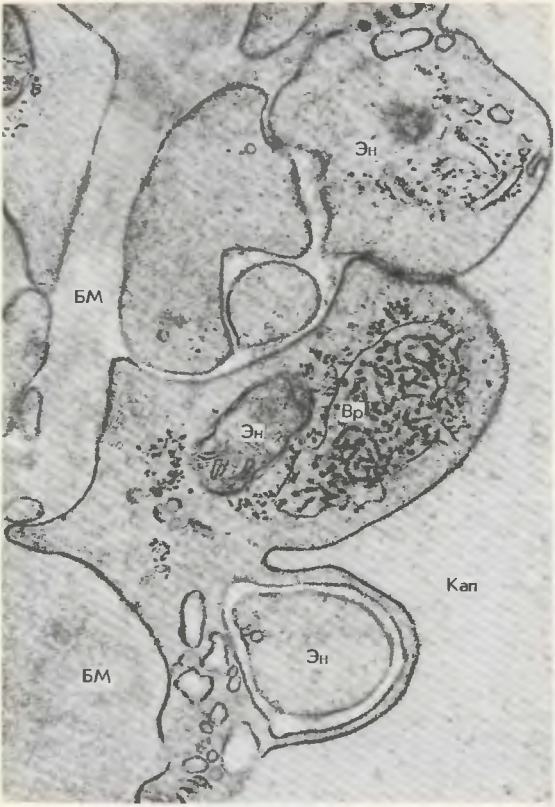

Рис. 277. Вирусоподобные включения в эндотелии капилляров при системной красной волчанке. В эндотелиоцитах (Эн) видны вирусоподобные включения (Вр). БМ — базальная мембрана. Кап — просвет капилляра. × 60000.

БОЛЕЗНИ ОРГАНОВ ДЫХАНИЯ

Среди заболеваний бронхов и легких следует выделить острые воспалительные и хронические неспецифические заболевания легких, пневмокониозы и рак легкого.

ОСТРЫЕ ВОСПАЛИТЕЛЬНЫЕ ЗАБОЛЕВАНИЯ ЛЕГКИХ

Острые воспалительные заболевания легких представлены крупозной пневмонией и бронхопневмонией.

Крупозная пневмония

Крупозная пневмония — острое инфекционно-аллергическое заболевание, при котором фибринозное воспаление (фибринозная, крупозная пневмония) захватывает долю (доли) легкого (долевая, лобарная пневмония) иее (их) плевру (плевропневмония).

В течении крупозной пневмании выделяют стадии прилива, красного опеченения, серого опеченения (рис. 278, 104) и разрешения.

Характер воспаления и его динамика при крупозной пневмонии связаны с особенностями как возбудителя (микробный отек, способствующий фибринозному воспалению — рис. 279), так и тканевой реакции (гиперергическое фибринозное воспаление, геморрагии). Поэтому специфика крупозной пневмонии состоит в микробном отеке, стадии прилива (гиперемия, геморрагии) и красного опеченения (фибринозно-геморрагический экссудат). Стадии серого ѣпеченения (фибринозно-гнойный экссудат) и разрешения (лейкоцитарное „очищение“ легкого от фибрина) отражают лишь этапы фибринолитической реакции лейкоцитов на выпавший фибрин (рис. 280). С неадекватностью этой реакции связаны такие осложнения финальной стадии крупозной пневмонии, как абсцедирование и карнификация легкого.

Бронхопневмония

Бронхопневмония объединяет различные по этиологии (стафилококковая, стрептококковая, пневмококковая, грибковая, вирусная и др.), патогенезу (аспирационная, гипостатическая, послеоперационная и др.), характеру экссудата (серозная, гнойная, геморрагическая) и распространенности процесса (милиарная, ацинозная, дольковая, сливная

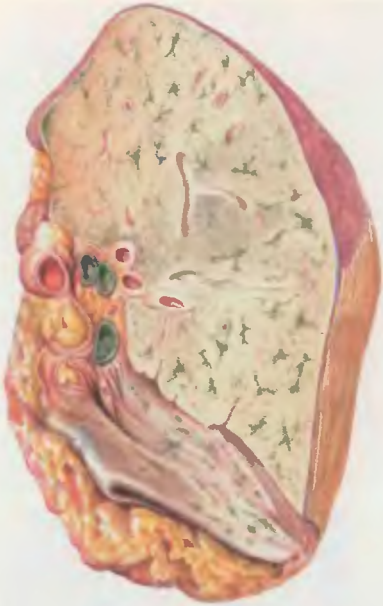

Рис. 278. Крупозная пневмония, серое опеченение верхней доли легкого.

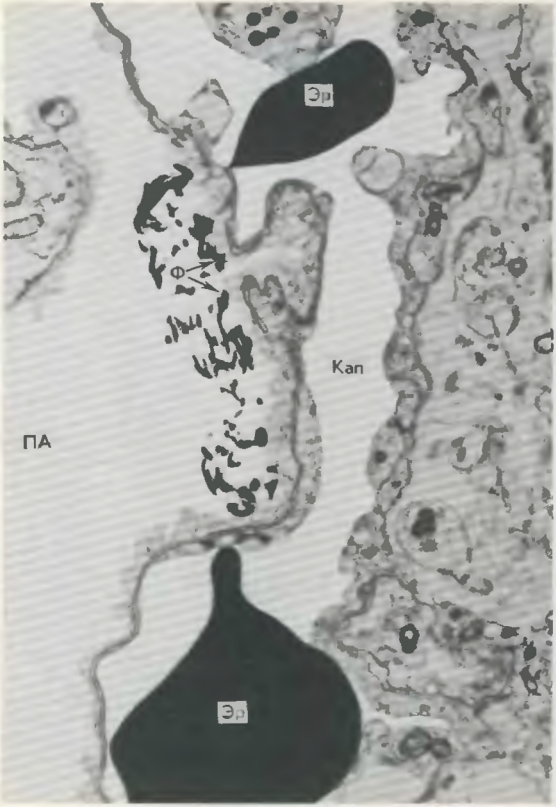

Рис. 279. Крупозная пневмония, стадия прилива. Отек ткани, начальные отложения фибрина (Ф) в альвеолах (ПА). В просвете капилляра (Кап) много эритроцитов (Эр). × 13 000 (по Витакеру и др.).

Рис. 280. Крупозная пневмония, резорбция фибрина в стадии серого опеченения легкого. В участках проникновения сегментоядерных лейкоцитов (СЛ$_1$ СЛ$_2$) в фибрин (Ф) происходит его разжижение (показано стрелками), цитоплазма лейкоцитов почти не содержит лизосом (Л$_3$). В лейкоците (СЛ$_3$), который не контактирует с фибрином, много лизосом, Я — ядра лейкоцитов. × 14300 (по Кишу).

дольковая, сегментарная) воспалительные изменения. В основе этой пневмонии лежит острый бронхит, вокруг измененного бронха образуется очаг воспаления легочной ткани (бронхопневмония, или очаговая пневмония, — см. рис. 107) обычно пестрого вида и плотной консистенции.

Бронхопневмония часто служит одним из проявлений или осложнений многих инфекционных заболеваний. Таковы, например, очаговая геморрагически-некротическая пневмония при гриппе (см. рис. 342, 343), очаговая пневмония при кори, в основе которой лежит деструктивный панбронхит (рис. 281). Очаговая пневмония осложняется абсцессом легкого, бронхоэктазами (см. рис. 282, 342, в), карнификацией легочной ткани и может стать основой развития хронической пневмонии.

ХРОНИЧЕСКИЕ НЕСПЕЦИФИЧЕСКИЕ ЗАБОЛЕВАНИЯ ЛЕГКИХ

На основании общности патогенеза к хроническим неспецифическим заболеваниям легких относят хронический бронхит, бронхоэктазы, хронический абсцесс, хроническую пневмонию, хроническую обструктивную эмфизему легких, пневмосклероз, интерстициальные болезни легких (фиброзный альвеолит). Эти заболевания развиваются как следствие **хронического бронхита** либо осложнений острой пневмонии абсцедированием или карнификацией. С бронхитогенным путем связано развитие таких бронхолегочных изменений, как ателектазы, пневмония, **бронхоэктазы** (рис. 282), обструктивная эмфизема, завершающихся развитием пневмосклероза и пневмоцирроза. При пневмониогенном пути первичные изменения в виде абсцесса или очага карнификации легкого приобретают хроничес-

---

Рис. 281. Коревая перибронхиальная пневмония.

а — разрушенная стенка бронха — деструктивный панбронхит; б — воспалительная инфильтрация легочной ткани по периферии бронха; в — полнокровные сосуды. Окраска гематоксилином и эозином.

Рис. 282. Хронический гнойный бронхит с образованием бронхоэктаза.

а — просвет бронха расширен; б — некроз и гнойное расплавление слизистой оболочки; в — диффузная инфильтрация стенки бронха лейкоцитами; г — полнокровие и склероз перибронхиальной ткани. Окраска гематоксилином и эозином.

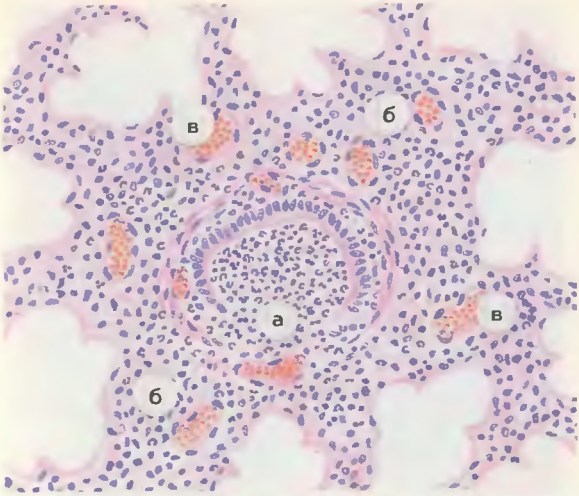
в
б
а
в
б

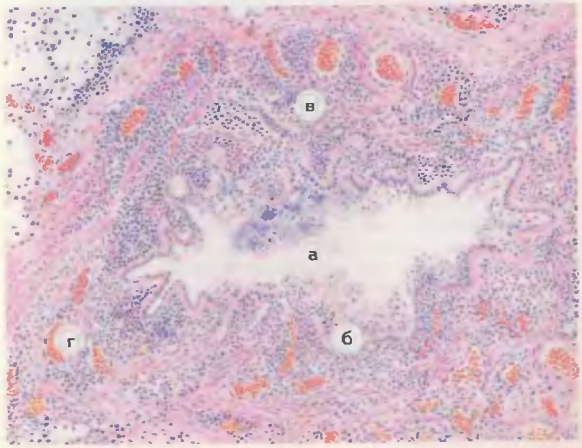
в
а
г
б

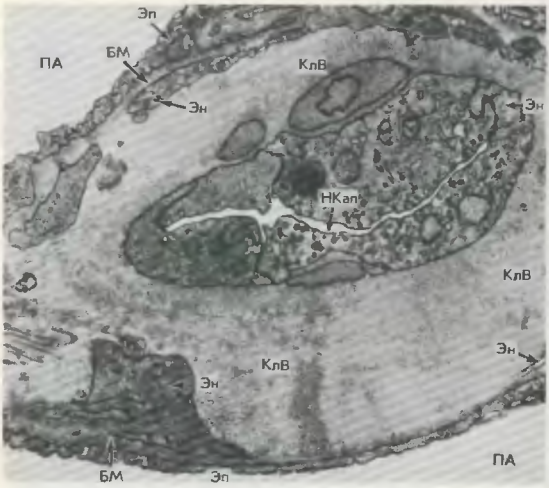

Рис. 283. Обструктивная эмфизема легких, интракапиллярный склероз, перестройка сосудов легкого. Разрастание коллагеновых волокон (КлВ) в просвете капилляра легочной альвеолы (ПА — просвет альвеолы), образование „сосуда в сосуде" (НКап — новообразованный капилляр). Эн — эндотелий. Эп — альвеолярный эпителий. БМ — базальная мембрана. × 15 000 (по Бутману и Мартину).

кое течение, возникают **хронический абсцесс легкого, хроническая пневмония и пневмосклероз** с вторичным вовлечением в процесс бронхов, что завершается развитием бронхоэктазов (см. рис. 282), эмфиземы и пневмоцирроза.

Независимо от пути развития бронхолегочных изменений при хронических неспецифических заболеваниях легких нарушение бронхиальной проходимости сочетается с запустеванием сосудистого русла легкого, причем это сочетание порочного круга „замыкается" на определенном этапе развитием **обструктивной эмфиземы** и **пневмосклероза:** эмфизема поддерживает гипоксию легочной ткани, что сопровождается пневмосклерозом в результате активации синтетической (коллагеновой) функции фибробластов (рис. 283, 284); пневмосклероз ведет к нарушению бронхиального (бронхиолярного) дренажа и тем самым к развитию обструктивной эмфиземы легких.

Рис. 284. Обструктивная эмфизема легких, пневмосклероз. Облитерация просвета альвеолярного капилляра разрастающимися коллагеновыми (КлВ) и эластическими (ЭВ) волокнами Эн — эндотелиальные клетки. БМ — базальная мембрана аэрогематического барьера. Эп — альвеолярный эпителий. ПА — просвет альвеолы. × 15 000 (по Бутману и Мартину).

При хронических неспецифических заболеваниях легких развиваются гипертония малого круга кровообращения и легочное сердце.

ПНЕВМОКОНИОЗЫ

Пневмокониозы — заболевания легких, вызываемые промышленной пылью (пылевые болезни легких). Среди них наибольшее значение имеет силикоз, развивающийся в связи с длительным вдыханием пыли, которая содержит свободную двуокись кремния. Различают несколько форм силикоза: 1)

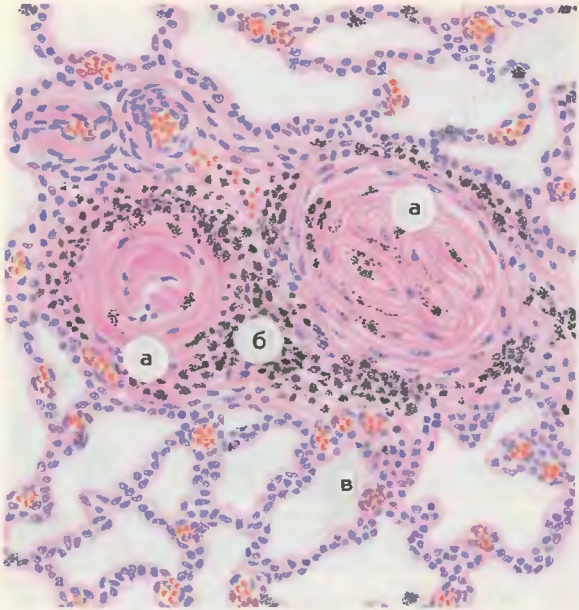

Рис. 285. Силикоз легких, узелковая форма.

а — силикотические узелки; б — отложения угольной пыли; в — полнокровная ткань легкого. Окраска гематоксилином и эозином.

⟶

Рис. 286. Силикоз легких, кониофаг. В цитоплазме альвеолярного макрофага конгломераты и отдельные частицы кристаллов кварца (Кв). Я — ядро. М — митохондрии. Лз — лизосомы. × 25 000 (по Поликарду и др.).

узелковую, когда в легких появляются силикотические узелки (рис. 285) с пылевыми клетками — кониофагами (рис. 286); 2) диффузно-склеротическую, при которой силикотических узелков мало и преобладает диффузный пневмосклероз; 3) смешанную. Легкие при силикозе увеличены в объеме и очень плотны.

К силикозу часто присоединяется туберкулез (*см.*). В таких случаях говорят о силикотуберкулезе.

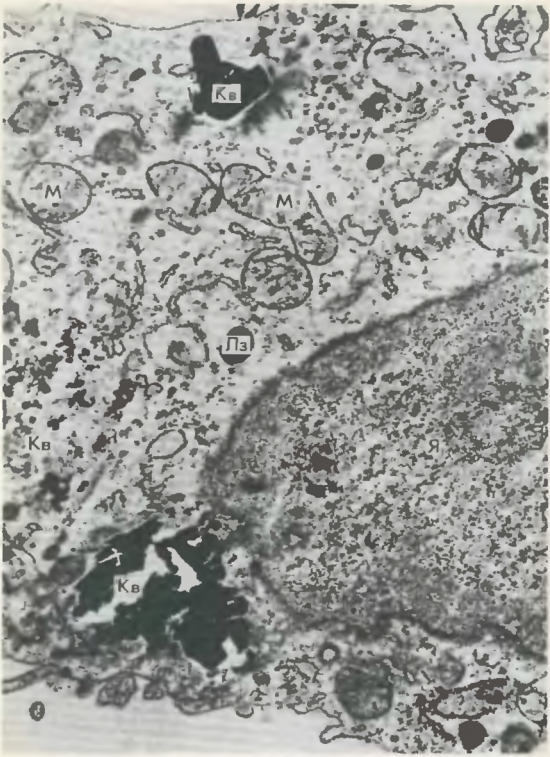

РАК ЛЕГКОГО

Рак легкого обычно развивается не из альвеолярного эпителия, а из эпителия бронхов (бронхогенный рак легкого). Это наиболее часто встречающаяся раковая опухоль у человека; мужчины заболевают чаще, чем женщины.

В зависимости от локализации опухоли в легком различают: 1) прикорневой (центральный) рак, разви-

Рис. 287. Прикорневой рак легкого, исходящий из верхнедолевого бронха. Полипозная эндобронхиальная форма. Ателектаз нижней доли.

Рис. 288. Периферический рак легкого. Узловатая перибронхиальная форма.

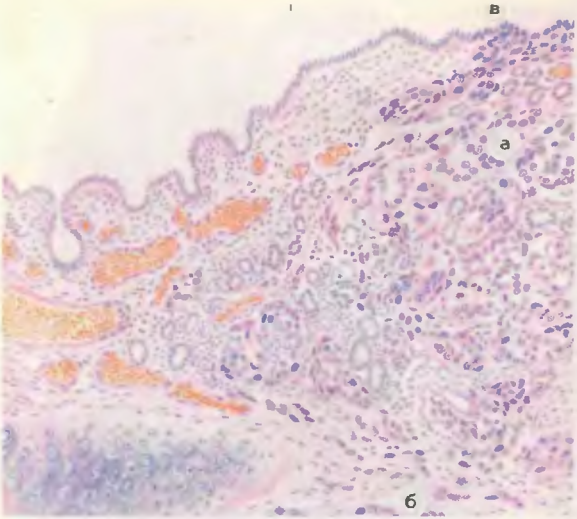

Рис. 289. Бронхогенный рак легкого. В одном месте опухоль имеет строение аденокарциномы (а), в другом — недифференцированного рака (б). В правом верхнем углу — участок слизистой оболочки, из которой образуется опухоль (в). Окраска гематоксилином и эозином.

вающийся из эпителия стволового, долевого (рис.287)) или проксимальной части сегментарного бронха; 2) периферический рак, возникающий из эпителия дистальной части сегментарного бронха, более мелких ветвей, а также из альвеолярного и бронхоальвеолярного эпителия (рис. 288); 3) массивный (смешанный) рак, занимающий долю или все легкое.

В зависимости от характера роста, преимущественно экзофитного или эндофитного, выделяют несколько форм рака легкого: среди эндобронхиального рака — бляшковидный, полипозный (см. рис. 287), диффузный, среди перибронхиального рака — узловатый (см. рис. 288), разветвленный и узловато-разветвленный.

Микроскопические формы карциномы легкого представлены: 1) плоскоклеточным, или эпидер-

моидным, раком (с ороговением — см. рис. 189, или без ороговения — см. рис. 191); 2) аденокарциномой разной степени дифференцировки (рис. 289); 3) недифференцированным мелко- или крупноклеточным раком.

Помимо лимфогенных метастазов в регионарные лимфатические узлы, для рака легкого характерны гематогенные метастазы, особенно часто в печень, головной мозг, кости, надпочечники.

БОЛЕЗНИ ОРГАНОВ ПИЩЕВАРЕНИЯ

Среди болезней органов пищеварения основное место занимают заболевания желудочно-кишечного тракта и печени. Из болезней желудочно-кишечного тракта важное значение имеют гастрит, язвенная болезнь, рак желудка, аппендицит, рак толстой кишки, а среди болезней печени — гепатоз, гепатит и цирроз печени.

ГАСТРИТ

Гастрит — воспалительное заболевание слизистой оболочки желудка, которое может иметь острое или хроническое течение.

Острый гастрит бывает катаральный (простой гастрит — см. рис. 101), фибринозный, гнойный (флегмонозный гастрит), некротический (коррозивный гастрит).

Хронический гастрит на основании особенностей морфогенеза делят на: поверхностный, с поражением желез без атрофии, атрофический (без перестройки и с перестройкой эпителия — рис. 290), атрофически-гипертрофический и гипертрофический (болезнь Менетрие). Изменения имеют очаговый характер с преимущественным поражением того или иного отдела желудка (антральный, фундальный гастрит).

Формы хронического гастрита являются фазами единого процесса, когда повреждение мукоидно-слизистого барьера, поверхностного эпителия (рис. 291), желез сменяется несовершенной регенерацией эпителия (рис. 292) с последующей перестройкой слизистой оболочки. Незрелые клетки, занимающие в норме глубокие отделы желудочных ямок и шейки желез, появляются на желудочных валиках, в области тела и дна желез. В этих клетках обнаруживаются признаки преждевременной инволюции. Из этого следует, что в основе хронического гастрита лежат не столько воспалительные, сколько адаптивно-репаративные процессы слизистой оболочки желудка в ответ на воздействия экзогенных или эндогенных факторов.

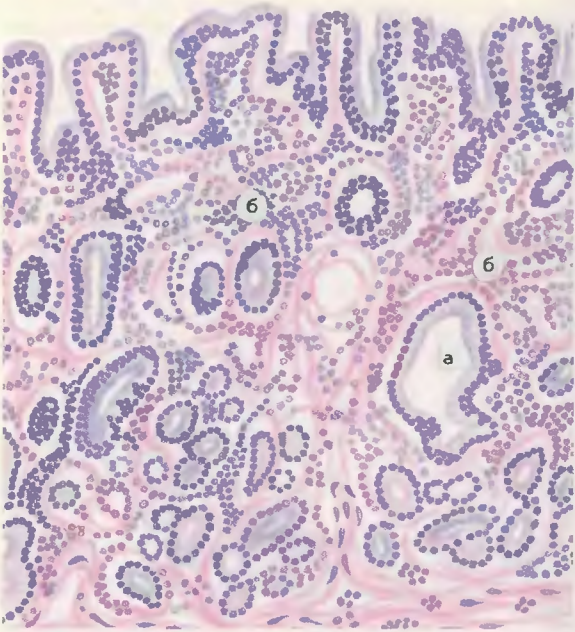

Рис. 290. Атрофический гастрит. Слизистая оболочка истончена, фундальных желез мало, одни из них атрофичны, другие кистозно расширены (а); выражена гистиолимфоцитарная инфильтрация (б) стромы. Окраска гематоксилином и эозином.

⟶

Рис. 291. Хронический атрофический гастрит, клетка поверхностного эпителия слизистой оболочки желудка. Клетка лишена микроворсинок, деструкция апикальной части цитоплазмы (Цп). МГр — мукоидные гранулы. × 13 000 (по Л.И. Аруину и В.Г. Шарову).

Цп
МГр
МГр

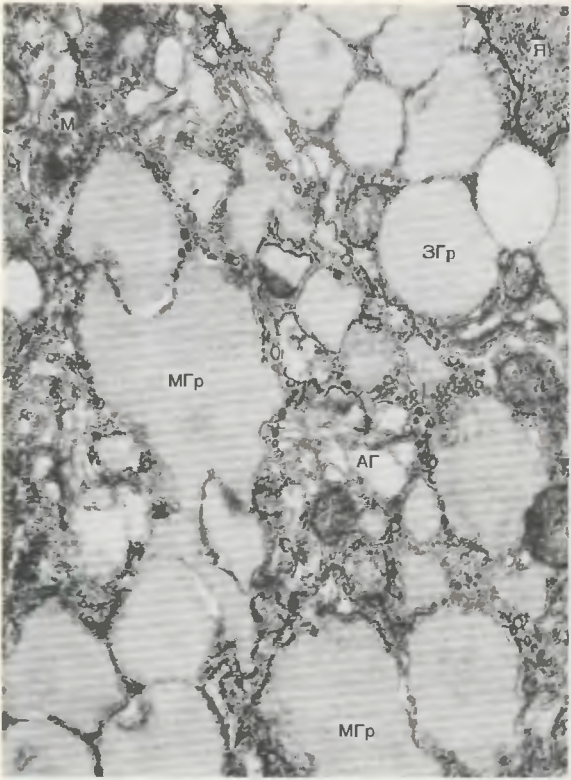

Рис. 292. Хронический атрофический гастрит, главные клетки желез слизистой оболочки желудка. Главные клетки имеют структуру, характерную для молодых (незрелых) клеток. В цитоплазме их, помимо зимогенных гранул (ЗГр), выявляются мукоидные гранулы (МГр). Хорошо развит пластинчатый комплекс — аппарат Гольджи (АГ). Я — ядро. М — митохондрии. × 13 000 (по В.Г. Шарову).

Рис. 293. Хроническая язва желудка

ЯЗВЕННАЯ БОЛЕЗНЬ

Язвенная болезнь — хроническое, циклически протекающее заболевание, основным клиническим и морфологическим проявлением которого служит рецидивирующая язва желудка или двенадцатиперстной кишки. В зависимости от особенностей патогенеза различают язвенную болезнь с локализацией язвы в теле желудка или в пилородуоденальной зоне.

Хроническая язва желудка, которой предшествуют эрозия (геморрагическая эрозия) и острая язва, имеет овальную или круглую форму (круглая язва), приподнятые омозолелые края (каллезная язва), один из которых подрыт, а другой нависает (рис. 293). В период обострения для хронической язвы желудка характерны воспалительно-некротические изменения, обусловливающие такие осложнения, как кровотечение, прободение, пенетрация; в период ремиссии доминируют склеротические и регенераторные (рис. 294), а также диспластические изменения, что определяет как рубцовую деформацию желудка, так и малигнизацию язвы (развитие рака из язвы).

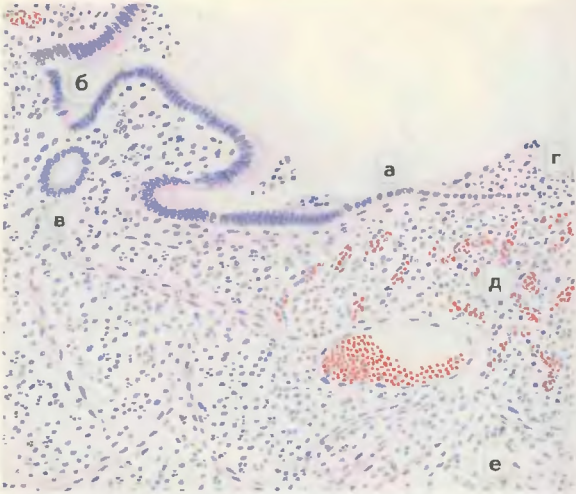

Рис. 294. Хроническая язва желудка (заживление).

а — вновь образованные низкие кубические клетки наползают на язвенный дефект; б — эпителии желудочной ямки; в — железа; г — фибринозный экссудат с лейкоцитами; д — грануляционная ткань; е — рубцовая ткань. Окраска гематоксилином и эозином.

РАК ЖЕЛУДКА

Рак желудка занимает второе по частоте место среди раковых опухолей у человека. Встречается чаще у мужчин.

Руководствуясь локализацией опухоли в желудке, различают рак: 1) пилорический; 2) малой кривизны тела с переходом на стенки (см. рис. 296); 3) кардиальный; 4) большой кривизны; 5) фундальный; 6) тотальный (см. рис. 297).

В зависимости от характера роста (экзофитный экспансивный или эндофитный инфильтрирующий) выделяют клинико-анатомические формы рака желудка. Рак с преимущественно экзофитным экспансивным ростом представлен: 1) бляшковидным; 2) полипозным (рис. 295, а); 3) фунгозным (рис. 295, б); 4) изъязвленным (злокачественные язвы) в виде: а) первично-язвенного

Рис. 295. Формы экзофитного рака желудка.

а — полипозный рак (слева), развившийся из полипа желудка; б — фунгозный рак с началом изъязвления в центре опухоли.

Рис. 296. Блюдцеобразный рак желудка.

рака; б) блюдцеобразного (рак-язва — рис. 296); в) рака из хронической язвы (язва-рак). Рак желудка с преимущественно эндофитным инфильтрирующим ростом может быть инфильтративно-язвенным и диффузным (с ограниченным или тотальным поражением желудка — рис. 297). Кроме того, выделяют переходные формы рака желудка, когда имеется смешанный, экзоэндофитный, характер роста опухоли.

Гистологические типы рака желудка разнообразны: 1) аденокарцинома (дифференцированная — рис. 298 и малодифференцированная); 2) недифференцированный рак, представленный скирром (рис. 299) или перстневидноклеточным (слизистым) раком (см. рис. 195); 3) плоскоклеточный (эпидермоидный) рак, встречающийся редко; 4) смешанный, железисто-плоскоклеточный рак (аденоканкроид), который также крайне редок.

В раковой опухоли желудка часты вторичные некротические и воспалительные изменения, с которыми связаны кровотечение, перфорация, развитие

Рис. 297. Диффузный рак желудка с эрозиями в слизистой оболочке (а) и прорастанием ее опухолью (б).

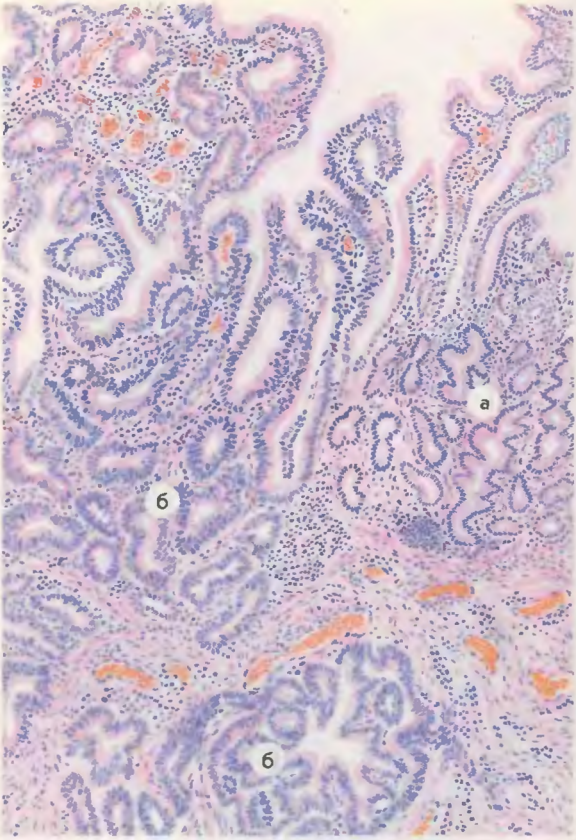

Рис. 298. Аденокарцинома желудка.

а — нормальные железы слизистой оболочки; б — железы опухоли, прорастающие стенку желудка. Окраска гематоксилином и эозином.

⟶

Рис. 299. Скирр желудка. Среди грубоволокнистой соединительной ткани в слизистой оболочке и подслизистом слое видны группы мелких раковых клеток (а). Окраска гематоксилином и эозином.

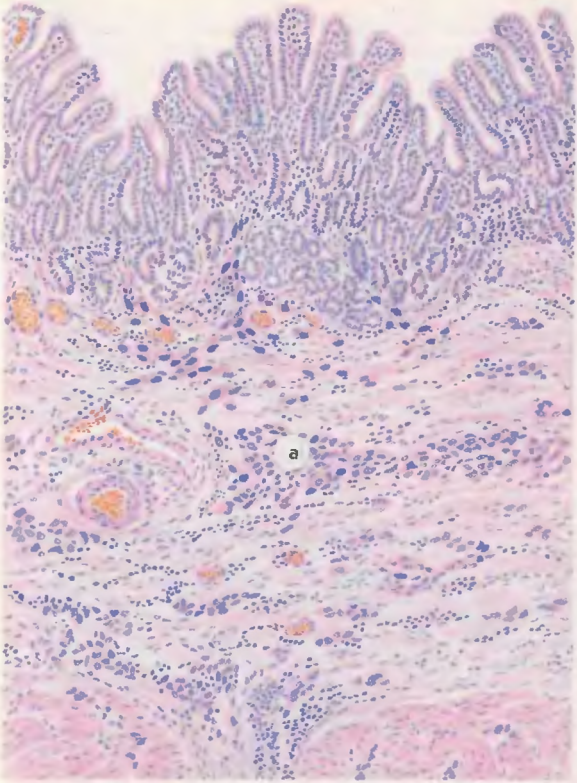

флегмоны желудка. Рак желудка дает как лимфогенные ортоградные и ретроградные (вирховские, шницлеровские, крукенберговские), так и гематогенные метастазы, из которых наиболее часты метастазы в печень, легкие, поджелудочную железу, надпочечники.

АППЕНДИЦИТ

Аппендицит — воспаление червеобразного отростка слепой кишки, проявляющееся характерным клиническим синдромом.

Течение аппендицита может быть как острым, так и хроническим. Среди морфологических форм острого аппендицита выделяют: 1) простой; 2) поверхностный; 3) деструктивный, который может быть флегмонозным, апостематозным (гнойничковым), флегмонозно-язвенным (рис. 300) и гангренозным. Эти формы отражают фазы воспалительного процесса в отростке.

С разлитым гнойным воспалением и деструкцией стенки аппендикса связано развитие таких осложнений, как перфорация стенки и перитонит, эмпиема и самоампутация отростка, периаппендицит и перитифлит, гнойный тромбофлебит сосудов брыжейки и ветвей воротной вены, пилефлебитические абсцессы печени.

Хроническое течение аппендицита приводит к облитерации просвета отростка, развитию водянки или мукоцеле.

РАК ТОЛСТОЙ КИШКИ

Чаще встречается рак прямой кишки, реже — сигмовидной и слепой.

В зависимости от характера роста различают клинико-анатомические формы: 1) экзофитного рака: полипозный (рис. 301 а, б), фунгозный, иногда с поверхностным изъязвлением (рис. 301, в); 2) эндофитного рака — язвенный рак; 3) диффузного рака — циркулярный рак (рис. 301, г).

Гистологически рак толстой кишки представлен аденокарциномой (чаще дифференцированной — см. рис. 193, 298) и недифференцированным раком — перстневидно-клеточным (слизистым — см. рис. 195) или солидным (см. рис. 181). Растет раковая опухоль толстой кишки медленно, метастазирует, как правило, поздно.

ГЕПАТОЗ

Гепатоз — заболевание печени, характеризующееся дистрофией или некрозом гепатоцитов; может быть как наследственным, так и приобретенным.

Наследственные гепатозы развиваются в связи с нарушениями обмена жиров (липоидозы), углеводов

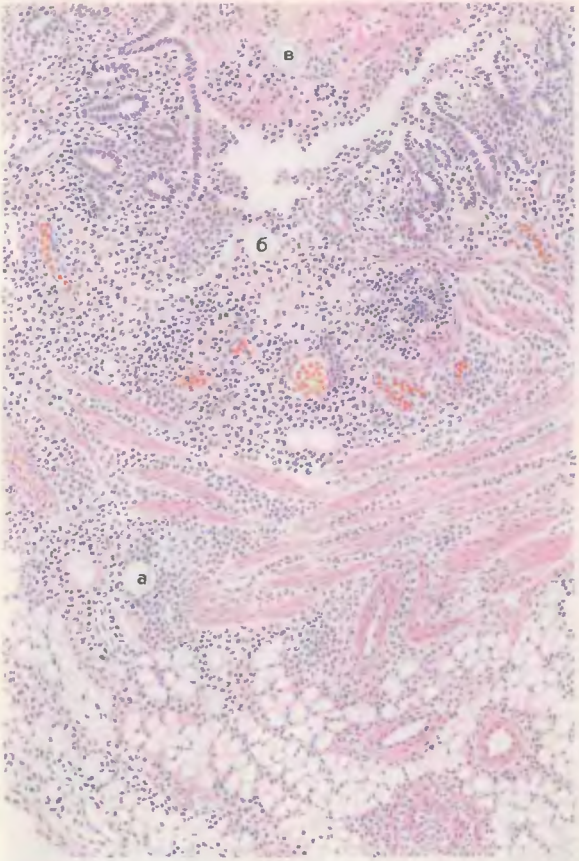

Рис. 300. Флегмонозно-язвенный аппендицит. Все слои стенки червеобразного отростка резко отечны и инфильтрированы полиморфно-ядерными лейкоцитами (а); виден участок разрушенной слизистой оболочки — язва (б); в просвете отростка гной (в). Окраска гематоксилином и эозином.

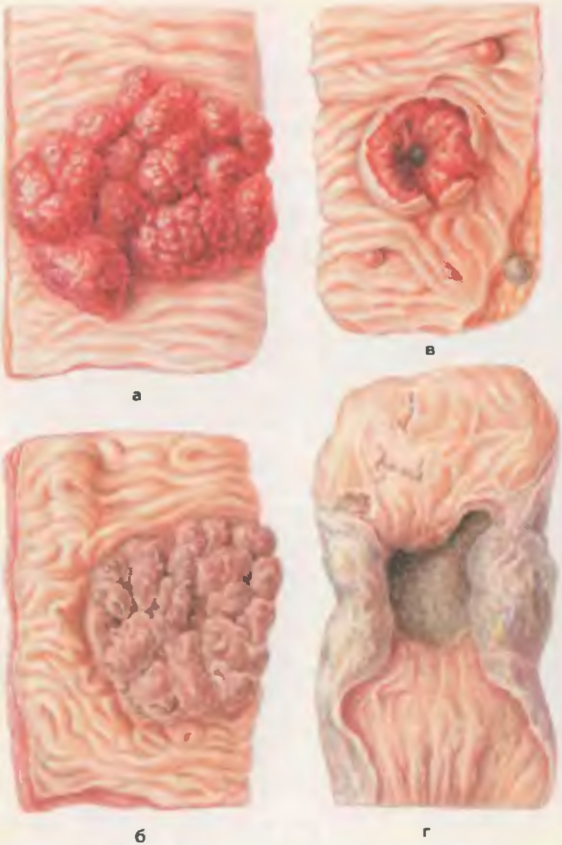

Рис. 301. Рак прямой кишки.

а — полипозный; б — полипозный с выраженными вторичными изменениями (некроз, воспаление); в — фунгозный с изъязвлением; г — циркулярный.

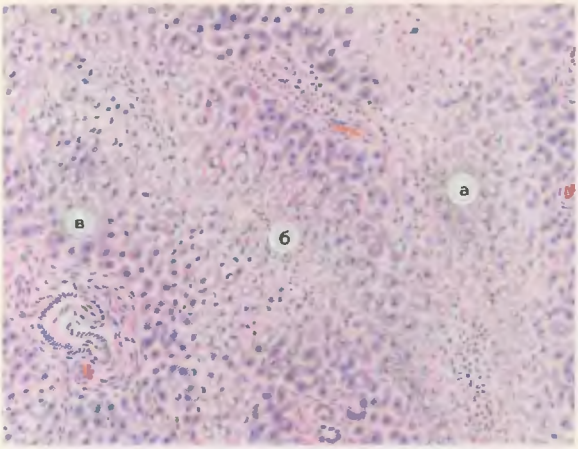

Рис. 302. Токсическая дистрофия печени (стадия желтой дистрофии).

а — жировой детрит в центре долек на месте погибших печеночных клеток; б — коллабированная ретикулярная строма инфильтрирована лейкоцитами; в — печеночные клетки периферии долек в состоянии жировой дистрофии. Окраска гематоксилином и эозином.

(гликогенозы — см. рис. 18), пигментов (наследственный пигментный гепатоз), минералов (гемохроматоз — см. рис. 43, гепатоцеребральная дистрофия). Многие из наследственных гепатозов относятся к гезаурисмозам (*см.*) и заканчиваются циррозом печени.

Приобретенные гепатозы могут быть острыми или хроническими. Примером острого гепатоза является токсическая дистрофия печени, хронического гепатоза — жировой гепатоз.

Токсическая дистрофия печени — острое (редко хроническое) заболевание, в основе которого лежит прогрессирующий массивный некроз печени, обусловливающий острую печеночную недостаточность. Микроскопически определяется смена некроза и аутолиза гепатоцитов центров долек (стадия желтой дистрофии — рис. 302, 303) резорбцией жиробелкового детрита и „оголением" полнокровной стромы печени (стадия красной дистрофии). Печень при этом резко уменьшается в объеме.

Жировой гепатоз (жировая дистрофия,

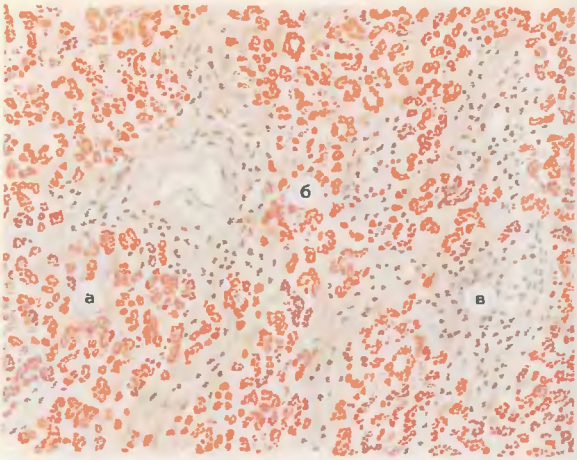

Рис. 303. Токсическая дистрофия печени (стадия желтой дистрофии). Жировые капли и включения видны в центре долек (а). Гепатоциты периферических отделов дольки также содержат липиды (б). В строме много содержащих жир лейкоцитов (в). Окраска суданом III.

стеатоз печени) — хроническое заболевание печени, связанное с накоплением жира (триглицеридов) в гепатоцитах (см. рис. 13, 14).

ГЕПАТИТ

Гепатит — заболевание печени, в основе которого лежит ее воспаление, проявляющееся как в дистрофии и некрозе гепатоцитов, так и в клеточной инфильтрации стромы.

Как самостоятельное заболевание гепатит (первичный гепатит) возникает в связи с воздействием вируса (вирусный гепатит), алкоголя (алкогольный гепатит) или лекарств (медикаментозный, лекарственный гепатит).

Вирусный гепатит (болезнь Боткина), вызываемый вирусами А, В или „ни А, ни В", может иметь как острое, так и хроническое течение. Острый вирусный гепатит представлен несколькими клинико-морфологическими формами,

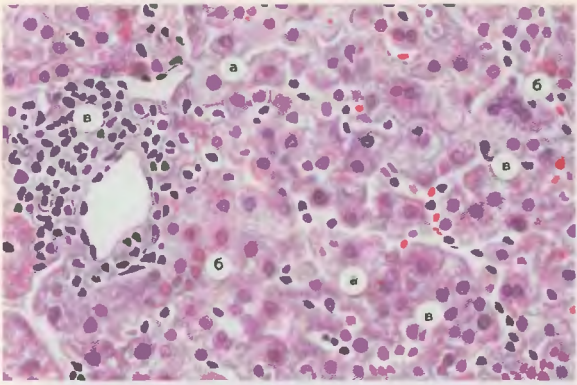

Рис. 304. Острый вирусный гепатит. Гидропическая дистрофия и некроз гепатоцитов (а), тельца Каунсилмена (б), гистиолимфоцитарная инфильтрация портального тракта и внутридольковой стромы (в). Окраска гематоксилином и эозином.

Рис. 305. Хронический вирусный активный гепатит.

А — лимфогистиоцитарный инфильтрат портального тракта проникает в дольку печени и разрушает гепатоциты; возникают так называемые ступенчатые некрозы (показано стрелками). Окраска гематоксилином и эозином. Б — в ядрах гепатоцитов, сохранившихся среди клеток инфильтрата, фиксирован HBcAg вируса гепатита В (показано стрелками). Иммунолюминесценция с сывороткой против HBcAg.

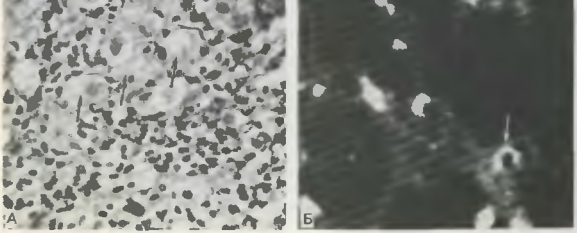

Рис. 306. Хронический вирусный активный гепатит. Тесный контакт лимфоцита-киллера (Л) с гепатоцитом (Геп), в котором отмечается деструкция органелл. ЗРЭ — звездчатый ретикулоэндотелиоцит. × 17000.

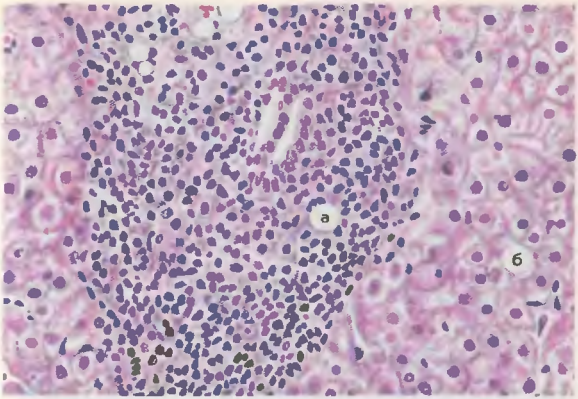

Рис. 307. Хронический вирусный персистирующий гепатит. В портальном тракте инфильтрат из лимфоцитов, гистиоцитов и плазматических клеток (а). Пограничная пластинка печеночных долек сохранна, зернистая дистрофия гепатоцитов (б). Окраска гематоксилином и эозином.

из которых наиболее типична циклическая желтушная форма. Печень при этом становится увеличенной, плотной и красной („большая красная печень"). Микроскопически, помимо дистрофических и некротических изменений гепатоцитов (ацидофильная, гидропическая — см. рис. 8, баллонная дистрофия, коагуляционный некроз), выявляются характерные тельца Каунсилмена, выражены холестаз, реакция макрофагов, гистиолимфоцитарная инфильтрация стромы (рис. 304). Хронический вирусный гепатит имеет морфологию активного гепатита, при котором выражена деструкция гепатоцитов, содержащих HBsAg и HBcAg, иммунными лимфоцитами и макрофагами (деструктивный гепатит — рис. 305, 306), или персистирующего гепатита (рис. 307), когда эта деструкция отсутствует. Нередко финалом вирусного хронического гепатита является цирроз печени.

Алкогольный гепатит, развивающийся при хронической алкогольной интоксикации, бывает как острым, так и хроническим. При остром алкогольном гепатите печень выглядит плотной и бледной. Микроскопически характерны стеатоз, инфильтрация зон некроза гепатоцитов

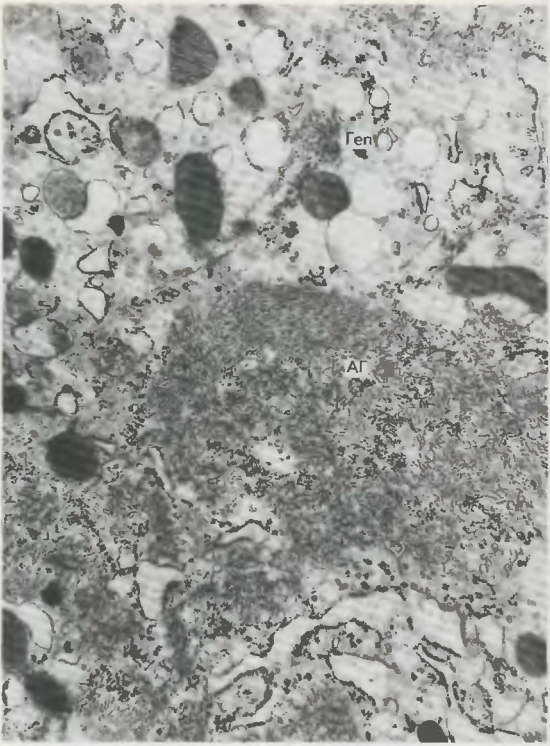

Рис. 308. Острый алкогольный гепатит, алкогольный гиалин (тельце Маллори). В цитоплазме гепатоцита (Геп) — скопления беспорядочно и параллельно ориентированных фибрилл алкогольного гиалина (АГ). × 25500.

полиморфно-ядерными лейкоцитами, наличие алкогольного гиалина (телец Маллори — рис. 308). Хронический алкогольный гепатит чаще проявляется в виде персистирующего; активный гепатит редок. Алкогольный гепатит ведет к циррозу печени как при час-

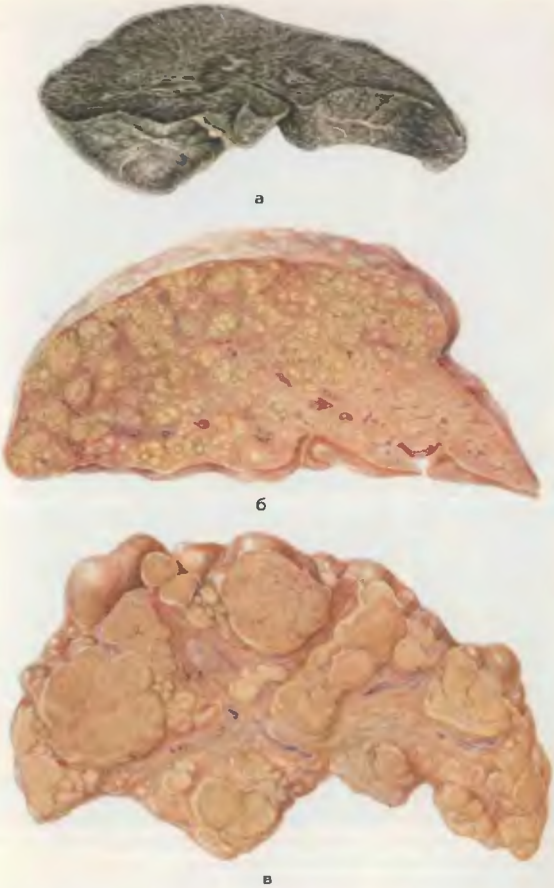

Рис. 309. Цирроз печени.

а — билиарный вторичный (при атрезии внепеченочных желчных путей); б — мелкоузловой (портальный); в — крупноузловой (постнекротический).

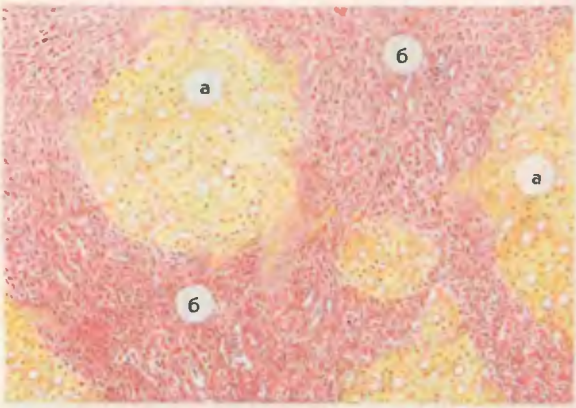

Рис. 310. Постнекротический цирроз печени.

а — узлы-регенераты (ложные дольки) различной величины; б — широкие поля соединительной ткани с несколькими триадами. Окраска пикрофуксином по Ван-Гизону.

тых повторных атаках острого, так и при длительном течении персистирующего гепатита.

Лекарственный гепатит может быть как острым, так и хроническим персистирующим, редко активным.

ЦИРРОЗ ПЕЧЕНИ

Цирроз печени — хроническое заболевание, для которого характерна нарастающая печеночная недостаточность в связи с рубцовым сморщиванием и перестройкой этого органа. Печень становится плотной, бугристой, обычно уменьшается в размерах. В зависимости от величины и характера узлов различают мелкоузловой, крупноузловой и смешанный (мелко-крупноузловой) цирроз (рис. 309, б, в). Узлы-регенераты могут захватывать фрагменты одной дольки (монолобулярный цирроз — см. рис. 312, 313) или нескольких долек (мультилобулярный цирроз).

На основании особенностей морфогенеза выделяют постнекротический, портальный (септальный), билиарный и смешанный циррозы. При постнекротическом циррозе ведущими морфогенетическими признаками являются некроз

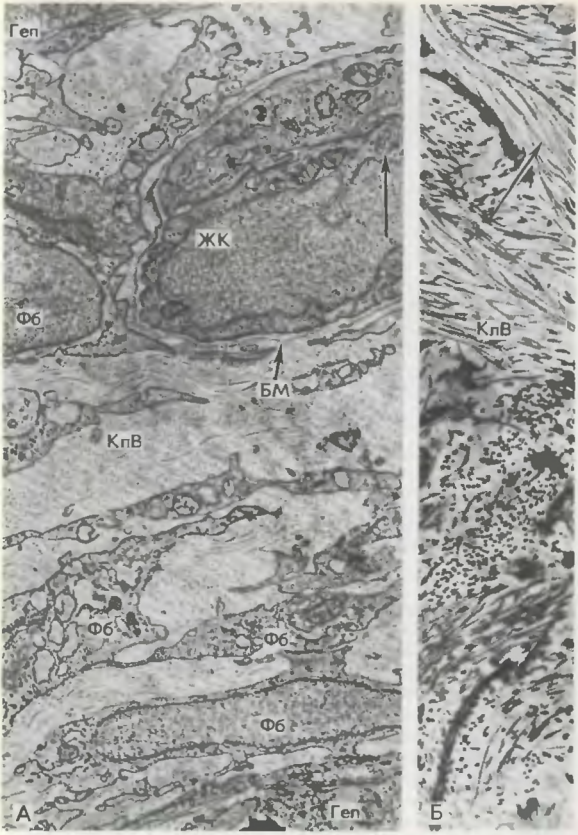

Рис. 311. Постнекротический цирроз печени.

А — в расширенном синусоиде между гепатоцитами (Геп) и вблизи желчного капилляра (ЖК) видны разрастания фибробластов (Фб) и пучки коллагеновых волокон (КлВ). Фибриллы новообразованных коллагеновых волокон находятся в тесном контакте с гепатоцитами и базальной мембраной (БМ) желчного капилляра, просвет которого сужен (показано стрелкой) пролиферирующими клетками. × 14 250 (по Штенеру); Б — фибриллы переплетающихся коллагеновых волокон (КлВ) в расширенном синусоиде (показано стрелкой). × 20 250 (по Штенгеру).

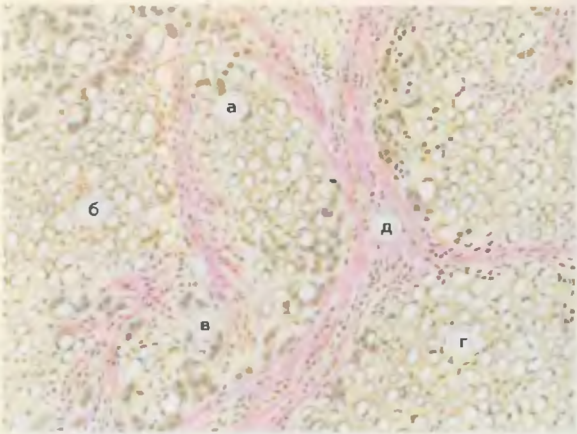

Рис. 312. Портальный цирроз печени. Основная масса печеночных клеток в состоянии крупнокапельной жировой дистрофии (а) и некроза (б). Встречаются крупные печеночные клетки с несколькими ядрами — регенераторные симпласты (в). Строение печеночных долек нарушено (г), они разъединены и окружены прослойками соединительной ткани (д). Окраска пикрофуксином по Ван-Гизону.

паренхимы и коллапс ретикулярной стромы в участках некроза (цирроз после коллапса), что обусловливает последующее развитие склероза, образование узлов-регенератов и глубокую перестройку ткани печени (рис. 310, 311) При портальном (септальном) циррозе узловатая гиперплазия и перестройка печеночной ткани определяются разрастанием фиброзных септ (септальный цирроз) по ходу портальных трактов, расщепляющих дольки; при этом ведущими являются не некротические, а дистрофические изменения гепатоцитов (рис. 312—314). При билиарном циррозе печени (см. рис. 309, а) в связи с воспалением (холангит, холангиолит) и застоем желчи (холестаз) в желчных путях возникают глубокие дистрофические изменения гепатоцитов и перидуктальный фиброз. Процессы регенераторной перестройки приближают билиарный цирроз к портальному. Смешанный цирроз печени имеет черты портального и постнекротического.

Постнекротический крупноузловой цирроз печени (см. рис.

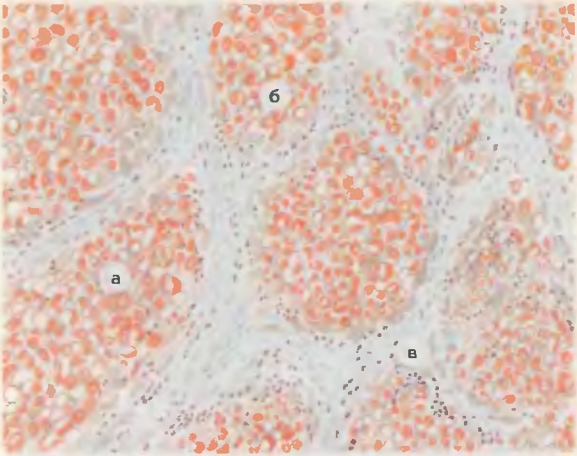

Рис. 313. Портальный цирроз печени. В печеночных клетках выявляются оранжево-красные капли жира (а); отдельные клетки в состоянии жирового распада (б). В соединительнотканных прослойках много нагруженных жиром лейкоцитов (в). Окраска суданом III.

309, в) возникает обычно после вирусного гепатита тяжелого течения или токсической дистрофии печени, портальный мелкоузловой цирроз (см. рис. 309, б) завершает чаще хронический персистирующий гепатит вирусной или алкогольной природы. Билиарный цирроз, в основе которого лежит деструктивный холангит, называют первичным, а при обструкции внепеченочных желчных путей — вторичным (см. рис. 309, а).

БОЛЕЗНИ ПОЧЕК

Руководствуясь структурно-функциональным принципом, выделяют две основные группы заболеваний почек (нефропатий) — гломерулопатии и тубулопатии. К **гломерулопатиям** (первичное и преимущественное поражение почечных клубочков) относят такие приобретенные заболевания, как гломерулонефрит, идиопатический нефротический синдром (липоидный нефроз), амилоидоз почек (см. рис. 37, 38), диабетичес-

Рис. 314. Портальный цирроз печени. Печеночные клетки (Геп) содержат многочисленные жировые капли (Л). Фибробласты (Фб) и пучки коллагеновых волокон (КлВ) в перисинусоидальном пространстве Диссе (ПсП). Синусоиды (Сд) сдавлены. Эн — эндотелий. × 6000 (по Давиду).

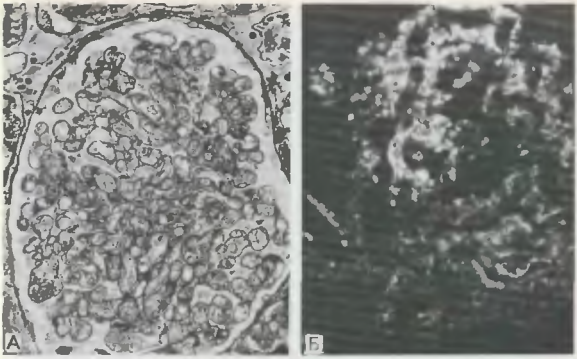

Рис. 315. Острый интракапиллярный продуктивный гломерулонефрит (биоптат почки).

А — инфильтрация клубочков полиморфно-ядерными лейкоцитами, пролиферация мезангиальных и эндотелиальных клеток. Полутонкий срез. Окраска метиленовым голубым, азуром II и фуксином. Б — гранулярное свечение IgG иммунных комплексов в стенке капилляров клубочков. Иммуногистохимический метод.

кий гломерулосклероз (см. рис. 339, 340), и н а с л е д с т в е н н ы е — наследственный нефрит с глухотой (болезнь Альпорта), наследственный нефротический синдром, формы наследственного (семейного) нефропатического амилоидоза. Среди **тубулопатий** (первичное и ведущее поражение почечных канальцев) различают п р и о б р е т е н н ы е — некротический нефроз (острая почечная недостаточность), „миеломная почка" и „подагрическая почка", и н а с л е д с т в е н н ы е — канальцевые энзимопатии. Особую группу составляют опухоли почек, а среди них рак почки (см. рис. 200).

Из всего разнообразия заболеваний почек будут рассмотрены гломерулонефрит, идиопатический нефротический синдром (липоидный нефроз) и некротический нефроз (острая почечная недостаточность).

ГЛОМЕРУЛОНЕФРИТ

Гломерулонефрит — заболевание инфекционно-аллергической или неустановленной природы, в основе которого лежит двустороннее диффузное или очаговое воспаление клубочков почек с характерными почечными и внепочечными симптомами. Он может иметь острое, подострое и хроническое течение.

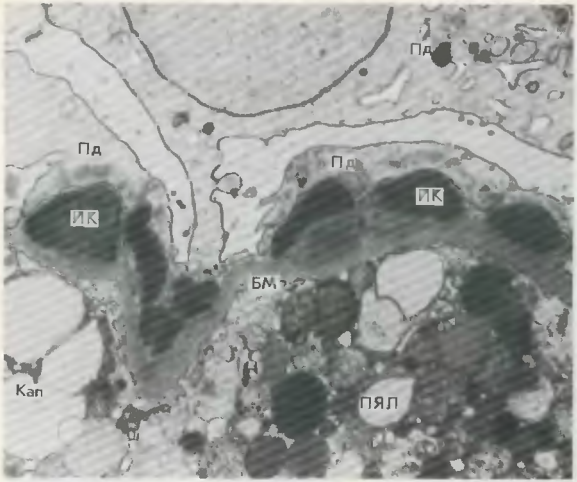

Рис. 316. Острый интракапиллярный продуктивный гломерулонефрит (биоптат почки). На эпителиальной поверхности базальной мембраны (БМ) гломерулярного фильтра отложения электронно-плотного материала иммунных комплексов (ИК) в виде „горбов", прикрытых отростками подоцитов (Пд). В просвете капилляра (Кап) распадающийся полиморфно-ядерный лейкоцит (ПЯЛ). × 18000.

При остром гломерулонефрите почки увеличены, бледные, корковое вещество на поверхности с мелким красным или сероватым крапом. Гистологически в большинстве случаев выявляется иммунокомплексный интракапиллярный (эндокапиллярный) пролиферативный гломерулонефрит (рис. 315, 316), который в своем развитии проходит экссудативную, экссудативно-пролиферативную и пролиферативную фазы. Редко встречаются экстракапиллярная геморрагическая (см. рис. 110) и некротическая формы.

При подостром гломерулонефрите с быстрым прогрессированием (быстро прогрессирующий гломерулонефрит) и летальным исходом в течение недель или месяцев (злокачественный гломерулонефрит) почки большие, желто-серые с множественными мелки-

Рис. 317. Подострый (быстро прогрессирующий) гломерулонефрит. „Большая пестрая почка".

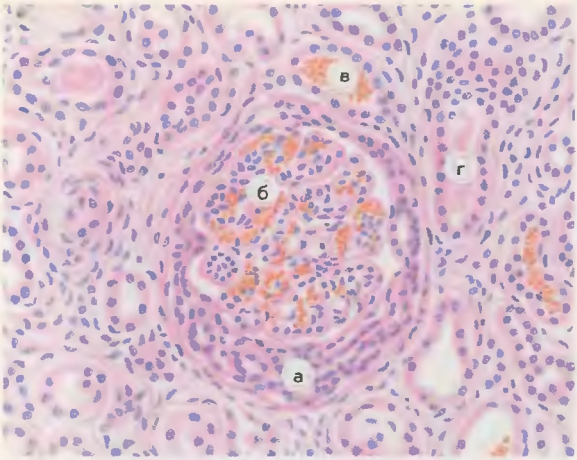

Рис. 318. Экстракапиллярный продуктивный гломерулонефрит (гломерулонефрит с полулуниями). В полости клубочковой капсулы полулуние из пролиферирующих подоцитов и нефротелия (а). Капилляры клубочка полнокровны (б); в просвете отдельных канальцев эритроциты (в) и цилиндры (г). Окраска гематоксилином и эозином.

ми геморрагиями („большая пестрая почка" — рис. 317). Микроскопическая картина характерна: экстракапиллярный продуктивный гломерулонефрит, или гломерулонефрит с полулуниями (рис. 318), развитие которого связано с воздействием иммунных комплексов или антител (см. рис. 134).

Хронический гломерулонефрит, который, как и острый, является иммунокомплексным, представлен следующими основными гистологическими типами (формами): 1) мембранозный гломерулонефрит (рис. 319), при котором происходит своеобразная фибропластическая трансформация базальной мембраны капилляров клубочков (мембранозная трансформация — рис. 320); 2) мезангиопролиферативный (рис. 321), в основе которого лежит пролиферация мезангиоцитов (рис. 322); 3) мезангиокапиллярный (рис. 323), характеризующийся не только пролиферацией мезангиальных клеток, но и резким повреждением гломерулярного фильтра (рис. 324); 4) фибропластический

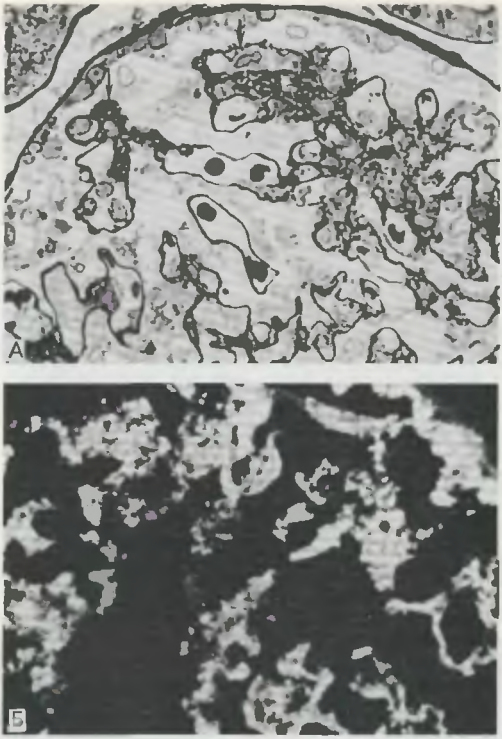

Рис. 319. Мембранозный гломерулонефрит (биоптат почки).

А — неравномерное утолщение базальной мембраны капилляров с участками в виде пунктирной линии и с „шипиками" (показано стрелками). Полутонкий срез, импрегнация серебром по Джонсу — Моури. Б — гранулярное свечение IgG иммунных комплексов в стенке капилляра клубочка. Иммуногистохимический метод.

(склерозирующий) гломерулонефрит, завершающийся склеротическими изменениями клубочков при большинстве гистологических типов гломерулонефрита (рис. 325).

В финале хронического гломерулонефрита развивается вто-

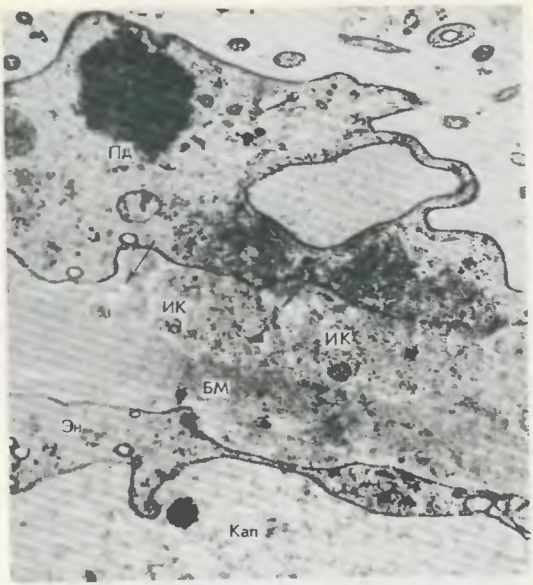
ПД
ИК
ИК
БМ
Эн
Кап

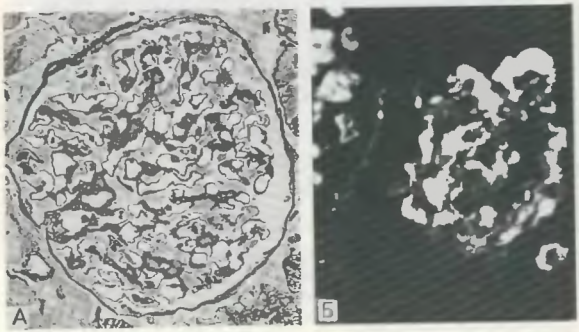
А
Б

Рис. 322. Мезангиопролиферативный гломерулонефрит (биоптат почки). Мезангиоцит (МезК) вблизи отложений иммунных комплексов (ИК) в мезангии клубочка. БМ — базальная мембрана. Пд — подоцит. × 18000.

←

Рис. 320. Мембранозный гломерулонефрит (биоптат почки). На эпителиальной стороне базальной мембраны (БМ) гломерулярного фильтра отложения зернистого материала иммунных комплексов (ИК). Они отделены друг от друга выростами базальной мембраны — „шипики" (показано стрелками). Снаружи к базальной мембране прилежит большой отросток подоцита (Пд), малые отростки отсутствуют. Эн — эндотелий. Кап — просвет капилляра. × 30000.

Рис. 321. Мезангиопролиферативный гломерулонефрит (биоптат почки).

А — пролиферация мезангиоцитов, расширение мезангия, очаговое утолщение базальных мембран капилляров клубочка. Полутонкий срез, окраска метиленовым голубым, азуром II и фуксином. Б — комковатое свечение IgA иммунных комплексов в клубочке. Иммунногистохимический метод.

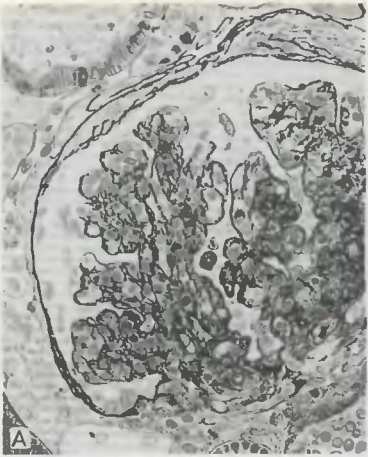
A


B

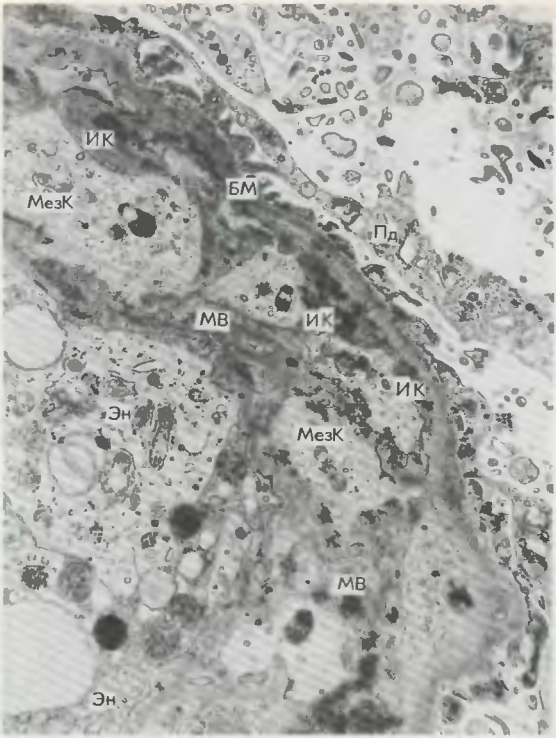

Рис. 324. Мезангиокапиллярный гломерулонефрит (биоптат почки). Удвоение стенки капилляра в результате интерпозиции мезангия. На эндотелиальной стороне базальной мембраны (БМ) отложения иммунных комплексов (ИК). В цитоплазме мезангиоцитов (МезК), эндотелиоцитов (Эн) вакуоли с электронно-плотным содержимым. МВ — мембраноподобное вещество. Пд — подоцит. × 15000.

←—

Рис. 323. Мезангиокапиллярный гломерулонефрит (биоптат почки).

А — выраженная пролиферация мезангиоцитов, диффузное утолщение и расщепление базальных мембран капилляров клубочка. Полутонкий срез, импрегнация серебром по Джонсу — Моури. Б — свечение IgG иммунных комплексов в клубочке в виде гранул и полос. Иммуногистохимический метод

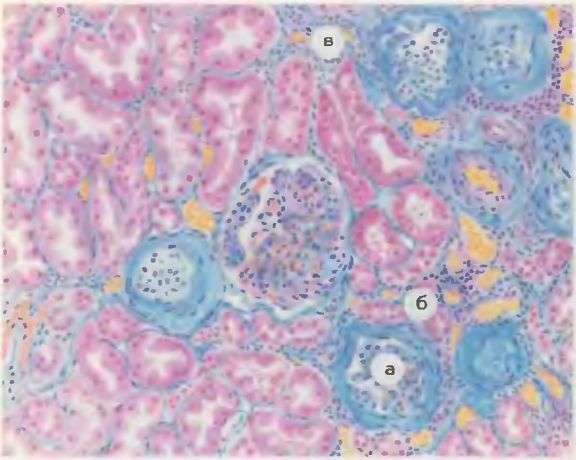

Рис. 325. Хронический фибропластический (склерозирующий) гломерулонефрит с исходом в нефросклероз.

а — рубцующиеся клубочки; б — атрофичные канальцы; в — прослойки фиброзной соединительной ткани. Окраска по Массону.

ричное (нефритическое) сморщивание почек (нефросклероз), проявляющееся хронической почечной недостаточностью. Внешне почки подобны таковым при первичном их сморщивании (см. рис. 256, в), однако гистологическое исследование позволяет провести дифференциальную диагностику.

ИДИОПАТИЧЕСКИЙ НЕФРОТИЧЕСКИЙ СИНДРОМ (ЛИПОИДНЫЙ НЕФРОЗ)

При **идиопатическом нефротическом синдроме,** или **липоидном нефрозе,** который чаще встречается у детей, происходит резкое увеличение почек, они становятся дряблыми, желто-белыми или бело-серыми („большие белые почки"). Светооптическое исследование не позволяет обнаружить в клубочках изменения, выявляемые лишь при электронно-микроскопическом исследовании в виде потери подоцитами их малых отростков (минимальные изменения, или „болезнь малых отростков подоцитов" — рис. 326). В финале липоидного нефроза развивается сморщивание почек (нефросклероз).

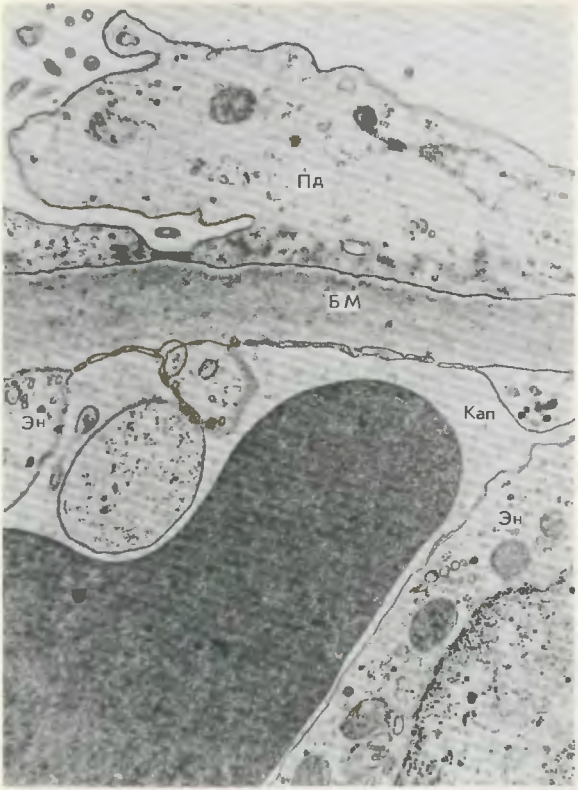

Рис. 326. Минимальные изменения („болезнь малых отростков подоцитов") при липоидном нефрозе. Базальная мембрана (БМ) капилляра клубочка равномерной толщины, сформирована правильно. У прилежащего к ней подоцита (Пд) малые отростки отсутствуют. Эндотелий (Эн) с множеством пиноцитозных пузырьков или вакуолями. Кап — просвет капилляра. × 34000.

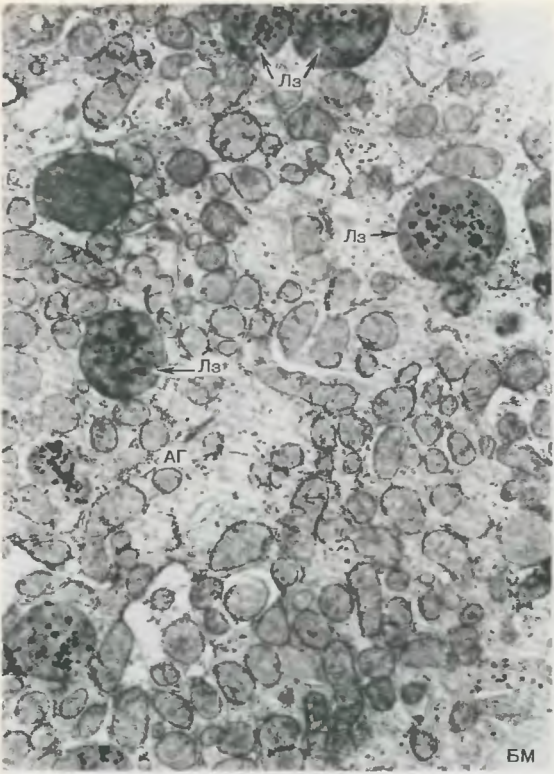

НЕКРОТИЧЕСКИЙ НЕФРОЗ

Некротический нефроз (некронефроз) морфологически характеризуется некрозом эпителия почечных канальцев, а клинически — острой почечной недостаточностью. Почки при этом увеличены, набухшие, отечные; корковый слой бледно-серый, мозговой — темно-красный; в интермедиарной зоне кровоизлияния.

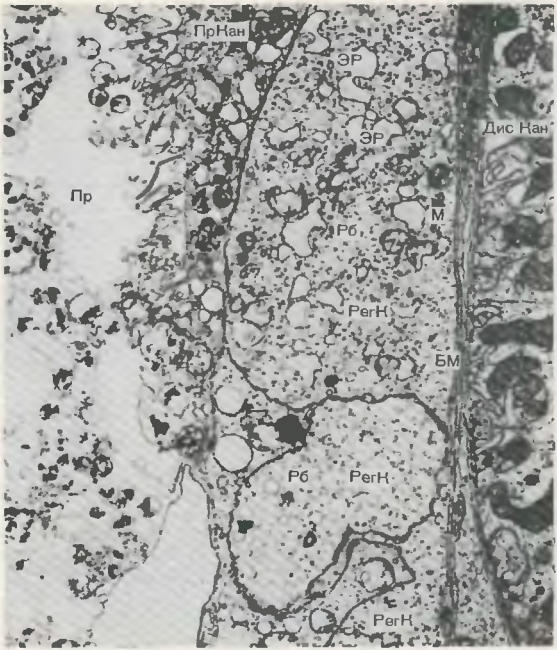

Рис. 328. Некротический нефроз, стадия восстановления диуреза. В просвете (Пр) канальца распадающаяся погибшая клетка проксимального канальца (ПрКан). На базальной мембране (БМ) канальца пластинка из регенерирующих клеток эпителия (РегК), в цитоплазме которых много рибосом (Рб), расширенных канальцев эндоплазматического ретикулума (ЭР), единичные мелкие митохондрии (М). Дис Кан — дистальный каналец. × 6600 (по Бекеру).

←—

Рис. 327. Некротический нефроз, шоковая стадия. Повышение активности кислой фосфатазы в лизосомах (Лз) эпителия проксимального канальца. АГ — пластинчатый комплекс (аппарат Гольджи). БМ — базальная мембрана. × 15000 (по Бекеру).

Циклическое течение острой почечной недостаточности позволяет различать следующие ее стадии: 1) начальную (шоковую) с выраженными дисциркуляторными изменениями в почках (ишемия коркового вещества — рис. 327, полнокровие мозгового вещества); 2) олигоанурическую, когда наиболее ярко выражены некротические изменения канальцев (см. рис. 59, 53); 3) восстановления диуреза, когда на смену некротическим изменениям приходят регенераторные (рис. 328).

ДИСГОРМОНАЛЬНЫЕ БОЛЕЗНИ ПОЛОВЫХ ОРГАНОВ И МОЛОЧНЫХ ЖЕЛЕЗ

Дисгормональные болезни половых органов и молочных желез обычно развиваются у женщин и выражаются железистой гиперплазией слизистой оболочки матки, дисгормональными гиперплазиями (дисплазиями) молочных желез и псевдоэрозией шейки матки. Это предраковые состояния.

ЖЕЛЕЗИСТАЯ ГИПЕРПЛАЗИЯ СЛИЗИСТОЙ ОБОЛОЧКИ МАТКИ

Железистая гиперплазия слизистой оболочки матки — один из видов дисгормональных гиперплазий эндометрия, при котором происходит его резкое утолщение с полипозными выростами. В связи с пролиферацией эпителия железы становятся извитыми, иногда пилообразными (см. рис. 167); нередко образуются кисты (железисто-кистозная гиперплазия), возникает перестройка эндометрия (атипическая гиперплазия, или диффузный аденоматоз).

ДИСГОРМОНАЛЬНЫЕ ГИПЕРПЛАЗИИ (ДИСПЛАЗИИ) МОЛОЧНЫХ ЖЕЛЕЗ

Выделяют нодозные и диффузные гиперплазии (дисплазии). Нодозная гиперплазия (доброкачественные опухоли) представлена фиброаденомой (интра- и периканаликулярной — см. рис. 186, 187) и листовидной фиброаденомой, которая характеризуется клеточными интраканаликулярными разрастаниями (клеточная интраканаликулярная фиброаденома) и обилием миксоматозной стромы (гигантская миксоматозная фиброаденома). К диффузным дисплазиям молочной железы, или мастопатии, относят аденоз (мазоплазию), фиброаденоматоз (рис.329), фиброзирующий аденоз и цистоаденопапиллому.

Рис. 329. Мастопатия, фиброаденоматоз.

а — пролиферация эпителия желез; б — внутрипротоковые разрастания сосочков, выстланных высоким призматическим эпителием; в — соединительная ткань. Окраска гематоксилином и эозином.

ПСЕВДОЭРОЗИЯ ШЕЙКИ МАТКИ

Псевдоэрозия, или **ложная эрозия,** шейки матки располагается у наружного маточного зева на границе многослойного плоского эпителия шейки и призматического эпителия ее канала. Ложная эрозия представлена разрастаниями высокого призматического эпителия в виде сосочков (сосочковая псевдоэрозия — рис. 330) либо разрастаниями желез (железистая псевдоэрозия). В связи с обилием кровеносных сосудов она имеет вид ярко-красного пятна, имитируя эрозию.

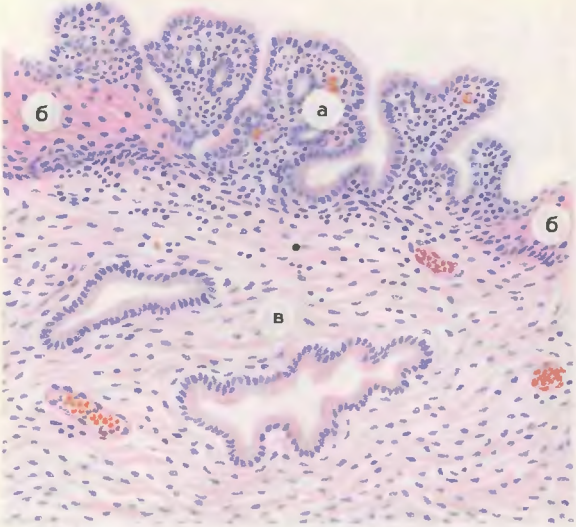

Рис. 330. Псевдоэрозия шейки матки.

а — сосочковые разрастания высокого призматического эпителия с тонкостенными кровеносными сосудами; б — многослойный плоский эпителий шейки матки; в — подлежащая ткань с железистыми структурами. Окраска гематоксилином и эозином.

БОЛЕЗНИ БЕРЕМЕННОСТИ И ПОСЛЕРОДОВОГО ПЕРИОДА

К **болезням беременности** относят эклампсию, внематочную беременность, самопроизвольный аборт, преждевременные роды и пузырный занос, а к болезням **послеродового периода** — плацентарный полип, хорионэпителиому и родовую инфекцию матки.

ЭКЛАМПСИЯ

Эклампсия — одна из разновидностей токсикозов беременности. Наиболее тяжелые изменения выражены сочетанием: генерализованной внутрисосудистой коагуляции с геморрагиями; массивных некрозов с кровоизлияниями в печени (рис. 331), что придает ей пе-

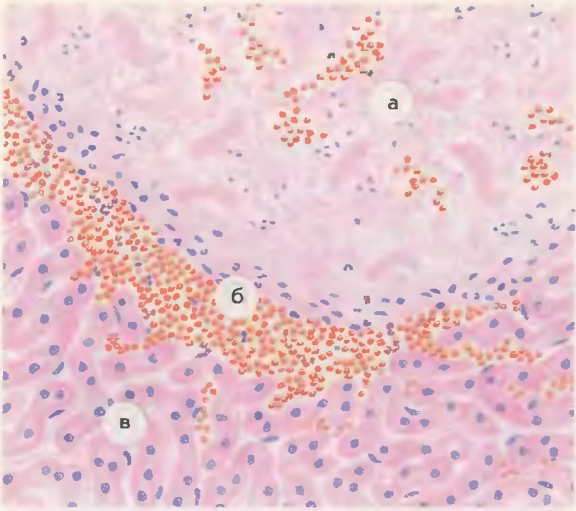

Рис. 331. Изменения печени при эклампсии. Массивные участки некроза (а) и кровоизлияний (б). Сохранившаяся ткань печени (в). Окраска гематоксилином и эозином.

острый вид; иммунокомплексного, чаще мезангиопролиферативного, гломерулонефрита (см. рис. 321, 322) с некронефрозом (см. рис. 59) и геморрагиями. Печеночно-почечная недостаточность становится одной из главных причин смерти.

ВНЕМАТОЧНАЯ БЕРЕМЕННОСТЬ

Внематочная беременность может быть трубной, яичниковой и брюшинной. При трубной беременности, которая встречается чаще других видов внематочной беременности, в слизистой оболочке трубы появляются децидуальные клетки (децидуальная реакция) и ворсины хориона (рис. 332). Врастание ворсин хориона в стенку трубы ведет к ее разрушению, разрыву и кровотечению, а при попадании плодного яйца в брюшную полость — к вторичной брюшинной беременности.

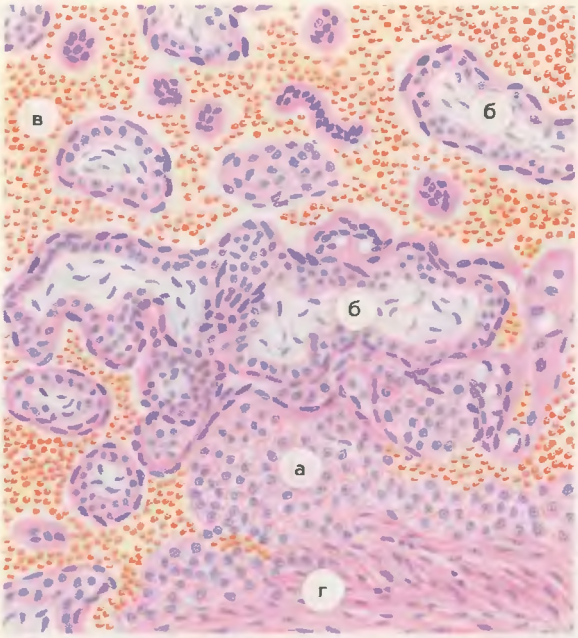

Рис. 332. Трубная беременность.

а — децидуальные клетки; б — ворсины хориона; в — кровь; г — стенка трубы. Окраска гематоксилином и эозином.

ПУЗЫРНЫЙ ЗАНОС

Пузырный занос — изменения плаценты в виде гидропического и кистозного превращения ворсин хориона с пролиферацией эпителия и синцитиальных клеток (рис. 333, 334). В результате ворсины превращаются в прозрачные пузырьковидные образования, напоминающие грозди винограда. При врастании измененных ворсин в толщу мышечного слоя матки говорят о деструирующем пузырном заносе. Пузырный занос может стать основой для развития хорионэпителиомы (см. рис. 203).

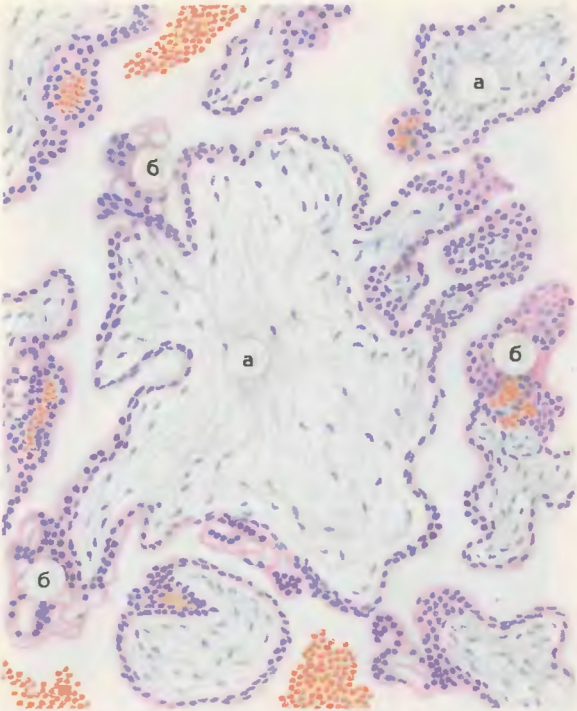

Рис. 333. Пузырный занос.

а — гидропическое превращение стромы ворсин; б — пролиферация эпителия и синцитиальных клеток. Окраска гематоксилином и эозином.

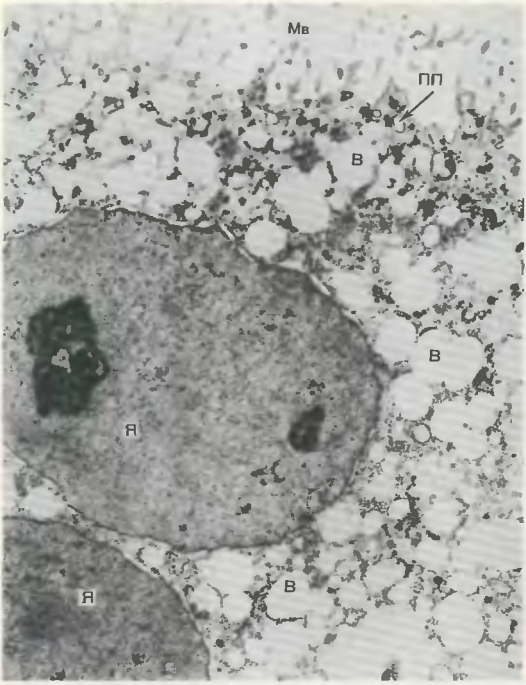

Рис. 334. Пузырный занос. Цитоплазма синцитиальной клетки заполнена вакуолями (В), в микроворсинках (Мв) много пиноцитозных пузырьков (ПП). Я — ядро. × 14 500 (по Гонзалес-Ангуло и др.).

БОЛЕЗНИ ЖЕЛЕЗ ВНУТРЕННЕЙ СЕКРЕЦИИ

Из болезней желез внутренней секреции будут рассмотрены заболевания щитовидной железы — зоб (струма) и поджелудочной железы — сахарный диабет.

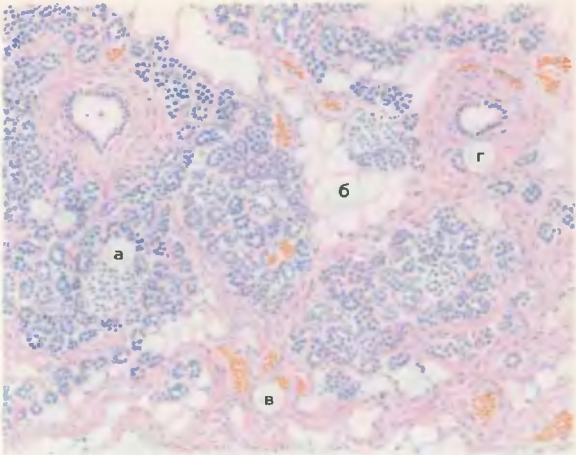

Рис. 335. Сахарный диабет, атрофия поджелудочной железы. Дольки железы с атрофичными островками Лангерганса (а) окружены разрастаниями жировой (б) и соединительной (в) ткани; резко выражен перидуктальный склероз (г). Окраска гематоксилином и эозином.

ЗОБ

Зоб (струма) — заболевание щитовидной железы, при котором происходит диффузное (диффузный зоб) или узловатое (узловатый зоб) ее увеличение. По гистологическому строению зоб бывает коллоидным (макрофолликулярным — см. рис. 20, микрофолликулярным, макро-микрофолликулярным и пролиферирующим) и паренхиматозным. Руководствуясь причиной и клинико-морфологическими особенностями, различают: 1) эндемический зоб, возникающий у лиц, проживающих в определенных местностях; 2) спорадический зоб, при котором эндемические влияния отсутствуют; 3) базедов зоб (базедова болезнь), для которого характерны определенные морфологические (сосочковая пролиферация высокого призматического эпителия фолликулов, лимфоплазмоцитарная инфильтрация стромы) и клинические (тиреотоксикоз с поражением сердца — см. рис. 160—162, печени —

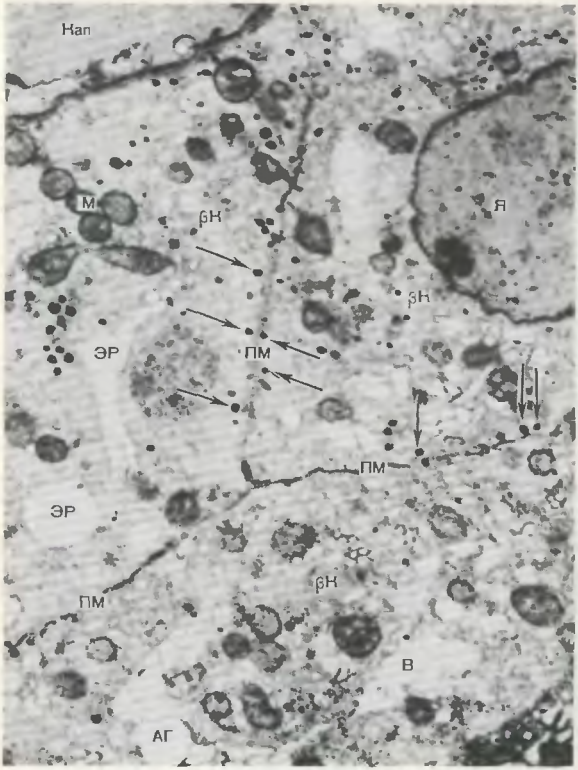

Рис. 336. Сахарный диабет, β-клетки островков поджелудочной железы (эксперимент). В цитоплазме β-клеток (βК) много вакуолей (В), канальцы эндоплазматического ретикулума (ЭР) и пластинчатый комплекс — аппарат Гольджи (АГ) растянуты, митохондрии (М) гомогенизированы. Инкреторная функция β-клеток резко понижена, инкрет-гранул мало, они видны (показаны стрелками) вблизи плазматической мембраны (ПМ). Кап — капилляр. Я — ядро. × 40000 (по Бьеркману и др.).

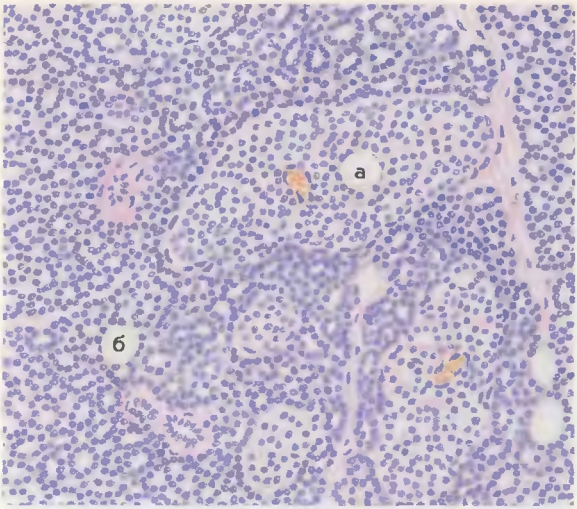

Рис. 337. Сахарный диабет, гипертрофия островков в сохранившейся части поджелудочной железы.

а — гипертрофированный островок Лангерганса; б — железы. Окраска гематоксилином и эозином.

см. рис. 309, нервной системы) проявления; 4) зоб Хашимото (лимфоматозная струма) — истинная аутоиммунная болезнь (см. рис. 137); 5) зоб Риделя, характеризующийся замещением паренхимы железы при лимфоматозной струме фиброзной тканью, в результате чего железа приобретает каменистую плотность („железный зоб").

САХАРНЫЙ ДИАБЕТ

Сахарный диабет — болезнь, в основе которой лежит инсулярная (β-клеточная) недостаточность поджелудочной железы. Изменения при сахарном диабете возникают главным образом в поджелудочной железе, печени, кровеносных сосудах и почках. Поджелудочная железа подвергается атрофии и липоматозу (рис. 335). Инкреторная функция β-клеток островков резко снижена (рис. 336), одни островки атрофичны и склерозиро-

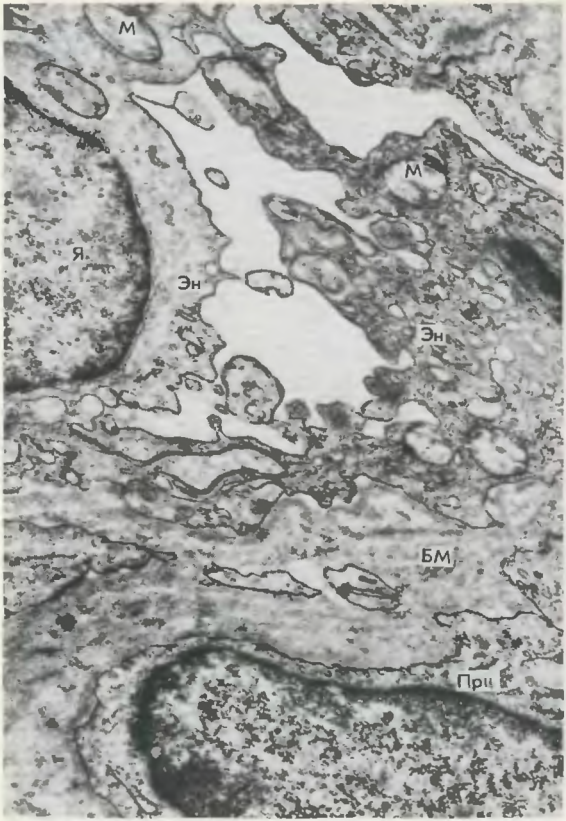

Рис. 338. Диабетическая микроангиопатия, кожа. Утолщение и уплотнение базальной мембраны (БМ) капилляра, набухание митохондрий (М) и уменьшение количества цитоплазматических выростов в эндотелии (Эн). Я — ядро эндотелиоцита. Прц — перицит. × 20000.

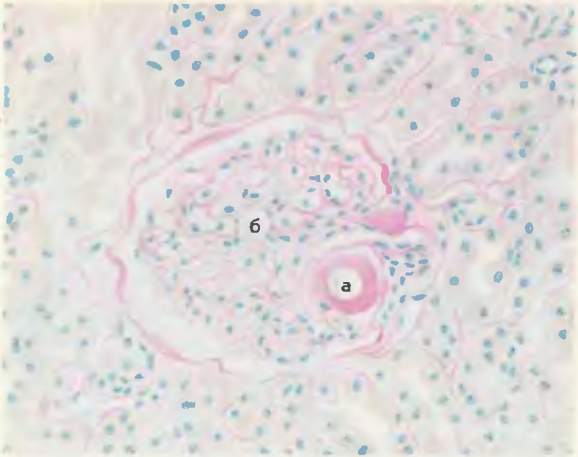

Рис. 339. Диабетический гломерулосклероз, узелковая форма. У рукоятки клубочка в мезангии скопления гиалиновых масс (а). Базальная мембрана гломерулярных капилляров двухконтурна (б). ШИК-реакция.

ваны (см. рис. 335), другие гипертрофированы (рис. 337). Развивается жировая дистрофия гепатоцитов (см. рис. 13, 14). Как реакция сосудистого русла на обменные нарушения возникает диабетическая ангиопатия. Диабетическая макроангиопатия представлена атеросклерозом артерий эластического и эластически-мышечного типа (см. рис. 250—253), а микроангиопатия — плазматическим пропитыванием стенок сосудов микроциркуляции (рис. 338), завершающимся их склерозом и гиалинозом (см. рис. 29—31). Микроангиопатия при диабете имеет генерализованный характер и наблюдается в почках, сетчатке глаз, скелетных мышцах, коже, слизистой оболочке желудочно-кишечного тракта, поджелудочной железе, головном мозге, плаценте и других органах. Наиболее ярко выражены и имеют некоторую специфику морфологические проявления диабетической микроангиопатии в почках. Они характеризуются диабетическим гломерулосклерозом, который может проявляться в виде узелковой (рис. 339, 340), диффузной или смешанной формы, а также „экссудативным компонентом" („фибриновые шапочки" и

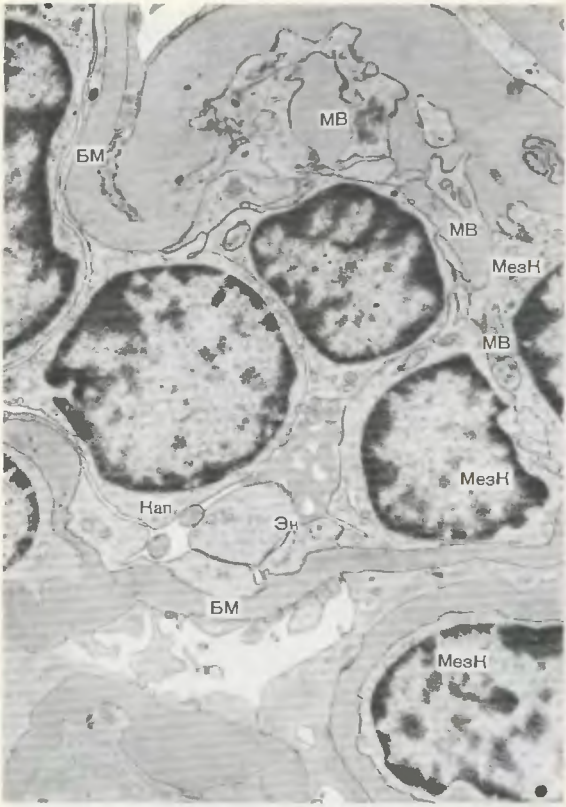

Рис. 340. Диабетический гломерулосклероз, узелковая форма. В мезангии видны отложения мембраноподобного вещества (МВ), окружающие мезангиальные клетки (МезК). Базальная мембрана (БМ) очагово утолщена. Эн — эндотелий капилляра. Кап — капилляр. × 10000.

„капсульная капля"). Клинико-морфологический синдром, в основе которого лежит диабетический гломерулосклероз, получил название синдрома Киммельстила — Уилсона.

С ангиопатией при диабете связаны такие осложнения, как гангрена конечностей (см. рис. 64), инфаркт миокарда (см. рис. 258—260), почечная недостаточность, слепота. Часто развивается гнойная инфекция (см. рис. 105, 106, 109), обостряется туберкулез (см. рис. 364, 366).

ИНФЕКЦИОННЫЕ БОЛЕЗНИ

Руководствуясь этиологическим критерием, среди инфекционных заболеваний выделяют: 1) вирусные болезни; 2) риккетсиозы; 3) болезни, вызываемые бактериями; 4) грибковые заболевания (микозы); 5) болезни, вызываемые простейшими и гельминтами.

ВИРУСНЫЕ БОЛЕЗНИ

Особенности морфологии вирусных болезней, в значительной мере определяющиеся своеобразием внутриклеточной жизни вируса (репродукция вируса), а также особенностями его химического строения, могут быть показаны на примере гриппа, полиомиелита, бешенства, цитомегалии и вирусного гепатита (рис. 304—306).

Грипп

Грипп — острое инфекционное заболевание, вызываемое группой родственных РНК-вирусов (типа А,В,С). Вместе с парагриппом, аденовирусной инфекцией и респираторно-синцитиальной инфекцией он образует группу острых вирусных респираторных инфекций.

Фиксация и репродукция вируса происходят в эпителии респираторного тракта (рис. 341), где появляются эозинофильные и базофильные включения. Виремия и токсемия проявляются системным нарушением микроциркуляции. Диссеминация возбудителя сопровождается его фиксацией и размножением не только в эпителиальных клетках слизистой оболочки дыхательных путей и больших альвеолоцитах, но и в эпителии кишечника, печени, почек, поджелудочной железы, в эндотелии сосудов микроциркуляторного русла и ганглиозных клетках головного мозга.

При легкой форме гриппа развивается катаральное воспаление слизистой оболочки носа, зева, гортани, при форме средней тяжести — ката-

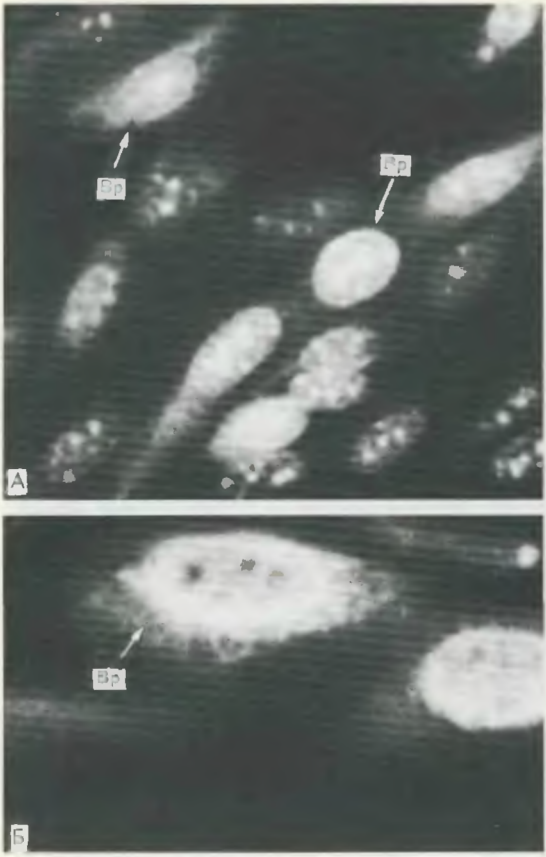

Рис. 341. Грипп. Специфическая люминесценция вируса (Вр) в ядрах (А) и перинуклеарной зоне (Б) эпителиальных клеток. Обработка люминесцирующей сывороткой против вируса гриппа. × 600 (по Нивену и др.).

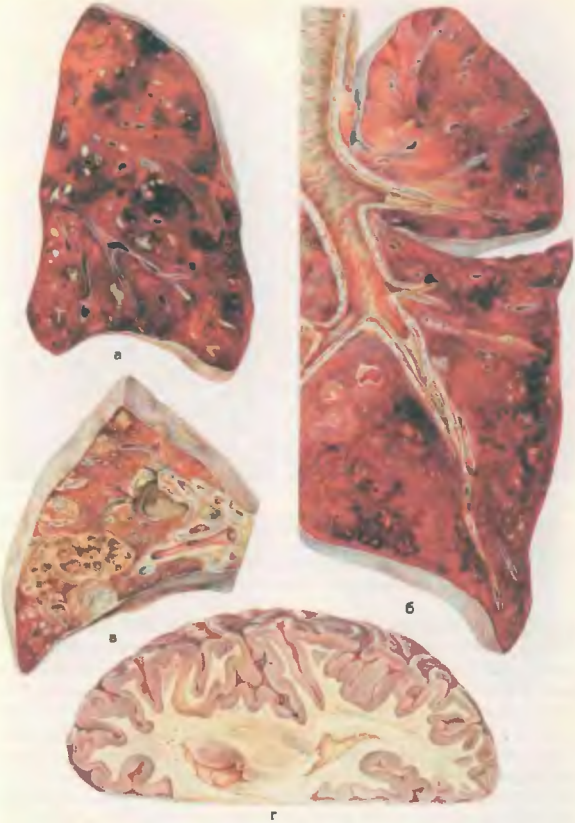

Рис. 342. Грипп.

а — очаговая геморрагическая пневмония; б — некротический трахеобронхит, фокусы геморрагической пневмонии; в — абсцедирующая пневмония; г — полнокровие вещества и оболочек головного мозга, множественные кровоизлияния.

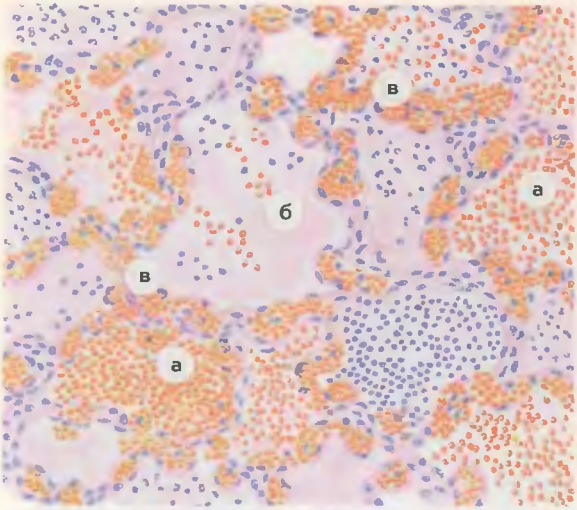

Рис. 343. Гриппозная геморрагическая пневмония. В большинстве альвеол скопления эритроцитов (а) и белковых масс (б); резкое полнокровие расширенных сосудов межальвеолярных перегородок (в). Окраска гематоксилином и эозином.

рально-геморрагический трахеобронхит и серозно-геморрагическая пневмония. При тяжелой форме гриппа фибринозно-геморрагический или некротический трахеобронхит и геморрагическая пневмония (рис. 342,а,б, 343) сочетаются с резко выраженными гемодинамическими расстройствами, кровоизлияниями в органах и тканях (рис. 342,г), поражением центральной нервной системы — гриппозный энцефалит (рис. 344). Как осложнение гриппа в легких возникают гнойно-деструктивные процессы — абсцедирующая пневмония (рис. 342,в), абсцесс легкого, бронхоэктазы (см. рис. 282).

Полиомиелит

Полиомиелит — острое инфекционное заболевание, вызываемое РНК-вирусом из семейства энтеровирусов. Фиксация и репро-

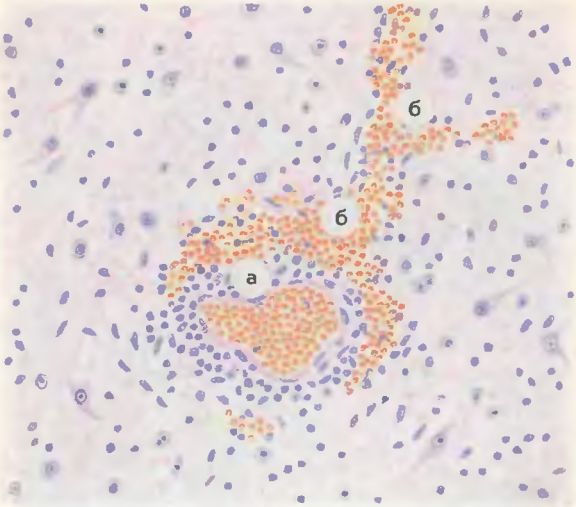

Рис. 344. Гриппозный энцефалит. Вокруг полнокровного сосуда скопления лимфоцитарных и глиальных элементов (а); множественные кровоизлияния в веществе мозга (б). Окраска гематоксилином и эозином.

дукция вируса происходят в глоточных миндалинах и лимфатическом аппарате кишечника. Затем вирус поступает в регионарные лимфатические узлы и кровь. С виремией связано поражение центральной нервной системы, прежде всего спинного мозга, двигательных нейронов передних его рогов.

В препаралитической стадии в двигательных нейронах исчезает тигроид (рис. 345), некоторые из них погибают, выражены полнокровие и отек мозга. В паралитической стадии появляются очаги размягчения серого вещества и воспалительная реакция вокруг погибших нейронов (нейронофагические узелки — рис. 346). В стадии восстановления и остаточных явлений в веществе мозга образуются кисты и глиальные рубчики, развивается невротическая атрофия скелетных (см. рис. 169) и дыхательных мышц.

Рис. 345. Полиомиелит, препаралитическая стадия. Кристаллы вируса (Вр) в лишенном рибосом эндоплазматическом ретикулуме (ЭР) аксона. Распад крист митохондрий (М). × 37600 (по Кестнеру и др.).

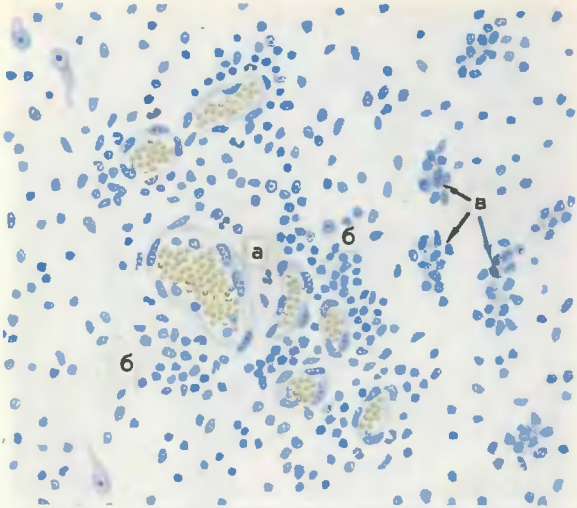

Рис. 346. Полиомиелит, паралитическая стадия.

а — полнокровные сосуды; б — периваскулярная клеточная инфильтрация; в — пролиферация глиальных элементов вокруг погибших нейронов (нейронофагические узелки). Окраска по Ниссло.

Бешенство

Бешенство — острое инфекционное заболевание из группы зоонозов, вызываемое вирусами из семейства рабдовирусов. Из места укуса вирус периневрально проникает в головной мозг. Репродукция вируса в нейроцитах ведет к их повреждению (рис. 347), в клетках появляются тельца Бабеша—Негри (рис. 348). Периваскулярно и вокруг погибших нейронов возникают скопления глиальных и лимфоидных элементов (узелки бешенства — рис. 349), что позволяет говорить об энцефалите.

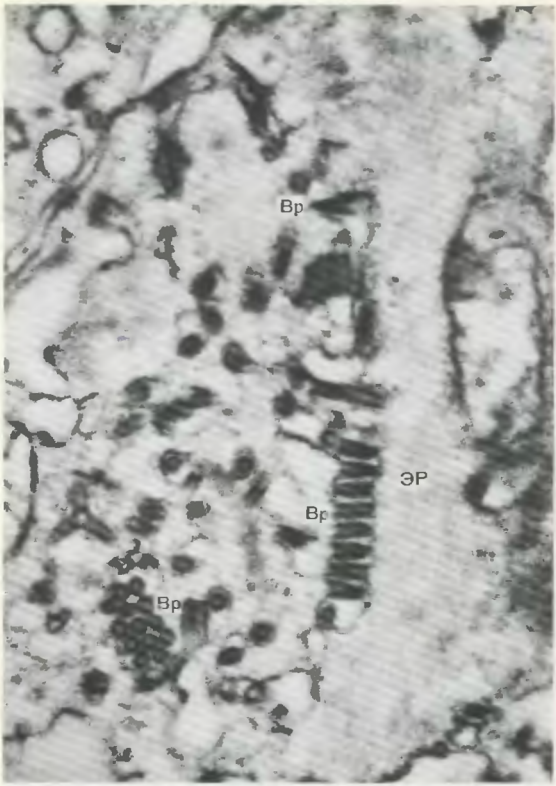

Рис. 347. Бешенство. Частицы вируса (Вр) в участках вакуолизации и разрушения эндоплазматического ретикулума (ЭР) нервной клетки. × 29 400 (по Девису и др.).

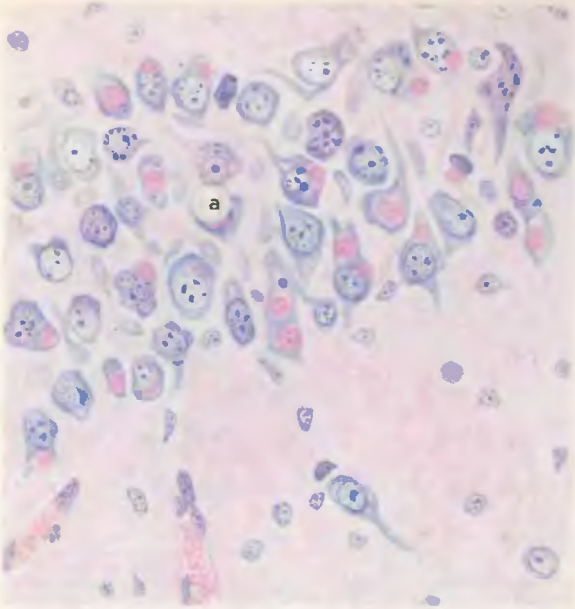

Рис. 348. Бешенство, тельца Бабеша — Негри. В нервных клетках аммонова рога видны характерные тельца Бабеша — Негри (а). Окраска по Нохту — Максимову.

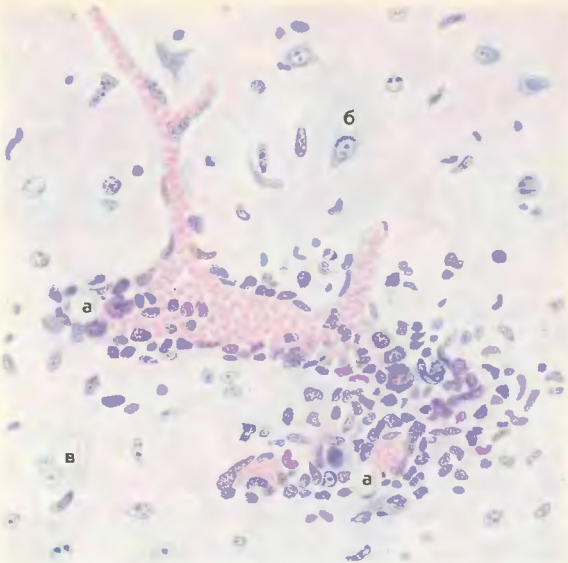

Рис. 349. Энцефалит при бешенстве. Периваскулярно — скопления глиальных и лимфоидных элементов вокруг погибших нервных клеток — узелки бешенства (а). Нейроциты (б) и глиальные клетки (в) вне очагов поражения. Окраска азуром и эозином по Нохту — Максимову.

Цитомегалия

Цитомегалия — инфекционное заболевание, вызываемое ДНК-вирусом из семейства вирусов герпеса. Поражаются эпителиальные клетки преимущественно слюнных желез (локализованная форма) или многих органов и тканей (генерализованная форма). Репродукция вируса в эпителиоцитах ведет к резкому их увеличению, появлению гигантских клеток — цитомегалов, в которых обнаруживают ядерные и цитоплазматические включения. Ядерное включение содержит РНК и ДНК, округлое, базофильное, окружено зоной просветления. Цитоплазматические включения представлены нейтральными гликозаминогликанами; они мелкие, базофильные, обнаруживаются у одного из полюсов клетки. Цитомегалы имеют вид „совиного глаза" (рис. 350).

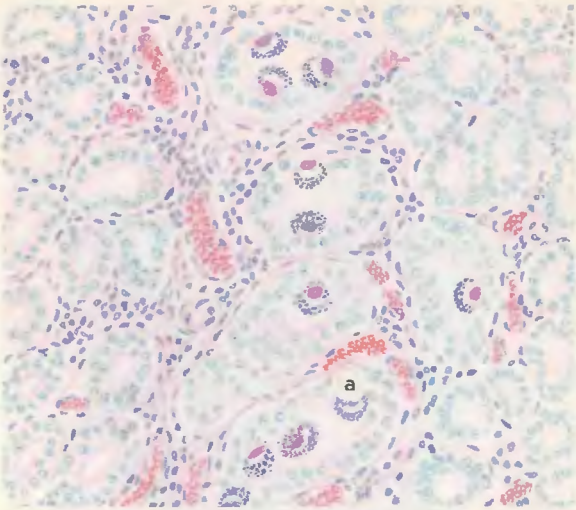

Рис. 350. Цитомегалия, внутриядерные включения. Клетки с внутриядерными включениями (а) приобретают вид „совиного глаза". Окраска по Браше метиловым зеленым и пиронином.

РИККЕТСИОЗЫ

Основным представителем риккетсиозов является **эпидемический сыпной тиф** – остролихорадочное заболевание. Риккетсии паразитируют в эндотелии сосудов микроциркуляторного русла, вызывая генерализованный васкулит. Существуют следующие виды сыпнотифозного васкулита: бородавчатый эндоваскулит, пролиферативный и некротический васкулит, однако чаще встречается деструктивно-пролиферативный эндотромбоваскулит. Деструктивно-пролиферативный васкулит — основа образования сыпнотифозной гранулемы (см. рис. 114). Васкулиты и гранулемы встречаются во многих органах и тканях, но наиболее постоянно — в головном (продолговатом) мозге как выражение сыпнотифозного энцефалита (см. рис. 114) и в коже как основа сыпнотифозной экзантемы (рис. 351).

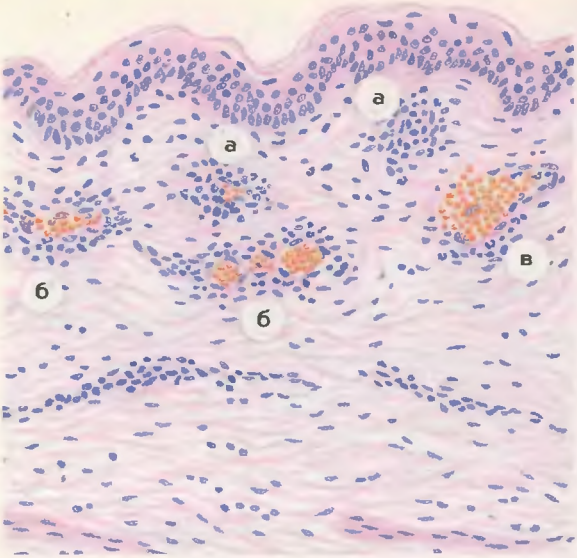

Рис. 351. Сыпной тиф, васкулиты в коже.

а — пролиферация эндотелиальных клеток и клеток перителия с образованием узелка, в котором просвет сосуда не определяется; б — вокруг почнокровной артериолы муфта из пролиферирующих адвентициальных клеток и лимфоцитов; в — кровоизлияние на месте разрушенного сосуда. Окраска гематоксилином и эозином.

БОЛЕЗНИ, ВЫЗЫВАЕМЫЕ БАКТЕРИЯМИ

Из большой группы бактериальных инфекционных заболеваний будут рассмотрены морфологические изменения при дифтерии, скарлатине, менингококковой инфекции, брюшном тифе, дизентерии, холере, туберкулезе, сифилисе и сепсисе.

Дифтерия

Дифтерия — острое инфекционное заболевание, вызываемое дифтерийной палочкой, которая относится к коринобактериям. Местные изменения наблюдаются в зеве, глоточных

Рис. 352. Дифтерия, дифтеритическая ангина, крупозный ларингит и трахеит.

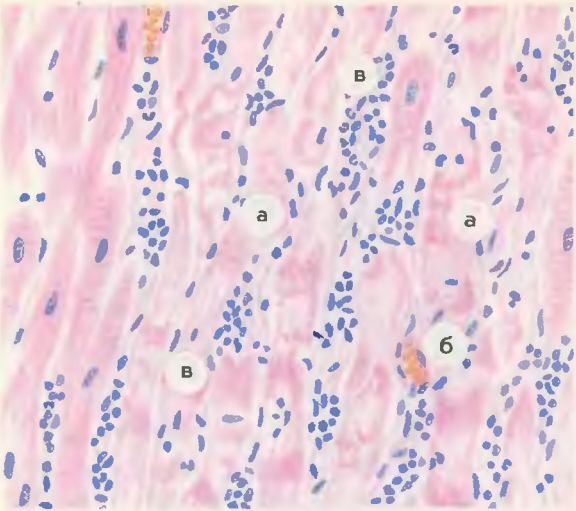

Рис. 353. Дифтерия, паренхиматозный миокардит. Очаги некроза кардиомиоцитов (а), полнокровие сосудов (б) и межуточная инфильтрация лимфоидными клетками, отдельными нейтрофильными лейкоцитами (в). Окраска гематоксилином и эозином.

миндалинах, верхних дыхательных путях. При дифтерии зева и миндалин возникает дифтеритическая ангина (рис. 352, 103) с регионарным лимфаденитом. Дифтерия верхних дыхательных путей характеризуется крупозным ларингитом (истинный круп), трахеитом и бронхитом (нисходящий круп — см. рис. 352).

Общие изменения касаются сердца (миокардит — рис. 353), нервной системы (паренхиматозный неврит — см. рис. 63), надпочечников (кровоизлияния в мозговое вещество — см. рис. 355,в), почек (некротический нефроз — см. рис. 59), селезенки (гиперплазия, некроз фолликулов — см. рис. 58).

Скарлатина

Скарлатина — острое инфекционное заболевание, вызываемое β- гемолитическим стрептококком группы А.

Рис. 354. Скарлатина, некротическая ангина. В миндалине обширный очаг некроза (а), захватывающий подлежащие ткани, окружен инфильтратом из полиморфно-ядерных лейкоцитов (б). Сосуды резко полнокровны (в). На границе с очагом некроза видны сохранившиеся слизистая оболочка (г) и мышечная ткань (д). Окраска гематоксилином и эозином.

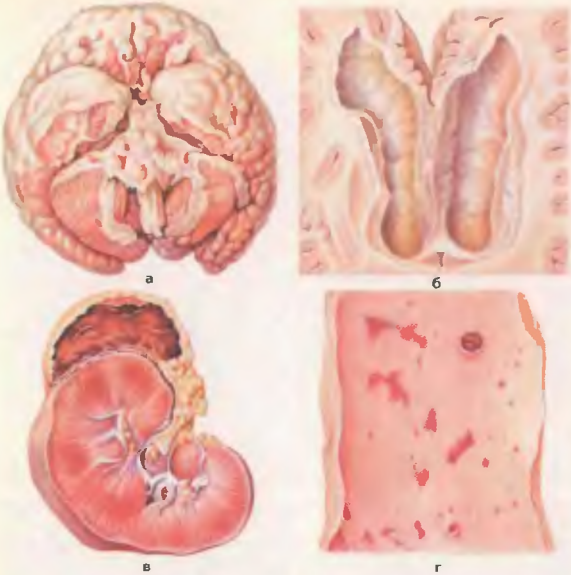

Рис. 355. Менингококковая инфекция.

а — гнойный менингит с поражением преимущественно базальных отделов головного мозга; б — расширение желудочков мозга, гнойное пропитывание эпендимы; в — очаги некроза и кровоизлияния в надпочечнике; г — кровоизлияния и некрозы в коже.

В первый период скарлатины местные изменения имеют характер сначала катаральной („пылающий зев"), а затем некротической ангины (рис. 354) в сочетании с регионарным лимфаденитом. С местными изменениями связаны осложнения гнойно-некротического характера: заглоточный абсцесс, отит, остеомиелит височной кости, гнойный менингит, гнойно-некротический лимфаденит, флегмона шеи и др.

Общие изменения проявляются характерной сыпью (мелкоточечная экзантема), завершающейся пластинчатым шелушением, лимфогистиоцитарной инфильтрацией интерстиция паренхиматозных органов (миокард, печень, почки),

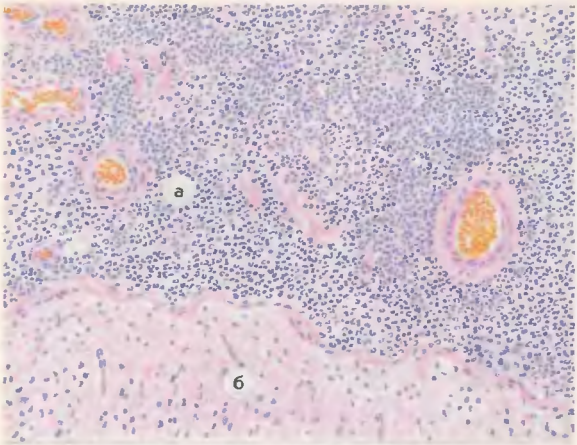

Рис. 356. Менингококковая инфекция, гнойный менингит. Мягкая мозговая оболочка резко утолщена и диффузно инфильтрирована нейтрофильными лейкоцитами (а). Ткань мозга отечна (б). Окраска гематоксилином и эозином.

гиперплазией и миелоидной метаплазией лимфоидных органов (лимфатические узлы, селезенка).

Второй период скарлатины — период сенсибилизации — характеризуется развитием диффузного гломерулонефрита (см. рис. 315, 316), реже васкулита и бородавчатого эндокардита.

Менингококковая инфекция

Менингококковая инфекция — острое инфекционное с эпидемическими вспышками заболевание, которое вызывается грамотрицательным диплококком — менингококком. Выделяют три основные формы этой инфекции: назофарингит, менингококковый менингит и менингококцемию.

Менингококковый назофарингит характеризуется катаральным воспалением слизистой оболочки носа и глотки. Менингококковый менингит представлен гнойным воспалением мягких мозговых оболочек голов-

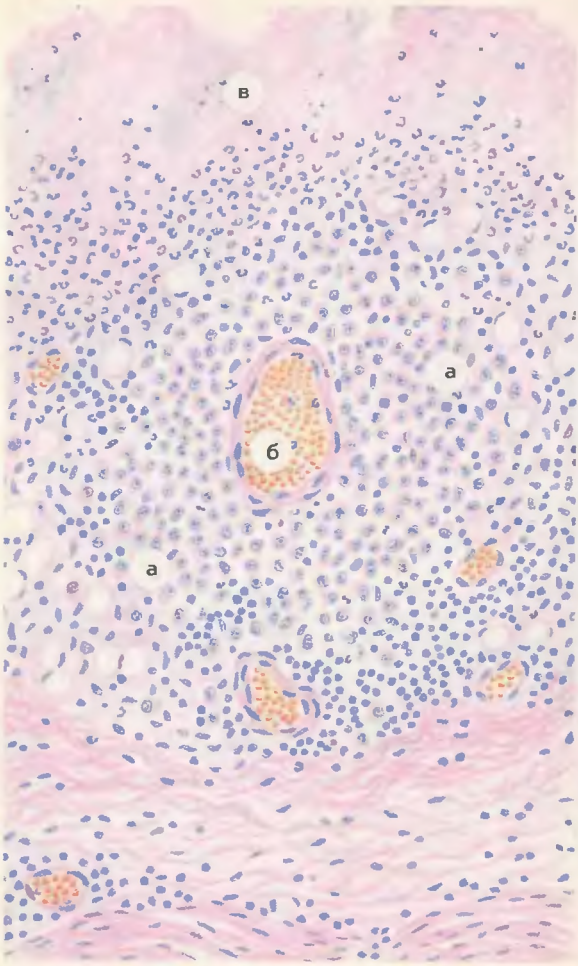
в
а
б
а

ного и спинного мозга (цереброспинальный гнойный менингит — рис. 355,а; 356), которое может перейти на ткань мозга (менингоэнцефалит) и осложниться прогрессирующей гидроцефалией (рис. 355,б).

Менингококцемия (менингококковый сепсис), протекающая молниеносно, имеет картину бактериального шока. В таких случаях возникают генерализованные нарушения микроциркуляции (кровоизлияния, тромбы), сыпь с геморрагиями и некрозами (рис. 355,г), очаговые некрозы и кровоизлияния в надпочечниках (рис. 355,в), что сопровождается острой надпочечниковой недостаточностью (синдром Уотерхауса — Фридериксена), некротическим нефрозом (см. рис. 59).

Брюшной тиф

Брюшной тиф — кишечная инфекция, возбудителем которой является брюшнотифозная палочка, относящаяся к сальмонеллам. Возбудитель брюшного тифа проникает в лимфоидную ткань тонкой кишки (групповые фолликулы, или пейеровы бляшки), лимфатические узлы брыжейки и затем в кровь. В связи с бактериемией в лимфоидной ткани кишки, лимфатических узлах и внутренних органах (печень, легкие, селезенка, костный мозг и др.) образуются брюшнотифозные гранулемы (см. рис. 115).

Изменения лимфоидной ткани и слизистой оболочки тонкой (илеотиф), реже толстой (колотиф) кишки проходят пять стадий: 1) мозговидного набухания (рис. 357), когда увеличенные групповые фолликулы кишки, выступая над слизистой оболочкой, напоминают поверхность головного мозга; 2) некроза; 3) секвестрации некротизированной ткани и образования язв; 4) чистых язв; 5) заживления. С местными изменениями связаны кишечные осложнения: кровотечение, прободение язвы с развитием перитонита. Среди общих изменений при брюшном тифе наиболее характерны сыпь (брюшнотифозная экзантема), брюшнотифозная пневмония, холецистит, гиперплазия селезенки.

Рис. 357. Брюшной тиф, мозговидное набухание групповых фолликулов тонкой кишки. Лимфоидные клетки фолликула вытеснены макрофагами — тифозными клетками (а); сосуды расширены, полнокровны (б). Слизистая оболочка над фолликулом некротизирована (в). Окраска гематоксилином и эозином.

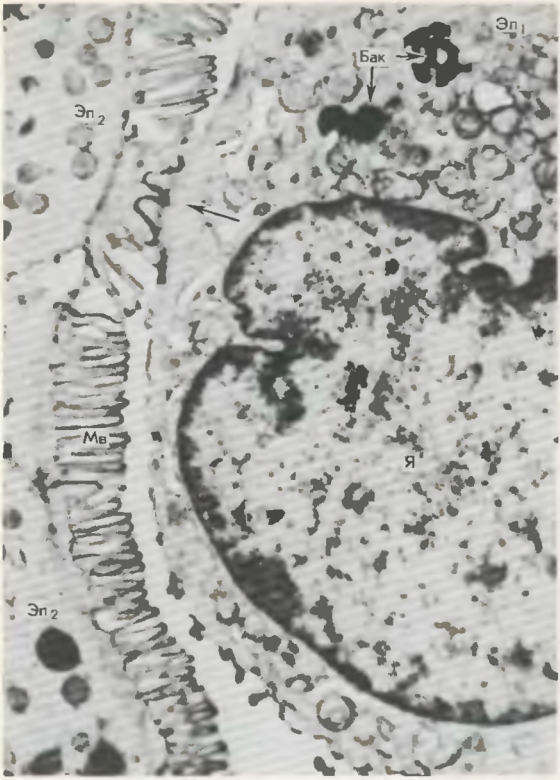

Рис. 358. Дизентерия, повреждение энтероцитов. Выталкивание из кишечной ворсинки погибающей эпителиальной клетки ($Эп_1$), в цитоплазме которой видны бактерии (Бак). Лишь часть десмосом клетки контактирует с ворсинкой (показано стрелкой). Я — ядро клетки эпителия. Мв — микроворсинки сохранившегося эпителия ($Эп_2$). × 61 000 (по Такеуши и др.).

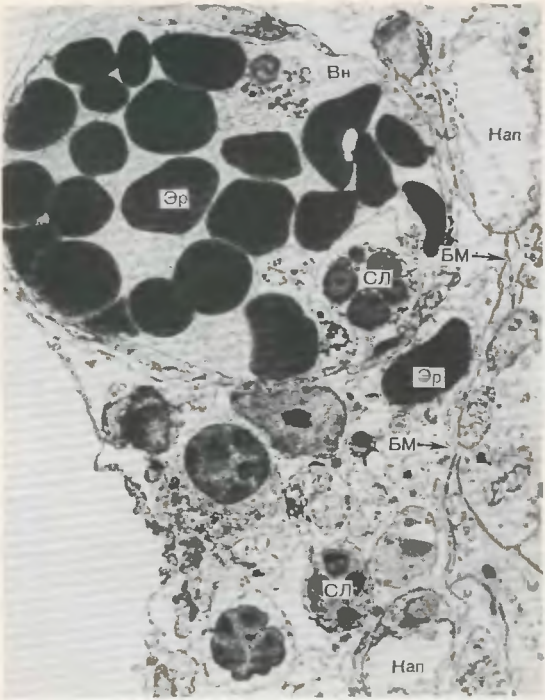

Рис. 359. Дизентерия, дисциркуляторные изменения. Расширение венулы (Вн) собственной оболочки подвздошной кишки. В просвете венулы — скопление эритроцитов (Эр), единичные лейкоциты (СЛ). Просвет капилляров (Кап) также расширен. Диапедез эритроцитов, инфильтрация периваскулярной ткани. БМ — базальная мембрана. × 2400 (по Такеуши и др.).

Дизентерия

Дизентерия — кишечная инфекция, вызываемая бактериями из рода шигелл. Шигеллы размножаются в энтероцитах толстой кишки (эндоцитобиоз), что ведет к деструкции и десквамации кишечного эпителия (рис. 358). Альтерации слизистой оболочки ки-

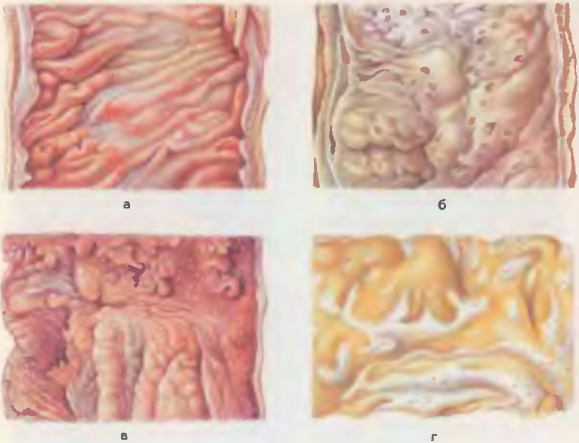

Рис. 360. Дизентерия, изменения толстой кишки.

а — катаральный колит; б — фибринозный колит, начало образования язв; в — заживление язв, полипозные разрастания слизистой оболочки; г — рубцевание слизистой оболочки.

Рис. 361. Дизентерия, фибринозный колит. ⟶

а — некроз слизистой оболочки, некротические массы пронизаны нитями фибрина, полиморфно-ядерными лейкоцитами; б — сохранившиеся железы; в — кровоизлияния в подслизистом слое; г — полнокровные сосуды; д — отек ткани. Окраска гематоксилином и эозином.

шки способствует вазопаралитическое действие бактериального эндотоксина (рис. 359).

Изменения слизистой оболочки толстой (прямой, сигмовидной) кишки проявляются дизентерийным колитом, в развитии которого различают четыре стадии: 1) катаральный колит (рис. 360,а); 2) фибринозный (рис. 360,б; 361); 3) язвенный колит (см. рис. 360,б); 4) заживление язв (рис. 360,в), которое нередко завершается образованием рубцов и стриктур (рис. 360,г). С изъязвлением стенки кишки связаны такие осложнения дизентерии, как кровотечение, перфорация (микроперфорация), парапроктит, флегмона кишки.

Общие изменения характеризуются жировой дистрофией миокарда (см. рис. 11, 12) и печени (см. рис. 13, 14), некротическим нефрозом (см. рис. 59), гиперплазией селезенки.

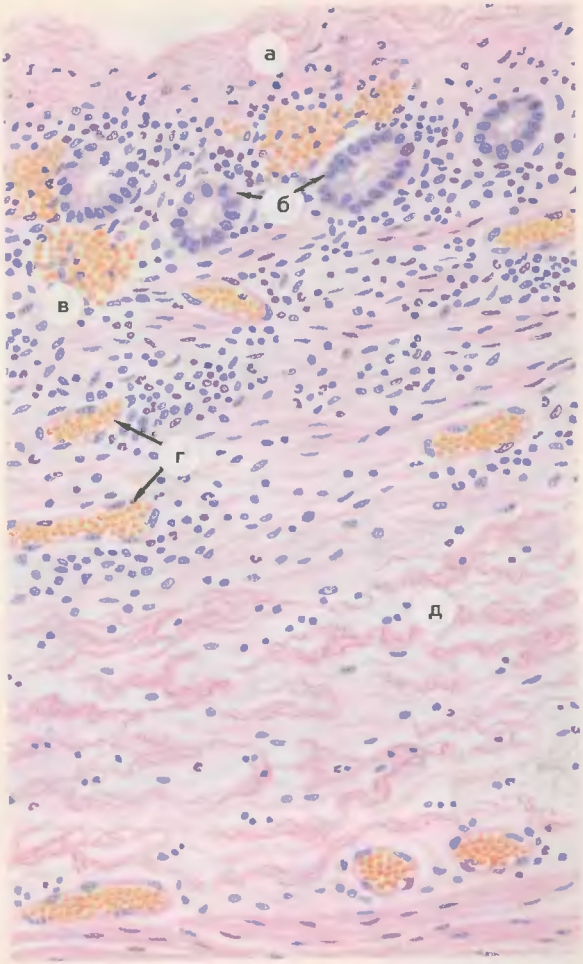
а
б
в
г
д

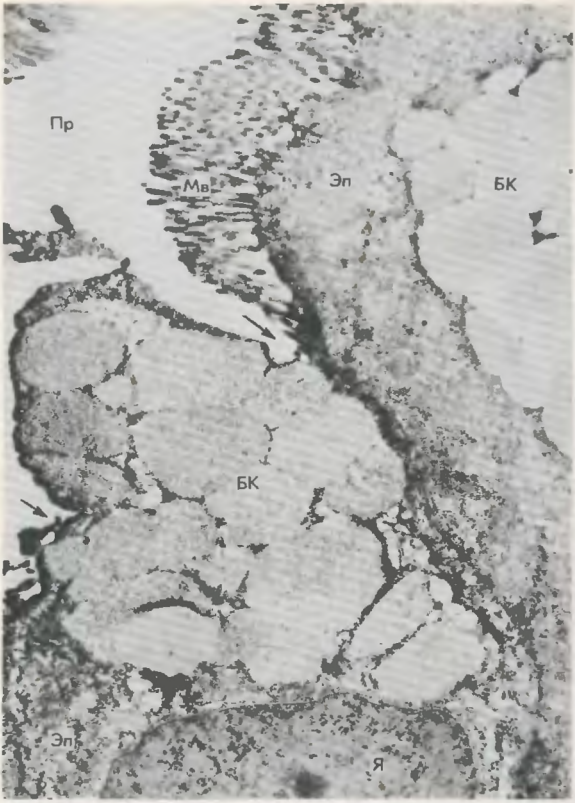

Рис. 362. Холерный энтерит, повреждение энтероцитов. Очаговые просветления и участки гомогенизации клеток эпителия (Эп). БК — гиперсекретирующие бокаловидные клетки. Видны разрывы цитоплазматической мембраны (показаны стрелками) и выброс секрета бокаловидной клетки в просвет кишки (Пр). Я — ядро эпителиальной клетки. Мв — микроворсинки. × 10000 (по А.А. Авакяну и др.).

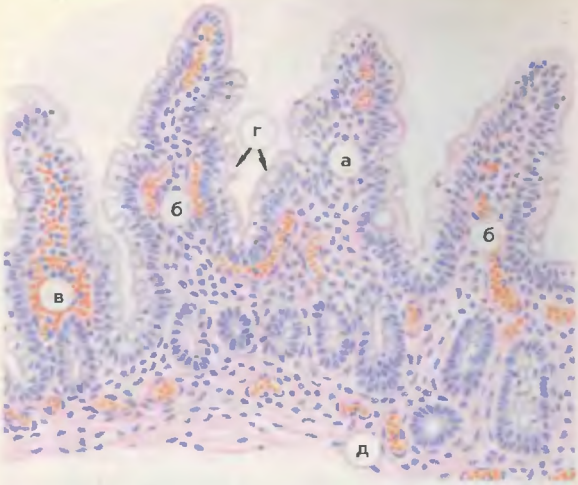

Рис. 363. Холерный энтерит (энтеробиопсия). Ворсины слизистой оболочки отечны, инфильтрированы лимфоидными клетками и полиморфно-ядерными лейкоцитами (а). Выражено полнокровие сосудов ворсин (б), в толще их видны кровоизлияния (в). Энтероциты вакуолизированы (г). Полнокровие сосудов подслизистого слоя (д). Окраска гематоксилином и эозином.

Холера

Холера — острейшее карантинное инфекционное заболевание, вызываемое холерным вибрионом. В развитии холеры различают три стадии (периода): холерный энтерит, холерный гастроэнтерит и алгидный период.

В первый период токсин-холероген воздействует на энтероциты тонкой кишки, что вызывает обильную секрецию ими изотонической жидкости (рис. 362). Развивается серозный или серозно-геморрагический холерный энтерит (рис. 363). Во второй период к прогрессирующему энтериту присоединяется гастрит, что позволяет говорить о холерном гастроэнтерите. В третий, алгидный, период, когда изменения в тонкой ки-

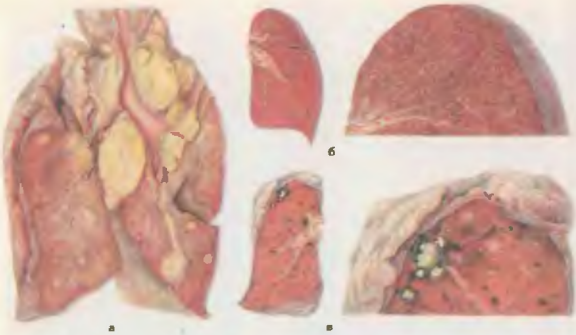

Рис. 364. Туберкулез легких.

а — легочный первичный туберкулезный комплекс с лимфожелезистым прогрессированием; б — милиарный туберкулез легких; в — фиброзно-очаговый туберкулез легких.

шке достигают максимума (некроз и слущивание энтероцитов, оголение ворсин, кровоизлияния, клеточная инфильтрация), происходит обезвоживание организма, которое ведет к атрофии селезенки, дистрофии печени и миокарда, некротическому нефрозу (см. рис. 59).

К специфическим осложнениям холеры относят холерный тифоид, проявлениями которого служат дифтеритический колит (см. рис. 361), экстракапиллярный гломерулонефрит (см. рис. 318), некрозы печени (см. рис. 302), инфаркты селезенки (см. рис. 75,а), и постхолерную уремию, связанную с множественными некрозами коркового вещества почек.

Туберкулез

Туберкулез — хроническое инфекционное заболевание, вызываемое туберкулезной микобактерией. Туберкулез подразделяют на первичный, гематогенный и вторичный.

Первичный туберкулез представлен первичным туберкулезным комплексом, состоящим из первичного очага (см. рис. 121), лимфангита и регионарного лимфаденита (рис. 364,а). Он может быть легочным (см. рис. 364,а) при аэрогенном и кишечным при алиментарном заражении. При заживлении очагов первичного ком-

плекса образуются петрификаты и оссификаты — оссифицированный очаг Гона на месте первичного очага (см. рис. 174). Возможно прогрессирование (генерализация) первичного туберкулеза в виде следующих форм: 1) гематогенная, в том числе милиарная (рис. 364,б; 122) и крупноочаговая; 2) лимфожелезистая (см. рис. 364,а) с частым переходом процесса на окружающие казеозно-измененные лимфатические узлы ткани (рис. 365); 3) рост первичного очага; 4) смешанная. Возможно также хроническое течение первичного туберкулеза (хронически текущий первичный туберкулез).

Гематогенный туберкулез, развитие которого связано с очагами-отсевами первичного туберкулеза (послепервичный туберкулез), может быть генерализованным, с преимущественным поражением легких и с преимущественно внелегочными поражениями. К генерализованному гематогенному туберкулезу относят острейший туберкулезный сепсис, острый общий милиарный туберкулез (см. рис. 364,б; 122) и острый общий крупноочаговый туберкулез. Гематогенный туберкулез с преимущественным поражением легких включает острый милиарный туберкулез легких (см. рис. 364,б; 123), хронический милиарный туберкулез легких и хронический крупноочаговый гематогенный туберкулез легких. К гематогенному туберкулезу с преимущественно внелегочными поражениями относят туберкулез костно-суставной системы, почек, эндокринных желез, головного мозга и других органов.

Вторичный туберкулез характеризуется преимущественным поражением легких. Источником его развития являются свежие очаги реинфекта (очаги Абрикосова), старые, зажившие, очаги реинфекта (очаги Ашоффа—Пула — см. рис. 55), очаги гематогенного отсева первичного туберкулеза в верхушки легких (очаги Симона). Прогрессирование туберкулеза происходит контактным путем, по бронхам и кишечнику. Различают следующие формы вторичного туберкулеза: 1) острый очаговый — образование очагов реинфекта Абрикосова; 2) фиброзно-очаговый (рис. 364,в) — смена очагов реинфекта Абрикосова очагами Ашоффа — Пула; 3) инфильтративный; 4) туберкулома (рис. 366,а); 5) острая казеозная пневмония (рис. 366,б); 6) острый кавернозный туберкулез (см. рис. 366,б); 7) фиброзно-кавернозный туберкулез; 8) цирротический туберкулез.

При длительном течении туберкулез нередко осложняется амилоидозом (см. рис. 32—38).

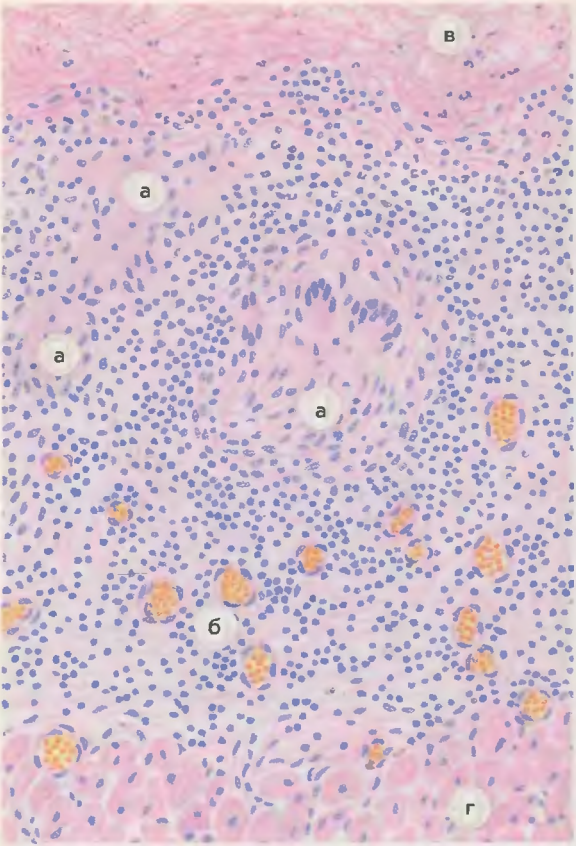

Рис. 365. Туберкулезный перикардит.

а — туберкулезные гранулемы; б — полнокровные сосуды; в — фибринозные наложения; г — миокард. Окраска гематоксилином и эозином.

Рис. 366. Туберкулез легких.

а — туберкулома в верхушке легкого; б — казеозная пневмония с фокусом распада

Рис. 367. Висцеральный сифилис, изменения аорты.

а — нормальная аорта, единичные липоидные пятна; б — сифилитический мезаортит — гуммозный инфильтрат в средней оболочке аорты. Окраска гематоксилином и эозином; в — сифилитический мезаортит, внешний вид аорты; г — сифилитическая аневризма аорты.

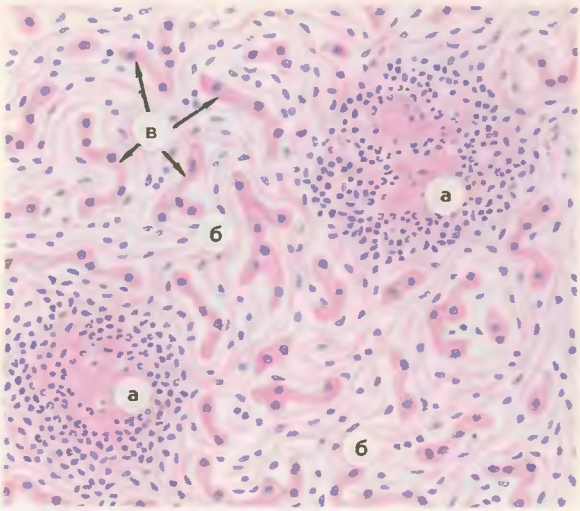

Рис. 368. Врожденный сифилис, „кремневая печень".

а — очаги некроза, окруженные распадающимися полиморфно-ядерными лейкоцитами — „милиарные гуммы"; б — соединительная ткань; в — сохранившиеся печеночные балки. Окраска гематоксилином и эозином.

Сифилис

Сифилис — хроническое инфекционное заболевание, которое вызывается бледной трепонемой. Сифилис может быть как приобретенным, так и врожденным.

Приобретенный сифилис подразделяют на первичный, вторичный и третичный (гуммозный). Для первичного сифилиса характерно формирование первичного сифилитического комплекса (полового или внеполового), состоящего из очага воспаления в месте проникновения бледной трепонемы (твердый шанкр, твердая язва), лимфангита и регионарного лимфаденита (сифилитические бубоны). При вторичном сифилисе наблюдается генерализация процесса с высыпанием на коже и слизистых оболочках сифилидов (розеолы, папулы, пустулы, широкие кондиломы). Для третичного си-

филиса характерно образование солитарных гумм (см. рис. 125) и гуммозных инфильтратов (см. рис. 126) в одном или нескольких органах. Особенно часто при третичном сифилисе поражаются начальные отделы аорты, развивается сифилитический мезаортит (рис. 367,а,б,в; 126), осложняющийся нередко аневризмой аорты (рис. 367,г.). Переход воспалительного процесса со стенки аорты на аортальные клапаны приводит к формированию сифилитического аортального порока. Важное место при сифилисе занимают поражения нервной системы (нейросифилис) — гуммозные и сосудистые поражения головного мозга, прогрессивный паралич, спинная сухотка.

Врожденный сифилис возникает при внутриутробном (трансплацентарном) заражении плода и подразделяется на ранний и поздний. При раннем врожденном сифилисе кожные сифилиды (диффузные папулезные высыпания) сочетаются с деструктивным остеохондритом и межуточным воспалением внутренних органов с появлением в них „милиарных гумм" (рис. 368). Печень при этом становится коричневой и плотной (кремниевая печень), легкие — плотными и белыми („белая пневмония"). Изменения при позднем врожденном сифилисе сходны с таковыми при приобретенном третичном сифилисе.

Сепсис

Сепсис — общее инфекционное заболевание, возникающее обычно в связи с существованием в организме какого-либо местного инфекционного процесса. Сепсис является выражением чаще гиперергической реакции организма на инфекцию.

При сепсисе развиваются местные и общие изменения. Местные изменения, обнаруживаемые в очаге внедрения возбудителя (входные ворота инфекции) или в отдалении от него, имеют характер очага гнойного воспаления (септический очаг — рис. 369,а; 300). С распространением инфекции по лимфатическим путям связано возникновение септического лимфангита, лимфотромбоза и лимфаденита, а по кровеносным путям — септического флебита и тромбофлебита, который становится источником тромбобактериальной эмболии (см. рис. 105, 106) и септических инфарктов (рис. 369,б). Общие изменения характеризуются дистрофией и некрозом паренхиматозных органов (почек — см. рис. 4, 6, 9, 59, печени — см. рис. 8, 13, 14, миокарда — см. рис. 11, 12), межуточным воспалением и васкулитами, гиперплазией кроветворной (костного мозга) и лимфоидной (селезенки — см. рис. 131, 132, лимфатичес-

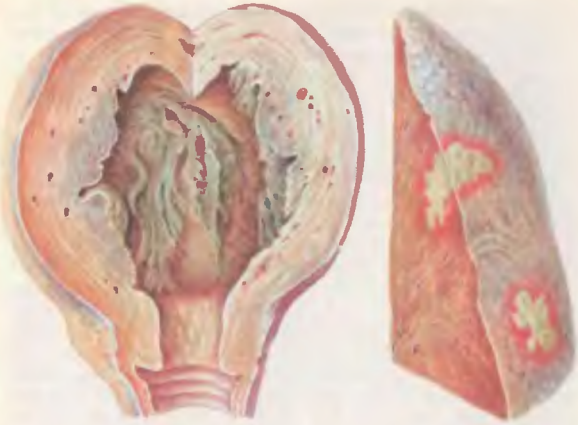

Рис. 369. Сепсис.

а — септический эндометрит; б — нагноившиеся инфаркты легких — септические инфаркты; в — септическая селезенка, обильный соскоб пульпы; г — полипозно-язвенный эндокардит аортального клапана при затяжном септическом эндокардите.

ких узлов) тканей, гемолитической анемией, желтухой, геморрагическим синдромом. Селезенка резко увеличивается в размерах, становится дряблой, дает обильный соскоб красной пульпы — септическая селезенка (рис. 369, в).

В зависимости от характера входных ворот инфек-

ции различают сепсис терапевтический, тонзиллогенный (см. рис. 354), хирургический, маточный (рис. 369,а), отогенный, одонтогенный, пупочный, криптогенный. На основании клинико-анатомических особенностей выделяют следующие формы сепсиса: септицемию, септикопиемию, септический (бактериальный) эндокардит, хониосепсис.

При септицемии преобладают токсические явления (гемолитическая анемия, желтуха, геморрагический синдром) и гиперергические реакции (гиперплазия кроветворной и лимфоидной ткани), септический очаг редок. При септикопиемии развиваются гнойные процессы во входных воротах инфекции с образованием метастатических гнойников (абсцессов — см. рис. 105, 106, флегмоны, септических инфарктов — см. рис. 369,б, гангрены — см. рис. 64). Септический (бактериальный) эндокардит может протекать остро, подостро или хронически, характеризуется полипозно-язвенным эндокардитом (рис. 369,в), распространенным деструктивно-пролиферативным васкулитом, диффузным гломерулонефритом (см. рис. 315, 316), увеличением селезенки в результате ее гиперплазии, тромбоэмболическими (см. рис. 64, 75, 76) и геморрагическими осложнениями. При хониосепсисе имеются длительно не заживающий септический очаг, обширные нагноения, что ведет к интоксикации, истощению, амилоидозу (см. рис. 32—38).

БОЛЕЗНИ, ВЫЗЫВАЕМЫЕ ПРОСТЕЙШИМИ И ГЕЛЬМИНТАМИ

Из этой группы заболеваний будут описаны амебиаз, балантидиаз и токсоплазмоз.

Амебиаз

Амебиаз — хроническое заболевание, вызываемое простейшими — гистолитической амебой. Сущность заболевания составляет хронический язвенный колит. При этом некротические изменения захватывают не только слизистую оболочку, но и подслизистый и мышечный слои кишечной стенки. На границе зоны некроза и сохранившихся тканей и в некротизированной ткани находят скопления амеб, клеточная реакция выражена обычно слабо (рис. 370), однако возможно развитие как флегмонозного, так и гангренозного колита. Из кишечных осложнений часты кровотечение, прободение язвы, рубцовый стеноз кишки, из внекишечных — абсцессы печени.

Балантидиаз

Балантидиаз — хроническое заболевание, вызываемое инфузорией: кишечным балантидием.

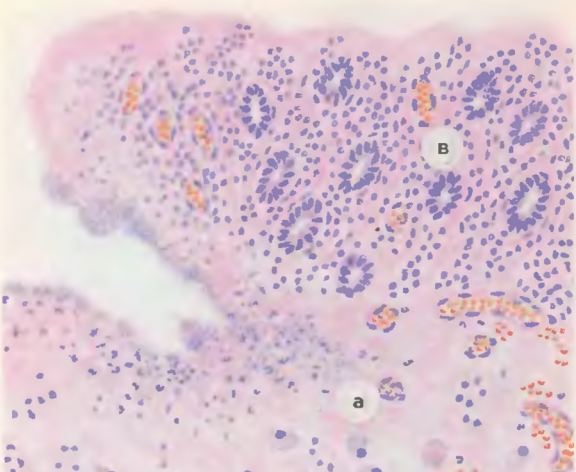

Рис. 370. Амебиаз, язвенный колит.

а — массивный участок некроза, захватывающий слизистую оболочку, подслизистый и мышечный слои кишечной стенки; б — амебы; в — слизистая оболочка; г — мышечный слой. Окраска гематоксилином и эозином.

Развивается хронический язвенный колит, похожий на колит при амебиазе, но не так резко выраженный. На смену эрозий слизистой оболочки толстой кишки при балантидиазе приходят глубокие язвы, среди некротических масс в дне язв находят балантидии (рис. 371).

Наиболее частое осложнение — прободение язвы, перитонит.

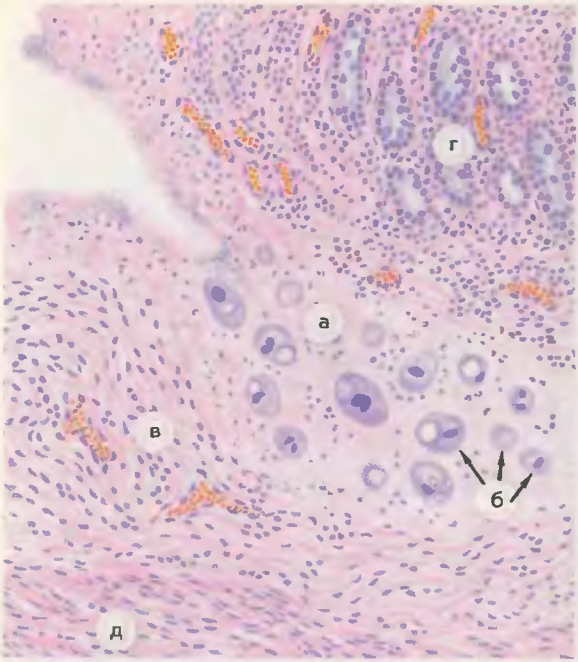

Рис. 371. Балантидиаз, язвенный колит.

а — участок некроза; б — балантидии; в — созревающие грануляции; г — слизистая оболочка; д — мышечный слой. Окраска гематоксилином и эозином.

Токсоплазмоз

Токсоплазмоз — хроническое заболевание из группы зоонозов, вызывается простейшим токсоплазмой. Выделяют две формы токсоплазмоза: врожденный и приобретенный.

Возможность врожденного токсоплазмоза связана с тем, что токсоплазма способна преодолевать плацентарный барьер (рис. 372). Попадая из тока крови в различные органы и ткани плода, токсоплазма размножается внутриклеточно путем простого деления, что ведет к увеличению размеров

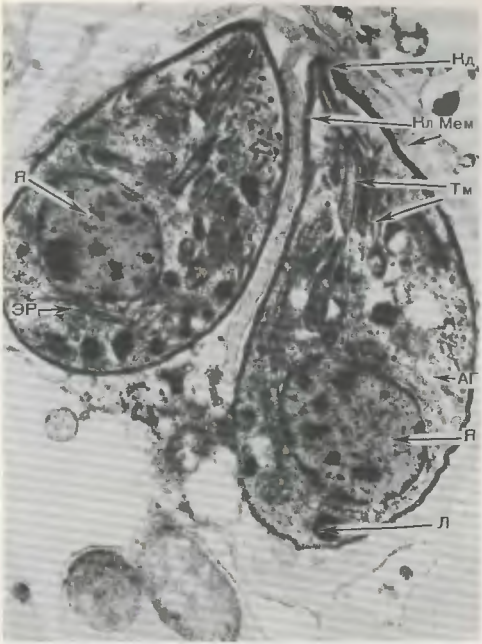

Рис. 372. Врожденный токсоплазмоз. Токсоплазмы среди клеток хорион-аллантоисной мембраны (Кл Мем). Я — ядро паразита. Эр — эндоплазматический ретикулум. АГ — пластинчатый комплекс (аппарат Гольджи). Л — осмиофильные включения (липиды). Тм — токсонемата. Кд — коноид. × 11 000 (по Ципен и Пикарски).

клетки и образованию псевдоцист. При разрушении псевдоцист токсоплазмы вновь поступают в ток крови и „заселяют" новые клетки. Особенно часто поражаются головной мозг (рис. 373) и глаза, где возникают быстро обызвествляющиеся очаги некроза с последующей воспалительной, преимущественно продуктивной, реакцией. Врожденный токсоплазмоз нередко ведет к порокам развития.

Приобретенный токсоплазмоз может протекать в легкой, тяжелой (генерализованной) и латентной формах. Для

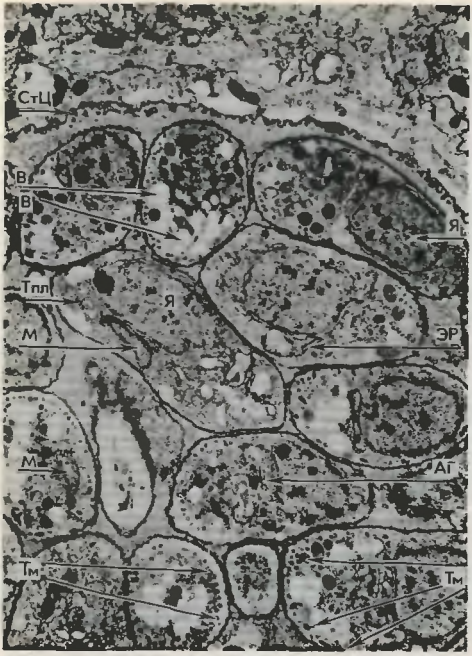

Рис. 373. Врожденный токсоплазмоз, поражение головного мозга. Киста головного мозга, содержащая множество токсоплазм (Тпл) с хорошо контурированными ядрами (Я). В токсоплазмах различаются митохондрии (М), пластинчатый комплекс – аппарат Гольджи (АГ), эндоплазматический ретикулум (ЭР), вакуоли (В), токсонематы (Тм). СтЦ – стенка цисты. × 6000 (по Ципен и Пикарски.).

легкой формы характерно поражение лимфатических узлов (гиперплазия, гранулематоз, гигантские макрофаги), для тяжелой (генерализованной) – поражение кожи (экзантема), головного мозга (очаги некроза, гранулематоз, васкулиты), внутренних органов (межуточный миокардит, гепатит, межуточная пневмония); при латентной форме в органах обнаруживают лишь цисты, тканевая реакция отсутствует.

СОДЕРЖАНИЕ

Предисловие 3

Общая патологическая анатомия . . 5

Дистрофия 5
Паренхиматозные дистрофии . . 5
Паренхиматозные белковые дистрофии 5
Паренхиматозные жировые дистрофии 15
Паренхиматозные углеводные дистрофии 24
Мезенхимальные дистрофии . . . 25
Мезенхимальные белковые дистрофии 27
Мезенхимальные жировые дистрофии 42
Мезенхимальные углеводные дистрофии 43
Смешанные дистрофии 43
Нарушения обмена хромопротеидов (эндогенные пигментации) 43
Нарушения обмена нуклеопротеидов 53
Нарушения минерального обмена (минеральные дистрофии) 53
Некроз 59
Нарушения крово- и лимфообращения 66
Нарушения кровообращения . . . 66
Полнокровие 66
Малокровие, инфаркт 71
Стаз 79
Тромбоз 79
Эмболия 86
Кровотечение 87
Плазморрагия 88
Нарушения лимфообращения . . 89
Застой лимфы и расширение лимфатических сосудов 89
Лимфедема 91
Воспаление 92
Банальное воспаление 94
Альтеративное воспаление . . . 96
Экссудативное воспаление . . . 97
Продуктивное воспаление 108
Специфическое воспаление 116
Воспаление при туберкулезе . . 117
Воспаление при сифилисе 120
Воспаление при лепре 123
Воспаление при склероме 123
Воспаление при сапе 124
Иммунопатологические процессы 124
Изменения лимфоидной ткани . 125
Местные аллергические реакции 128
Компенсаторно-приспособительные процессы 135
Регенерация 136
Гипертрофия и гиперплазия 148
Атрофия 154
Перестройка и метаплазия тканей 158
Организация 159
Опухоли 160
Эпителиальные опухоли без специфической локализации (органонеспецифические) 170
Опухоли экзо- и эндокринных желез, а также эпителиальных покровов (органоспецифические) 182
Мезенхимальные опухоли 186
Опухоли меланинобразующей ткани 203
Опухоли нервной системы и оболочек мозга 206
Опухоли центральной нервной системы 206
Опухоли вегетативной нервной системы 211
Опухоли периферической нервной системы 213
Опухоли системы крови 214
Тератомы 223

Частная патологическая анатомия 224

Болезни системы крови 224
Анемии 224
Лейкозы 230
Болезни сердечно-сосудистой системы 235

Атеросклероз ... 235
Гипертоническая болезнь ... 239
Ишемическая болезнь сердца .. 244
Острая ишемическая болезнь, или инфаркт миокарда ... 244
Хроническая ишемическая болезнь сердца ... 248
Ревматические (коллагеновые) болезни ... 251
Ревматизм ... 257
Системная красная волчанка ... 259
Болезни органов дыхания ... 264
Острые воспалительные заболевания легких ... 264
Крупозная пневмония ... 264
Бронхопневмония ... 264
Хронические неспецифические заболевания легких ... 268
Пневмокониозы ... 271
Рак легкого ... 273
Болезни органов пищеварения ... 277
Гастрит ... 277
Язвенная болезнь ... 281
Рак желудка ... 282
Аппендицит ... 288
Рак толстой кишки ... 288
Гепатоз ... 288
Гепатит ... 292
Цирроз печени ... 298
Болезни почек ... 301
Гломерулонефрит ... 303
Идиопатический нефротический синдром (липоидный нефроз) .. 312
Некротический нефроз ... 314
Дисгормональные болезни половых органов и молочных желез .. 316
Железистая гиперплазия слизистой оболочки матки ... 316
Дисгормональные гиперплазии (дисплазии) молочных желез ... 316
Псевдоэрозия шейки матки ... 317
Болезни беременности и послеродового периода ... 318
Эклампсия ... 318
Внематочная беременность ... 319
Пузырный занос ... 320
Болезни желез внутренней секреции 322
Зоб ... 323
Сахарный диабет ... 325
Инфекционные болезни ... 329
Вирусные болезни ... 329
Грипп ... 329
Полиомиелит ... 332
Бешенство ... 335
Цитомегалия ... 338
Риккетсиозы ... 339
Болезни, вызываемые бактериями ... 340
Дифтерия ... 340
Скарлатина ... 342
Менингококковая инфекция .. 345
Брюшной тиф ... 347
Дизентерия ... 349
Холера ... 353
Туберкулез ... 354
Сифилис ... 359
Сепсис ... 360
Болезни, вызываемые простейшими и гельминтами ... 362
Амебиаз ... 362
Балантидиаз ... 362
Токсоплазмоз ... 364

Виктор Викторович Серов
Никита Еремеевич Ярыгин
Вячеслав Семенович Пауков

ПАТОЛОГИЧЕСКАЯ АНАТОМИЯ

АТЛАС

Редактор *Д.С. Саркисов*
Художественный редактор *С.М. Лымина*. Переплет художника *В.С. Сергеевой*.
Технический редактор *А.М. Миронова*. Корректор *М.П. Молокова*.

ИБ № 4070

Сдано в набор 30.04.85. Подписано к печати 23.12.85. Формат бумаги 60×90 1/16. Бумага мелованная. Гарн. таймс. Печать офсетная. Усл.печ.л. 23,0. Усл.кр.-отт. 92,25. Уч.-изд.л. 23,71. Тираж 75 000 экз. Заказ 00700 Типография А/О Курсиви Кирккопуми, Финляндия. Цена 3 р. 80 к.

Ордена Трудового Красного Знамени издательство „Медицина" 103062 Москва, Петроверигский пер., 6/8.