

Х. Х. ХУДОЙБЕРДИЕВ

**АСАБ
ЖАРРОҲЛИГИДАН
АМАЛИЙ
ҚЎЛЛАНМА**

Ўзбекистон Республикаси Олий ва ўрта
махсус таълим вазирлиги тиббиёт олий
ўқув юртлари талабалари учун ўқув
қўлланмаси сифатида рухсат этган

Тошкент
Абу Али ибн Сино номидаги
тиббиёт нашриёти
1998

56.12

УДК 614.23: 061.3-616.8-089

Тақризчилар: I Тошкент Давлат тиббиёт институти травматология, ҳарбий-дала ва асаб жарроҳлиги кафедрасининг мудири, тиббиёт фанлари доктори, профессор **М. Ҳ. ҚОРИЕВ**; Самарқанд тиббиёт институти травматология ва ортопедия кафедрасининг мудири, профессор **Б. Т. ТИЛАКОВ**; Самарқанд тиббиёт институтининг ўқув ишлари бўйича ректор ўринбосари, проф. **А. М. МАМАДАЛИЕВ**.

Худойбердиев Х. Х.

X 87 Асаб жарроҳлигидан амалий қўлланма: Олий ўқув юртлари талабалари учун ўқув қўлланмаси.— Т.: Абу Али ибн Сино номидаги тиббиёт нашр., 1998.—208 б.

Қўлланмада асаб жарроҳлиги курси бўйича ўқув дастурига киритилган барча мавзулар қисқача ёритилган бўлиб, унда марказий ва периферик нерв тизимлари касалликларига ташхис қўйиш ва даволаш жараёнлари ўз ифодасини топган.

Ушбу қўлланма тиббиёт институтлари талабалари ва асаб жарроҳлиги бўйича мутахассисларга мўлжалланган.

ББК 56.12я73

X 1910000000—018 —5—97
M354(04)—97

ISBN 5-568-01242-7

© Худойбердиев Х. Х., 1998.

КИРИШ

Республикада ўзбек тилига давлат тили мақомининг берилиши ижтимоий ҳаётимизнинг турли жабҳаларида ўзининг ижобий аксини топиб, барча олий ўқув юртларида ўқиш ва ўқитиш ишларини тўла ўзбек тилида олиб боришга зарурият туғдирмоқда. Мана шу долзарб давр талабига жавоб тарзида ўзбек тилида ушбу ўқув қўлланмаси нашрга тайёрланди.

Профессор И. М. Иргер таҳрири остида 1971 йили нашрдан чиққан ва 1982 йили қайта чоп этилган асаб жарроҳлиги дарслигининг кўпгина қисмлари жуда эскириб, кундалик амалиётдан орқада қолиб кетди. Дарсликда келтирилган кўпгина мулоҳазалар билан амалий машғулотларда ва лекцияларда таъкидланадиган материаллар орасида сезиларли тафовутлар борлиги туфайли талабаларнинг ушбу фанни етарли даражада ўзлаштиришлари қийинлашмоқда.

Олий ўқув юрти талабалари умрида биринчи марта мураккаб ва қийин ҳисобланган асаб жарроҳлиги фанини ўрганишга киришар эканлар, бу борада улар замонавий қўлланманинг йўқлигидек қийинчиликка дуч келмоқдалар. Шу сабабли бу фан бўйича олий ўқув юртлари ўқиш дастурига киритилган касалликларни қисқа, оддий ва тушунарли тарзда шарҳлаб бериш зарурияти кўпдан буён мавжуд эди. Шу талабни қондириш мақсадида ушбу қўлланмада ўқув дастурига киритилган барча касалликлар қисқача баён этилди. Лекция машғулотлари вақтида касалликларнинг этиологияси ва патогенези, уларга тегишли статистик маълумотлар батафсил берилажагини назарда тутиб, биз уларни жуда қисқа тарзда изоҳладик ва асосан касалликларнинг клиник белгиларини, ташхис (диагноз) қўйиш ҳамда даволашга доир амалий томонларини кенг-роқ ёритишга уриндик холос.

Кўпгина асаб жарроҳлиги касалликларини, айниқса, ёпиқ ва очиқ краниоцеребрал жароҳатларнинг кундалик ҳаётимизда жуда тез-тез учраб туриши шу касалликларни талабалар томонидан мукамал ўзлаштиришни, кейинчалик иш фаолиятида ҳаётга тадбиқ қила билишни талаб қилади. Шунинг учун асаб жарроҳлиги курсининг асосий вазифаси талабаларни марказий, периферик асаб тизимларининг жарроҳлик касалликлари ташхисини аниқлашга ва бўлажак мутахассислиги қандай бўлишидан қатъи назар, уларга беморга тез ёрдам кўрсата олишни ўргатишдир.

Ушбу қўлланма асаб жарроҳлиги дарслигининг ўрнини боса олмаса ҳам ўқув материалларини осонроқ ўзлаштириш учун кўмак бўлади деган умиддамиз.

Албатта, қўлланма камчиликлардан холи бўлмаслиги мумкин, шунинг учун китоб ҳақида билдирилган тақриз ва мулоҳазалар учун аввалдан ўз миннатдорчилигимизни билдирамиз.

Асрлар давомида орзу қилган ва дилимизда пинҳона эъозлаб келган мустақилликка ҳам эришдик. Энди халқимиз ўзлигини намоён қилиб, ҳаётимизнинг барча жабҳаларини тезда равнақ топтиришнинг йўлларини қидириши, давлатимиз бойлигига бойлик қўшиш учун ҳар ким кўлидан келган имкониятларни ишга солишга ҳаракат қилиши зарур. Ҳар бир фуқаро ўз ишини мукамал билиб, умумдавлат ва шахсий манфаати учун астойдил меҳнат қилса, давлатимиз бойлигига бойлик, шуҳратига шуҳрат қўшилади. Илм олувчи ҳар бир талаба эса давлатимиз келажаги менга боғлиқ, шунинг учун мен билимларни чуқур эгаллашим керак деб истиқбол сари интилса, у ўз халқи олдидаги бурчларидан бирини оқлаган бўлади.

Инсонпарварлик, саҳийлик ва мурувват ҳисси халқимизга азалдан йўлдош бўлиб келган. Катталарга ҳурмат, кичикларга эҳтиром қилиш, заифларга кўмакдош бўлиш улуғ фазилатларидан биридир. Энди ўзимизнинг унутилган қадимий анъаналаримизни ривожлантириш, қадриятларимизни тиклашнинг ва уларга тўла риоя этишимизнинг вақти етди.

Ҳурматли талабалар! Биз билан сизнинг мақсадимиз ўзимизнинг ҳаётимизни бахшида этган тиббиёт илмини тўлиғича, мукамал ўрганишдир, уни ўз ўрнида қўллаб, халқимиз соғлигини сақлаш ва тиклашда ишлатишдир. Халқимизда «саломатлик — туман бойлик» деган ибора бор. Шу туман бойликни сақлаш ва яратиш сиз билан бизнинг муқаддас бурчимиздир. Шу бойлик қанчалик кўп бўлса, давлатимизнинг қудрати ҳам шунчалик юксак бўлади.

Ҳар бир ҳаким ўз ишига фидойи бўлсагина, кеча-кундуз унга кўз тутиб, интиқиб, нажот орзусида ётган ҳар бир беморни ҳурмат қилиб қандай бўлса ҳам тезроқ унинг дардига даво топиш иштиёқида тинмай ҳаракат қилсагина, у ўз кўзлаган мақсадига эриша олади.

Ҳамкасбимиз А. П. Чехов айтганларидек: «Ҳаётда икки касб эгалари борки, булар ўқитувчилар ва ҳакимлар, улар-

нинг асосий фазилатларидан бири бу одамларни севмоқ ва ҳурмат қила билмоқдир».

Масалан, дурадгор бир шаклсиз ёғочга ёки темирчи пўлат парчасига сайқал бериб, уни ўзининг дил қўри билан суғориб, яхши бир асбоб, уй жиҳози ёки бошқа бирор нарса тайёрлайди. У ўз ишининг натижасини кўриб дили қувонади, меҳнатидан мамнун бўлади. Шу нарсалар билан у ҳар куни ишлайди, унга меҳр қўяди, шулар тўфайли ҳаётда тирикчилик ўтказди. Ҳақим эса соғлиқни сақлашнинг қайси бир соҳасида ишламасин, у табиатнинг энг олий маҳсули онгли ИНСОН билан ишлайди, унинг қариндош-уруғлари билан мулоқотда бўлади, унинг дардини топади, даволайди, барча ҳурсандчилик ҳамда гаму аламларига шерик бўлади. Ўзини тиббиёт соҳасига бағишлаган ҳар бир киши инсонга чуқур ҳурматда бўлиб, уни эъозламаса, севмаса, бемор кишини даволаб, унинг дардига малҳам бўла олмайди, уни ўз даргоҳига, сеvimли ишига қайтара олмайди. Шу борада халқ шоири Эркин Воҳидовнинг ушбу сатрларини келтириш ўринли бўлур эди:

«Гулни севмай боғ аро,
Ўстириш гул осон эмас...»

Ҳақим жуда катта гуманист, яъни инсонпарвар, байналмилалчи бўлмоғи даркор. Бу борада ҳар бир тиббиёт илми толиби, ҳақимлар, ходимлар кишиларнинг бахтусаодати, соғлиғи, фаровонлиги, ҳуқуқий тенглиги учун курашган, қолаверса ўз бурчи учун ҳаётларини ҳам аямаслик намунасини Ибн Сино, Н. Н. Миклухо-Маклай, А. П. Чехов, Эрнесто Че Гевара, С. Аьенде сингари кўплаб ҳақимларнинг ҳаётидан ўргансалар айни муддао бўлур эди.

Тиббиётда асаб жарроҳлигининг ўзига хос баъзи нозик томонлари ҳам борки, уларни алоҳида таъкидлаб ўтишни лозим деб ҳисоблаймиз. Бу маслаҳатлар шу соҳада ишлаётган ҳамкасбларимизга озгина бўлсада асқотиб қолар ва умумий ишимизга ёрдами тегар деган умиддамиз.

Асаб жарроҳлиги амалиётида кўпгина муолажалар одамнинг бош қисмида бажарилганлиги учун хотин-қизлар бетоб бўлганда уларнинг умр бўйи ардоқлаган ва кўрки бўлган сочини олишга тўғри келади. Бу ҳолат уларнинг кайфиятига ва руҳига таъсир қилибгина қолмай, беморни ўқинтириши ҳам мумкин. Бу ишни бажаришдан илгари ҳақим беморнинг юрагига йўл топиб, уни юпатиб, шу нарса у кишининг соғлигини тиклаш учун албатта зарурлигини, сочи қайтадан ўсиб, яна ҳам чиройли бўлиб тикла-

нишини, қолаверса вақтинча парик кийиб юриши мумкинлигини тушунтириб, кўниктириши лозим. Шундай қилса беморнинг кўнгли албатта таскин топади ва ўзини уни кутаётган жарроҳлик муолажаларига тайёрлайди. Ёки бўлмаса, соч олинганда миёдаги ўзгаришлар рентген тасвирида аниқроқ кўринади (одатда, шундай бўлмаса ҳам) ва бу касалликни аниқлаш учун жуда зарур деб уқтириш лозим. Агар бемор ҳушида бўлмаса ёки касаллик туфайли руҳий ҳолати бузилган бўлса, бу масала беморнинг қариндош-уруғлари билан ечилгани маъқул.

Асаб жарроҳлигида кўпгина муолажалар люмбал пункцияни бажариш билан боғлиқ. Халқимиз орасида пункция сўзи кўпинча кўрқинч ва даҳшат билан қабул қилинади. Одатда, бу манипуляциянинг қилиниши ёки қилинмаслиги учун аниқ тиббий кўрсатмалар мавжуд бўлиб, у фақатгина беморни даволаш учун жуда ҳам зарур бўлгандагина таклиф қилинади. Баъзан шундай ҳоллар бўладики, беморнинг ўзи бош миёсида ўсма борлигини билса, ҳақимдан уни жарроҳлик йўли билан эмас, балки пункция ёрдамида даволашни илтижо қилади. Афсуски, ўсмани пункция қилиш йўли билан даволаб бўлмайди. Бундай пайтда пункция қилинса, беморнинг аҳволи оғирлашиши мумкин. Шунинг учун ҳам пункция фақат зарурият туфайли даволаш ва ташхисни аниқлаш мақсадида қилинади холос. Зарур бўлмаса, беморнинг илтимоси қониқтирилмайди.

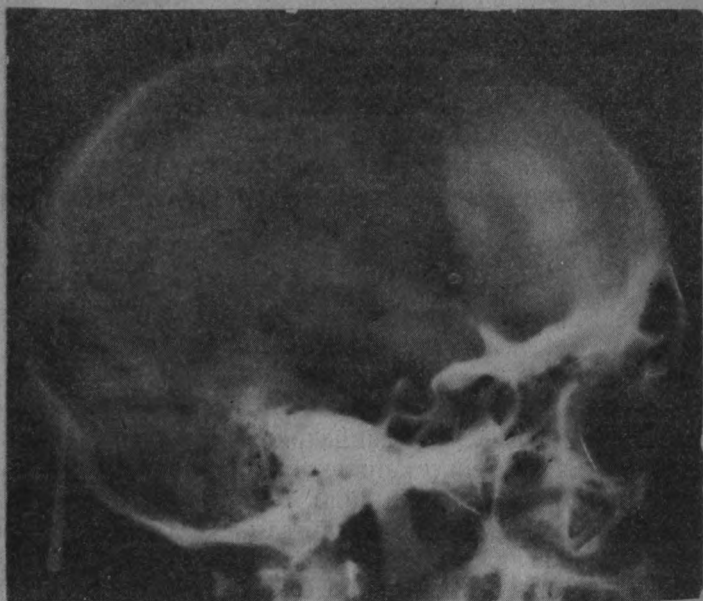Шундай касалликлар борки, уларни орқа миё суюқлигини олиб текшириб кўрмасдан аниқлаш амри маҳолдир. Булар жумласига, менингит касаллиги (ҳар хил турлари), ҳар хил сабабларга кўра ўргимчак тўриси мон парданинг тагига қон қуйилишлари, орқа миё ўсмалари ва ҳоказолар киради.

НЕЙРОХИРУРГИК КАСАЛЛИКЛАРНИ АНИҚЛАШ УСУЛЛАРИ

Марказий асаб тизимининг жарроҳлик йўли билан даволанадиган касалликларини аниқлаш усуллари хилма-хилдир. Энг аввало, беморни оддий неврологик йўл билан текшириб кўриш ҳам ҳақимга кўпгина фойдали маълумотлар беради. Лекин у бош мия тўқимасида касалликнинг қаерда ва қанчалик чуқурликда жойлашганлигини, касалликнинг қайси қон томирига алоқадор эканлигини аниқлаб бера олмайди. Бош мия касалликларини аниқлаш ва жарроҳлик йўли билан муваффақиятли даволаш учун касаллик тўғрисида ҳар тарафлама, батафсил объектив маълумотларга эга бўлмоғимиз ва шундагина уларни операция қилиш учун энг тўғри йўл танламоғимиз, режалар тузмоғимиз мумкин бўлади. Бош терисини қайси шаклда кесиш, керакли жарроҳлик асбоб-ускуналарини танлаб олиш, тикиш учун ипларни тайёрлаш, қон оқишини тўхтатишга керакли воситаларни жамлаш ва беморга қўйиладиган қон миқдорини аниқлашни режалаб олиш лозим бўлади.

Асаб касалликларини жарроҳлик йўли билан даволаш учун аввало уларнинг топик ташхисини аниқламоқ даркор. Шунинг учун оддий клиник ва неврологик текширув усули билан бирга касал кишига бир қатор ёрдамчи муолажалар ўтказиладики, уларнинг оқибат-натijasи мия патологиясини қаерда жойлашганлигини кўрсатиб беради. Шундан кейин жарроҳ академик Н. Н. Бурденко таъкидлаган асаб жарроҳлигининг уч асосий негизларига: **анатомик қулайлик, техник имконият ва физиологик жоизликка** амал қилиб иш кўради.

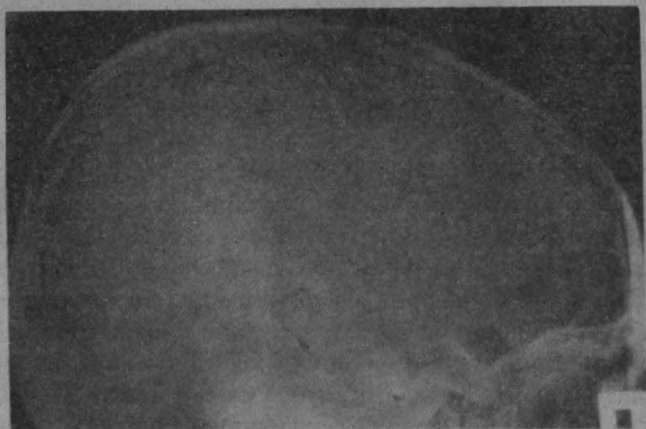
Мия касалликларини аниқлашда қўлланиладиган энг оддий текширув усуллари бу кранно-ва спондилографиядир. Баъзан улар диагноз қўйиш борасида ҳал қилувчи аҳамиятга эга бўлиши мумкин. Умумий краниография оммабоп усул бўлиб, ташхис қўйиш усуллари мажмуида кенг қўлланилади.



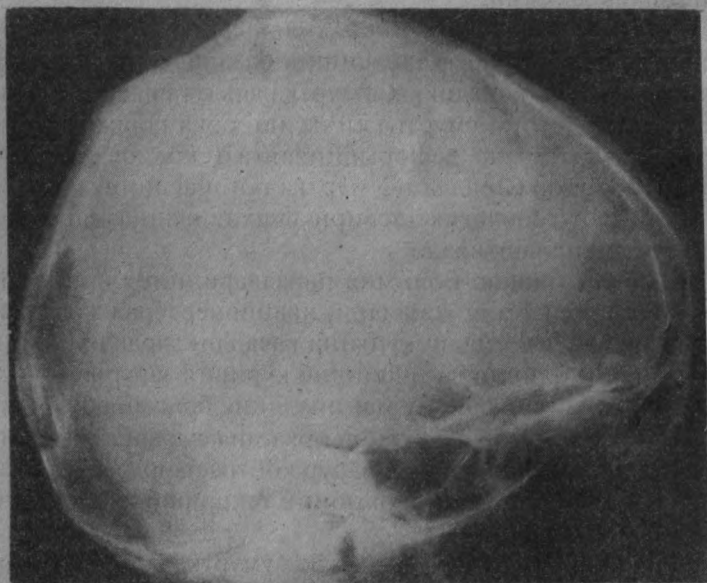
1- расм. Ён томондан тасвирга олинган нормал краниограмма.

Краниография — бош қутиси суяқларининг рентген нурлари ёрдамидаги тасвирлари икки проекцияда туширилади (1-расм). Мия қутиси суяқларининг айрим жойларини, масалан, нервлар чиқадиган тешикларни, катта энса тешигини рентген тасвирида чиқариш учун бош суяқлари махсус проекцияларда тасвирга олинади. Бундай рентген тасвирларини *нишонга олиб туширилган краниограммалар* дейилади. Мисол учун, эшитув нервининг ички тешигини аниқлаш мақсадида бемор Стенверс усулида ётқизилса, кўриш нервларининг тешикларини олиш учун эса Резе таклиф қилган ҳолатда ётқизилади.

Мия қутиси суяқларининг рентгенограммаларида мия касалликларининг бевосита ва билвосита белгиларини, аломатларини кўришимиз мумкин. Бош мия ва суяк касалликларининг *бевосита белгиларига* синиқлар, бегона жисмлар, суяк ўсмалари, қалинлашиш ва емирилиши ҳамда миянинг баъзи жойларига кальций моддасининг тўпланиб қолиши каби ўзгаришлар киради. *Билвосита белгиларга* эса, бош суяқларининг юпқалашиб кетиши, уларнинг ички томонидаги нотекисликнинг кучайиши (бар-



2- расм. Мия қутиси суяқларининг юпқаланиши ва бармоқ изисимон босмаларнинг кучайиши.



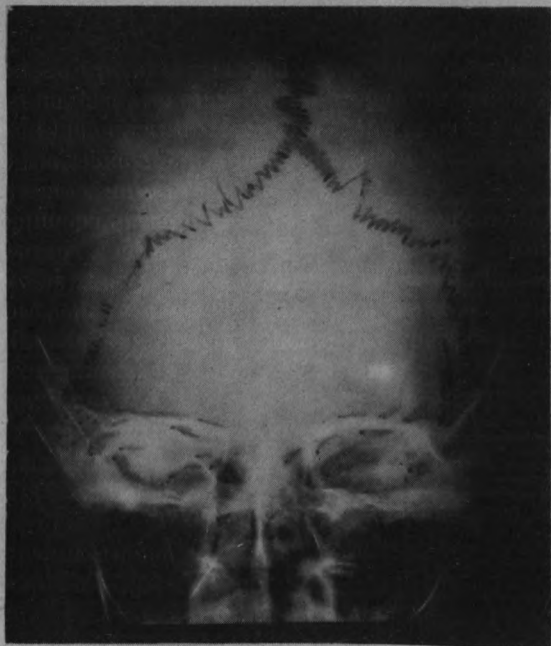3- расм. Мия қутиси тепа суягининг патологик жараён таъсирида емирилиши.

моқ изисмон босмаларнинг пайдо бўлиши — *impressiones digitatae*), мия қаттиқ пардаси артерия томирларининг суякда чуқур из қолдириши, диплоэ веналарининг кенгайиши, бош суягининг баъзи жойларда бўртиб чиқиши, суяк чокларининг очилиб кетиши (2 — 3 — 4-расмлар), турк эгари елкасининг емирилиши сингари белгилар киради. Юқорида айтиб ўтилган ўзгаришлар кишининг ёшига, патологик жараённинг табиатига ва жойлашиш ўрнига қараб турлича ривожланган бўлади. Юқорида кўрсатилган белгилар болаларда ва ўсмирларда кўпроқ намоён бўлиб, бу ёшда мияда ва мия қутиси суяклариди касалликка мослашиш қобиляти кўпроқ ривожланганлигидан далолат беради. Касалликнинг умумий краниограммада аниқланадиган билвосита белгилари патологик жараённинг ўсиш муддати билан узвий боғлиқдир. Мия қутиси суякларининг мўътадил ҳолатларини билганимиздагина унда рўй берган касаллик белгиларини дарҳол аниқлаб олишимиз мумкин.

Спондилография ҳам икки хил тасвирда олинади. Бу тасвирларда умуртқалар танасининг баландлигига (5-расм), улар орасидаги кенгликка, умуртқалар туташидиган майдончалар ҳолатига, умуртқа ёйчасига, орқа қирра ўсимталарига, умуртқалар деформациясига (сколиоз, лордоз, кифоз) эътибор берилади. Умуртқа поғонасининг аниқ ва сифатли рентгенологик тасвири ташхис қўйиш жараёнини анча енгиллаштиради.

Люмбал пункция. Бош мия пардаларининг яллиғланиши, мия ва орқа мия ўсмалари, краниоцеребрал жароҳатлар ҳамда шунга ўхшаш кўпгина касалликларда орқа мия суяқлигини олишга ва текшириб кўришга зарурият туғилади. Бундан ташқари, бу манипуляция бош мия суяқлигининг босмини ўлчаб кўриш, орқа мия суяқлигига доридармонлар, ҳаво, кислород, зарур контраст моддалар юбориш, унинг хужайралар таркибини текшириб кўриш учун ҳам айни муддаодир.

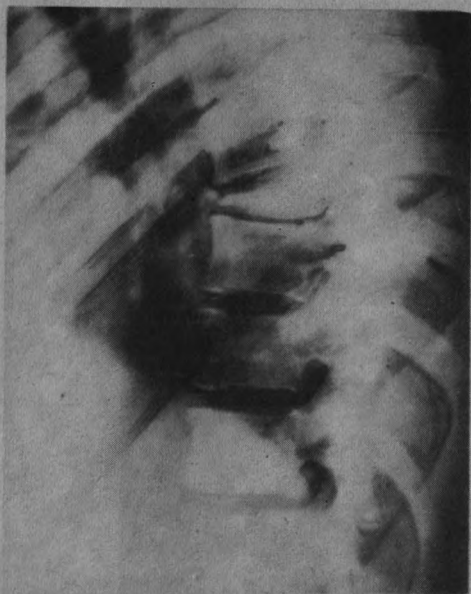Орқа мия пункцияси 3 — 4-бел умуртқалари орасидан қилинади (6-расм). Шу сатҳдан пункция қилиш умуман хавфсиздир, чунки бу ерда умуртқалар ташкил қиладиган найсмон канал кенгроқ бўлиб, у ерда орқа миянинг фақат асаб илдизчаларигина бўлади холос. Шу туфайли орқа миянинг шикастланиш хавфи бўлмайди.



4-расм. Мия қутисидаги суяк чокларининг очилиб кетиши.

Люмбал пункцияни амалга ошириш учун зарур асбоблар:

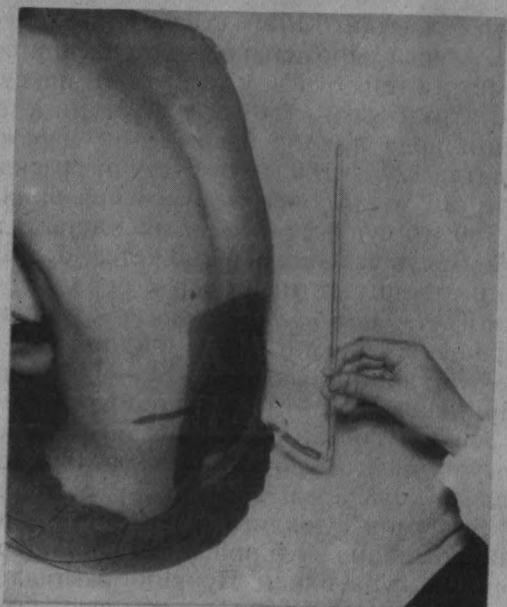
2 та 10 миллилитрлик шприц, 2 та қисқич, 2 та пробирка, мия суюқлиги босимини ўлчайдиган сув манометри — 1 та, пункция қилиш учун ишлатиладиган мандренли игна — 1 та, сантиметрли тасмача (ликвор босимининг баландлигини ўлчаш учун). Орқа мия пункциясини ётган ёки ўтирган ҳолатларда қилиш мумкин. Кўпинча бу манипуляция беморни ён томонга ётқизиб, бўйин ва оёқларини буккан ҳолатида қилинади. Шу ҳолатда умуртқа поғонасининг бел қисми орқага чиқиб туради ва умуртқа қирра ўсимталари яхши кўринади. Пункция қилинадиган жой спирт ва йод эритмаси билан яхшилаб тозаланади. Шундан сўнг 3—4-бел умуртқалари қирра ўсимталарининг ораси пайпаслаб топилади. Тўғри чамалаб олиш мақсадида ёнбош суяклари қирраларини тўғри чизиқ билан бирлаштириш мақсадга мувофиқ. Чунки бу чизиқ одатда, 3—4-бел умуртқаларининг қирра ўсимталари орасидан ўтади. Терини кўрсаткич ва ўрта бармоқлар билан босиб туриб



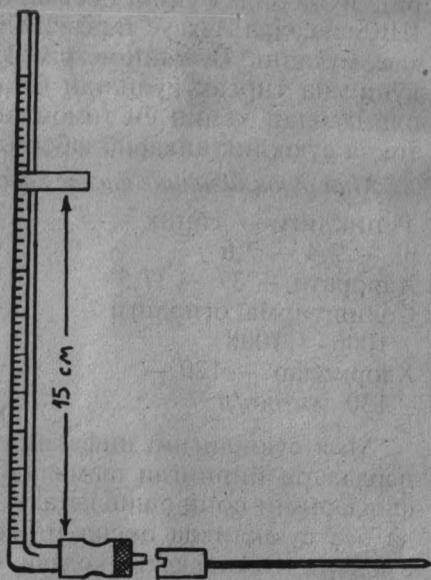
5- расм. Умуртқа танасининг қисилиб понасимон шаклда синиши.

новокаиннинг 0,25 фоизли эритмаси билан маҳаллий анестезия қилинади. Инъекцион игнани секинлик билан суқиб итариб, эпидурал бўшлиққа 10 миллилитрга яқин новокаин юборилади. Бу манипуляцияни бажариш учун узун инъекцион игнадан фойдаланиш керак эмас, чунки у орқа мия қаттиқ пардасини тешиб ўтиб кетса, новокаин эритмаси орқа мияга тушиши ва кўнгилсиз асоратларга сабаб бўлиши эҳтимоли бор. Маҳаллий оғриқсизлантириш тамом бўлгандан кейин узунлиги 10 — 12 см ва диаметри 0,5 — 0,7 мм бўлган мандренли игна ёрдамида орқа мия пункцияси бажарилади. Игнани осойишта ва силкитмасдан секин итариб киргазиш керак. Игна қирра ўсимталари орасидан ўтадиган пайтда иккита тўсиқни сезамиз, буларнинг биринчиси, умуртқаларнинг орқа ёйчаларини бирлаштирадиган сариқ боғлам бўлса, иккинчиси, мианинг қаттиқ пардасидир. Игна шу тўсиқлардан ўтганидан кейин игнадан мандрен олинади, шунда ундан ликвор томчилаб оқиб чиқа бошлайди. Мия суюқлигининг босими баланд бўлса, ликвор катта босим билан отилиб чиқиши ҳам мумкин. Кичик ёшли болаларда инъекцион игна билан ҳам пункция қилиш мумкин.

6- расм. Люмбал
пункция қилиш ва
ликвор босимини
ўлчаш.



Игнадан суюқлик
чиқиши биланоқ унга
сув манометрининг учи
бириктирилади. Мано-
метр диаметри 2 — 3
миллиметрли шиша
найча бўлиб, унинг учи
90° га букилган ва унга
резина найча воситаси-
да канюла биркирилган
(7-расм). Орқа мия сую-
қлиги манометрнинг
маълум даражасига кўта-
рилади ва тўхтайди. Су-
юқлик устунининг ба-
ландлиги сантиметрлик
тасмача билан ўлчаб
олинади, бу рақам мия-
нинг гидростатик боси-
мини кўрсатади. Одатда,
манометрнинг 1 санти-



7- расм. Сув манометри.

метр баландлиги 10 мм сув устунига тенг деб қабул қилинган. Агарда манометрда сув устунининг баландлиги 15 сантиметрга тенг бўлса, у ҳолда бош мия суюқлигининг гидростатик босими 150 мм сув устунига тенг бўлади. Катта кишиларда ликвор босимининг даражаси бемор ётган ҳолатда 120 — 180 мм сув устуни орасида ўзгариб туради. Утирган ҳолатда эса бу кўрсаткич икки ҳисса ошиб, 240 — 360 мм сув устунига етади. Катталарда ликвор босими 200 мм сув устунидан ошиб кетса, бу мия суюқлиги босимининг ошганлигидан дарак беради. Босим 100 мм дан кам бўлса, *ликвор гипотензияси* дейилади. Эмадиган болаларда мия суюқлигининг миқдори 40 — 60 миллилитрга, 8 — 10 ёшлик болаларда 100 — 140 миллилитрга ва катта кишиларда 120 — 180 миллилитрга тенг бўлади.

Янги туғилган болаларда ликвор босими 10 — 14 мм сув устунига, эмадиган болаларда 40 мм сув устунига, катта ёшдаги болаларда 100 мм сув устунига тенг бўлади.

Бош мия суюқлиги босими ўлчаб олингандан кейин ликвор анализ учун пробиркага солиб олинад ва лабораторияга жўнатилади. Пункция вақтида суюқлик босимининг ошганлиги қайд этилса, суюқликни чиқариб юбориш йўли билан унинг босими нормал ҳолга келтирилади. Шу мақсадда махсус тирсакли манометрдан фойдаланиш ҳам мумкин. Бу манометрда 15 сантиметр баландликда қўшимча тирсак қўйилган бўлиб, ликвор босими ўлчаб олингандан кейин ён томондаги тирсак очилади ва ортиқча суюқлик чиқариб юборилади.

Мия суюқлигининг физик хоссалари ва таркиби:

Тиниқлиги — тиниқ	Қанд — 2,5 — 4,4 ммоль/л
p^H — 7,4 — 7,6	Оқсил — 0,033 г/л
Ҳарорати — 37 — 37,5°	Цитоз — 5 — 6 хужайра
Солиштирма оғирлиги —	Фосфор — 0,58 —
1006 — 1008	0,97 ммоль/л
Хлоридлар — 120 —	
130 ммоль/л	

Мия суюқлигига инфекция тушган ҳолларда ва мия пардалари йирингли шамоллаганида суюқликда нейтрофилларнинг сонӣ ошиб кетади. Орқа мия ўсмалари вақтида эса суюқликда оқсил миқдори анчагина кўпаяди ва суюқлик тезгина қотиб қолади. Суюқлик таркибида оқсилнинг миқдори 0,033 г/л дан ошиб кетса, *оқсил-хужайра диссоциацияси* дейилади ва унинг сабаби топилиб барта-раф қилинади.

Орқа мия пункциясини қилиш мумкин бўлмаган ҳоллар:

1. Кўз нерви папиллаларидаги димқиш ҳолати.
2. Мия чакка бўлаги ва қоринчаларининг ўсмалари, абсцесслари.
3. Миячанинг ўсмалари ва абсцесслари.
4. Миянинг ўткир шишуви туфайли келиб чиқадиган кома ҳолатлари.
5. Краниоспинал ўсмалар.

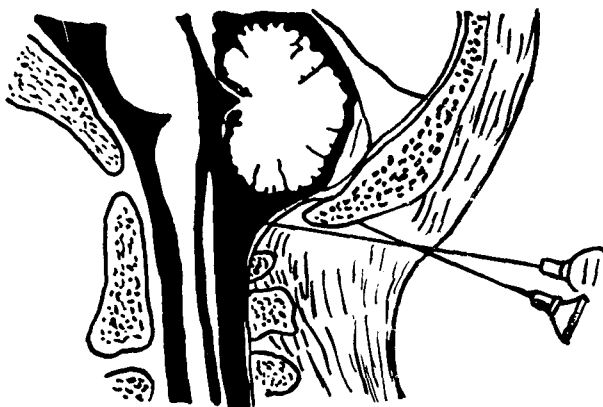
Субоксипитал пункция (СОП). Субоксипитал пункция бу миянинг катта цистернасида игна ёрдамида суюқлик олиш усулидир. У катта цистернага кислород, дорилар, контраст моддалар юбориш (контраст миелография учун), пневмоэнцефалография қилиш ҳамда катта цистерна ва орқа мия суюқлиги таркибларини солиштирма тарзда ўрганиш мақсадида қилинади.

СОП қилиш мумкин бўлмаган ҳоллар: краниоспинал ва мияча ўсмалари, умуртқалар аномалияси.

Субоксипитал пункция қилиш учун ҳам люмбал пункцияда ишлатиладиган асбоблар керак бўлади.

Техникаси: аввал беморнинг энса қисмидаги сочи устара билан тозаланади. Соци олинган жойнинг териси спирт ва йод эритмаси билан артилади. Шундан сўнг энса суягининг ташқи дўмбоғи билан 2-бўйин умуртқасининг қирра суяги орасидаги масофанинг ўрта қисмидан терига ва юмшоқ тўқималарга (энса суягига) 3 — 5 мл 0,25 фоизли новокаин эритмасидан юбориб анестезия қилинади. Бу манипуляцияни беморни ўтказиб ёки ён томонга ётқизган ҳолда бажариш мумкин. Маҳаллий анестезиядан кейин, калтароқ пункцион игна атлант ва энса суяги тешиги орасидаги мембранага тўғрилаб, ўта эҳтиётлик билан секин юборилади. Игнанинг учи билан энса суяги тешигининг орқа қиррасини сезганимиздан кейин игнани ҳар бир миллиметрга олдинга сурганимизда унинг мандренини олиб қарашимиз лозим. Агар игнанинг учи катта цистернага тушса, мандрен олингани заҳотиёқ, ундан суюқлик оқиб чиқа бошлайди (8-расм). Суюқлик анализга олинганидан кейин цистернага тоза шприц билан керакли препарат юборилади. Бу манипуляция вақтида катта цистернага новокаин тушишидан ёки мия устунни қон томирларининг шикастланишидан эҳтиёт бўлмоқ даркор.

Пневмоэнцефалография (ПЭГ). Мия қоринчалари ва субарахноидал ораліққа ҳар хил газлар (ҳаво, кислород, азот оксиди ва ҳоказолар) юбориб, уларнинг контраст тасвирини рентген қоғозидан акс эттириш усули *пневмоэнце-*



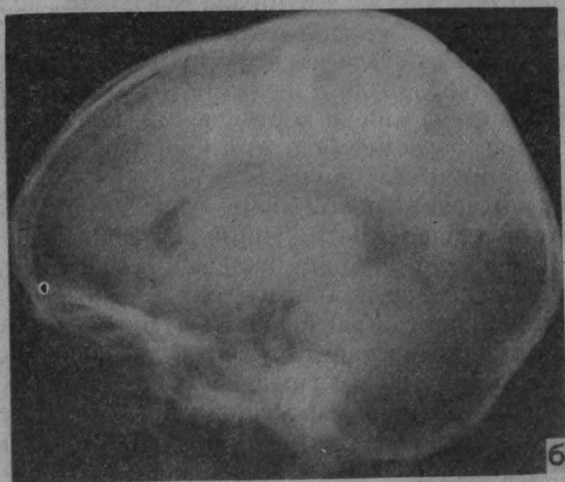
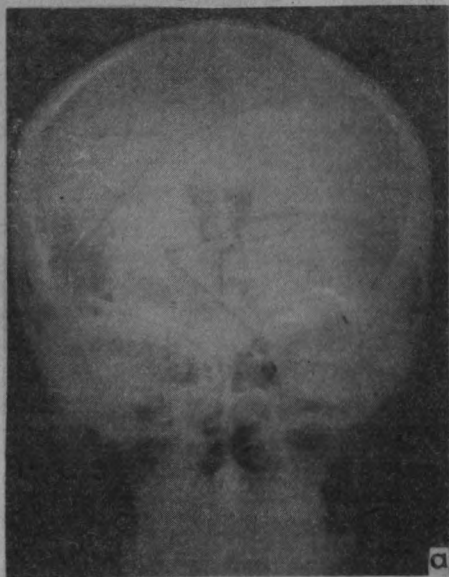8- расм. Субоксипитал пункция.

фалография деб аталади. Мия қаттиқ пардаси ўсмалари, мия жароҳатининг асоратлари, атрофик ва чандиқли касалликлар, юмшоқ пардаларнинг яллиғланиш касалликлари ушбу усул ёрдамида аниқланади.

Люмбал пункция қилиш мумкин бўлмаган ҳолларда пневмоэнцефалография қилинмайди, чунки бу манипуляция ҳам пункция йўли билан қилинади. ПЭГ одатда рентген кабинетида бажарилади. Уни икки йўл билан қилиш мумкин, субоксипитал ва люмбал пункция сифатида. Ҳавони мия қоринчаларига субоксипитал пункция йўли билан юбориш усули бемор учун энгилроқ кечади.

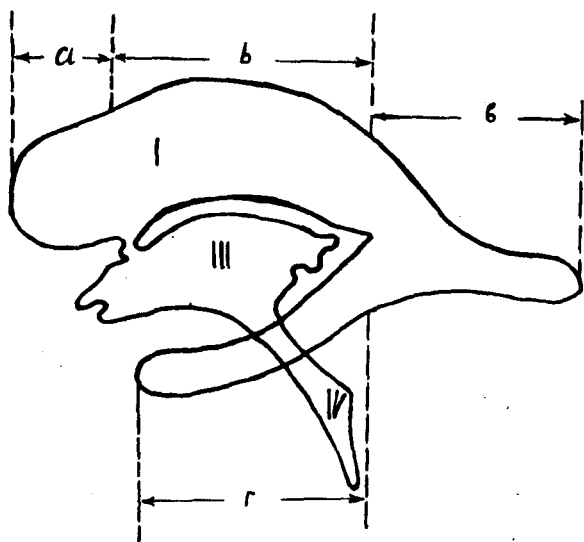
Техникаси. Беморни ўтқизиб люмбал пункция қилинади. Ликвор босимини ўлчаб, анализ учун 5 — 6 мл суюқликни пробиркага йиғиб олганимиздан кейин, шприцга 5 — 10 см дан ҳаво ёки кислород олиб умуртқалар каналига юборамиз. Ҳавонинг ҳар порциясини юборганда ҳаво мия қоринчаларида бир текис тарқалиши учун беморнинг бошини ён томонга, орқага қилиб айлантирамиз. Пневмоэнцефалография қилиш учун ҳаммаси бўлиб 35 — 40 см³ газ юбориш керак бўлади. Орқа миянинг субарахноидал оралиғига кирган ҳаво пуфакчалари аввало катта цистернага етиб боради. У ердан Мажаңди тешиги орқали IV мия қоринчасига ва қисман субарахноидал оралиққа кетади. Сильвий сув йўли орқали ўтиб, ҳаво III ва миянинг ён қоринчаларини тўлдиради.

Манипуляция тамом бўлгандан кейин игна белдан суғириб олинади. Бемор чалқанча ётқизишиб, бош 4 проекцияда рентген тасвирига олинади. Пневмоэнцефалограм-



9- расм. Пневмоэнцефалограмма (фас). Мия қоринчалари симметрик ҳолда ўрта сагиттал чизиқ бўйлаб жойлашган.

малар қуриганидан кейин ҳақим томонидан синчиклаб ўрганилади. Олд томондан олинган (фас) рентген тасвирида ўрта сагиттал чизиқ бўйлаб жойлашган мия қоринчалари олд қисмининг суратини кўрамиз (9-расм). Мия қоринчаларининг ўрта сагиттал чизиқдан бирор томонга



10- расм. Мия қоринчалари ён тасвирининг тузилиши:
 а — олдинги шоҳча; б — тана шоҳча; в — орқа шоҳча; г — пастки шоҳча.

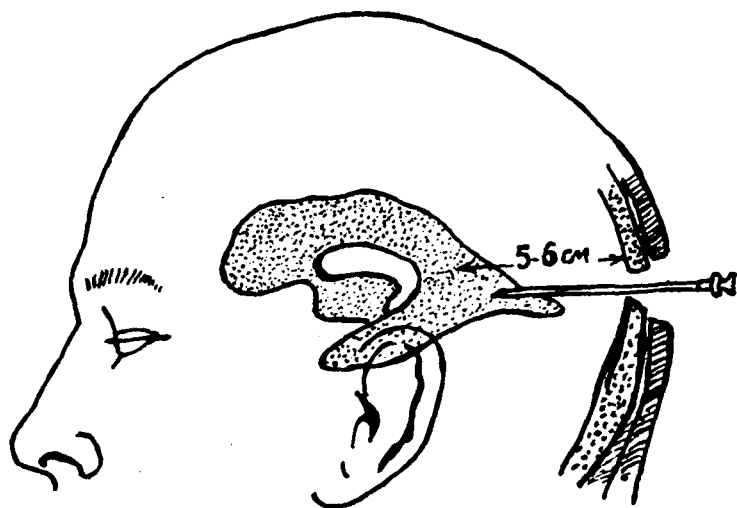
силжиши ҳамда оз бўлса-да, деформацияга учраши патологик ҳолат ҳисобланади. Ён томондан олинган (профил) рентген тасвирида мия ён қоринчасининг ҳамма қисмлари кўринади. 10-расмда бош мия қоринчалари ён тасвирининг тузилиши келтирилган.

Беморнинг юзини пастга қилиб олинган тасвирда (орқа фас) орқа шоҳчалар сурати кўринади. Мия қоринчаларининг соғлом ҳолатини билганимиздан кейин ундаги ўзгаришларни тез аниқлаб олиш мумкин.

Шневмоентрикулография (ШВГ). Бу операция йўли билан қилинадиган текширув усули бўлиб, у ПЭГ қилишнинг иложи бўлмаган ҳолларда амалга оширилади.

Керакли асбоблар: парма, жарроҳлик тифи, Янсен яракенгайтиргичи ва пункция учун игна, 1 донга 10 миллиметрлик шприц.

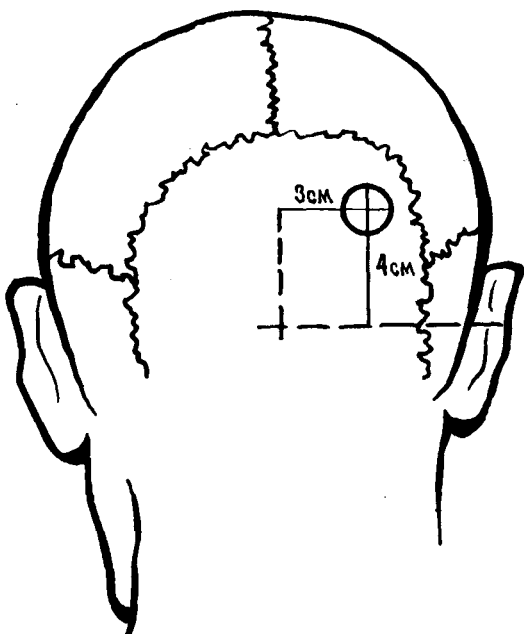
Операциядан илгари жарроҳ ушбу беморнинг мия ён қоринчаларининг қаеридан ва қайси томонидан пункция қилиш мақсадга мувофиқ эканлигини аниқлаб олмоғи зарур. Биринчидан, мия чап яримшари одамда етакчи бўлгани сабабли уни иложи борича аяшга тўғри келади. Иккинчидан, мия қоринчасини касаллик ўчоғидан узокроқдан пункция қилмоқ даркор. Чунки у ерда мия қоринчаси ўсма билан босилган бўлса, игна қоринча бўшлиғига тўшмас-



11- расм. Мия қоринчаси орқа шоҳчасини пункция қилиш.

лиги мумкин. Кундалик асаб жарроҳлиги амалиётида бош мия қоринчаларининг орқа шоҳчалари пункция қилинади (11-расм).

Операциядан олдин беморнинг сочи устара билан тозалаб олинади. Беморни ён томонга ётқизиб, кўк бриллиант эритмаси билан терига ён қоринча орқа шоҳчасининг проекцияси чизилади. Орқа шоҳча 12-расмда кўрсатилганидек, энса суяги ташқи дўмбоқчасидан 4 см юқорида ва бош ўрта чизигидан 3 см четда жойлашган бўлади. Бу нуқта *Дэнди нуқтаси* деб аталади. Ўша жой спирт ва йод эритмалари билан тозалангандан кейин 0,25 фоизли новокаин эритмаси билан анестезия қилиниб, ўрта чизикқа параллел ҳолда 5 — 6 см узунликда суяккача кесилади. Суяк ташқи пардаси қирғич ёрдамида тозалангандан кейин яра Янсен яракенгайтиргичи билан кенгайтирилади ва парма билан суякка тешик очилади. Миянинг қаттиқ пардаси жарроҳлик тиғи билан кесилиб очилгандан кейин пункция қиладиган игна билан ёки учи тўмтоқ йўғонроқ игна (канюля) ёрдамида мия қоринчасининг орқа шоҳчаси пункция қилинади. Одатда, 5 — 6 см чуқурликда игна қоринчага тушади ва мия суюқлиги оқиб чиқабошлайди. Шу игна орқали мия қоринчасига 40 — 50 см³ ҳаво ёки кислород юборилгандан сўнг игна олинади ва яра тикиб қўйилади. Бемор



12- расм. Дэнди нуқтасини аниқлаш.

рентген хонасига олиниб, бош 4-проекцияда тасвирга олинади.

Мия қоринчаларининг олдинги шохчаларини пункция қилиш техникаси: соч тозаланиб олингандан кейин бемор орқасига ётқизиلىб, бош териси яхшилаб спирт билан артилади. Кейин аввал айтиб ўтганимиздек, кўк бриллиант эритмаси ёрдамида бошнинг ўрта чизиғи чизилади. Сўнгра, коронар чокдан 2 см олдинда ва ўрта чизиқдан 2 см четдаги нуқталар кесишган жой (Кохер нуқтаси) топилиб новокаин билан анестезия қилинади. Юқорида айтилганидек, бу нуқтада ҳам парма билан тешик очилиб, мия пункция қилинади (13-расм). Пункция вақтида игнанинг учини шу томондаги қулоқнинг ташқи тешигига йўналтириш керак. 30—40 мл суюқлик чиқарилганидан кейин мия қоринчасига 40—50 см³ ҳаво юборилади ва игна олиниб яра тикилади. Бош 4-проекцияда рентген тасвирига олинади. Тайёр рентгенограммалар синчиклаб ўрганилиб касалликнинг, қаерда жойлашганлиги аниқланади.

Пневмовентрикулография, асосан, бош миянинг ҳажмли касалликлари вақтида қилинганлиги учун рентгено-

тиб, уни бу ишдан воқиф қилиш маъқул. Баъзан беморлар бу манипуляция йўли билан орқа мия каналига дори-дармонлар, кислород, озон каби газлар юбориб даволанганда унинг фойдасини ўзи аниқ сезиб, қайта-қайта пункция қилишни сўрайдилар ҳам.

Мен бир сафар ўта аянчли ҳолнинг гувоҳи бўлганман. Неврология бўлимида оёқларида ҳаракат умуман йўқ, чиқарув аъзоларининг фаолияти бузилган, қовурғалар ёйи сатҳидан бошлаб барча сезгилари бузилган беморни кўриб «Сизга орқа миядан суюқлик олиб, текшириш асосида тахшис кўямиз ва кейин даволаймиз» — десам, бемор рози бўлмади. У норозилигини пункциядан сўнг аҳволим ёмон бўлади деб шарҳлади. Ахир унинг аҳволи бундан ҳам оғир бўлиши мумкин-ми? Бу муолажа уни даволаш йўлларини топиш учун таклиф этиляпти-ку!

Бундай фикрлар бизга қулоқдан-қулоққа ўтиб, турмушимизга, онгимизга сингиб кетган. Тиб ходимлари халқ орасида тиббиётимизга бўлган ишончни фақат аста-секин тушунтириш, маданият ва маърифатни ошириш билангина қарор топтиришимиз мумкин.

Операция арафасида бемор ҳаяжонланмагани маъқул. Беморнинг қариндошлари ташхисга рози бўлиб, тилхат беришганидан кейин, у ноўрин ҳаяжонланмаслиги учун беморни бўладиган ишдан воқиф этишимиз мақсадга мувофиқ. Операция олдидан премедикация қилинганда беморда бефарқлик пайдо бўлади, ҳаяжонлар йўқолади. Бу юрак қон томирлари тизимининг иш фаолиятини ўзгартрмайди, наркознинг, операциянинг равон ўтишини таъминлайди.

Инсоннинг дардига дармон бўлиб, уни касалликдан халос этиш, муқаррар бўлган ўлимдан сақлаб қолиш, ушбу касб соҳибларининг жуда катта олижаноблиги, халқ олдидаги бурчи, ўз қасамёдига эътиқоди ва улуғ савоб ишидир. Модомики шундай экан, ҳар бир ҳаким доимо ўз бурчини оқлашга, фидойиликка тайёр турса, дилида инсонга чуқур ҳурмат сақласа, у ҳам ўз навбатида халқ томонидан иззат-икромда бўлади, қадрланади.

«Қадрлик бўлишни истасанг, халқнинг қадрини бил» деб бежиз айтилмаган. Ҳаётимизни, фаол иш вақтимизнинг кўп қисмини ўтказадиган иш жойимизга — корхонамизга нисбатан муносабатимиз ўзгача бўлмоғи лозим. У ерда биз умримизнинг маҳсулдор даврини ўтказамиз, ўсамиз, улғаямиз, жамиятимизга, халқимизга соғлиқ ато

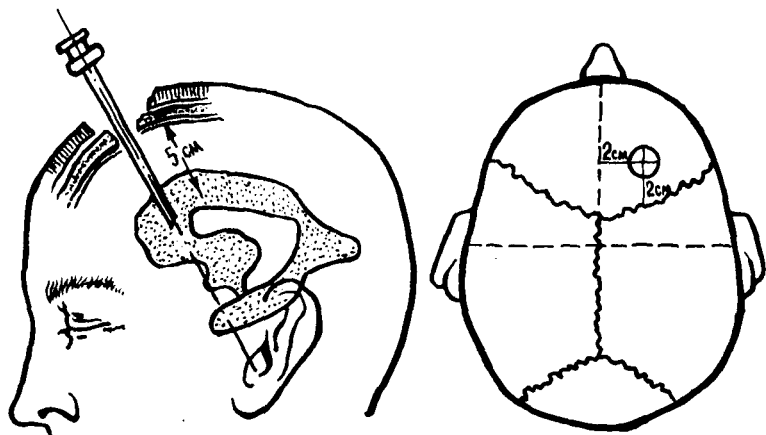
этиш, барака келтириш борасида яхши ният билан ишлаймиз. Илгари айтганимиздек, бизнинг ишимиз инсонлар билан. Ўзимизнинг ҳар кунлик одатимиз бўлиб қолган ишдаги ташвишларимиз оғушида кўпинча бемор кишига эътиборни унутиб қўямиз. Ҳеч қачон шундай бўлмаслиги керак. Бемор кишининг муваффақиятли даволаниши унинг шифохонага илк қадам қўйганида қандай кутиб олишимизга, унга бўлган илиқ муносабатимизга, қолаверса, биз шифокорларнинг ўз ишимизга қанчалик софдиллик ва виждонан қарашимизга қўп жиҳатдан боғлиқдир.

Бир сафар ҳамкасбларимиздан бири узоқ вилоятдан келган беморнинг қариндошларига: «Бемор албатта операция қилинади, агар у операциядан кейин дунёдан ўтса, уни шунчалик узоққа қандай қилиб олиб кетасизлар?»— деган. Бундай совуқ гапни эшитган кишилар беморни дарҳол қайтариб олиб кетишган. Ваҳоланки, шу гапни айтиш керак бўлса, бошқачароқ тарзда, эҳтиётлик ва мулойимлик билан ҳам айтиш мумкин эди.

Шифохонада даволанаётган беморга бизнинг иш юзасидан тортишувларимиз, коридорда бақариб-чақиришларимиз, телефонда овозимизни баралла қўйиб кимлар биландир гаплашишларимиз ва шу каби бошқа шовқинлар фойда келтирмайди. Унга осойишталик, ором, яхши сўз, диққат-эътибор керак. Бемор киши унинг тўғрисида бош қотираётганлигимизни, бизнинг ҳам ичимиз ачиётганлигини доимо сезиб турмоғи зарур. Бемор тўғрисида унинг олдида гап борганда уни касал деб атамоқ ноўрин, унга касаллигини яна бир карра эслатишнинг ҳожати йўқ. Бу нарса уни руҳан эзади. У билан гаплашганда исми ёки фамилиясини атаб суҳбат қурилса ва у кишини суҳбат мавзусида устунроқ қўйиб гап олиб борилса, бемор бундан жуда мамнун бўлади.

Иш вақтида барча ходимлар тиббиёт маданиятига амал қилиши шарт. Оддий бир мисол келтирайлик. Беморнинг қон томирига дори юборилганда баъзан қон чиқиб, терида қотиб қолади. Бу қон тозалаб олинмасдан шундай қолдириб кетилса, беморнинг таниш-билишлари келганда унга кўзлари тушиши ва натижада уларда ёмон фикр уйғониши мумкин. Ёки операциядан кейин тананинг турли жойларида қон қотиб қолган бўлса, албатта тозалаб олиб, гўё кишига тиг текизилмагандай қилиб қўйилса, кўз қувонади.

Беморларимизга, айниқса болаларга бўлган муносабатимиз яна ҳам бошқача бўлиши, уларга алоҳида меҳр билан қарашимиз лозим. Болалар билан ишлаганимизда улар-



13- расм. Мия ён қоринчасининг олдинги шоҳчасини пункция қилиш.

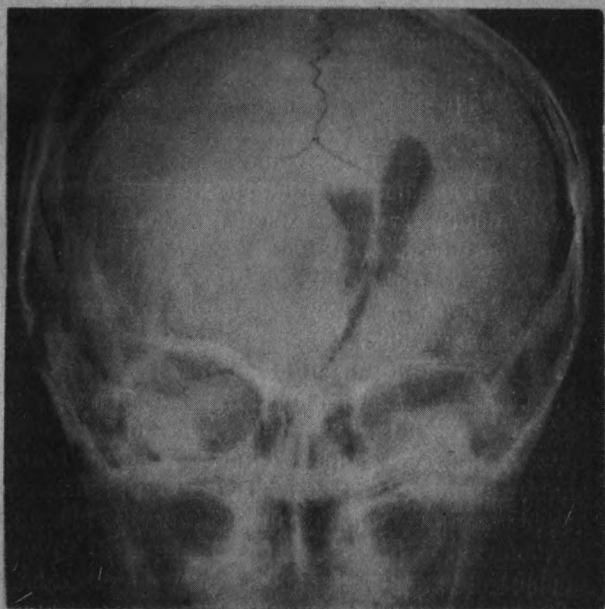
граммаларда қоринчалардаги ўзгаришларни ўқиш ва ташхисни тўғри аниқлаш ҳақида фикр юритиш айни муддаодир. 9-расмда кўрсатилганидек, бир текис ҳаво билан тўлган бош мия ён қоринчаларининг олдинги шоҳчалари миянинг ўрта чизиги орқали симметрик жойлашган бўлиб, капалак қанотчаларини эслатади. Агарда миянинг пешона ёки чакка бўлақларида чегарали касалликлар бўлса, у ҳолда мия қоринчаларининг олдинги шоҳчалари бир томондан иккинчи тарафга қараб сурилиб кетади (14-расм).

Ўсма мия қоринчасининг бир томонини тўлдириб турган бўлса, ўша қоринчага ҳаво мутлақо ўтмайди ва қоринчанинг тасвири кўринмайди. Ўсма мия яримшарлари орасида ёки парасагиттал соҳада бўлса, қоринчаларнинг тана қисми юқоридан пастга қараб босилади (15-расм). Мия қоринчалари деформациясининг кучлилиги касалликнинг ҳажмига тўғри пропорционалдир. Мия сув йўлларидаги окклюзия сатҳини аниқлаш учун позитив-контраст моддалар ёрдамида вентрикулография қилинади. Бу моддалар қаторига майодил, конрей, гипак, димер-х каби бир қатор препаратлар киради. Бу усул Сильвий сув ўтказгичи ва III — IV қоринчалар соҳасида бўлган окклюзия берадиган касалликларни аниқ кўрсатади. Бу усулни амалга ошириш учун ён қоринчага пункция қилиб, 6 — 7 мл ликвор олинади ва унга 3 — 4 мл контраст модда қўшилиб, яхшилаб аралаштирилгандан кейин яна қайтариб мия қоринчасига юборилади. Контраст модда ўз оғирлиги билан сув йўли

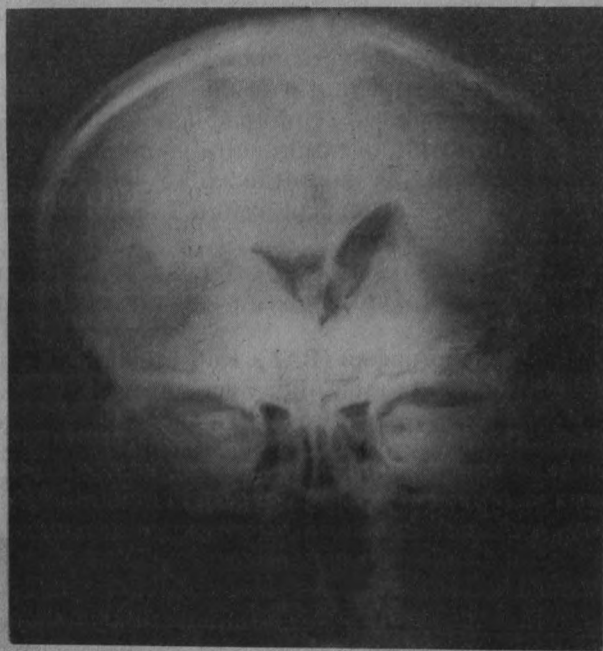
ёпилган жойгача оқиб боради ва тўхтаб қолади. Бу ҳолни рентгенда аниқ кўриб, касаллик ҳақида хулоса чиқарилади.

Ангиография (АГ). Бош мия артериал қон томирларига контраст моддалар юбориб, уларнинг тасвирини олиш усули *ангиография* деб аталади. Қайси қон томирига контраст модда юборилишига қараб, каротид ва вертебрал ангиографиялар ажратилади. Ангиография мия касалликларини аниқлашда жуда ҳам муҳим ўрин эгаллайди. У мия қон томир касалликларини (аневризмалар), гематомаларни, инсультларни, тромбозларни, миянинг ҳажмли касалликларини аниқлашда яхши кўмак беради. Бу усул касалликнинг ҳажмини, жойлашган ўрнини, унинг қанақа касаллик эканлигини ва миянинг магистрал қон томирлари билан бўлган алоқаларини ҳам кўрсатиб беради.

Ангиография учун таркибида йод бўлган кардиограф, диодон, урографин, верографин, триомбраст каби контраст моддалар ишлатилади. Патологик жараён миянинг қайси томонида деб тахмин қилинадиган бўлса, контраст модда ўша томондаги уйқу артериясига юборилади (16 — 17-расмлар).



14- расм. Бош мия ҳажмли касаллиги вақтида мия қоринчалари олдинги шохчаларининг деформацияси.



15-расм. Бош мия ўсмаси туфайли қоринчаларнинг пастга босилиши.

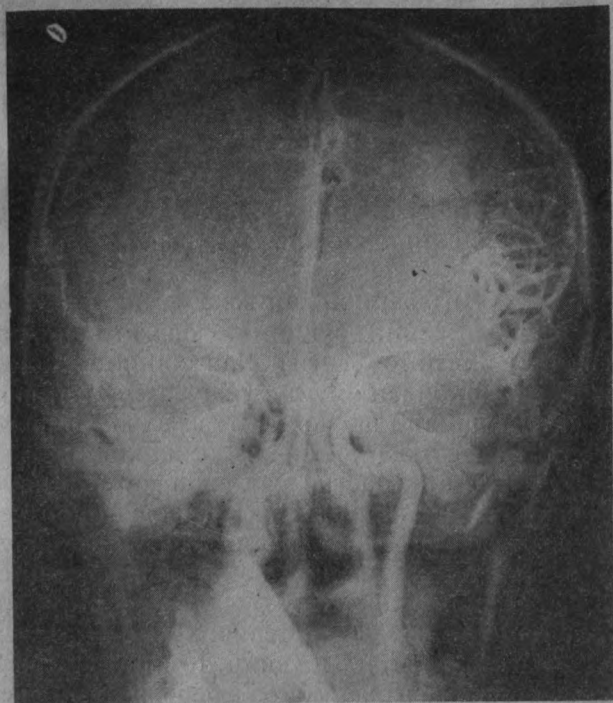
Асбоблар: ангиография учун 2 та махсус шприц, уйқу артериясини пункция қилиш учун игна, контраст моддалар.

Техникаси. Интубацион ёки вена томири орқали нарқоз берилгандан кейин, бўйиннинг олд томони спирт ва йод эритмаси билан тозаланади. Чап қўлнинг кўрсаткич ва ўрта бармоқлари билан умумий уйқу артериясининг уриб турган жойи топилиб шу соҳада тери ва юмшоқ тўқималар новокаин эритмаси билан анестезия қилинади. Қалқонсимон тоғайнинг пастки сатҳидан артерия пункция қилинади. Игнадан артериал қон отилиб чиқиши билан унга мандрен қўйилади ва игнанинг учи 1 — 2 см олдинга киритилади. Шундай қилиб, игнани ётиқ ҳолатга ўтказиб, унга резина найча-узайтиргич билан физиологик эритма солинган шприц уланади. Артерияга 0,25 фоизли 5 — 10 мл новокаин юборилгандан кейин, томирга 10 — 15 миллилитр иситилган контраст модда юборилади. Рентген нурларининг мия тўқимасидан ўтиши контраст модданинг томирлар орқали ўтиш вақти билан синхрон тарзда бўлмоғи

зарур. Шундагина биз мия томирларининг яхши ва аниқ рентген тасвирини чиқара оламиз. Бу натижага эришиш учун одатда, автоматик тартибда контраст модда юборадиган ва тасвир оладиган сериограф аппаратида фойдаланилади. Манипуляция тамомлангандан кейин игна чиқариб олиниб, пункция қилинган жой 5 — 6 дақиқа давомида қўл билан босиб турилади, кейин 2 — 3 соат давомида совуқ компресс қўйилади.

Каротид ангиограммалар воситасида биз олдинги ва ўрта мия артериялари соҳасидаги касалликларни кўрамиз ва ўрганамиз.

Вертебрал ангиография (ВАГ). Каротид ангиографияга нисбатан ВАГ камроқ қилиниб, у асосан мия қутисининг орқа чуқурчаси, миянинг энса бўлаги касалликлари ва вертебрал артерия қон томири ҳавзасидаги касалликларни аниқлашда қўлланилади. Бунинг учун 3 — 5-бўйин умурт-



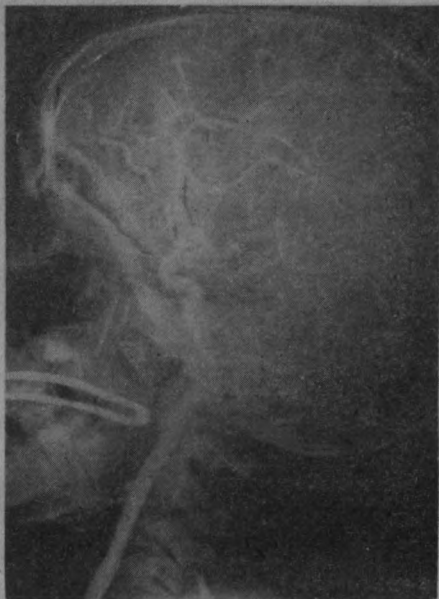16- расм. Олд томондан тасвирга туширилган (фас) ангиограмма.

қалари тўғрисида бўйиннинг олд томонида артерия пункция қилинади. Бошқа жараёнлар эса каротид ангиографиядаги сингари ўтади. Вертебрал артерияларга сон артерияси орқали катетер юбориш ёрдамида ҳам вертебрал ангиография қилиш мумкин. Олинган ангиограммалар қунт билан ўрганилади ва касалликнинг ташхиси аниқланади (18-расм).

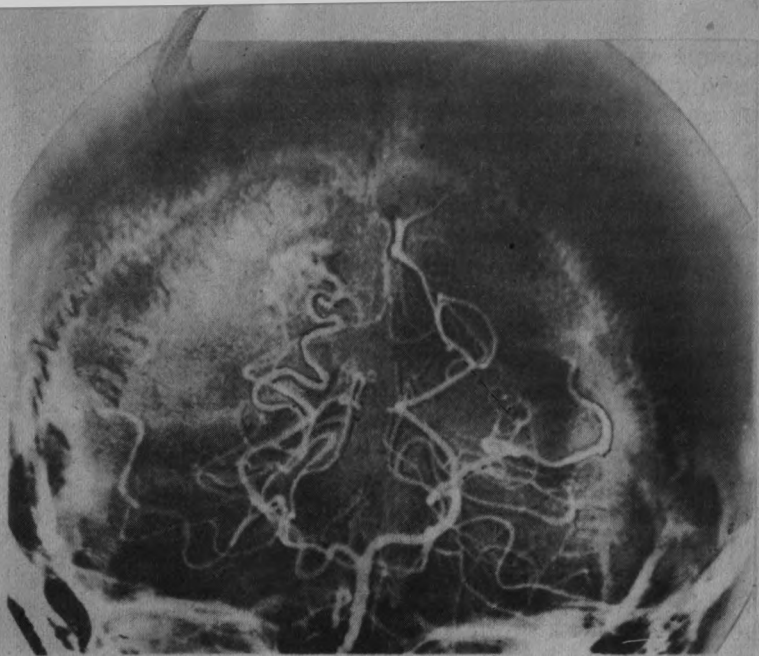Эхоэнцефалография (ЭХО-ЭГ). Эхоэнцефалография усули 1955 йили швед тадқиқотчиси Лекселл (Leksell) томонидан тавсия этилган

бўлиб, у мия тўқималарини юқори тебранишдаги ультратовуш ёрдамида эхолокация қилишга асосланган. Мияни ультратовуш ёрдамида текшириш асосан бош миянинг чегарали касалликларини аниқлашда қўлланилади. Бу усул ёрдамида сагиттал чизиқ бўйлаб миянинг нақ ўрта текислигида жойлашган III қоринча, тиниқ тўсиқча ва эпифиз беши чап ёки ўнг томонга қанчалик силжиганлиги аниқланади. Шу мақсадда амалиётда ЭХО — 11, ЭХО — 12 ускуналаридан фойдаланилади. Ҳозирги вақтда барча асаб жарроҳлиги ва травматология бўлимлари шундай ускуналар билан жиҳозланган бўлиб, у беморга ҳеч бир озор бермасдан мия қутиси ичида ҳажмли касаллик бор ёки йўқлигини аниқлашга имкон беради.

Аппаратга уланган пьезодатчик ёрдамида бошнинг чакка қисми орқали мия қутиси ичига қисқа ультратовуш импульслари юборилади. Бу ультратовуш мия ичидаги тўқималарга урилиб, акс садо тарзида яна датчикка қайтиб келади. Бу эхосигналлар ускунанинг осциллограф экранда вертикал ҳолатда отилиб чиққан чизиқларни ҳосил



17- расм. Ён томондан тасвирга туширилган (профил) каротид ангиограмма.



18- расм. Вертебрал ангиограмма.

қилади. Пъезодатчикни бошнинг чакка қисмига қўйиб, мияга ультратовуш юборсак, экранда учта изма-из вертикал чизиқлар комплекси кўринади. Биринчи вертикал чизиқлар бошланғич комплекс бўлса, иккинчиси М — эхо дейилади. Учинчиси эса охириги комплексдир. Бошланғич комплекс — бу бош суяги билан мия чегарасида ҳосил бўлган қаршиликнинг акс садоси. М — эхо бошланғич ва охириги комплекслар ўртасида жойлашган бўлиб, у III қоринча, эпифиз бези, тиниқ тўсиқча — *медиал тизимлардан* қайтган акс садолардир. Охириги комплекс бу қарама-қарши томондаги чакка суягидан қайтган товуш сигналларидир (19-расм).

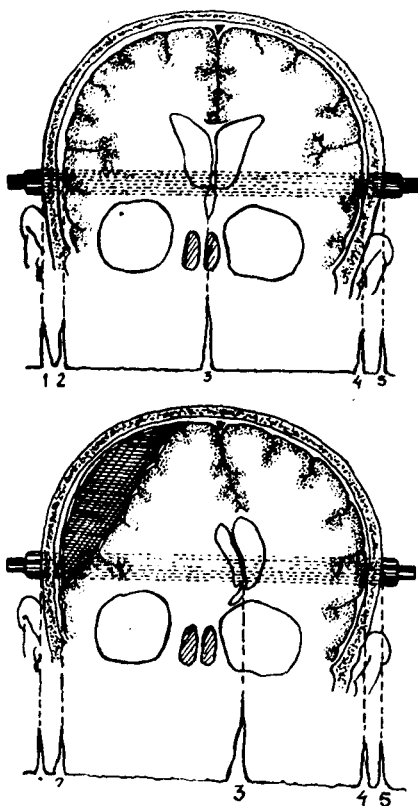
Нормал ҳолда юқорида айтиб ўтилган медиал тизимлар миянинг сагиттал ўрта текислигида жойлашганлиги учун М-эхогача бўлган масофа иккала томондан ҳам бир хил бўлади. Борди-ю, гематома, ўсма ёки абсцесс каби ҳажмли касалликлар сабабли мия бир томонга босилган бўлса, миянинг медиал тизимлари ҳам қарама-қарши томонга сурилади ва М-эхогача бўлган масофа ўзгаради. Мия босилган томонда М-эхогача бўлган масофа қанчалик кўпайса, қарама-қарши томонда шунчалик озаяди. М-эхо-

нинг 2 мм дан ортиқ силжиши патологик ҳолат ҳисобланади.

Мия чайқалиши вақтида одатда, М-эхо силжймайди. Мия лат еганда эса, унда шиш содир бўлиши туфайли М-эхо 4 — 8 мм гача силжиши мумкин. Мия гематомалари ва гидромалар вақтида М-эхонинг силжиши баъзан 3 — 15 миллиметргача етиши мумкин.

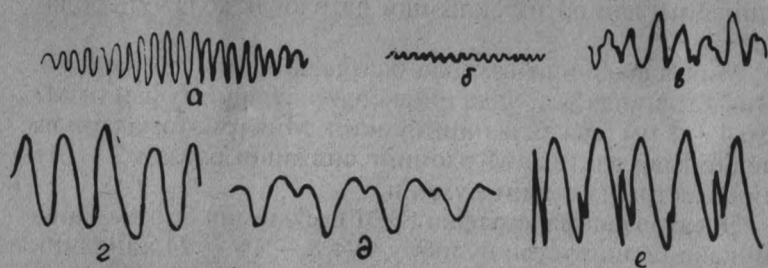
Электроэнцефалография (ЭЭГ) усули мия биотокларини қайд қилиш усули бўлиб, у 4 — 8 — 16 — 24 каналлик (бошга қўйиладиган электродларнинг сонига қараб) электроэнцефалограф ускунаси ёрдамида амалга оширилади. ЭЭГ ёрдамида тутқаноқ, ўсма, жароҳатлар, томир ва яллиғланиш касалликларини аниқлаш мумкин. Соғлом кишиларда ЭЭГда альфа тўлқинлари асосий ўринни эгаллайди. Альфа-ритм кўпроқ миянинг тепа ва энса қисмларида, бета-ритм эса пешана қисмида кўп учрайди. Дельта ва тета тебранишидаги секин ёзилган тўлқинлар пайдо бўлса, бу мияда патологик ҳоллар (ўсма, гематома, абсцесс ва ҳ.к.) борлигини кўрсатади. Тутқаноқ вақтида эса альфа ва тета диапазонларида ўткир чўққили пик тўлқинлар бўлади (20-расм).

Компьютер томография (КТ) усули билан мия ва бошнинг юмшоқ тўқималари ҳамда суякларининг рентген нурларини ютиш коэффициенти электрон ҳисоблаш машинаси ёрдамида ўлчаб чиқарилади. КТ усули 1973 йили инглиз

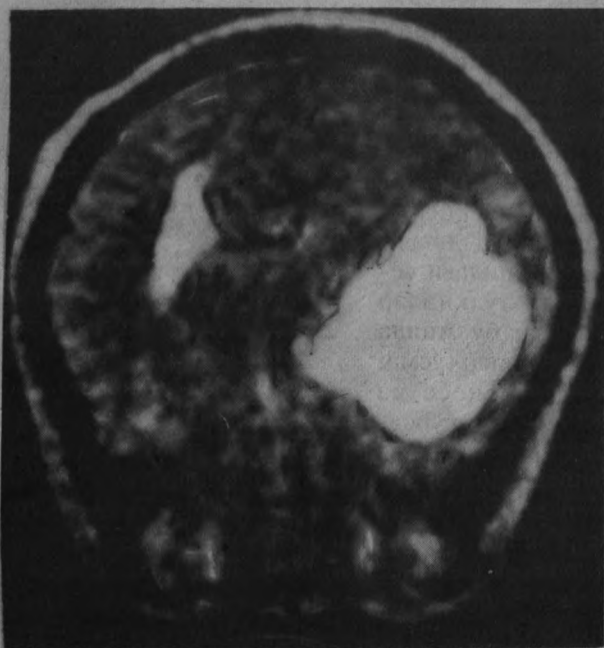

19- расм. Субдурал гематома вақтида М-эхонинг ўнгдан чапга силжиши.

1—2— бошданғич комплекс. 3— М- эхо.
4—5— охириги комплекс.

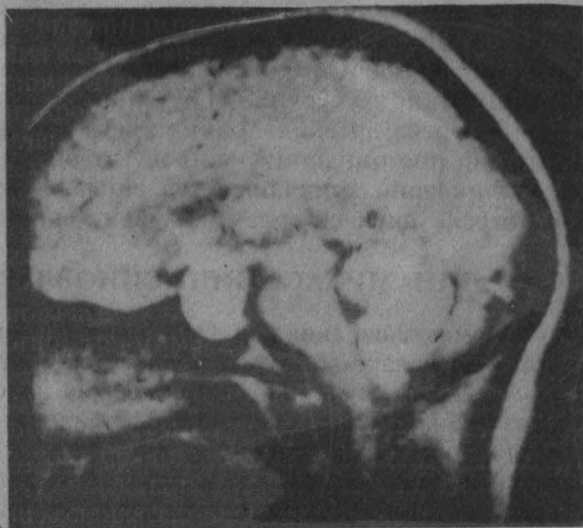

20- расм. Электроэнцефалограмма ритмлари:
 а — альфа-ритм; б — бета-ритм; в — тета-ритм; г — дельта-ритм; д — уч фазалик тўлқинлар ритми; е — пик-тўлқинлар ритми.



21- расм. Мия абсцессининг компьютер томограммасида акс эттирилиши.

математиғи Хаунсфилд томонидан тавсия этилган. Компьютер томограф ускунаси мия тўқимасини, қоринчаларини, унинг суяқларини дисплей экранида қаватма-қават тасвирлаб беради. Экрандан рентген қоғозларига тасвир-



22- расм. ЯМР томограмма.

лар кўчириб олинади (21-расм). Бу усул вақтида одам органи оддий рентген тасвирига тушгандагига қараганда икки баробар кам нурланиш олади. Мўтадил мия тўқимаси ва унинг ичида жойлашган патологик жараёнлар рентген нурларини ҳар хил миқдорда ютганлиги туфайли, мия тасвирида бегона тўқималар равшан намоён бўлиб қолади. Мутахассислар уларни ўрганиб ташхис қўядилар. Компьютер томография вена қон томирига контраст модда юбориш жараёни давомида амалга оширилса, у ҳолда касаллик ҳақида кўпгина маълумотлар олиш мумкин. Шундай қилиб, беморга ПЭГ, ПВГ, АГ усулларини ўтказмай, тўғридан-тўғри КТ қилиб, уни кўпгина азоб-уқубатлардан халос этиш мумкин. Бундан ташқари, компьютер томографияга ўхшаш ядро-магнит резонанс томография (ЯМР) усули ҳам борки, у КТ усулидан ҳам мукамалроқ. У касаллик тўғрисида жуда ҳам аниқ маълумотлар олишга имконият беради. КТ ёрдамида миянинг яллиғланиш, ҳажмли касалликлари, гидроцефалия, мия жароҳатлари ва уларнинг асоратларини, мияга қон қуйилиши билан боғлиқ касалликларни жуда тез ва осон аниқлаб олиш мумкин (22-расм).

Реоэнцефалография (РЭГ) усули мия қон томирларидан қоннинг оқиб ўтиши, миянинг қон билан интенсив,

бир зайилда таъминланишини ҳамда мия қон томирларининг тонусини аниқлайди. Бундан ташқари, атеросклероз, гипертония касаллиги, томирлар гипотонияси, қон айланишининг ўткир ва сурункали бузилиши ҳолатларини, уйқу ва умуртқа артерияларининг касалликларини, вегетатив томир дистониясини, мигрен ва бошқа шунга ўхшаш касалликларни аниқлашда қўлланилади. Бу усул реоэнцефалограф ускунаси ёрдамида амалга оширилади.

ЛИКВОР ДИНАМИКАСИНING СИНОВЛАРИ

Ликвор динамикасини аниқлаш. Орқа миянинг ўсмалар, арахноидал халтачалар, эпидурал абсцесс ва гематомалар, диск чурралари, суяк парчалари, бегона жисмлар, чандиқлар ва бошқа касалликлар сабабли босилиши унинг субарахноидал оралиқ қисмида ликвор айланишининг қийинлашувига олиб келади. Орқа мия пардаларининг орасида суюқликнинг эркин айланиш даражасини аниқлаш мақсадида бир неча синовлар ўтказилади. Қуйида, амалиётда тез-тез қўлланиладиган учта синов услубини келтирамиз. Улар ликвор ҳаракатининг ўргимчак тўриси-мон парда тагида тўлиқ ва қисман бузилганлигини ёки эркин айланиб турганлигини кўрсатади. Ликвор ҳаракатини аниқлаш одатда, беморни ўтқазиб қилинади.

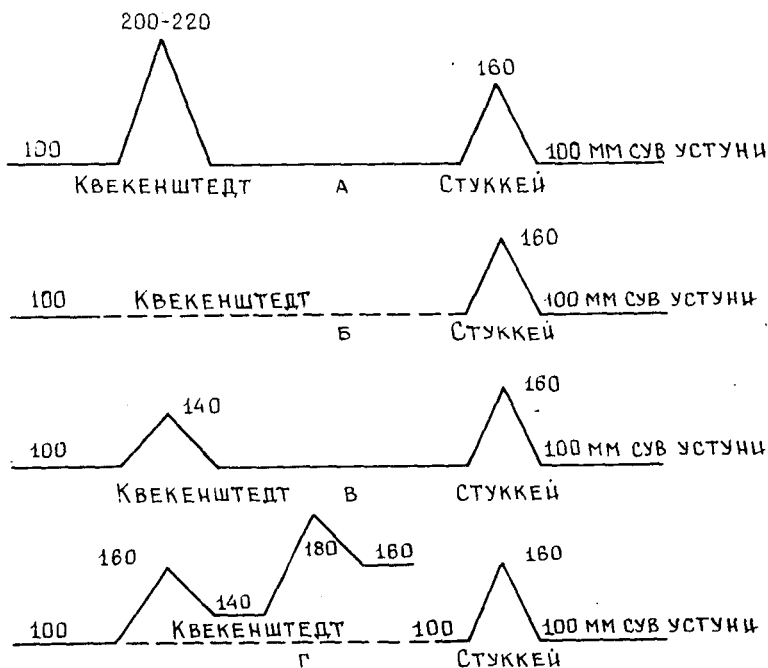
1. *Пуусепп синов услуби.* Беморга люмбал пункция қилиб, ликвор босими манометр билан ўлчангандан кейин, унинг боши букилади ва шу зайилда бир неча сония давомида ушлаб турилади. Орқа миянинг субарахноидал оралиғида тўсиқ бўлмаса, ликвор босими манометрда дарров кўтарилиб кетади. Агар беморнинг бошини дастлабки ҳолатига келтирсак, манометрдаги ликвор устунининг сатҳи яна қайтиб (бошланғич) кўрсаткич даражасига тушади, бу субарахноидал оралиқнинг эркин ўтказувчанлигини кўрсатади.

2. *Квекенштедт синов услуби.* Ликвор сатҳи манометрда тўхтагандан сўнга бўйинтуруқ веналарига икки томондан босилади. Нормада 7 — 8 сония давомида ликвор босими 450 — 500 ва ундан ҳам кўпроқ миллиметр сув устунига тезда кўтарилиб кетади. Веналарга босишни тўхтатганимизда ликвор сатҳи қайтиб яна ўз ҳолига келади. Борди-ю, орқа мия босилган бўлса, манометрда ликвор сатҳи кўтарилмайди (1-график тасвир). Унда ликвор динамикасини аниқлашнинг график чизмаси келтирилган. Бунда: А — мўътадил ҳолат; Б — ликвор блокадаси; В — қисман блокада; Г — клапанли ликвор блокадаси деб кўрсатилган.

Ҳар иккала синов вақтида вена қон томирларидан қоннинг юрак томонга оқиши сунъий равишда қийинлаштирилади ва шу туфайли миёда босим ошади. Мия қоринчаларида ликвор босими кўтарилиб, орқа мия томонга берилади, бу ҳолнинг акс таъсирини манометрда кўрамиз.

3. *Стуккей синов услуби.* Ликвор босимини ўлчаб, киндикнинг ўнг томонидан 4 — 5 сония давомида қоринни босамиз. Бундай қилганимизда пастки бўш венага тушадиган эпидурал веналарда қон оқиши қийинлашиб димикади ва ликвор босими дарров ошади. Субарахноидал ораликда бирор тўсиқ бўлмаса ҳам манометрда ликвор сатҳи кўтарилади ва босишни тўхтатганимизда қайтиб ўз ўрнига тушади. Орқа мия субарахноидал оралигининг ўтказувчанлиги қисман ёки тўлиғича бузилса, операция қилишга асос бўлади.

Ликвор ҳаракатини аниқлашга доир синовлар орқа миёнинг қайси сатҳда босилганлигини аниқлаб бераол-



а) мўтадил ҳолат; б) ликвор блокадаси; в) қисман блокада;
г) клапанли ликвор блокадаси

майди. Бу мақсадда пастга тушувчи ва юқорига чиқувчи *контраст миелография, пневмомиелография, радиоизотоп миелография, веноспондилография ва эпидурография каби усуллар қўлланилади.*

Позитив миелография (МГ). Бу усул орқа мия бирор касаллик туфайли босилган ва умуртқа поғонасининг канали торайиб қолган ёки субарахноидал оралиқда тўсиқ бўлган кезларда амалга оширилади. Бу усулнинг асосий мақсади орқа мия қисилган жойнинг юқориги ёки пастки чегарасини аниқлашдир.

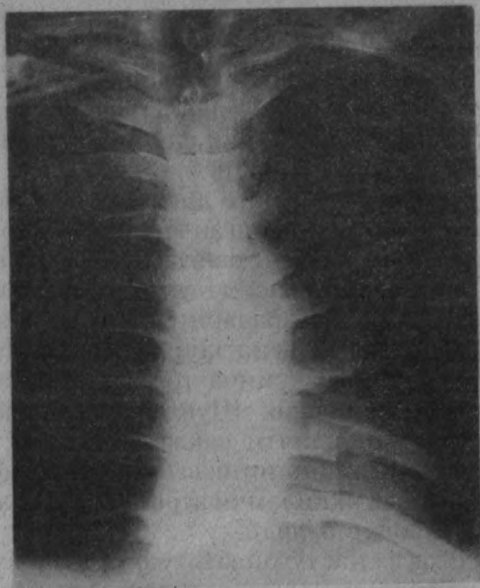
Позитив миелографиянинг икки хили мавжуд:

пастга тушувчи — оғир контраст модда билан бажариладиган, *юқорига чиқувчи* — енгил контраст модда билан бажариладиган миелография.

Оғир контраст модда билан бажариладиган миелография учун солиштирма оғирлиги 1 дан катта бўлган модда 1 — 3 мл миқдорда катта цистернага субоксипитал пункция ёрдамида юборилади. Ликвордан оғир бўлган бу модда аста-секин пастга оқиб тушиб, умуртқа каналида босилган жойнинг юқори қисмида тўхтаб қолади. Бу ҳол рентген тасвирида аниқ кўринади (23-расм).

Енгил контраст модда билан миелография қилинганда солиштирма оғирлиги 1 дан кичик бўлган модда ишлатилади (йодолипол). Улар умуртқалар каналига люмбал пункция йўли билан юборилади (1 — 3 мл). Бу контраст модда ликвордан енгил бўлгани учун суюқликнинг юқори қисмига сузиб чиқади ва босилган жойнинг пастки қисмига йиғилиб қолади.

Пневмомиелография (ПМГ). Ҳаво ва кислород ёрдамида орқа мия субарахноидал оралиғининг айрим жойларини рентген тасвирида кўриш учун қилинади. Умуртқа поғонаси каналининг кенг ёки тор жойларини эътиборга олиб, 60 — 90 см³ гача газ люмбал пункция қилиб каналга юборилади. Пневмомиелограммаларда ҳаво орқа миянинг иккала томонидан кетувчи параллел соялар тарзида тасвирга тушади. Бел қисмида эса субарахноидал оралиқ аста-секин торайиб борувчи қора тасма шаклида кўринади. Умуртқа поғонаси каналининг пастки қисмидаги касалликларни (ўсма, диск чурраси ва ҳоказо) аниқлаш учун ҳаво юбориб рентгенография вақтида рентген столининг оёқ томони кўтарилади. Шунда патологик жараён кўринади.



23- расм. Позитив миелограмма. Контраст модда орқа мия патологиясининг юқори қисмида тўхтаб қолган.

Изотоп миелография (ИМГ) усули ҳам орқа миянинг ҳажмли касалликларида ва субарахноидал оралиқда тўсиқ пайдо бўлганда қилинади. Беморга ўтирган ҳолда люмбал пункция қилиниб, ликвор босими ўлчанади ва ҳавога аралаштириб 2 миллилитр 5 — 15 МККиХЕ¹³³ радиоактив газ юборилади. Радиоактив газ пуфакчалари орқа мия қисилган жойнинг пастки қисмига бориб тўпланади. Гамма фоллик кўпайган жой гамма-шуп ёрдамида топилади.

Электромиография (ЭМГ). Электромиография бу скелет мушакларининг биотокларини ёзиб олиб, уларнинг иш фаолияти тўғрисида хулоса чиқаришдир. Мушакларнинг иш фаолияти уларнинг нервланиш даражасига боғлиқ бўлгани учун шу усул ёрдамида периферик нервларнинг жароҳатларига ҳам ташхис қўйилади.

ЭМГ усули ёрдамида нерв-мушак аппаратининг функцияси қайси сатҳда бузилганлиги ва қайси мушаклар гуруҳининг нервлардан маҳрум бўлганлиги аниқланади. Бу усул махсус электромиограф ускунаси ёрдамида ўтказилади.

Офтальмологик текширувлар. Асаб касалликлари жароҳлиги вақтида кўз нерви папиллаларида албатта ҳар хил

ўзгаришлар содир бўлади. «Кўз тубининг тасвири бош мия ҳолатининг кўзгусидир» — деб бежиз айтишмаган. Кўриш нервлари тугмачаларининг димиқиш ҳолати бош мия босимининг сурункали даражада ошганлиги, унда ўсмалар, гематома, абсцесс, эхинококк сингари ҳажмли касалликлар борлигидан дарак беради.

Кўриш нерви дискининг диаметри 3 — 4 мм бўлиб, офтальмоскоп билан кўрилганда унинг чегаралари аниқ кўриниб туради ва қизғиш рангда бўлади. Бош мияда босимнинг ошиши натижасида унда димиқиш белгилари содир бўлса, унинг чегаралари билинмай қолади, унинг марказида жойлашган вена қон томири кенгаяди, артерия қон томири эса аксинча тораяди, папилланинг атрофларига қон қуйилади. Шундай ўзгаришлар бўлсада, беморда кўриш қобилияти сақланиб қолади. Кўз нерви папилласидаги димиқишнинг сабаби бартараф қилинмаса, кўз нервларида иккиламчи атрофия (димиқишдан кейинги) ҳолати содир бўлади.

Миядаги касаллик тўғридан-тўғри кўриш йўлларининг периферик нейронига (кўриш нерви, хиазма ва трактлар) босган вақтларда кўрув майдонларида ўзгаришлар (гемианопсиялар) ва кўрув нервларида бирламчи атрофия ҳолатлари ривожланади.

Отоневрологик текширувлар. Мия қутисининг орқа чуқурчасида, мия устунисида жойлашган кўпгина асаб касалликларининг ташхисини аниқлашда отоневрологик усуллар қўлланилади. Бу текширувларга ҳид билиш, эшитиш ва таъм билиш анализаторларининг фаолиятини ва мияча функцияларини аниқлаш киради. Текширувлардан олинган натижалар касалликнинг клиник белгилари билан бирга таҳлил қилинади ва яқуний хулоса чиқарилади.

Ўз-ўзини назорат қилиш учун саволлар

1. Умумий кранио-ва спондилограммаларда касалликларнинг қандай бевосита ва билвосита белгиларини кўрамыз?
2. Люмбал пункциянинг техникасини таърифланг. Ликвор босими қандай ўлчанади?
3. Катталарда ва болаларда ликвор босимининг миқдори бир хилми?
4. Қандай ликвородинамик синовларни биласиз? Уларнинг моҳияти нимада?
5. Қайси вақтларда люмбал пункция қилиш тақиқланади?
6. Орқа мия суюқлигининг таркиби қандай?
7. ПЭГ қандай қилинади, унинг ёрдамида қайси касалликлар аниқланади?

8. ПВГ қандай қилинади, рентген тасвиридаги ўзгаришлар қандай ўқилади?

9. Ангиографиянинг қайси хилларини биласиз, унинг ёрдамида қандай касалликлар аниқланади?

10. Қайси касалликлар миyanнинг ҳажмли касалликларига киради?

11. ЭХО — ЭГнинг моҳияти нимада, унинг ёрдамида қайси касалликлар аниқланади?

12. ЭЭГ ва ЭМГ нинг моҳияти ҳақида сўзлаб беринг.

13. Мия касалликлари радиоизотоп ташхисининг моҳияти нимада?

14. Орқа мия ва умуртқа поғонасининг касалликлари қайси ёрдамчи усуллар ёрдамида аниқланади?

15. Миyanнинг қайси касалликлари вақтида компьютер ва ЯМР томографиялар кенг қўлланилади?

Вазиятга доир топшириқлар

1. Қабул бўлимига йўл-транспорт ҳодисасидан кейин тез ёрдам машинасида оғир аҳволда бемор олиб келинди. Ҳуши йўқ, ўнг қўл-оёғида вақти-вақти билан қалтираш кузатишмоқда. Бошида қон билан намланган боғламаси бор. Ташхис қўйиш мақсадида ушбу беморга қандай ёрдамчи усулларни қўллаш мумкин?

2. Бемор бир йил давомида чап қўлоғида ғувуллаш борлиги, эшитув қобилиятининг камайганлиги ҳақида шикоят қилмоқда. Охириги бир ой мобайнида гандираклаб юриш, бош айланиши ва оғриқнинг кучайганлиги қўшилган. Беморнинг касаллигини аниқлаш учун қандай ёрдамчи усулларни қўллаш мумкин?

3. Беморда 7-кўкрак умуртқаси тўғрисида орқа мия босилганлигининг белгилари аниқланди. Беморга люмбал пункция ва ликвородинамик синовлар ўтказилган. Агар бунинг сабаби орқа миyanнинг ўсмаси бўлса, ликворда ва ликвородинамик синовларда қандай ўзгаришлар топилади?

4. Беморнинг ўнг тепа суягида икки ойдан буён остеомислит касаллиги бор. Охириги 10 кун давомида бош оғриғи кучайган, қайт қила бошлаган. ЭХО — ЭГ қилганда М — ЭХО 8 мм чап томонга силжиган. Кўзининг тубида димқиш ҳолати бор. Бу ўзгаришларнинг моҳиятини ташунтириб беринг.

5. 30 ёшлик беморда менструация тўхтаб, кўриш қобилияти пасая бошлаган. 2 йил давомида уни окулистлар кузатиб турган. Ҳозирги пайтда кўриш ўткирлиги 0,03 — 0,04. Бемор стационарда текширилганида унга гипофиз ўсмаси деб ташхис қўйилган. Бу ҳолатда қандай текширув усуллари ўтказилган?

6. 40 ёшли бемор тўсатдан ҳушини йўқотиб, оғирлашиб қолгани сабаби стационарга олиб келинди. Бошида жароҳат излари йўқ. Люмбал пункция қилинганда суюқликка қон аралашганлиги аниқланди. Ликвор босими 250 мм сув устунига тенг. Беморда қандай касаллик бўлиши мумкин ва қайси текширув усулларини ўтказиш керак?

7. Бемор 50 ёшга кирган. Бир йилдан буён боши оғриғи ва баъзан қайт қилади. Охириги икки ой давомида ўнг қўлининг кучи камайган, ўқтин-ўқтин тутқаноқ ҳолати кузатилади, гапириши қийинлашган, ҳуши карахтлашган. Беморда қандай касаллик бўлиши мумкин ва уни аниқлаш учун қайси усуллардан фойдаланиш керак?

8. Бемор тут дарахтидан йиқилганидан кейин оёқлари ишламай ва сезмай қолган. 11 — 12 кўкрак сегментларидан бошлаб ўтказувчанлик бўйича анальгезия аниқланган. Оёқларида чуқур сезгиси йўқ, кичик

ҳожатга чиқаолмайди. Беморга қайси ёрдамчи усулларни ўтказиб ташхис қўйиш мумкин?

9. Беморнинг оёқларида спастик парапарез ва 7-қўкрак сегментидан бошлаб ўтказувчанлик хилида гипальгезия аниқланган. Люмбал пункция қилинганда ликвор босими 80 мм сув устунига тенглиги маълум бўлган. Ликвородинамик синовлар қисман тўсиқ борлигини кўрсатган. Ташхисни аниқлаш учун қандай ёрдамчи усуллардан фойдаланиш мумкин?

II БОБ

БОШ МИЯ ГИПЕРТЕНЗИЯСИНИНГ ПАТОГЕНЕЗИ

Бош мия касалликларининг аксариятида бош мия суюқлигининг босими албатта ошади. Бош миянинг ҳажми 1349 — 1483 см³ га тўғри келади, ҳар томонлама берк, мия қутиси ичида жойлашган. Бу бўшлиқни мия тўқимаси, суюқлиги, пардалари ва томирлардаги қон тўлдириб туради.

Бош мия қутиси ичидаги вена қон босими ва цереброспинал суюқлик орасида уйғунлик бор бўлиб, ликвор босими миядаги қон айланишига ва қон метаболизмига кўп жиҳатдан боғлиқ. *Қон метаболизми* деб аталувчи ацидоз, гиперкапния, қонда углерод оксидининг кўпайиши ва электролитлар алмашинувининг бузилиши каби кўпгина жараёнлар мия суюқлигининг босимига тўғридан-тўғри таъсир қилади.

Мия суюқлиги одатда, субарахноидал оралиқларни, мия цистерналарини ва унинг қоринчаларини тўлдириб туради. Субарахноидал оралиқнинг баъзи кенгайган ва кўпроқ суюқлик тўпланиб турадиган қисmlарини *мия цистерналари* дейилади. Бош мия босимини бир меърда сақлаб туришда бу цистерналарнинг аҳамияти катта. Улар бош мия тўқимасининг тез шишиб кетишини камайтиради. Мия суюқлиги билан доимо тўлиб турувчи цистерналар асосан миянинг асос қисмида жойлашган (24-расм). Бош мияда қуйидаги цистерналар мавжуд:

1. Катта цистерна (*cisterna magna*) — узунчоқ мия билан мияча орасида жойлашган.

2. Хиазма цистернаси (*cisterna chiasmatis*). Хиазма билан қадоқсимон тананинг олдинги қисмида жойлашган.

3. Мия ён тирқиши цистернаси (*cisterna fossae lateralis cerebri*). Миянинг *Сильвий жўякчаси* деб аталувчи жойининг юмшоқ пардалар билан қопланиши натижасида ҳосил бўладиган бу цистерна, пешона ва чакка бўлаклари орасида жойлашгандир.

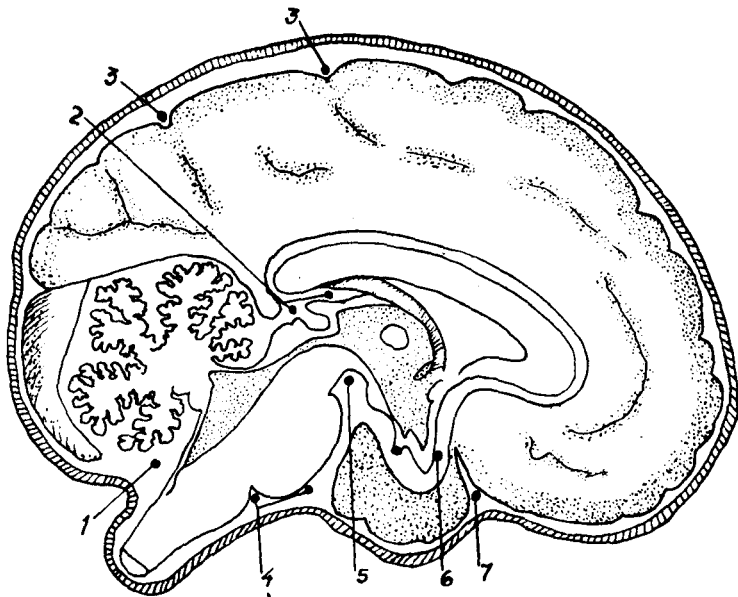
4. Мия оёқчалари цистернаси (cisterna interpeduncularis). Мия оёқчаларининг орасида жойлашган бўлади.

5. Бош мия катта венаси цистернаси (cisterna venae magna). Ўрта мия томчасининг устида жойлашган бўлади.

6. Мия кўпригининг ён цистернаси — Варолий кўпригининг иккала ён томонида жойлашган бўлиб, бу ерда IV қоринчанинг Люшка тешикларидан ликвор чиқади.

7. Охириги цистерна — умуртқа поғонаси каналининг каудал қисмида жойлашган катта субарахноидал бўшлиқ (cisterna terminalis).

Мия қоринчалари ва субарахноидал оралиқларда мўтадил ҳолда 150 миллилитрга яқин суюқлик бўлади. Бу эса ҳамма томонлама ёпиқ мия қутиси суякларидан ташкил топган бўшлиқда тургани учун ўзига хос гидростатик ликвор босимини ҳосил қилади. Мия суюқлиги унинг қоринчаларида жойлашган томирлар чигалидан ва қоринчаларни ички томондан қопловчи эпендима пардаларидан ишлаб чиқарилади. Бундан ташқари, ўргимчак тўрисимон



24- расм. Бош мия цистерналари:

1— катта цистерна; 2— бош мия катта венаси цистернаси; 3— субарахноидал оралиқлар цистернаси; 4— мия кўпригининг ён цистернаси; 5— мия оёқчалари цистернаси; 6— хиазма цистернаси; 7— мия ён тирқиши цистернаси.

а

парда ҳам маълум миқдорда суюқлик ишлаб чиқариши мумкин. Бу суюқлик доимо бир жойда турмасдан физиологик равишда миянинг юмшоқ пардалари орасида юришиб, айланиб туради. Ликворнинг бу ҳаракатини таъминловчи омиллардан бири нафас олганда кўкрак қафасида содир бўладиган манфий босим ҳамда мия қон томирларининг доим уриб туришидир. Ликвор ён қоринчалар орасидаги Монро тешикчалари (25-расм) орқали III ва ундан Сильвий сув ўтказгичи бўйлаб IV қоринчанинг ён бўлимчаларида жойлашган Люшка тешиклари орқали кўприкнинг ён цистерналарига ўтиб, аста-секин бош мия яримшарларининг қавариқ қисмига ва ораларига бориб, субарахноидал оралиқ бўйлаб айланиб яна мия қоринчаларига қайтиб келади (26-расм).

Ромбсимон чуқурчанинг энг пастки қисмида жойлашган Мажанди тешикчасидан суюқлик миянинг катта цистернасига тушади ва орқа мия субарахноидал оралиғига ўтиб кетади. Шу йўсинда одам организмда доимо ликвор айланиши содир бўлади ва мия намланиб туради.

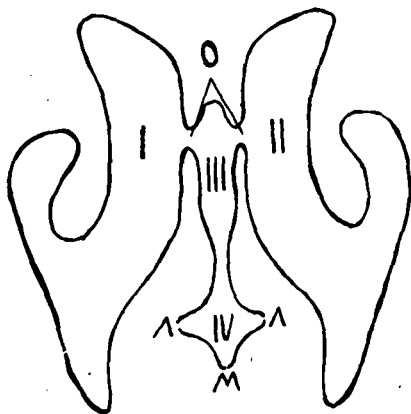Замонавий тадқиқотларга қараганда, бир кеча-кундузда мияда бир литргача ликвор ишлаб чиқарилади. Лекин бу миқдордаги суюқлик мия қоринчаларида доимо сақланиб турмайди, чунки у қайта қон томирларига сингиб *резорбция* бўлади. Резорбция жараёни асосан ўргимчак тўрисимон парда орқали ҳамда қисман пахион грануляциялари, эпендима пардаси ва эпидурал вена чигаллари орқали содир бўлади. Пировардида бош мияда бир зайилда мўътадил босим мувозанати сақланиб туради.

Мия суюқлигининг организм учун аҳамияти катта. У мияни ҳар хил механик таъсирлардан сақлайди, мия тўқимаси билан суяклар орасида юмшоқ тўсиқ ҳосил қилади. Бундан ташқари, мия суюқлигига мия иш фаолияти вақтида ажралган ҳар хил моддалар тушади ва вена қон томирларига сингиб кетади. Энг муҳими ликвор мия қутиси ичида мўътадил гидростатик босим ҳосил қилар экан, ана шу босим мавжуд бўлгандагина мия ўзининг серқирралик иш фаолиятини бажара олади.

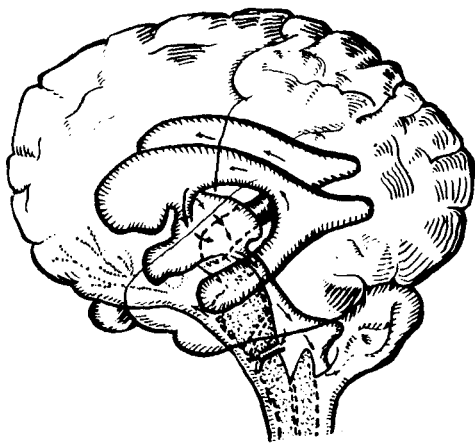
Асаб жарроҳлиги касалликлари вақтида мия босимининг ошишига бирмунча патологик ҳолатлар сабаб бўлади. Булар қаторига миянинг шишиб кетиши, ликвор йўллариининг бекилиб қолиши, миянинг босилиши, ҳажмли касалликларнинг ўсиши, ликвор ажралиш жараёнининг ўзгариши ва қолаверса, резорбциянинг бузилиши каби кўпгина сабаблар киради.

Ҳажми катталашадиган асаб касалликлари (ўсма, абсцесс, гематома, эхинококк ва бошқалар) мияни қисими натижасида ликвор айланиши жараёни бузилади ва мия суюқлиги яхши юришмай қолади. Мия қутисининг орқа чуқурчасида жойлашган суюқлик ўтказувчи йўлларнинг бекилиб қолиши субарахноидал бўшлиқнинг мия қоринчалари тизимидан ажралиб қолишига олиб келади.

Бош миёда содир бўладиган ликвор гипертензияси миянинг шишуви, операцион аралашув, жароҳатлар ва айрим касалликларга жавоб реакциясидир. Метаболик, кимёвий ва физикавий модда алмашувлар жараёнининг бузилиши натижасида қон капиллярларидан хужайралар ичига ва хужайралар орасидаги бўшлиқларга сизиб ўтади. Миянинг ҳажми кенгайди ва оқибатда ликвор гипертензиясига олиб келади. Ликвор ўтказувчи тешикларнинг торайиши ва қолаверса уларнинг бекилиб қолиши фақатгина ҳажми касалликларнинг оқибати бўлибгина қолмай, балки мия юмшоқ пардаларининг шу ликвор ўтадиган тешикчалари атрофида содир бўладиган



25- расм. Мия қоринчалари ва ликвор ўтказувчи тешиклар тасвири.
О — Монро тешиклари; Л — Люшка тешиклари; М — Мажанди тешиги.



26- расм. Ликворнинг айланиши.

ҳажми кенгайди ва оқибатда ликвор гипертензиясига олиб келади. Ликвор ўтказувчи тешикларнинг торайиши ва қолаверса уларнинг бекилиб қолиши фақатгина ҳажми касалликларнинг оқибати бўлибгина қолмай, балки мия юмшоқ пардаларининг шу ликвор ўтадиган тешикчалари атрофида содир бўладиган

яллиғланиш касалликлари вақтида ҳам юзага келади. Масалан, мияча соҳасида кузатиладиган яллиғланиш касалликлари кўп ҳолларда шундай оқибатларга олиб келади.

Бош мия яримшарларининг қавариқ қисмида учрайдиган чандиқли арахноидитлар ҳам субарахноидал ораликда ликворнинг ҳаракатини ва унинг резорбция жараёнини қийинлаштириши туфайли ликворнинг мия қоринчаларида кўп тўпланиб қолишига — *симптоматик гидроцефалияга* олиб келиши мумкин.

Мия ликвор босимининг ошиши натижасида беморда пайдо бўладиган белгилар бош мия касалликларининг *умуммия белгилари* деб аталади. Булар жумласига бош оғриғи, қайт қилиш, бош айланиши, ҳушнинг ўзгариши, менингеал белгилар, кўз тубидаги ўзгаришлар киради.

Шундай қилиб, бош мия гипертензияси унинг барча касалликлари вақтида у ёки бу хилда албатта юзага келади. Гипертензиянинг ривожланиш тезлиги патологик жараённинг асосий ликвор йўлларига қанчалик яқинлигига, унинг характериға ва миёда юз берадиган патологик ўзгаришларнинг ўткир ёки сурункали тарзда юзага келишига кўп жиҳатдан боғлиқдир.

Ўз-ўзини назорат қилиш учун саволлар

1. Мия цистерналари нима? Улар қасрларда жойлашган?
2. Бош миёда нечта қоринча бор? Улар бир-бири билан қандай алоқа қилади?
3. Ликвор қасрда ишлаб чиқарилади ва резорбция бўлади?
4. Физиологик ликвор алмашуви қандай содир бўлади?
5. Қайси омиллар ва касалликлар бош мия босимининг ошувига сабаб бўлади?
6. Умуммия белгиларини таърифланг.

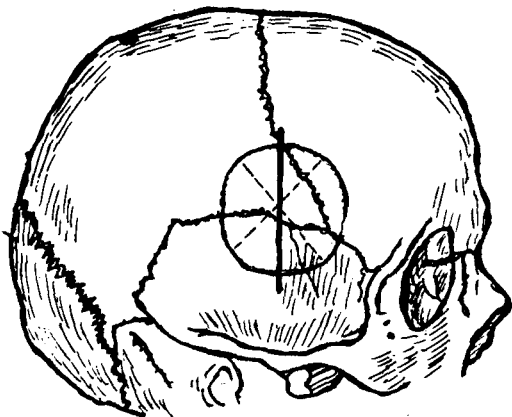
III БОБ

АСАБ КАСАЛЛИКЛАРИНИ ОПЕРАЦИЯ ҚИЛИШ УСУЛЛАРИ

БОШ МИЯДА ҚИЛИНАДИГАН ОПЕРАЦИЯЛАР

Бош мия қутиси суякларига таъсир қилиб, миёда ўтказиладиган операциялар *трепанация* деб аталади. Уларнинг қуйидаги хиллари бор: декомпрессив *трепанация*, *остеопластик* *трепанация*, *резекцион* *трепанация*.

Декомпрессив *трепанация* — беморнинг умумий аҳволи тез ва жадал ўзгариб қолиб ташхис қўйишнинг имко-



27- расм. Декомпрессив трепанация тасвири.

нияти бўлмаган пайтларда беморнинг аҳволини озроқ бўлсада энгиллаштириш мақсадида қилинади. Бундан ташқари, мия тез шишганида, краниостеноз вақтида, операция қилишнинг иложи бўлмаганда, миyanинг чуқур қисмида жойлашган ўсмалар бўлган кезларда бош мия босимини пасайтиришга мўлжалланган.

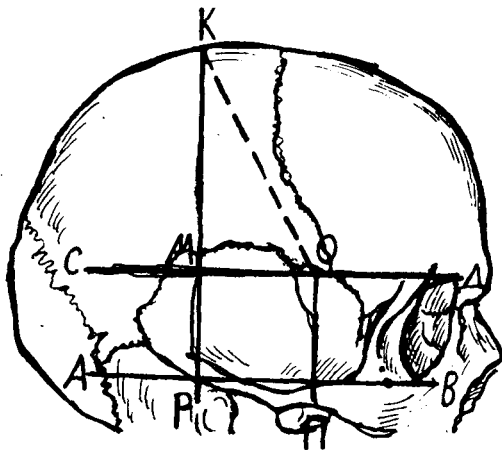
Одатда, декомпрессия бошнинг чакка-тепа қисмида, ўнг томондан, айрим ҳолларда эса икки томондан бир вақтда қилинади.

Техникаси. Операцион столга бемор орқаси билан ётқизилиб, боши ён томонга буриб қўйилади. Бош териси эфир, кейин спирт билан тозаланиб, 1 фоизли кўк бриллиант эритмаси ёрдамида терига тақасимон ёки тўғри чизик шаклида чизик чизилади. Кейин эса терига 5 фоизли йод эритмаси суртилса, ўша чизик терида равшан кўришиб қолади ва йўқолиб кетмайди. Юмшоқ тўқималар 0,25 фоизли новокаин эритмаси билан анестезия қилиниб, тери белгиланган чизик бўйлаб суяккача кесилади. Суякнинг устки пардаси қирғич-распатор ёрдамида суякдан ажратилади ва ярага Егоров яракенгайтиргичи қўйилади. Шундан сўнг суякка парма ёрдамида тешик қўйилиб чакка суягининг юпқа қисми суяк қисқичлари билан кесиб олинади ва 7×7 ёки 7×8 сантиметр чамасида дефект ҳосил қилинади (27-расм). Шундан кейин миyanинг қаттиқ пардаси 2 фоизли новокаин эритмаси билан анестезия қилиниб, уни қон билан таъминлайдиган артерия (a.meningia media) ипак ип билан тикилади ва қаттиқ парда тўрт

томонга кесиб очилади. Миянинг қаттиқ пардаси тикилмайди ва юмшоқ тўқималар қаватма-қават тикиб қўйилади.

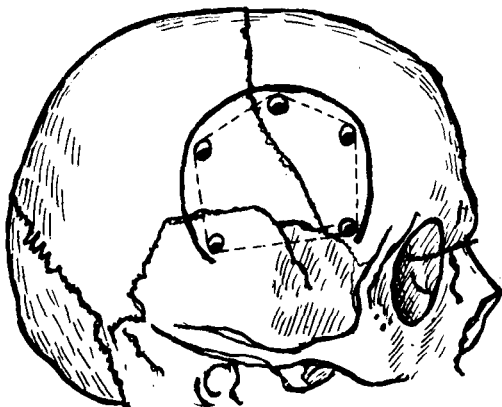
Мия қутисининг **остеопластик трепанацияси**. Бу операция вақтида бошнинг юмшоқ тўқималарига илиниб турадиган ва улар орқали қон билан озиқа оладиган суяк парчаси ажратиб олинади ва операция тамом бўлгандан кейин у ўз жойига қўйиб тикиб қўйилади. Шу туфайли операциядан кейин бошда дефект қолмайди. Декомпрессиив трепанациянинг асосий шартларидан бири мия қаттиқ пардасини кесиб уни тикмасдан қолдириш бўлса, остеопластик операция вақтида парда герметик ҳолда тикланади. Остеопластик трепанация миянинг ҳажмли касалликларида, мия арахноидитларида, гинофиз соҳасидаги касалликларда, гидроцефалия ва миянинг чурралари вақтида қилинади.

Техникаси: бемор елкасига ёки ён тарафга ётқизилади. Бош терисини қаердан ва қайси шаклда кесиш ёрдамчи диагностик усулларнинг натижасига қараб белгиланади. Бу пайтда патологик жараённинг жойлашган ўрни трепанация тешигининг марказига тўғри келиши керак, акс ҳолда касалликни бартараф этиш жуда қийинлашади. Беморга эндотрахеал наркоз берилиб, унинг боши спирт билан яхшилаб тозаланганидан кейин бошнинг операция бўладиган томонига кўк бриллиант эритмаси билан Кронлейн тасвири чизилади (28-расм). Шу тасвир асосида касалликнинг топографияси аниқланиб, терига тақасимон қилиб



28- расм. Кронлейн тасвири.

АВ — пастки ётиқ чизик; СД — юқори ётиқ чизик; ОП — олдинги тикка чизик; РК — орқа тикка чизик; ОК — Роланд жўякчасининг сатҳи.



29- расм. Остеопластик трепанация тасвири.

кесиладиган чизиқ чизилади. Унинг очиқ томони қулоққа ёки пешонага қараган бўлиб, суяк парчасини озиқа билан таъминлайдиган томирлар ва мушак бўлиши керак. Юмшоқ тўқималар 0,25 фоизли новокаин ёки физиологик эритмаси билан инфльтрация қилинади. Сўнгра белгиланган тақасимон чизиқ бўйлаб тери кесилади, тери — апоневроздан иборат парча ажратиб олинади ва пастга қайтариб қўйилади. Яранинг четларидан оқадиган қон коагуляция ва қисқичлар ёрдамида тўхтатилади. Яра четидан 1 — 1,5 см ичкарироқдан суяк усти пардаси ёйсимон ҳолда кесиб чиқилади. Шу чизиқ бўйлаб 5 — 6 жойдан суякка парма билан тешик ўйиб чиқилади. Тешиклар орасидаги суяк Жигли сим аррачаси билан кесиб чиқилади (29-расм). Суяк қирқмаси кўтаргич-элеватор билан кўтарилиб пастга, қулоқ ёки пешона тарафга қайтариб қўйилади. Мия қаттиқ пардасининг артериялари боғланиб новокаин билан анестезия қилинганидан кейин ёйсимон ҳолда кесилади. Қаттиқ парда қирқмалари букланиб қўйиб, операция бошланади. Операция тамомлангандан кейин қаттиқ парда шойи иплар билан герметик равишда тикиб чиқилади. Шундан сўнг суяк қирқмаси қайтариб жойига қўйилади ва яра қаватма-қават тикилади. Одатда, суяк парчаси тагида резина тасмача қолдирилади, у орқали суяк тагида йиғилган қон ва суюқликлар чиқиб кетади. Борди-ю операция вақтида мия шишиб, суяк парчасини қолдириш имконияти бўлмаса, суяк олиб ташланади ва яра юмшоқ тўқималар ёрдамида тикилади. Операция якунида ярага асептик боғлам қўйилади.



30- расм. Мия қутиси суяқларининг ботиқ синиши вақтида резекцион трепанация қилиш.

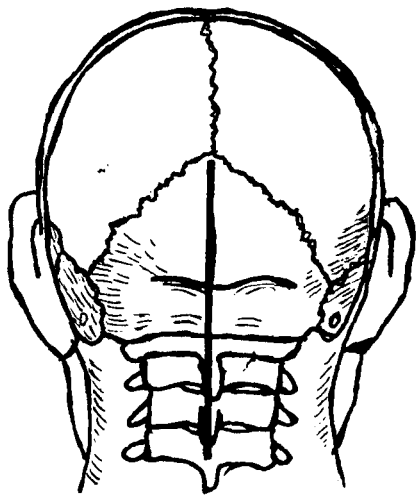
Мия қутисини **резекцион трепанация** қилиш. Суякни кесиб олиш йўли билан трепанация қилиш мия қутиси суяқлари ўсмасида, остеомиелитда, ботиқ синишларда, мия ўсмаси суякка томон ўсганда, мия қутиси орқа чуқурчасининг ўсмалари ва яллиғланиш касалликлари вақтида қилинади.

Техникаси: бемор операцион столга елкасига ёки ён тарафига ётқизилади. Бошнинг териси юқорида айтиб ўтилганидек, тозалангандан кейин

унга тақасимон, чизиксимон ёки S-симон шаклда чизик чизилиб, шу бўйлаб тери суяккача кесилади. Бошнинг юмшоқ тўқималарини распатор билан қирган ҳолда суяк яхшилаб тозаланadi. Яра кенгайтирилиб, суякка парма билан тешик ўйилади ва шу тешик орқали суяк кескич омбирлар ёрдамида кесиб олинади. Суякда остеома ўсган бўлса ёки суяк синиб бош мия қутисининг ичига кириб мияни босган бўлса, ботиқ жойдан 1 — 1,5 см четдан тешик ўйилади ва кейин секин-аста ботиқ жой кесиб олинади (30-расм). Трепанация дефектининг четлари яхшилаб текисланади. Дефектнинг ўлчами тахминан 7×7 ёки 7×8 сантиметр бўлмоғи керак. Операциянинг суякда ишлаш босқичи тамом бўлгандан кейин миянинг қаттиқ пардасини очиш ва тўғридан-тўғри мияда ишлаш мумкин. Операциянинг ҳажми касалликнинг характериға қараб белгиланади.

Диагностик трепанация. Стационарда мия қутиси ичидаги гематомаларни аниқлашга ёрдам берадиган усулларни (ангиография, ЭХО — ЭГ, КТ ва ҳок.) ўтказишнинг имконияти бўлмаса, айтилган вақтда беморнинг аҳволи тобора оғирлашиб бораверса, гематома қайси томонда жойлашганлигини билиш мақсадида бош суягига қўл пармаси билан диагностик тешик ўйилади. Бу *трепанация* деб

аталади. Трефинация одатда, мия қаттиқ пардаси артерияси шохчаларининг проекциясига тўғрилаб бошнинг чакка қисмида бажарилади. Тешик ўйилганида гематома эпидурал оралиқда экани маълум бўлса, у дарров кўринади ва кўшимча суяк кесиб олиниб, гематома сўргич ва мия қошиқчалари ёрдамида тозаланади. Борди-ю, гематома субдурал оралиқда бўлса, у мия қаттиқ пардасини кесганда дарров кўринади ва парда тагидан сўриб олинади.



31- расм. Мия қутисининг орқа чуқурчасини резекцион трепанация қилиш учун юмшоқ тўқималарни кесиш чизиғи.

Агар эпи-субдурал оралиқларда гематома топилмаса, унда мия тўқимаси канюля билан пўнкция қилиниб, унинг ичидаги гематома изланади. Мия тўқимасида гематома топилмаса, мия пўстлоқ қисмининг ҳолати ва мия детрити бор-йўқлиги қайд этилиб операция тамомланади. Гематомаларни излаш борасида трефинация тешиклари мия қутисининг бир неча жойидан ўйилади. У резекцион трепанация операциясининг бошланғич даври бўлиб хизмат қилиши мумкин. Шундай қилиб, трефинация усули ёрдамида биз ташхис қўйиш мақсадида мия қутиси ичига назар ташлаймиз. Трефинация қилинганида гематома топилмаса ҳам, бу усул беморнинг аҳволи нима учун тобора оғирлашиб бораётганлиги тўғрисида тегишли хулоса чиқаришга ёрдам беради.

Мия қутиси **орқа чуқурчасининг трепанацияси**. Мияча, IV қоринча ва мия устунининг ўсмаларида, яллиғланиш касалликларида мия қутисининг орқа чуқурчаси фақат резекцион трепанация қилинади.

Интубацион наркоз берилиб бемор ўтқизилади ёки юзини пастга қилиб ётқизилиб, энса қисми ва бўйин соҳаси спирт билан яхшилаб тозалангандан кейин ўрта сагиттал чизиқ бўйлаб кўк бриллиант эритмаси билан терини кесиш учун чизиқ чизилади (31-расм). Бу чизиқ энса суяги-

нинг ташқи дўмбоқчасидан 5 — 6 сантиметр юқоридаги V — VI бўйин умуртқаларининг орқа қирра ўсимталари орасидаги нуқталарни бирлаштиради. Операция майдони-га йил эритмаси билан ишлов берилиб, тери ва юмшоқ тўқималар суяккача кесилади. Суяк қирғичлари ёрдамида энса суяги ва атлантнинг орқа ёйчаси юмшоқ тўқималардан яхшилаб тозаланиб, яра кенгайтирилади. Шундан кейин орқа тарма билан тешик ўйилади ва у орқали энса суягининг мияча яримшарлари устидаги қисми ва атлантнинг ёйчаси кесиб олинади. Мия қаттиқ пардаси V-симон шаклда кесилиб, мияча очилади ва касаллик ўчоғи бартараф этилади. Миячанинг бир яримшарида абсцесс, ўсма каби касалликлар ҳамда эшитув нервининг невриноماسи кузатилса, мия қутиси орқа чуқурчасини гемитрепанация қилиш мумкин (32-расм.).

III қоринчанинг орқа қисмида, мия устунни соҳасида ва IV қоринчанинг олд томонида жойлашган ўсмалар Сильвий сув йўлини бекитиб қўйганида уларни бартараф қилишнинг имконияти бўлмаса, окклюзион гидроцефалия вақтида, паллиатив ҳисобланувчи Торкильдсен операцияси қилинади. Бу пайтда 33-расмда кўрсатилганидек, ён қоринчанинг орқа шохчаси силикондан тайёрланган найча орқали катта цистерна бўшлиғи билан туташтирилади. Бундай қилинганда суюқлик қоринчалардан найча орқали катта цистернага туша бошлайди ва орқа мияга ўтиб сўрилиб кетади, бу эса супратенториал соҳада мия босимининг пасайишини таъминлайди.

УМУРТҚА ПОҒОНАСИДА ҚИЛИНАДИГАН ОПЕРАЦИЯЛАР

Ламинэктомия ва гемиламинэктомия орқа мия ва умуртқалар касалликлари вақтида қилинадиган операциялар. Уларни изоҳлашдан илгари умуртқа поғонасининг нормал анатомиясини озроқ эслатиш мақсадга мувофиқдир. Умуртқа поғонаси 32 — 34 та умуртқалар мажмуидан иборат. Улар бир-бирига тоғай пластинкалар ёрдамида бирлашади. Икки умуртқа тоғай тўқимаси ёрдамида бирикиб умуртқалар сегмент ташкил қилади. Умуртқалар устунни 7 та бўйин, 12 кўкрак, 5 тадан бел ва чаноқ, ҳамда 4 — 5 та думғаза умуртқаларидан ташкил топади. Биринчи бўйин умуртқаси ёрдамида у бош суяги билан бирлашиб туради. Алоҳида умуртқа суягини олсак, унда умуртқа танаси, орқа ёйчаси, кўндаланг ва орқа ўсимталари ҳамда юқориги, пастки бўғим майдончалари мавжуддир.

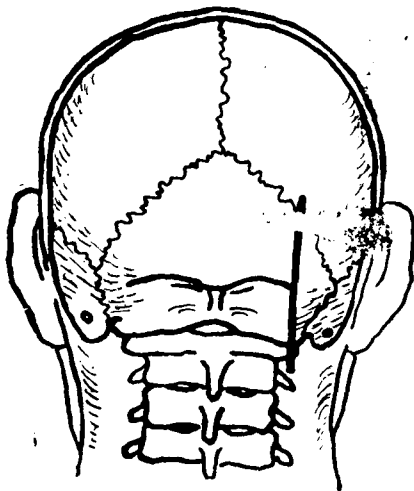
Умуртқалар канали суяк усти пардаси билан қопланган. У билан мия қаттиқ пардаси орасида юмшоқ эпидурал тўқима бўлиб, бу нарса орқа мия учун юмшоқ «ёстиқча» вазифасини ўтайди (34-расм).

Умуртқа поғонасида керакли операция ёки бирор манипуляция қилинадиган сатҳни аниқлаб олишга ёрдам берувчи айрим ориентирлар мавжуд. Мисол учун, бўйиннинг пастки қисмида энг бўртиб турган жой 7-бўйин умуртқасининг орқа қирра ўсимтасидир. Агар иккала куракнинг учларини тўғри чизиқ билан бирлаштирадик, бу чизиқ 7-кўкрак умуртқаси орқали ўтади. Ёнбош суякларининг қирраларини орқа томондан бирлаштирадик (*linia biiliaca*), бу чизиқ 3 — 4-бел умуртқаларининг орқа ўсимталари орасидан ўтади. Бу нишонларни яхши билган жарроҳ керакли умуртқани тез аниқлаб олади.

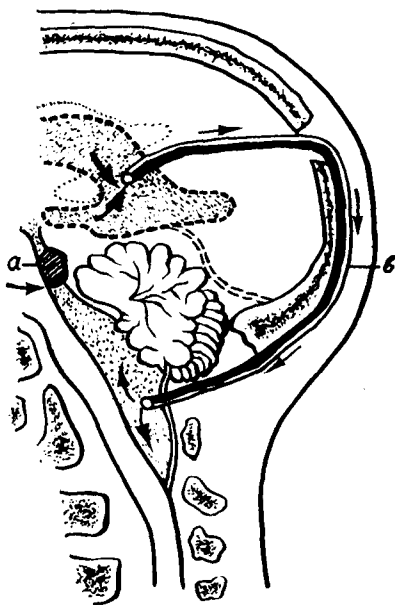
Ламинэктомия техникаси. Бу операция

33- расм. Торкильдсен операцияси.

а- ўсма; в- силикон найча.



32- расм. Мия қутисининг орқа чуқурчасини гемитрепанация қилиш учун юмшоқ тўқималарни кесиш чизиғи.

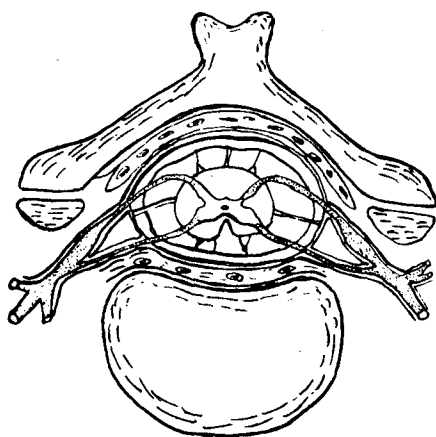


вақтида бир ёки бир неча умуртқаларнинг орқа қирра ўсимталари ва ёйчалари олиниб, орқа мия ва унинг пардаларига ишлаш учун йўл очилади.

Ламинэктомияни бажаришга кўрсатмалар:

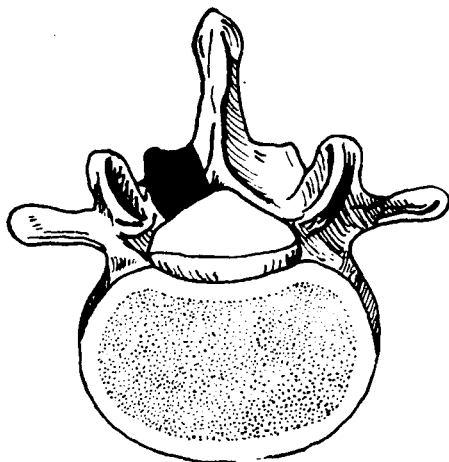
орқа мия ва умуртқалар ўсмаси, суюқликка тўлган халтали арахноидит, орқа мия абсцесси, эпидурит, орқа миянинг чандиқли жараёнлари, умуртқа поғонасининг жароҳатлари, эхинококкоз, цистицеркоз ва ҳоказо.

Операция умумий оғриқсизлантириш ва маҳаллий анестезия йўли билан қилинади. Бемор операция столида ён томонга ёки юзтубан, кўп ҳолларда эса ўнг томонига ётқизилади. Операция қилинадиган жой яхшилаб тозалангандан кейин 1 фоизли кўк бриллиант эритмаси билан операция қилинадиган жойнинг терисига орқа қирра суяклари бўйлаб чизик чизилади. Бу чизик 3 — 4-умуртқа орқа қирра ўсимталарини ўз ичига олади. Кейин терига йод эритмаси суртилади, шунда кўк чизик сақланиб қолади. Маҳаллий анестезия қилингандан кейин белгиланган чизик бўйлаб тери кесилади. Теридан оқадиган қон тўхта-тилганидан кейин яра кенгайтирилиб, ўрта чизик бўйлаб апоневроз кесилади ҳамда умуртқаларнинг орқа ёйлари ва қирра ўсимталари уларга ёпишган мушаклардан тозаланиб, **Егоров** яракенгайтиргичи билан яра яхшилаб кенгайтирилади. Сўнгра 2 — 3-умуртқаларнинг орқа қирра



34- расм. Орқа мия ва умуртқа каналининг кўндаланг кесими.

ўсимталари ва ёйчалари суяк кескичлар ёрдамида кесиб олинади ва умуртқа канали 2—3 см кенликда очилади. Миянинг қаттиқ пардаси ўрта чизик бўйлаб кесилиб ипларга илинади. Орқа мия касаллиги бартараф этилгандан кейин юқоридан ва пастдан ликворнинг келиши шпатель ёрдамида текшириб кўрилади. Шундан кейин қаттиқ парда қайта тикилади. Яра кенгайтиргич-



35- расм. Гемиламинэктомия тасвири.

лар олиниб, қон оқиши тўхтатилганидан кейин яра қават-ма-қават қилиб тикилиб, унга асептик боғлам қўйилади.

Гемиламинэктомия. Ламинэктомия операцияси вақтида умуртқа поғонаси каналининг орқа ёйчаси ва орқа қирра ўсимталари кесиб олинса, гемиламинэктомия операцияси қилинганда орқа қирра суяқларига тегмай, умуртқа ёйчасининг касаллик жойлашган томони очилади холос (35-расм). Бу операция вақтида умуртқалар орасидаги боғламлар максимал даражада сақланиб қолинади, умуртқаларнинг турғунлиги камаймайди. Шундай қилиб умуртқанинг таянч аппаратига тегилмайди. Гемиламинэктомия асосан бел қисмининг дискоз касаллиги вақтида қилинади.

Операция учун кўрсатмалар: остеофитлар билан боғлиқ бўлган бир томонлама бел оғриқлари, ён томонга сурилиб чиққан ва илдизчани қисган диск чурраси.

Оғриқсизлантириш: 0,5 фоизли новокаин эритмаси билан маҳаллий анестезия қилиш, интратрахеал наркоз, перидурал анестезия ёрдамида қилинади. Ташхис вақтида белнинг тўғри мушакларини релаксация қилиб юмшатиш учун умумий оғриқсизлантиришни қўллаш маъқулроқ.

Техникаси: бемор операцион столга юз тубан қилиб ётқизилади. Мўлжалга олинган жойга кўк бриллиант эритмаси билан 10 — 12 сантиметр узунликда кесим чизиги белгиланади. Орқа қирра ўсимталари бўйлаб тери кесилиб, люмбо-дорсал фасциягача кенгайтириб очилади.

Сўнгра ўрта чизик бўйлаб 1 — 1,5 см ташқаридан фасция кесилиб, тўғри мушак умуртқа поғонасидан аста-секин распатор билан тозалаб очилади. Шундан кейин суяк билан мушак орасига махсус яракенгайтиргич қўйилиб, умуртқа поғонасининг бир томони кенгроқ очилади. Умуртқа ёйчалари ва улар орасидаги сариқ боғлам кесиб олиниб, умуртқа каналига йўл очилади. Эпидурал клетчатка олингандан кейин бармоқ билан пальпация қилиб, ён томонга силжиган диск аниқлаб олинади. Илдизча орқа мия томонга силжитилиб, дискнинг фиброз пардаси 1 — 1,5 см узунликда кесилади, унинг ичидан диск қирғичлар ёрдамида кавлаб олинади. Шу йўсинда босилган илдизча бўшатилади ва эркин ҳолда жойига тушади. Гемостаз қилинганидан кейин яра қаватма-қават тикилади ва боғлам қўйилади.

Периферик асаб толаларида кўпинча невролиз, асабларни учма-уч қилиб тикиш, пластика қилиш каби операциялар бажарилади. Уларни бажаришда микрожарроҳлик усулининг ишлатилиши мақсадга мувофиқдир. Махсус микрожарроҳлик учун мўлжалланган асбоблар ёрдамида нафақат эпинеурал, ҳаттоки асабнинг ҳар бир толаси бир-бирига фасцикуляр тикиш билан уланади. Бундан ташқари, эшитув асабининг невриномасини, гипофиз ўсмасини, аневризмани, миянинг ўрта артериясини чакка артерияси билан анастомозини, орқа миядаги кўпгина операцияларни микрожарроҳлик техникасини қўллаган ҳолда ўтказиш мумкин.

Микрожарроҳлик операцияси вақтида операцион микроскоп, бинокуляр лупа, биполяр коагуляция ва махсус нафис микрожарроҳлик асбоблари, тикиш материаллари ишлатилади.

АСАБ ЖАРРОҲЛИГИ ВАҚТИДА ҚОН ОҚИШИНИ ТЎХТАТИШ УСУЛЛАРИ

Асаб жарроҳлиги вақтида қон оқишини тўхтатиш чоралари хилма-хил бўлиб, у умумий жарроҳлик усуллари билан анчагина фарқ қилади. Ҳар бир тўқима қатламида ўзига хос тарзда қон тўхтатиш усуллари мавжуд. Бошнинг юмшоқ тўқималаридан оқадиган қон қисқичлар қўйиш, электр токи билан коагуляция қилиш ва 3 фоизли водород пероксид эритмаси ёрдамида тўхтатилади. Бунинг учун бир зайилда жимиллаб қон кетадиган жойга водород пе-

роксидга ботирилган дока қўйилади ва қўл билан 3 — 4 дақиқа давомида босиб турилади. Бу усул ёрдамида қон оқиши тез ва осон тўхтади. Суяклардан қон оқадиган жойларга унинг диплоэ тешиклариға мум пастаси суртилади. Мум пастаси қуйидаги рецепт асосида тайёрланади: 5 граммдан мум ва парафин олиниб, унга 1 грамм глицерин ёки вазелин ёғи қўшилади. Кейин шу аралашма шиша банкачаға солиниб, сув солинган идишға қўйиб қайнатилади. Аралашма қайнаб совуганидан кейин пластилиндай юмшоқ ҳолға келади ва ундан шарикчалар тайёрланиб суякка суртилади.

Мия қаттиқ пардасининг томирларидан қон оқса, уни шойи ип билан боғлаш, коагуляция қилиш ёки қисқич клипслар қўйиш ёрдамида тўхтатилади. Мия қаттиқ пардасининг капиллярларидан диффуз ҳолатда қон оқса, унга ҳам перексидга ботирилган боғлам қўйиб 3 — 4 дақиқа давомида босиб турилади. Синуслар яқинида жойлашган ва унга очиладиган венанинг пахион грануляцияларидан қон оқса, уни коагуляция йўли билан ёки салфетка босиб гемостаз қилинади.

Мия қаттиқ пардаси синусларидан қон оқса, уни ипача билан боғлаш, мушак тўқимасидан озгина олиб қўйиб босиб туриш ёки гемостатик босма, ферокрил эритмасидан қўйиб тўхтатиш мумкин. Қон оқишини тўхтатиш мақсадида ўрта сагиттал синусни ўрта ёки орқа қисмларидан боғлаш жуда хавфлидир. Чунки бу ҳолда миядан қоннинг юрак томонға чиқиб кетиши қийинлашиб қолади, бу эса миянинг шишиб кетишиға олиб келади. Мия тўқимасидан қон оқса, гемостатик босма, клипслар қўйиш ёки коагуляция қилиш йўли билан қон тўхтатилади. Мия капиллярларидан келадиган қон 3 фоизли водород пероксид билан тўхтатилади.

IV БОБ

ЁПИҚ КРАНИОЦЕРЕБРАЛ ЖАРОҲАТЛАР (ЁКЦЖ)

Бош мия герметик тарздаги мия қутиси ичида жойлашган бўлиб, бу ҳолат ЁКЦЖ вақтида ҳеч ҳам бузилмайди. Айти ҳолда бошнинг юмшоқ тўқималари, суяклар, мия қон томирлари, қаттиқ парда ичидаги вена қон томирлари (синуслар) ва мия тўқимаси жароҳатланиши мумкин. Шундай экан, бош миянинг ёпиқ жароҳатлари вақтида мия қутиси бўшлиғи ташқи муҳит билан алоқадор бўлмайди, бошқача қилиб айтганда, юқорида таъкидлаб ўтилган

герметик ҳолат бузилмайди. Борди-ю, бошда яра бўлиб, ўша ерда суяк синган, суяк усти пардаси ва апоневроз йиртилган бўлса, бундай шикастланиш миянинг очиқ жароҳати ҳисобланади.

Бош мия жароҳатларининг 80,5 фоизи ёпиқ краниоце-ребрал жароҳатлардан бўлиб (А. М. Мамадалиев, 1988), улар тинчлик даврида барча жароҳатларнинг 30,1 — 40,7 фоизини ташкил қилади (М. Г. Григорьев ва бошқалар, 1977; В. В. Лебедев, Л. Д. Биковников, 1987; А. М. Мамадалиев, 1988).

ЁКЦ жароҳатлар вақтида бош мия ичига инфекция тушиши, менингит, менингоэнцефалит ва абсцесс каби йирингли асоратларнинг қўшилиб қолиш хавфи жуда кам бўлади.

Шуни айтиб ўтиш керакки, ҳар бир ҳаким мутахассис-лигидан қатъи назар, ўзининг иш фаолиятида краниоце-ребрал жароҳатларни ҳам даволашга мажбур бўлади. Шу туфайли у миянинг очиқ ва ёпиқ жароҳатларига ташхис қўйиш, даволаш услубларини билмоғи, ҳар хил асоратларнинг олдини олиш чораларини кўрмоғи зарур.

Собиқ Совет иттифоқининг етакчи асаб касалликлари жарроҳлари томонидан ишлаб чиқилган ўтқир ёпиқ краниоцебрал жароҳатларнинг янги таснифи 1978 йилдан буён барча асаб жарроҳлиги шифохоналарида қўлланилмоқда (1-жадвал). Амалиёт нуқтаи назаридан мия чайқалишини даражаларга бўлишнинг мутлақо зарурияти йўқ. Миянинг лат ейишини эса оғирлик даражасига кўра учга бўлиш принципи сақлаб қолинган. Миянинг босилиши лат еган ва лат емаган пайтларда ҳам бўлиши мумкин (2-жадвал).

Ташхис қўйиш. Кўпинча миянинг ёпиқ жароҳатланиши бошқа орган ва тизимларнинг шикастланиши билан бирга содир бўлади. Шу туфайли аниқ ташхис жароҳатланган органлар ва марказий асаб тизимида рўй берган патологик ўзгаришларни ҳисобга олган ҳолда қўйилади. Беморни текшириб кўриш унинг нафас олиши ва қонтомир тизимининг ҳолатини аниқлашдан бошланади. Биринчидан, томир уриши ва қон босими ўлчанади. Қон босими паст бўлса ва шок ҳолати аниқланса, зудлик билан юрак-томирлар фаолиятини яхшилайдиган шошилинч тадбирлар кўрилади. Булар жумласига қон ва унинг ўрнини босувчи суюқликлар қуйиш, юрак фаолиятини кучайтирувчи дорилар юбориш ва бошқа тадбирлар киради. Нафас йўлларида балғам тўпланиб ёки тили ҳалқумига тикилиб нафас олиши қийинлашган бўлса, балғам электр

Ўткир ёпиқ краниоцеребрал жароҳатларнинг батафсил таснифи

Бош миyanинг чайқалиши	Миянинг лат ёйиши:	Бош миyanинг босилиши	
<p>Бошнинг юмшоқ тўқималари ҳолати: лат ёйиш, апоневроздан ўтмаган яралари</p> <p>Мия қутиси суяқларининг ҳолати:</p> <p>а) суяқлар синмаган, б) суяқлар синишининг тури ва жойлашган жойи</p> <p>Мия қутиси суяқларининг ҳолати:</p> <p>а) суяқлар синмаган; б) суяқлар синишининг тури ва жойлашган жойи</p>	<p>а) 3 хил оғирлик даражаси мавжуд: энгил, ўртача оғирликда лат ёйиши, оғир даражада лат ёйиши</p> <p>б) эзилиш жойларига қараб.</p> <p>в) бир жойда, кўп жойда</p> <p>г) маҳаллий белгилар</p> <p>Ўткир ёпиқ краниоцеребрал жароҳат</p> <p>Организмнинг захарланиши</p> <p>Ўткир ёпиқ краниоцеребрал жароҳат</p> <p>Организмнинг захарланиши (алкогол ва наркотик моддалар билан, унинг даражаси)</p>	<p>Мия лат еганда</p>	<p>Мия лат емаганда</p>
		<p>а) гематомалар-эпидурал, судбурал, мия тўқимасидаги, мия қоринчалари ичидаги; бир ва икки томонлама гематомалар, ўткир, секин ривожланган ва сурункали</p> <p>б) гидрома, в) пневмоцефалия, г) мия тўқимасининг ўткир шишиши, д) суяқ парчалари билан босилиши</p> <p>Субарахноидал оралиқнинг ҳолати:</p> <p>а) ўргимчак тўриси-мон парда тагига қон қуйилиши</p> <p>б) ликвор босими — мўътадил, гипертензия, гипотензия</p> <p>в) яллиғланиш аломатлари — цитоз, оқсил</p> <p>Йўлдош касалликлар ва жароҳатлар</p>	

сўргич ёрдамида тортиб олиниб, нафас йўлига резинадан ясалган ҳаво ўтказгични қўйиш лозим. Нафас йўллари обтурация бўлмаслиги учун беморни албатта ён томонга ётқизиш зарур. Шунда унинг нафаси раvonлашади ва гипоксия камаяди. Имконият бор ҳолларда намланган кислород бериш мақсадга мувофиқ. Оёқ-қўллардаги суяклардан бирортаси синган бўлса, уни албатта иммобилизация қилиш, яъни травматологияда қабул қилинган усуллар билан маҳкамлаб қўйиш керак. Бошда терининг сидирилиши, яра ёки тери тагидаги гематома кузатилса, уларни оддий кўз билан кўриш, қолаверса пайпаслаб топиб олиш мумкин. Баъзан перкуссия ёрдамида бош суякларининг синганлигини аниқлаш ҳам мумкин. Бундай пайтда «синиқ товуш» пайдо бўлади, уни «ёриқ тувак» белгиси дейилади. Қулоқдан ёки бурун тешикларидан кам миқдорда қон аралаш мия суюқлиги (ликвор) ажралиб турган бўлса, бу ҳолат бош суякларининг олдинги ёки ўрта чуқурчаларининг туби ёрилганлигидан далолат беради. Бундай белгилар эса очиқ краниоцеребрал жароҳатлар учун хосдир.

2 - жадвал

Ўткир ёпиқ краниоцеребрал жароҳатларнинг қисқа (ишчи) таснифи

Ўткир ёпиқ краниоцеребрал жароҳатлар

Мия чайқалиши	Миянинг лат ейиши	Миянинг босилиши	
		Мия лат сганда	Мия лат смаганда
	1. Енгил даражали лат ейиши. 2. Ўрта оғирликдаги лат ейиши. 3. Оғир даражали лат ейиши.		

Текшириш вақтида бемор ҳушида бўлса, анамнез йиғиб олинади ва неврологик кўрик ўтказилади. Текшириш жараёни бемор ҳушининг бузилиш даражасини аниқлашдан бошланади. У краниоцеребрал жароҳатнинг оғирлигини аниқлашда муҳим кўрсаткич ҳисобланади. Шунинг эътиборга олиб, мустақил давлатлар иттифоқининг йирик асаб жарроҳлиги институтлари томонидан краниоцеребрал жароҳатлар пайтида ҳуш бузилишини аниқлаш жадвали

ишлаб чиқилган ва амалиётга киритилган. Бу жадвалга асосан бемор ҳолатининг 7 хили мавжуддир:

- | | |
|---------------------|--------------------------------|
| 1. Равшан ҳуш. | 5. Юзаки кома. |
| 2. Юзаки карахтлик. | 6. Чуқур кома. |
| 3. Чуқур карахтлик. | 7. Ўта оғир ёки терминал кома. |
| 4. Сопор. | |

Ҳуш бузилишининг даражалари А. Р. Шахнович (1980) томонидан ишлаб чиқилган ва А. М. Мамадалиев (1984, 1985, 1988), Е. К. Валеев (1988), Б. В. Гайдар (1991) каби олимларнинг илмий тадқиқотларида сайқал топган (3-жадвал).

Беморнинг ҳуши равшан, бузилмаган бўлса, у ҳамма саволларга аниқ ва тўлиқ жавоб беради. Чиройи очик, реакциялари тўғри бўлади. Шундай бўлсада, унда ретро-ёки антероград амнезия бўлиши мумкин.

Юзаки карахтлик ҳолатида беморнинг ориентир қисман бузилган бўлиб, уйқуси келгандай, чарчаган кўринади. Фаоллиги камайган, ташқи муҳит таъсирларини қабул қилиш бўсағаси пасайган, топшириқларни қийинлик билан тушуниб, секинлик билан бажаради, саволларга тўғри жавоб беради.

3 - жадвал

Кома шкаласи

Ҳуш бузилишининг ҳолатлари	Товушга, оғриққа жавобан кўзини очishi	Топшириқларни бажариши	Саволларга жавоб бера олиши	Ориентир	Кўз қорачиқларининг турғун кенгайishi	Мускуллар атонияси
Ҳуш равшан	+	+	+	+	—	—
Юзаки карахтлик	+	+	+	—	—	—
Чуқур карахтлик	+	+	+	—	—	—
Сопор	+	—	—	—	—	—
Юзаки кома	—	—	—	—	—	—
Чуқур кома	—	—	—	—	—	+
Ўта оғир ёки терминал кома	—	—	—	—	+	+

Чуқур карахтлиқ ҳолатида беморнинг ориентирини бутунлай бузилади, вақт ўлчамини ва қаерда ётганлигини билмайди, бемордан гап сўраб жавоб олиш қийин. Саволларга унча хоҳламасдан қисқача ҳа ёки йўқ деб жавоб бериб қўя қолади. Кўпроқ уйқу ҳолатида бўлгандай кўзини юмиб ётади ва вақти-вақти билан талвасага тушади.

Сопор — ҳушнинг қарийб йўқолиш даражасига бориб етиши. Беморда ҳимоя реакциялари сақланган бўлиб, оғриқларга ва баланд товушга қисқа муддат ичида уйқу аралаш кўзини очиши, қўл-оёқларини тортиб олиб, ўзини оғриқдан ҳимоя қилиши мумкин. Талвасага тушиб бе-хос ҳаракатланади. Кўз қорачиғининг нурга реакцияси, корнеал ва ютиниш рефлекслари сақланиб қолади.

Юзаки кома ҳолатида беморнинг ҳуши тамомила йўқолади. Уни уйғотиб бўлмайди. Оғриққа жавоб бермайди. Ютиниши қийин, лекин ютиниш рефлекси сақланади. Кўз қорачиғининг ва мугуз пардасининг нурга реакциялари сақланган. Сфинктерлар назорати бузилганлиги учун сийиб қўйиши мумкин. Нафаси ва юрак-қон томирлари фаолияти бузилмаган. Психомотор безовталиқ кузатилиши мумкин.

Чуқур кома вақтида бемор ҳушсиз бўлади, ташқи таъсирга реакция бермайди, ҳимоя реакциялари мутлақо йўқ. Бу ҳолатнинг асосий белгиси қўл-оёқлар мушакларининг тонуси жуда пасайган ёки атония ҳолига тушган бўлишидир. Кўз қорачиғининг нурга реакцияси жуда пасайган. Пай рефлекслари кузатилмайди. Нафас ва юрак-томир тизимининг ишлари бузилган, нафас олиши жуда оғирлашган.

Ўта оғир ёки терминал кома. Кўз қорачиғи максимал кенгайган (қотиб қолган мидриаз), кўз олмалари ҳаракатсиз, мушаклар атоник ҳолатда, нафас олиши оғир, тахикардия, қон босими паст, агония кузатилади.

Краниоцеребрал жароҳатлар клиник кечишининг оғирлик даражасига қараб уч хилга бўлинади:

1. *Енгил краниоцеребрал жароҳатлар.* Бунга миянинг чайқалиши ва енгил лат ейиши киради.

2. *Ўртача оғирликдаги КЦЖ.* Бунга миянинг ўртача оғирликдаги лат ейиши хос.

3. *Оғир КЦ жароҳатларга* миянинг оғир даражали лат ейиши ва босилиши ҳоллари киради.

Мия чайқалиши. Краниоцеребрал жароҳатларнинг барча турлари ҳам оғир жароҳат ҳисобланади, лекин қиёслаб қаралганда мия чайқалиши бирмунча енгилроқ ўтади. Кузатиладиган ноҳуш белгилар ва арзи-ҳоллар вақтинчалиқ

бўлиб улар 2 — 3 ҳафта мобайнида ўтиб кетади. Мия чайқалишининг ташхиси анамнез йиғишдан ва бемор ҳушининг бузилиш даражасини аниқлашдан бошланади. Бунинг учун учинчи жадвалда келтирилган мезонлардан фойдаланилади.

Мия чайқалишининг энг асосий белгиси бу бемор ҳушининг бузилишидир. Бемор жароҳат олган пайтда у бир неча дақиқа ёки сониялар мобайнида ҳушидан кетиб йиқилади. Шуниси характерлики, у ҳушига келганидан кейин бўлган воқеанинг тафсилотини батамом унутиб қўяди ва эслай олмайди. Бундай ҳол тиббиётда *ретроград амнезия* деб аталади. Гарчанд, бемор бўлган воқеа тафсилотларидан воқифдай кўринса ва жароҳат содир бўлаётган пайтдаги баъзи ҳолларни баён қилиб берса-да, шундан кейин нима бўлганлигини билмайман, кўзимни очсам машинада ёки касалхонада ётган эканман деб айтади. Воқеа содир бўлгандан кейинги тафсилотларни унутиб қўйиш ҳолати эса *антероград амнезия* деб аталади. Бемор воқеа тафсилотларини батафсил сўзлаб берса ва ҳамма нарсадан хабардор бўлса, у ҳолда биз унинг ҳуши йўқолмаган деб айта оламиз. Шундай қилиб, анамнез йиғиш вақтида биз доимо ретро-ва антероград амнезияларни ёдимизда сақлаб турмоғимиз зарур.

Беморни қабул қилиб олувчи ёки даволовчи ҳаким ўзини кўнгилсиз воқеалардан ва суд-тиббий экспертизаси билан боғлиқ ҳар хил мажоралардан халос қилмоғи учун анамнез йиғадиган пайтда ҳозиргина келтирилган беморга: «Сиз ҳушингизни йўқотдингизми, қанча вақтга?»— деб савол бериши мутлақо нотўғридир. Чунки бундай саволга бемор, унга қандай маъқул ва қулай бўлса шундай жавоб беради. Мадомики, мия чайқалиши вақтида ҳушни йўқотиш асосий мезон ҳисобланар экан, унга биз жуда ҳам жиддий қарамоғимиз ва бу ишимизнинг охир-оқибати ҳам бемор, ҳам айбдор шахс учун нималарга олиб келишини ўйламоғимиз даркор. Шунинг учун бемор ҳушини йўқотганми-йўқми билиш учун анамнезни ён-атрофдагилардан сўраб беморнинг гапларини текшириб кўриб тўплаш керак. Беморда амнезия ҳолати бўлган бўлса, қанча сўрамайлик бари бир воқеа тафсилотини айтиб бера олмайди.

Одатда, мактаб ёшигача ва мактаб ёшидаги болалар асаб тизимининг нотурғунлиги туфайли таъсиротларга жуда кучли реакция беришади. Бу пайтда уларда ҳушни йўқотмаса-да, қайт қилиш, кўнгил айнаши, оқариб кетиш, ноҳушлик, тана ҳароратининг кўтарилиши каби вегетатив реакциялар бўлиши мумкин. Агарда амнезия белгила-

рини топа олмасак, ҳаммасини вегетатив реакция белгилари деб ҳисоблаш керак.

Мия чайқалиши содир бўлганда бемор ҳушига келгандан кейин кўнгил айнаши, бош айланиши, қулоқларда ғувиллаш, бош оғриғи, қаттиқ мадорсизликдан шикоят қилинади. Кўз ва пешона қисмида оғриқ сезилади, бемор ёруғ нурга қарай олмайди. Баъзан қайт қилади, юзи оқаради. Мия чайқалиши вақтида қусиш ҳамма вақт ҳам содир бўлавермайди. И. М. Иргернинг кузатуви бўйича мия чайқалиши вақтида қайт қилиш 70 фоиз жабрланганларда учраган холос. Томир уриши майин бўлиб, брадикардия ёки тахикардия кузатилиши мумкин. Нафас олиши равон. Бемор қарахт бўлиб уйқуси келиб туради ва кўпроқ ётгиси келади. Кўз қорачиғининг нурга реакцияси деярли ўзгармайди. Бемор ҳушига келган заҳотиёқ уни неврологик кўриқдан ўтказсак, юз нервининг парези ва пай рефлексларининг асимметриясини аниқлашимиз мумкин. Аммо бу аломатлар 3 — 4 кун мобайнида ўтиб кетади.

Шуни қайд қилиш керакки, мия чайқалишининг асосий белгилари беморнинг преморбид ҳолатига ҳам кўп жиҳатдан боғлиқ, буни эътиборга олиш лозим.

Ташхис қўйиш. Краниocereбрал жароҳатлар ташхисини қўйишда аввало клиник белгилар ҳисобга олиниши зарур. Сўнгра қўшимча текшириш усуллари натижаларидан фойдаланилади.

Бемор стационарга тушишидан илгари унинг боши икки проекцияда рентген тасвирига олинади. Мия чайқалишида бош суяқларида синиш аломатлари бўлмайди борди-ю, суякнинг ёрилганлиги аниқланса, бу белги мия лат ейишига мансуб бўлади. Бемор стационарга тушгач 7 — 8 соатдан кейин унга люмбал пункция қилинади. Пункциянинг натижаси мия чайқалишини унинг енгил лат ейишидан ажратишга имкон беради. Мия чайқалиши бўлганда ликвор тоза ва тиниқ, босими эса кўпинча мўътадил бўлади.

Баъзи кишиларга бел пункциясини қилиш қийинроқ бўлади, шу туфайли эпидурал қон томирларининг шикастланиши оқибатида мия суюқлигига озгина миқдорда қон аралашishi мумкин. Бу аҳвол баъзан мия пардаларининг тагига қон қуйилган ва мия лат еган деган хулосага олиб келсада, бу хулоса нотўғридир. Агар қон маҳаллий бўлса, суюқлик оқиб аста-секин тозаланади ва охирида тиниқ чиқади. Борди-ю, анализ учун берилган суюқликда маҳаллий қон излари бўлса, у ҳолда микроскоп тагида биз тоза

ёрилмаган қизил қон таначаларини, мия лат ейиши на-
тижасида суюқликка қон тушган бўлса, эскирган, ёрилиб
кетган қизил қон таначаларини топамиз.

Даволаш. Беморнинг бошида ёки танасида яра бўлса,
унга қоқшол касаллигига қарши зардоб юборилади. Соч
устара билан тоза олинади ва яра жарроҳликнинг бутун
қонун-қоидаларига риоя қилган ҳолда тозалаб тикиб қўйи-
лади. Фақат шуни уқтириб ўтиш керакки, ярани тикиш
вақтида унинг четларини кўп кесиб олиш керак эмас, чун-
ки бу манипуляциядан кейин терини тортиб тикиш қий-
ин бўлади. Мия чайқалиши вақтидаги асосий муолажа-
лардан бири беморни тўшакдан турғизмасликдир. Бу муд-
дат икки ҳафтагача давом этади (11 — 14-кун). Дориларни
беришда биз беморнинг умумий аҳволини, вегетатив бел-
гиларини, ёшини ва бошқа бир қатор омилларни эъти-
борга олмоғимиз зарур. Кўпинча беморга ухлатадиган ва
тинчлантирадиган дорилар — транквилизаторлар (мепро-
баMAT, триоксазин, элениум кабилар) бермоқ даркор. Улар
ваҳима, ҳаяжон, стресс ҳолатларини йўқотади, физиоло-
гик уйқуни узайтиради ва мия ҳужайраларининг фаолия-
тини яхшилайти. Беморга антибиотиклар, витаминлар,
сульфаниламид препаратлар, димедрол, кальций хлор,
ноотропил, церебролизин берилади. Люмбал пункция вақ-
тида ликвор босими ошганлиги аниқланса, дегидратация
берадиган дорилардан бирортаси (верошпирон, фураце-
мид, диакарб ва бошқалар) берилади. Қон томирига 50 —
60 мл 40 фоизли глюкоза эритмасини аскорбин кислота-
сига аралаштириб юбориш тавсия қилинади. Одатда, 10
— 15 кун мобайнида вегетатив ва астеник белгилар ўтиб
кетати. Қайта краниоцеребрал жароҳат олган, сурункали
соматик касалликлар билан оғрийдиган ва асаб тизими-
нинг функционал бузилишига чалинган шахсларда бош
айланиши, оғриғи, камқувватлик, азойи баданидаги оғриқ
ҳоллари анча вақтгача сақланиб қолиши мумкин.

Миянинг лат ейиши. Илгари айтиб ўтганимиздек, мия-
нинг лат ейиши уч хил оғирлик даражасида кечади енгил
лат ейиши, ўрта оғирликда лат ейиши, оғир даражада лат
ейиши.

Мия тўқимасининг лат ейиши КЦ жароҳатларнинг
оғирроқ даражаси бўлиб, унда миянинг анатомик бутун-
лиги бузилади ва мия тўқимасида турғун органик ўзга-
ришлар содир бўлади. Мия лат еганда умуммия ва маҳал-
лий белгилар бирга кузатилади ва унинг оғирлик да-
ражасига қараб ҳар хил кўринишда ифодаланади. Мия

тўқимасининг эзилиши бир ёки бир неча жойда содир бўлиши мумкин. Бундай эзилган жойлар уч гуруҳга бўлинади:

1. Бош мия яримшарларидаги лат еган жойлар.

2. Бош мия яримшарлари тагидаги ва диэнцефал белгилар билан кузатиладиган лат ейишлар.

3. Мезенцефал ва бульбар аломатлар билан ўтадиган, миянинг устун қисми ва миячадаги лат ейишлар.

Мия тўқимаси эзилган жойда миянинг юмшоқ пардалари — юмшоқ ва ўргимчак тўрисимон пардалари йиртилади, кичик артерия, вена қон томирлари ёрилади, оқибатда мия эзилиб, детрит ҳосил бўлади. Шу ердан субарахноидал оралиққа қон тушиб, мия суюқлиги билан ҳамма жойга тарқалиб кетади. Субарахноидал оралиққа тушган қоннинг миқдори мия тўқимаси эзилишининг оғирлик даражасига ва пўла бўлган жойнинг катталигига тўғри пропорционалдир.

Эзилган жойнинг атрофида мия тўқимаси юмшаб, пўла бўлади ва атрофига қон қуйилади. Бошқачасига айтганда, *геморрагик имбибиция* юзага келади. Мия тўқимасининг эзилган жойи бошнинг урилган жойига тўғри келиши ёки унинг қарама-қарши томонида бўлиши ҳам мумкин. 2 — 3 ҳафтадан кейин мия тўқимаси эзилган жой пардалар билан бирга майин чандиқ ҳосил қилади.

Мия тўқимасининг енгил лат ейиши. Миянинг эзилган жойи кичик ва аксарият ҳолда якка бўлади. Миянинг ўргимчак тўрисимон пардаси тагига қуйилган қон жуда кам миқдорли бўлиб, баъзан уни фақатгина микроскоп ёрдамида топиш мумкин. Бемор жароҳат олганда бир соатгача ҳушидан кетади. Албатта ретро-антероград амнезия бўлади. Бемор ҳушига келгандан сўнг бош оғриғига, бош айланишига, кўнгил айланишига, бедармонликка шикоят қилади. Бир неча марта қайт қилиши мумкин. Ранги ўчган, нафас олиши одатда ўзгармаган бўлади. Брадикардия бўлиши мумкин. Неврологик кўрикда айрим бош мия нервлари функциясининг ўзгаришларини кўришимиз мумкин жумладан, юз нервининг марказий парези, нистагм, анизокория каби. Пай рефлексларида асимметрия, менингеал белгилар бўлади. Айрим ҳолларда тонико-клоник тутқаноқлар тутиши ҳам мумкин. Бу ўзгаришлар турғун бўлмай кундан-кунга камая бошлайди ва 3 — 4 ҳафта мобайнида тикланади. Айрим ҳолларда мия қутиси суюқлари ва уларнинг асос қисми ёрилиши мумкин. Мия суюқлигининг босими кўпинча баланд бўлади.

Мия тўқимасининг ўрта даражада лат ейиши. Мия жароҳатининг бу хили оғир бўлиб, бемор бир неча ўн дақиқадан то 5 — 6 соатгача беҳуш ётади, ретро-ва антероград амнезия, мия нервлари ва ҳаракат-сезги тизими томонидан турғун неврологик ўзгаришлар содир бўлади. Беморнинг аҳволи ўртача оғирликда. Бир неча бор қайт қилади, ҳушига келгач бош оғриғидан шикоят қилади, ўқтин-ўқтин психомотор талвасага тушади. Нафаси бир оз тезлашган, томир уриши тахикардия ёки брадикардия ҳолида. Пай рефлекслари бир-биридан фарқ қилади. Бабинский, Оппенгейм, Гордон патологик рефлекслари пайдо бўлади. Мия нервларида ва оёқ-қўлларида аниқ парезлар кузатилади. Менингеал белгилар биринчи кундан бошлаб ривожланган бўлади. Нерв тизимида содир бўлган маҳаллий ўзгаришлар 4 — 5 ҳафта давомида йўқолиб кетади. Ликвор босими баланд бўлиб, суюқлик қон аралаш чиқади. Кўпинча бош суяклари синади.

Мия тўқимасининг оғир даражада лат ейиши вақтида бемор бир неча соатдан бир неча кун ва ҳафталаргача беҳуш ётиши, баъзан эса ҳушига келмасдан ўлиб кетиши мумкин. Нафас олиш ва қон-томир тизимида чуқур патологик ўзгаришлар (тахикария, брадикардия, аритмия), нафас йўлларида обтурация ҳолатлари бўлади. Асосан миянинг устун қисми жароҳатланиши белгилари: тоник тутқаноқлар, нистагм, кўз қорачиғларининг кенгайиши, ютинишнинг бузилиши, пай рефлексларининг сусайиб кетиши ва икки томонда ҳам патологик белгиларнинг бўлиши, децеребрация каби белгилар кузатилади. Бемор кўпинча чуқур кома ҳолатида бўлади. Оёқ-қўлларида парез ва параличлар, сезги ва тонуснинг ўзгариши кузатилади. Тана ҳарорати баланд бўлиб, одатда, ҳарорат туширадиган дориллар унга таъсир қилмайди.

Неврологик ўзгаришларнинг тикланиши узоқ давом этади ва кўпинча чуқур асоратлар қолдиради. Оғир КЦЖДдан кейин беморларда (кўпинча болаларда) тахминан 2 — 4 фоиз ҳолларда сурункали апаллик синдроми (сурункали вегетатив ҳолат) кузатилади. Бу вақтда мия пўстлоқ қисмининг ва ретикуляр формация иш фаолияти батамом бузилади. Шунинг натижасида декортикация ҳолати келиб чиқади, лекин мия устунининг иш фаолияти сақланиб қолади.

Кўпинча бош мия қутиси суякларида ва уларнинг тубида синиқлар учрайди. Мия суюқлигида кўп миқдорда қон бўлиб, у миянинг катта жойида пўла бўлганлигини

кўрсатади, суюқлик босими баланд бўлади. Мия тўқимаси бир неча жойда эзилган бўлиб, мия тўқимаси детрити ривожланади.

Ташхис қўйиш. Бундай ҳолларда анамнез, беморни объектив кўриш, неврологик белгиларни ўрганиш ва ёрдамчи текшириш усуллари ёрдамида олиб борилади. Бундан ташқари, бемор ҳушининг бузилиш даражаси ҳам ҳисобга олинади. Агар бошнинг юмшоқ тўқималарида яра бўлса, уни албатта очиб кўриш керак, чунки яранинг тагида суяк синган бўлиши мумкин. Ташхисни тўла аниқлаш учун ЭХО-ЭГ, ангиография, компьютер томография қилинади ёки бош суякларига трепанация қилиниб, мия қутиси ичида гематома бор-йўқлиги аниқланади.

Мия тўқимасининг лат ёйишни даволаш. Краниоцеребрал жароҳат олган беморлар невропатолог, окулист каби мутахассислар назоратида бўлиб, одатда, асаб жарроҳлиги бўлимида даволанади. Мия лат еганда бемор 3 — 4 ҳафта мобайнида стационарда даволанмоғи даркор. Беморнинг аҳволига қараб бу муддат чўзилиши ҳам мумкин. Даволаш борасида биз юрак-қон томирлари фаолиятини, қон айланишини мўътадиллаштиришга ва вегетатив фаолиятни турғунлаштиришга ҳамда ликвор босимини уйғунлаштиришга интилишимиз керак. Бунинг учун бемор ётиб даволаниши мақсадга мувофиқдир. Бемор безовта бўлиб талвасага тушса, тутқаноқ турса, ухлатувчи ва тинчлантирувчи дори-дармонлар берилади (седуксен, ГОМК, реланиум, мепробамат триоксазин ва бошқалар). КЦ жароҳатлар вақтида наркотик моддалар бериш тавсия қилинмайди, чунки улар нафас марказининг функциясини сусайтиради. Бемор стационарга ётқизилганидан сўнг 7 — 8 соат ўтгач ёки эртаси кунига, люмбал пункция қилинади. Бу вақтда мия суюқлиги босими ўлчанади ва унинг кўрсаткичларига қараб дегидратация бериш ёки бермаслик аниқланади. Ликвор босими мўътадил даражада бўлса, дегидратация берадиган дорилар қўлланилмайди. Дегидратация препаратларининг ноўрин берилиши ликвор гипотензиясига олиб келади ва беморнинг аҳволини оғирлаштиради. Айнакча, бизнинг иқлим шароитимизда бу кўрсаткичларга амал қилиш бемор учун **ҳаётий зарурдир**. Чунки у ҳушсиз ётганида нафас, терлаш ва сийдик орқали бир кеча-кундузда 2500 — 3000 миллилитргача суюқликни йўқотади. Шундай экан, беморга етарли миқдорда ҳар хил суюқликлар бермасдан, электролитлар алмашувини текшириб кўрмасдан, сурункасига дегидратация ўтказилса, унда тезда

гипотензия ривожланади ва беморнинг аҳволи оғирлашади. Шунинг учун мия лат еганида люмбал пункция қилиниб ликвор босимини ўлчаб туриш айни муддаодир. Пункция вақтида ликворда қон борлиги аниқланса, ундаги суюқлик токи тоза бўлгунча бир неча бор қайта пункция қилинади. Ликвор босими баланд бўлса, унда беморнинг қон томирига 20 — 40 миллилитр 40 фоизли глюкоза эритмаси, мускул орасига 1 фоизли лазиксдан 2 — 4 мл (2 марта), 15 фоизли маннитол эритмаси, қон томирига 120 — 220 мг гидрокортизон ёки дексаметазон юборилади. Ичишга верошпирон, диакарб каби дорилар берилади.

15 — 30 фоизли маннитол эритмаси асосан миянинг оғир жароҳати вақтида, мия жуда шишган ҳолларда бериледи. Тез-тез пункция қилиб туриш ҳам мия суюқлиги босимини пасайтиради.

Кўнгил айниши ва қайт қилиш ҳолати узоқ давом этадиган бўлса, церукал, аминазин, этаперазин каби препаратлар тавсия қилинади.

Ўртача ва оғир мия жароҳатлари вақтида протеолитик ферментлар (контрикал, гордокс, трасилол) бериш мумкин. Бу препаратлар 400 — 500 миллилитр физиологик эритмага 20 — 30 минг бирлик миқдорда қўшилиб вена қон томирига юборилади. Контрикални умуртқа поғонаси каналига ҳам юбориш мумкин. 3 — 4 кун мобайнида унинг миқдори секин-аста камайтириб борилади. Мия ва юрак қон томирлари функцияларини яхшилаш мақсадида юрак гликозидлари, АТФ, кокарбоксилаза, эуфиллин, сермион, реополиглюкин, реоглюман эритмалари қуйилади. Бундан ташқари, 10 фоизли глюкоза эритмасига аралаштирилиб витамин В гуруҳи комплекси, гемодез, глюкоза — новокаин аралашмаси юборилади. Даволаш жараёнида беморга қон, плазма қуйиб турилади. Биринчи кунлардан бошлаб беморга церебролизин, пирацетам, сермион, актовегин каби препаратларни ҳам бериш мумкин. Даволаш борасида қоннинг электролит таркиби (натрий, калий) текшириб турилади. Агар у камайиб кетса, 3 фоизли калий хлор эритмаси, панангин, калий оратат, аспаркам каби дорилар бериледи. Метаболик ацидозни йўқотиш мақсадида 100 — 200 мл 4 фоизли сода эритмаси қон томирига юборилади. Ташхисий усуллар ёрдамида мия тўқимасининг анча катта соҳада эзилганлиги аниқланса, операция йўли билан мия детрити олиб ташланади. Акс ҳолда мия детрити соғлом тўқималарни ҳам эритиб юбориши мумкин. Бемор мустақил овқат еяолмаса назогаст-

рал зонд ёрдамида сууюк овқат ва шарбатлар бериб турилади. Оғир даражадаги лат ейиш вақтида қилинган пункция тенториал ва катта энса тешиклари соҳасида мия тўқимасининг тиқилиб қолишига олиб келиши мумкин. Бу беморнинг нафаси ёки юрак фаолиятининг тўхтаб қолишига сабаб бўлади. Шунинг учун оғир лат ейиш белгилари кузатилганда пункция қилишдан илгари яхшилаб дегидратация ўтказиш мақсадга мувофиқ. Йирингли касалликлар, зотилжам касалиги қўшилиб қолмаслиги учун беморга кенг спектрда таъсир қилувчи антибиотиклар берилади.

Бош миянинг босилиши. Бош мия тўқимаси босилишининг қуйидаги хиллари мавжуд:

1. Мия қутиси ичида тўпланган гематомалар билан: а. эпидурал гематомалар; б. субдурал — » — ; в. мия тўқимасидаги (интрацеребрал) гематомалар.

2. Миянинг синган суяк парчалари билан босилиши (ботиқ ёки компрессион синиқлар).

3. Эзилган мия тўқимаси атрофидаги перифокал шишлар билан босилиши.

4. Субдурал гидромалар.

5. Пневмоцефалия.

2-жадвалда кўрсатилганидек, миянинг босилиши мия тўқимасининг эзилиши билан ва мия жароҳатсиз бўлади. Мия босилишининг биринчи кўринишида мия тўқимасининг эзилишидан ташқари, мия қутиси ичида гематома ҳам пайдо бўлади. Мия босилишининг иккинчи кўриниши камроқ учраб, мия тўқимаси эзилмаса-да, мўрт қон томирларининг ёрилиши натижасида гематома ҳосил бўлади ва мияни босади. Бундан ташқари, жароҳат вақтида миянинг синуслари ва уларга қуйиладиган қон томирлари ёрилиб кетади. Бундай гематомалар фақатгина мия қаттиқ пардасининг тагида йиғилади (субдурал гематомалар).

Тўпланган жойига қараб гематомалар қуйидаги хилларга бўлинади:

1. Эпидурал гематома — қон мия қаттиқ пардаси билан суяк орасида йиғилади.

2. Субдурал гематома қон мия қаттиқ пардаси билан мия тўқимаси орасида йиғилади.

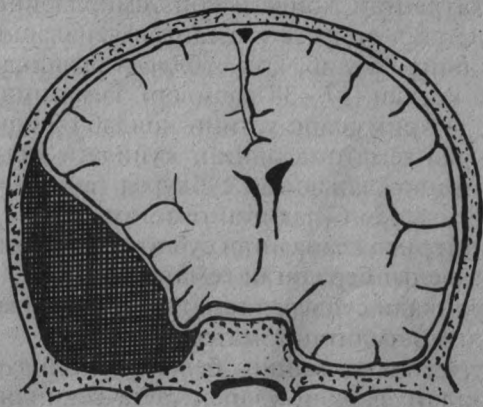
3. Мия тўқимасининг ичидаги гематомалар.

Мия қутисининг ичига оқадиган қон манбалари бу мия қаттиқ пардасининг ўрта артерияси (а. meningia media), мия пўстлоқ қисмининг артерия ва вена томирлари, синуслар ва синусларга туташадиган веналар ҳамда суяк ичидаги вена — диплоэ томирларидир. Гематомалар кўпроқ мия

ярим шарларининг қавариқ қисмида ва мияча соҳасида ҳам учрайди.

Эпидурал гематомалар мия қаттиқ пардасининг устки қисмига йиғилади (36-расм). Унинг асосий манбаи мия қаттиқ пардасининг артерия ва синусларидир. Эпидурал гематома бир ва икки томонлама бўлиши мумкин. У суяк ва қаттиқ парда орасида чекланган жойда тўпланadi ва жароҳатланган томирни босиб, ундан чиқадиган қонни аста-секин тўхтатади. Гематоманинг ҳажми ва пайдо бўлиш муддати кўп жиҳатдан ёрилган қон томирининг катталиги ва ундаги босимга боғлиқ. Мия қаттиқ пардаси йиртилганда эпидурал гематома, одатда, 6 — 12 соат давомида ҳосил бўлади. Бундай гематомалар *тез ривожланган ўтқир гематома* дейилади.

Клиник белгилари: эпидурал гематома кўпинча миянинг ўрта ва оғир лат ейиши фонида содир бўлади. Қон томири асосан бош урилганида ёрилишини назарда тутсак, гематоманинг пайдо бўлиш муддати бош урилиши вақтидан бошлаб ҳисобланади. Дастлабки соатларда гематоманинг ҳажми кам бўлганлиги учун у мияни босаолмайди. Шунинг учун томирдан қон оқиши давом этаверсада, бир неча соат мобайнида беморнинг ҳуши тикланади. Бемор ҳушига келгач бош оғриғидан, кўнгилайнишидан, қулоқларида шовқин борлигидан ҳамда умумий қувватсизликдан шикоят қилади. Бемор саволларга жавоб беради, ўзи турган жойни аниқлаш қобилиятига



36- расм. Эпидурал гематома тасвири.

эга бўлса-да, ҳуши карахт бўлади. Мия қутиси ичида гематоманинг ҳажми тобора ошган ва миянинг босилиши кучайган сайин беморнинг аҳволи оғирлаша боради. Чунки миянинг компенсаторлик имкониятлари (ликворнинг мия қоринчаларидан субарахноидал оралиққа, мия цистерналарига, орқа мия томонга чиқиши ва ликвор сўрилишининг кучайиши) батамом сарфланади. Шу сабабли беморнинг аҳволи оғирлашади, ҳуши йўқолади, қайт қила бошлайди, брадикардия ва анизокория пайдо бўлади. Бемор талвасага тушади. Шундай қилиб, беморнинг илк бор ҳушига келганидан, то аҳволининг яна қайтадан оғирлашишигача бўлган вақт «*ёрқин давр*» деб аталади. Эпидурал гематома вақтида бош мия босилишининг белгилари 12 — 24 соат мобайнида пайдо бўлади. Албатта гематоманинг клиник белгилари ҳамма вақт ҳам аниқ ифода бўлмайди ва таъхис қўйиш анча қийин бўлади. Гематоманинг таъхиси фақатгина неврологик белгиларга асосланиб қўйилмасдан, барча ёрдамчи текширув усулларининг натижалари ҳам эътиборга олинади. Мия босилишининг илк белгилари пайдо бўлиши билан беморнинг аҳволи тез оғирлашади ва декомпенсация юзага келади. Анизокория пайдо бўлишининг сабаби кўзни ҳаракатлантирувчи нервнинг босилишидир. Қарама-қарши томонда юз нервнинг марказий парези, пай рефлексларининг юқорилиги, гемипарез, баъзан тутқаноқ кузатилади. Томир уриши 40—50 мартагача камаяди, қон босими кўтарилади.

Субдурал гематома. Субдурал гематомалар мия тўқимаси жароҳатланган жойдаги қон томирларининг ёрилиши ҳамда сагиттал синусга тушадиган веналарнинг узилиши туфайли пайдо бўлиб, қон субдурал оралиқда кенг жойга тарқалиб кетади (37—38-расмлар). Гематома баъзан миянинг битта ярим шари устини қоплаб олиши мумкин.

Субдурал гематомаларнинг қуйидаги хиллари бор:

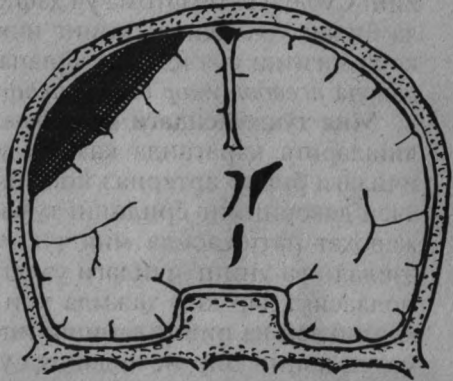
1. Тез ривожланадиган субдурал гематомалар (48 соат давомида намоён бўладиган гематома).

2. Секин ривожланадиган субдурал гематомалар (3 ҳафта давомида белги берадиган гематома).

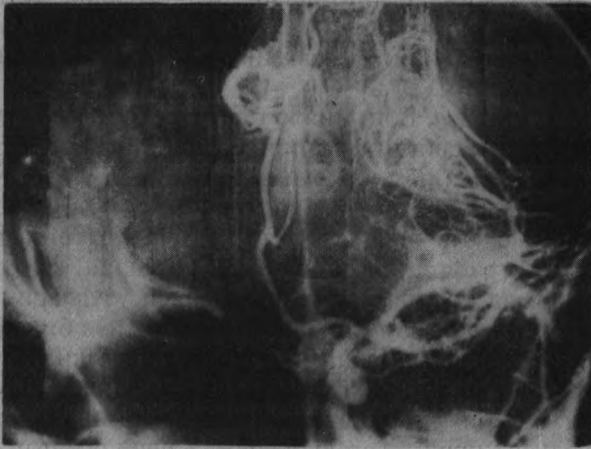
3. Сурункали субдурал гематома (бир ой ва кечроқ муддатда белги берадиган гематомалар).

Субдурал гематоманинг белгилари эпидурал гематома белгиларидан фарқли ўлароқ, аста-секинлик билан ривожланади. Қоннинг бош мия устида секинлик билан тўпланиши мияга, унинг мослашув имкониятларини ба-

37- расм. Субдурал гематома тасвири.



38- расм. Субдурал гематома вақтида қилинган каротид ангиограмма. Гематома чап тепа-чакка қисмида жойлашган. Олдинги ва ўрта мия артериялари чапдан ўнгга силжиган.



тамом сафарбар қилишга имкон беради. Гематома тамомила ривожланиб қон оқиши тўхтаб қолганидан сўнг организмга бирорта вирусли инфекция тушиши ёки енгил жароҳат, организмдаги мувозанат ҳолатининг бузилишига олиб келади. Дарҳол умуммия ҳамда маҳаллий белгилар келиб чиқади. «Белгисиз давр» ўтгандан кейин беморнинг ҳуши аста-секин йўқолади ва безовталиқ бошланади, бош оғриғи кучаяди, қайт қилади, қарама-қарши тарафда парез кучаяди, босилган томонда анизокория пайдо бўлиши мумкин. Беморнинг сўзлаши қийинлашади, тутқанок кузатилиши мумкин. Кўз нервининг папиллаларида димиқиш ҳолати кузатилади. Гематома жойлашган томон

перкуссия қилинса, бош кўпроқ оғрийди, безовталиқ кучаяди. Ликвор босими кўтарилади, у тоза бўлиши ҳам мумкин. Субдурал гематома уч ҳафта ўтиши билан ташқи парда билан ўралади ва унинг ичидаги қон лахталари эриб қора-қизғиш суюқликка айланади. Субдурал гематома бу даврда *псевдотумор белгиларини* эслатиши мумкин.

Мия тўқимасидаги гематомалар бошқа хил қон қуйишларига қараганда камроқ учрайди. У мия тўқимаси ичидаги бирор артериал қон томирининг ёки мия қоринчаси деворининг ёрилиши туфайли ҳосил бўлади. Қаттиқ жароҳат натижасида мия тўқимасининг айрим жойлари эзилади ва унинг ичидаги узилган қон томиридан мия оқ моддасига ҳар хил ҳажмда қон қуйилади. Гематоманинг клиникаси ва ривожланиши инсультсимон бўлади. Травмадан кейин бир неча дақиқа ўтгач бемор кома ҳолатига тушади. Организмнинг ҳаётий функциялари ва неврологик манзара прогрессив тарзда оғирлашиб бораверади. Мия ичидаги гематоманинг ҳажми 50 — 150 миллилитргача бўлиши мумкин.

Таъхис қўйиш. Бош мия қутиси суяклари икки проекцияда рентген тасвирига туширилади. Агар суякда ёриқ ёки синиқлар бўлса, бу тахминимизни тасдиқлаши мумкин. Неврологик белгилар таҳлил қилинади. Кўшимча ташхисий усуллар ўтказилади. Булар қаторига эхоэнцефалография, ангиография, электроэнцефалография, вентрикулография ҳамда компьютер томографияси усулларини киритиш мумкин. Бундан ташқари, оператив йўл билан ташхис қўйиш имкониятларидан ҳам фойдаланилади. Жумладан, гематома борлигига шубҳа қилинган томондан қаттиқ парданинг артерияси проекциясидан трефинация қилиниб, энисубдурал ораллиқлар кўрилади. У ерда гематома топилмаса, учи тўмтоқ мия канюляси билан мия тўқимаси пункция қилинади. Мия тўқимасида гематома бўлса, шприц билан тортганда унинг суюқ қисми чиқади. Шундай қилиб, гематоманинг ўрни аниқланади ва у очилади.

Даволаш. Мия қутиси ичига тўпланган гематомалар операцион йўл билан даволанади. Гематоманинг ўрни аниқланганидан кейин беморга резекцион ёки остеопластик трепанация қилиниб гематома электрсўргич, мия қошиқчалари ва шпателлар ёрдамида тозаланади. Сурункали субдурал гематома атрофида пайдо бўлган қоплама парда, мия пўстлоқ қисмидан ажратиб олинади. Операция тамом бўлганидан кейин мия қаттиқ пардаси герметик тарзда ти-

килади. Суяк бўлаги жойига қўйилиб яра қаватма-қават тикилади.

Субдурал гидрома — бу ўргимчак тўрисимон парданинг йиртилиши натижасида ликворнинг субдурал ораликқа чиқиб тўпланиб қолишидир. Мия тўқимаси лат еган жойда ўргимчак тўрисимон парданинг йиртилиши туфайли субдурал бўшлиққа ликвор йиғилади ва мияни босади. Бу ерда йиғилган суюқликнинг миқдори 50 миллилитрдан 150 миллилитргача бўлиши мумкин. Шу сабабли қаттиқ парда тагида каттагина бўшлиқ ҳосил бўлганлигини кўра-миз. Субдурал гидроманинг клиник белгилари кўп жиҳатдан шу соҳада жойлашган гематоманинг белгиларини эс-латади.

Даволаш. Гидрома борлиги тахмин қилинган томонга трефинация қилиниб кўрилади. Гидрома ҳосил бўлган со-ҳада қаттиқ парда таранглашган бўлади. Уни мия тиғи би-лан бироз кесилса, қон аралаш ликвор парда тагидан оти-либ чиқади ва мия тўқимаси аста-секин жойига кўтарила-ди. Арахноидал пардада ҳосил бўлган клапан тизимини бузиш мақсадида арахноидал парда озроқ кесиб олинади. Қаттиқ парда яхшилаб тикилади.

МИЯ ҚУТИСИ СУЯКЛАРИНИНГ СИНИШИ

Мия қутиси суякларининг тубида ва гумбаз қисмида ҳар хил синиқлар учрайди. Мия қутисининг гумбазида қуйи-даги синиқлар бўлади:

1. Суякнинг ёрилиши (чизиқсимон синиш).
2. Ботиқ синиш (импрессион ва депрессион турлари бўлади).
3. Парчаланиб синиш.
4. Тешиксимон синиш.

Мия қутиси суякларининг ботиқ синиши икки турда бўлади. Суякнинг *импрессион ҳолатида синиши* кўпинча ёш болаларда кузатилади. Унда ботиқ бўлиб синган суяк пар-часи атрофдаги суяк тўқимаси билан ўз алоқасини йўқот-маган ҳолда тутатиб туради. *Депрессион синиш* вақтида эса суяк парчаси атроф тўқимадан узилиб, ичкарига кириб кетади (39—40 расмлар).

Бош мия жароҳатлари вақтида суяк ёрилиши тез-тез учраб турадиган ҳодиса. Бошнинг чакка суягидаги ёриқ-лар айниқса хавфли ҳисобланади. Бу жойда мия қаттиқ пардасининг артерияси борлиги сабабли суякнинг ёрили-

ши гематома пайдо бўлишига олиб келади. Суякнинг ёрилишидан ташқари, бошқа барча жароҳатлар вақтида зудлик билан операция қилинади, акс ҳолда мия тўқимасининг қисилиши, мия қаттиқ пардасининг йиртилиши, ҳамда синусларнинг ёрилиши ва миянинг эзилиши эпиплеттик тутқаноқ сингари кўпгина кўнгилсиз ҳолатларга олиб келиши мумкин.

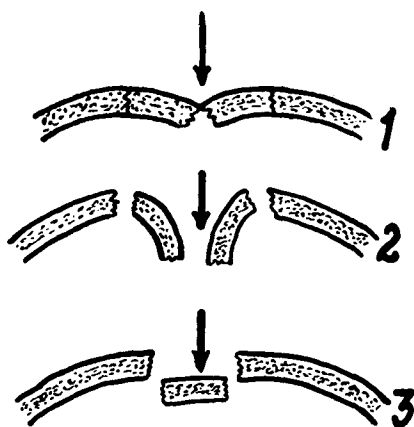
ОЧИҚ КРАНИОЦЕРЕБРАЛ ЖАРОҲАТЛАР (ОКЦЖ)

Бош миянинг очик жароҳатлари вақтида мия қутиси бўшлиғи ташқи муҳит билан яра канали орқали боғланган бўлиб ҳамisha мияга бирор инфекция тушишининг хавфи бўлади. Бошнинг юмшоқ тўқималари, апоневроз, суяк пардаси ва суяк жароҳатланса, бош қутисининг туби ёрилиб бурундан, қулоқлардан ликвор оқиб чиқса, бу очик краниоцеребрал жароҳат ҳисобланади. Очик КЦЖлар икки хилга бўлинади (4-жадвал).

1. Миягача ўтмаган жароҳатлар. Бундай жароҳатларда миянинг қаттиқ пардаси йиртилмаган ёки тешилмаган бўлади.

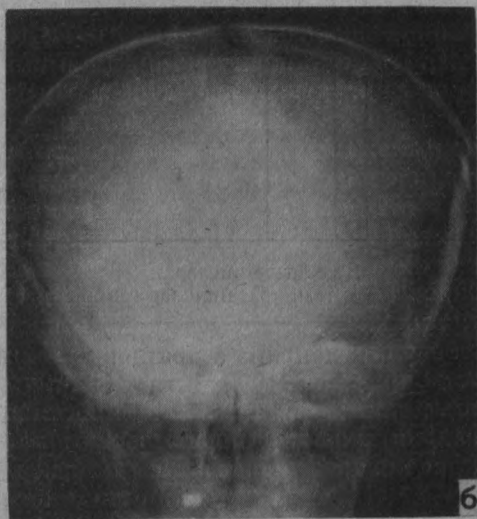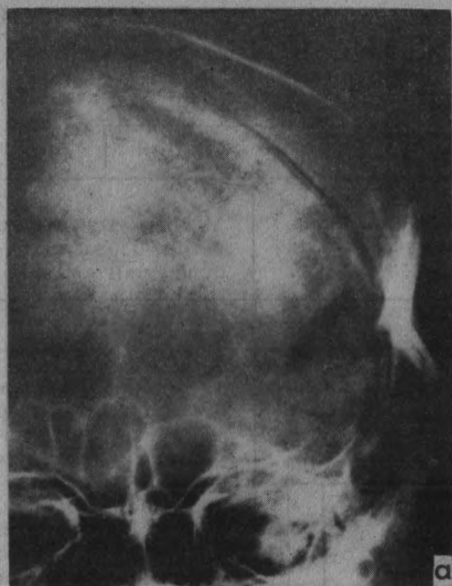
2. Миягача ўтган жароҳатлар — бошнинг юмшоқ тўқималари яраланиб, шу жойда суяк синишидан ташқари мия қаттиқ пардаси йиртилган ва мия эзилган ҳоллар.

Очик краниоцеребрал жароҳатларнинг асоратлари хил-



39- расм. Бош мия қутиси суякларининг импрессион (1) ва депрессион (2—3) синиши.

ма-хилдир. Жумладан, бошнинг юмшоқ тўқималаридан, миядан ва синуслардан қон оқиши, ярадан ликвор чиқиши, миянинг шишуви ва шу туфайли суяк олинган жойда мия тўқимасининг ташқарига бўртиб чиқиши (протрузия). Булардан энг хавфлиси инфекция асоратлар, менингит, менингоэнцефалит, бош суяклари остеомиелити ва мия абсцессларидир. Очик КЦЖларнинг кечки даврида эпиплет-



40- расм. а) чап томонда чакка суюгинг импрессион ва б) депрессион синиши.

ОКЦЖ таснифи (А. П. Ромоданов буйича, 1990 й.)

ОКЦЖ	
Миягача ўтмаган жароҳатлар (мия қаттиқ пардаси бутун бўлган ҳоллар)	Миягача ўтган жароҳатлар (мия қаттиқ пардасининг бутунлиги бузилмаган ҳоллар)
Ўт очувчи қуроллар таъсирида суякларнинг синиши (тешиксимон синиш, суякнинг эзилиб синиши)	Ўт очувчи қуролларсиз содир бўладиган жароҳатлар: 1. Қисман синишлар (суякнинг устки ёки пастки қавати синган бўлади). 2. Суякнинг ёрилиши. 3. Ботиқ синишлар (импрессион ва депрессион) 4. Суякнинг парчаланиб синиши
1. Мияни тўлиғича тешиб ўтмаган жароҳатлар: а. оддий; б. сегментар; в. радиал; г. диаметрал	2. Мияни тўлиғича тешиб ўтган жароҳатлар: а. сегментар; б. диаметрал.
3. Бошга тегиб ўтган яраланишлар. 4. Бошга тегиб қайтган яраланишлар (рикошет).	

сия, мия чандиғи каби кўпгина асоратлар кузатилади (А. П. Ромоданов ва бошқалар, 1990; 5-жадвалга қаранг).

ОКЦ жароҳатларнинг характерли хусусиятларидан бири жароҳат вақтида бемор баъзан ҳушини йўқотмаслиғидадир. Бундай ҳолат жароҳат локал бир жойга таъсир қилишидан ҳосил бўлиши эҳтимолдан холи эмас. Масалан болға, болтанинг ўткир ёки ўтмас томони, пичоқ, кетмон каби қуроллар билан шикастланганда учрайдиган жароҳатлар.

Беморни текшира бошлаганимизда унинг умумий аҳволини, юрак-томир тизимининг ва нафас олиш фаолиятини баҳолашимиз керак. Бош миянинг маҳаллий жароҳатланиши пайтида мия нервлари томонидан бўладиган

ўзгаришлар жуда кам бўлади. Пай рефлекслари қарама-қарши тарафда баландроқ, сезгининг ўзгариши, гемипарез, гемиплегия, баъзан қўлларда қалтироқ бўлиши мумкин.

Жароҳатга ташхис қўйиш учун беморнинг ҳушини, неврологик белгиларини, умумий аҳволини ҳисобга олиб, рентгенография ва жарроҳлик йўли билан ярани текшириб кўриш керак.

Яранинг дастлабки жарроҳлик кўриги: Жарроҳ ярани дастлаб шошилинич равишда кўради. Беморнинг сочи олиниб тери спирт ва йод билан тозаланади. Сўнгра яранинг четлари 0,25 фоизли новокаин эритмаси билан инфилтрация қилинади. Нейтролептоанальгезия ёки калипсол ёрдамида ҳам ярани текшириб кўриш мумкин. Беморнинг аҳволига қараб наркознинг бошқа хилларини ҳам қўллаш мумкин.

Яранинг четлари оғриқсизлантирилгандан кейин унинг ичи 3-фоизли водород пероксид эритмаси билан ювилади. Кейин ярада осилиб қолган, эзилган тўқималар бўлса, улар кесиб олинади. Томирлардан оқадиган қон коагуляция ёрдамида тўхтатилади. Кейин юмшоқ тўқималарнинг яраси махсус асбоб ёрдамида кенгайтирилади. Яра кенгайтирилганда албатта, апоневрознинг бутунлиги ёки йиртилганлигини, суяк синган-синмаганлигини аниқлаш лозим. Зеро, бу белгилар КЦЖ нинг турини аниқлашга катта ёрдам беради. Бош суяги фақат ёрилган бўлса, у операция талаб қилмайди. Суякнинг ёриги кенг бўлиб, ундан қон оқиб турган бўлса, бундай ҳолларда суяк тагида гематома бўлиши мумкин. Яранинг ичида суяк парчалари кўзга ташланса ёки суяк ичкарига кириб турган бўлса, трепанация қилиш керак бўлади. Бунинг учун синган жойдан 1-1,5 см четроқдан парма билан тешик ўйилади ва суяк кескичлар ёрдамида аста-секин кесиб олинади (30-расм). Суяк дефектининг четлари текислангандан кейин миянинг қаттиқ пардаси очилади. Борди-ю субдурал гематома ёки гидрома топилса, улар тозалаб олинади. Мия тўқимаси эзилиб детрит ҳосил бўлган бўлса, электр сўргич ва физиологик эритма билан ювиб тозаланади. Томирлардан оқаётган қон коагуляция ёки клипслар ёрдамида тўхтатилади. Гемостаз тамом бўлгандан кейин қаттиқ парда герметик ҳолда тикилиши керак. Яра тоза бўлса, суяклар дефектини пластика қилиб ёпиш мумкин. Пластик материал сифатида аугосуяк, гомосуяк, протокрил, стирокрил ва ҳоказолар ишлатилади. Операциянинг охирида ярага 100 — 200 минг бирликда канамицин ёки левомецетин сукцинат эритма-

си юборилади. Тери остига 24 соатга резина найча қўйиб яра боғланади.

Мияга таъсир этган яраларнинг жарроҳ томонидан дастлабки кўрилиши беморга шошилиш равишида наркоз берилган ҳолда бажарилади. Операцияни албатта тезроқ ўтказиш мақсадга мувофиқ, уни таххис аниқлангандан сўнг дарров амалга ошириш керак. Бажарилиш вақтига қараб улар қуйидагича бўлинади:

1. Эрта бажариладиган операциялар (биринчи кундан кейин).

2. Кечиктирилган операциялар (2—3 кун мобайнида қилинадиган).

3. Кеч қилинадиган операциялар (4 кундан кейин қилинадиган). Мияга таъсир этган яралардан кўпинча қон, мия детрити ва ликвор оқиб туради. Бундай пайтда мияга инфекция тушиши хавфи кўпаяди, шу боис зудлик билан операция ўтказилади. У ярани ювиш ва унга тушган бегона жисмларни (соch, шиша синиқлари, темир ва кийим парчалари) олишдан бошланади. Яра кенгайтирилиб, ундан суяк парчалари олиб ташланади, суяк дефектининг четлари текисланади. Ярада қон лаҳталари ва детрит бўлса, улар электр сўргич билан сўриб олинади. Йиртилган қаттиқ парда қайчи билан кесилиб, кенгайтирилгандан кейин мияни текшириб кўришга имконият яратилади. Мия детрити, юпқа гематома, кичик қон лахталари физиологик эритма ва электр сўргич ёрдамида ювиб тозаланади. Шундан кейин 3 фоизли водород пероксид эритмаси, гемостатик фибрин пардаси, ферокрил, 10 фоизли лагохилус эритмалари ёрдамида гемостаз қилинади.

5 - жадвал

ОКЦ жароҳатларнинг асоратлари

- | | |
|--|----------------------|
| 1. Шок. | 1. Менингит. |
| 2. Ярадан қон оқиши. | 2. Менингоэнцефалит. |
| 3. Мия қутиси ичига йиғиладиган гематомалар. | 3. Ликвор оқмаси. |
| 4. Ликворея. | 4. Остсомнелит. |
| 5. Мия детритининг оқиб чиқиши. | 5. Гранулема. |
| | 6. Мия чандиқлари. |
| | 7. Абсцесс. |

Ўқ теккан мия жароҳатларида яра каналига ингичка катетер юбориб у орқали чуқурда ётган қон лахталари, майда суяк парчалари физиологик эритма ёрдамида босим билан ювиб чиқарилади. Металл парчаси чуқурда жойлашган бўлса, уни олишнинг ҳожати йўқ, чунки операция жароҳатнинг ўзидан хавфлироқ бўлмаслиги керак.

Мия тўқимасини инфекциядан муҳофаза қилиш мақсадида мияни қитиқламайдиган бирор антибиотик кукуни инъекция қилинади. 25 — 50 минг бирликда ёки эритилган ҳолда сепилади (канамицин, мономицин, левомецетин сукцинат). Ярага ва мия тўқимасига пенициллин юбориш мумкин эмас, чунки бу антибиотик кучли тутқаноқ — *эпилептик статус* ҳолатини келтириб чиқаради.

Миянинг қаттиқ пардасини албатта герметик ҳолда бекитиш зарур. Агарда унинг четлари тикиш учун етмаса, апоневроз ёки консервация қилинган қаттиқ парда билан пластика қилиб ёпилади. Пластик материал сифатида соннинг кенг фасциясини олиб ишлатиш ҳам мумкин. Операциядан кейин беморга кенг спектрда таъсир қилувчи антибиотиклар, мия шишига қарши дорилар ва гемостатик моддалар берилади. Бош мия ичидаги босимни ўлчаш ва ликворнинг таркибини таҳлил қилиш мақсадида ҳар куни люмбал пункция қилиб турилади. Ликворда цитоз кўпайса, беморнинг ёшига қараб, орқа мия каналига 50 — 100 минг бирликда юқорида кўрсатилган антибиотиклардан бирининг эритмаси юборилади. Пункция қилиш ва антибиотик юбориш, ликворда цитоз мўътадил ҳолга келгунча такрорланади.

МИЯ ҚУТИСИ ТУБИНИНГ СИНИШИ

Мия қутиси тубининг синиши ўз характериға кўра икки турға бўлинади: суяк ёриғи бош мия қутисининг гумбаз қисмидан бошланиб, унинг тубигача давом этган синиш, мия қутиси тубининг синиши. Мия қутисининг тубида учта чуқурча бор. Шу боис олдинги, ўрта ва орқа чуқурчалар тубининг синиши ажратилади. Мия қутиси олдинги чуқурчаси тубининг синиши кўндаланг, узунасига бўлиб ёрилиш баъзан юқориға ҳам ўтиб кетиши мумкин. Ёриқ айрим ҳолларда кўз нерви тешиги ва тўрсимон пластинкаға бориб тақалади (41-расм).

Таъхис қўйиш. КЦЖ дан кейин бурундан қон аралаш суяқлик чиқа бошласа, бу мия қутиси олдинги чуқурчаси тубининг синганлигидан дарак беради. Бундай белги *ликворея* дейилади. Ушбу ҳолат суякдаги ёриқ пешона суяги тубидаги тўрсимон пластинка орқали ўтганда ва қаттиқ парда йиртилганда содир бўлади. Орбитанинг юқори девори синганда қон билан аралашган ликвор ретробульбар тўқимаға ўтади. Шу туфайли беморнинг қовоқларида бир ёки икки тарафда аста-секин қорайиш пайдо бўлади. Шишмасдан қовоқларда фақатгина қорайишнинг пайдо бўли-

ши «кўзойнак» белгиси деб аталади. Бу фақатгина олдинги чуқурча тубининг синишига хосдир. Баъзи вақтларда юзнинг юмшоқ тўқималари жароҳатланганда қовоқлар ва юз шу заҳоти кўкариб шишиб кетади. Кўзларни очиб қорачиғларни кўриб бўлмайди. Бу сохта «кўзойнак» белгисидир. Чунки бу вақтда мия қутиси олдинги чуқурчасининг тубида синиш кузатилмайди.

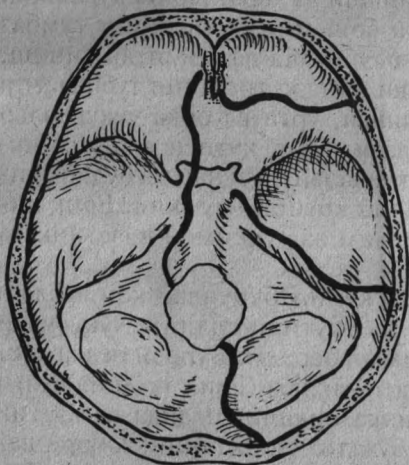
Мия қутиси олдинги чуқурчаси туби синишининг асосий белгиси бу бурундан келадиган ликворея ва ҳақиқий «кўзойнак» белгисидир. Бундай жароҳатлар вақтида ҳид билиш, кўриш, кўзни ҳаракатлантирувчи ва ташқарига тортувчи нервларнинг иш фаолияти бузилади. Баъзан рентген тасвирида ёриқ аниқланмасада, клиник белгиларини ҳисобга олиб ҳам ташхис қўйиш мумкин. Касаллик клиникасида диэнцефал белгилар, гипертермия, қон босимининг кўтарилиши ва мускуллар тонусининг ошиши кузатилади.

Чакка ёки тепа суякларининг ёрилиши ўрта чуқурча тубига ҳам тарқалиши мумкин. Баъзан чакка суягининг пирамида қисми синиб, эшитув нерви суяк каналининг ички тешиги билан қўшилиши мумкин.

Ташхис қўйиш. Мия қутиси ўрта чуқурчаси туби ёрилишининг энг асосий белгиси қулоқдан ликвор оқишидир.

Бундан ташқари, қулоқ супрасининг орқаси кўкаради, кўпинча юз нервининг периферик парези пайдо бўлади. Ўша томонда қулоқ яхши эшитмайди. Рентген қилинганда баъзан ёриқни кўриш мумкин. Люмбал пункция қилинса, ликвор босими паст бўлади.

Мия қутиси орқа чуқурчаси тубининг синиши кам учрайди. Бундай пайтларда ликвор юмшоқ тўқималарга сўрилиб кетади ва ташқарига оқиб чиқмайди. Бундай синишларни одатда аниқлаб олиш қийин бўлади.



41- расм. Мия қутиси тубининг синиш чизиқлари.

Даволаш: юқорида айтиб ўтилган жароҳатлар асосан консерватив йўл билан даволанади. Ликворея ҳеч тўхтама-са, унда операция қилиш лозим бўлади. Кўпинча ликворея ўз-ўзидан тўхтаб қолади. Мия қутиси тубининг синиши очиқ краниоцеребрал жароҳатларга мансуб бўлгани учун доимо мияга инфекция кириши хавфининг олдини олмоқ зарур. Бунинг учун ликворея тўхтагунча ҳар куни бурун йўлларига 3 — 4 марта дока пилик орқали антибиотик эритмаси томизиб турилади. Антибиотик ва сульфаниламид препаратлари берилади. Ликвор босими кам бўлса, кунора пункция қилиб, ликвор тоза бўлгунча 5 — 10 см³ кислород юбориб туриш лозим. Юборилган кислород ликворнинг тозаланишига ва ликвореянинг тўхташига ёрдам беради. Бундан ташқари, гемостатик препаратлар, витаминлар ва бошқа дорилар берилади.

КРАНИОЦЕРЕБРАЛ ЖАРОҲАТЛАР ВАҚТИДА КУЗАТИЛАДИГАН ЙИРИНГЛИ АСОРАТЛАР

Айрим ҳолларда КЦ жароҳатлар вақтида менингит, менингоэнцефалит, абсцесс сингари асоратлар кузатилиши мумкин. Уларнинг асосий сабаби бу очиқ краниоцеребрал жароҳатлардир. Кўпинча ликворея ёки суяк синиб юмшоқ тўқималарда яралар бўлганда шу каби асоратлар учрайди.

Йирингли инфекция стафило-ва стрептококклар, протей ва бошқа кўпгина анаэроб инфекцион микроблар қўшилишидан юзага келади. Инфекция мияга тушганида беморда бош оғриғи кучаяди, тана ҳарорати ошади, менингеал белгилар ривожланади, ҳуш бузилиши чуқурлашади, бемор талвасага тушади ва тутқаноқ бўлиши мумкин. Пункция қилинганда ликвор босими ошади (300 — 500 мм сув уст.). Мия суюқлиги лойқа бўлиб, цитоз кўпайиб кетади.

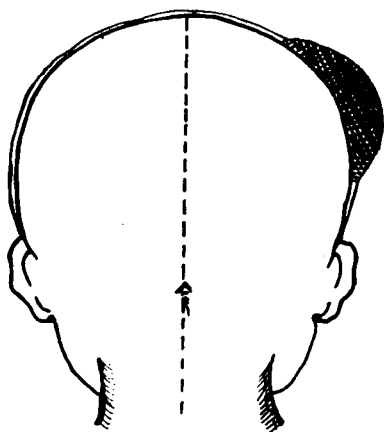
Даволаш. Биринчи навбатда қондан ва ликвордан касалликни келтириб чиқарган микробларни ажратиб олиш ва уларга қайси бир антибиотиклар таъсир қилишини аниқлаш зарур. Шунга қараб тегишли антибиотиклар катта дозада қон томирларига ёки мушакларга юборилади. Ликворда антибиотикларнинг катта концентрациясини ҳосил қилиш учун субарахноидал орालиққа 100 — 220 минг бирликда канамицин, левомецетин сукцинат, гентамицин каби антибиотиклар юборилади. Қон томирига кўпроқ

суяқликлар (гемодез, витаминлар аралаштирилган физиологик эритма, этазол, метрогил, I фоизли диоксидин каби антисептик эритмалар) юборилади ҳамда қон, плазма қуйилади. Шундай қилиб, очиқ краниocereбрал жароҳатларнинг йирингли асоратлари жуда хавфли бўлиб, улар ҳақимдан касаллик аниқлангандан кейин ўта тез даволаш чораларини кўришни талаб қилади, акс ҳолда бу нохуш ҳолат менингоэнцефалит ва абсцесс сингари оғирроқ оқибатларга олиб келиши мумкин (5-жадвалга қаранг).

БОЛА ТУҒИЛИШИ ВАҚТИДАГИ КРАНИОЦЕРЕБРАЛ ЖАРОҲАТЛАР

Бола туғилиши вақтидаги краниocereбрал жароҳатлар бошнинг юмшоқ тўқималарига, суякларга ва мияга механик омилларнинг таъсири натижасида содир бўлади. Туғилиш билан боғлиқ бўлган асоратларни бола тез ёки қийин туғилганда, болани туғдириш мақсадида унинг бошига қисқичлар ва вакуум-экстрактор қўйилганда учратамиз. Краниocereбрал жароҳатлар орасида кефалгематома, бошнинг туғилиш шишуви, субарахноидал оралиққа қон қуйилиши, субдурал гематома, суякларнинг синиши, миянинг гипоксия ва ишемияси каби бир қатор асоратлар учрайди.

Кефалгематома — бу бир суяк чегарасида унинг ташқи пардаси тагига қон қуйилишдир (42-рasm). Суяк пардаси



унинг чоклари бўйлаб маҳкам ёпишганлиги учун кефалгематома одатда, биргина суякнинг устида жойлашган бўлади. У кўпроқ тепа, пешона, энса суяклари устида йиғилади. Кефалгематома кўпинча, бир томонда, айрим болаларда бир вақтда икки томонда ҳам бўлиши мумкин.

Ташхис қўйиш. Субпериостал гематомани аниқлаш одатда қийин эмас. Боланинг боши ушлаб кўрилганда териси таранглашиб турган, флюктуация берувчи, аниқ контурли дўм-

42- рasm. Кефалгематоманинг тасвири.

боқчани кўрамиз. Унинг устидаги терининг ранги ўзгармаган, чегараси бир суяк соҳасидан иккинчисига ўтмаган бўлади. Кефалгематоманинг ичида 10 — 20 мл чамасида суяқ ва қисман қотган қон йиғилади. Кефалгематомани туғилиш шишидан фарқ қилишимиз керак. Бошнинг туғилиш даври шишида апоневрознинг тагига ёки устига қон қуйилган бўлади. Бошдаги дўмбоқнинг чегаралари ноаниқ бўлиб, суяк чоклари соҳасини ҳам қоплаб олиши мумкин. Шиш юмшоқ бўлади ва унга бармоқ билан босганда терида чуқурча из қолади. Тери қонталашган бўлиши мумкин. Шу белгилар асосида бу жароҳатларни бир-биридан ажратиб олиш қийин эмас.

Даволаш. Кефалгематома пайдо бўлса, уни тезда шприц билан сўриб олган маъқул. Бунинг учун соч тозалаб олиниб, терига спирт ва йод билан ишлов берилади. Гематома чегарасидан 1 — 1,5 см четдан маҳаллий анестезия қилингандан кейин, йўғонроқ игнанинг учи суяккача юборилади ва гематома шприц ёрдамида сўриб олинади. Гематома бўлган жой устига босма боғлам қўйилади. Бу боғлам 2 — 3 кундан сўнг олиб ташланади. Кефалгематома қайтадан йиғилса, у яна сўриб олиниб, лейкопластир ёрдамида босма боғлам қўйилади. Борди-ю, гематоманинг қуюқ қисми игна орқали чиқмаса ва тўлигича сўрилмаса, унда терини ва суяк пардасини кесиб гематома олинади.

Асоратлари. Кефалгематома ўз вақтида даволанмаса, 4 — 6 ҳафтадан кейин суякка айланиб кетиши, йиринглаши ва бирон йил ўтгандан кейин эса унинг тагидаги суяк сўрилиб, эриб кетиши ва суякда дефект ҳосил бўлиши мумкин. Бундай ҳолларда қаттиқ парда билан мия бири-бирига ёпишиб, болада тутқаноқ пайдо бўлади.

Мия қутиси суякларида импрессион синиш аниқланса, четидан кичик тешик қўйиб Фолькман қошиқчаси ёки элеватор ёрдамида ботиқ жойни кўтариб тўғрилаб қўйиш мумкин. Суякни кўтаришнинг иложи бўлмаса, шу жой қайчи билан айлантириб кесиб олинади ва ўзининг жойига ағдарилиб қўйилади. Суяк парчаси 3 — 4 жойдан ип билан маҳкамланади ва яра тикиб қўйилади.

Туғиладиган пайтда бола бош суяклари конфигурациясининг ўзгариши натижасида кўпинча тепа суяклари бир-бирининг тагига кириши туфайли ва қисқичлар, вакуум-экстрактор ишлатилганда, мия қаттиқ пардасининг, синусларга тушадиган веналар ёрилиши натижасида

субарахноидал оралиққа, эпи-субдурал соҳаларга, мия тўқимасига, қоринчаларига қон қуйилиши мумкин. Мия тўқимасининг вена қон томирларида димиқиш, стаз, периваскуляр шиш ҳолати пайдо бўлиб, мия гипоксиясига сабаб бўлади.

Клиник белгилари. Бола туғилиши билан унда цианоз ва нафас олишнинг бузилишини кўрамиз. Унинг нафас олиши юзаки бўлиши ёки умуман бўлмаслиги мумкин. Бола бақирмайди, инграйди, эммайди. Оёқ-қўллари қаттиқ тиришиб, мушаклар тонуси ошади, клоникотоник тутқаноқлар кузатилади, бола ухламайди. Бош мия нервлари томонидан юз нервининг марказий парези, кўзларнинг қийшиқлиги, анизокория, нистагм бўлиши мумкин. Катта лиқилдоқ жуда таранглашади.

Ташхис қўйиш. Клиник белгиларидан ташқари катта лиқилдоқ орқали қилинадиган субдурал вентрикуло-ва люмбал пункцияларнинг натижалари таҳлил қилинади. Болаларнинг туғилиш вақтидаги краниоцеребрал жароҳатларни даволаш вақтида асаб жарроҳлиги усулларида ташқари, узлуксиз реанимация ҳам олиб борилади. Катта лиқилдоқнинг ташқи томонларидан субдурал оралиқ пункция қилинганда суюқ қон топилса, у физиологик эритма билан ювиб олинади. Борди-ю, қоннинг қотиб қолганлиги аниқланса, унда гематома операция йўли билан олинади.

Краниоцеребрал жароҳатлар ташхиси (тузилиш тартиби). Краниоцеребрал жароҳатларга ташхис қўйишда биринчи галда унинг очиқ ёки ёпиқ эканлиги, яъни хили кўрсатилади. Кейин эса мия тўқимасининг жароҳатланиш даражаси кўрсатилиб, пастдан юқорига қараб барча тўқималарнинг ҳолати қайд этилади. Ташхиснинг энг охирида ички органларда илгаридан бўлган касалликлар ва қўшма жароҳатлар келтирилади (6-жадвал). Қуйида биз, очиқ краниоцеребрал жароҳатнинг намунавий ташхисини мисол тариқасида келтирамиз.

Ташхиси. Қўшма очиқ КЦЖ: мия чап пешана бўлагининг ўртача оғирликдаги лат ейиши; субарахноидал қон қуйилиши, пешана суягининг чизиқча шаклида синиб, мия қутиси олд чуқурчаси тубига ўтиши, бурундан келадиган ликворея. Чап томонда пешана қисмидаги юмшоқ тўқималарнинг эзилган яраси. Ўртача кома. Ўнг болдир суягининг ўртасидан синиши. Қандли диабет.

КЦЖ ташхисининг тузилиш тартиби

Ёпик ёки очик КЦЖ (қўшма)

Мия жароҳатининг оғирлик даражаси:

1. Мия чайқалиши.
2. Миянинг лат ёйиши (даражалари).
3. Миянинг босилиши.

Жароҳатланган жойнинг ўрни

Субарахноидал оралиққа қон қуйилган, қуйилмаган.

Мия қутиси суяқларининг синиш характери.

Бош юмшоқ тўқималарининг жароҳатлари.

Ҳуш бузилишининг даражаси (кома, сопор ва ҳ. к.)

Ички органларнинг, суяқларнинг жароҳатлари.

Ички органларнинг илгаридан бўлган касалликлари.

Назорат учун саволлар

1. Қандай жароҳатлар ёпиқ КЦ жароҳатлар дейилади?
2. ЁКЦ жароҳатларнинг таснифини таърифланг?
3. Мия чайқалиши вақтида содир бўладиган ретроград амнезиянинг моҳияти нимада?
4. Мия чайқалиши билан лат сйиши қандай белгиларга асосан фарқланади?
5. Бошдаги яраларнинг дастлабки жарроҳлик ишланиши қандай?
6. Мия қутиси суяклариди қандай синишлар бўлади?
7. Болаларда мия чайқалнишининг қандай ўзинга хос хусусиятлари бор?
8. Болалар туғилиши вақтида қандай КЦЖ бўлиши мумкин?
9. Кефалгематома нима?
10. ЁКЦЖ вақтида люмбал пункция қилишнинг қандай аҳамияти бор?
11. Оғир КЦЖ вақтида биринчи ёрдам тадбири нималардан иборат?
12. ЁКЦЖ ларни қандай даволаш керак?
13. Мия босилишининг қандай хиллари бор?
14. Мия қутиси ичига қон қайси томирлар ёрилиши натижасида оқиб тушади?
15. Мия босилиши вақтида учрайдиган «ёркин давр» нима?
16. Мия гематомалари қандай аниқланади?
17. Мия қутиси тубидаги чуқурчалар ёрилишининг қандай хилларини биласиз?
18. Хақиқий ва сохта «кўзойнак» белгиси қандай ажратилади?
19. Трепанация ва трефинация нима?
20. ЁКЦ жароҳатлар вақтида мия тўқимасида қандай дислокация бўлиши мумкин?
21. Мия қутиси ва қаттиқ парда дефектларини қандай пластик материаллар (трансплантатлар) билан ямаш мумкин?

Вазиятга доир вазифалар

1. Бемор ЁКЦ жароҳатдан кейин стационарга олиб келинган. Бош суякларини рентген тасвирига олинганда чап томонда чакка суягининг чизиксимон синганлиги аниқланган. 12 соатдан кейин беморнинг аҳволи тўсатдан оғирлашиб, ҳушини йўқотган, нафаси оғирлашган ва ўнг қўлида тиришиш кузатилган. Кўз қорачиғлари кенгайган, чап томони озгина кенроқ. Бунинг сабаби нимада ва уни қандай даволаш керак?
2. 1,5 ёшлик бола каравотдан йиқилиб боши билан урилган. Қисқа муддатга ҳушини йўқотган. Боланинг аҳволи яхши, лекин ишчилик қилади, безовталанади. Рентген тасвирида ўнг тепа қисмида суякнинг ботиқ синганлиги аниқланган. Бундай ҳолда қандай даволаш усуллари қўлланилади?
3. 18 ёшли йигит бош оғриғидан, камқувватликдан ва вақти-вақти билан ҳушидан кетиб, тутқаноқ бўлиб туришидан шикоят қилади. 12 ёшида оғир ЁКЦЖ бўлган. Беморни текшириш режаларини тузинг?
4. Бемор кўчада ҳушсиз ҳолда топилган. Ундан спиртли ичимликнинг ҳиди келмоқда. Ўнг чакка соҳасида юмшоқ тўқималар шишган, ҳуши чуқур кома ҳолатида, нафаси қийинлашган. Аннзокорияси бор ($D>S$). Биринчи ёрдам чоралари ва даволаш усуллари қандай бўлиши керак?

5. Беморни машина ургандан кейин 15—20 дақиқа давомида ҳушини йўқотган, бир марта қайт қилган. Ҳақим кўрган вақтда аҳволи яхши, саволга жавоб беради. Горизонтал нистагм ва ўнг томонда юз мушакларининг марказий парези бор. Беморга қандай тахминий ташхис қўйиш мумкин? Даволаш усулларини айтинг.

6. Ишда беморнинг бошига фишт тушиб кетган. Қисқа муддатга ҳушидан кетган, ўзи уйига келган, боши оғригани учун дори ичган. Эрталаб бемор уйқудан уйғонмаган. Тез ёрдам машинаси билан беҳуш ҳолда шифохонага олиб келинган. Бемор текшириб кўрилганда мия ўнг ярим шарининг касалланганлигига оид белгилар топилган. Тахминий ташхис қўйинг. Уни текшириш ва даволаш қандай олиб борилиши керак?

7. Беморга шифохонада миянинг ўрта даражада лат еганлиги сабабли 3 ҳафта даволангандан кейин жавоб берилган. Энга суягида цизиксимон синиш бор. Аҳволи яхши, лекин камқувват, боши айланади, хотираси паст. Шундай беморни диспансер ҳисобига олиб кузатиб туриш керакми ёки йўқми, реабилитация қилиш учун қандай даволаш керак?

8. Бемор оғир аҳволда шифохонага олиб келинган. Унинг бошига тош билан уришган. Ўнг тепа қисмидаги ярадан қон оқаяпти. Рентген тасвирида тепа суяги парчаланиб синганлиги аниқланган. Краниоцеребрал жароҳатнинг тури ва даволаш усули қандай?

9. Бемор икки кун илгари йўл транспорт ҳодисасидан кейин шифохонага беҳуш олиб келинган. Аҳволи оғир. Қовоқлари кўкарган, безовта. Бурнининг ўнг тешигидан сарғиш суюқлик келиб турибди. Менингеал белгилар ривожланган. Краниограммаларда синиқ аниқланмаган. КЦ жароҳатнинг турини ва ташхисини аниқланг.

10. 30 ёшли бемор мотоциклдан йиқилиб боши билан ерга урилган. Бир соатдан кўпроқ вақтга ҳушини йўқотган. Бир кун илгари шифохонага тез ёрдам машинасида олиб келинган. Аҳволи ўртача оғирликда. Чап кўзини яхши юма олмайди. Юзи ўнг томонга тортилган. Чап қулоғидан сарғиш суюқлик келиб турибди. Краниограммасида чап томонда чакка суяги ёрилган кўринади. Беморга ташхис қўйинг ва даволаш усулини белгиланг.

11. Бемор маст ҳолда жароҳат олгандан кейин шифохонага олиб келинган. Беморда талвасага тушиш бор. Чап томонда қулоғининг орқасида юмшоқ тўқималарда шиш ва кўкариш бор. Қулоғидан сарғиш суюқлик келаяпти. Беморга алкоголь интоксикацияси деб ташхис қўйилган ва даво қилинган. 10 соатдан кейин беморнинг ўнг қўл-оёқларида тоник тиришишлар кузатилган, анизокория ($S > D$) пайдо бўлган. Ҳуши юзаки кома ҳолатида.

Беморнинг аҳволига баҳо беринг ва текшириш режаларини тузинг. Беморга ташхис қўйишда қандай хатога йўл қўйилганлигини айтинг.

12. Йўл транспорт ҳодисасидан кейин бемор оғир аҳволда кўчада ётипти. Умумий аҳволи оғир, беҳуш. Нафас олиши қийин, юқори нафас йўлларида кўп миқдорда шиллиқ балғам тўпланиб қолган. Пешанасида катта яра бўлиб, унда суяк парчалари, мия детрити кўриниб турибди. Ярадан қон оқаяпти. Шифохонага олиб боргунча беморга қандай ёрдам бериш керак?

13. Беморнинг бошига болға билан уришган. У ҳушини йўқотмаган. Ўнг тепа қисмида йиртилган яра бор, ундан қон оқаяпти, чап томонда гемипарез. Беморга қандай текширув усулларини ўтказиб, қандай ташхис қўйиш керак. Даволаш усулини белгиланг.

14. Бемор шифохонага эпистатус ҳолатида олиб келинган. Икки йил илгари ОКЦЖ бўлган. Жароҳат олгандан сўнг 6 ойдан кейин умумий

тутқаноқ тута бошлаган. Тутқаноқ ҳар 2—3 ойда қайталаниб туради. Охириги вақтда тутқаноқ тутиши тезлашган.

Беморга ташхис қўйинг ва даволаш усулини белгиланг.

15. Бемор ўнг тела суягининг очиқ ботиқ синиши туфайли операция бўлганидан кейин икки ой илгари шифохонадан чиқиб кетган. Ҳозирги вақтда суяк кемтиги соҳасида оғриқ бор, териси таранглашган. Анизокория ($D>S$). Пай рефлекслари чап томонда баланд, гемипарез бор. Беморга тахминий ташхис қўйинг, унга қайси ташхисий усуллари қўллаш керак?

16. 40 ёшли бемор мотоциклдан йиқилган ва пешанаси билан асфальтга урилган. Пешанасининг ўнг томонида қовоқнинг устида йиртилган яра бор, ундан қон оқаяпти. Рентген тасвирида ўнг томонда пешана суяги бўшлиғининг (синус) олдинги ва орқа деворлари синган, мия қутиси олдинги чуқурчасининг ичида ҳаво бор. Яра тикилгандан кейин бемор шифохонада 3 ҳафта даволанган. Икки ойдан кейин шу бемор оғир аҳволда яна шифохонага олиб келинган, қайт қилади, тана ҳарорати баланд, анизокория $D>S$. Кўз нерви папиллаларида диқиқ ш бўлади.

Беморга ташхис қўйинг ва даволаш усулини белгиланг.

17. Ов вақтида беморнинг бошига ўқ теккан. Ўқ кирган жой ўнг чакка қисмида, ярадан озроқ қон келаяпти. Бемор ҳушсиз. Анизокория $D>S$. Бу беморга қандай ташхис қўйилади, қайси усуллардан фойдаланиш керак. Даволаш усулини белгиланг.

V БОБ

БОШ МИЯ ЎСМАЛАРИ

Марказий нерв тизимининг айрим касалликлари доимо ўсишга, ҳажм жиҳатидан катталашиб мияни қисиб, унинг тўқимасини бузишга мойил бўлади. Бундай хасталиклар қаторига ўсмалар, эхинококк, мия ва мияча абсцесси, юкумли гранулемалар, гидрома каби касалликлар киради. Буларнинг ҳаммаси ҳам ёпиқ бўшлиқда ривожланиб муайян ҳажмга эга бўлгани учун улар марказий нерв тизимининг ҳажмли касалликлари деб аталади. Улар ривожланиб, айрим ҳолларда соатлар мобайнида бирор неврологик белгилари келиб чиқса, баъзан бу оилар, йиллар давомида содир бўлиши мумкин. Бу касалликларнинг патогенези ҳам кўпинча бир-бирига яқин бўлгани учун уларга ташхис қўйиш, даволаш ва реабилитация жараёнлари ҳам ўхшашдир.

Асаб жарроҳлиги амалиётида марказий нерв тизими ўсмаларининг Л. И. Смирнов томонидан тавсия қилинган таснифидан фойдаланилади. Бош ва орқа мия ўсмалари гистогенетик тузилишига қараб иккита катта гуруҳга бўлинади.

Мия пардалари ва томирларидан чиққан ўсмалар. 1. Менингиома (арахноидэндотелиома). Бу ўсмалар миянинг

арахноидал ва қаттиқ пардаларидан ўсади ва хавфсиз бўлади. Секин ва экспансив ўсади. Бу ўсма узоқ вақт ривожланса, хавфли ўсмага айланиши мумкин. У менингосаркома деб аталади.

2. *Ангиоретикулома* — секин ўсадиган, хавфсиз ўсма. Кўпинча ичида бўшлиқ (халтача) бўлади. Одатда, миячадан ўсади, бу ҳам хавфли ўсмага айланиши мумкин. У ангиоретикулосаркома дейилади.

3. *Саркома* — миянинг пардаларидан ўсади. Менингосаркома, ангиоретикулосаркома, фибросаркома каби хиллари мавжуд. Ўсма инфильтратив хусусиятга эга.

Нейроэктодермал ўсмалар. Миядаги бу ўсмалар туркуми жуда кўп учрайди:

1. *Астроцитома* — миянинг астроглия тўқимасидан ўсиб хавфсиз бўлади. Ўсиш характери инфильтратив, тўқимасининг ичида бўшлиғи бўлиши мумкин. Хавфли ўсмага айланади.

2. *Олигодендроглиома* — миянинг олигодентроцит хужайраларидан ўсади. Миянинг оқ тўқимасида жойлашади, кўпроқ катта одамларда учрайди. Айрим ҳолларда мияча ва мия устунида ҳам ўсади. Хавфсиз ўсма.

3. *Глиобластома* (кўпшакли спонгиобластома). Мия ичидан инфильтратив тарзда ўсади, хавфли бўлади ва рецидив беради.

4. *Спонгиобластома* — болаларда кўп учрайди (5 ёшгача). Мия устунни соҳасидан кўпроқ ўсади, хавфсиз ўсма.

5. *Эпендимома* — хавфсиз ўсма. Мия қоринчаларининг деворларидан ўсиб уларнинг бўшлиғини тўлдиради.

6. *Медуллобластома* — ўта хавфли ўсма бўлиб миячанинг чувалчангсимон танасидан ўсади. Болаларда кўп учрайди, кўпинча рецидив беради.

7. *Папиллома* — мия қоринчаларининг томирлар чигалларидан ўсади. Хавфсиз ўсма. Баъзан хориоидкарцинома деб аталувчи хавфли хили ҳам бўлади.

8. *Пинеалома* — эпифиз безининг ўсмаси бўлиб, фақат ўғил болаларда учрайди. Пинеабластома ва герминома деб аталувчи хавфли хиллари ҳам бўлади.

9. *Невринома* — бош мия нервларининг шванн пардасидан ўсади ва кўпинча VIII нервда учрайди.

Гипофиз ўсмалари — кўпинча гипофизнинг олдинги бўлагидан ўсади. Гипофизнинг ўрта қисми Ратке халтасидан ўсадиган ўсма — краниофарингиома деб аталади.

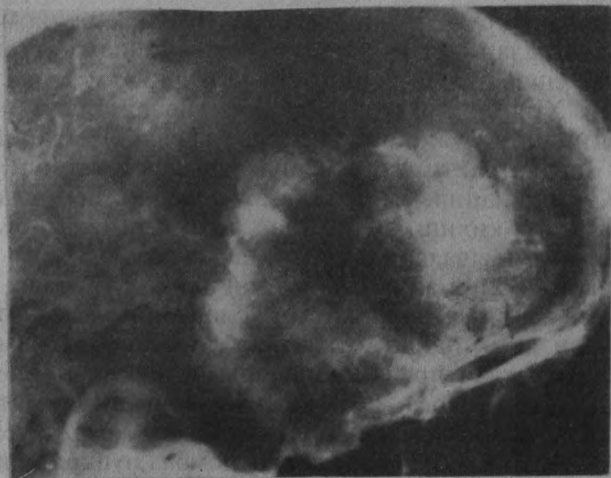Гетеротопик ўсмалар — тератома, дермоидлар, холестеотома, липома, эпидермоидлар шулар жумласига киради.

Мияга метастаз берган ўсмалар. Кўпинча сут безидан, ўпкадан, қалқонсимон бездан, буйрак усти безидан, меланомадан мияга метастаз тарқалади. Миячанинг тенториал пардасидан юқорида ёки пастда жойлашганлигига ва ўсган жойига қараб ўсмалар қуйидагича фарқланади: супратенториал, субтенториал, супра-субтенториал, кра-ниоспинал, мия тўқимасининг устки қисмида жойлаш-ган, мия тўқимасидан ривожланган, миянинг *гумбаз қис-мидаги, миянинг тубидаги* ўсмалар.

Бош мия пешона бўлагининг ўсмалари. Пешона қисмида астроцитома, олигодендроглиома, мультиформали спон-гиобластома, менингиома, ангиоретикулома каби ўсма-лар учрайди. *Клиник белгилари:* кўпинча беморлар бош оғри-гидан, қайт қилишдан, бош айланишидан шикоят қила-ди. Эйфория, ташқи дунёга муносабатининг ва савиясининг бузилиши каби ҳоллар кузатилади. Қовуғи бўшаб, айтган гапларининг фаҳмига бормайдиган бўлиб қолади. Ўсма миянинг ўнг пешона қисмидан чиқса, у кам белгили бўлиб, ҳажми анчагина катталашади. Унинг бирдан-бир белгиси уч тармоқли нервнинг биринчи шохчасининг неврити шаклида бўлиши мумкин. Мия чап ярим шаридан чиққан ўсмалар кўпинча мотор афазияси, гипо-ва аносмия, юз нервининг марказий парези, пай рефлексларининг қара-ма-қарши тарафда юқори бўлиши, мушаклар тонусининг экстрапирамидал тарзда ошиши каби белгилар кузатила-ди. Умумий эпилепсия, Янишевскийнинг тутув рефлекс-си, атаксия ҳам бу ўсмалар учун характерлидир. Пешона бўлагининг ўсмаси вақтидаги атаксиянинг мияча ўсмаси-да кузатиладиган атаксиядан фарқи шундаки, бу вақтда мушаклар тонуси пасаймайди ва аксинча баландроқ бўла-ди. Ўсма мия пешона бўлагининг тагида жойлашган бўлса, экзофтальм пайдо бўлиши мумкин. Баъзан ўсма бор то-монда кўз нерви атрофияга учрайди, иккинчи томонда кўз нерви дискида димиқиш пайдо бўлади. У *Фостер-Кен-неди белгиси* деб аталади.

Ўсмалар мия пешона қисмининг ички соҳасида, таги-да, устида ва иккала пешона бўлагининг орасида жойла-шиши мумкин (43-расм).

Таъхис қўйиш. Таъхис қўйишда неврологик белгилар, кўздаги ўзгаришларни ҳамда қўшимча текширув усулла-рининг (ЭХО — ЭГ, ангиография, пневмовентрикуло-графия, компьютер томография, магнит-резонанс томо-графияси натижалари эътиборга олинади.).



43- расм. Мия қутисининг олдинги чуқурчаси тагидан ўсган менингиома (ангиографиянинг капилляр даври).

Бош мия тепа бўлагининг ўсмалари. Мия пўстлоғининг орқа марказий пуштаси олдинги марказий пуштага жуда ҳам яқин турганлиги учун мия тепа бўлаги касалланганда оёқ-қўлларда сезгининг ўзгариши билан бир қаторда қарама-қарши томондаги оёқ-қўлларда парестезия, уюшиш, чуқур ўрмалагандай сезги ҳолатлари кузатилади.

Миянинг қитиқланиши белгиларидан кейин оёқда ёки қўлда парез ва гемипарез, гемигипестезия пайдо бўлади, стереогнозия бузилади. Чап томонда мия тепа қисмининг орқа томони зарарланса, акалькулия, аграфия, амнестик афазия, чап ва ўнг томонни ажрата олмаслик ҳоллари кузатилади. Ўсма анчагина катталашганда кўз нерви тугмачаларида димиқиш ҳолати бўлади. Перкуссия қилинса, ўсма бор жойда оғриқ сезилади. Баъзан шу соҳада экзостаз пайдо бўлиши мумкин. Ўсма мия тўқимасида чуқур жойлашган ва ички капсулага таъсир қилган бўлса, гемиплегия ёки чуқур гемипарез кузатилади. Юз нервининг марказий парези, қарама-қарши томонда пай рефлекслари ва мушак тонуси юқори бўлиши мумкин.

Ташхис қўйиши. Ташхис қўйишда бизга юқорида таъкидланган характерли неврологик белгилар, рентген тасвирлари, ЭХО — ЭГ, АГ, ЭЭГ, ПВГ, компьютер ва ЯМР томография усуллари ёрдам беради. Пневмовентрикулограммада ён қоринчанинг тана қисми юқоридан пастга қараб босилганлигини кўрамиз (15-расм).

Мия чакка бўлагининг ўсмалари. Бу соҳада глиомалар, менингиомалар кўп учрайди. Чакка қисмидан ўсган касаллик пешана, тепа ва энса томонларга ҳам тарқалиши мумкин. Ҳид билиш ва эшитиш сезгилари билан боғлиқ галлюцинация бўлиши, сенсор афазияси, гемианопсия, кўзни ҳаракатлантирувчи нервларда парез бўлиши мумкин. Кўпинча эпилептик тутқаноқ учрайди. Беморда бош оғриғи, қайт қилиш, менингеал белгилар пайдо бўлади. Кўз нерви тугмачаларида димиқиш кузатилади.

Ташхис қўйиш анчагина қийинчилик туғдиради, чунки ҳамма вақт ҳам чакка қисми ўсмаларининг характерли белгилари аниқ пайдо бўлавермайди. Сенсор афазияси, кўзни ҳаракатлантирувчи нервларнинг парези, эпилептик тутқаноқ, гемипарез, кўз папиллаларининг димиқиши чакка бўлагининг ўсмаси борлигидан дарак беради. Чакка бўлаги ўсмаси вақтида билмасдан люмбал пункция қилинса, мияда дислокация синдроми содир бўлиши мумкин. Бундай пайтда суюқликни орқа мия каналидан чиқариш субтенториал бўшлиқда босимнинг пасайишига сабаб бўлади ва чакка қисмининг медиал томони Пахион тешиги соҳасидаги Биш тирқишига кириб мия устунини, оёқчаларини босади. Натижада беморда нафас тўхташи, кўз қорачиғларининг кенгайиши, мия устунининг зарарланишига хос тиришиш, қон томир тизими функциялари фаолиятининг ўзгаришлари кузатилади. Бундай ҳол бемор нафасининг тўхташига сабаб бўлади. Шунинг учун миянинг чакка қисмида ўсма борлигига тахмин қилинса, люмбал пункция қилиш мутлақо ман этилади.

Ташхисий усуллардан ангиография, ПВГ, ЭХО — ЭГ, ЭЭГ ва компьютер, ЯМР томографияси қўлланилади. Пневмовентрикулограммада мия қоринчалари олдинги шохчаларининг ҳамда III қоринчанинг қарама-қарши тарафга силжиганлигини аниқлаймиз.

Мия энса бўлагининг ўсмалари. Миянинг энса бўлагида арахноидэндотелиома, глиома ва метастаз йўли билан тарқалган ўсмалар кўпроқ учрайди. Клиник белгилари орасида энг кўп учрайдигани бу фотопсия ва кўриш галлюцинациясидир. Беморнинг кўзига ёруғ нурлар, одатда, йўқ нарсалар кўрина бошлайди. Кейинчалик эса гомоним гемианопсия пайдо бўлади. Ўсма катталашган сайин у миянинг тепа қисмини эзади ва умумий тутқаноқ, сезгининг ўзгариши кузатилади.

Ташхис қўйиш. Миянинг энса қисмида ўсма борлигига тахмин қилинса, бемор биринчи навбатда офтальмолог

томонидан яхшилаб текширилиши лозим. Вертебрал ангиография, ПВГ ва компьютер томографияси усуллари бунда қўл келади.

Мия қоринчаларининг ўсмалари. Мия қоринчаларида хавфсиз ва хавфли ўсмалар учрайди. Қоринчаларнинг деворларидан ва томир чигалларидан арахноидэндотелиома, хориод папиллома, эпендимома, аденокарцинома каби ўсмалар ривожланади. Улар орасида мия ён қоринчаларининг ва III қоринча бўшлиқларининг ўсмалари ажратилади. Ўсмалар томонидан Монро тешигининг ёпилиши натижасида тез муддат ичида гипертензион белгилар пайдо бўлади ва беморлар бош оғришидан, айланишидан, қайт қилишдан шикоят қилабошлайди. Бош қаттиқ оғриганда бемор ҳатто ҳушидан ҳам кетиши мумкин. Кўзнинг тубида димиқиш, диплопия, юз нервининг марказий парези, спастик гемипарез, эпилептик тутқаноқ, хотиранинг пасайиши каби белгилар кузатилади.

Ташхис қўйиш. Интравентрикуляр ўсмалар пневмоентрикулография ёрдамида тез аниқланади. Мия қоринчаларидаги ликвор сарғиш рангга киради, ундаги оқсил моддаси кўпаяди. Ташхис қўйишда компьютер ва ЯМР томографиянинг аҳамияти каттадир.

Мия ярим шарлари ўсмаларини даволаш усуллари уч хил бўлади.

1. Операция йўли билан даволаш.
2. Химиотерапия усули билан даволаш.
3. Рентген ва бетатрон нурлари билан даволаш.

Мия ўсмаларини муваффақиятли даволаб яхши натижалар олиш учун уни иложи борича эртароқ аниқлаб, операцияни ўз вақтида ўтказиш лозим. Бемор кишига қайси бир сабабга кўра неврологик кўрик ўтказилмасин, барибир онкологик касаллик тўғрисида ҳам ўйлашимиз керак. Озгина бўлсада шубҳа туғилса, дарров асаб жарроҳлиги бўлимларида текширишдан ўтказиш лозим. Жарроҳликнинг асосий мақсади ўсмани тўлиғича унинг ташқи пардаси билан бирга олиб ташлашдир.

Мия ўсмаларини даволаш учун одатда, остеопластик ёки резекцион трепанация қилинади. Бирор сабабга кўра ўсмани тўлиғича олишнинг иложи бўлмаса, операция иккинчи босқичга қолдирилади ва кейинчалик беморнинг аҳволи яхши бўлганидан кейин операциянинг иккинчи босқичида ўсма тўлиғича олинади. Ўсманинг гистологик тузилиши аниқлангандан сўнг химиотерапия ёки рентген нури билан даволаш белгиланади.

Миядан ташқарида жойлашган ва унинг пардаларидан экспансив тарзда ривожланган ўсмаларни олиш қийинчилик туғдирмайди. Аввало ўсмани қон билан таъминлайдиган томирлар коагуляция қилиниб у аста-секин атроф тўқимадан ажратиб олинади. Касаллик мия қаттиқ пардасини емириб бузиб юборган бўлса, у ўсма билан бирга кесиб олинади ва ўрни ауто-ёки гомо-ҳамда сунъий аъзолар билан пластика қилинади.

Мия тўқимасида, чуқурда жойлашган ўсмаларни олиш учун мия пўстлоғи функционал жиҳатдан камроқ аҳамиятга эга бўлган жойидан кесилади. Касалликнинг тўқимасида халта бўлса, унинг суюқлиги канюла ёрдамида сўриб олинади. Ўсма халтасининг суюқлиги олингандан кейин мия тўқимаси анчагина юмшаб қолади. Бу ҳол касалликнинг олдини олиш жараёнини енгиллаштиради. Баъзан операция вақтида мия тўқимаси шишиб трепанация қилинган дефектга чиқабошласа, суяк қирқмаси операциянинг охирида олиб ташланади, юмшоқ тўқималар қаватма-қават тикиб қўйилади.

Хавфли ўсмалар операция қилиб олинганидан кейин бош миянинг метастаз бўлган ўсмалари аниқланганда, беморларга асосан химиотерапия йўли билан даво қилинади. Шу мақсадда фторофур, метотрексат, адриомицин, бротеофин каби бир қатор препаратлар қўлланилади.

ГИПОФИЗ ЎСМАЛАРИ

Гипофиз бези турк эгари бўшлиғида жойлашган. У тухумсимон шаклда бўлиб 14 — 15 мм диаметрга эга. Гипофиз уч қисмдан иборат:

1. *Олдинги қисми.* У без тўқимасидан иборат бўлганлиги учун *аденогипофиз* дейилади. У ердан аденомалар ўсади (хромобластоцитом ва эозинофил).

2. *Ўрта қисми, Ратке халтачаси деб аталади.* Ундан краниофарингиома деб аталувчи ўсма чиқади.

3. *Орқа қисмидан* глиал ўсмалар ўсади. Ўсма фақатгина турк эгарининг ичида ўсса, бундай ўсмалар *интраселляр*, ўсиб унинг ташқарисига чиққан бўлса, *супраселляр ўсмалар* дейилади.

Клиник белгилари: гипофиз ўсмаларининг белгиларини уч гуруҳга бўлиш мумкин (Гирш триадаси).

1. *Офтальмологик белгилар.* Бу белгилар супраселляр ривожланган ўсманинг кўз нервига ва унинг хиазма қисмига таъсири натижасидир. Битемпорал гемианопсия,

кўриш қобилиятининг пасайиши, кўз нервларининг атрофияси шулар жумласидан.

2. *Рентгенологик белгилар.* Нишонга олиб қилинган рентген тасвирларида аниқланадиган турк эгарининг кенгайиши, унинг елкаси ва асосий суяк олдинги ўсимталарининг емирилиши каби ўзгаришлардир.

3. *Гормонал функцияларнинг бузилиши.* Эндокрин функцияларнинг ўзгариши, гипофиз ўсмасининг хилига ва айрим гормоннинг кўп ёки оз ишлаб чиқарилишига боғлиқ.

Озоинофил аденома. Гипофизнинг бу хил ўсмаси кўпроқ 20 — 40 ёшлар орасидаги хотин-қизларда учрайди. Ацидофил хужайраларнинг патологик пролиферацияси питуитрин номли гормоннинг кўп даражада ишлаб чиқарилишига, ёшларда гигантизм, катта кишиларда акромегалиянинг келиб чиқишига сабаб бўлади. Биринчи навбатда беморда жинсий органлар функцияси бузилади ва бош оғрийди. Эркакларда импотенция, аёлларда эса аменорея (менструациянинг тўхташи) кузатилади. Аста-секин акромегалия синдромининг белгилари пайдо бўлади. Оёқ-қўл панжалари, оёқлар ва юз скелетининг суяклари катталашади. Бош катталашади, қовоқлар кўтарилиб чиқади. Пастки жағ катта, лаблар қалин бўлади. Бошнинг териси тепа ва энса қисмларида қат-қат бўлиб қолади. Эркакларда соқол камаяди, қориннинг пастки қисмини жун босиши аёлларникига ўхшайди. Мия қутисини рентген тасвирида кўрсак турк эгарига кирадиган жой кенгайиб ичи чуқурлашгани кузатилади. Касаллик узоқ давом этса, битемпорал гемианопсия ва кўз нервлари атрофияси содир бўлади. Қандли диабет касаллиги қўшилиши мумкин. Бу ўсма вақтида ташхис Гирш триадасининг белгиларига, ангиография, пневмоцистернография, компьютер томография усуллари натижаларига асосланиб қўйилади.

Базофил аденома (Иценко-Кушинг касаллиги). Кўпинча хотин-қизларда учрайди ва аменорея, умумий семириш, қон босимининг ошиши ҳоллари кузатилади. Шуниси характерлики, бу касалликда фақат тана семиради холос, оёқ-қўллар эса бундан холи бўлади. Беморнинг юзи думалоқ ва кўкимтир бўлади. Беморда полиурия, полидипсия, неврастения кузатилади. Ўсма турк эгарининг ичида ўсади, кўз нерви, суякларда ўзгариш чақирмайди.

Ташхис қўйиш. Эндокрин модда алмашинув жараёнларининг бузилиши белгиларини ҳисобга олган ҳолда қўйилади. Бу ўсмага рентгенотерапия яхши таъсир қилади.

Хромофоб аденома. Эозинофил аденома вақтида питуитрин гормони кўп ишлаб чиқарилса, бу касалликда аксинча гипопитуатризм (ўстирувчи гормоннинг кам ишлаб чиқарилиши) ҳолати кузатилади. Бу хил ўсма эркаклар орасида кўпроқ учраб, асосан 20 — 50 ёшдаги одамлар касалланади. Хромофоб аденомалар учун адипозогенитал дистрофияси характерли бўлиб, бу вақтда аёлларда аменорея, эркакларда эса импотенция пайдо бўлади. Эркакларнинг юзида соқол, танасида жунлар ўсиши тўхтайтиди. Тери камқон, сарғимтир бўлиб қолади. Бемор озроқ семиради. Аёлларда кўкрак безида гипоплазия бўлади. Сийдик орқали 17-кетостероидларнинг чиқиши камаяди, қонда шакарнинг миқдори пасаяди, қон босими паст бўлади. Ўсмирларда ўсиш тўхтайтиди, улар камқувват, бўйи паст бўлиб қолади (карлик ҳолига тушади). Ўсмаларнинг ўлчалари анча катта бўлгани учун турк эгари суянчиғи ва тубини емиради, ҳатто асосий суяк бўшлиғига ўтиб кетиши мумкин. Ўсма интра-ва супраселляр ҳолатда ўсади. Беморнинг кўриш қобилияти пасаяди ва битепорал гемианопсия пайдо бўлади. Кўриш нервлари ўсма томонидан тўғридан-тўғри босилиши натижасида нервлар бирламчи атрофияга учрайди. Бош оғриғи беморни пениона ва чакка қисмида кўп безовта қилади. Шундай қилиб, хромофоб аденома вақтида Гирш триадасининг ҳамма белгилари намоён бўлади.

Таххис қўйишда касалликнинг характерли белгилари ҳисобга олинади, турк эгарининг рентген тасвири, ангиография, пневмовентрикулография, компьютер ва ЯМР томографияси, цистернография қилинади.

Краниофарингиома. Ушбу ўсма гипофизнинг ўрта бўлаги-Ратке халтачасидан ўсади. Гипофизнинг бу қисми *краниофарингиал тасма* деб ҳам аталади. Эмбрионда томоқ ва мия бўшлиқлари бирга бўлганлиги учун томоқнинг эпителиал хужайралари онтогенез тамом бўлганидан кейин гипофизнинг ўрта қисмида қолиб кетади ва айрим ҳолларда шу ердан ўсма ривожланиши мумкин. Бу касаллик кўпинча ёш болаларда учрайди. Ўсма ён ва III мия қоринчаларига ўсиб ўтади ҳамда халта ҳосил қилади. Ундаги суюқлик қизғиш рангда бўлиб, ичида холестерин кристаллари ва оҳакнинг (кальций) тўпланиши натижасида рентген тасвирида кўпинча ўсмани кўриш мумкин.

Клиник белгилари: болаларда гидроцефалия-гипертензия синдроми ва гипофизар нанизм ҳолати кузатилади.

Бемор яхши ўсмайди, бўйи паст бўлиб, иккиламчи жинсий белгилари ривож топмайди. Қон босими одатда паст бўлади. Вояга етган беморларда адипозогенитал синдром, импотенция, аёлларда аменорея кузатилади. Энг дастлабки белгилари бош оғриғи, кўришнинг пасайиши, битемпорал гемианопсиядир. Аста-секин кўз соққасининг тубида димиқиш ҳолати ҳосил бўлади. Рентген тасвирида турк эгарининг емирилиши ва кенгайиши аниқланади.

Таъхис қўйишда модда алмашинуви бузилишининг белгилари, офтальмологик ва рентгенологик ўзгаришлар ҳисобга олинади. Бундан ташқари, ангио-, вентрикуло-, цистернография ва компьютер томографияси усуллари қўлланилади.

Краниофарингиомани турк эгарчаси дўмбоғининг менингиомасидан ва хромофоб аденомадан ажрата билиш керак. Краниофарингиома ўсмаси мия тўқимасига тўпланиши натижасида ҳосил бўладиган ҳолат рентген тасвирида кўринади. Менингиома бўлса, кўпроқ катта ёшдаги кишиларда учрайди ва турк эгарчасини бузмайди.

Гипофиз ўсмаларини даволаш икки хил бўлади:

1. Рентген нурлари билан даволаш (базофил ва эозинофил ўсмалар).

2. Жарроҳлик йўли билан (хромофоб ва эозинофил аденомалар ва краниофарингиомалар) даволаш.

Эозинофил аденома касаллиги аввало рентген нурлари билан даволаниб кўрилади. Бу усул ёрдам бермаса, операция қилинади. Жарроҳлик усули икки йўл билан амалга оширилади. Микрохирургия усулларида интракраниал ҳамда экстракраниал усул (трансфеноидал) қўлланилади.

Интракраниал усул билан операция қилиш учун беморга интубацион наркоз берилади. Терини субфронтал кесим ёрдамида трепанация қилиб, мианинг пешана бўлаклари очилади. Улар шпателлар ва ретрактор ёрдамида юқорига кўтарилиб, кўриш нервининг хиазма қисми ва турк эгарчаси диафрагмаси соҳасига борилади. Шундан сўнг турк эгарчасининг диафрагмаси кесилади ва унинг ичидан махсус қисқичлар ва қошиқчалар ёрдамида ўсма майдалаб олинади. Краниофарингиомани операция қилган вақтда гипофизга ушбу услуб билан борилади. Биринчи навбатда унинг халтасида йиғилган суюқлик шприц ёрдамида сўриб олинади ва бўшлиғи ювилади. Кейин эса ўсманинг қаттиқ қисми гипоталамус соҳасидан ажрати-

либ, қошиқчалар билан майдалаб олинади. Краниофарингиомани тўлиғича олиш жуда ҳам қийин. Ўсма қисман олинса ёки унинг халтасидаги суюқлик сўриб ташланса ҳам беморнинг аҳволи узоқ вақтгача яхшиланади. Экстракраниал операция вақтида гипофизга бурун бўшлиғи орқали борилади. Бу операцияда рентгентелемонитор назорати ҳамда операцион микроскопдан фойдаланиш лозим.

МИЯ ҚУТИСИ ОРҚА ЧУҚУРЧАСИНИНГ ЎСМАЛАРИ

Субтенториал бўшлиқда кўпинча қуйидаги ўсмалар ривожланади: медуллобластома, эпендимиома — эпендиобластома, невринома (VIII нервдан чиққан), спонгиобластома, гемангиобластома, менингиома, ангиоретикулома, астроцитома, метастаз бўлган ўсмалар.

Ўсадиган жойига қараб улар қуйидагича бўлинади: интрацеребелляр ва экстрацеребелляр ўсмалар, IV қоринча ичидаги ўсмалар.

Юқорида қайд этилган ўсмалардан ангиоретикулома ва астроцитомаларнинг тўқимасида сарғиш суюқликка тўлган халтачаси ҳам бўлади. Бу суюқлик сўриб олингандан кейин мияча одатда пучайиб қолади ва ўсмани олиб ташлаш осонлашади.

Мияча ўсмаларининг клиник белгилари. Мияча ва мия устуниси соҳасида ликвор юрадиган йўлларнинг бекилиши натижасида беморда бош оғриғи; қайт қилиш, бош айланиш каби ҳоллар кузатилади. Ўсма мияча ярим шарида жойлашган бўлса, шу тарафда оғриқ, горизонтал нистагм, диплопия, оёқ-қўлларда гипотония, координациянинг бузилиши, интенцион тремор каби белгилар ривожланади. Аста-секин V, VII, VIII, IX ва X мия нервларининг фаолияти бузилади. Бармоқ-бурун, товон-тизза, бармоқ-бармоқ синовларини бажаришда тремор ҳолатини кўра-миз. Бемор диадохокинез синовини равон бажара олмайди, юрганда гандираклайди. Ромберг бўйича турганида эса касаллик бор томонга йиқилади ёки қийшайди. Пай рефлекслари ва мушаклар тонуси жуда пасайиб кетади.

Таъхис қўйиш: субтенториал ўсмалар вақтида мия қутиси суяқлари юпқалашади, чоклари ажралади (айниқса болаларда), турк эгарчасининг суянчиғи емирилади, суякнинг ички томонида бармоқ изисимон босмалар кўпаяди (*impressionses digitatae*), энса суяғи юпқалашади. Мияча патологиясига хос белгиларнинг пайдо бўлиши диагностикаси осонлаштиради. Баъзан субтенториал шамолдаш

(яллиғланиш) касалликлари вақтида ҳам миёча ўсмаларига хос белгилар кузатилади, лекин улар дифференциал ташхис ўтказиш натижасида ажратиб олинади.

IV миё қоринчасининг ўсмаларига унинг деворидан, томирлар чигалидан ривожланадиган ўсмалар киради. Бундан ташқари, миёча яримшаридан ва унинг устунидан ўсиб, қоринча ичига кирган ўсмалар ҳам шулар қаторига киради. IV қоринчада кўпинча эпендимиома, медуллобластома, астроцитома ва ангиоретикулома каби ўсмалар учрайди.

Клиник белгилари: ўсмалар қоринчанинг ичида бўлганлиги учун ликвор ўтказувчи йўллар ва Сильвий ликвор ўтказгичи тезда бекилади. Шу туфайли *окклюзион гидроцефалия* вужудга келади. Беморда дастлаб бош оғриғи, қайт қилиш, бош айланиши кузатилади. Бошни кескин бурганда беморнинг кўнгли айнийди. Кўриш нервларининг папиллаларида димиқиш ҳолати бўлади. Миё қутиси ичидаги босим ошади. Бемор бўйнини озроқ олдинга чўзганида унинг бош оғриғи пасаяди (Брунс синдроми). Бошга перкуссия қилганимизда «синиқ» товуш чиқади (Вирхов белгиси). Баъзан тоник тутқаноқлар бўлади. Оёқ-қўлларда тонус пасаяди. Юриш ва мувозанат сақлаш бузилади, нистагм пайдо бўлади. VI, IX, X жуфт нервларда парез ҳолати кузатилади. Диплопия, гапирганда манқаланиш аломатлари кузатилади. Томоқ рефлекс кузатилмайди, ютинганда қийналадиган бўлиб қолади.

IV миё қоринчасининг ўсмасини аниқлаш усуллари миёча ўсмаларини аниқлашдан фарқ қилмайди.

Субтенториал ўсмалар жарроҳлик йўли билан даволанади. Уларнинг гистологик тузилиши аниқлангандан кейин рентген нурлари ёки химиотерапия йўли билан ҳам даволаш мумкин.

Субтенториал ўсмаларни жарроҳлик йўли билан даволаш учун энса суяги соҳасида резекцион трепанация қилинади (31-расм). Операциянинг асосий шартларидан бири бу I бўйин умуртқасининг орқа ёйчасини ҳам кесиб олишдир. Миёчанинг қаттиқ пардаси очилганидан кейин, пальпация ёки миёча тўқимасини пункция қилиб ўсма топилади. Миёча тўқимаси коагулятор билан кесилиб, миё шпательлари ёрдамида кенгайтирилади, ўсмани аста-секин ажратиб, миё қошиқчалари ёрдамида тозалаб олинади. Ўсма ангиоретикулома бўлса, у миёча тўқимасининг юзасида кўриниб туради. Борди-ю, ўсмани тўлиғича олиб IV қоринча орқали миё суюқлиги циркуляциясини тиклашнинг иложи бўлмаса, миёнинг ён қоринчаси катта цис-

терна билан ингичка силикон найча ёрдамида туташтириб қўйилади. Буни вентрикулоцистерностомия дейилади (33-расм). Бундай қилинганда мия суяқлиги ён қоринчадан тўғридан-тўғри орқа мия томонга ўтиб, у ердаги субарахноидал ораликда сўрилиб кетаверади.

Бош мия ва мияча ўсмалари ҳақида мулоҳаза юритаётган эканмиз, уларнинг ёш болаларда учрайдиган айрим ўзига хос хусусиятлари ҳақида айтиб ўтмоғимиз лозим. Улардан бири ўсмаларнинг асосан ўрта чизик бўйлаб жойлашишидир (III ва V қоринчаларда, мияча чувалчангида, мия устунисида ва хиазма соҳасида). Болаларда краниофарингиома, липома ва дермоид халтачалар каби *туғма ўсмалар* ҳам тез-тез учраб туради. Бу ўсмалар болаларда албатта симптоматик гидроцефалиянинг ривожланишига сабаб бўлади. Болаларда мия ва бош мия қутиси суяклари томонидан мия босимининг ошишига мослашиш қобилияти кучли бўлганлиги туфайли ўсмаларнинг клиник белгилари ўсма анча катталашганида пайдо бўлади. Бош катталашади, ўсма бор томонда у бир оз деформацияга учраши ҳам мумкин. Беморда аввало умуммия белгилари пайдо бўлиб, маҳаллий белгилар жуда кам учрайди ёки улар анча кеч ривожланади. Оёқ-қўлларда парез ёки фалаж ҳолатлари кам бўлади. Кечроқ кўз нервлари тугмачаларида димиқиш ҳолати юзага келади. Ўсма мияча чувалчангида жойлашса, гандираклар юриш пайдо бўлади, тонус пасаяди, статика тез бузилади ва мувозанат ўзгаради. Мияча ўсмаси томонида адиадохокинез, қўлда тремор ҳолати равшан сезилиб туради. Краниограммаларда суякларнинг юпқалашганлигини, чокларининг очилганлигини, бармоқ изисимон босмаларнинг ўта ривожланганлигини кузатамиз.

Болаларда қилинадиган операциялар ва уларнинг техникаси катталардагидан деярли фарқ қилмайди. Операция вақтида болалар қон йўқотишга жуда ҳам сезувчан бўлишини, шу туфайли уларга етарли миқдорда қон қуйиш лозим бўлишини эътиборга олиш керак.

ЛИКВОРНИНГ ГИПО-ВА ГИПЕРТЕЗИЯСИ, АСАБ КАСАЛЛИКЛАРИ ВАҚТИДАГИ ДИСЛОКАЦИОН СИНДРОМЛАР

Ликвор босимининг пасайиши, кўтарилиши ҳамда дислокация синдромларининг келиб чиқиши бош мия касалликларининг деярли ҳаммасида кузатилиши мумкин. Маълумки, ликвор норматензияси 120 — 180 мм сув устунига

тенг. Унинг босими 100 дан камайса, *гипотензия* дейилади. Баъзан цереброспинал суюқликнинг босими шунчалик даражада пасайиши мумкинки, пункция вақтида ҳатто бир томчи ҳам суюқлик олиб бўлмайди. Бундай ҳол «*қуруқ пункция*» дейилади. Гипотензия синдроми мия қутисининг туби синиб ликворея бўлганда, мия чайқалганда (ликвор ажралишининг пасайиб кетиши натижасида) узоқ ва кучли дегидратация берганда, электролитлар алмашувининг бузилишида, операциядан кейин ярадан ликвор оқиб турганида ва бошқа ҳолларда кузатилади.

Ликвор гипотензияси икки хил бўлади: *ҳақиқий гипотензия* — суюқлик босими мия қутиси ичида ва орқа мия каналида бир хилда паст бўлади; *сохта гипотензия*. Бу вақтда бош мия босими баланд, орқа мия каналида эса босим паст бўлади.

Ликвор гипотензияси содир бўлганда уни келтириб чиқарган сабабни аниқлаш ва уни бартараф қилмоқ зарур. Бундай тадбирларга ликвореяни тўхтатиш, организмдаги электролитлар ва сув-туз алмашуви бузилишини коррекция қилиш, гидратация ўтказиш каби чоралар киради. Шу мақсадда қон томирларига физиологик эритма, реополиглюкин, гемодез сингари суюқликлар томчилаб юборилади. Ликвор ишлаб чиқарилишини кучайтириш мақсадида томирга 50 — 100 мл дистилланган сув ҳам юбориш мумкин. Беморга люмбал пункция қилганда суюқлик чиқмаса, субарахноидал оралиққа 20 — 30 см³ ҳаво юбориб ҳам томир чигалларидан суюқлик ишлаб чиқарилишини рағбатлантириш мумкин.

Бош миянинг ҳажмли касалликлари (гематома, ўсма, абсцесс, паразитар касалликлар ва бошқ.) ҳамда миянинг лат ейиши (контузия бўлган соҳа атрофидаги перифокал шиш) оқибатида мия қутиси ичидаги босим *ўткир* ва *сурункали* тарзда ошади. Бемор ётган ҳолда ликвор босими 200 миллиметрдан ошиқ бўлса, *ликвор гипертензияси* дейилади. Мия қутиси ичида ликвор босимининг ўткир ёки сурункали ошиши бемор соғлигига катта хавф солади. Чунки бундай ҳолат тезда мия тўқималарининг бир жойдан иккинчи жойга силжишига, яъни *дислокацияга* сабаб бўлади. Мия тўқимасининг ўз жойидан силжиши беморда нафаснинг тўхташи ёки юрак-қон томирлар фаолиятининг кескин бузилиши билан намоён бўлишини эътиборга олсак, бу нарсанинг оқибатини тасаввур қилиш қийин эмас. Бош мия ичидаги босимни пасайтириш, ликворни тўғри-

дан-тўғри чиқариш (люмбал пункция, вентрикулопункция) ёки ҳажмли касалликни олиб ташлаш ва ниҳоят дегидратация қиладиган препаратларни юбориш йўли билан амалга оширилади.

Дегидратация самарали бўлиши учун беморга диакарб, верошпирон, урегит, 1 фоизли лазикс эритмасидан 2 — 3 миллилитрдан кунига 2 марта мушак орасига юборилади. Бундан ташқари, беморнинг томирига ҳар бир килограмм оғирлигига 1,5 — 2 граммдан ҳисоблаб 20 — 25 фоизли маннитол, 50 фоизли глицеринни 1 — 1,5 г/кг ҳисоб қилиб меъдага юборилса, дегидратация самарали бўлади. Бундан ташқари, люмбал пункция қилиб суюқлик олиш, қон томирига глюкокортикоидлар юбориш ҳам мумкин (7-жадвал).

Дегидратация давомида ликворнинг босимини, қоннинг электролит таркибини доимо текшириб турмоқ зарур, чунки бу дорилар таъсирида организмдан кўп миқдорда калий ва бошқа электролитлар чиқиб кетади.

Бош миянинг қаттиқ лат ёйиши натижасида ликвор босимининг ниҳоятда ошиши, миянинг жадал тарзда шишуви, гематома ва бошқа чегараланган касалликлар вақтида мия тўқимасининг баъзи жойлари ўз ўрнидан силжиши, яъни дислокация синдроми келиб чиқиши мумкин. Бу синдром кўпинча травматик гематомалар, мия чакка қисми ва мияча ўсмалари вақтида кузатилади.

Мия ичидаги босим кескин ошганда унинг айрим қисмларининг силжиши, мияча ярим шарлари ва унинг бодомчаларини миянинг ичидаги айрим оралиқларга, жумладан мия оёқчалари билан тенториал тешик орасидаги тирқишга (Биш тирқиши), катта босим туфайли катта ўроқсимон ўсимтанинг тагидаги бўшлиққа ва энса-бўйин дурал воронкасига кириб қолишига миянинг *тиқилиб қолиши* дейилади. Мия тўқимасининг турли жойлари бир-бирига нисбатан ҳар хил зичликда бўлгани сабабли, уларнинг бир-бирига ва мия қаттиқ пардасига нисбатан силжиш ҳолати юз беради. Шунинг натижасида бош мия ярим шарларининг медиал қисми ўроқсимон ўсимтанинг тагига, тенториал тешик ичиға кириши ва катта энса тешигидан орқа мия томонига чиқиши мумкин (44-расм). Мия тўқимаси силжиган жойда қон томирларининг қисилиши натижасида шиш яна ҳам кўпаяди ва миянинг шу жойи тамомила қисилиб қолади.

Мия шишини даволашда қўланиладиган асосий глюкокортикоид препаратлар (А. И. Арутюнов бўйича, 1978)

Препарат	Шартли нисбий доза	Препаратнинг хусусияти		Доза
		яллиғланишга қарши фаоллиги	электролитларга таъсири	
Гидрокортизон	100	1,0	1,0	50 — 300 мг/200 мл 5%-ли глюкозага қўшиб томирга юборилади.
Кортизон	130	1,25	0,8	25 — 150 мг дан суткасига 2 марта мушак орасига.
Преднизолон	25	6,0	0	15 — 60 мг томирга
Дексаметазон	4	35,0	0	1 — 2 мг дан кунига 2 марта ичилади.
Эслатма:	<p>1. Гидрокортизоннинг шартли нисбий дозаси 100 деб қабул қилинган. Бошқа препаратлар эса кўпроқ (кортизон) ва камроқ (преднизолон, дексаметазон) дозада берилиши мумкин.</p> <p>2. Гидрокортизоннинг яллиғланишга қарши таъсири шартли равишда 1,0 га тенг деб олинган. Бошқа препаратларнинг таъсир кучи катта.</p> <p>3. Гидрокортизоннинг электролитлар фаоллигига таъсири 1,0 шартли доза деб олинган.</p>			

Мия тўқимаси дислокацияси асосан 4 хил бўлади:

1. Чакка — тенториал (Биш тирқишига) тиқилиб қолиши. Чакка бўлагининг *гиппокамп нуштаси* тенториал тешигининг орқасига кириб тиқилиб қолади.

2. Мияча — тенториал дислокацияси. Мияча тўқимаси тенториал тешик орқали бош мия томонига чиқиб кетади.

3. Мияча бодомчаларининг энса катта тешигига тиқилиб қолиши.

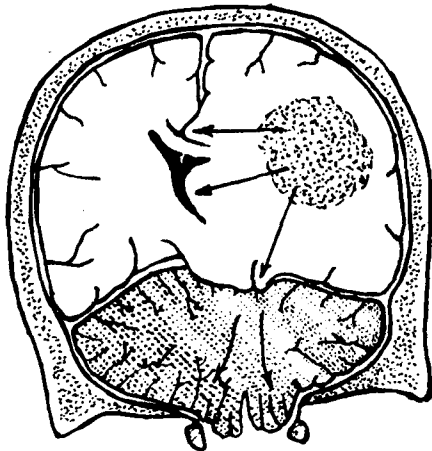
4. Пешона ва тепа бўлаклари медиал томонларининг ўроқсимон ўсимтанинг тагига кириб қолиши.

Чакка — тенториал дислокацияси кўпинча супратенториал ўсмалар вақтида, люмбал пункция қилиб мияга ҳаво юборган пайтларда содир бўлиши мумкин. Чакка — тенториал тиқилиб қолишлар учун птоз, горизонтал ва

вертикал нистагм, кўз қорачиғини нурга реакция бермаслиги, оёқ-қўлларда тонуснинг баланд бўлиши, децеребрация бўлиб тиришиш, нафаснинг тезлашиши, тахикардия, гипертермия ва юзнинг қизариши характерлидир.

Мияча бодомчаларининг энса катта тешигига тиқилиб қолиши эса мия қутисининг орқа чуқурчасида босим ошиб кетганда, шу соҳада ўсма бўлиб, ноўрин люмбал пункция қилинганида юзага келади. Мия қутиси ичида, айниқса унинг орқа чуқурчасида босим ошса, миячанинг бодомчалари энса-дурал воронкасига қараб пастга тушади ва баъзан иккинчи бўйин умуртқасигача бориши мумкин. Бундай ҳолда миячанинг бодомчалари узунчоқ мияни босади ва маҳаллий қон айланиш фаолиятини бузади. Беморда Чейн-Стокс ва Биот усулидаги патологик нафас олиш ҳамда брадикардия пайдо бўлади, қон босими пасаяди. (44-расм).

Пневмовентрикулография, пневмоэнцефалография, клиник пассив оқимдаги аниқланмаган ўсмалар, абсцесслар вақтида люмбал пункциядан кейин ўткир дислокация синдроми кузатилса, биринчи галда мияда ривожланган шишни бартараф қилиш ва реклинация мақсадида консерватив чора-тадбирлар қўлланилади. Жумладан, зудлик билан столнинг ёки каравотнинг бош томони пасайтирилади, катта дозада дегидратация берадиган дорилар юборилиб, мияда қон айланишини яхшилайдиган препаратлар (эфиллин, ношпа, папаверин, сермион), юрак гликозидлари, нафасни рағбатловчи моддалар берилиб, мия босимини камайтириш учун вентрикулопункция қилина-



44- расм. Бош миянинг ҳажмли касалликлари вақтидаги дислокация.

ди. Бундан ташқари, бош ва орқа мия субарахноидал ораликларда суюқлик айланишини тиклаш мақсадида орқа мия каналига 50 — 100 мл гача илиқ физиологик эритма юбориш ҳам мумкин.

Дислокация синдроми вақтида жарроҳлик йўли билан ҳам ёрдам берилади. Чакка — тенториал тиқилиши бўлганда бошнинг чакка қисмига икки томонлама декомпрессив трепанация, тенториотомия қилинади, гематома бўлса тезда бартараф этилади.

Мияча бодомчалари энса суягининг катта тешигига тиқилиб қолганида Одди операцияси қилинади. Бунда атлантнинг орқа ёйчаси ва энса тешигининг орқа қирраси 2 — 2,5 см юқорига ва четга қаратиб кесиб олинади. Бош мия ва мияча ўсмалари вақтида ликвор босимининг ошиб кетиши хавфи туғилса, беморни операцияга тайёрлаш мақсадида силикон найча ёрдамида мия қоринчаларига узоқ турувчи дренаж (5 — 6 кеча-кундуз муддатга) қўйилади. Бу тадбир мия қутиси ичидаги босимни мўътадиллаштиради ва мия тўқимаси тиқилиб қолиши хавфининг олди олинади.

Назорат учун саволлар

1. Марказий асаб тизими ўсмалари қандай тасниф қилинади?
2. Пешона бўлаги ўсмаларининг белгилари ва уларга ташхис қўйиш усуллари қандай?
3. Тепа бўлаги ўсмаларининг белгилари ва уларга ташхис қўйиш усуллари қандай?
4. Чакка бўлаги ўсмаларининг белгилари ва уларга ташхис қўйиш усуллари қандай?
5. Энса бўлаги ўсмаларининг белгилари ва уларга ташхис қўйиш усуллари қандай?
6. Мия қоринчалари ўсмаларининг ташхиси қандай қўйилади?
7. Қайси органнинг хавфи ўсмалари бош мияга метастаз беради?
8. Эозинофил аденомаларнинг клиник белгилари қандай, уларга ташхис қўйиш қандай бажарилади?
9. Базофил аденомаларнинг клиник белгилари қандай ва уларга ташхис қўйиш қандай бажарилади?
10. Хромофоб аденомаларнинг клиник белгилари қандай ва уларга ташхис қўйиш қандай бажарилади?
11. Гипофизнинг ўрта бўлагидан қандай ўсма ривожланади? Унинг клиник белгилари қандай?
12. Мияча ўсмаларининг клиник белгиларини айтиб беринг.
13. Бош мия ва мияча ўсмаларини даволашнинг қандай усуллари бор?
14. Мияча ўсмаларини даволаш учун қандай операциялар қилинади?
15. Мия гипотензияси қайси вақтларда кузатилади?
16. Мия гипертензиясининг сабаблари қандай?
17. Дегидратация муолажаси қандай тадбирлардан иборат?
18. Мия тўқимаси дислокациясининг қайси турларини биласиз?

Вазиятга доир вазифалар

1. 65 ёшлик беморнинг тепа қисмида 3 ой илгари 4×4 сантиметрлик шиш пайдо бўлган. У суякка ёпишиб турган. Поликлиникага мурожаат қилганида жарроҳ уни қисман кесиб олган ва шифохонага юборган. Ташхислаш ва даволаш борасида жарроҳ қандай хатоларга йўл қўйган?

2. Бемор кўпинча эрталаб бош оғриғидан, қайт қилишдан, гандираклаб юришдан, чап қулоғининг эшитмаслигидан шикоят қилади. 3 йил давомида уни шу нарсалар безовта қилади. Охириги ойлари бош оғриғи яна ҳам кучайган. Беморга қандай текширувлар ўтказиш керак. Ташхисни белгиланг.

3. Бемор 60 ёшда. Аҳволи оғир, боши қаттиқ оғрийди, қайт қилади. Ёнг томонда гемипарез бор. Ушбу белгилар 3 ҳафта илгари пайдо бўлган. Аҳволи кўн сайин оғирлашиб бормоқда. Бемор бир йил давомида йўталади, балғам келади, озиб кетган, ранглари оқарган. Беморни текшириш режасини тузинг. Ташхис қўйинг.

4. 7 ёшли бола бош оғриғидан, қайт қилишдан, нарсаларнинг кўзига иккитадан кўринишидан ва гандираклаб юришидан шикоят қилмоқда. Бошини қимирлатганида оғриқ кучаяди. Кўз нервининг папиллаларида димиқиш ҳолати аниқланган. Касалликнинг турини аниқланг ва даволаш усулини белгиланг.

5. Бемор ўнг кўзининг ёмон кўришидан шикоят қилади. Окулист кўрганида ўнг кўрув нервининг бирламчи атрофияси аниқланган. 5 ойдан бунд ўнг томонда экзофтальм бор. Кўриши ўнг томонда 0,05, чап кўзида 1,0 Д. Чап кўзининг папилласида димиқиш бор.

Касалликнинг тахшисини аниқланг. Бунда қандай ташхисий усуллар ёрдам беради?

6. 30 ёшли беморда аменорея бор. Шундан кейин кўриши пасая бошлаган. Икки йил давомида амбулаторияда даволанган. Кўриш ўткирлиги ўнг томонда 0,03, чап томонда эса 0,02. Кўриш нервларида бирламчи атрофия ҳолати бор. Кўпроқ эрталаб боши оғрийди.

Беморни текшириш режаларини ва даволаш усулини белгиланг.

7. 45 ёшли беморда икки йил мобайнида ўнг қўл-оёқларида тутқаноқ бор. Боши оғрийди. Тутқаноқ хуруж қилганидан кейин 30 — 40 дақиқа давомида қўли карахтлашиб, кучи камайиб қолади. Беморни кўрганда ўнг томонида гемипарез, гемигипестезия борлиги аниқланган. Пай рефлекслари юқори. Беморга ташхис қўйинг, даво услубини аниқланг.

VI БОБ

БОШ МИЯ ҚОН ТОМИРЛАРИНИНГ КАСАЛЛИКЛАРИ

Мия қон томирларининг касалликлари хилма-хилдир. Улар орасида артериал ва артерио-веноз аневризмалар, томирлар атеросклерози, васкулити, мия магистрал томирларининг торайиши (стеноз, тромбоз, атеросклероз), каротид-каверноз аневризмалар тез-тез учраб туради ва улар кўпинча мияга қон қуйилишига сабаб бўлади.

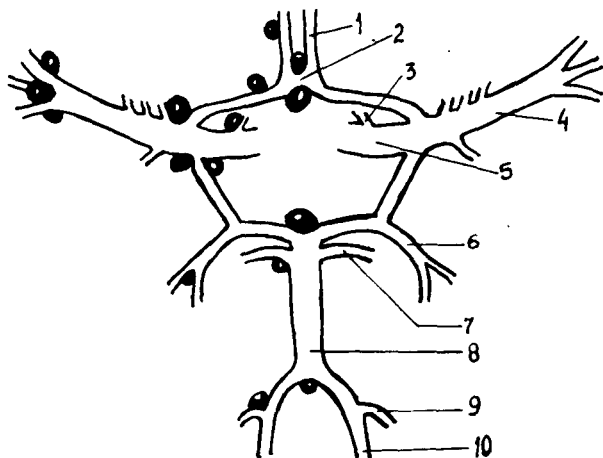
Каротид-каверноз чатишмалар асосан ёпиқ краниоцефбрал жароҳатлар вақтида, мия қутиси тубининг сини-

шида юзага келади ва ички уйку артерияси форсимон синусининг ичига ёрилади, шунинг натижасида артерия ва вена қонлари аралашиб кетади.

Аневризма — бу артериал қон томирлари деворларининг айрим олинган бир жойда пуфакча шаклида шишиб чиқишидир. Бу пуфакчанинг томирдан чиқадиган жойида унинг бўйинчаси бўлади. Шишиб чиққан қисми эса халтачаси дейилади. Баъзан пуфакча ҳосил бўлмай, томирнинг ўзи озроқ жойда бир зайилда кенгайиши мумкин. Аневризма халтачасининг деворида мускул тўқималари бўлмайди, шунинг учун улар ёрилиб кетишга мойил бўлади.

Аневризмаларнинг аксарият қисми миянинг асос қисмида Виллизий ҳалқаси соҳасида пайдо бўлади. Уларнинг диаметри кўпинча 3—10 миллиметргача бўлиб, ҳажми 0,01 дан 18—20 см³ гача етиши мумкин. Ички уйку артериясининг аневризмалари 40—41, мия олдинги артерияси ва олдинги бирлаштирувчи артериянинг аневризмалари 24—35, мия ўрта артериясининг аневризмалари 20—25 фоизни ташкил қилади (В. А. Лебедев ва бошқалар, 1987) (45-расм).

Артерио-веноз аневризмалар асосан туғма бўлиб, миянинг пўстлоқ қисмида жойлашган бўлади. Гипертрофия



45- расм. Бош миянинг қон томирларидаги туғма аневризмаларнинг пайдо бўладиган жойлари.

1— Миянинг олдинги артерияси; 2— Олдинги қўшувчи артерия; 3— Кўз артерияси; 4— Миянинг ўрта артерияси; 5— Ички уйку артерияси; 6— Миянинг орқа артерияси; 7— Миянинг юқори артерияси; 8— Асосий артерия; 9— Миячанинг орқадаги пастки артерияси; 10— Умуртқа артерияси.

бўлган артерия билан кенгайиб кетган вена орасида ҳар хил калибрдаги патологик томирлар чигали пайдо бўлади. Улар артерия қон томирлари билан веналари анастомоз бўладиган жойларда пайдо бўлиб, артериовеноз ангиома-лар ёки мальформациялар дейилади (46-расм). Бундай патологик томирлар чигали мия пўстлоғида анчагина жойни эгаллаши мумкин.

Аневризмаларнинг клиник белгиларини ва клиник кечишларини икки даврга бўлиш мумкин:

1. Аневризманинг ёрилишигача бўлган давр (геморрагиягача бўлган вақт).

2. Аневризма ёрилган давр (геморрагия бўлган вақт).

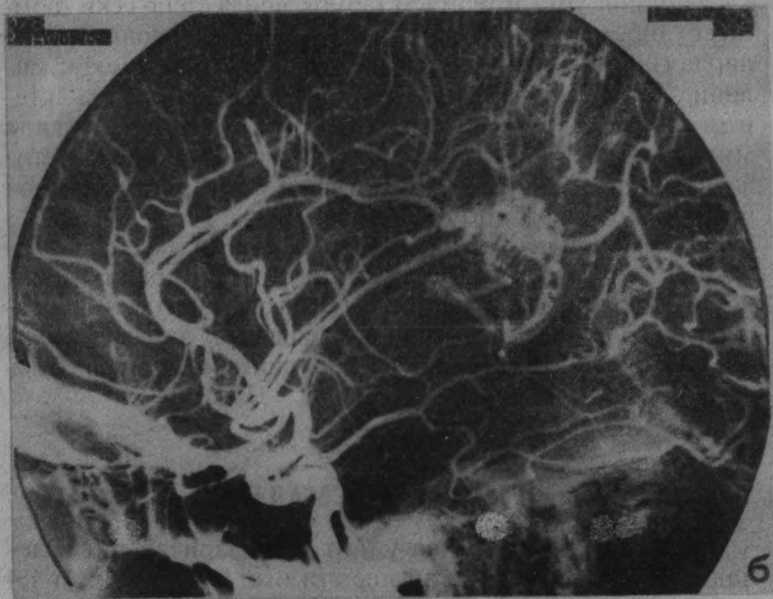
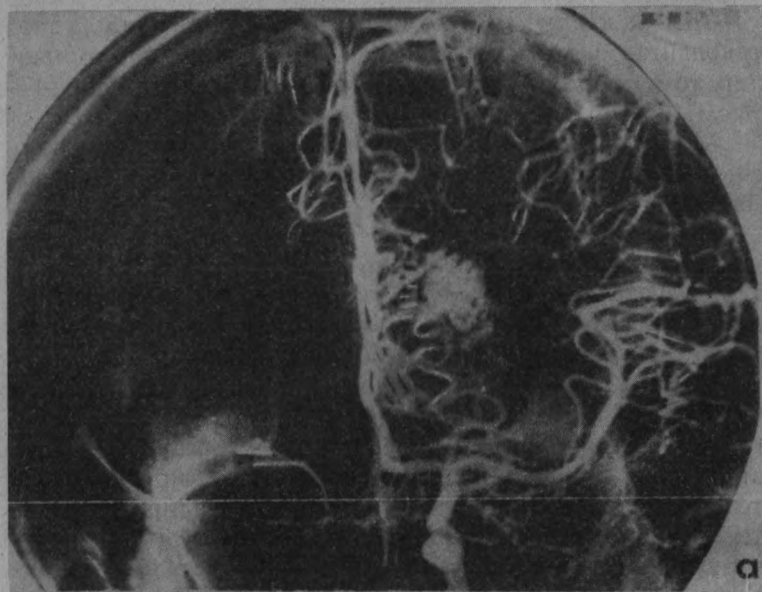
Биринчи даврда аневризманинг халтаси жуда секин катталашади ва ёрилмайди. У мия тўқимасини босгани сабабли хавфсиз мия ўсмасининг клиник белгиларини келтириб чиқаради. Кўриш қобиляти пасаяди, III, IV, VI бош мия нервларининг парези ва бош оғриғи кузатилади.

Иккинчи даврда эса аневризма ёрилиб, мияга ёки субарахноидал оралиққа қон қуйилади. Аневризмаларнинг ёрилишига кўпинча *жисмоний* ва *эмоционал омиллар* таъсир қилади. Мияга қон қуйилганда беморда кўққисдан кучли бош оғриғи, мияда куйгандай ҳис пайдо бўлади. Бир неча соат мобайнида беморнинг ҳуши ўзгариб, кома ҳолатига тушади. Менингеал белгилар ривожланган бўлади. Маҳаллий неврологик белгилар миянинг қайси қисмига қон қуйилганлигига боғлиқ. Тезда парез ва фалажлар пайдо бўлади, мия босими ошади, шу туфайли вена қонининг миядан оқиб чиқиб кетиши қийинлашади.

Аневризма ёрилганда келиб чиқадиган белгиларнинг сабаби уч омилнинг мажмуидан иборат: ¹ субарахноидал оралиққа қон оқиши, мия тўқимасига қон қуйилиши, мия ишемияси. ✓

¹ Аневризма ёрилганда биринчи навбатда субарахноидал оралиққа қон оқишининг белгилари юзага келади. Жумладан, бош қаттиқ оғрийди, бемор қайт қилади, ҳушини йўқотади, руҳияти бузилади. Менингеал ва мия устунининг зарарланишига хос белгилар ривожланади, ҳарорати кўтарилади, маҳаллий белгилар пайдо бўлади.

3 — 6 ҳафта давомида қайтадан қон қуйилиши мумкин. Шунинг учун биринчи бор қон қуйилган вақтида беморни оғир аҳволдан чиқаришнинг иложи бўлса, бундай ҳол такрорланмаслиги учун тезда операция қилиб, аневризмани боғлаб қўйиш керак.



46- расм. Мия олдинги артериясининг артериовеноз мальформацияси:
а — фас; б — профил.

Таъхис қўйиш: мия қон томирларининг юқорида таърифланган барча касалликлари ангиография ва компьютер томографияси усуллари ёрдамида аниқланади (47-расм).

Мия томирларининг аксарият касалликлари операцияон йўл билан даволанади. Томирлар аневризмасини даволашнинг уч хил усули бор:

1. *Экстракраниал операция.* Бунда бўйин соҳасида магистрал артериялар боғланади.
2. *Интракраниал операция.* Бу операциялар вақтида аневризмага тўғридан-тўғри таъсир қилинади. Унинг бўйинчасига клипс қўйилади ёки боғланади.

3. *Эндоваскуляр операция* усули билан даволаш. Умумий уйқу ёки сон артериялари орқали мия томирларига рентген телемониторда (дисплей) визуал кузатув ўрнатиб, аневризма халтачасининг ичига баллонча киритилади. У тез қотадиган (силикон) аралашма билан тўлдирилади. Катетер орқага тортилганида силикон билан тўлган баллонча узилиб, аневризманинг ичида қолиб кетади ва аневризма бартараф қилинади.

Миянинг ўрта артерияси тармоқларида стеноз ёки тромбоз бўлиб, миянинг пўстлоқ соҳаси озиқасиз қолган пайтларда (ишемия) экстракраниал артериал анастомоз қўйилади. Жумладан, юзаки чакка артерияси, мия ўрта артериясининг шохчаларида микроскоп остида микрожарроҳлик йўли билан анастомоз қилинади. Натижада миянинг пўстлоқ қисми ташқи уйқу артерияси шохчалари ҳисобидан қон олабошлайди.

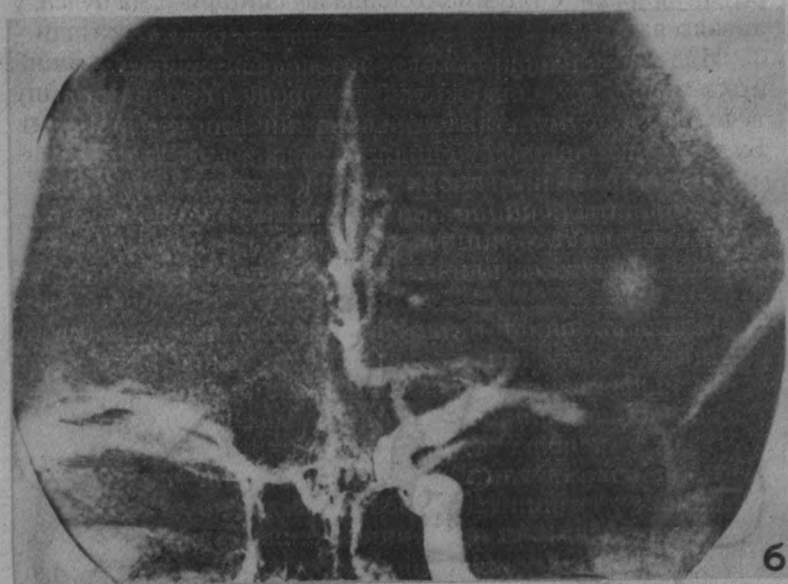
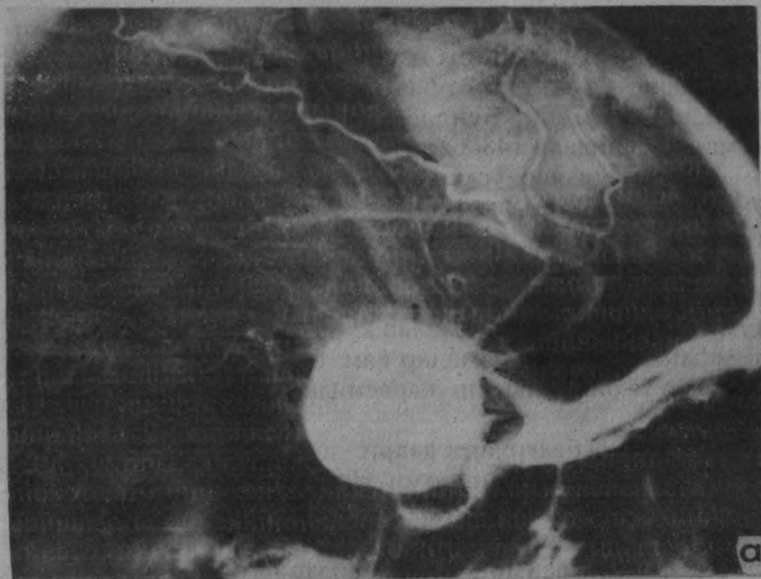Субарахноидал оралиққа қон оқишини даволаш учун беморга ҳар куни люмбал пункция қилиб, суюқликни чиқариб туриш керак. Беморга ётиб даволаниш тартиби белгиланиб, викасол, аминокапрон кислота, дибазол, ношпа, папаверин, эуфиллин, лазикс сингари дорилар буюрилади.

VII БОБ

ОРҚА МИЯ ЎСМАЛАРИ

Орқа мия тўқимаси ва унинг пардаларидан ривожланадиган ўсмалар марказий нерв тизими ўсмаларининг 1,4 — 3 фоизини ташкил қилади (А. В. Лившиц, 1990).

Ўсган жойига қараб *экстрадурал*, *экстрamedуляр* ва *интрамедуляр* ўсмалар фарқланади (8-жадвал).



47- расм. а. Ички уйку артериясининг бош қутисига кирган жойдаги аневризмаси (ангиограмма, профил), б. Мия чап ўрта артериясининг халтали аневризмаси (фас)

Бундан ташқари, шундай ўсмалар бўладики, уларнинг бир томони умуртқа поғонасининг ичида бўлиб, орқа мияни босиб турса, иккинчи томони умуртқалар каналидан ташқарида бўлади. Бундай ўсмаларни «қум соатисимон» ўсмалар дейилади (48-расм).

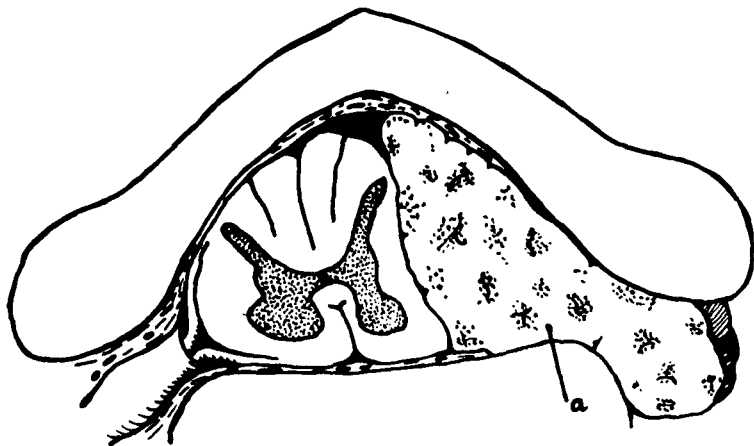
Интрамедулляр ўсмалар одатда секин ривожланади, экстрамедулляр ва экстрадурал ўсмалар эса, аксинча, тез ўсади.

Экстрамедулляр ўсмалар. Бу хил ўсмалар орасида менингиома, невринома, ганглионеврома, эпендимиома (от думи соҳасида) ва липомалар кўп учрайди. Гемангиома ва лимфангиома каби ўсмалар кам бўлади. Экстрамедулляр ўсмалар ўз ривожланиш жараёнида уч хил клиник даврни ўтади:

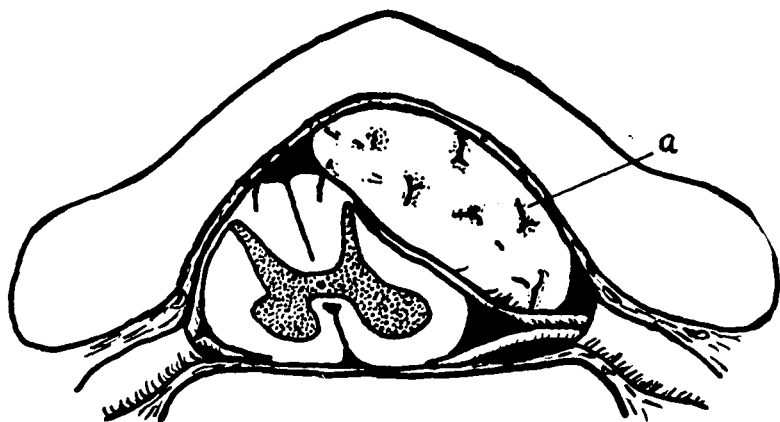
1. Илдизча белгилари даври.
2. Броун-Секар синдроми даври.
3. Паралез даври.

Ўсма орқа миянинг қайси илдизчасидан ўсишига қараб, шу сатҳда тасмасимон соҳада айланиб оғриқ беради ёки сезги ўзгаради. От думи соҳасида шу сингари ўсма бўлса, у аввало радикулит касаллигининг белгиларини эслатади.

Илдизчадан ривожланган ўсма аста-секин катталашиб орқа миянинг бир томонини, яъни ярмини босади ва шу туфайли Броун-Секар синдроми юзага келади (49-расм). Бу вақтда қисилган томонда парез ва мушак бўғим сезги-



48- расм. Орқа миянинг «қум соатисимон» ўмаси, а — ўсма.



49- расм. Орқа мианинг экстрамедулляр ўсмаси, а — ўсма.

си бузилади. Қарама-қарши томонда эса ҳарорат, оғриқ ва тактил сезгилар ўзгаради. Орқа мианинг ён томондан босилиши натижасида ўсма жойлашган томонда оёқнинг марказий парези, чуқур сезгининг ўзгариши, қарама-қарши томонда эса юзаки сезгининг бузилиши кузатилади. Бу давр узоқ давом этмасдан тезда тетро-ёки парапарез ҳолатига ўтади. Парапарез даври узоқ давом этади. Ташхис параплегия аломатлари пайдо бўлгунга қадар аниқланади. Орқа мианинг ўсма билан батамом қисилиши туфайли субарахноидал ораликдан ликворнинг ўтиши қийинлашади ва ниҳоят тўхтади. Орқа мианинг юқоридан келадиган импульсларни ўтказиш хусусияти бузилади. Бу эса парапарез, параплегияга сабаб бўлади ва муайян сезги ўзгаришларига олиб келади. Экстрадурал ва экстрамедулляр ўсмалар сабабли орқа мия олд томондан босилган ҳолларда оёқларда тонуснинг ошиши ва спастика кузатилади. Чаноқ органларининг фаолияти бузилади.

8 - жадвал

Орқа мия ўсмаларининг таснифи (бирламчи ва иккиламчи)

- I. Экстрамедулляр ўсмалар:
 - а) эпидурал ўсмалар;
 - б) субдурал ўсмалар;
 - в) эпи-субдурал ўсмалар.
- II. Интрамедулляр ўсмалар.
- III. Экстра-интрамедулляр ўсмалар.
- IV. Краниоспинал ўсмалар.

Ташхис қўйиш: орқа мия босилган жойида оғриқнинг тарқалиши, орқа қирра ўсимталарини перкуссия қилганда пайдо бўладиган оғриқни ва ўтказгич хилдаги сезги ўзгаришларининг юқориги чегарасини аниқлаш, оёқлардаги парезлар ҳисобга олиниб қўйилади.

2. Люмбал пункция қилиб, ликвородинамик синовларни (Пуссеп, Квекенштедт ва Стуккей синовлари) ўтказганимизда субарахноидал оралиқдан ликворнинг эркин юрмаётганлиги аниқланади. Ликвор кўпинча ўсманинг пастки қисмида қуюқлашиб сарғаяди. Унинг таркибида кўп оқсил бўлганлиги учун у пробиркада тезда қотиб қолади.

Беморда экстремедулляр ўсма бўлса, люмбал пункциядан кейин парез ҳолати кучаяди, сезги ўзгаришлари чуқурлашади, чаноқ органлари фаолияти бузилади. Бундай ҳолат ҳақиқатда ўсманинг борлигини, у ўрнидан силжиб орқа мияни ва унинг томирларини янада кўпроқ қисиб қўйганлигини кўрсатади. Буни «*силжиш*» *синдроми* деб аташади. Бундай белгининг пайдо бўлиши операцияни тезлаштиришга асос бўлади.

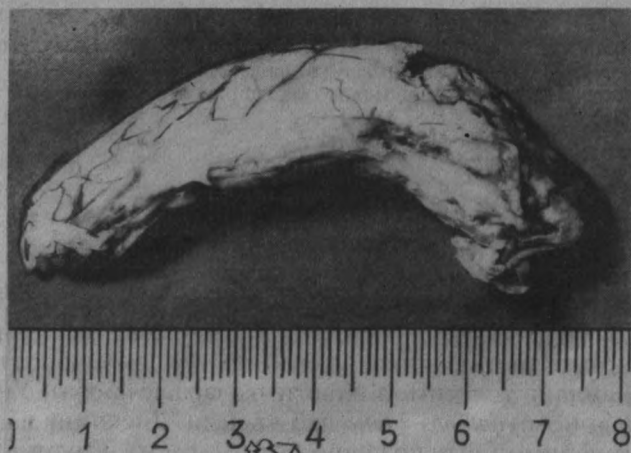3. Рентген тасвирида умуртқаларда ўсмага хос ўзгаришларни топиш мумкин (бўғим майдончалари тасвирининг йўқолиши, суякнинг емирилиши ва ҳ.к.).

4. Контраст миелография (пастга тушувчи ва юқорига чиқувчи контраст моддалар билан) усули билан аниқланади. Бу мақсадда субарахноидал оралиққа игна орқали контраст моддалар (майодил, йодолипол) юборилиб ўсма босган жойнинг юқориги ёки пастки чегараси аниқланади.

Экстремедулляр ўсмалар одатда илдизчалардан ёки орқа мия пардаларидан ривожланади. Ўсма узунчоқ шаклда, юмшоқ, катталиги нўхотдай, олчадай баъзан анчагина катта бўлади (50-расм).

Интрамедулляр ўсмалар эпендима пардаси ёки кулранг моддадан ўсади. Булар орасида эпендимома, астроцитома, олигодендроглиома, липома, эпидермоид, тератома, мультиформали глиобластома ва бошқаларни эътироф этиш лозим. Интрамедулляр ўсмалар вақтида кўпроқ юзакки сезги бузилади. Сезги патологиясининг сатҳи ўсманинг юқори чегарасига тўғри келади. Экстремедулляр ўсмаларда эса сезги бузилишининг сатҳи ўсманинг пастки чегарасига тўғри келади. Беморда чуқур сезги бузилиши ўсма билан орқа устунчаларнинг босилиши ва у ерда қон айланишининг издан чиқиши туфайли келиб чиқади.

Орқа мия ўсмалари операцион йўл билан даволанади. Экстремедулляр ўсмаларнинг ташқи пардаси бўлади. У



50- расм. Орқа мианинг экстремедулляр баҳайбат ўсмаси (невринома).

осонгина олинади. Интрамедулляр ўсмаларни олиш қийинроқ, бу муолажа одатда икки даврда ўтказилади. Операциянинг биринчи даврида орқа мианинг ўсма турган жойи ўрта чизиқдан тиккасига кесилади. Аста-секин ўсманинг кесилган жойидан қаттиқ парда тагига чиқиш учун имконият яратилади. Мианинг қаттиқ пардаси тикилмайди. Иккинчи босқич 2—3 ҳафтадан кейин амалга ошиб, ўсма олинади.

Умуртқа поғонасининг ўсмалари орқа миани ва ундан чиқадиган илдизчаларни босиб қўяди. Умуртқалардан гемангиома, остеома, хондрома, хавфсиз гигант ҳужайрали ўсмалар, лимфосаркома, миелома касаллиги (Рустицкий-Кальве касаллиги), остеосаркома, хондросаркома каби ўсмалар бўлади. Умуртқа поғонасида метастаз ўсмалар (рак, сут безлари раки, ўпка, буйрак раки ва бошқалар) ҳам бўлади.

Умуртқаларнинг хавфли ўсмалари олинганидан кейин рентген нури ёки химиотерапия йўли билан даво қилинади.

Назорат учун саволлар

1. Орқа миёда қандай ўсмалар ривожланади? Улар унинг тўқимасига нисбатан қандай жойлашган бўлади?
2. Орқа миё ўсмаси ривожланиш жараёнида неча хил клиник даврдан ўтади?
3. Броун-Секар синдромининг клиник белгилари нималардан иборат?

4. Орқа мия ўсмалари вақтида қандай ташхис қўйилади?
5. Орқа мия ўсмалари вақтида ликворнинг таркиби ўзгарадими?
6. Интрамедулляр ўсмалар қандай даволанади?
7. Умуртқа поғонасида қандай ўсмалар ривожланади?

VIII БОБ

ОСТЕОХОНДРОЗ.

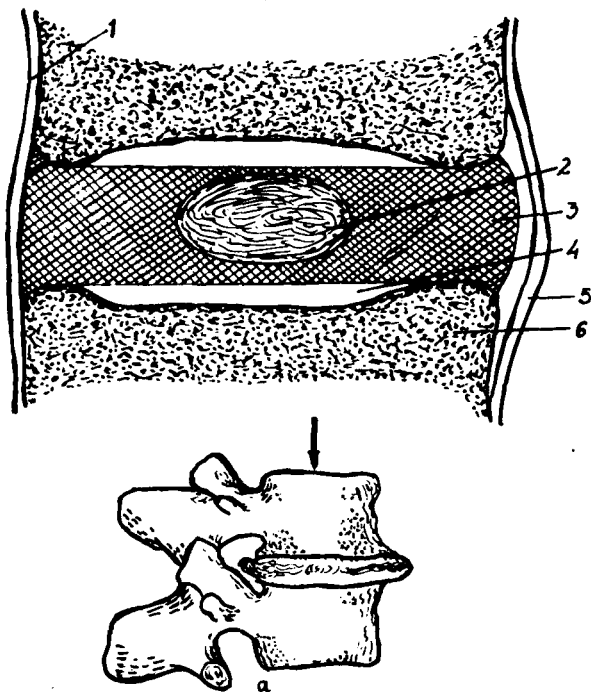
УМУРТҚАЛАРАРО ДИСК ЧУРРАЛАРИ

Умуртқалараро диск икки умуртқани бирлаштириб туради. У умуртқалар сегменти дейилади. Умуртқаларнинг танасига тоғай пластинкалар ёпишиб туради. Фиброз парда эса айлана толасимон пластинкалардан иборат. Унинг бошқача номи *фиброз ҳалқа* деб аталади. Дискнинг марказида желесимон пульпоз ядро бор (51-расм). Умуртқалараро дискнинг эластиклик хусусияти туфайли умуртқа поғонасида хилма-хил ҳаракатлар содир бўлади.

Одам 30 — 40 ёшдан ошгандан кейин умуртқалар орасидаги тоғай моддасининг эластиклик даражаси камая боради, чунки намлик йўқолади, фиброз пардаси мўртлашади. Дискнинг марказидаги пульпа майда-майда қисмларга ажралади. Дискнинг пардасида ёриқлар пайдо бўлади. Дискларда содир бўладиган ушбу жараён *остеохондроз* дейилади.

Умуртқа поғонасига бевосита таъсир қиладиган кучлар, кичик травмалар таъсирида умуртқалараро диск умуртқа каналига фиброз пардаси йиртилмаган ҳолда бўртиб чиқиши мумкин. Бундай ҳол *диск протрузияси* дейилади. Дискнинг ташқи фиброз ҳалқаси йиртилиб, унинг пульпоз ядроси умуртқа каналига чиқса, *диск чурраси (пролапс)* дейилади. Каналга чиққан диск орқа мияни ва унинг илдизчаларини босади ва шу туфайли уларнинг функциясининг бузилишига сабаб бўлади.

Протрузия ва диск чурраси умуртқа поғонасининг ҳар бир қисмида пайдо бўлиши мумкин. Лекин кўпинча бу касаллик бел қисмида 4 — 5-бел ва 5-бел билан 1-думғаза умуртқалари орасида кўп учрайди. Бунинг асосий сабаби умуртқаларга тушадиган оғирлик ва шу соҳада орқа узунчоқ боғламанинг яхши ривожланмаганлигидир. Бундан ташқари, бу сатҳда диск баланд, ядроси катта ва лордоз кўпроқ ривожланган бўлади. Бу омилларнинг барчаси йиғилиб шу сатҳда дискнинг умуртқа каналига кўпроқ чиқиши учун қулай шароит яратади.

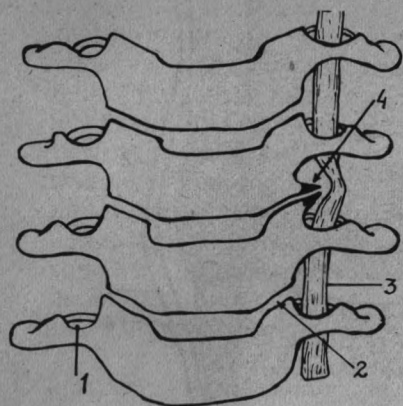


51- расм. Умуртқалараро дискнинг тузилиши:
 1— Олдинги узунчоқ боғлам. 2— Пульпоз ядро. 3— Фиброз ҳалқа. 4— Гиалин пластинка. 5— Орқадаги узунчоқ боғлам. 6— Умуртқа танаси, а — диск протрузияси.

УМУРТҚА ПОҒОНАСИ БЎЙИН ҚИСМИНИНГ ОСТЕОХОНДРОЗИ

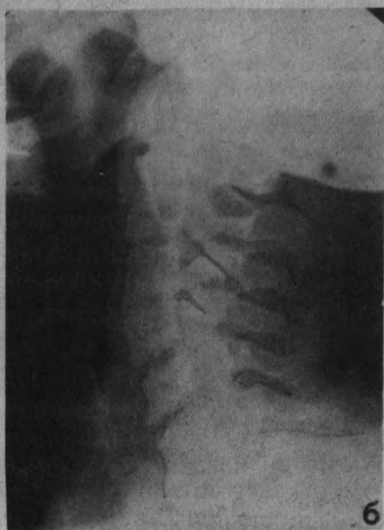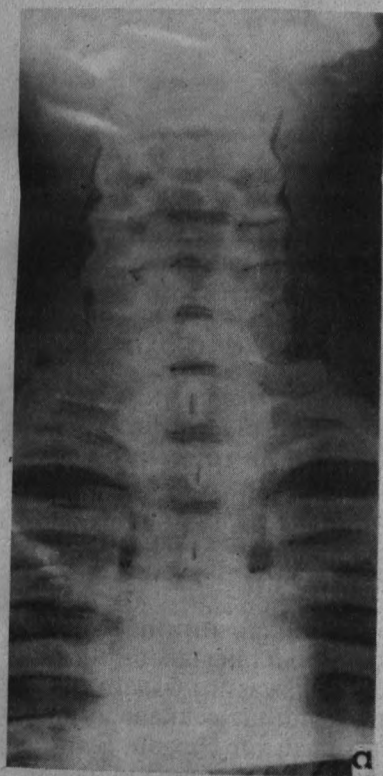Бўйин остеохондрози вақтида шу соҳадан чиқадиган илдишчаларда оғриқ, плексит, брахиалгия, бўйин радикулити каби ҳоллар кузатилади. Дискда содир бўладиган протрузия, унковертебрал бирлашмалардаги остеофитлар, умуртқалараро тешиқлардан чиқадиган илдишчаларни, умуртқалар артериясини (6 та бўйин умуртқаларининг ён танаси орқали ўтадиган вертебрал артерия) босади (52, 53-расмлар).

Клиник белгилари: бўйин остеохондрозининг клиник белгилари бўйин қисмидан чиқадиган илдишчаларнинг остеофитлар томонидан қисилиши даражасига боғлиқ. Илдишчалар қисилиши натижасида бўйинда, елкада оғриқ, парестезия, қўлда чумоли ўрмалагандай ҳис бўлади. Бўйиндаги оғриқ доимий бўлиб, бошни қимирлатганда кўпаяди. Бўйинни ҳаракатлантирганда қисирлаш сезилади. Бўйин



52- расм. Умуртқа артериясининг унковертебрал бирлашмаларда пайдо бўладиган остеофитлар томонидан босилиши:

1— умуртқа ён танасидаги тешик; 2— унковертебрал бирлашма; 3— умуртқа артерияси; 4— остеофит.



53- расм. Бўйин умуртқалари остеохондрози вақтида пайдо бўладиган остеофитлар (фас ва профиль рентген тасвирлари).

мушаклари таранглашади. Оғриқ энса томонга тарқалади, қўл панжаларида совуқлик ва уюшиш, юрак соҳасида оғриқ сезилади. Қўлнинг пай рефлекслари пасаяди. Кўпинча *вертебробазилляр етишмовчилик* деб аталувчи синдром пайдо бўлади (умуртқа артерияси синдроми). Бу синдром 4,5-бўйин умуртқаларидаги унковертебрал бирлашмаларнинг остеофитлари томонидан вертебрал артериянинг қисилиши туфайли юзага келади (52-расм). Артериянинг қисилиши натижасида миячага ва мия устунига қон кам боради ва беморда бош оғриғи, айланиши; қулоқларда шовқин, кўнгил айниши ва гандираклаб юриш каби белгилар кузатилади.

Таъхис қўйиш. Бўйин умуртқаларини икки проекцияда рентген тасвирига олиш, неврологик белгиларни таҳлил қилиш, пневмомиеелография ва вертебрал ангиография натижалари асосида қўйилади. Бўйин остеохондрозини даволаш кўпинча консерватив йўл билан олиб борилади. Бунга бўйин умуртқаларини чўзиш, қўл ва бўйин мушакларини уқалаш, даволаш физкультураси каби муолажалар кирилади. Бундан ташқари, беморга папаин, лидаза, новокаин билан электрофорез, ультратовуш, диадинамик тоқлар, сероводородли ванналар буюрилади. Олдинги нарвонсимон мушаклар новокаин билан блокада қилинади ҳамда В гуруҳи витаминлари, румалон, реопирин, прозерин каби препаратлар берилади. Фақат айрим ҳолларда вертебрал артерия ва орқа мия декомпрессия қилинади (форамино-томия) ва каналга чиққан диск чурраси олинади. Диск чурраларини бўйиннинг олдинги томонидан ҳам операция қилиб олиш мумкин.

УМУРТҚА ПОФОНАСИ КЎКРАК ҚИСМИНИНГ ОСТЕОХОНДРОЗИ

Кўкрак умуртқаларида остеохондроз ва диск чурралари кам учрайди. Бу соҳада диск чурраси бўлса, орқа мия олд томондан қисилади ва бу кўпинча экстремеддулляр ўсма клиникасини эслатади. Кўкракда тасмасимон оғриқ, юрак ва жигар соҳасида санчиқ, қоринда дискомфорт сезилади. Беморда оёқларнинг тонуси ошиб, патологик белгилар пайдо бўлади. Сизги ўтказувчанлик шаклида бузилади. Сийиш қийинлашади. Умуртқаларнинг рентген тасвирида сколиоз, умуртқалар таналарининг ва дисklarининг пасайиши, ён остеофитларни кўрамиз. Бундан ташқари, ташхис қўйишда люмбал пункция қилиб ликвородина-

мик синовлар ўтказиш, контраст миелография ҳам ёрдам беради.

Кўрак остеохондрозини даволашда танани чўзиш, прозерин, витаминлар, никошпан каби дориларни бериш, физиотерапия, орқа мушакларни уқалаш, бимануал терапия усуллари қўлланилади. Дискнинг каналга бўртиб чиқиш ҳолати учраса, унда олд ёки орқа томондан операция қилиниб диск олинади ва спондилодез қилинади.

Бел умуртқалари дискларининг чурраси. Умуртқа поғонасининг бел қисмида 4 — 5-бел, 5-бел ва 1-думғаза умуртқалари орасида диск чурралари жуда кўп учрайди. Қарийб 85 — 90 фоиз бел-думғаза радикулитлари, радикулоневритларини консерватив йўл билан даволаш қийин бўлиб, уларнинг сабаби бел соҳасидаги остеохондроз ҳисобланади. Юқорида кўрсатилган умуртқаларнинг тўғрисида орқа узунчоқ боғламанинг заифлиги туфайли ҳамда дискларда содир бўладиган дегенератив жараёнлар натижасида дискнинг пульпоз ядроси умуртқа каналига қараб чиқади ва «от думи» илдизчаларини босиб кўяди.

Жойлашган ўрнига қараб қуйидаги диск чурралари ажратилади:

1. Дискнинг марказий чурраси. Бунда диск умуртқа каналининг ўртаси бўйлаб бўртиб чиқади.
2. Парамедиал чурра — диск умуртқа поғонаси каналининг ён томонига қараб чиқади.

3. Латерал чурралар — диск умуртқалараро тешикка қараб чиқади. 4-бел диски (L 4 — 5) чурраси вақтида 5-бел илдизчаси қисилишининг клиник белгилари кузатилади. Касалликнинг бошланиш вақтида кучли оғриқ юзага келади. Оғриқ асосан бел ва думба соҳасидан чиқиб оёққа берилади. Озгина бўлсада юк кўтарганда, ноқулай ҳаракат қилганда оғриқ кучаяди. Оғриқ туфайли умуртқа поғонасида ҳаракатлар қийинлашади ва бел соҳасида анталъгик сколиоз пайдо бўлади (54-расм), орқанинг тўғри мушаклари таранглашади, бел лордоз текисланиб қолади, илдизчанинг қисилишига хос оғриқ пайдо бўлади ва оёққа берилади. Оғриқ умуртқа поғонасининг ён томонида бўлиб, думбага, соннинг ташқи томонига, болдирга ва оёқ панжасининг ташқи томонига ва I — II — III бармоқларга берилади? Ушбу соҳада уюшиш, гипестезия ва анестезия пайдо бўлади. Тизза ва Ахилл рефлекслари сақланиб қолади. Оёқ панжасининг I бармоғини орқага букиш функцияси

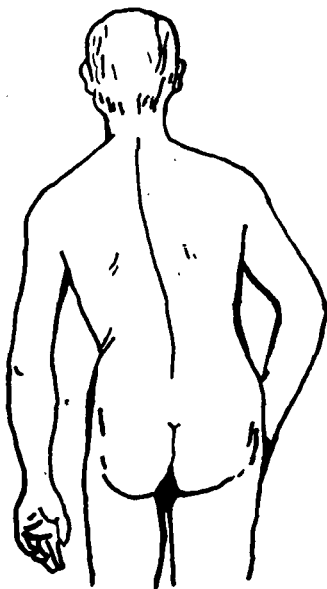
сусаяди, Ласег белгиси кузатилади, болдир мушагининг тону-си пасаяди.

I-думғаза илдизчасининг қисилиш белгилари L5-S1 диски касалланганидан келиб чиқади. Бу илдизча қисилганда думбада, болдир ва соннинг ташқи тарафида ҳамда оёқ панжасининг латерал томонида оғриқ бўлади. Думбада, сон ва болдирнинг ташқи-орқа тарафларида, оёқ панжасининг латерал томонида ва 5-бармоқда гипестезия ёки анестезия бўлади. Думба мушаклари ўз тонусини йўқотади, думба бурмаси йўқолади. Ахилл рефлекси сусаяди ва секин-аста йўқолади. Тизза рефлекси сақланади.

Ташхис қўйиш: биринчи навбатда бел умуртқалари икки тарафдан рентген тасвирига туширилади. Бу рентгенограммалардан орқа остеофитлар бел қисмининг остеохондрозини, умуртқалар оралигининг торайганлигини аниқлаш мумкин. Пневмомиелография қилинса, умуртқа каналига бўртиб чиққан дискнинг контурини кўриш мумкин. Бундан ташқари, контраст миелография, дискография, перидурография, веноспондилография усуллари ҳам дискда дегенератив ўзгаришларни, унинг қайси тарафга қараб силжиганлиги ҳақида маълумотлар беради. Ликвор таркиби одатда ўзгармайди. Баъзан оқсил таркиби озгина кўпайиши мумкин.

Бел остеохондрозини даволаш икки хил бўлади: консерватив даволаш, жарроҳлик йўли билан даволаш.

Консерватив даволанганда беморга тўшак режими буюрилади ва умуртқа поғонаси чўзилади. Бунинг учун у махсус столга ётқизилиб, оёқларига 10 — 15 килограммгача юкни 1 — 2 соат давомида осиб қўйилади. Бу манипуляция кунига 2 — 3 марта такрорланади. Даволаш физкультураси ва массаж буюрилади. Оғриққа қарши дорилар — реопирин, баралгин, анальгин, лироксикам ва В гуруҳи витаминлари, никотин кислота, фибс, алоэ, шиша-



54- расм. Бел умуртқалари чурраси вақтидаги оғриқдан келиб чиқадиган сколиоз ҳолати.

симон тана берилади. Паравертебрал ва илдизчанинг педидурал соҳасига новокаин ва гидрокортизон билан блокада қилинади. Белга парафин, даволовчи балчиқ, электрофорез, диадинамик ток қўйилади. Бемор родонли ванналар қабул қилади.

Консерватив даво муолажалари ёрдам бермаса, операция қилишга тўғри келади. Беморга ламинэктомия ва гемиламинэктомия қилиниб, канал ичига чиққан диск чурраси олинади.

Назорат учун саволлар

1. Остеохондроз нима?
2. Бўйин умуртқалари остеохондрозининг клиник белгилари нималардан иборат?
3. Кўкрак умуртқалари остеохондрозининг белгиларини таърифланг.
4. Дискос ва диск чурраси нима?
5. L 4 — 5 сегментида дискос бўлса, қандай белгилар кузатилади?
6. L5 — S1 сегментида дискос бўлса, қандай белгилар бўлади?
7. Остеохондроз касаллигига қандай қилиб ташхис қўйилади?
8. Остеохондрозни консерватив даволаш усуллари қандай?
9. Остеохондрозни жарроҳлик даволаш услублари қандай?

Вазиятга доир топшириқлар

1. Беморда бир йил давомида оёқ панжаларида уюшиш ва қарахлик бўлиб, кучи камая бошлаган. Оёқларида сезги ҳисси пасайиб аста-секин юқорига кўтарила бошлаган. Охирги икки ой мобайнида сийдиги тўхтаб қолган. Неврологик белгилари: оёқларида спастик параплегия, рефлекслари юқори, патологик белгилари бор. 7-кўкрак сегментидан бошлаб ўтказувчанлик хилида гипестезия бор.

Беморга ташхис қўйинг, текширув усулларини белгиланг ва даволаш режаларини тузинг.

2. Бемор оғир юк кўтарганидан кейин белида кучли оғриқ пайдо бўлган. Оғриқ ўнг томонга сонига ва болдирининг ташқи томонига тарқалади. Оғриқ туфайли белида ҳаракатлар чегараланиб қолган. Беморга қандай ташхис қўйиш мумкин? Текширув ва даволаш режаларини тузинг.

3. Узоқ вақт юк кўтариб ишлаган кишининг белида доимий оғриқ пайдо бўлган. Амбулаторияда даволаниб физиотерапия олганидан кейин оғриқ озроқ камайган, лекин оёқ панжаларида камқувватлик, чотида, сонининг ички томонларида уюшиш ҳисси бўлган. Сийиши қийин.

Беморда қандай патология бор? Беморга қандай ташхис қўйиш ва даволаш керак?

4. Бемор куракларининг орасида доимий оғриқ борлигига, акса урганда, йўтлаганда бу оғриқларнинг кучайишидан шикоят қилади. Оёқларида сезги ва ҳаракат сфераси томонидан ўзгаришлар йўқ, лекин 5-кўкрак умуртқасининг орқа қирра ўсимтасига урганда оғриқ кучаяди.

Беморда қандай касаллик бўлиши мумкин? Касалликни аниқлаш учун қандай текширув усулларини қўллаш керак?

5. Бемор белида ва думғаза соҳасида оғриқ борлигидан, оёқларига тарқалишидан шикоят қилади. Оғриқ ётганда кучаяди. Бемор икки йил

давомида остеохондроз, радикулит ташхиси билан даволанган. Санаторияда физиотерапия сеансларини олгандан кейин аҳволи оғирлашиб, юра олмай қолган. Беморга тахминий ташхис қўйинг. Текширув ва даволаш режаларини тузинг.

6. 25 ёшлик беморда уч-тўрт кунгача тана ҳарорати баланд бўлиб (39°) оёқларида камқувватлик ва уюшиш сезилган. Икки кундан кейин параплегия пайдо бўлган ва сийдик ажралиши тўхтаб қолган. Обьектив кўриқда беморнинг оёқларида спастик праплегия, 7-кўкрак сегментида пастга қараб ўтказувчанлик хиладаги гипестезия бор. Рефлекслари юқори, патологик белгилари бор.

Беморга ташхис қўйинг, текширув усулларини белгиланг.

7. 40 ёшлик бемор оёқларининг кучи камайганлигидан, юришининг қийинлашганлигидан, чап оёғининг уюшишидан, ўнг оёғида чумоли юргандай жимиллаш борлигидан шикоят қилади. Тез-тез сийгиси келади. Бу аломатлар бир йил давомида ривожланган.

Беморни қандай текшириш керак? Даволаш усули қандай бўлади?

IX БОБ

ОРҚА МИЯ ВА УМУРТҚА ПОҒОНАСИНИНГ ЖАРОҲАТЛАРИ

Орқа мия ва умуртқа поғонасининг жароҳатлари кундалик ҳаётда тез-тез учраб туради. Умуртқа поғонасининг синиши, орқа миянинг лат ейиши ва эзилиши одатда беморни чуқур ногиронлик ҳолатига олиб келади, шунинг учун ҳам бундай беморларни даволаш катта ижтимоий муаммо ҳисобланади.

Умуртқаларнинг, орқа мия «от думи» илдизчаларининг (Cauda equina) жароҳатланиши ёпиқ ва очиқ хилларга бўлинади (Е. И. Бабиченко, 1979). Ёпиқ жароҳатлар ўз навбатида икки хил бўлади:

1. Боғламалар ва суяк аппаратининг жароҳатлари.

2. Орқа мия тўқимасининг жароҳатлари.

Боғламалар ва суякларда учрайдиган жароҳатлар. 1. Боғламларнинг жароҳатлари: уларнинг чўзилиши, узилиши, сариқ боғламанинг узилиши (сариқ боғлама умуртқаларнинг орқа ёйчаларини бирлаштиради ва кучли боғлама ҳисобланади), олдинги ва орқа узунчоқ боғламаларни, орқа ўсимталар орасидаги боғламларнинг узилиши киради.

2. Умуртқа таналарининг синиши — ёрилиши, парчаланиб синиши, босилиши ва ниҳоят босилиб — парчаланиб синиши.

3. Умуртқалар канали орқа қисмининг синиши: умуртқа орқа ёйининг синиши, бўғим, кўндаланг ўсимталар ва орқа қирра ўсимталарининг синиши.

4. Умуртқаларнинг чиқиши, ҳам синиб, ҳам чиқиши.

5. Юқорида кўрсатилган жароҳатларнинг биргаликда учраши.

Умуртқа поғонасига таъсир қиладиган кучларнинг механизмига қараб синишларнинг қуйидаги хиллари ажратилади:

1. Умуртқаларнинг букилиб синиши, флексион синиш (55а-расм.).

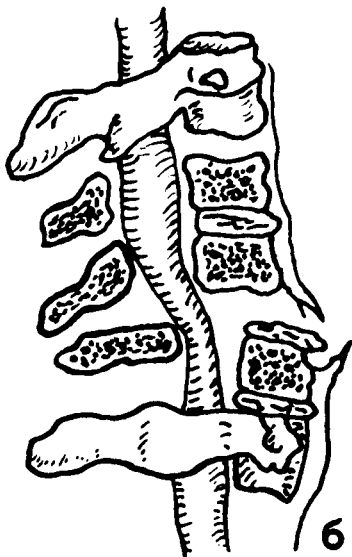
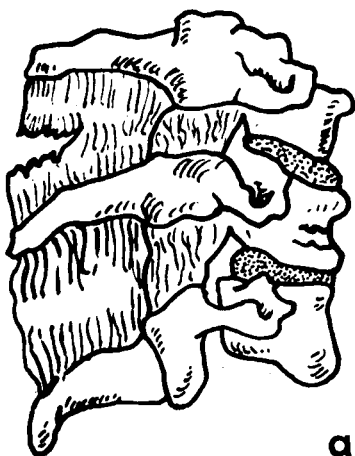
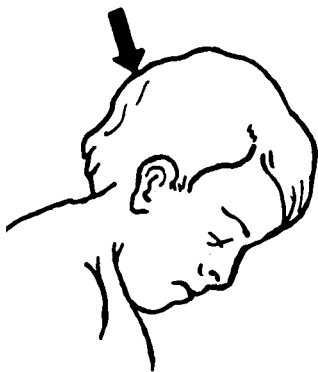
2. Умуртқаларнинг орқага қайрилиб синиши, экстензион синишлар (55б-расм.).

3. Умуртқа поғонасига вертикал ўқ бўйлаб таъсир қилган кучлар таъсирида синиш. Бу пайтда умуртқаларнинг орқа ёйчасида ва танасида парчаланиб синиш ҳолати кузатилади.

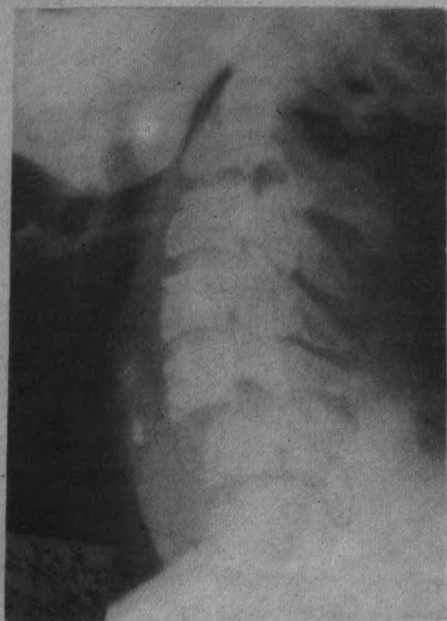Умуртқаларнинг букилиб — *флексион синиши* ҳоллари умуртқа поғонасига куч орқадан таъсир қилганда (масалан, сувга калла ташлаб, бош билан урилганда) содир бўлади. Шундай бўлганда умуртқа поғонаси кескин букилиб натижада орқа қирра ўсимталарининг устидаги узунасига жойлашган боғлама пай, сариқ боғламалар узилади, умуртқа танаси понасимон тарзда қисилиб синади. Баъзан дисklarнинг фиброз ташқи пардасининг йиртилиши натижасида дискнинг бир қисми умуртқалар каналига чиқади ва орқа мияни босади.

Умуртқаларнинг орқага қайрилиб — *экстензион синишлари* кўпинча бўйин қисмида учрайди. Ташқи кучлар умуртқа поғонасига уни орқага букадиган йўналишда таъсир қилади (масалан, юриб бораётган енгил машина кескин тўхтаганида, иякнинг тагидан урганда ва ҳок.). Бундай жароҳат вақтида умуртқаларнинг танасини бирлаштирувчи узунчоқ боғлама узилади. Умуртқалараро диск ёрилади, бўғим, орқа қирра ўсимталари синади ва орқадаги узунчоқ боғламани узади. Экстензион синиш вақтида илдизчалар қон томирлари ва орқа мия тўқимасида албатта ҳар хил ўзгаришлар пайдо бўлади. Гиперэкстензион травма вақтида кўпинча 1-бўйин умуртқаси тўғрисида умуртқа артерияси қисилади ва мия қутиси орқа чуқурчаси органларида қон айланиши бузилади.

Умуртқа поғонаси жароҳатларининг учинчи механизми шундан иборатки, бунда травма чақирувчи куч умуртқа поғонасининг тик ўқи бўйлаб таъсир қилади ва энг қисилган жойда умуртқа танасининг парчаланиб кетишига ёки понасимон синишига сабаб бўлади. Умуртқа танасининг орқага силжиши натижасида орқа миянинг олд томони босилади.



55- расм. Умurtқаларнинг букилиб — флексион (а) ва орқага қайрилиб — экстензион (б) синишлари.



56- расм. 5- бўйин умуртқасининг чиқиши (беқарор синиш).

Умуртқа поғона-сининг жароҳатлари стабил ва ностабил хилларга бўлинади. Умуртқа сингандан кейин умуртқа поғонасида иккиламчи силжиш ҳолатининг содир бўлиш хавфи бўлмаса, у стабил синишлар дейилади. Бу нарса асосан умуртқалар канали орқа қисмининг боғламалари бутун бўлган ҳолдир.

Умуртқа танасининг қисилиб (компрессион), қисилиб-парчаланиб ва орқага букилиб синиши стабил синиш жумласига киради.

Ностабил синишлар: умуртқаларнинг чиқиши, чиқиб —

синиши орқасидаги боғламаларнинг узилишлари вақтида умуртқа поғонаси доимо жойидан силжиб кетиш хавфи бўлади. Улар ностабил синишлар дейилади (56-расм).

Орқа миядаги ўзгаришлар ва синишларнинг содир бўлган сатҳига қараб қуйидаги жароҳатлари кузатилади:

1. Орқа мия ва умуртқа поғонаси бўйин қисмининг жароҳати.
2. —» —» —» — кўкрак қисмининг жароҳатлари.
3. —» —» —» — бел-думғаза қисмининг жароҳати.
4. «От думи» (*Cauda equina*) илдизчаларининг жароҳатлари.

Орқа мия тўқимасининг жароҳатлари.

1. Орқа миянинг чайқалиши.
2. Орқа миянинг лат ейиши.
3. Орқа миянинг босилиши.
4. Орқа миянинг эзилиши.
5. Гематомия.

Орқа миянинг чайқалиши. Патогенетик жиҳатдан бу вақтда орқа мия хужайраларида жароҳат таъсирида *парабиоз*

деб аталувчи функционал ўзгаришлар, муҳофаза қилувчи тормозланиш жараёни содир бўлади.

Бу ҳолат травманинг кучи нерв ҳужайраларининг функционал чидамлилигидан бирмунча юқори бўлганида кузатилади. Бундай кучли травмага бардош бера олмаган нерв ҳужайралари вақтинчалик ўз иш фаолиятини тўхтатиб, тормозланиш йўли билан жавоб беради. Орқа миянинг шу сатҳи орқали пастга томон ўтадиган импульслар вақтинча тўхтайтиди. Шу туфайли беморнинг оёқ-қўлларида парез бўлиши, сезгининг бузилиши, рефлексларнинг йўқолиши, чаноқ органлари функцияларининг бузилиши каби ҳоллар кузатилади. Шундай қилиб, орқа мия чайқалиши вақтида патологик ўзгаришлар вақтинчалик бўлиб, унинг ўтказувчанлик функциясининг қисман ва тўлиғича бузилиши туфайли юзага келади. Бундай аҳвол бир неча соатдан 3-4 кунгача ва кўпроқ ҳам давом этиши мумкин. Парабриоз ҳолатининг қайта тикланишига қараб неврологик ўзгаришлар аста-секин тиклана бошлайди ва орқа миянинг функцияси тўлиғича ўз ҳолига келади. Дастлабки кўриқда парепарез, сезги ўзгариши, чаноқ органлари функциясининг бузилиши аниқланса, 5-7 кундан кейин бу аҳвол батамом ўтиб кетади.

Ташхис қўйиш: неврологик аломатлардан ташқари, спондилография тасвирининг натижалари ҳам ҳисобга олинган ҳолда хулоса чиқарилади. Одатда, умуртқа поғонасининг рентген тасвирида ўзгариш бўлмайди. Лекин айрим ҳолларда умуртқаларнинг танасида енгил компрессия ёки кўндаланг ўсимталарнинг синишини кузатиш мумкин. Орқа мия суюқлиги тоза ва тиниқ, субарахноидал оралиқнинг ўтказувчанлиги бузилмайди ва суюқлик эркин юради.

Даволаш: бемор тахталар қўйилган текис каравотда қимирламай ётиши зарур. Унга галантамин ёки прозерин, В гуруҳ витаминлари, антибиотиклар, оғриққа қарши ва уйқу келтирувчи дорилар бериледи. Беморнинг стационарда ётиш муддати 30 — 40 кун орасида белгиланади.

Орқа миянинг лат ейиши вақтида унинг тўқимасига қон қуйилади. Орқа мия қисман эзилади. Шунинг натижасида ликвор ва қон айланиши бузилиб, мия тўқимасида шиш кузатилади. Орқа мия тўқимаси функцияларининг бузилиши жароҳатдан кейин бирдан ёки аста-секин кўпайишга мойил бўлади. Неврологик белгиларнинг тикланиши жуда секин кечади. Орқа мияси лат еган беморни объектив кузатар эканмиз, жароҳатнинг орқа миядаги сатҳини

ва умуртқаларнинг синиш характерини аниқлаб олишимиз керак.

Орқа мия бўйин бўлими юқори қисмининг (C_1 — IV сегментлар) лат ейиши, жароҳат I — IV бўйин умуртқалари тўғрисида содир бўлганида кузатилади. *Клиник белгилари:* қўл ва оёқларда ҳаракат, сезгилар мутлақо бўлмайди (тетроплегия, тетроанестезия). Диафрагманинг параличи туфайли беморга ҳаво етишмайди ва ҳиқичоқ тутади. Бўйинда ва энса қисмида орқа мия илдизчалари шикасти учун хос оғриқлар бўлади, бемор ҳожатини чиқара олмайди. Орқа миянинг лат еган жойидаги шиш юқорига — узунчоқ мия томонга тарқалса, нафас олиш жуда қийинлашади, томир уриши секинлашади, нистагм ва гипертермия кўшилади.

Орқа мия бўйин қисми пастки соҳасининг (C_5 — T_1 сегментлар) лат ейиши жароҳат V — VII умуртқаларга тўғри келганида кузатилади.

Клиник белгилари: юқорида кўрсатилган умуртқаларнинг қирра ўсимталари пальпация қилинганда оғриқ ва деформацияга учрайди. Қўлларда периферик паралич, оёқларда спастик параплегия бўлади. Орқа миянинг лат еган сатҳидан бошлаб оғриқ анестезияси ва чаноқ органлари функциясининг бузилиши кузатилади. C_8 — T_1 сегментлар жароҳатланса, лат еган томонда Горнер синдроми (птоз, кўз қорачиғининг торайиши ва энофтальм) пайдо бўлади. Бу ҳол кўзни симпатик нервланишининг бузилиши оқибатидир.

Таъхис қўйиши: воқеа содир бўлган жойда беморни кузатиш, унинг оёқ-қўлларини қимирлата олмаслиги, бўйиннинг оғриши, умуртқалар деформациясини намоён этади. Синган жойда тўқималар шишади.

Умуртқа поғонасининг бўйин қисми жароҳати борлигига шубҳа қилинса, дарҳол бўйинга Шанц боғламасини ёки иммобилизация қилувчи Волков тахтакачини қўйишимиз керак. Шанц боғлами қуйидагича тайёрланади: 300—400 грамм пахтани 30—40 сантиметр узунликдаги валик шаклида эшиб, у бинт билан ўраб чиқилади ва шу алпозда тайёрланган валик бўйинга ўраб маҳкамлаб қўйилади. Бундай боғлам қўйилган бемор бўйинини қимирлата олмайди ва бўйин умуртқалари кўшимча жароҳатдан муҳофаза қилинади. Тез ёрдам машинасида қаттиқ тахталар устига матрац солиб унга орқа билан ётқизилади ва даволаш муассасасига олиб борилади. Санитария машинаси бўлмаса, юк машинасининг кузовига матрацлар солиб унга ётқизилади.

Умуртқа поғонасининг бошқа қисмлари жароҳатланганда сўзсиз иммобилизация талаб қилинмайди, лекин беморни қорнига ётқизиб шифохонага элтиш маъқулроқдир. Беморни машинада, ўтқазган ҳолда олиб юриш мутлақо мумкин эмас, чунки бу ҳол синиқларнинг кўпроқ силжишига, орқа миянинг қўшимча эзилишига ва беморнинг шок ҳолатига тушишига сабаб бўлади. Бемор шифохонага келтирилгандан кейин умуртқа поғонасининг синган сатҳи икки проекцияда рентген тасвирига олинади. Орқа мия пункцияси қилиниб, ликвородинамик синовлар ўтказилади. Бу умуртқаларнинг синиши натижасида орқа мия босилганми-йўқми экани тўғрисида маълумот беради. Орқа мия босилган бўлса, унда ликвор блоки аниқланади. Суюқлик қон аралаш чиқиши мумкин.

Орқа мия кўкрак қисмининг III — XI сегментлари сатҳи лат еганида оёқларда спастик параплегия пайдо бўлиб, қориннинг тери рефлекслари чақирилмайди, сезгилар ўтказгич хилда бузилади, танани айланиб илдизчасимон оғриқ безовта қилади, сийдик ажралиши тўхтайд.

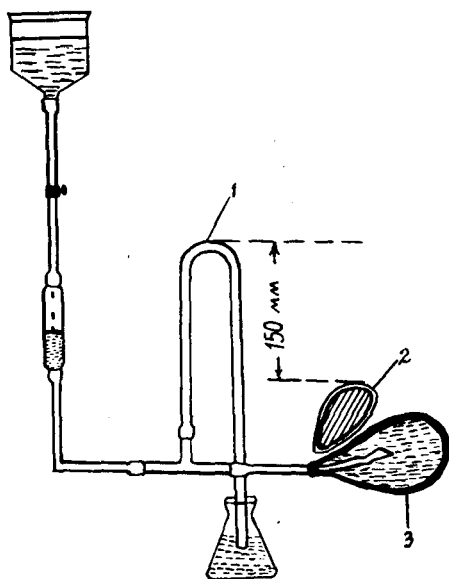
Орқа мияни бел кенглиги (I — 2-бел ва 10 — 12-кўкрак умуртқалари тўғрисида) жароҳатланганда оёқларда периферик паралич бўлиб, пай рефлекслари йўқолади, лат еган сатҳдан бошлаб оғриқ анестезияси кузатилади. Кичик ва катта ҳожатлар тутилади. ✓

Орқа мия конуси (I — IV бел умуртқалари тўғрисида) жароҳатланиши вақтида чот соҳасида анестезия бўлиб, сийдик тўхтамай қолади.

«От думи» илдизчалари узилганида оёқларда периферик паралич, сийдик тутилмаслиги, илдизчасимон оғриқлар, оёқларда ва чотда сезгининг бузилиши ҳоллари кузатилади. Шифохонада бемор шит қўйилган каравотга, матрац, поролондан тайёрланган губка ёки шиширилган матрац солиб ётқизилади. Ётоқ яра пайдо бўлишининг олдини олиш учун думбанинг тагига резин ҳалқа қўйилади. Сийдик пуфагига доимий резина катетер ёки сийдик пуфагини узлуксиз ювиб турадиган Монро мосламаси ўрнатилади (57-расм).

Кўкрак умуртқалари жароҳатларининг диагностикаси ҳам бўйин умуртқаси травмаларининг диагностикасига ўхшайди.

Орқа миянинг лат ейиши вақтида унинг қисман ва тўлиғича эзилиши кузатилади. Орқа мия қисман эзилганда унинг ўтказувчанлиги қисман ёки тўлиғича бузилади. Оёқларда парез ёки фалаж, арефлексия, сезгиларни ва



57- расм. Монро мосламасининг
схемаси:

1. 15 см баландликда ўрнатилган резина тирсак;
2. Симфиз. 3. Сийдик пуфаги.

чаноқ органлари функцияларининг бузилиши кузатилади. Шунинг билан бир қаторда айрим ҳаракатлар, сезгилар сақланиб қолади. Орқа мия ўтказувчанлигининг тўлиғича бузилиши вақтида оёқларда тўлиқ паралич, гипотония, арефлексия, сезгиларнинг, чаноқ органлари функцияларининг кўпол бузилиши содир бўлади.

Орқа миyanинг қисман ёки тўлиғича эзилганлиги жароҳатланган вақтдан сўнг 1—2 ой ўтгач яққол маълум бўлади. Орқа миyanинг тўлиқ анатомик узилиши вақтида рефлекслар умуман чақирилмайди, сезгилар, вегетатив реакциялар тўлиғича йўқолади,

тезда ётоқ яра пайдо бўлиб, оёқлар шишади ва геморрагик цистит қўшилади.

Орқа миyanинг босилиши. Орқа мия асосан уч томондан қисилади.

1. Олд томондан қисилиши. Бу ҳолат компрессион синиш вақтида умуртқа танасининг орқа томони ёки унинг синган парчаси, умуртқалараро диск ва эпидурал гематома билан қисилади.

2. Орқа томондан қисилиши. Узилган ва йиғилиб калга кирган сариқ боғлама, синган ёйча, эпидурал гематома ва бошқа предметлар орқа миyani босади.

3. Ички томондан босилиши. Мия тўқимасида гематома ёки гематомияли бўлса, орқа мия детрити, унинг босилишига сабаб бўлади. Бундан ташқари, орқа мия чандиқ тўқималар билан, ўргимчак тўриси мон парданинг халтаси (киста) эпидурит ҳамда суяк қадоклари билан ҳам босилади.

Клиник белгилари: орқа миyanинг босилиши тўғридан-тўғри травма вақтида содир бўлади. Бунинг сабаблари

юқорида айтиб ўтилган ҳоллардир. Босилиш эпидурал гематома туфайли бўлса, унда ҳаракат, сезги ва чаноқ органлари томонидан бўладиган ўзгаришлар аста-секин пайдо бўлади. Травмадан кейин йўқолмаган ҳаракат функциялари ва сезгилар вақт ўтиши билан аста-секин камайиб бораверади. Оёқларда парез пайдо бўлиб, у параллегияга айланади. Илдизчалар нервлайдиган соҳаларда оғриқ, менингеал белгилар ва умуртқа поғонаси бўйлаб оғриқ пайдо бўлади.

Таъхис қўйиш: биринчи навбатда умуртқа поғонасининг жароҳатланганлиги тахмин қилинган соҳасини рентген тасвирига тушириш лозим. Унда умуртқа жароҳатларини, остеофитларни, қаттиқлашган ва каналга кириб турган дискларни аниқлаш мумкин. Ундан кейин терида оғриқ сезгиси бузилган жойнинг юқори сатҳи игна ёрдамида аниқланади ва ниҳоят дермографизм ҳамда тери, пай рефлекслари синаб кўрилади. Кейин люмбал пункция қилиниб, ликвородинамик синовлар ўтказилади ва орқа миянинг қисман ёки тўлиқ босилганлиги аниқланади. Юқорида санаб ўтилган усуллар орқа миянинг босилганлигидан дарак берсада унинг айнан қайси сатҳда қисилганлигини кўрсата олмаслиги мумкин. Шунинг учун рентгеноконтраст моддалар (майодил, йодолипол, ҳаво ва радиоизотоп моддалар) ёрдамида миелография қилиниб, орқа мия босилган жойи топилади.

Гематомиялия. Орқа миянинг кулранг моддасига пуфакча ва найсимон ҳолда қон қуйилиши *гематомиялия дейилади* (58-расм). Кулранг модда орқали фақатгина юзаки сезги йўллари ўтганлиги учун шу соҳадаги сегментлар сатҳида сезги бузилади. Бундай ҳоллар бўйин ва бел кенгликларида кўпроқ учрайди. Юзаки сезгиларни текшириб кўрганимизда уларнинг диссоциациясини кузатамиз (ҳарорат ва оғриқ сезгилари йўқолган бир пайтда, тактид сезги сақланиб қолади).

Қуйилган қоннинг ҳажми тобора ошиб борса, ён тизмачалар ҳам қисилади ва орқа миянинг функцияси тамомла бузилади.

Таъхис қўйиш: касаллик учун илгари сегментар характердаги сезгининг бузилиши кейинчалик эса сезги ва ҳаракатнинг ўтказувчанлик хилда бузилиши, парез ва параличнинг кўшилиши хосдир.

Умуртқа поғонаси ва орқа мияда операция ўтказиш учун талаб этиладиган шартлар:

1. Неврологик белгиларнинг секин-аста кўпайиб бориши.

2. Орқа миянинг олд томондан босилганлиги белгиларининг мавжудлиги, оёқларда ҳаракатларнинг камайиши.

3. Орқа мия субарахноидал оралигида тўсиқ пайдо бўлиши (ликвородинамик синовлар ёрдамида аниқланади).

4. Умуртқалараро дискнинг умуртқалар каналига чиқиши ва илдизчаларнинг босилиши.

Операция қилиш мумкин бўлмаган ҳоллар:

✓ 1. Травматик шок.

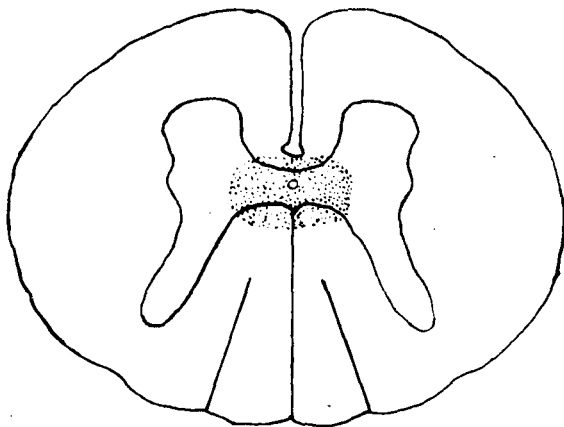
✓ 2. Ички органлар билан орқа миянинг биргаликда жароҳатланиши, ички органлардан қон кетиши.

✓ 3. Нафас олишнинг кескин қийинлашиши, гемодинамиканинг ўзгариши (мия устунининг зарарланиши белгилари), гипертермия.

✓ 4. Ички органлар касалликлари: сепсис, уросепсис, зотилжам ва бошқа йирингли касалликлар.

Орқа мияда қилинадиган операциядан кўзда тутилган мақсад мияда ликвор ва қон айланишини тиклаш, орқа мия босилишини йўқотишдан иборат. Умуртқа поғонасида қилинадиган операцияларнинг хиллари ва техникаси III бобда келтирилган.

Операция вақтида орқа ёйчаларнинг синиқ бўлакчалари, эпидурал гематома, каналга туртиб чиққан диск, мия детрити олинади. Жойидан силжиган умуртқа жойига солинади, ликвор оқими тикланади, миянинг ичига қуйил-



ган қон олинади (гематомиелия). Бўйин умуртқалари чиққан бўлса, Глиссон илмоғи ёки темир ҳалқа билан бошнинг тепа қисмига ёки ёноқ суягига илдириб операциягача тортиб қўйилади (59-расм). Бўйин умуртқаларини шу йўсинда тортиш стабилизация операцияси билан тамомланади. Мазкур тадбирлар ёрдамида орқа мианинг босилиши камайса ёки мутлақо бартараф қилинса, унинг тўқимасида қон ва ликвор айланиши тикланса, беморда сезги, ҳаракатлар пайдо бўла бошлайди. Умуртқа жароҳатлари вақтида умуртқа поғонаси ҳам олд, ҳам орқа томондан маҳкамланади. Орқа томондан маҳкамланганда операция он йўл билан умуртқа поғонасининг физиологик ҳолати тикланади ва умуртқа ёйчаларини тантал сими билан ёки орқа қирра ўсимталари ЦИТО пластинкалари ёрдамида бириктирилади (60, 61-расмлар).

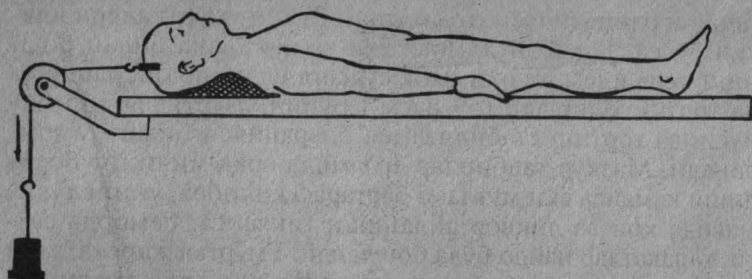
Операциядан кейин орқа мия хужайраларининг ўтказувчанлик қобилиятини оширадиган дорилардан прозерин, галантамин, дибазол, витаминлар (В гуруҳи) ҳамда метилурацил, АТФ, алоэ, лидаза, анаболик гормонлар, массаж, даволаш физкультураси, антибиотиклар буюрилади. Оқсил моддалари бор суюқликлар томирга томизилади. Операция бўлган жойга парафин қўйилади.

Орқа мия шоки. Қаттиқ травма таъсирида орқа мия хужайраларида парабиотик ҳолат юзага келиб, унинг барча рефлектор функциясининг йўқолишига *орқа мия шоки* дейилади. Унинг қанчалик узоқ ёки қисқа давом этиши травманинг хусусиятига боғлиқ.

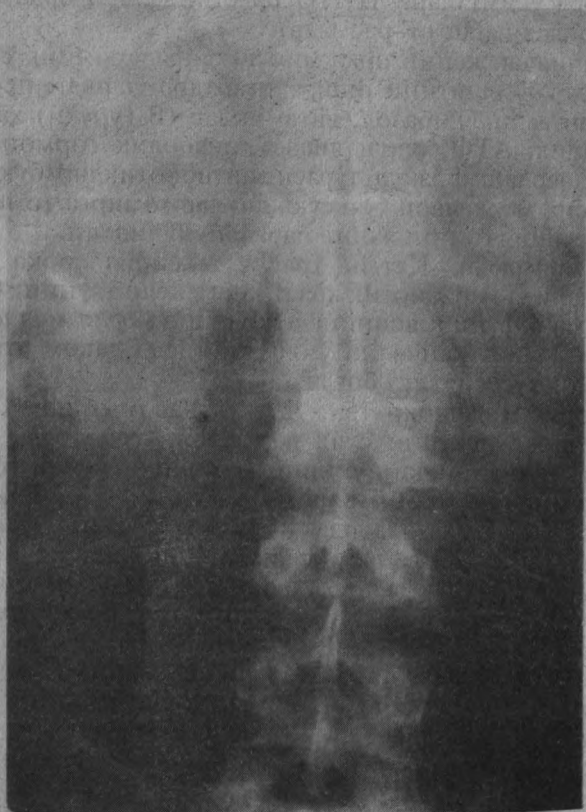
Соф орқа мия шоки 15 — 20 кун давом этади. Орқа миядаги шок ҳолатини суяк парчалари, гематома, мия шиши ва ликвор айланишининг бузилиши кучайтириб, узоққа чўзиши мумкин. Жароҳат вақтидан 4 — 8 ҳафта ўтгач орқа мия шок ҳолатидан тўлиғича чиқади. Эртароқ операция қилиб қон ва ликвор айланиши тикланса, орқа мия ёт нарсалардан тозаланса, бунинг патогенетик аҳамияти шунчалик катта бўлади. Энг узоқ ва чуқур шок ҳолати орқа мия тўлиғича узилганида кузатилади.

Орқа мианинг очик жароҳатлари. Орқа мия ва умуртқа поғонасининг очик жароҳатлари ҳам орқа мианинг жароҳатланган сатҳига қараб фарқланади. Масалан, орқа мия бўйин қисмининг, кўкрак қисмининг жароҳатлари ва ҳоказо.

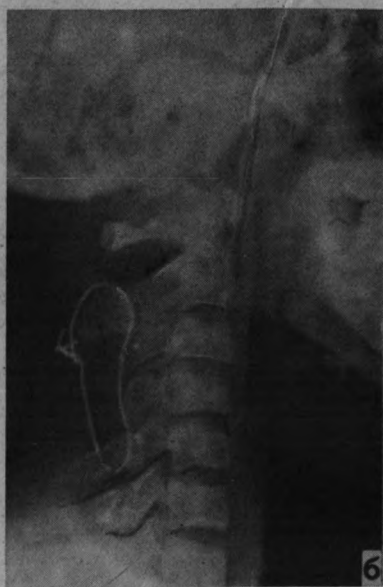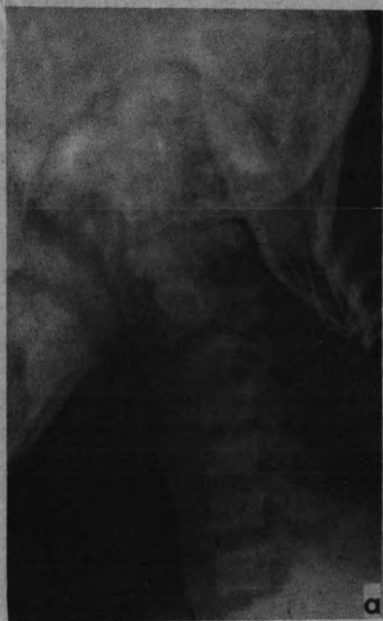Яралайдиган қуролнинг хилига қараб: ўт очувчи қуроллар, оддий қуроллар билан (пичоқ, ўроқ ва ҳок.) жароҳатланиш кузатилади.



59- расм. Бўйин умуртқалари шикастланганда тепа суяклари орқали тортиш.



60- расм. Операциядан кейин умуртқа поғонасини металл пластинкалар билан фиксация қилиш.



61- расм. Операциядан кейин умуртқа поғонасини тантал сим ёрда-мида фиксация қилиш. Чикқан C_3 умуртқаси тўғриланган, умуртқа-лар поғонасининг ўқи физиологик ҳолатига келтирилган.

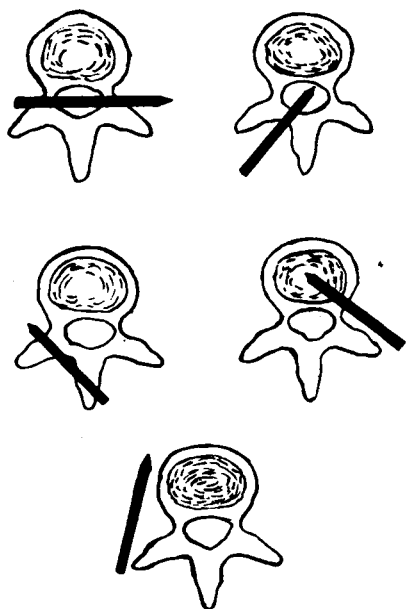
Умуртқа поғонаси ва унинг каналини таъсирлашига қараб ўқ теккан яралар 5 хилга бўлинади (Н. С. Косинская, 1940).

Ўқ умуртқа канали орқали ўтади, ўқ умуртқа каналига бориб тақалиб қолади, ўқ умуртқа каналининг ён томо-нига тегиб ўтади ва канални бузади, ўқ умуртқанинг та-насини ёки ўсимталарини синдиради ва канални четлаб ўтади, ўқ умуртқа поғонаси атрофидаги юмшоқ тўқима-ларни яралайди (62-расм).

Орқа мия қаттиқ пардасининг тешилган ёки тешилма-ганлигига қараб: *тешиб ўтган* ва *тешиб ўтмаган яраларга* бўлинади.

Орқа миянинг очиқ жароҳатлари вақтида унинг тўқима-си қисман ёки тўлиқ эзилиши мумкин. Бу хилдаги травма-лар ички органлар (қорин бўшлиғи, кўкрак қафаси) ва тана суяклари шикастланиши билан бирга учраши мумкин.

Орқа миянинг ўт очувчи қуроллар билан жароҳатлани-ши асосан уруш вақтида кузатилади. Тинчлик вақтида эса



62- расм. Умуртқа поғонаси ва орқа миянинг ўт очувчи қуроллар билан яраланиш турлари.

орқа мия тўқимасининг жароҳатлари пичоқ, ўроқ каби оддий қуроллар билан яраланиш туфайли содир бўлади. Бу хил қуроллар умуртқа поғонасининг ён томони ёки қирра ўсимталари орасидан суқилгани учун кўпинча орқа мия тўқимасининг ярим томони жароҳатланган бўлади (Броун-Секар синдроми). Бундан ташқари, мия қаттиқ пардасининг тешилганлиги туфайли ярадан ликвор оқиб чиқaboшлайди. Бу йирингли инфекция ривожланиши хавфини оширади.

Операция қилишга кўрсатмалар неврологик белгиларни, рентген тасвиридаги ўзгаришларни

ва ликвор динамикаси синовларининг натижаларини ҳисобга олган ҳолда тайинланади. Умуман олганда орқа миянинг ҳар бир очиқ жароҳати иложи борича эрта тафтиш қилиб кўрилиши, орқа мия суяк парчаларидан, гематомалардан тозаланиб, мия қаттиқ пардаси герметик тикиб қўйилиши лозим (В. М. Угрюмов, 1969).

Орқа миянинг очиқ жароҳатлари вақтида унинг тўқимаси қисман ёки тўлиқ эзилиши мумкин. Бу хилдаги шикастланиш ички орган (қорин бўшлиғи, кўкрак қафаси органлари) ва тана суяклари шикастланиши билан биргаликда ҳам учрайди.

Орқа мия жароҳатлари клиник кечишига қараб 4 даврга бўлинади.

1. Ўткир даври — 2—3 кун давом этади.

2. Эрта даври — 2—4 хафта давом этади.

Бу икки даврда орқа миянинг ўтказувчанлик қобилияти батамом бузилади. Орқа мия тўқимаси шишади, ликвор ва қон айланиши жараёнлари бузилади.

3. Оралиқ даври — 2—3 ой давом этади. Бу даврда спинал шок ҳолати ўтиб кетади, орқа мия жароҳатининг соф белгилари юзага чиқади.

4. Кечки даври — 3—4 ойдан кейин бошланиб, 2—3 йил ва кўпроқ ҳам давом этади.

Орқа мия тўқимасининг жароҳатланиш даражасига қараб унинг иш қобилияти аста-секин тиклана бошлайди, орқа мия автоматизми пайдо бўлади. Мия тўқимаси эзилган жойларда чандиқлар, пахименингит ва арахноидит жараёнлари ривожланади. Кечки давр вақтида беморларга дори-дармонлардан ва бошқа реабилитация усулларида ташқари, санаторий ва курортларда даволаниш тавсия қилинади. Чортоқ, Чимён, Нагорная минерал сув манбалари шулар жумласидан.

Назорат учун саволлар

1. Орқа мия ва умуртқа поғонаси жароҳатларининг таснифи қандай?
2. Флексион синиш нима? Бунда умуртқа поғонасининг қайси қисмлари ва боғламалари шикастланади.
3. Экстензион синиш нима? Бунда умуртқа поғонасининг қайси қисмлари ва боғламалари шикастланади?
4. Умуртқаларнинг қайси жароҳатлари стабил синиш жумласига киради?
5. Умуртқаларнинг қайси жароҳатлари ностабил синиш жумласига киради?
6. Орқа мия чайқалишининг патогенезини ва клиник белгиларини айтиб беринг.
7. Орқа мия чайқалишининг ташхиси қандай қўйилади?
8. Орқа миянинг бўйин қисми лат ейишининг клиник белгиларини таърифланг.
9. Бўйин умуртқалари синганда қандай қилиб иммобилизация қилинади?
10. Орқа мия кўкрак қисми лат сийишининг клиник белгилари қандай?
11. Орқа мия бел кенглиги жароҳатланса қандай белгилар бўлади?
12. Орқа миянинг босилиш сабаблари нимада? Унга қандай ташхис қўйилади?
13. Гематомиелия нима? У қандай аниқланади?

Х БОБ

ПЕРИФЕРИК НЕРВЛАРНИНГ ЖАРОҲАТЛАРИ

Периферик нервларнинг жароҳатлари шиша парчалари, пичоқ, юпқа тунука ва бошқа шунга ўхшаш кесувчи жисмлар билан қўл ва оёқларнинг кесилиши туфайли содир бўлади.

Нерв тутамига унинг физиологик эластиклик чегарасидан кўпроқ куч берилса ҳам уларнинг толалари нерв

устунининг ичида узилиши мумкин. Бундай ҳолат елка, сон суяқларининг чиқиши вақтида, чақалоқнинг туғилиши вақтида қўлидан тортилганда ва бошқа ҳолларда кузатилади. Нерв тутамларининг бир марта кучли тортилиши унинг толаларининг узилишига ва нервнинг ичига қон қуйилишига сабаб бўлиши мумкин. Масалан, рульни маҳкам ушлаб кетаётган мотоцикл ҳайдовчиси йиқилганида шунга ўхшаш жароҳат содир бўлади.

Нервларнинг жароҳатланиши беморларни турғун ногиронликка олиб келади. Фақатгина жарроҳнинг ўз вақтида кўрсатган малакали махсус ёрдами кишини бундай оқибатлардан халос қилишга ёрдам беради.

Периферик нервлар ҳақида сўз юритаётган эканмиз, спинал нервларнинг орқа миядан чиқишини, қандай чигаллар ва периферик нервлар ҳосил бўлишини бир эслаб ўтайлик.

Спинал нерв умуртқалар орасидаги тешикдан чиқиши билан икки қисмга — олдинги ва орқа шаҳобчаларга бўлиниб кетади. Анчагина йўғонроқ олдинги шохчалар ўзаро қўшилишиб нерв чигалларини ташкил қилади (63-расм). Орқа мия нервларининг қуйидаги чигаллари мавжуд (64-расмда схема шаклида кўрсатилган).

1. Бўйин чигали (plexus cervicalis).
2. Елка чигали (plexus brachialis).
3. Бел чигали (pl. lumbalis).
4. Думғаза чигали (pl. Sacro-coccygeus).

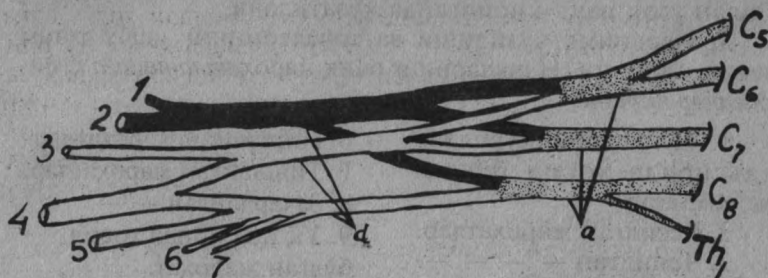
Бўйин чигали — юқориги 4 та бўйин нервларидан (C_{1-4}) ташкил топади ва бўйин мушакларини, терисини нервлайди.

Елка чигали — C_{5-8} ва 1-кўкрак нервларининг қўшилиши ҳисобига ҳосил бўлади (63-расм). Бу чигалдан ҳосил бўладиган нервлар қўлларни, елка мушакларини, уларнинг териларини нервлайди.

C_{5-6} нервлари қўшилиб юқориги бирламчи тутамни ташкил қилади. C_7 илдизчаси ўрта бирламчи тутамни, C_8 — T_1 нервлари эса пастки бирламчи тутамларни ҳосил қилади.

Ташқи бўлган бирламчи тутамлар ўз навбатида олдинги ва орқа шаҳобчаларга бўлинади. Йўғонроқ олдинги шохчалар қўшилишиб юқориги, ўрта ва пастки иккиламчи тутамларни ташкил қилади. Бу тутамлардан қўлга борувчи 6 та периферик нервлар чиқади.

1. Тери-мушак нерви (n. musculocutaneus).
2. Оралиқ нерви (n. medianus).
3. Тирсак нерви (n. ulnaris).



63- расм. Елка чигалининг тасвири.

а — бирламчи тутамлар; б — иккиламчи тутамлар. Қора ранг билан бирламчи тутамларнинг орқа шохчалари кўрсатилган. 1 — қўлтиқ нерви; 2 — билак нерви; 3 — тери мушак нерви; 4 — оралик нерв; 5 — тирсак нерви; 6 — билакнинг ички тери нерви; 7 — елканнинг ички тери нерви.

4. Билакнинг ички тери нерви (n. cutaneus antebrachii medialis).

5. Қўлтиқ нерви (n. axillaris).

6. Билак нерви (n. radialis).

Бел чигали — 1 — 4-бел тизимчаларидан ҳосил бўлади. Ундан қуйидаги нервлар чиқади.

1. Соннинг ташқи тери нерви (n. cutaneus femoris lateralis).

2. Сон нерви (n. femoralis).

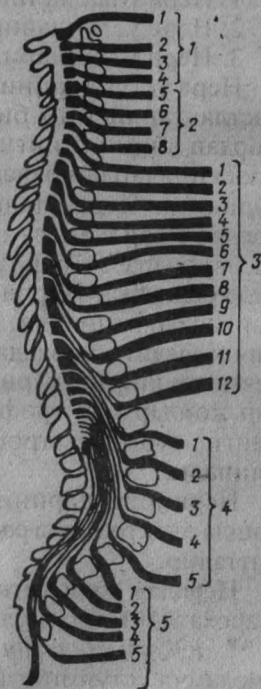
3. Ёпқич нерв (n. obturatorius).

Думғаза чигали — L5 — S3 тизимчаларидан ҳосил бўлади. Бу чигалдан қуймич нерви ҳамда юқориги ва пастки қуйруқ нервлари чиқади.

Нервлар *очиқ* ва *ёпиқ* ҳолда жароҳатланиши мумкин. *Нервларнинг ёпиқ жароҳатларига қуйидагилар киради:*

1. Нервларнинг лат ейиши. Бу вақтда нерв толаларининг орасига ва унинг ташқи пардаси — эпиневрий тагига қон қуйилади. Қон қуйилган жойда қўшувчи тўқима ўсиб, нерв толаларини босади.

2. Нервнинг босилиши, суяк парчалари, суяк қадоқлари, гипс ўрамлари, суяк ўсмалари ва ниҳоят резина қисқичлар (жгут)



64- расм. Орқа мия нервларининг олдинги шохчаларидан чигаллар ҳосил бўлишининг тасвири.

1 — бўйин чигали; 2 — елка чигали; 3 — қобиргалар орасидаги нервлар; 4 — бел чигали; 5 — думғаза чигали.

билан узоқ вақт қисилганда кузатилади.

3. Нервнинг чўзилиши ва толаларининг ушбу тутам ичида узилиши. Нервларнинг очиқ жароҳатланишига қуйидагилар киради:

1. Сукулувчи қуроллар таъсирида ҳосил бўлган жароҳатлар

2. Кесилган жароҳатлар.

3. Чопилган —” — —” —.

4. Лат еган —” — —” —.

5. Эзилган —” —.

6. Йиртилган жароҳатлар.

7. Тишланган жароҳатлар.

8. Заҳарланган —” —.

9. Ўқ таъсирида ҳосил бўлган жароҳат.

Нерв тутамлари жароҳатларининг қуйидаги хиллари бўлади:

1. Нерв толаларининг қисман узилиши.

2. Нерв устунларининг тўлиқ узилиши.

3. Нерв устунлари ичида толаларнинг узилиши.

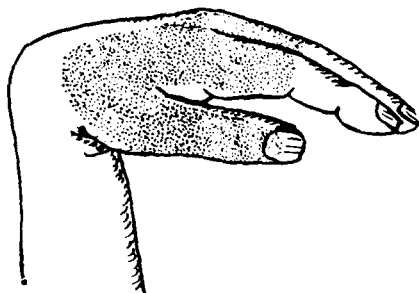
Нерв устунларининг қаерда ва қанчалик даражада шикастланганлигини билиш мақсадида, биринчи галда бемордан анамнез йиғилади, кейин эса нервлар жойлашган проекцияларда яралар ёки терида чандиқлар бор-йўқлиги кўрилади. Нерв ўтадиган жойда чандиқ бўлса, уни пайпаслаб кўрилганда, перкуссия қилинганда у ер оғрийди ва нерв устуни бўйлаб у тарқалган соҳага берилади (Тинель белгиси). Нервнинг марказий учиди неврома бўлса, у пайпаслаб топилади. Шундан кейин нерв устуни иннервация қиладиган соҳадаги мушакларда ҳаракатлар ва терида сезги текшириб кўрилади. Бундан ташқари, нерв тарқалган жойлардаги трофик ўзгаришлар, жумладан, терининг ранги, тургори, трофик яралар бор-йўқлиги эътиборга олинади.

Нерв устунларининг жароҳатланиш даражасини аниқлашда электромиография ва электродиагностиканинг роли каттадир.

Нервлар жароҳатининг клиник белгилари. Елка чигали жароҳатланганда қўлларда икки хил фалаж кузатилади:

1. *Юқори Дюшенн* — Эрб фалажи. Бу фалаж юқориги бирламчи устуннинг (C_{5-6}) жароҳати вақтида пайдо бўлади. Елкани ташқарига буриш ва кўтариш, қўлни тирсақда букиш функцияси бузилади. Елка ва билакнинг ташқи томонларида сезги йўқолади. Қўлтиқ ости, мушак-тери ва билак нервларининг функциялари бузилиши натижасида елка ва елка-билак (*n. brachioradialis*) соҳаларида атрофия содир бўлади.

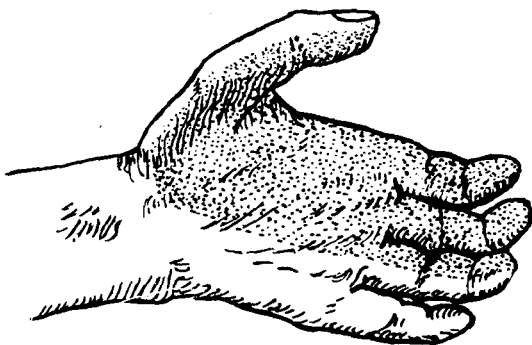
2. *Пастки Дежерин — Клюмпке фалажи*. C_8 — T_1 тутамларидан ташкил топган пастки иккинчи устуннинг жароҳатланиши натижасида пайдо бўлади. Бу фалаж вақтида оралиқ ва тирсак нервларининг жароҳатланиши белгиларини кўрамиз. Билакни букувчи ва кафтни майда мушаклари фалажга учрайди. Елка ва билакнинг икки тарафида,



65- расм. Билак нерви жароҳатланган қўл панжасининг ҳолати. Қора нуқталар билан сезгининг ўзгариш соҳаси кўрсатилган.

оралиқ ва тирсак нервларининг автоном соҳасида сезги бузилади. C_8 — T_1 илдизчалари умуртқа поғонасига яқин жойда юқоридан жароҳат олса, шу айтиб ўтилган белгиларга *Горнер синдроми* (кўз қорачиғининг шу томонда торайиши, кўз олмасининг чўкиши ва кўзнинг қисилиши — яримптоз) ҳам қўшилади.

Билак нерви (n. radialis) елканнинг учбошли ва билакнинг орқа, четки томонларининг жароҳат олади. Бундай ҳоларда қўл панжалари билан бирга осилиб туради ва юқорига ёзишнинг иложи бўлмайди, билакнинг орқа юзасида ва 1, 2,5 бармоқларда сезги бузилади (65-расм). Бемор қўлини мушт қилиб қиса олмайди.



66- расм. Оралиқ нерв жароҳатланганда қўл панжасининг ҳолати. Нуқталар билан сезгининг ўзгариш соҳаси кўрсатилган.

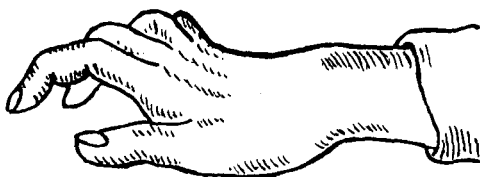Оралик нерв (n. medianus). Кўпинча билакнинг ўрта ва пастки 1/3 қисмида жароҳатланади. Оралик нерв билан бир-галикда билакни ва бармоқларни букувчи мушаклар атрофияга учрайди. Бош бармоқни букиш ва уни бошқа бармоқларга тегизиш мумкин бўлмай қолади. Тенарнинг мушаклари атрофияга учрагани учун панжа «маймун панжаси» га ўхшаб қолади (66-расм). Панжани мушт қилишнинг иложи бўлмайди. Биринчи навбатда 3 — 5-бармоқларнинг ички томонида ҳамда 2 — 3-бармоқларнинг ўрта ва охириги фалангаларининг орқа томонида сезги йўқолади.

Оралик нерв таркибида симпатик толалар кўп бўлгани учун билак ва панжада қаттиқ оғриқ бўлиши мумкин. Бу *каузальгия* деб аталади. Бармоқларнинг сезгиси йўқолган, учларида трофик яралар пайдо бўлиши мумкин.

Тирсак нерви (n. ulnaris). Елка ва билак жароҳатланганда панжанинг майда мушаклари, 1 — 2-бармоқлар ораси ва гипотенар мушаклари атрофияга учрайди. 4 — 5-бармоқларда тери сезгиси бузилади. Панжа қушнинг панжасига ўхшаб қолади (67-расм).

Қўлтиқ нерви (n. axillaris). Аралаш толалардан иборат бўлиб, у жароҳатланганда дельтасимон ва кичик юмалоқ мушаклар фалажланиб, бемор қўлини горизонтал ҳолатга олиб бора олмайди, елканинг ташқи томонида сезги бузилади.

Қўймич нерви (n. ischiadicus)нинг қўйруқ бурмаси ва соннинг 1/3 қисми жароҳатланиши оёқни кўтара олмасликка, тери сезгисининг, тиззадан пастда сезувчанликнинг йўқолишига олиб келади. Ахилл рефлeksi йўқолади. Тизза тагидаги чуқурчанинг юқори қисмида нерв икки устунга бўлинади: *катта болдир нерви*, *кичик болдир нерви*.



67- расм. Қўл панжасининг тирсак нерви жароҳатланганда бўлган ҳолати, «қуш панжаси».

Катта болдир нерви (n. tibialis) болдир ва оёқнинг пастки қисмини букувчи мушакларни нервлайди. Болдирни ёзувчи мушакларнинг функцияси ошиши натижасида товон пастга тушади ва панжа кўтарилади. Шунинг натижасида «товоноёқ» — pes calcaneus ҳолати вужудга келади. Бемор бармоқларининг учини боса олмайди. Ахилл рефлексига чақирилмайди. Болдирнинг орқа тарафида, оёқ тагида ва ташқи четида сезги йўқолади.

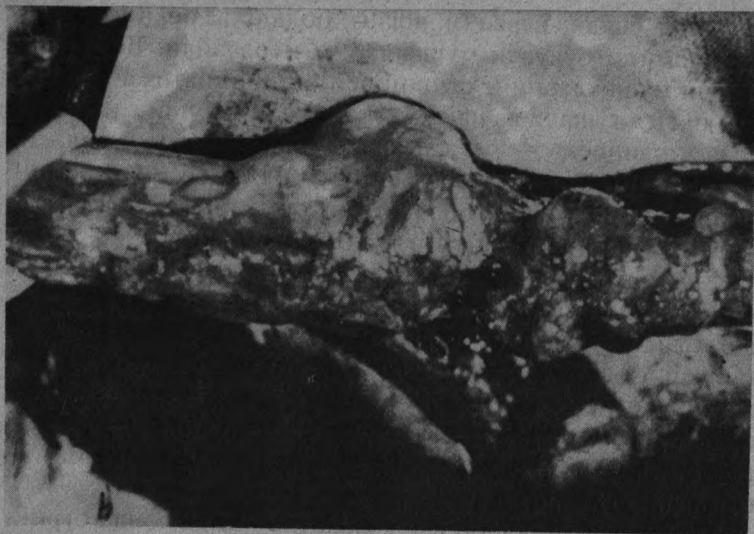Кичик болдир нерви (n. peroneus communis). Бу нерв кўпинча кичик болдир суягининг бошчаси синганда жароҳатланади. Бу вақтда болдирни ёзадиган мушаклар, оёқни ташқарига ва ичкарига бурадиган мушаклар иш қобилиятини йўқотади, оёқ осилиб қолади. Бармоқлар ерга тегмасин учун бемор оёқ панжасини кўтариб-кўтариб, ерга уриб юради. Оёқнинг орқасида ва болдирнинг ташқи томонида сезги йўқолади.

Сон нерви (n. femoralis) жароҳатланганда сонда оғриқ, соннинг тўрт бошли мушагининг фалажланиши бўлади. Болдирни ёзиш қобилияти йўқолади, тизза рефлексига чақирилмайди. Соннинг олд томонида сезги йўқолади.


Периферик нервлар жароҳатларини даволаш. Нерв устунларининг жароҳатлари асосан жарроҳлик йўли билан даволанади. Бу операциялардан бири *нервни невролиз* қилишга қаратилган, бундан асосий мақсад нервни юмшоқ тўқималарда юзага келган чандиқлардан эҳтиётлик билан ажратишдир (68-расм).

Эндоневролиз — нервнинг ташқи эпиневррий пардаси очилиб, унинг толалари биттама-битта ажратилади (69-расм). Бу операция нерв толаларини декомпрессия қилиш мақсадида ўтказилади. Нерв тозалангандан кейин яна чандиқлар билан босилмасин учун соғлом тўқималар орасига ётқизиб қўйилади ва яра тикилади.

Нервларни тикиш. Ушбу операция нервлар тўлиқ ёки қисман узилганда амалга оширилади. Нервларни тикиш учун жарроҳнинг малакаси етарлича бўлса, ярага бирламчи жарроҳлик ишлови бериш вақтида нервни учма-уч тикиб қўйган маъқул. Бунинг иложи бўлмаса, нервни 2 — 4 ҳафтадан сўнг, яра битгандан кейин тикса ҳам бўлади. Бу муддатнинг ўтиши билан нерв устунининг юқориги ва пастки учларида пайдо бўлган невромалар ўткир тиг билан кесиб олинади ва шу йўсинда тозаланган нервнинг



68- расм. Нерв устунининг чандиқ тўқималар томонидан қисилиши.

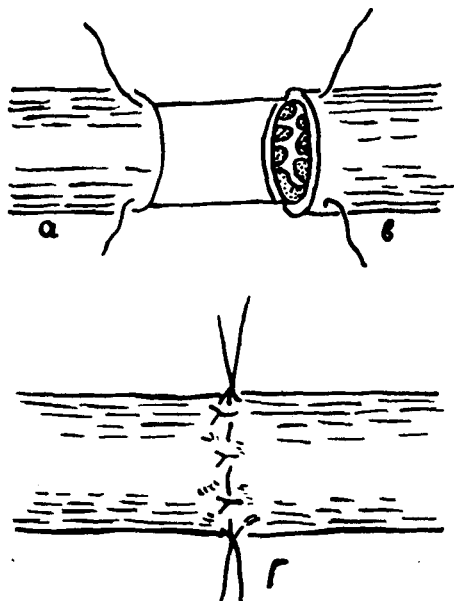


69- расм. Нерв устуни толаларининг эндоневролиз қилингандан кейинги кўриниши.

учларига эпинеурал чоклар қўйилади (70-расм). Борди-ю, операция вақтида нервнинг учлари бир-бирига етмаса, нерв пластика қилинади. Шу мақсадда аҳамияти камроқ бўлган билакнинг ички тери нерви, кичик болдир нервнинг ташқи тери нерви, катта болдир нервнинг ички тери нерви кесиб олиниб, трансплантат сифатида ишлатилади.

Нервларни пластика қилишнинг бир тури бу — *невротизациядир*. Бунинг моҳияти шундаки, донор-нерв жароҳатланган нервнинг дистал учи билан қўшиб тикилади (юз нервига қўшимча нервнинг марказий учини тикиш ёки тил ости нервнинг шохчасини юз нервига тикиш шулар жумласидан).

Узилган периферик нервларнинг физиологик бутунлигини тиклаш мақсадида ҳозирги вақтда операцион микроскоп ёрдамида микрожарроҳлик усулидан фойдаланилмоқда. Бунинг учун махсус кичик атравматик игналар, ингичка иплар (№ 6 (0—10/0) ва микрожарроҳлик асбоблари керак бўлади. Микрожарроҳлик усулини қўллаган



70- расм. Нерв устуни тўлиқ узилганда уни учма-уч қилиб тикиш.
а — периферик учи; б — марказий учи; в — нервнинг учлари эпинеурал чоклар билан туташтирилган.

ҳолда нафақат эпиневрал тикиш, ҳатто нервнинг ҳар бир толасини айрим-айрим улаш ҳам мумкин.

Операциядан кейин қўл ёки оёққа 3 ҳафтага гипс боғлами қўйилади. Неврнинг периферик томонида нерв толалари эриб кетганлиги учун юқоридан ўсадиган толалар ишчи аъзоларга етиб борганда аъзонинг иш қобилияти тикланади. Невр толаларининг ўсиш тезлиги бир кеча-кундузда 1 — 2 мм ни ташкил қилади.

Невр толаларида регенерация жараёнини тезлаштириш учун беморга электростимуляция, парафин билан аппликация, термия, массаж, лидаза, прозерин, галантамин, витаминлардан В₁, В₁₂, пирогенал каби дорилар берилади ва бундай даволаш бир неча марта такрорланади.

Назорат учун саволлар

1. Умуртқа поғонасидан чиқадиган тизимчалар нечта чигал ҳосил қилади?
2. Елка чигалининг тузилишини ва ундан чиқадиган нервларни айтиб беринг.
3. Неврларнинг ёпиқ жароҳатланиш хилларини айтиб беринг.
4. Елка чигали жароҳатининг қандай хиллари бор?
5. Очиқ нерв жароҳатларининг қандай хиллари бор?
6. Билак нервининг елка суяги соҳасида жароҳатланиш белгиларини айтиб беринг.
7. Тирсак бўғими соҳасида оралиқ нервнинг жароҳатланиш белгиларини айтиб беринг.
8. Билак бўғими соҳасида тирсак нервининг жароҳатланиш белгиларини айтиб беринг.
9. Сон соҳасида қуймич нерви кесилганда қандай клиник белгилар бўлади?
10. Катта болдир нерви жароҳатининг клиник белгиларини айтиб беринг.
11. Кичик болдир нерви жароҳатининг клиник белгиларини айтиб беринг.
12. Сон нерви жароҳатланганда қандай белгилар бўлади?
13. Неврларни жароҳлик йўли билан даволашнинг қандай усуллари бор?
14. Неврлар кесилганида уларнинг марказий ва периферик қисмида қандай ўзгаришлар содир бўлади?
15. Каузалгия нима?
16. Неврлар тикилгандан кейин унинг регенерация қобилиятини тезлаштириш учун қандай дорилар ва муолажалар буюрилади?

**МАРКАЗИЙ НЕРВ ТИЗИМИНИНГ ТУҒМА
АСАБ КАСАЛЛИКЛАРИ**

ГИДРОЦЕФАЛИЯ

Гидроцефалия вақтида мия қоринчаларида ва субарахноидал бўшлиқда цереброспинал суюқликнинг миқдори ниҳоят даражада кўпаяди, шу туфайли мия қоринчалари кенгайиб кетади. Бу мия қутисининг ичида босимнинг ошиб кетишига, суюқ чокларининг очилишига, суюқларнинг юпқаланишига, бош ўлчамларининг жуда катталашиб кетишига сабаб бўлади.

Куйидаги жадвалда Л. О. Бадалян маълумотлари бўйича бошнинг мўътадил ҳолдаги айлана ўлчамларини келтирамиз. Бу рақамлар гидроцефалия бўлган бола бошининг ўлчамлари билан таққослаш учун керак бўлади.

Бош айланасини ўлчашдан ташқари бошнинг шаклини аниқлаш, лиқилдоқларнинг катталигини ва суюқ чокларининг ҳолатини ҳам аниқлаш лозим бўлади, чунки бу кўрсаткичлар гидроцефалиянинг қанчалик даражада ривожланганлиги тўғрисида маълумот беради. Бошнинг бирор жойида деформация бор-йўқлигига, лиқилдоқлар шишиб чиққан-чиқмаганлигига, уларнинг пульсацияси қандайлигига ҳам эътибор берилади.

Болаларда бошнинг шакли ва ўлчамларини билиш учун керакли асбоб-ускуналар: сантиметрланган тасмача, махсус циркуль (тазомер).

Бошнинг шакли 1842 йили Retzius томонидан таклиф қилинган формула ёрдамида мия қутиси индексини ўлчаб чиқариш йўли билан аниқланади. Бу формулага мувофиқ:

Ёши (ой)	Бошнинг айлана ўлчами	Ёши (ой)	Бошнинг айлана ўлчами
Туғилган бола			
1 ёшда	35,3	6	43,4 см
2 ёшда	37,2	9	45,3
3 ёшда	39,2	12	46,6
	40,4	—	—
3 ёшда	50 см	12 ёшда	53 см
6 ёшда	51 см	16 ёшда	54 см
9 ёшда	52 см		

$$\frac{\text{Бошнинг кўндаланг диаметри} \times 100}{\text{Бошнинг узунчоқ диаметри}} = \%$$

Бошнинг кўндаланг диаметри — тепа суякларининг дўмбоқчалари орасидаги масофа. Бошнинг узунчоқ диаметри — буруннинг пешана суягига қўшиладиган жойидан (*nasion*), энса суягининг ташқи дўмбоғи (*inion*) гача бўлган масофа.

Шу формулага асосланиб, бошнинг шакллари уч хилга бўлинади:

1. *Долихокефал шакл* — индекси 75,9 фоизгача (тор шакли).

2. *Мезокефал шакл* — индекси 76 фоиздан 80,9 фоизгача (ўрта шакли).

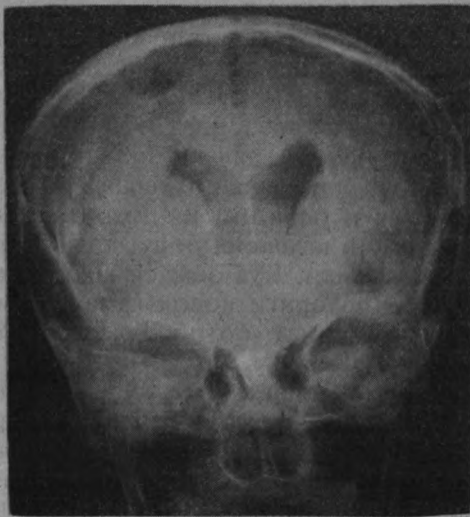3. *Брахикефал шакл* — индекси 81 фоиз ва ундан юқори (кенг шакли).

Бош суякларида *сагиттал*, *тожсимон*, *лямбдасимон* ва *чакка чоклари* мавжуд бўлиб, улар гидроцефалия вақтида ажралиб кетади. Янги туғилган болада суяклар ҳали қотмайди. Улар бир-бирига бирикадиган жойларида қўшувчи тўқимадан иборат парда қолади, улар *лиқилдоқлар* деб аталади. Тожсимон ва сагиттал чоклар қўшилган жойда катта, сагиттал ҳамда лямбдасимон чоклар туташган жойда эса *кичик лиқилдоқ* ҳосил бўлади.

Гидроцефалиянинг келиб чиқиш сабаблари хилма-хилдир. Бола ҳомила вақтида она организмига турли-туман зарарли омилларнинг таъсир қилиши натижасида ликвор юрадиган йўлларда аномалия бўлиши, суюқлик ишлаб чиқариш ва резорбция жараёнлари орасидаги узвийлик бузилиши мумкин. Бундай патологик жараёнларга токсоплазмоз, онанинг инфекцион касалликлар билан оғриши ҳар хил интоксикация ҳоллари сабаб бўлиши мумкин. Туғилгандан кейин боланинг ўзи ОРЗ, ОРВИ, грипп ва бошқа юқумли касалликлар билан оғриши туфайли, травма, мия арахноидити ва ўсмаларидан кейин келиб чиқади (71-расм).

Гидроцефалия касаллиги ликвор йўлларининг ҳар хил сатҳларида церебротспинал суюқликнинг айланиб туриши, унинг ишлаб чиқарилиши ва резорбция жараёнларининг бузилиши натижасида вужудга келади.

Ликвор қаерда кўпроқ тўпланганлигига қараб: *ички ва ташқи гидроцефалия* фарқланади. Ички гидроцефалия вақтида мия суюқлиги унинг қоринчаларида кўп йиғилса, ташқи гидроцефалияда бир субарахноидал опадикла ва



71- расм. Мияча ўсмаси вақтида окклюзион гидроцефалиянинг юзага келиши. Мия қоринчалари симметрик ҳолда кенгайган.

миянинг базал цистерналарида тўпланиб қолади. Бу иккала тури бирга учраши ҳам мумкин.

Цереброспинал суюқлик циркуляциясининг бузилишига қараб: *окклюзион (ёпиқ)* ва *окклюзиясиз (очиқ)* гидроцефалиялар бўлади.

Бундан ташқари, суюқликнинг ишлаб чиқарилиши ва қайта сўрилиш жараёнларини эътиборга олган ҳолда *гиперпродукцияли* ва *арезорбтив турларга* ҳам ажратилади.

Очиқ гидроцефалия вақтида ликвор йўлларида ва субарахноидал ораликда ликворнинг юриши учун ҳеч қандай тўсиқ бўлмайди. Лекин ликвор ишлаб чиқариш жараёнида гиперсекреция ёки арезорбция ҳолати кузатилади. Ликвор йўлларининг бекилиши эса окклюзион (ёпиқ) гидроцефалияга олиб келади. Окклюзия сатҳи қоринчалараро Монро тешигида, III қоринчада, Сильвий сув йўлларида, IV қоринчада, Люшка ва Мажанди тешикларида бўлиши мумкин (72-расм).

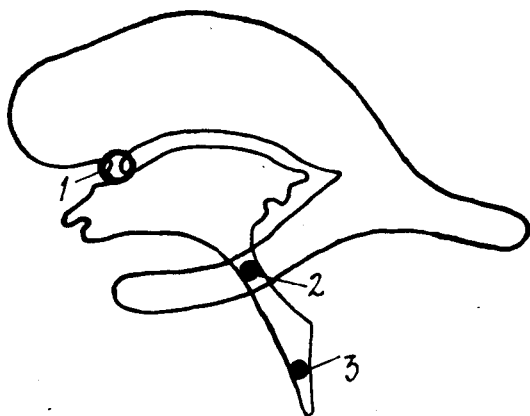
Пайдо бўлиш вақтига қараб *туғма* ва *туғилгандан кейинги гидроцефалиялар* бўлади.

Клиник белгилари: гидроцефалия касаллигини аниқлаб олиш қийин эмас. Фақатгина боланинг ташқи кўринишига қараб ҳам тўғри ташхис қўйиш мумкин. Бундай болаларда бошнинг ўлчами катта бўлиб, баъзан 70 сантиметргача етади, лиқилдоқлар кенг, суяк чоклари ажралган бўла-

ди. Катта лиқилдоқ таранглашган, суяклар юпқа бўлиб қўл билан босилса, сувнинг устида тургандай қимирлайди. Теридаги қон томирлари кенгайиб, билиниб қолади. Бошга чертганда пўкиллаган овоз чиқади (Вирхов белгиси). Пешана дўмбайиб чиқади, юзи кичик ва учбурчак шаклли, юзининг териси буришиб қолиб, қарияларни эслатади. Бош катта бўлгани учун тананинг кичиклиги сезилиб туради, гипотрофия, кейин кахексия бошланади. Болалар бошни ушлаб туролмайди. Кўз олмаси юқоридан пастга босилганлиги учун юқориги қовоқ камалаксимон пардани ёпмай туради. Бу аломат «ботиб бораётган куёшни» эслатади (73-а, б-расмлар).

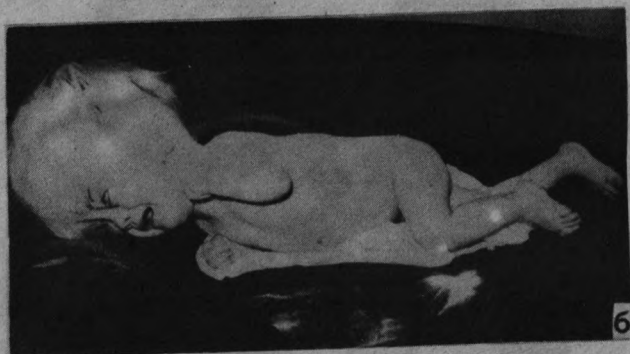
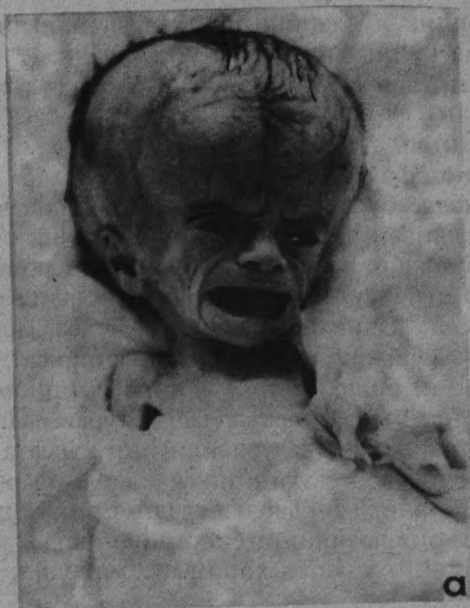Бош мия нервларидан кўпроқ кўрув, ҳид билиш, узоқлаштирувчи, кўзни ҳаракатлантирувчи ва юз нервлари зарар кўради. Баъзан оёқ-қўлларда парез ва фалажлик ҳам бўлиши мумкин. Горизонтал нистагм бўлади, боланинг умумий савияси пасаяди. Окклюзион гидроцефалия вақтида гипертензион — гидроцефал синдром юзага келади. Брадикардия, қайт қилиш, бош оғриғи, бош айланиши ва кўз папиллаларида димиқиш ҳолати кузатилади.

Ташхис қўйиш: биринчи навбатда боланинг ташқи кўриниши ўрганилади, кейин бошнинг ўлчамлари олиниб, унинг индекси чиқарилади ва шакли аниқланади. Лиқилдоқларнинг катталиги, суяк чокларининг ҳолати рентген тасвирида турк эгари ва мия қутисининг ҳам олдинги, ҳам ўрта чуқурчаларидаги ўзгаришлар эътиборга олинади.



72- расм. Ёпиқ гидроцефалия вақтидаги окклюзия сатхлари:

- 1 — Монро тешикларида.
- 2 — Сильвий сув ўтказгичида.
- 3 — IV қоринчада.



73- расм. Окклюзион гидроцефалия.

а) кўз олмаларининг пастга босилиши, б) окклюзион гидроцефалия вақтида юзага келган кахексия ҳолати.

Мия қоринчаларининг катталигини билиш мақсадида пневмоэнцефалография, пневмовентрикулография, диафоноскопия, ЭХО — ЭГ, КТ қилиш ва ультратовуш аппарати билан қўриш мумкин (74-расм).

Ликворда оқсил ва ҳужайралар (цитоз) миқдори камайиб кетади. Цереброспинал суюқликнинг циркуляци-

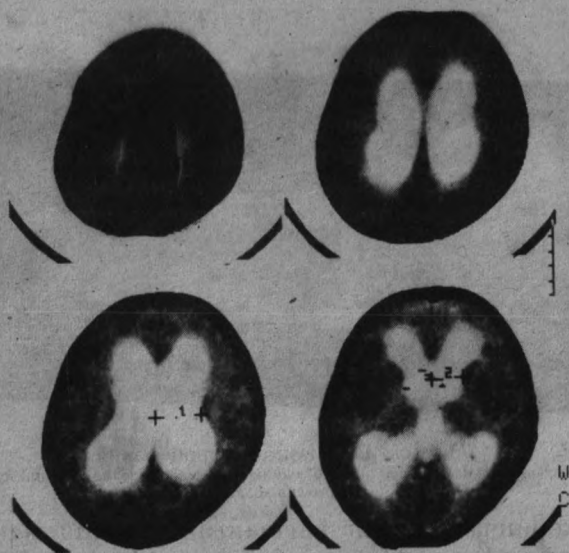ясини ва суюқлик йўлларининг ўтказувчанлигини аниқлаш мақсадида қуйидаги усуллар ўтказилади:

1. Арендт синови (1932 йили А. А. Арендт томонидан таклиф этилган).

2. Рангли синов.

3. Пневмоэнцефалография.

Арендт синови: бу синов Паскалнинг туташ идишлар қонунига асосланган. Беморнинг сочини олиб, столда ён томонига ётқизилади. Вентрикулопункция ва люмбал пункция қилиниб игналарга монометр ўрнатилади ва ликвор босими ўлчанади. Очиқ гидроцефалия бўлса, монометрларда суюқлик босими бир хил бўлади ва бир сатҳда жойлашади. Столнинг бош томони туширилса, монометрларда суюқликларнинг сатҳи барабарлашиб тураверади. Бу эса сув йўлларининг яхши ўтказувчанлигини кўрсатади. Монометрлардаги ликвор сатҳининг сезиларли фарқи ёпиқ гидроцефалия борлигидан дарак беради. Ёпиқ гидроцефалия аниқланса, окклюзиянинг сатҳини аниқлаш зарурияти туғилади. Бунинг учун ён қоринчага майодил, қонрей,



74- расм. Компьютер томограммалар. Мияча ўсмаси вақтида мия қоринчаларининг кенгайиб кетиши (окклюзия сатҳи IV қоринчада жойлашган).

димер — х каби контраст моддалар юборилади. Уларнинг тўхтаб қолган жойлари рентген тасвирида аниқланади.

Ранг билан ўтказиладиган синов: катта лиқилдоқнинг ташқи бурчагидан вентрикулопункция қилиб мия қоринчасига 1 фоизли 1 мл метилен кўки ёки индигокармин юборилади. Шу билан бир вақтда люмбал пункция қилиб, рангнинг орқа мия суюқлигида пайдо бўлиш вақти қайд этилади. Гидроцефалиянинг очиқ хили бўлса, суюқликда ранг 7—8 дақиқадан кейин кўринади. Ранг 30 дақиқа ва ундан кеч пайдо бўлса, ёпиқ гидроцефалия ҳисобланади.

Пневмоэнцефалография асосан очиқ гидроцефалия вақтида қилиниб, қоринчаларнинг катталиги аниқланади.

Даволаш: гидроцефалия *консерватив* ва *оператив* усуллар билан даволанади. Аввало консерватив даволаш усулига тўхталиб ўтамиз. Бу усул бош мия қоринчаларидаги босимни камайтириш ва аста-секин мўъгадиллаштириш, яллиғланиш жараёнларини тўхтатиш, ликвор йўлларидаги тўсиқларни бартараф этишга қаратилган бўлади. Баъзан ёш болаларда ОРЗ, ОРВИ, сероз, йирингли менингитлардан ва ўпка шамоллашларидан кейин мия қутиси орқа чуқурчасидаги сув йўлларининг қисман ва тўла ёпилиб қолиши ҳоллари кузатилади. Катта лиқилдоқ таранглашиб, умуммия белгилари пайдо бўлади. Бундай симптоматик гидроцефалия миянинг юмшоқ пардаларидаги яллиғланиш жараёнларининг оқибатидир. Консерватив тадбирлар мия ичидаги босимни камайтиришга қаратилади. Бемор болага дегидратация қилувчи верошпирон, диакарб, гипотиазид, 50 фоизли глицерин эритмаси, лазикс, антибиотиклар, сульфаниламид препаратлар буюрилади. Бундан ташқари, бола кальций глюконат, фосфор препаратлари, В ва Д витаминларини олади. Боланинг қувватини оширувчи дори-дармонлар ва юқори калорияли овқатлар берилади.

Гидроцефалия узоқ вақт давом этган бўлса, боланинг бир килограмм оғирлигига 70—80 мгдан диакарб ёки верошпирон буюрилади. Қон томирига 25 фоизли сульфат магний эритмаси юборилса (бир килограмм оғирликка 0,2 мл), диакарбнинг таъсири анчагина кучаяди. Электролитлар мувозанатини бузмаслик учун калий оратат ва панангин каби препаратлар тавсия этилади. Бош мия суюқлигининг босимини пасайтириш учун люмбал ёки вентрикулопункция қилиб, 20 — 30 миллилитргача суюқликни чиқариб олиш мумкин.

Ёпиқ гидроцефалиянинг сабаби мия қутисининг орқа чуқурчасида бўлса, баъзан 2 — 3 марта 5 — 10 см³ кислород юбориб тўсиқни очиб юбориш мумкин.

Операция усуллари: бемор бола бир ой давомида консерватив усуллар билан даволанганида натижа бермаса, операция қилиш зарурияти туғилади. Операция усуллари гидроцефалиянинг шакллариغا қараб фарқланади.

Очиқ гидроцефалия вақтидаги операциялар: мия серсувлигида қўлланиладиган операциянинг асосий мақсади мия суюқлигининг ортиқча қисмини мия қутисидан организмнинг бирор жойига чиқариб юбориш ва шундай қилиб суюқлик босимини камайтириш, мўътадиллаштиришга қаратилган. Бу мақсадда мия суюқлиги ҳар хил тадбирлар ёрдамида қорин бўшлиғига, қорин парда орқасидаги юмшоқ тўқималарга, сийдик ўтказгич йўлга, бўйинтуриқ венасига тушириб қўйилади.

1. Хейле операцияси — *uretro — dura — anastomosis* мия суюқлиги орқа миянинг субаранхноидал оралиғидан сийдик йўлига туширилади.

2. Орқа мия каналидан буйрақлар атрофидаги юмшоқ тўқимага туширилади.

3. Мия суюқлиги умуртқа танаси орқали қориннинг орқасидаги юмшоқ тўқималарга тушириб қўйилади.

4. Ликвор субарахноидал оралиқдан қорин бўшлиғига туширилади (Бурденко — Бакулев сальник дренажи).

Ёпиқ гидроцефалия вақтида қилинадиган операциялар:

1. Вентрикулостомия — бошнинг пешона қисмида ўнг томондан остеопластик операция қилиниб, қаттиқ парда очилади ва шпателлар ёрдамида мия орқали қоринчага йўл очилади. Мия суюқлиги у ердан субарахноидал оралиққа тушиб сўрилиб кетаверади.

2. Қадоқсимон танани кесиш. Ўнг томондан пешана — тепа қисмида остеопластик операция қилиниб, қаттиқ парда очилгандан кейин, қадоқсимон танача тешилади ва суюқлик мия ярим шарлари орасига чиқариб қўйилади (Антон — Браман операцияси).

3. Стуккей — Скарф операцияси. Мия қутиси пешана қисми орқали остеопластик операция қилиниб, хиазма соҳаси очилади ва қадоқсимон тананинг охириги пардаси тешилади (*lamina terminalis*).

4. Вентрикулосубдурал дренаж. Пешана қисмида мия қоринчаси ва субдурал оралиқ юмшоқ силикон найча орқали бирлаштирилади. Суюқлик шу ердан сўрилиб кетаверади.

5. Торкильдсен операцияси мия суюқлиги қоринчанинг орқа шохчасидан силикон найча ёрдамида катта цистернага туширилади (33-расм). Бу операция Сильвий сув йўли, III қоринчанинг юқори қисми ўсма билан ёпилган вақтларда қилинади.

6. Мажанди тешигини чандиқлардан бўшатиб очиш ва мияча чувалчангини кесиб IV қоринчани очиш усули. Бу усул мия қутиси орқа чуқурчасини трепанация қилиб бажарилади. Юқорида санаб ўтилган операцияларнинг аксарияти ҳозирги вақтда амалиётда қўлланилмайди. Сўнгги йилларда гидроцефалия касаллигини даволаш борасида қатор ютуқларга эришилди. Хусусан, нерв жарроҳлиги амалиётига клапанлик шунтлар билан операция қилиш усуллари киритилди. Бу усул ёрдамида мия суюқлиги вена қон томирларига ва қорин бўшлиғига тушириб қўйилади. Бошқа операцияларга нисбатан ушбу усуллар жуда самарали натижа беради.

Шунт — бу силикон катетер бўлиб, унинг мияга киритиладиган томонида клапани бўлади. Бу клапан ликворни фақат вена қон томирига ёки қорин бўшлиғига томон ўтказишга мўлжалланган.

Шунт билан қилинадиган операцияларга қуйидагилар киради:

1. Вентрикулоатриостомия (ликворни мия қоринчаларидан ўнг юрак халтасига эвакуация қилиш).

2. Вентрикулоперитониостомия — қорин бўшлиғига ликворни тушириб қўйиш.

3. Люмбоперитониостомия — очиқ гидроцефалия вақтида орқа мия каналидан суюқликни қорин бўшлиғига тушириш.

Кундалик амалиётда ён қоринчаларни узоқ вақт дренаж қилиш усули кўп қўлланилади. Қисқа муддат ичида ўткир гипертензия-гидроцефал синдроми пайдо бўлганда, мия ва бош мия қоринчалари ўсмаларида вентрикулография қилишга тайёргарлик сифатида бош мия ёпиқ жароҳатларида мия қоринчаларига узоқ вақтгача дренаж қўйиб турилади. Узоқ дренаж қўйиш усули паллиатив операция ҳисобланиб, мия ичидаги босимни вақтинчалик камайтиришга қаратилган. Бу дренаж асосан ўнг томондан олдинги шохча орқали ўрнатилади. Патологик жараённинг характерига қараб мия қоринчасининг орқа шохларига ҳам қўйилиши мумкин.

Операция техникаси: пешана қисмида Кохер нуқтасида парма ёрдамида тешик ўйилади. Миянинг қаттиқ пардаси озгина кесилиб, мандрен ёрдамида олдинги шохчага ин-

гичка силикон найча юборилади. Бу найча терига маҳкам-ланиб, мия суюқлиги каравотнинг бош томонига осилган шишага тушириб қўйилади. Бу шиша идиш, мия қоринчалари сатҳидан 15 — 20 см баландликда туриши лозим. Ликвор 150 — 200 мм сув устунига кўтарилиб идишга тушабошлайди ва мия қоринчаларида мўътадил босимни сақлаб туради. Мия босимини кескин пасайиб кетишининг олдини олиш учун дренаж орқали босимни ўлчаб туриш ҳам мумкин.

Мия босими пасайиб компенсация бўлганидан кейин вентрикулография қилиб беморни операцияга олса бўлаверади. Зарурият бўлса, дренажни 6 — 7 кундан кейин олиб ташлаб, уни иккинчи томондан қўйса ҳам бўлади. Бу усул бош мия босимини анчагина пасайтириб, операцияни қулай шароитда ўтказишга имкон беради.

Куйидаги ҳолларда гидроцефалия бўлган беморни операция қилиш тақиқланади:

1. Бош миянинг яллиғланиш касалликлари — менингит, энцефалит вақтида.
2. Бошқа органларнинг яллиғланиш касалликларида.
3. Ўта гипотрофия вақтида.
4. Неврологик белгилар ўта ривожланган пайтларда: амовроз, тетропарез, боланинг ақли пасайганда ва ҳоказо.

Назорат учун саволлар

1. Гидроцефалия нима? Унинг келиб чиқиш сабаблари қандай?
2. Мия қутисининг неча хил шакллари бўлади? Улар қандай ҳисобланади?
3. Гидроцефалиянинг қандай хиллари бор?
4. Окклюзион гидроцефалия вақтида ликвор ўтказувчи йўллар қайси соҳаларда ёпилади?
5. Гидроцефалиянинг турлари қандай қилиб аниқланади?
6. Гидроцефалиянинг клиник белгилари қандай?
7. Гидроцефалияни даволаш усуллари қандай?
8. Ёпиқ гидроцефалия вақтида қандай операциялар қилинади?
9. Очиқ гидроцефалия вақтида қандай операциялар қилинади?
10. Клапанли найчалар ёрдамида шунт операциясини қилишнинг қандай афзалликлари бор?
11. Қайси вақтларда гидроцефалияни жарроҳий йўл билан даволаш тақиқланади?

БОШ МИЯ ЧУРРАЛАРИ

Бош ва орқа миянинг туғма нуқсонлари эмбриогенезнинг бузилиши туфайли юзага келади. Бош мия чурралари вақтида миянинг пардалари ва унинг тўқимаси мия қутисида патологик тарзда пайдо бўлган тешикдан бўртиб

чиқади. Шуни айтиш керакки, бу тешиклар фақат ўрта чизик — сагиттал йўналиш бўйлаб жойлашади.

Чиқадиган жойига қараб қуйидаги чурралар учрайди:

1. Олд томондаги мия чурралари (бурун — пешана, бурун — тўрсимон суяк орқали чиқадиган ва бурун — кўз косаси орқали чиқадиган чурралар).

2. Энса томондан чиқадиган чурралар. Энса суяги ташқи дўмбоғининг юқориси ёки пастки томонидан чиқишига қараб юқориги ва пастки энса чурралари бўлади. Айрим ҳолларда энса чурралари бир вақтда икки жойдан чиқиши ва баҳайбат бўлиши ҳам мумкин (75-расм).

3. Мия тубининг чурралари (олдинги ва орқадаги). Мия қутисининг олдинги ёки ўрта чуқурчасининг тубидан бурун йўллари ва томоққа ўсиб чиқади.

Чурраларнинг қуйидаги хиллари бўлади:

1. Менингоцеле (meningocoele) — чурранинг ичида миянинг қаттиқ пардаси ва суюқлик бўлади. Бунда қаттиқ парда ташқарига тўлиғича бўртиб чиқмасдан, тешикнинг четларида ёпишиб туради (76а-расм).

2. Энцефалоцеле (Encephalocoele) — чурра бўшлиғида миянинг юмшоқ пардалари ва патологик ўзгарган мия тўқимаси бўлади.

3. Энцефалоцистоцеле (Encephalocystocoele) — чурра бўшлиғида мия тўқимаси унинг юмшоқ пардалари ва қисман мия қоринчалари бўлади (76, б-расм).



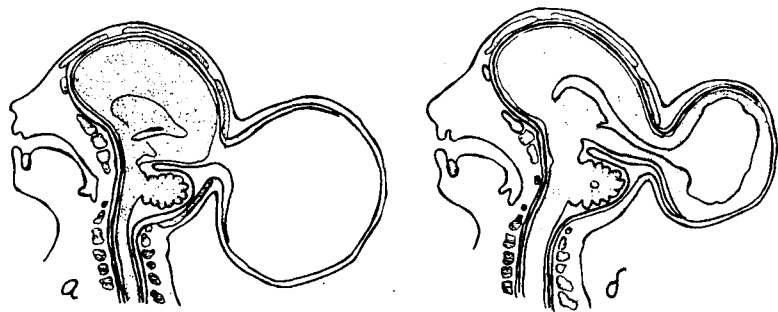
75- расм. Мия энса соҳасининг қўшалоқ баҳайбат чурраси.

Клиник белгилари: янги туғилган чақалоқнинг пешана ёки энса қисмида бўртиб чиққан юмшоқ, ортиқча тўқима аниқланади. Унинг бош билан бирлашган «оёқчаси» жуда ингичка ёки кенг бўлиши мумкин. Ушлаб кўрганда у ерда чурра бўлса, миянинг пульсацияси билинади, бу чурранинг мия тўқимаси билан алоқаси борлигини кўрсатади.

Чурраларнинг катталиги ҳар хил бўлиши мумкин. Энса қисмидаги чурралар кўпинча катта бўлади. Унинг устида тери ўзгармаган ёки яраланган бўлиши мумкин. Бошнинг чурраси кўпинча микроцефалия, гидроцефалия, мия агенезияси каби нуқсонлар билан бирга учрайди. Бош мия нервлари ва ҳаракат тизимида ўзгаришлар бўлади. Тўрсимон суяк орқали бурундан чиқадиغان чурралар бурун йўлларидаги полипни эслатиши ва ЛОР мутахассислари томонидан шу ташхис билан операция қилиниши ҳам мумкин. Бундай операциядан кейин ликвореянинг пайдо бўлиши касалликнинг хилини ойдинлаштириб беради.

Ташхис қўйиш: марказий асаб тизимининг чурралари ҳамма вақт ўрта сагиттал чизиқ бўйлаб жойлашади. Кефалгематома, липома, дермоид ўсмалар асосан ўрта чизикдан четда жойлашади ва ушлаб кўрганда миянинг пульсацияси сезилмайди. Рентген тасвирида чурранинг тагида тешик топилади. Пневмоэнцефалография қилиб кўрилганда, баъзан мия қоринчалари чурра томонга чўзилгани маълум бўлади.

Даволаш: мия чурралари фақатгина жарроҳлик йўли билан даволанади. Операция вақтида чурра кесиб олинади ва мия қутисидаги тешик пластик йўл билан ёпилади.



76- расм. а) бош миянинг энса томонидан чиққан чуррасининг (менингоцеле) тасвири. б) бош мия энса қисмининг чурраси (энцефалоцистоцеле) тасвири.

Операциялар икки хил усул билан қилинади: *экстракраниал* ва *интракраниал* усулда.

Чурра кичик бўлиб, ликвор тизимига алоқаси бўлмаса, экстракраниал усул билан операция қилиш мақсадга мувофиқдир. Аксинча рентген тасвирида аниқланган мия қутисининг тешиги ва чурранинг ҳажми катта бўлса, интракраниал усул билан операция қилинади. Операция икки даврдан иборат бўлади. Биринчи даврда суяк-пластик операцияси қилиниб экстра-ёки интрадурал томондан мия қутисининг тешиги ёпилади. Бу мақсадда ҳар хил ауто-, гомо-аллатрансплантатларни ишлатиш мумкин (тоғай, катта болдир суяги, қовурға, органик шиша, полвинил пардаси ва бошқ.). Иккинчи даврда (5-6 ойдан кейин) чурранинг ташқи қисми кесиб олинади. Энаса чурраси одатда, бир даврда операция қилинади. Чурра халтаси ичидаги тўқима соғлом бўлмаганлиги учун тубидан кесиб олинади ва суякдаги тешик катта бўлса, пластика йўли билан ёпилади.

ОРҚА МИЯ ЧУРРАЛАРИ

Ташқи ва ички муҳитдан она организмга ҳар хил зарarli омилларнинг таъсири натижасида баъзан болалар орқа мия чурраси билан туғилади. Булар қаторига она организмдаги ҳар хил инфекциялар билан заҳарланишлар, токсоплазмоз, ҳомиладорлик вақтидаги жароҳатлар ва бошқа кўпгина сабаблар киради. Бош мия чурралари каби орқа миядаги нуқсонларнинг пайдо бўлиши ҳам нерв найчасининг эмбрион ривожланишининг дастлабки давридаги дизонтогенезияга боғлиқдир.

Умуртқа поғонаси туғма нуқсонларининг таснифи:

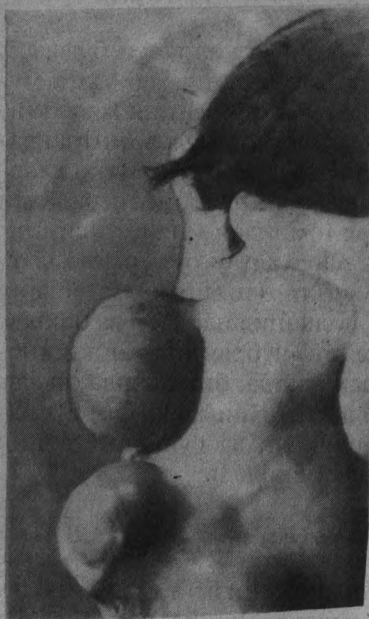
1. Рахишизис — кўпинча бел умуртқаларида учрайди ва умуртқаларнинг орқа ёйчалари юмшоқ тўқималари битмагани боис орқа мия кўриниб туради.

2. Орқа мия чурралари (менингоцеле, менингорадикулоцеле, миеломенингоцеле ва миелоцистоцеле).

3. Очиқ спина бифида (*spina bifida complicata*).

4. Ёпиқ спина бифида (*spina bifida occulta*).

Умуртқа поғонаси каналининг туғма тешиги орқали унинг ичидан мия тўқимаси ёки пардалари ташқарига чиқса, бу орқа мия чурраси дейилади. Чурралар умуртқа поғонасининг барча қисмларида учраши ва баъзан иккита ҳам бўлиши мумкин (77-расм). Орқа мия чурраларининг қуйидаги хиллари бўлади:



77- расм. Орқа миянинг кўшалок чурраси.

1. Менингоцеле—умуртқаларнинг туғма тешиги орқали миянинг қаттиқ пардаси бўртиб чиқади ва чурра ичида мия суюқлиги тўпланadi.

2. Менингорацикулоцеле — чурра халтаси мия қаттиқ пардасидан иборат бўлиб, унинг ичида мия суюқлигидан ташқари, орқа мия ёки «от думи» илдизчалари бўлиши мумкин. Чурранинг бу хили бел-думгаза қисмида кўп учрайди.

3. Менингомиелоцеле — чурра бўшлиғида орқа мия ва унинг илдизчалари бўлади. Бундай чурраларнинг таги одатда, кенг бўлиб, бел-думгаза соҳасида кўп учрайди.

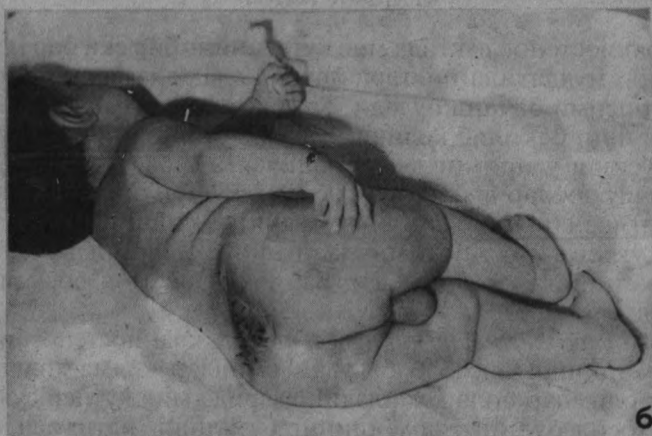
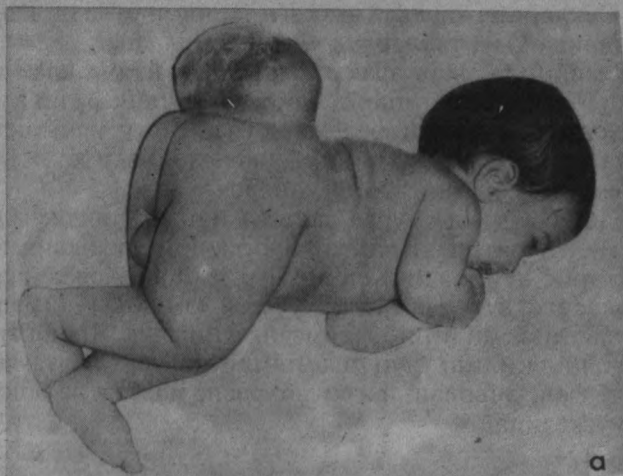
4. Миелоцистоцеле — чурранинг туби кенг, хал-

тасида орқа мия тўқимаси ва унинг илдизчалари бўлади. Мия тўқимасида эса суюқликка тўлган кичик халтачалар пайдо бўлади.

5. *Spina bifida complicata* — умуртқаларнинг орқа ёйчалари битмаса-да, миянинг қаттиқ пардаси ташқарига бўртиб чиқмайди. Унинг устига липома ёки фиброма каби ёғ тўқимаси жойлашган бўлади.

6. *Spina bifida occulta* — яширин спина бифида бўлганда умуртқанинг орқа ёйчаси битмайди. Ташқаридан терида ҳеч қандай ўзгариш кўринмайди, баъзан шу проекцияда терида пигментация, соч ўсиши каби ҳоллар бўлади. Одатда, яширин спина бифида 5-бел ва 1-думгаза умуртқаларида учрайди. Бирор сабабга кўра шу жойлар рентген тасвирига олинганда тасодифан топилади.

Клиник белгилари: чурраларнинг катталиги ёнғоқдан тортиб, то чақалоқнинг бошидай бўлиши мумкин (78 а.б-расм). Чурранинг устида териси мутлақо ўзгармаслиги, баъзан эса жуда юпқа бўлиши ҳам мумкин. Орқа мия тўқимасида ва унинг илдизчаларида содир бўладиган ўзгаришларга қараб оёқларда парез, фалаж, сезги ва чаноқ



78- расм. а. Асос қисми кенг бўлган орқа мия чурраси. Чурра бел соҳасида жойлашган. б. Шу бола операциядан кейин.

органларининг функциялари ўзгарган бўлади. Оёқ панжаларида маймоқлик, гидроцефалия, бармоқларда трофик яралар ҳам учраши мумкин.

Яширин спина бифида беморни безовта қилмайди. У бел умуртқаларини рентген тасвирига олганда тасодифан аниқланиши мумкин. Бемор болалар кечаси сийиб ётиши мумкин.

Таъхис қўйиш: орқа мия чурраларини аниқлаш қийин эмас. Боланинг умуртқа поғонаси соҳасида чурра кўриниб

туради. Оёқларида ҳаракат ва сезги ўзгарган бўлади. Рентген тасвирида умуртқаларда нуқсон топилади.

Орқа мия чурралари фақат жарроҳлик йўли билан даволанади. Чурра билан бирга беморда гидроцефалия, менингит, оёқларда тўлиқ фалажлик, панжалар маймоқлиги ҳамда чаноқ органларининг иш фаолияти бузилган бўлса, бемор операция қилинмайди.

Операция вақтида чурра халтаси ичидаги илдишчалар ва орқа мия ажратилади ҳамда умуртқа поғонаси каналига жойлаштириб қўйилади. Кейин умуртқа поғонаси каналининг орқасидаги туғма битмаган жой юмшоқ тўқималар билан пластика қилиниб, герметик ёпилади. Яра битгач реабилитация қилиш учун галантамин, В гуруҳи витаминлари, дибазол, даволаш физкультураси, массаж ва бошқа даволар ўтказилади.

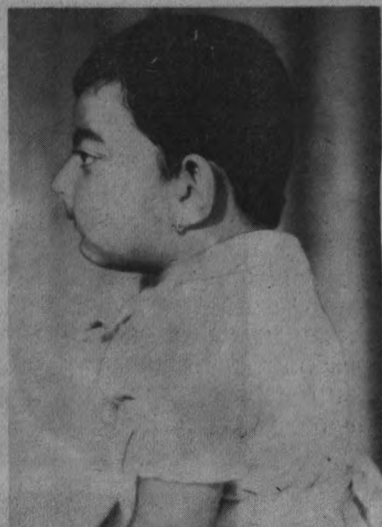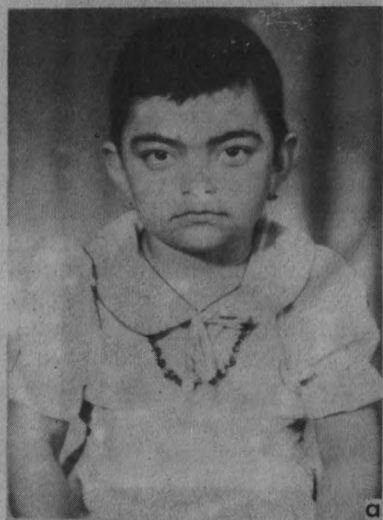КРАНИОСТЕНОЗ

Краниостеноз вақтида мия қутисининг бир ёки бир неча чоклари муддатидан илгари битиб қолади ҳамда миянинг ички босими баланд бўлади. Тожсимон ва сагиттал (ўрта) чокларнинг бекилиб қолиши туфайли суякларнинг навбатдаги ўсиши уларнинг деформациясига сабаб бўлади. Суяклар шу чоклар бўйлаб қиррасимон кўтарилиб, мия қутисининг шакли ўзгаради. Бош миянинг ўсиши натижасида мия қутиси ичида босим ошади ва суякларнинг юпқалашиб кетишига олиб келади, бармоқ изисимон босмалар кучаяди.

Касалликнинг келиб чиқиш сабаблари: краниостенознинг келиб чиқишига сабаб бўлувчи омиллар хилма-хилдир. Баъзи олимлар бола ҳомилалик даврида мия қутиси суяклари ҳосил бўлиш жараёнининг бузилиши натижасидир деб талқин қилса, бошқалар рахит, туғилиш вақтидаги травмалар, токсоплазмоз, она организмда модда алмасинувининг бузилиши билан боғлашади.

Клиник белгилари: мия қутиси суяклари шаклининг характерли ўзгаришига қараб ташхис осонгина аниқланади. Сагиттал чокнинг бекилиши натижасида ўрта чизик бўйлаб суяк қирраси пайдо бўлади. Бошнинг узунасига бўлган ўлчами катталашади. Мия тўқимасининг барча чоклари ёпилса, бу *умумий краниостеноз* дейилади. Бунда бош узунчоқ бўлиб юқорига ўсади.

Краниостенознинг асосий белгиларидан бири мия қутиси, бўшлиғидан қон оқиб кетишининг қийинлашиши на-

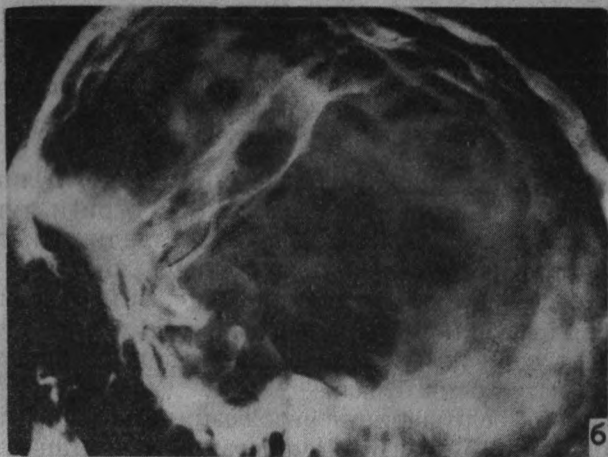
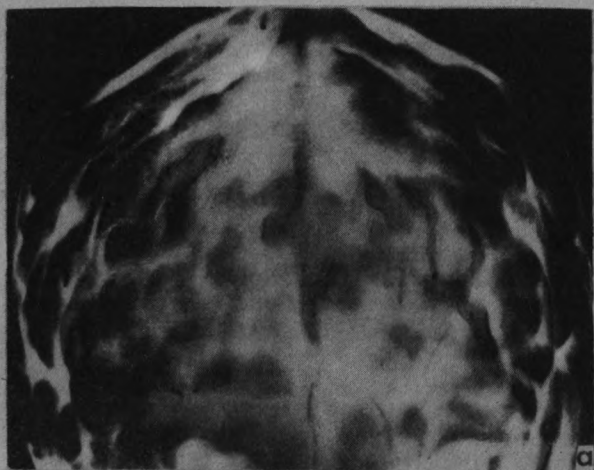

79- расм. Краниостеноз билан касалланган боланинг умумий кўриниши:
а — фас; б — профил.

тижасида гипертензион синдромнинг пайдо бўлишидир. Шу туфайли беморда қайт қилиш, бош оғриғи, тутқаноқ, талвасага тушиш каби ҳоллар кузатилади. Нистагм ва кўзнинг бўртиб чиқиши (экзофтальм), юқорига қарашнинг бузилиши, юз нервининг марказий парези, эшитишнинг пасайиши каби белгилар кузатилади (79-расм). Болалар яхши ўсмайди. Кўз олмаси папиллаларида димиқиш ҳолати ҳосил бўлади.

Клиник белгиларнинг ривожланиш даражасига қараб компенсация бўлган ва компенсация бўлмаган краниостенозлар фарқланади.

Таъхис қўйиш: диагностикада асосий роллардан бири ни умумий краниография ўйнайди. Рентген тасвирида суякларнинг юпқалашганлиги, уларнинг деформацияси ва бармоқ изисимон босмаларнинг кучайганлигини кўрамиз (80-расм). Рентген тасвирида суяк чоклари умуман кўринмайди. Пневмоэнцефалограммаларда мия қоринчалари, кичик ва субарахноидал оралиққа ҳаво жуда кам ўтганлиги аниқланади. Люмбал пункция қилинганда ликвор босими ошган бўлади. Краниостенозни микроцефалиядан ажрата билиш керак. Микроцефалия вақтида ҳам мия қутиси чоклари тезда ёпилиб қолади, лекин бу ерда бошнинг



80- расм. Краниостеноз билан касалланган боланинг бош суяклари рентген тасвири:

а — фас; б — профиль.

ўлчами кичик, пешана ясси бўлади. Боланинг ақлий ривожланиши паст бўлади, кўрмайди, рентген тасвирида мия босимининг ошиши кузатилмайди.

Даволаш: краниостеноз операцион йўл билан даволанади.

Операциянинг асосий мақсади мияда декомпрессия ҳосил қилишдир. Шунинг учун мия қутиси суяклари кесилиб, майда-майда фрагментларга ажратилади. Шундай

қилганда мия босими камаяди ва мия озроқ ўсади. Тез-тез тутқаноқ тутиб, бош оғриганда, қайт қилганда, кўз папиллаларида димиқиш пайдо бўлганда, кўриш қобилияти камайганда болани дарҳол операция қилиш зарур бўлади. Амалиётда кўпинча циркуляр краниотомия — мия қутиси суяқларини фрагментларга ажратиш, кўндаланг краниотомия, икки томонлама лахтакли краниотомия қилинади.

Назорат учун саволлар:

1. Бош мия чурраларининг турлари қандай?
 2. Бош мия чурралари мия қутисининг қаерларидан чиқади?
 3. Бош мия чурраларининг клиник белгиларини айтиб беринг?
 4. Бош мия чурраларини даволаш усуллари қандай?
 5. Орқа мия чурраларининг қандай хиллари бор?
 6. Spina bifida нима ва унинг қандай шакллари бор?
 7. Орқа мия чурраларининг клиник белгиларини айтиб беринг.
 8. Орқа мия чурраларини даволаш усуллари қандай?
 9. Краниостеноз нима? Унинг келиб чиқиш сабабларини айтиб беринг.
 10. Краниостенознинг клиник белгиларини айтиб беринг.
 11. Краниостенозни микроцефалиядан қандай фарқлаш керак?
 12. Краниостенозни даволаш учун қандай операциялар қилинади?
- Улардан мақсад нима?

ХІІ БОБ

МАРКАЗИЙ АСАБ ТИЗИМИНИНГ ЎЗГА КАСАЛЛИКЛАРИ

БОШ МИЯ ЭХИНОКОККОЗИ

Марказий асаб тизимининг паразитар касалликлари (цистецеркоз, парагонимоз) орасида эхинококкоз кўп учрайди. У фақат операция қилинади. Эхинококкоз бош миянинг ҳажмли касалликлари қаторига киради. Болалар, ўсмирлар орасида кўпроқ учрайди. Бир ва кўп камерали альвеоляр эхинококклар мавжуд. Бир камерали эхинококкларнинг маълум кўриниши бу ценуроздир.

Касаллик одам миясига тасмали гижжа (*tenia echinococcus*)нинг уруғи тушиши натижасида пайдо бўлади. Эхинококкоз бош мия яримшарларининг тўқимасида жойлашади ва экспансив тарзда, яъни уни босиб ўсади.

Клиник белгилари: касалликнинг ривожланиш жараёни секин-аста бўлади. Гижжа организмга кирганидан кейин 6—10 ойдан сўнг ўсиб катталашади ва хасталикнинг клиник белгилари пайдо бўла бошлайди. Бошда умуммия белгилари: *бош оғриғи, бош айланиши, кўнгил айнаши ва қусиш,*

камдармонлик, кўз туби папиллаларида димиқиш ҳолати, эпилептик тутқаноқлар кузатилади. Мия тўқимасида маҳаллий ўзгаришлар унчалик ривожланмаган бўлади. Беморда енгил гемипарез, қарама-қарши томонда гемигипестезия, юз нервнинг марказий парези кузатилади. Баъзан қонда эозинофилия, перкуссия қилганда эхинококк жойлашган жойда тимпаник овоз бўлиши мумкин.

Ташхис қўйиш: мия эхинококкозининг клиник белгилари мия ўсмалари, сурункали субдурал гематомаларнинг клиник белгиларига жуда ҳам ўхшаб кетади. У операция вақтида тасодифан топилиши мумкин. Касалликнинг анамнези, клиник белгилари ва ривожланиши синчиклаб ўрганилса, операцияга қадар ҳам аниқ ташхис қўйиш мумкин. Оддий краниограммаларда мия қутиси чокларининг ажралиб кетганлиги, бармоқ изисимон босмаларнинг кучайганлиги ва касаллик жойлашган проекцияда суякларнинг юпқалашиб кетганлиги аниқланади. Айрим ҳолларда эхинококкоз пуфагининг деворларига оҳак тузлари ўтириб қолиб, у тўлиғича рентген тасвирида кўринади. Касалликни аниқлашда ангиография, ПВГ, ЭХО — ЭГ ва компьютер томографияси усуллари қўл келади.

Даволаш: мия эхинококкози фақат жарроҳлик йўли билан даволанади. Топик ташхис қўйилгандан кейин кенгроқ қилиб трепанация қилинади. Мия қаттиқ пардаси очилганида кўпинча паразит пуфагининг бир чети миянинг пўстлоқ қисмига чиқиб кўриниб туради. Шунга қараб уни осон билиб олса бўлади. Эхинококк пуфагини олиш вақтида у ёрилиб кетмагани маъқул, акс ҳолда унинг ичидаги майда тухумлари тарқалиб кетиб, касалликнинг қайталанишига сабаб бўлиши мумкин.

УЧ ТАРМОҚЛИ НЕРВ НЕВРАЛГИЯСИ

Бош мия нервлари касалликлари орасида уч тармоқли нерв невралгияси асосий ўринни эгаллайди. Шу боис у асаб жарроҳлиги нуқтаи назаридан алоҳида аҳамиятга эга. Бу касаллик вақтида беморнинг юзида ушбу нерв тармоқлари нервлайдиган соҳада ўқтин-ўқтин кучли, азоб берувчи оғриқ бўлади. Бу касалликнинг асосий сабаблари грипп, бурун қўшимча бўшлиқларининг патологияси, мия арахноидити, атеросклероз, жароҳатлар ва бошқа шамоллаш касалликлари ҳисобланади. Бу хил невралгия, аксарият, ёши катта кишиларда учрайди.

Клиник белгилари: оғриқнинг юзнинг маълум сатҳида бўлиши нервнинг қайси бир тармоғи яллиғланганлигига боғ-

лик. Нервнинг уччала тармоғи ҳам шамоллаган бўлса, юзнинг бир томонида кучли, куйдирувчи, игна суққандай оғриқ ҳисси бўлади. Бемор уйқусизликдан, доимий оғриқ таъсиридан азобланган ва ҳориган кўринади. Касаллик хуружи вақтида юз қизаради ва шу томон тиришади, кўз қорачиғи кенгаяди, кўздан ёш келади. Хуруж вақтида оғриқни камайтириш мақсадида бемор юзини ишқалайди, тамшанади, оғзини очиб юмади ва ҳоказо. Нерв тармоғи чиқадиган жойга тегилса, хуруж қайтарилади ва оғриқ кучаяди. Тармоқ нервлайдиган соҳада гипестезия ёки анестезия аниқланади. Тармоқ чиқадиган жойга босилса, оғриқ кучаяди. Юз ювиш, соқол олиш машаққатга айланади.

Невралгия айрим олинган бир тармоқда ва ҳамма тармоқларда бир йўла содир бўлиши мумкин. Невралгия одатда юзнинг бир томонида бўлади. Оғриқ пешанага, чаккага, қулоққа, тилга, пастки жағга тарқалади.

Ташхис қўйиш: ташхисни аниқлашда оғриқнинг ўрни, характери, теридаги сезувчанликнинг ўзгарганлиги эътиборга олинади. Оғриқ асосан хуружли бўлиб, нерв тармоғи чиқадиган жой босилганида кучаяди.

Уч тармоқли нервнинг неврити вақтида юзда доим оғриқ сақланиб туради, терида анестезия бўлади. Юз суяқларининг рентген тасвирида одатда ўзгариш топилмайди.

Даволаш: касалликнинг бошланишида медикаментлар ёрдамида даво ўтказилади. Бу препаратлар қаторига финлепсин, тегретол, триметин, витамин Е, В₁₂, прозерин каби дорилар киради. Асалари ва илон захридан тайёрланган малҳамлар оғриган жойларга суртилади. Бундан ташқари, физиотерапия усулларида УВЧ, новокаин билан ионофорез, диадинамик ток, акупунктура қўлланилади. Қон томирига 0,5 фоизли 10 — 20 мл новокаин эритмасини юбориш, нерв тармоқларини суякдаги тешиқлардан чиқадиган жойларида алкоғолизация қилиш усули кўпинча яхши самара беради. Нерв чиқадиган жой тўғри ва аниқ топилиб, унинг устунига 1 — 2 мл 2 фоизли новокаин юборилганидан кейин 1 — 2 мл 80 фоизли спирт юборилса, даволаш таъсири жуда яхши бўлади. Нервланадиган соҳада анестезия юзага келади. Консерватив даво ёрдам бермаса, нерв тармоғи суякдан чиқадиган жойидан кесилади (невротомия) ёки Гассер тугунининг сезги қисми мия қутиси ичидан С. М. Курбангалеев услуги билан кесилади.

Сўнгги йилларда Меккель бўшлиғига қайноқ сув юбориш йўли билан ҳам Гассер тугунининг сезги қисмини бузиш имкониятига эга бўлинди. Бу усулнинг даво сама-

раси жуда катта. Бунинг учун овал шаклидаги тешик орқали Меккель бўшлиғига 0,8 — 1 мл дистилланган қайноқ сув юборилади, шунинг таъсирида нерв соҳасида анестезия юзага келади ва оғриқ тўхтайти.

ХІІІ БОБ

БОШ ВА ОРҚА МИЯНИНГ ЯЛЛИҒЛАНИШ КАСАЛЛИКЛАРИ

БОШ МИЯ АБСЦЕССЛАРИ

Бош мия ва мияча тўқималарининг ичида жойлашиб, ташқи пардалар билан ўралган йирингли бўшлиқ абсцесс дейилади. Абсцессларнинг қуйидаги хиллари учрайди:

1. Контакт абсцесслар.
2. Метастаз (гематоген) абсцесслар.
3. Жароҳатлардан кейинги абсцесслар.

Улар орасида контакт йўли билан мияга ўтадиган йирингли жараёнлар кўп учрайди. Бундай абсцессларнинг асосий манбаи ўрта қулоқнинг сурункали йирингли касалликларидир. Айни пайтда чакка суяги билан мия қаттиқ пардаси орасида йирингли қатлам ҳосил бўлади. Мия қаттиқ пардаси йирингнинг узоқ вақт ичкарига ўтказмай туради. Лекин кичик веналарнинг ва ниҳоят сигмасимон синуснинг тромбози йирингнинг мияга ўтишини тезлаштиради. Йиринг контакт йўли билан мианинги чакка бўлагига ва миячанинги шу томондаги ярим шарига ўтади. Бундан ташқари, контакт йўли билан йиринг буруннинг қўшимча суяк бўшлиқларидан (риноген абсцесс) бош суяклари остеомиелити вақтида ўтиши мумкин. Риноген абсцесс асосан мианинги пешана бўлакларидида жойлашса, метастаз бўлган жароҳат натижасида келиб чиқадиган абсцесслар эса мианинги барча жойларида учраши мумкин.

Организмда бронхоэктазия, ўпка абсцесси, зотилжам, йирингли яралар бўлганда, йирингли инфекту метастаз йўли билан мияга боради ва у ерда абсцесс ривожланади. Юрак нуқсони натижасида ҳосил бўлган абсцесслар кўпинча болаларда учрайди.

Абсцессларнинг келиб чиқишида пиоген стафилококк, стрептококк, пневмококк ва анаэроб микробларнинг роли катта.

Очиқ ва ёпиқ краниоцеребрал жароҳатлар вақтида ҳам асорат сифатида абсцесс пайдо бўлади.

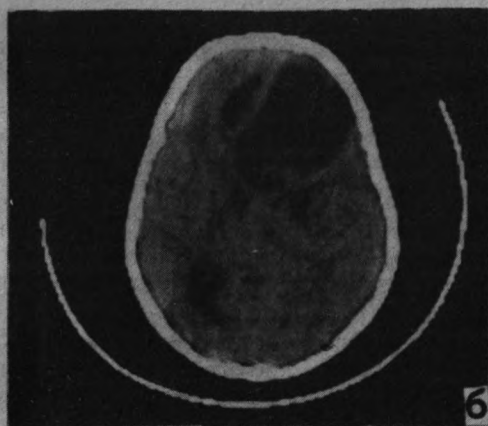
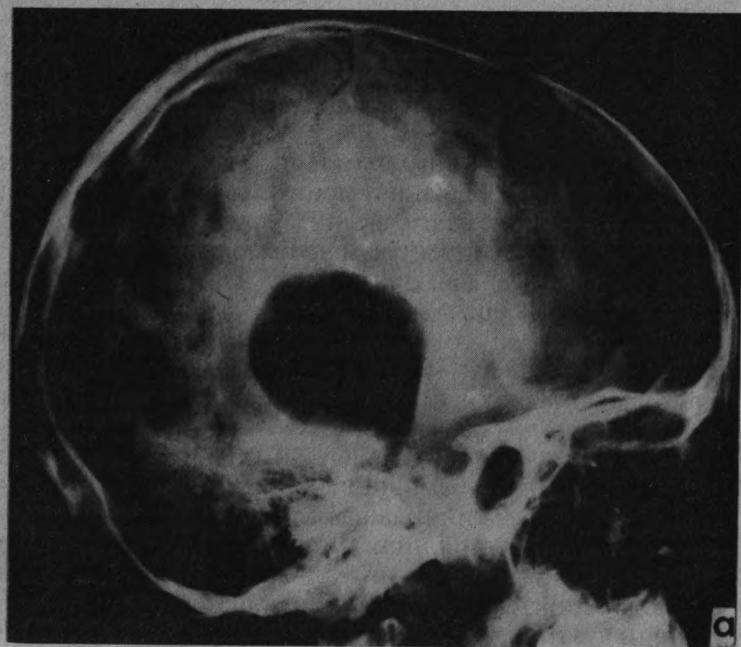
Мияга инфекция тушганидан кейин ўрта ҳисобда 3 ҳафта ўтгач, ташқи парда билан ўралган абсцессга хос дастлабки белгилар намоён бўлади. Абсцесс ривожланиши давомида учта даврни ўтади: *бошланғич давр, яширин давр, ошкора давр*.

Бошланғич даврнинг белгилари инфекциянинг мияга тушган вақтидан бошланиб, менингит ёки менингоэнцефалитнинг клиник белгиларини беради. Даволаш таъсирида улар аста-секин камаяди ва бемор ўзини яхши сезади, соғайиб кетгандай ҳис қилади. Яширин давр одатда бир ойдан ошмайди.

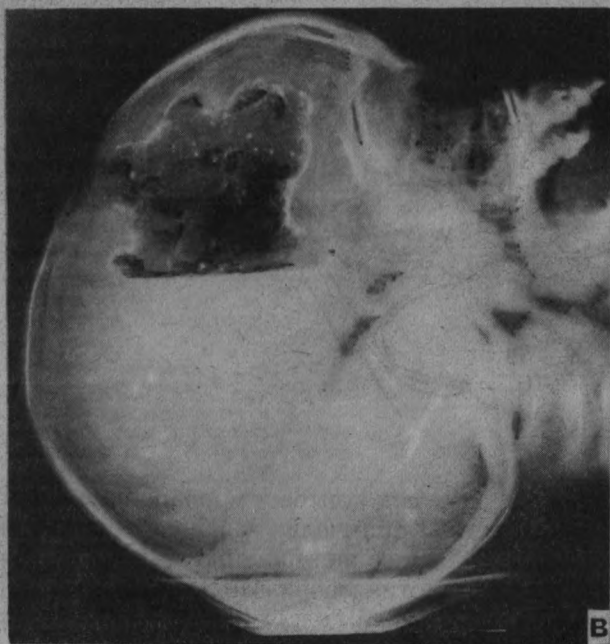Ошкора даври бошланганда бошқа ҳажмли касалликларда бўлганидек, миянинг босими ошади, бемор бош оғриғидан шикоят қилиб, қайт қила бошлайди. 30—40 фоиз беморларда брадикардия кузатилиб (А. П. Ромоданов, 1978), кўрув нервининг тугмачаларида димиқиш ҳолати бўлади. Бу давр мобайнида беморнинг ҳуши ўзгаради, қарахтлашади, гапириши қийинлашади. Бундан ташқари, тана ҳароратининг кўтарилиши, интоксикация белгилари, ориқлаш кузатилиб, менингеал белгилар ривожланади, қонда лейкоцитоз ҳамда эритроцитлар чўкишининг тезлашиши кузатилади. Абсцессларнинг маҳаллий белгилари уларнинг қайси соҳада ривожланганлигига боғлиқ бўлиб, ҳажмли касалликлар белгиларини беради. Отоген абсцесс пайдо бўлса, мияча ёки мия чакка қисмининг фаолияти бузилади ва амнестик афазия, тутқаноқ, мувозанатнинг бузилиши, оёқ-қўлларда тонуснинг пасайиши каби белгилар кузатилади. Шуни ҳам назарда тутиш керакки, баъзан мия абсцесслари атипик шаклда ривожланиб, ташхис қўйиш бирмунча қийинлашади.

Ташхис қўйиш: абсцессларга ташхис қўйишда электроэнцефалография, пневмовентрикулография, ЭХО — ЭГ, ангиография, компьютер томографияси усулларидан кенг фойдаланилади (81-а-б расм).

Ангиограммаларда абсцесс жойлашган соҳада қонтомирлари бўлмайди, улар абсцесс халтасининг атрофи бўйлаб жойлашади. Миянинг олдинги артерияси қарама-қарши тарафга силжийди. Вентрикулография мақсадида ёки абсцесс борлиги тахмин қилинган жой пункция қилинганда игна абсцесс халтасига тушиши мумкин. Бундай пайтда йиринг сўриб олиниб, унинг бўшлиғига ҳаво ёки бирор контраст модда (майодил, диодон) юборилса, абсцесснинг катталигини, нечта бўшлиқдан иборат эканлигини ва мияда қанчалик чуқурликда жойлашганлигини



81- расм. а) ҳаво юбориб тасвирга олинган абсцессограмма. Миянинг ўнг чакка бўлагиди жойлашган отоген абсцесс; б) компьютер томограмма. Абсцесс ўнг пешона бўлагиди жойлашган.



81в- расм. Майодил билан қилинган абсцессограмма. Абсцесс пешонанинг тепа соҳасида жойлашган.

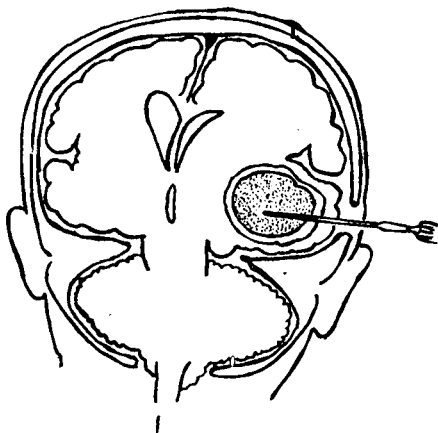
билиб олиш мумкин. Бу усул *абсцессография* дейилади (81в-расм.).

Абсцессларни даволашнинг учта усули бор:

1. Абсцесс бўшлиғини кенг очиб, найча қўйиш усули билан даволаш.
2. Пункция йўли билан даволаш.
3. Абсцессни халтаси билан олиб ташлаш усули.

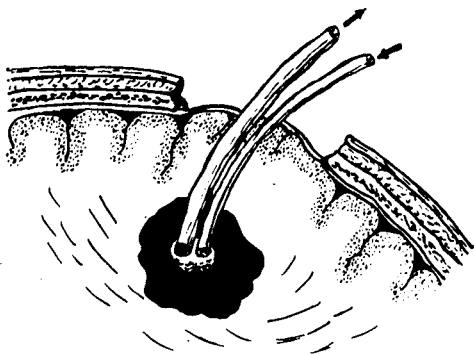
Абсцессларни пункция усули билан даволаш. С. И. Спасокукоцкий ва А. Н. Бакулевлар томонидан тавсия қилинган. Абсцесс борлиги тахмин қилинган мия бўлаги ёки мияча соҳасига парма билан тешик ўйилади. Мия қаттиқ пардасини кесиб, мия тўқимаси канюля ёрдамида пункция қилинади (82-расм). Канюлянинг учи абсцесс пардасини тешиб ўтганлигини сезгандан кейин шприц ёрдамида йиринг тортиб кўрилади. Йирингнинг чиқадиган қисми сўриб олиниб, бўшлиқ бирор антисептик суяқлик (фурациллин) билан бир неча марта юиб олинади ва унинг бўшлиғига

82- расм. Абсцессларни
пункция усули
билан даволаш.

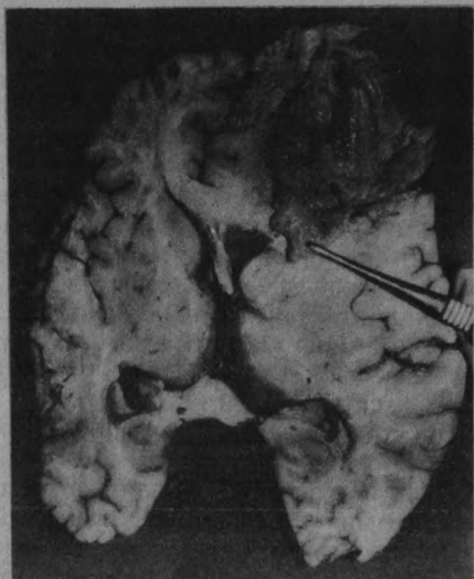

антибиотик ҳамда озроқ контраст модда юбориб, рентген тасвирига олинади. Кейинчалик ҳар 2 — 3 кунда маълум йўналиш бўйлаб абсцесс яна пункция қилинади, йиринг ювиб олиниб, антибиотик юборилади. Пункция шу йўсинда йиринг тамомила чиқмай қолгунча қилинади. Болаларда пункцияни катта ликилдоқнинг латерал қисми ёки кенгайган суяк чоклари орқали ҳам қилиш мумкин.

Абсцесс бўшлиғини очиб, унга найча қўйиш усули билан даволаш мия пўстлоғига яқин жойлашган ёки субдурал абсцесслар вақтида қўлланилади. Абсцесс жойлашган соҳа трепанация қилиниб, мия қаттиқ пардаси очилади ва канюля ёрдамида мия тўқимасида йирингнинг қаерда турганлиги аниқланади. Шундан кейин мия тўқимаси кесилади ва йиринг сўргич ёрдамида тортиб олинади. Абс-



83- расм. Абсцессни
очиб, унга найча қўйиш
усули билан даволаш.



84- расм. Миянинг ўнг пешона бўлагига жойлашган абсцесс халтаси (абсцесс ёрилиб кетган. Препарат).

цесснинг ўрни антисептик эритмалар билан ювилгандан кейин у ерга антибиотик юборилиб, абсцесс бўшлиғига иккита найча ўрнатилади, бу операциядан кейин абсцесснинг ўрнини шу найчалар орқали узлуксиз ювиш ва керакли антибиотик юборишга имкон беради (83-расм).

Абсцессларни халтаси билан олиш радикал усул ҳисобланиб, одатда у хасталикнинг сурункали шаклларида ва беморнинг аҳволи операция қилишга монелик қилмайди деб хулоса чиқарилганида қилинади. Шу мақсадда беморга остеопластик трепанация қилинади, кейин миянинг қаттиқ пардаси очилиб, мия пункция қилиниб, йиринг олинганидан сўнг, мия тўқимаси шу йўналишда кесиб очилади ва абсцесс халтаси пинцет билан ушлаб, мия тўқимасидан секинлик билан ажратиб олинади. Борди-ю, абсцесс халтаси олинадиган пайтда ёрилиб кетса, унинг ўрни антибиотиклар эритмаси билан ювилиб, резина тасмача қўйиб, йиринг ташқарига чиқарилади (84-расм).

Абсцессларни даволаш вақтида қон ва йиринг таркибидан касалликни келтириб чиқарган микроблар албатта ажратиб олиниши ҳамда улар қайси антибиотикларга сезувчан бўлса, шунга қараб катта дозада антибиотиклар қўлланилади. Абсцессларнинг олинган жойига ёки унинг бўшлиғига 5-10 минг дозада левомецетин, канамицин, мономицин, полимиксин каби антибиотикларни бир неча марта юбориш мумкин. Бундан ташқари, 10 фоизли этазол, диоксидин, метрогил, бисептол эритмалари, гемодез, оқсилли препаратлар, қон ҳамда плазма қуйилади, дегидратация қилиниб, витаминлар берилади.

Абсцесс олинганидан кейин ички уйқу артериясига антибиотиклардан узоқ вақт давомида перфузия қилиш яхши даво самарасини беради.

Шуни айтиб ўтиш керакки, марказий асаб тизимининг йирингли касалликлари вақтида (менингит, менингоэнцефалит, абсцесс ва ҳоказо) бош ва орқа мияга даволаш мақсадида айрим мия тўқимасини қитиқламайдиган антибиотикларни юбориш мумкин холос. 9-жадвалда мияга юбориш мумкин бўлган антибиотиклар ва уларнинг дозалари келтирилган (Ю. Н. Подколзин бўйича, 1968).

БОШ МИЯ АРАХНОИДИТИ

Арахноидит бу мия юмшоқ пардалари (арахноидал ва юмшоқ пардалар) билан мия пўстлоғи молекуляр қаватининг яллиғланишидир. Арахноидит деганимизда биргина ўргимчак тўриси мон парданинг яллиғланиши тушунилгани учун, бу касалликни тўғрироғи лептоменингит деб атаган маъқул деган хулосага келинган (Н. М. Мажидов, 1968).

Бу касаллик вақтида мия юмшоқ пардалари бир-бирига ёпишади, шунинг натижасида субарахноидал ораллиқлар, цистерналар бекилиб, ликвор йўлларида мия суюқлигининг ўтиши қийинлашади ёки батамом тўхтади, чандиқлар ва субарахноидал халтачалар пайдо бўлади (85-расм).

Арахноидитнинг келиб чиқишида турли инфекцияларнинг ва жароҳатларнинг роли катта. Арахноидитларнинг қуйидаги хиллари ажратилади:

1. Супратенториал — мия қабарик қисмининг арахноидитлари.

2. Мия асос қисмининг арахноидитлари (оптохиазмал арахноидит).

3. Субтенториал — мия қутиси орқа чуқурчасининг окклюзия берувчи арахноидитлари.

4. Перивентрикуляр энцефалит ёки хориоэпендиматит.

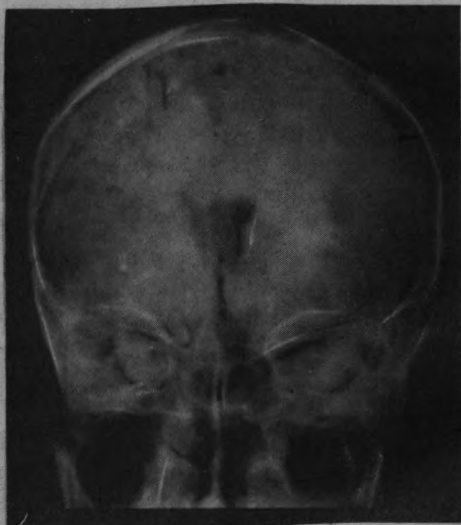5. Диффуз арахноэнцефалит (ликвор йўллари окклюзия бўлмаган ҳолда).

Бош мия қабарик қисми арахноидити вақтида бемор унча кучли бўлмаган бош оғриғидан, бош айланишидан, кўнгил айнашидан, баъзан қайт қилишдан шикоят қилади. Кўпинча, супратенториал арахноидит вақтида беморда Жексон тутқаноғи содир бўлади, кўз папиллаларида айрим ҳолларда димиқиш ҳолати кузатилади.

Оптохиазмал арахноидит вақтида эса яллиғланиш жараёни кўз нерви хиазмаси цистернаси соҳасида содир бўлади. Касалликнинг асосий белгиси бу кўришнинг пасайишидир. Унинг сабаби кўз нервнинг чандиқлар ва халтачалар билан босилиши, нервнинг ўзида қон айланишининг бузилишида: Бундан ташқари, кўриш майдони тораяди, кўз нервнинг оддий атрофик жараёни кузатилади.

Таъхис қўйиш: супратенториал арахноидитлар ПЭГ, ПВГ, пневмоцистернография, ЭЭГ, компьютер томографияси усуллари ёрдамида аниқланади.

Касалликни даволашда консерватив ва жарроҳлик усуллари қўлланилади. Консерватив даволанганда беморга антибиотиклар, сульфаниламид препаратлари, биоген стимуляторлар (алоэ, ФиБС, шишасимон тана), витаминлар, лидаза, пирогенал, церебролизин каби дорилар



85- расм. Пневмоэнцефалограмма. Мия ўнг ярим шарининг қабарик қисмида чандиқли ва халтачали арахноидит бор. Мия қоринчалари шу тарафга озгина тортилган.

буюрилади. Лекозим ёки лидаза билан электрофорез қилинади. Арахноидитларни даволаш мақсадида хиазмал цистернага ва конвекситал субарахноидал оралиқларга бир неча бор кислород ва озон газлари инсуффляция қилинади. Субарахноидал оралиққа ликвор йиғилиб халтача пайдо бўлса ёки чандиқли арахноидит фокал эпилепсия тарзида ривожланса, кўриш қобилияти жадал суръатда пасайиб кетаверса, остеопластик трепанация қилиниб чандиқлар ажратилади, халтачалар бўшатилади.

Субтенториал арахноидит асаб жарроҳлиги амалиётида муҳим ўрин эгаллайди, чунки бу касаллик ликвор йўлларида окклюзия чақириб, одатда, гипертензия — гидроцефалия синдромини беради. Чандиқли яллиғланиш жараёни миянинг катта цистернаси ва кўприкнинг ён цистерналари соҳасини эгаллаб, суюқликни Мажанди ва Люшка тешикларидан субарахноидал оралиққа чиқишини қийинлаштиради ва ниҳоят аста-секин ёпади. Жараён кўпроқ катта цистерна соҳасини қамраб олса ёки суюқлик тўлган халтача ҳосил қилса, беморда бош оғриғи, кўнгил айниши, қайт қилиш, бош айланиши, кўз нервлари папилларининг димиқиши, нистагм, кўзни четга тортувчи нерв парези, мушаклар гипотонияси, гандираклар юриш, мувозанат синовларини интенция билан бажариш каби белгилар пайдо бўлади. Бошқача қилиб айтганда, мияча зарарланишига хос белгилар намоён бўлади.

Арахноидит кўприкнинг ён цистерналари соҳасида ва кўприк-мияча бурчагида жойлашса, кўпинча вестибуляр ўзгаришлар: *бош айланиши, кўнгил айниши, нистагм, қулоқда шовқин, мимика мускулларининг парези, V нерв невралгияси* каби белгилар келиб чиқади.

Диффуз паравентрикуляр энцефалит (хориоэпендиматит) клиник белгилари катта цистерна соҳасидаги арахноидитнинг клиникасини эслатади.

Окклюзиясиз диффуз арахноэнцефалит вақтида умуммия белгилари билан бир қаторда бош миянинг конвекситал, базал ҳамда устун қисмларининг яллиғланиши аломатлари бўлади. Шунинг учун у диффуз арахноидит деб аталади.

Ташхис қўйиш ва даволаш: арахноидит касаллиги пневмоэнцефалография, цистернография, томография ёрдамида аниқланади. Арахноидитларга ташхис қўйиш анчагина мушкул иш бўлиб, уларни чегараланган касаллик-

лардан, абсцесслардан, томир касалликларидан ажрата билиш керак. Кўпинча катта цистернанинг чандиқли арахноидити окклюзия белгиларини бергани учун у ички гидроцефалия ривожланишига сабаб бўлади ва миячанинг чегараланган касалликларини эслатади. Шунинг учун бу икки касалликни бир-биридан ажратиш баъзан қийин бўлади. Шунга қарамасдан консерватив даволаш ёрдам бермаса, арахноидит ёки чегараланган касаллик бўлса-да, мия қутисининг орқа чуқурчасида окклюзия белгилари бўлганлиги сабабли бари бир операция қилишга тўғри келади. Операция вақтида арахноидал чандиқлар ёзилади, ликвор йўллариининг ўтказувчанлиги тикланади. Оптохиазмал арахноидит бўлганда ҳам операция қилиниб, хиазма атрофидаги чандиқлар ёзилади ва ҳосил бўлган арахноидал халтачалар очилади.

Эпидурит — эпидурал юмшоқ тўқималарнинг яллиғланиши *У ўтқир* ва *сурункали* бўлиши мумкин. Умуртқалар остеомиелити, умуртқа поғонасининг очиқ жароҳатида умуртқалар атрофидаги юмшоқ тўқималарда инфекция бўлганда йиринг эпидурал тўқимага ҳам ўтади. Беморда биринчи навбатда илдишчалар бўйлаб қаттиқ оғриқ сезилади, маҳаллий пальпация қилганда оғриқ кучаяди. Тана ҳарорати ошиб, титроқ тутади, лейкоцитоз кўпаяди.

Ташхис қўйиш учун эпидурал оралиқни пункция қилиш лозим. Бунда игна орқали йиринг оқиб чиқа бошлайди. Куюқ йиринг шприц билан тортганда чиқади.

Касаллик жарроҳлик йўли билан даволанади. Касаллик жойлашган сатҳда 2 — 3-умуртқа ламинэктомия қилиниб, эпидурал тўқималар очилади. У ердаги йиринг ҳамда грануляцион тўқималар мия қошиқчалари, шпателлар ёрдамида қириб олинади. Шу жой антисептик эритмалар билан яхшилаб ювилади. Операциянинг охирида у ерга антибиотиклар юборилади. Эпидурал тўқимада юмшоқ силикон найча қолдириш мақсадга мувофиқдир. Чунки шу найча орқали яра ювилади ва антибиотиклар юборилади.

Сурункали эпидурит вақтида миянинг қаттиқ пардаси атрофида қалинлиги 4 — 5 мм гача муфтасимон қаттиқ чандиқлар пайдо бўлади. Бу чандиқлар кесиб олингандан кейин қаттиқ парда очилиб, субарахноидал оралиқда суюқликнинг юриши тикланади. Орқа мия қисилмаслиги учун қаттиқ парда пластика қилиб ёпилади.

ЭПИДУРАЛ АБСЦЕСС

Эпидурал юмшоқ тўқимада пайдо бўладиган абсцесслар жуда кам учрайди. Улар асосан ўткир тусда кечади. Биринчи навбатда беморда параплегия, маҳаллий оғриқ кузатилади. Эпидурал юмшоқ тўқимага инфекция гематоген йўл билан ёки маҳаллий манбадан (умуртқа остеомиелити) ўтади. Абсцесс кўпинча кўкрак умуртқалари ва бел соҳасида учрайди. Эпидурал абсцессга ташхис қўйишда клиник ва неврологик белгиларга асосланишдан ташқари контраст миелография, эпидурография усулларидан фойдаланилади.

Даволаш жарроҳлик усули билан амалга оширилади. Микробларнинг антибиотикларга сезувчанлиги аниқлангандан кейин даволашга киришилади.

Назорат учун саволлар

1. Абсцесслар этиологиясига қараб неча хилга бўлинади?
2. Абсцесс ривожланиши жараёнида неча даврни ўтади?
3. Абсцессга хос клиник белгиларни айтиб беринг.
4. Абсцессга қандай қилиб ташхис қўйилади?
5. Абсцессларни даволашнинг неча хил усули бор?
6. Абсцессларни даволаш давомида унинг бўшлиғига ва орқа мия каналига қанақа антибиотиклар юборилади?
7. Арахноидит нима? Унинг қандай хиллари бор?
8. Мия қутисининг орқа чуқурчаси арахноидитининг клиник белгиларини ва уни даволаш усулларини айтиб беринг.
9. Арахноидитларга қандай ташхис қўйилади?
10. Эпидурит нима? У қандай даволанади?

ИЛОВАЛАР

 тиббиёт институтининг асаб жарроҳ-
 лиги курси (кафедраси)

Кафедра мудири _____

Гуруҳ раҳбари (ассистент) _____

КАСАЛЛИК ТАРИХИ

Фамилияси _____

Исми _____

Отасининг исми _____

Ташхиси: _____

Шифохонага тушган куни _____

Шифохонадан чиққан куни _____

Даволаган: _____

даволаш

факультетининг _____ гуруҳ

талабаси _____

Фамилияси, исми

Касаллик тарихи

Беморнинг фамилияси, исми, отасининг исми _____

Ёши _____ Турар жойи _____

вилоят, шаҳар, жамоа,

 давлат хўжалиги кўча, уй
 Касби _____ Иш жойи _____

Шифохонага келган вақти _____

 кун, соати, дақиқаси
 Беморни юборган даволаш муассасасининг, тез ёрдам ҳақимининг таш-
 хиси _____

Шифохонада аниқланган ташхис; асосий ташхис _____

Йўлдош ташхис _____

Касалликнинг асорати _____

Операция қилинган кун _____

Гистологик ташхис _____

Даволашнинг натижаси _____

1. Беморнинг келган ёки келтирилган вақтидаги шикоятлари (беморнинг ўзидан ёки уни олиб келган кишилар сўзидан)

2. Касаллик анамнези

Касалликнинг бошланиш вақти. Хасталик ва жароҳатнинг биринчи белгилари. Ҳозирги ҳолатига алоқадор бўлган, аввал бошидан ўтказган касалликлари ва жароҳатлар. Хасталик белгилари ва бемор аҳволининг ўзгариши. Тиббий ёрдам олганлиги, унинг натижаси. Асаб жарроҳлиги бўлимига юборган тиббиёт ташкилотининг ташхиси.

3. Ҳаёт анамнези

Туғилиши, ўсиб улғайиши ҳақидаги маълумотлар. Маълумоти. Оилавий аҳволи. Ўқиши ва ишлаши ҳақидаги маълумотлар. Наслу-насаби. Зарарли одатлари.

4. Объектив текширишлар натижаси

Беморнинг умумий аҳволи (қониқарли, ўртача оғирликда, оғир, ўта оғир). Вазияти: а) мустақил ёки бирон кимса ёрдамида юра олади; б) юра олмайди (сабаби), тикка тура олади (ўзи ёки кўмак билан). в) ётоқ ҳолатда, ўзи ўгирила олади. Ўгирилиб ололмаса, унинг сабаби;

г) мажбурий ҳолатда, қандай ҳолатда енгиллик сезади.

Терисининг тозаллиги ва ранги. Ҳаракат-таянч тизими, лимфа туғунларининг ҳолати. Юрак-қон томирлари тизими, томир уриши (сони), қон босими, юрак товушлари. Нафас олиш аъзолари. Қорни, жигар ва талоқнинг ҳолати. Сийдик-таносил тизимининг аҳволи.

Асаб тизими

I. Олий асаб тизими фаолияти. Рухий ҳолати: беморнинг эс-хуши (жойида, сал карахт, ўртача карахт). Кома (юзаки кома, чуқур кома, ўта чуқур кома). Атроф-муҳит, вақтни ва ётган жойини аниқлаб олиш қобилияти. Хотираси (яхши, пасайган). Атроф-муҳитни ва ўз ҳолатини баҳолаш қобилияти (сақланган, пасайган, йўқолган). Ақду-идроки (ёшига ва маълумотига лойиқ ёки лойиқ эмас). Кайфияти (жойида, пасайган, баланд, эйфория бор). Талвасага тушиш (бор, йўқ).

II. Бош мия пўстлоғининг зарарланганини билдирувчи (кортикал) белгилар. Афазия (мотор, сенсор ва амнестик афазиялар). Галлюцинация ва иллюзиялар (кўзга кўринадиган, қулоққа эшитиладиган, ҳид, таъм ва аралаш галлюцинациялар). Ҳисоб-китоб, калькуляция, стереогнозияни билиш қобилияти. Жексон тутқаноғи (бор, йўқ).

III. Умумий ва менингеал белгилар, уларга характеристика.

IV. Бош мия нервлари:

I — жуфт

II — жуфт

III — жуфт

IV — VI — жуфтлар

V — жуфт

VII — жуфт

VIII — жуфт

IX — жуфт

X — жуфт

XI — жуфт

XII — жуфт

V. Ҳаракат сфераси

Мускулларнинг тонуси (таранглашиш қобилияти) ва кучи, қўл-оёқ бўғинлари (ҳажми), фалажлик, қувватсизлик.

Физиологик рефлекслар (карпо-радиал, биципитал, триципитал, қорин, тизза, Ахилл ва оёқ қафти рефлекслари). Патологик рефлекслар: оёқ панжаси клонуси (бор, йўқ).

VI. Сезги сфераси

Юзаки тери сезгиси: оғриқ, тактил, ҳарорат сезгилари (анестезия, гипестезия, гиперстезия, гиперпатия, парестезия). Чуқур бўғин-мушак сезгиси (пасайган, йўқолган).

VII. Мияча белгилари

Тана мувозанатини бошқариш функцияси, ҳаракат координацияси, бармоқ-бурун, товон-тизза, бармоқ-бармоқ синовлари, диадохокинез, атакция ва интенцион тебранишлар. Статика координацияси (Ромберг ҳолатида тебраниши ва оғиб кетиши). Юриш координацияси (юришни бошқара олади, гандираклаб юради). Нистагмлар — горизонтал, вертикал, ротатор. Талаффузнинг бузилиши — дизартрия, дизартикуляция — сўзларни бўғинларга бўлиб гапириш, сўзларнинг шувалиб кетиши. Мушаклар тонуси (гипотония).

VIII. Вегетатив асаб тизими

Тери ва шиллиқ пардаларнинг ранги: соч-туқлар, тирноқлар, уларнинг трофикаси, баданнинг терлаши (ангидроз, гипо-гипергидроз). Дермографизм, сезги ва трофиканинг бузилиши натижасида ётоқ яраларнинг пайдо бўлганлиги. Тана ҳарорати. Чиқарув органлари фаолиятининг бузилиши.

Касалликка тегишли маҳаллий ўзгаришлар (status localis). Қўзга ташланадиган маҳаллий ўзгаришлар: деформациялар. Операциянинг ўрни, жароҳатнинг белгилари.

Лаборатория таҳлили натижалари (қон, сийдик, ликвор ва бошқ).

Ёрдамчи текширув натижалари: краниография, спондилография, пневмоэнцефалография (ПЭГ), пневмовентрикулография (ПВГ), люмбал пункция (ЛП), вентрикулопункция (ВП), пневмоцистернография (ПШГ), электроэнцефалография (ЭЭГ), эхоэнцефалография (Эхо — ЭГ), компьютер томографияси (КТ), ангиография (АГ), контраст миелография, (МГ), ликвородинамик синовлар натижаси, анестезиолог, офтальмолог, лор ва бошқа мутахассисларнинг хулосаси.

Исботловчи далиллар асосида чиқарилган дифференциал ташхис.

Даволаш режалари (операцион, консерватив йўл билан).
Операциянинг номи ва унинг хулосаси.
Хотима.

ТАВСИЯ ЭТИЛАДИГАН ЎҚУВ-ТАДҚИҚОТ МАВЗУЛАРИ

1. Ташхис қўйиш ва даволаш мақсадида пневмоэнцефалографияни ўтказиш.
2. Бош мия касалликлари вақтида кўз тубидаги ўзгаришлар.
3. Орқа мия касалликлари вақтида ликворда ва ликвор динамикасида содир бўладиган ўзгаришлар.
4. Асаб жарроҳлиги амалиётида қўлландиган электрофизиологик услублар ва уларнинг моҳияти.
5. Асаб жарроҳлигида рентгенография усулининг аҳамияти.
6. Краниоцеребрал жароҳатларнинг кечки асоратларини операция қилиш.
7. Краниоцеребрал жароҳатлар вақтида резекцион ва остеопластик трепанация қилиниши.
8. Бола туғилиши вақтидаги краниоцеребрал жароҳатларнинг турлари, клиник белгилари, ташхис қўйиш ва даволаш усуллари.
9. Мия чайқалиши ва енгил лат ёйишнинг дифференциал ташхиси. Даволаш усуллари.
10. Асаб касаллиги операциялари вақтида қон оқишини тўхтатиш усуллари.
11. Очиқ краниоцеребрал жароҳатлар туфайли ҳосил бўлган йирингли асоратлар ва уларни даволаш усуллари.
12. Ликвореянинг келиб чиқиш сабаблари, асоратлари ва уни бар-тараф қилиш йўллари.
13. Гипертензион синдромнинг ривожланиш механизмлари. Умумий белгилари.
14. Бош мия ўсмаларини аниқлашда қўлланиладиган ёрдамчи ташхисий усуллар моҳияти.
15. Бош мия ўсмаларини паллиатив даволаш усулларини тақазо этувчи ҳоллар.
16. Гидроцефалия синдромининг ривожланиши (механизмлари ва сабаблари).
17. Бош миянинг туғма асаб касалликлари (клиник белгилари, кечиши, давоси).
18. Гидроцефалияни клапанли шунтлар ёрдамида даволаш усуллари.
19. Орқа мия ўсмаларини аниқлаш усуллари.
20. Орқа мия ва умуртқа поғонаси очиқ жароҳатларининг дастлабки асоратлари ва уларнинг олдини олиш чоралари.

Асаб жарроҳлиги курсини ўзлаштирган талабалар қуйидаги амалий ишларни қила билишлари керак:

1. Бошнинг юмшоқ тўқималаридаги яраларни тика билиши.
2. Мия қутиси суяклари зарарланганда ташхисий трепанация қўйишни.
3. Умуртқа поғонаси касалликлари вақтидаги оғриқларни новокаин билан блокада қилишни.
4. Краниоцеребрал ва умуртқа поғонаси жароҳатлари билан беморларни стационарда курация қилиш.

МАВЗУ КЎРСАТКИЧИ

А

- Абсцесслар
 - бош мия абсцесси
 - клиник белгилари
 - таъхис қўйиш
 - давоси
 - мияча абсцесси
 - клиник белгилари
 - даволаш
 - абсцессография
- Акромегалия
- Аменорея
- Амовроз
- Амнезия
 - ретроград
 - антероград
- Ангиография
 - каротид
 - вертебрал
- Ангиоретикулома
- Ангиосаркома
- Аневризма
 - артериал
 - артериовеноз
- Анизокория
- Аносмия
- Астроцитома
- Арахноидит
 - конвекситал арахноидит
 - оптохиазмал арахноидит
 - мия орқа чуқурчаси арахноидити
 - даволаш
 - орқа мия арахноидити
- Арахноидэндотелиома
- Арендт синовидит

Б

- Бел чигали
- Билак нерви
- Блок
 - субарахноидал блок
- Болдир нерви
 - катта болдир нерви
 - кичик болдир нерви

- Бош мия қоринчалари
 - ўсмалари
 - пардалари
 - цистерналари
 - босилиши
 - дислокацияси
- Брадикардия
- Броун-Секар синдроми
- Брудзинский белгиси
- Бўйин чигали
- Бурденко — Бакулев дренажи

В

- Вентрикулография
- Вентрикулостомия
- Вентрикулопункция
- Вентрикулокардиостомия
- Вентрикулоперитониостомия
- Вентрикулоцистерностомия

Г

- Гассер тугуни
- Гематомалар
 - субдурал
 - эпидурал
 - мия тўқимасидаги гематома
 - сурункали гематома
 - даволаш
- Гемиламинэктомия
- Гематомиялия
- Гидрома
 - даволаш
- Гидроцефалия
 - очик гидроцефалия
 - ёпиқ гидроцефалия
- Гиперэкстензион синишлар
- Гипофиз аденомалари
 - эозинофил
 - базофил
 - хромофоб
- Гирш триадаси
- Глиссон илмоғи
- Горнер синдроми
- Глиобластома

Д

Дежерин-Клюмпке фалажи
Думгаза чигали
Дэнди нуқтаси
Дюшенн-Эрб фалажи

И

Импотенция
Импрессион синиш
Ишемия
— мия пўстлоғи ишемияси
Иценко-Кушинг синдроми

К

Каузальгия
Керниг белгиси
Кефалгематома
Кохер нуқтаси
Краниография
Краниофарингиома
— даволаш
Краниостеноз
— даволаш
Краниотомия
Кронлейн тасвири
Ксантохромия

Л

Ламинэктомия
Лат ейиш
— бош мия лат ейиши
— орқа мия лат ейиши
— клиник белгилари
— даволаш
Лептоменингит
Ликвор
— босими
— таркиби
— гипертензияси
— гипотензияси
— ликворея
Ликвородинамик синовлар
— Пуссеп синови
— Квенкенштедт синови
— Стуккей синови
Люмбоперитониостомия
Люшка тешиги

М

Мажанди тешиги
Медуллобластома
Менингиома
Менингит
— жароҳатдан кейинги

— даволаш
Менингоцеле
Миелит
Миелография
— физотоплар билан
— позитив
Микроцефалия
Мияча
— ўсмаси
— клиник белгиси
— абсцесс
Мия қутиси индекси
Монометр
Монро тешиги

Н

Невралгия
— уч тармоқли нерв
— ташхис қўйиш
— даволаш
Невринома
Невролиз
Неврома
Невротомия
Нерв жароҳатлари
— ташхис қўйиш
— даволаш
— тикиш
— эндоневролиз
— регенерацияси
— лат ейиши
— чайқалиши
— босилиши
— нервлаш операцияси
Беқарор синишлар

О

Оқсил-хужайра диссоциацияси
Остеохондроз
— клиник белгилари
— ташхис қўйиш
— даволаш
Олигодендроглиома
Орқа миянинг босилиши
Отоневрологик текширувлар
От думи
Офтальмологик текширувлар

П

Парабиоз
Папиллома
Периферик нервлар
— жароҳатлари
— ташхис қўйиш
— даволаш

Пневмовентрикулография
— энцефалография
— миелография
Пневмоцефалия
Пункция
— люмбал пункция
— субоксипитал пункция
Пинеалома
Пуссеп синови
Протрузия
— диск протрузияси
— мия протрузияси

Р

Резе бўйича краниография
Резорбция
Реоэнцефалография

С

Сариқ боғлам
Спонгиобластома
Спина бифида
Сон нерви
Спондилография
Стабил синишлар
Стенверс усули
Стуккей-Скарф операцияси
Сув манометри
Стабил синишлар

Т

Тирсак нерви
Томография
— компьютер томографияси
— ЯМР томографияси
Торкильдсен операцияси
Трепанациялар
Трефинация

Ў

Ўсмалар
— таснифи
— пешана бўлаги ўсмалари
— тепа — — — —
— чакка — — — —
— энса — — — —
— IV қоринча ўсмалари
— мияча ўсмалари
— орқа мия ўсмалари
— ташхис қўйиш
— экстрадурал ўсмалар
— субдурал ўсмалар
— интрамедулляр ўсмалар
— клиник белгилари
— даволаш

Ф

Фалаж
— Дюшенн — Эрб фалажи
— Дежерин — Клюмпке фалажи
Флексион синишлар

Х

Хейле операцияси

Ч

Чайқалиш
— бош мия чайқалиши
— орқа мия чайқалиши
— периферик нервлар чайқалиши
Чакка бўлаги
— ўсмаси
— абсцесси
— тикилиб қолиши
Чурралар
— бош мия чурраси
— орқа мия чурраси
— диск чурраси

Ш

Шанц боғлами

Э

Электромиография
Электроэнцефалография
Экстензион синишлар
Эндоневролиз
Эпендимиома
Эпилепсия
Эхоэнцефалография
Эпидурит
— ўткир эпидурит
— сурункали эпидурит
Эхинококкоз

Ц

Цистерналар
— катта цистерна
— хиазма цистернаси
— мия ён тирқиши цистернаси
— мия оёқчалари цистернаси
— катта вена цистернаси
— кўприкнинг ён цистернаси
— охириги цистерна

Фойдаланилган адабиётлар рўйхати

1. *Арендт А. А.* Гидроцефалия и её хирургическое лечение. М. 1948 г.
2. *Арендт А. А., Нерсисянц С. И.* Основы нейрохирургии детского возраста. Медицина, М., 1968 г.
3. *Арсени К., Симионеску М.* Вертебромедуллярная патология. Бухарест, 1973.
4. *Арутюнов А. И., Лейбзон Н. Д.* Тяжелая черепно мозговая травма. Медицина, М., 1969 г.
5. *Ахундов С. Г.* Клиника, диагностика и лечение опухолей спинного мозга и позвоночника. Душанбе, 1960.
6. *Бабиченко Е. И.* Классификация острой травмы позвоночника, спинного мозга и конского хвоста. *Вопр. нейрохир.* 1979, № 4, стр. 3 — 8.
7. *Бабчин И. С.* Основы практической нейрохирургии. Л., 1954 г.
8. *Бабчин И. С., Земская А. Г., Хилкова Т. А., Хохлова В. В.* Опухоли головного мозга у детей и подростков. Клиника и хирургическое лечение. Л., Медицина, 1967 г.
9. *Бадалян Л. О.* Детская неврология. М., 1975 г.
10. *Баранов В. А.* Закрытые травмы головного мозга. Медгиз, М., 1966.
11. *Белоусов А. Е.* О технике микрохирургического восстановления периферических нервов. *Вопр. нейрохир.* 1982, № 1, стр 44 — 47.
12. *Блинков С. М., Глезер И. И.* Мозг человека в цифрах и таблицах. Л., «Медицина», 1964 г.
13. *Блинков С. М., Смирнов Н. А.* Смещения и деформации головного мозга. Л., «Медицина», 1967 г.
14. *Боголепов Н. К.* Коматозные состояния. М., Медицина. 1962.
15. *Бродский Ю. С., Вербова Л. Н.* Диагностика и лечение субдуральных гематом у детей грудного возраста. Методические рекомендации. Киев, 1985.
16. *Бургман Г. П.* Цитология спинномозговой жидкости при опухолях мозга. Москва. Медгиз. 1963.
17. *Бурденко Н. Н.* Собрание сочинений. т. 4. М., 1950.
18. *Бурденко Н. Н.* Собрание сочинений. т. 5. М., 1951.
- 18-а. *Валеев Е. К.* Клиника и лечение тяжелой черепно мозговой травмы в остром периоде. Автореф. дисс. док. мед. наук, 1988.
19. *Васин Н. Я.* Хирургическое лечение опухолей височной доли мозга. М. «Медицина», 1976.
20. *Верещагин Н. В., Брагина Л. К.* и др. Компьютерная томография мозга. М. Медицина. 1986.
21. *Вирозуб И. Д.* Опухоли мозжечка. Киев, «Здоровья» 1970.
22. *Вирозуб И. Д., Чипко С. С., Черновский В. И.* и др. Коррекция внутричерепного давления у больных с травматическими внутричерепными кровоизлияниями — *Вопр. нейрохир.* 1986. № 1 стр. 21 — 24.
23. *Габитов Г. А.* Парасагиттальные менингиомы и их хирургическое лечение. М., «Медицина» 1975.

25. Грандо А. А. Врачебная этика и медицинская деонтология. Киев., «Виша школа», 1982.
26. Григорович К. А. Хирургия нервов. «Медицина», Л. 1969.
27. Григорович К. А. Хирургическое лечение повреждений нервов. Л. «Медицина». 1981.
28. Григорьев М. Г., Звонков Н. А. и др. Сочетанная черепно мозговая травма. Горький, 1977.
29. Дусмурадов М. Эхинококкоз черепа и головного мозга. Автореферат дисс. канд. мед. наук. 1959.
30. Жученко Д. Г. Метастатические абсцессы головного мозга Медгиз. М. 1963.
31. Зверев А. Ф. Врожденные черепно мозговые грыжи и их хирургическое лечение М. Медицина 1967.
32. Земская А. Г. В кн: Оперативная нейрохирургия детского возраста Под ред. Е. М. Маргорина Л. 1960 с. 80
33. Земская А. Г. Мультиформные глиобластомы головного мозга Л. Медицина, 1976.
34. Зограбян С. Г. Черепно мозговая травма. Медицина, М., 1965.
35. Злотник Э. И. Аневризмы сосудов головного мозга. Минск, 1967.
36. Зенков Л. Р., Ронкин М. А. Функциональная диагностика нервных болезней. Москва. «Медицина», 1982.
37. Зотов Ю. В., Савельев В. И., Бухабиб Э. Б. и др. Костная аллопластика и аутопластика дефектов черепа одноименными трансплантатами, консервированным замораживанием и формалином — Вопр. нейрохир. 1980 № 1, стр. 3-6.
38. Зотов Ю. В., Щедренок В. В. Хирургия травматических внутричерепных гематом и очагов размождения головного мозга. Л., Медицина, 1984.
39. Иргер И. М. Клиника и хирургическое лечение опухолей мозжечка. Медгиз. М., 1959.
40. Иргер И. М. Нейрохирургия. М. «Медицина», 1971.
41. Иргер И. М. Нейрохирургия. М. «Медицина», 1982.
42. Исаков Ю. В. Острые травматические внутричерепные гематомы. М., 1977.
43. Киселев В. П., Козырев В. А. Черепно мозговая травма у детей. М., 1971.
44. Русинов В. С. Клиническая электроэнцефалография. М., «Медицина», 1973.
45. Коновалов А. Н. Хирургическое лечение артериальных аневризм головного мозга. М. Медицина, 1973.
46. Коновалов А. Н., Самошкин Б. А., Васин Н. Я. и др. Классификация нарушений сознания при черепно мозговой травме. Вопр. нейрохир. 1982, № 4, стр. 3-6.
47. Коновалов А. Н., Самошкин Б. А., Васин Н. Я. и др. Градации тяжести состояния пострадавших с черепно мозговой травмой и унифицированные критерии для их определения. Вопр. нейрохир., 1982. № 5, стр. 11-16.
48. Коновалов А. Н., Корниенко В. Н., Васин Н. Я. Компьютерная томография в диагностике черепно мозговой травмы. Вопр. нейрохир., 1983, № 1, стр. 3-11.
49. Коновалов А. Н., Корниенко В. Н. Компьютерная томография в нейрохирургической клинике. М., Медицина, 1985.
50. Копылов М. Б. Основы рентгенодиагностики заболеваний головного мозга. М., Медицина, 1968.
51. Корниенко В. Н. Функциональная церебральная ангиография. М., Медицина, 1981.
52. Красовский Е. Б. Уродства центральной нервной системы. Москва. 1964.

53. *Куимов Д. Т., Шарьян А. С.* Субдуральные гематомы. М., 1961.
54. *Курбангалеев С. М.* Радикальное хирургическое лечение невралгии тройничного нерва. Л., Медгиз, 1961.
55. *Лебедев В. В., Биковников Л. Д.* Руководство по неотложной нейрохирургии. М., Медицина, 1987.
56. *Лебедев В. В., Биковников Л. Д., Кариев М. Х.* Неотложная диагностика и помощь в нейрохирургии. Ташкент. Медицина, 1988.
57. *Лившид А. В.* Хирургия спинного мозга. Москва. Медицина, 1990.
58. *Лихтерман Л. Б.* Травматические внутричерепные гематомы. М., 1973.
59. *Лихтерман Л. Б.* Клиническая диагностика больших опухолей.
60. *Лихтерман Л. Б., Доброхотова Т. А.* и др. Принципы построения диагноза при черепномозговой травме. *Вопр. нейрохир.*, 1987, № 3, стр. 3—7.
61. *Лясс Ф. М.* Изотопная миелография. М., Медгиз, 1962.
62. *Маджидов Н. М.* Хронический фиброзирующий лептоменингит — арахноидит задней черепной ямки. Ташкент. «Медицина, 1968.
63. *Маджидов Н. М.* Клиника и диагностика хронического фиброзирующего лептоменингита — арахноидита задней черепной ямки. Ташкент. «Медицина», 1969.
64. *Мажидов Н. М.* Умудий невропатология. Тошкент. 1973.
65. *Мадьяров С. Д.* Абсцессы головного мозга у детей. Автороф. дисс. канд. мед. наук. 1964.
66. *Мадьяров С. Д.* Патогенез, диагностика и хирургическое лечение арахноидитов головного мозга. Автореф. дисс. док. мед. наук. Киев. 1987.
67. *Мамадалиев А. М.* Аутопластика большого дефекта нервного ствола. Автореф. дисс. канд. мед. наук. 1970.
68. *Мамадалиев А. М.* Прогностические критерии исходов черепномозговой травмы в зависимости от степени нарушения сознания больных в острой фазе. *Вопр. нейрохир.*, 1984. № 5, с. 39—41.
69. *Мамадалиев А. М.* Диагностическое и прогностическое значение шкалы комы при тяжелых черепномозговых травмах. В кн: «Актуальные вопросы неврологии, психиатрии и нейрохирургии» (Материалы II съезда невропатологов и нейрохирургов Латвии), III том, Рига, 1985, с. 200—201
70. *Мамадалиев А. М., Шахнович А. Р., Абакумова Л. Я.* Фазы нарушения сознания и их прогностическое значение в остром периоде черепномозговой травмы. *Журнал анестезиологии и реаниматологии.* 1988, № 1, с. 35—39.
71. *Михеев В. В., Мельничук П. В.* Нервные болезни. М., 1981.
72. Многоотомное руководство Медгиз. М., том. 5. Опухоли нервной системы.
73. Многоотомное руководство по неврологии Медгиз. М., 1962. том 8.
74. *Осна А. И.* Хирургическое лечение поясничных остеохондрозов. Медицина. М. 1965.
75. *Пастор Э.* Основы нейрохирургии. Будапешт. 1985.
76. *Подкоолзин Ю. Н.* Методы применения некоторых новых антибиотиков при лечении ранений черепа на этапах медицинской эвакуации. — «Воен.— мед. журн.», 1968, № 9, с. 26.
77. *Попелянский Я. Ю.* Шейный остеохондроз. Медицина. М., 1966.
78. *Попов Н. А.* Опухоли гипофиза и гипофизарной области. Медгиз. 1956.
79. *Ромоданова П.* Опухоли головного мозга у детей. Киев., «Здоровья», 1965.
80. *Ромоданов А. П., Дунаевский Д. Е., Орлов В. А.* Опухоли спинного мозга. Киев., 1976.

82. Ромоданов А. П. Родовая черепно-мозговая травма у новорожденных. Киев., «Здоровья», 1981.
83. Ромоданов А. П., Копьев О. В. Легкая черепно-мозговая травма. Журн. «Вестник» Акад. мед. наук. № 12, 1984., с. 19—25.
84. Ромоданов А. П. и др. Оперативные вмешательства при заболеваниях головного мозга. Киев, Здоровья, 1986.
85. Ромоданов А. П., Зозуля Ю. А., Мосийчук Н. М., Чушкан Г. С. Атлас операций на головном мозге. М., Медицина. 1986.
86. Ромоданов А. П., Мосийчук Н. М. Нейрохирургия. Киев, «Высшая школа», 1990.
87. Руководство по нейротравматологии. Под ред. А. И. Арутюнова, Москва. 1978, часть I — II.
88. Самойлов В. И. Диагностика опухолей головного мозга. Л., «Медицина», 1985.
89. Сандригайло Л. И. Вспомогательные методы диагностики в нейротравматологии и нейрохирургии. Минск, 1986.
90. Сепп Е. К., Цукер М. Б., Шмидт Е. В. Нервные болезни. М., 1950.
91. Самотокин Б. А., Хильков. В. А. Аневризмы и артериовенозные соустья головного мозга.— Л., Медицина. 1973.
92. Самотокин Б. А. Принципы классификации острой закрытой черепно-мозговой травмы Журн. Вопр. нейрохир., 1978. № 4, с. 3-10
93. Самотокин Б. А., Хилько В. А. Опухоли гипофиза и хиазмально-селлярной области. «Медицина». Л., 1985.
94. Синдром Иценко-Кушинга. Под ред. акад. В. Г. Баранова и проф. А. И. Нечая. Л., «Медицина», 1988.
95. Триумфов А. В. Топическая диагностика заболеваний нервной системы. Л., «Медицина», 1964.
96. Убайдуллаева З. Н. Абсцессы головного мозга у детей. Автореф. дисс. канд. мед. наук. 1987.
97. Уррюмов В. М. Повреждения позвоночника и спинного мозга и их хирургическое лечение. М., 1961.
98. Уррюмов В. М., Васкин И. С., Абраков Л. В. Оперативная нейрохирургия. Л., Медицина., 1959.
99. Уррюмов В. М. Хирургия центральной нервной системы. Л., 1969., том 1-2.
100. Уррюмов В. М., Бабиченко Е. И., Закрытое повреждение позвоночника и спинного мозга. Л., 1973.
101. Уррюмов В. М. Тяжелая закрытая травма черепа и головного мозга. «Медицина», Л., 1974.
102. Фридман А. П. Основы ликворологии (учение о жидкости мозга). Медгиз. Л., 1957.
103. Харитонова К. И., Окладников Г. И. Патогенез и диагностика опухолей спинного мозга. М., 1987.
104. Хилько В. А., Зубков Ю. Н. Внутрисосудистая нейрохирургия. Л., Медицина, 1982.
105. Худайбердиев Х. Х. Нейрохирургическая анатомия черного вещества головного мозга. Дисс. канд. мед. наук. 1970.
106. Шаде Дж., Форд Д. Основы неврологии. М., Мир. 1976.
107. Шамбуров Д. А. Спинно-мозговая жидкость М., 1954.
108. Шапошников Ю. Г. Военно-полевая хирургия. М., Медицина, 1982.
109. Шахнович Р. А. Р., Томас Д. Г., Дубова С. П. и др. Прогнозирование исходов коматозных состояний. Сов. медицина, 1980, № 6. с. 7-12.
110. Цивьян Я. Л. Хирургия позвоночника. М., Медицина. 1966.
111. Цивьян Я. Л. Повреждения позвоночника. М., Медицина. 1971.
112. Юмашев Г. С. Травматология и ортопедия. М., Медицина. 1977.
113. Яруллин Х. Х. Клиническая реоэнцефалография. Л., Медицина. 1967.

МУНДАРИЖА

КИРИШ	3
I боб. Асаб касалликларини аниқлаш усуллари	11
Ликвор динамикасининг синовлари	34
II боб. Бош мия гипертензиясининг патогенези	40
III боб. Асаб касалликларини операция қилиш усуллари	44
Бош мияда қилинадиган операциялар	44
Умуртқа поғонасида қилинадиган операциялар	50
Асаб жарроҳлиги вақтида қон оқишини тўхтатиш усуллари	54
IV боб. Ёпиқ краниоцеребрал жароҳатлар (ЁКЦЖ)	55
Мия қутиси суякларининг синиши	73
Очиқ краниоцеребрал жароҳатлар (ОКЦЖ)	74
Мия қутиси тубининг синиши	79
Краниоцеребрал жароҳатлар вақтида кузатиладиган йирингли асоратлар	81
Бола туғилиши вақтидаги краниоцеребрал жароҳатлар	82
V боб. Бош мия ўсмалари	88
Гипофиз ўсмалари	94
Мия қутиси орқа чуқурчасининг ўсмалари	98
Ликворнинг гипо-ва гипертензияси. Асаб касалликлари вақтидаги дислокацион синдромлар	100
VI боб. Бош мия қон томирларининг касалликлари	106
VII боб. Орқа мия ўсмалари	110
VIII боб. Остеохондроз. Умуртқалараро диск чурралари	116
Умуртқа поғонаси бўйин қисмининг остеохондрози	117
Умуртқа поғонаси кўкрак қисмининг остеохондрози	119
IX боб. Орқа мия ва умуртқа поғонасининг жароҳатлари	123
Орқа миянинг очиқ жароҳатлари	133
X боб. Периферик нерв жароҳатлари	137
Периферик нерв тизимининг ёпиқ жароҳатлари	
Периферик нерв тизимининг очиқ жароҳатлари	
XI боб. Марказий нерв тизимининг туғма асаб касалликлари	147
Гидроцефалия	147

Бош мия чурралари	156
Орқа мия чурралари	159
Краниостеноз	162
XII боб. Марказий асаб тизимининг ўзга касалликлари	165
Бош мия эхинококкози	165
Уч тармоқли нерв невралгияси	166
XIII боб. Бош ва орқа миyanинг яллиғланиш касалликлари	168
Бош мия абсцесси	168
Бош мия арахноидити	174
Эпидурал абсцесс	178
Илова	179
Касаллик тарихи	179
Мавзу кўрсаткичи	183
Фойдаланилган адабиётлар рўйхати	186

Ўқув нашри

Худойбердиев Хуррам Худойбердиевич,
тиббиёт фанлари номзоди

АСАБ ЖАРРОҲЛИГИДАН АМАЛИЙ ҚЎЛЛАНМА

Тошкент, 700129, Абу Али ибн Сино номидаги тиббиёт нашриёти,
Навой кўчаси, 30.

Таҳририят мудири *Б. Мансуров*
Муҳаррир *Б. Рустамов*
Бадий муҳаррир *М. Эргашева*
Рассом *В. Қуликов*
Техник муҳаррир *Н. Халитова*
Мусахҳиҳ *Г. Ширинова*

ИБ № 2263

Босмахонага берилди 16.01.98. Босишга рухсат этилди 02.07.98. Бичими 84×108^{1/32}. Газета қоғози. Офсет босма. Адабий гарнитур. Шартли босма табоқ 10,08. Шартли бўёқ отгиски 10,29. Нашр. босма табоқ 11,18. 58—96- рақамли шартнома. Жами 1000 нусха. 5565 — рақамли буюртма. Нархи шартнома асосида.

Ўзбекистон Республикаси Давлат матбуот қўмитасининг Тошкент матбаа комбинатининг ижара корхонаси. 700129, Тошкент, Навой кўчаси, 30.