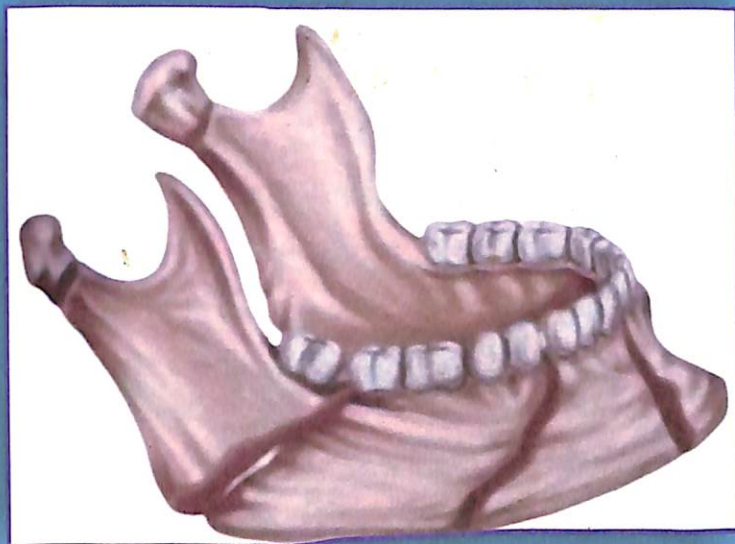


M. AZIMOV



# YUZ-JAG' TRAVMATOLOGIYASI







O‘ZBEKISTON RESPUBLIKASI  
OLIV VA O‘RTA MAXSUS TA‘LIM VAZIRLIGI

---

M. AZIMOV

---

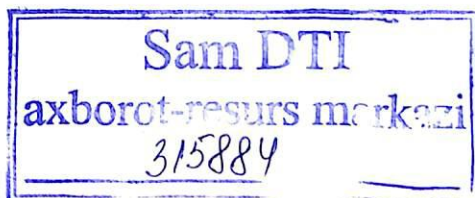---

# YUZ-JAG‘ TRAVMATOLOGIYASI

---

---

*Tibbiyot oliy o‘quv yurtlari talabalari uchun darslik*



Toshkent — «ILM ZIYO» — 2016

«Yuz-jag' travmatologiyasi» darsligi stomatologiya fakulteti talabalari uchun shu fan bo'yicha tuzilgan namunaviy o'quv dasturi asosida yozildi.

Darslikning I–V boblari tinchlik davri yuz-jag'lar sohasi jarohatlariga bag'ishlangan bo'lib, unda yuzning yumshoq to'qimalari hamda jag'lar va yuz suyaklari jarohatlari tasniflari, klinik manzarasi, tashxislash usullari yoritilgan. An'anaviy vaqtinchalik va doimiy immobilizatsiya va jarrohlik usullari zamonaviy mini-plastinalar bilan bajariladigan osteosintez operatsiyasi keng yoritilgan. VI bobda yuz va jag'lar sohasi o'qotar qurollardan olingan jarohatlarining umumiy tafsiloti, klinik manzarasi, xususiyatlari, yuzaga kelishi mumkin bo'lgan asoratlari batafsil yozilgan. VII bobda bosh, yuz va bo'yin kuyishlari va ko'rsatiladigan shoshilinch yordam mavzuyi yoritilgan.

*Mas'ul muharrir:* **X.K. DUSTMUXAMEDOVA** — tibbiyot fanlari nomzodi, Oliy toifali shifokor.

*Taqrizchilar:* **A.A. JILONOV** — Toshkent davlat stomatologiya instituti yuz-jag' jarrohligi kafedrasini mudiri, professor, t.f.d.  
**A.A. ABDUQODIROV** — Toshkent shifokorlar makolasini oshirish institutining jarrohlik stomatologiya kafedrasini mudiri, professor t.f.d.

O'zbekiston Respublikasi Oliy va o'rta maxsus ta'lim vazirligining 2011-yil 17-sentabrdagi 392-sonli buyrug'iga asosan nashr qilishga ruxsat berilgan.

---

## KIRISH

Bugungi kunda transport vositalari soni va tezligining ortishi, qishloq xo'jaligi va sanoat korxonalariga tez harakatlanuvchi qudratli ilg'or texnikaning kirib kelishi yuz-jag' jarohatlarining ma'lum darajada og'irroq kechishi va xilma-xilligi ko'payishiga olib kelmoqda. Shuningdek, tabiiy ofatlar ham (yer qimirlashi, sel kelishi va toshqinlar, texnogen falokatlar singari) jarohatlar sonining ortishiga sabab bo'ldi. Har qanday vaziyatlarda yuqori malakali yordam ko'rsatish uchun tibbiyot oliygohlari talabalari yuz-jag' jarohatlarining o'ziga xos xususiyatlarini, mavjud tashxislash va davolash uslublarini mukammal bilishlari lozimligi shak-shubhasizdir. Shu bois, ushbu darslikda aksariyat uchraydigan jarohatlar, ularning yuz-jag' sohasida kechishi, tashxislash, davolash usullari tibbiyotning zamonaviy yutuqlarini e'tiborga olgan holda yoritildi. Darslikda Rossiya va Hamdo'stlik mamlakatlari olimlari hamda Toshkent davlat stomatologiya instituti professor-o'qituvchilarining klinik kuzatuvlari keltirilgan.

Darslikda tinchlik davrida yuzaga kelgan o'tkir jarohatlar va o'qotar qurollardan olingan jarohatlar tafsiloti atroflicha yoritilgan. Shikastlanishning og'irlik darajasi, bosh miya, boshqa suyaklar va ichki a'zolar bilan birgalikda uchrashi hisobga olingan holda shoshilinch tibbiy yordam bosqichma-bosqich amalga oshirilishi nazarda tutilib, vrachgacha bo'lgan, vrachlik, yuqori malakali va ixtisoslashgan muassasada ko'rsatiladigan yordam hajmi va tartibi to'liq keltirilgan.

Jahonda so'nggi yillarda travmatizmning strukturasi o'zgar-moqda, og'ir kechadigan qo'sh jarohatlarning soni keskin ort-moqda. Uch yoki to'rt anatomik sohalari birgalikda jarohat olgan bemorlarga shoshilinch yordam ko'rsatish tartibi hamda davolash choralari shifokor mutaxassislar aniq bilishlari lozim. Bunday bemorlarni davolashda jarroh, travmatolog, neyroxirurg, stomatolog, oftalmolog, otorinolaringolog va qator boshqa mutaxassislar ham ishtirok etishlari mumkin.

Yuz-jagʻ travmatologiyasi jarrohlik stomatologiyasining tarkibiy qismi boʻlganligiga qaramay unda shikastlanishlarni davolashning ortopedik usullari ham bayon etilgan.

Yuz-jagʻ jarohatlarini davolashda asoratlarning oldini olish, izdan chiqqan hayot uchun zarur aʼzo va tizimlar faoliyatini korreksiya qilishni farmakologik davosiz tasavvur qilib boʻlmaydi.

Adabiyotda keltirilgan maʼlumotlarda yuz-jagʻ jarohatlari barcha jarohatlarning 6% dan 16% gacha boʻlgan qismini tashkil qiladi. Oxirgi 20—30 yil ichida yuz-jagʻ jarohatlari ikki barobar ortgan. Jarohatlar nafaqat son jihatdan koʻpaygan, balki ularning strukturasida qoʻsh va koʻp sonli sinishlar ortgan.

Ogʻir jarohatdan soʻng bemorlar uzoq vaqt mehnat faoliyatidan chetlashadilar, ayrimlari nogironlar safiga qoʻshiladilar. Ogʻir jarohat olganlarga toʻliq tibbiy yordam koʻrsatish, uning toʻliq reabilitatsiyasini taʼminlash, nogiron boʻlib qolgan fuqaroga nafaqa toʻlash kabi sarf-xarajattalab masalalar nafaqat tibbiy, balki sotsial-iqtisodiy yordamni tashkil etishni taqozo etadi.

Bugungi kunda jarohatlangan shaxsga oʻz vaqtida barvaqt tez tibbiy, malakali ixtisoslashgan yordamning toʻliq koʻrsatilishi, asoratlarsiz toʻliq tuzalishning garovi ekanligi ayondir.

Oʻzbekiston Respublikasi Prezidentining 1998-yil 10-dekabr-dagi № PQ-2107 qaroriga muvofiq, 2011-yilda mamlakat sogʻliqni saqlash tizimida shoshilinch tibbiy yordam koʻrsatish Respublika ilmiy markazi, shoshilinch yordam koʻrsatish xizmati (SHYKX) oʻz ishini boshladi. SHYKX strukturasi oʻz ichiga Toshkent shahrida shoshilinch tibbiy yordam koʻrsatish Respublika ilmiy markazi (bosh idora), Qoraqalpogʻiston Respublikasida va har bir viloyatda oʻz filiallariga ega (ularning hammasi 13 tani tashkil etadi). Bundan tashqari, yurtimizdagi 173 ta aholi punktlarining tuman tibbiy birlashmalarida shoshilinch yordam koʻrsatish boʻlinmalari tashkil etildi. Sanab oʻtilgan statsionar boʻlinmalardan tashqari, strukturaga 189 ta stansiyadan iborat «03» xizmati va 1985 ta tez yordam koʻrsatish brigadasi, shuningdek, sanitar aviatsiya guruhi kiradi. Ularda yuzida jarohati boʻlgan bemorlarga, Oʻzbekiston Respublikasining barcha qatlamdagi aholisiga tun-u kun yuqori malakada bepul shoshilinch yordam koʻrsatish amalga oshiriladi.

Darslik oliy oʻquv yurtlari talabalari (bakalavriatura) uchun yozilgan boʻlib, unda tibbiy yordamning birlamchi bosqichida ishlayotgan shifokorlar bilishlari lozim boʻlgan maʼlumotlar yoritilgan.



Darslikning I bobida yuz yumshoq to'qimalari jarohatlarining tasnifi, klinik manzarasi joylashishi bilan bog'liq xususiyatlari, yuzaga kelishi mumkin bo'lgan asoratlari bayon etilgan. Jarohat bemor hayotiga xavf solishi mumkin bo'lgan holatlarda ko'rsatiladigan shoshilinch yordam hajmi (algoritmi) batafsil yoritilgan. Yuz yumshoq to'qimalari jarohatlariga ishlov berish tartibiga alohida e'tibor berilgan.

II bobda tishlar va alveolar o'siq jarohatlari haqida ma'lumotlar berilgan. Klinik manzarasi, tashxislash va davolash algoritmi keltirilgan.

III bob jag' suyaklarining tinchlik davridagi jarohatlariga bag'ishlangan. Pastki va yuqori jag'lar tuzilishidagi xususiyatlari hamda ta'sir etuvchi mexanik omil e'tiborga olinib, jarohatlarning tasnifi, klinik manzarasi, tekshirish usullari, shu jumladan zamonaviy tekshirish usullari: KT, MRT, MSKT va ultratovush tekshiruvini bayon etilgan.

IV bob jag' suyaklari sinishlari vaqtincha (transportirovka) va doimiy (davolovchi) immobilizatsiya qilish usullariga bag'ishlangan. Shuningdek, metallar yoki plastmassalardan yasalgan ortopedik moslamalarni tayyorlash va qo'llash usullari bayon etilgan. Jag'lar va yuz suyaklari shikastlanishlarini jarrohlik usullari bilan davolashga alohida e'tibor berilgan bo'lib, har qaysi operatsiyaga ko'rsatmalar, operatsiya texnikasi (protokoli) batafsil yozilgan. Osteosintez operatsiyasini sim, miniplastinkalar yordamida bajarish bosqichlari, bemorni umumiy davolash va parvarishlash prinsiplari atroflicha keltirilgan.

V bobda yuz (yonoq va burun) suyaklari sinishlari klinik manzarasi, tashxislash va davolash usullari yoritilgan.

VI bobda yuz-jag' sohasi o'qotar qurollardan jarohatlanishining o'ziga xos xususiyatlari, tasnifi, yaradorlarga evakuatsiya bosqichlarida tibbiy yordam ko'rsatish yoritilgan. Shuningdek, yuz skeleti suyaklarining qo'sh jarohatlari haqida batafsil ma'lumotlar berilgan. Bunday bemorlarning 100% da bosh miyaning, 27,7% da tana skeleti va ichki a'zolar jarohati birgalikda uchraydi. Darslikda qo'sh jarohatlar klinik manzarasi (kalla asosining sinishlari, bosh miya chayqalishi, lat yeyishi, intrakranial gematomalar), ularni tashxislash va davolash prinsiplari yoritilgan. Bugungi kunda bunday bemorlarga zamonaviy tashxislash va davolash asboblari, yuqori malakali shifokorlar kompleks guruhi tomonidan shoshilinch tibbiy markazlarda yordam ko'rsatish O'zbekiston misolida keltirilgan.

VII bob termik, kimyoviy va elektr tokidan kuyishlar va past temperaturadan jarohatlanish (sovuq urish)ga bag'ishlangan. Kuyish kasalligining klinik manzarasi, shoshilinch ko'rsatiladigan yordam hajmi keltirilgan. Bugungi kunda atom energiyasi xo'jalik maqsadlarida qo'llanilishi bilan bir qatorda yadroviy qurol sifatida ishlatilishi xavfi saqlanib qolmoqda, shu bois aralash (kombinatsiyalangan) jarohatlar, jumladan, nur kasalligining to'rt davri yoritilgan.

«Yuz-jag' travmatologiyasi» darsligi stomatologiya fakulteti talabalari uchun shu fan bo'yicha tuzilgan namunaviy o'quv dasturi asosida yozildi va o'zbek tilida birinchi marta nashr etilmoqda. Shunday ekan, darslikdan foydalanish jarayonida aniqlangan kamchiliklarni tuzatish va mazmunini to'ldirish maqsadida bildirilgan barcha fikr va takliflarni muallif qabul qiladi va oldindan minnatdorchilik bildiradi.

---

## *I bob.* YUZ YUMSHOQ TO‘QIMALARI JAROHATLARI

### Yuz yumshoq to‘qimalari jarohatlari

Yuz-jag‘ jarohatlari umumiy travmatologiya fanida qabul qilingan tasnif asosida farqlanadi. Jarohatlar kelib chiqish sabablariga ko‘ra quyidagi ikki toifaga bo‘linadi:

1. Ishlab chiqarishda yuzaga keladigan jarohatlar:

a) sanoatda; b) qishloq xo‘jaligida.

2. Ishlab chiqarish bilan bog‘liq bo‘lmagan jarohatlar:

a) maishiy; b) transport; d) ko‘chadagi; e) sportdagi; f) boshqalar.

**Sanoat ishlab chiqarishida jarohatlanish** statistikasi uning yo‘nalishlariga bog‘liq. Adabiyotda keltirilgan ma‘lumotlarga ko‘ra, sanoat ishlab chiqarishida jarohatlangan bemorlar soni stomatologik bo‘limlardagi bemorlarning 8,1—12,4% ni tashkil qiladi. Shaharlardagi stomatologik bo‘limlarda bu ko‘rsatkich 8,0—8,4% ni tashkil qilsa, viloyatlardagi bo‘limlarda 13,3—20,6% gacha yetadi. Jarohat biron-bir detal, asbob yoki harakatdagi predmetlar (transportyor, tross, pilorama, g‘o‘la yoki taxta richag sifatida foydalanilganda, mashina motorini ishlatish uchun qo‘llaniladigan sop) ro‘paradan zarb bilan urilishi natijasida yuzaga keladi. Ishlab chiqarishdagi jarohatlar, odatda, ishchilar texnika xavfsizligi qoidalari va ishlab chiqarish intizomiga rioya qilmaganliklari oqibatida yuzaga keladi.

**Qishloq xo‘jalik ishlab chiqarishidagi jarohatlar.** Bugungi kunda qishloq xo‘jaligining zamonaviy texnik ta‘minoti hisobiga ishlab chiqarish bilan bog‘liq jarohatlar tobora ko‘payib bormoqda. Odatda, qishloq xo‘jaligidagi jarohatlar deganda, uy hayvonlari yetkazgan jarohatlar (ot, ho‘kiz, tuya, eshak, sigir suzishi, tepishi, tishlashi va shu kabilar) tushuniladi. Shuningdek, qishloq xo‘jaligida ishlatiladigan asboblardan mashinalardan foydalanilganda xavfsizlik texnikasiga rioya qilmaslik oqibatida ana shunday ko‘ngilsiz holatlar yuzaga keladi. Adabiyotlarda keltirilishicha, to‘qima-

larga nisbatan taqsimlanganda jarohatlarning 85—87,4% yuz-jagʻ suyaklariga, 12,6—15% esa yumshoq toʻqimalarga toʻgʻri keladi.

**Maishiy jarohat** deganda, mushtlashish, yiqilish oqibatida olingan jarohatlar tushuniladi. Yuz-jagʻ jarohatlari orasida maishiy jarohatlar 22,5—92,1% ni tashkil qiladi. Oʻrtacha qilib olganda, bu koʻrsatkich 75,2% ga toʻgʻri keladi. Maishiy jarohatlanish koʻproq yilning issiq may-sentabr oylarida yuz beradi. Jarohatlarning 70% mushtlashish, 7% yiqilish va qolganlari boshqa sabablar tufayli yuzaga keladi.

**Transport tufayli vujudga kelgan jarohatlar** deganda, yoʻl-transport hodisalari natijasida olingan jarohatlar tushuniladi. Statistika maʼlumotlariga koʻra, bugungi kunda avtomobil yoʻllaridagi hodisalarda 8 millionga yaqin insonlar jarohat oladi, shulardan 250—300 ming kishi halok boʻladi. Bu turdagi jarohatlarga koʻpsonli bosh suyaklarining sinishi va ogʻir klinik kechish xosdir. Erkaklar ayollarga nisbatan 5 marotaba koʻproq jarohatlanadilar. Adabiyotlardan maʼlumki, yoʻl-transport hodisalaridan shikastlanishlar, shu jumladan, yuz-jagʻ sohalari jarohatlari 34,8—63,32% ni tashkil etadi va koʻproq yilning issiq oylarida kuzatiladi. 49,3% holatlarda avtotransport, 17,8% — mototransport, 13,2% — velosiped va 6,4% boshqa transport vositalari sababchi boʻladi.

**Koʻchada jarohatlanish** deganda, transport vositalarining ish-tirokisiz jarohatlanish tushuniladi. Koʻcha nosozliklari: chuqurlar, usti ochilib qolgan kanalizatsiya lyuklari, singan zinalar va boshqa shu kabi nosozliklar, noqulay ob-havo sharoitlari (qor, yomgʻir, yaxmalak) piyodalarning yiqilishiga, chuqurliklarga tushib ketishi va shikastlanishiga sabab boʻladi.

**Sport jarohatlariga** mashgʻulot va har xil musobaqalar davrida olingan jarohatlar kiradi. Ular 3,5—4,3% hollarda uchraydi. Sportda jarohatlar koʻproq yuz-jagʻ va boshqa sohalarga toʻgʻri keladi. Jarohatlar koʻproq futbol, velosport, boks, kurash-jang sanʼati kabi sport turlarida uchraydi.

Hushdan ketish, tasodifan urilish natijasida hamda epilepsiya (tutqanoq) xuruji va tish olish vaqtida boshqa jarohatlanishlar ham yuzaga kelishi mumkin.

Yuz-jagʻ jarohatlarining koʻpgina tasniflari mavjud boʻlib, ularni har tomonlama toʻliq ifodalovchi tasnif 1984-yilda eʼlon qilingan. Bu tasnifga koʻra, asosan: mexanik, kombinatsiyalangan, termik jarohatlar (kuyish, muzlash yoki sovuq olish) singari jarohat turlari farqlanadi.



## Mexanik jarohatlar

### 1. Joylashishi bo'yicha:

A. Yumshoq to'qimalar:

- a) til;
- b) so'lak bezlari;
- d) yirik qon tomirlari;
- e) yirik nerv tolalari;

B. Suyaklarning jarohatlari:

- a) pastki jag';
- b) yuqori jag';
- d) yonoq suyaklari;
- e) burun suyaklari va boshqa suyaklar.

### 2. Jarohatning toifalari:

Teshib o'tuvchi, ko'r, yalab o'tuvchi, og'iz bo'shlig'i bilan tutashuvchi, og'iz bo'shlig'i bilan tutashmagan, burun va uning yondosh bo'shliqlariga tutashuvchi.

#### Jarohatlanish mexanizmi bo'yicha:

A — o'qotar qurollardan o'qli, o'tkir bo'lakchalar, zo'ldirli, nayzasimon elementlardan.

B — mexanik ta'sirdan urilgan, kesilgan, chopilgan, ezilgan, yirtilgan, sanchilgan, tishlangan.

Xalqaro tasnifda odam tanasi shartli ravishda yetti anatomik sohaga bo'lingan: bosh, ko'krak, bo'yin, qorin, tos, umurtqa va oyoq-qo'llar. Agar shu sohalarining bittasi shikastlansa, chegaralangan jarohat deb yuritiladi.

Ta'sir etuvchi bir turdagi omil, masalan, o'q faqat bitta anatomik soha (lunj)ni shikastlagan bo'lsa, jarohat yagona, oddiy hisoblanadi. Oddiy jarohatlarda shikastlovchi yagona omil tashxisda ko'rsatiladi. Masalan: lunj sohasining kesilgan jarohati yoki lunj, pastki lab va dahan osti sohalarining yirtilgan jarohati.

Bir anatomik soha bir necha turdagi omillar ta'sirida shikastlanishi mumkin. Masalan: portlash natijasida granata parchalari, tosh, g'isht va boshqa jismlar peshona sohasini jarohatlasa, ko'psonli jarohat deb ataladi.

Yuz-jag' travmatologiyasida bosh miya, ko'z, quloq-burun-tomoq a'zolari yuzning to'qimalari jarohatlari bilan birgalikda uchrasa, ular qo'sh jarohat deb ta'riflanadi. Qo'sh va kombinatsiyalangan toifadagi yaradorlarga yordam ko'rsatilayotganda qator mutaxassislar, jumladan, neyroxirurg, oftalmolog, otorinolaringologning ishtiroki albatta zarur bo'ladi.

Bitta shikastlovchi omil (o'q yoki o'tkir uzun nayza) bir vaqtning o'zida yuz, bo'yin va ko'krakni jarohatlashi mumkin, bunday holat yakka ko'psonli qo'sh jarohatga sabab bo'ladi. Yaralanganda, bir vaqtning o'zida bir necha anatomik sohalar

bir necha tur shikastlovchi omillar ta'siri ostida jarohatlansa ko'p sonli qo'sh jarohatlar yuzaga keladi.

Bir anatomik soha yoki bir a'zoga bir vaqtning o'zida ikki va undan ortiq shikastlovchi har xil omillar nurlanish bilan ta'sir etsa, unda kombinatsiyalangan (aralash) jarohat yuzaga keladi. Masalan, nurlanish, kuyish va urilish, nurlanish kuyish va o'qdan yaralanish.

Yuqorida keltirilgan tasnifda yuz («yumshoq to'qimalar» jarohatlari)ning ayrim a'zolari, chunonchi «yirik nerv tolalari» va yirik qon tomirlari jarohatlari alohida ajratilgan, chunki bunday jarohatlarda davolash tadbirlari o'ziga xos tarzda o'tkazilishi pirovard natijada katta ahamiyat kasb etadi.

Bir qancha a'zo va to'qimalarning birgalikdagi jarohatlarida bemor hayotini saqlab qolish uchun zarur bo'lgan tegishli tadbirlardan kelib chiqqan holda, birlamchi shoshilinch yordam ko'rsatish va ixtisoslashgan bo'limga yuborishdan avval jarohatning og'irlik darajasi aniqlanishi va ko'rsatilishi lozim. Yordamning ketma-ketligi aniqlanadi. Murakkab jarohatlarda shikastlovchi omillar sanab o'tilishi shart emas.

**Yuz yumshoq to'qimalari jarohatlarining xususiyatlari.** Tinchlik davrida yuz yumshoq to'qimalarining jarohatlari mexanik ta'sir etuvchi zarb oqibatida yuzaga keladi. Yuz-jag' sohalaridagi yumshoq to'qimalarning jarohatlari bilan stomatologiya bo'limlariga murojaat qilganlar 10% ni tashkil qiladilar. Jarohatlanganlar, asosan, 20—45 yoshdagi erkaklar. Jarohatlanish sabablariga ko'ra, birinchi o'rinda maishiy, so'ng transport, ko'cha, ishlab chiqarish va sport jarohatlari turadi. Jarohatning og'irlik darajasi hamda ko'lami zarb beruvchi vositaning shakli va zichligiga, zarbning kuchiga, shuningdek, shikastlangan to'qimaning anatomik-fiziologik xususiyatlariga bog'liqdir.

Yuz yumshoq to'qimalaridagi jarohatlarning o'ziga xos xususiyatlaridan kelib chiqqan holda, ular ikki toifaga bo'linadi:

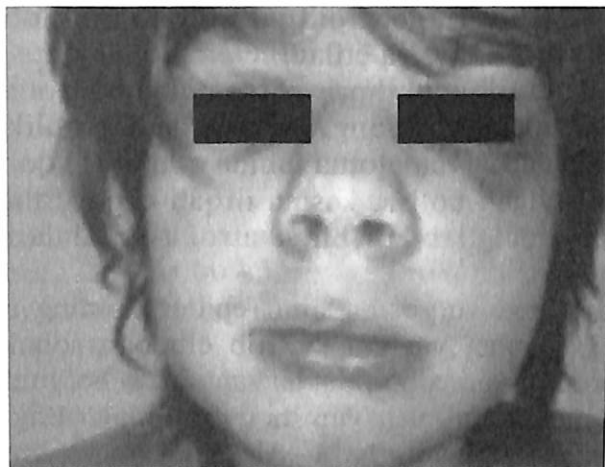1. **Yuz yumshoq to'qimalarining alohida jarohatlari:** a) teri va shilliq qoplamalarning butunligi saqlanib qolgan (lat yeyish, shilinish, yara); b) teri va shilliq qoplamalar butunligiga shikast yetishi bilan kechadigan jarohatlar.

2. **Yuz yumshoq to'qimalarining suyaklar bilan birgalikdagi jarohati:** a) teri va shilliq qoplamalarning butunligi saqlanib qolgan (lat yeyish); b) teri va shilliq qoplamalar butunligiga shikast yetishi (shilinish, yara) bilan kechadigan jarohatlar.

**Lat yeyish** yumshoq to'qimalarga to'mtoq yuzali jism bilan zarb yetkazilganda hosil bo'ladi. Bunda teri butunligi saqlangan bo'lib, teri osti to'qimalari sezilarli shikastlanadi. Teri osti qatlami va mushaklar ezilib, ulardagi mayda qon tomirlari yoriladi, **to'qimalarga qon quyiladi, qontalash** (gematoma) yuzaga keladi. Yuz to'qimalarida bo'sh (g'ovak) kletchatka ko'p bo'lgani uchun qontalash tez rivojlanadi va atrofga tarqaladi. Gematoma chegaralangan (bir necha santimetr) va tarqalgan (yuzning yarmini, ba'zan bo'yin va ko'krak sohasini egallaydigan) bo'ladi. Gematoma hajmi bir necha omillarga, jumladan, yorilgan qon tomirining turi (arteriya yoki vena), diametri, tomir ichidagi bosimga, jarohatning kengligi, qon ivish tizimining holati hamda atrofdagi to'qimalar (kletchatka, mushak, fassiya va boshqalar)ning zichligi va o'lchamiga bog'liq bo'ladi. Yorilgan tomirdan qon ketishi tomir ichi bosimi va atrof to'qimalardagi tashqi bosim tenglashmaguncha davom etadi.

Yuz o'rta qismi jarohatlarida shish va qontalash pastki qovoq kletchatkasiga, konyunktivaga, lab va og'iz shilliq pardasiga ham tarqaladi. Jarohatlanishdan so'ng qontalash teriga ko'kimtir-qizil yoki ko'kimtir tus beradi (1-rasm).

Quyilgan qon ivib, eritrotsitlar gemolizga uchrashi (parchalanishi) natijasida kislorodni biriktirib oluvchi dezoksigemoglobin (qoramtir rangli) metgemoglobinga va undan so'ng, asta-sekin yashil rangdagi verdogemoglobinga o'tadi. O'z navbatida, verdogemoglobin parchalanib, gemosederin (sariq pigmentga)ga aylanadi.



1-rasm. Yuz yumshoq to'qimalari gematomasi.

Qontalashning rangiga qarab, jarohat necha kunlik bo'lganligini taxmin qilish mumkin. Ko'kintir-qizil rang 2—4 sutka saqlanadi, 5—6-sutkalarga borib, yashil rangga o'tadi, 7—10-kunlarda sariq tus oladi, 10—14-kunlarda (qontalash kengligiga qarab) teri asl rangiga qaytadi.

Qon quyilgan to'qimaga nisbatan teri osti, shilliq osti, suyak pardasi osti, mushaklararo, fassiya osti gematomalari; joylashishi bo'yicha esa — lunj, ko'z osti, ko'z atrofi, peshona va boshqa sohalarda gematomalari ajratiladi. To'plangan qonda patologik mikroflora rivojlanishiga qarab infeksiyalangan yoki yiringlagan, kapsula bilan o'ralgan yoki qotib qolgan gematomalar farqlanadi. Qon tomirning holatiga ko'ra, gematomalarning pulsi, pulssiz va to'lib-toshuvchi shakllari ajratiladi. To'qimalar lat yeyishi suyaklar sinishi bilan birgalikda uchrashi mumkin. Bunday hollarda tez kattalashib borayotgan qontalash va shish tufayli suyaklardagi sinishni paypaslash usuli bilan aniqlab bo'lmaydi. Shuning uchun suyaklarda sinish borligiga shubha bo'lsa, albatta, rentgenologik tekshiruv o'tkazilishi lozim.

**Yumshoq to'qimalar lat yeyishini davolash.** Qarshi ko'rsatma bo'lmasa, jarohat aniqlanishi bilan darhol shu soha siqib bog'lab qo'yiladi. Birinchi ikki kunda har soat orasida 15—20 daqiqa dam berib, muz qo'yish (muzdek jism), uchinchi kundan boshlab fizioterapevtik muolajalar: isituvchi dozada UB-nurlantirish, sollyuks, UYCH-tok, ultratovush, yod yoki lidaza fonoforezi, parafin, isituvchi bog'lamlar, shuningdek, shikastlangan sohaga troksevazin (2% li gel), geparoid, geparinli, girudinli va boshqa malhamlarni surtish tavsiya etiladi. Gematoma katta bo'lsa, qon ivib qolmasidan turib, uni shpris yordamida tortib olish mumkin. Yiringlash jarayoni boshlangan hollarda jarrohlik amaliyoti (kesma) o'tkaziladi. Gematoma ichida qon qotib qolib, atrofida kapsula hosil qilgan bo'lsa, kesma orqali qirib tashlanadi yoki kesma orqali qobig'i bilan birga atrof to'qimalardan ajratib olinadi.

**Shilinish** — teri yuqori qatlami (epidermis)ning mexanik jarohatidir. Ko'pincha, yuzning bo'rtib chiqqan sohalari (burun, dahan, peshona, qosh, yonoq)da, ba'zan yuz va bo'yinda uchraydi. Aksariyat hollarda shilinish yumshoq to'qimalarning lat yeyishi bilan birgalikda uchraydi, N.M. Aleksandrov va boshqalarning ma'lumotlariga ko'ra, shilinish yuz yumshoq to'qimalari jarohatlarining 13% ni tashkil qiladi. Shilingan soha terisi rangi biroz



oqargan, kapillarlari ochilib qolgan va mayda nuqtalar shaklida qonayotganini kuzatish mumkin. Kapillar qon ketish qisqa davom etib to'xtaydi va jarohat usti po'stloq bilan qoplanadi.

**Jarohat yaralari** — teri va shilliq parda barcha qatlamlari butunligining mexanik ta'sir ostida buzilishidir. Yaralar **yuza va chuqur** bo'lishi mumkin. Teri, shilliq parda, teri osti kletchatkasi butunligiga putur yetsa, **yuza yara** hisoblanadi. Yuqorida keltirilgan to'qimalardan tashqari, mushaklar, yirik qon tomirlari va nerv tolalari, bezlar ham shikastlansa, **chuqur yara** deb ataladi. Yaralar og'iz, burun va burun yon bo'shliqlariga, orbitaga **tutashuvchi va tutashmaydigan** bo'lishi mumkin.

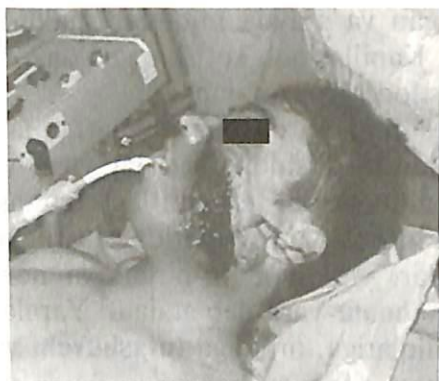Yara kelib chiqish sabablariga ko'ra: urilgan, yirtilgan, kesilgan, sanchilgan, otilgan, chopilgan, tishlangan, ezilgan, skalplangan, operatsion yaralarga bo'linadi.

**Urilgan yara** yuzasi kichik, to'mtoq, qattiq jism bilan suyaklarga yaqin bo'lgan sohalarga qattiq zarb bilan urilganda hosil bo'ladi. Yaraning chetlari notekis, terisi qizargan bo'lib, dastlabki davrda qonab turadi. Atrof to'qimalarda qontalash kuzatiladi. Mimika mushaklari o'zi yorilganida, mushak bo'laklari qisqarishi tufayli yara chetlari bir-biridan qochib, kengaygan bo'ladi. Zarb lunj, yuqori va pastki lablarga to'g'ri kelsa, tishlar, og'iz shilliq pardasi jarohatlanadi. Natijada, og'iz bo'shlig'i mikroflorasi yaraga tushadi. Urilgan yaralarda og'riq darajasi va davomiyligi kesilgan yaralardagidan kuchli bo'ladi. Urilgan yaralar ko'p hollarda suyaklar sinishi bilan birgalikda uchraydi.

Yirtilgan yara to'qimaning haddan tashqari tortilishi, cho'zilishi natijasida yuzaga keladi. Yara chetlari noto'g'ri shaklda bo'lib, ba'zan qonab turadi. Gohida yara chuqur bo'lib, bo'shliqlarga davom etishi, kuchli og'riq kuzatilishi mumkin. Ayrim hollarda yara bitishi jarayonida uning chetlari nekrozga uchrashi ham mumkin.

Yuz yumshoq to'qimalarini o'tkir predmet (pichoq, shisha, plastik, temir, tunuka bo'laklari, o'tkir qirrali asboblari, ustara) kesishi natijasida hosil bo'lgan jarohatlar **kesilgan yara** deyiladi (2-rasm).

Kesilgan yara chetlari tekis bo'lib, nekrozlanish deyarli kuzatilmaydi. Odatda, kesilgan yara to'g'ri chiziqli, uzun, chuqurligi har xil bo'ladi. Yara chuqur bo'lsa, mimika mushaklari kesilganligi hisobiga uning chetlari uzoqlashadi va yara to'qimalarda kengayib, kemptik bordek tuyuladi. Yuz terisi tarkibida juda ko'p mayda mi-



*a*



*b*

2-rasm. *a* — yuz yumshoq to'qimalarining kesilgan jarohati;  
*b* — jarrohlik ishlovi berilgandan keyingi holat.

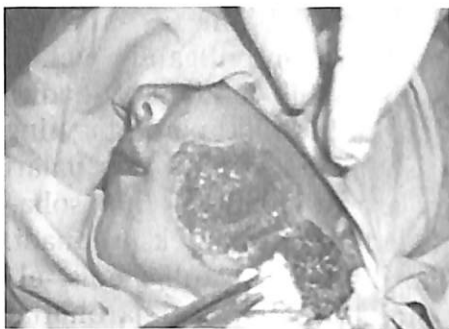mika mushaklari bor. Teri kesilganda ular qisqarib, yara chetlarining ichkariga biroz qayrilib qolishiga sabab bo'ladi. Yara chetlarini bir-biriga moslab va tekis keltirish uchun chok qo'yilishidan avval xususiy teri teri osti to'qimalaridan ajratilishi lozim.

**Sanchilgan yara** o'tkir, uzun (pichoq, mix, changal, sim, nina va shu kabi) predmetlar to'qimalarga sanchilganda yuzaga keladi.

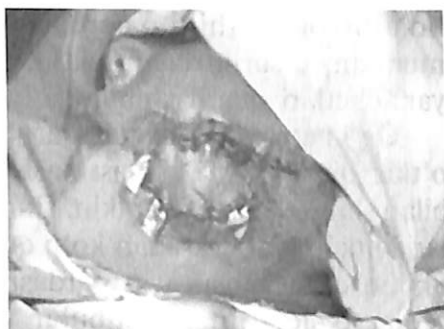Odatda, bunday yaraning kirish qismi kichik (tor), o'zi turli chuqurlikda bo'ladi. Agar yara bo'shliqlarga o'tib borsa, uning kirish va chiqish teshiklari yoki darvozasi bo'ladi. Sanchilgan yara chetlari, odatda, bir-biridan uzoqlashmaydi, ammo yara ichida gematoma hosil bo'lishi mumkin. Katta qon tomirlari (tashqi uyqu arteriyasi va uning tarmoqlari) shikastlangan bo'lsa, yaradan ko'p qon ketishi kuzatiladi. Agarda yara og'iz-halqum yoki traxeyaga tutashsa, aspiratsion asfiksiya yuzaga kelish xavfi tug'iladi.

**Chopilgan yara.** Bunday yara o'tkir, og'ir predmet to'qimalarga zarb bilan urilganda yuzaga keladi. Kesilgan jarohatdan farqli o'laroq, chopilgan yaraning chetlari jiddiy shikastlangan bo'ladi. Aksariyat hollarda suyak ham chopilib, ham sinishi va bo'laklar og'iz, burun, ko'z, kalla yuqori jag' bo'shliqlariga tushishi bilan kechadi. Buning natijasida yarada infeksiyalanish jarayoni rivojlanishi va og'ir asoratlar xavfi ortadi.

Jarohatga birlamchi ishlov berilayotganda yarada sinchkovlik bilan taftish o'tkazib, mayda suyak bo'laklarini topib, olib tashlash, aseptika va antiseptika qoidalariga qat'iy rioya qilish, shuningdek, ishlov o'tkazish va asoratlarning oldini olish zarur.



*a*



*b*

3-rasm. *a* — lunj sohasi tishlangan jarohati; *b* — jarrohlik ishlovi berilgandan keyingi holat.

**Tishlangan yara** barcha turdagi hayvon, qush yoki odam tomonidan tishlash natijasida yuzaga keladi. Yaraning chetlari notekis, ezilgan bo‘lib, infeksiyalangan jarohat hisoblanadi. Odatda, burun, quloq, lab, lunj, qosh shikastlanadi (3-rasm).

Tishlangan yaraning asosiy xususiyati uning tishlagan hayvon, qush yoki odamning og‘iz bo‘shlig‘idagi mikroflora bilan ifloslanishidir. Yovvoyi yoki uy hayvonlari, ayniqsa, it tishlaganda jarohatga quturish virusi tushishi mumkin. Shuning uchun tishlangan jarohat olgan bemorlar quturishga qarshi emlanishi shart. Gohida tishlangan jarohatdan to‘qima uzib olingan bo‘lishi va katta kemtik mavjudligi kuzatiladi. Yara chetlari notekis, ezilgan bo‘lib, ikkilamchi infeksiya rivojlanishi oqibatida nekrozga uchrashi mumkin.

**Ezilgan (majaqlangan) yara.** Odatda, qattiq zarb yoki og‘ir jism ostida, siqilib qolish natijasida to‘qimalar ham eziladi, ham titiladi. Bunday jarohat ko‘proq portlash natijasida uchraydi.

Yumshoq to‘qimalar (so‘lak bezlari, ko‘z olmasi, kekirdak-traxeya, til, tishlar, yirik qon tomirlari va nerv tolalari) bilan bir qatorda yuz suyaklari ham jarohatlanadi.

**Skalplangan jarohat** — yumshoq to‘qimalarning suyakdan to‘liq ajralishidir. Odatda, bunday yara yuz skeletining bo‘rtib chiqqan (burun, peshona, yonoq, dahan va boshqa shu kabi) sohalarida uchraydi. Bunday yaralar atrofdagi yot moddalar bilan ifloslanadi.

**Yumshoq to‘qimalar jarohatlarining klinik kechishidagi (joylashishi bilan bog‘liq) xususiyatlari.** Og‘iz bo‘shlig‘i shilliq pardasining jarohatlari o‘ziga xos xususiyatlarga ega. Chunonchi, og‘iz tashqarisidagi yara og‘iz ichidagidan biroz kattaroq ko‘rinadi. Bu

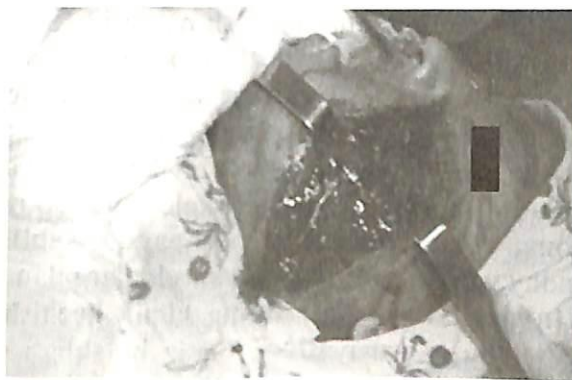
holatni og‘iz shilliq pardasi xususiyatlari bilan tushuntirish mumkin, u suriluvchan, elastik, cho‘ziluvchan bo‘lganligi uchun yara chetlari yaqinlashib qoladi va yara «kichik» bo‘lib ko‘rinadi.

**Og‘iz atrofi to‘qimalari** jarohatlanganda shilliq parda tishning o‘tkir qirralari yoki plastmassali tish protezlarining parchalari bilan shikastlanishi mumkin. Bunday jarohatlar lablar va lunj sohalarida uchraydi. Yaradan ko‘p qon ketadi va doim infeksiyalanadi. Shilliq qavat suyak usti pardasi bilan birikib ketganligi bois, alveolar o‘siqlarning vestibular va oral tomonlaridagi jarohatlar chetlarini yaqinlashtirib bo‘lmaydi. **Halqum, retromolar va og‘iz tubi sohalari** jarohatlariga ko‘p qon oqishi, tezda shish paydo bo‘lishi, shuningdek, yutinish, og‘iz ochish va til harakatlarida og‘riq bo‘lishi xarakterli. Infeksiya (aerob va anaerob) tushishi va rivojlanishi tufayli asoratlar (flegmona, abscess) kelib chiqishi mumkin.

Yuqori va pastki lab jarohatlarida (og‘iz aylana mushagi ko‘ndalang uzilganida) yara chetlari qochib, kemtik bordek ko‘rinadi. Pastki lab jarohatlarida (ayniqsa, nuqson bo‘lsa) yaradan so‘lak oqib turadi. Atrofdagi terining muntazam namlanishi uning bichilishiga sabab bo‘ladi. Ovqatlanish qiyinlashadi, talaffuz buziladi.

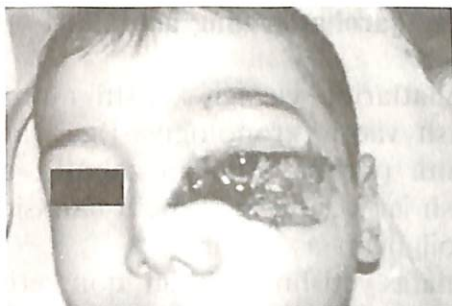Quloq oldi-chaynov va lunj sohalari chuqur jarohatlarida yuz nervi tolalari va quloq oldi so‘lak bezi shikastlanishi mumkin. Bunday jarohatda yuz simmetriyasi va mimika mushaklari tarangligi buzilib, yosh oqishi kuzatiladi. Shuningdek, so‘lak oqma yo‘lining shakllanish ehtimoli ham baland bo‘ladi (4-rasm).

**Jag‘ osti sohasining** jarohatlariga ko‘p qon ketishi va tarqalgan shish hosil bo‘lishi xos. Bu sohada jarohat chuqur bo‘lganda kekirdak va traxeya shikastlanishi bois, hayot uchun xavfli holat yuzaga keladi.

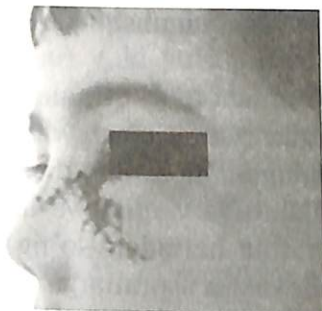

4-rasm. Quloq oldi-chaynov va lunj sohalari chuqur jarohatlari.





a



b

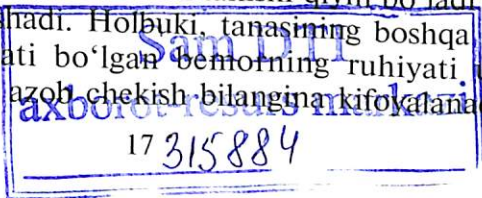
5-rasm. a — koʻz atrofi toʻqimalari jarohati; b — jarrohlik ishlovidan keyingi holat.

**Koʻz atrofi** toʻqimalaridan aksariyat qovoq va qosh jarohatlanadi. Shikast yetgan qovoq harakatlari chegaralanadi (5-rasm). Yara bitgandan soʻng chandiqliq qovoqni pastga tortib, shilliq qavat agʻdarilib qolishiga va epikantus hosil boʻlishiga olib kelishi mumkin. Koʻz yoshi yoʻli jarohatlanganda, yosh burun-koʻz yoshi kanali va qopiga emas, muntazam ravishda tashqariga oqadigan boʻlib qoladi.

**Burun jarohatlari** koʻp qon ketishi bilan kechadi, qisqa vaqt ichida shish rivojlanadi, qovoqlarda «koʻzoynak» shaklida qontalash yuzaga keladi. Burunning ichkariga kirgan, ayniqsa, kemtikli jarohatlari ogʻir hisoblanadi. Burun kemtikli jarohatlari infeksiyalanishga moyil boʻlib, yalligʻlanishga, burun shaklining buzilishiga va bemor yuzining beoʻxshov boʻlib qolishiga olib keladi. Shu bilan birga bunday holat bemor ruhiyatiga salbiy taʼsir etadi.

Stomatologlar tomonidan bemorlarga yetkazilgan jarohatlar alohida eʼtiborga loyiq. Tishni separatsion disk yoki bor bilan charxlash vaqtida, stomatolog biror sababga koʻra, til, lab, ogʻiz tubi toʻqimalarini (kamdan-kam, ammo uchrab turadi) kesib yuborishi kuzatiladi. Bunday jarohatlar, odatda, chuqur boʻladi, qon tomirlari kesilishi tufayli koʻp qon ketadi. Qisqa vaqt ichida toʻqimalarda shish hosil boʻlib, bemor besaranjom boʻlib, vahimaga tushadi. Bu holatda, uni shoshilinch ravishda statsionarga yetkazish zarur boʻladi.

Yuzdagi barcha jarohatlar, yuza yoki chuqur boʻlishidan qatʼi nazar, yuz qiyofasini shu qadar oʻzgartirishi mumkinki, ayrim hollarda, jarohatlangan bemor oʻzini tanishi qiyin boʻladi va chuqur ruhiy iztirobga tushadi. Holbuki, tanasining boshqa qismida aynan shunday jarohati boʻlgan bemorning ruhiyati shu qadar taʼsirlanmay, jismoniy azob chekish bilanгина kifoyalanadi.



## Yuz yumshoq to'qimalari jarohatlarining asoratlari

Yumshoq to'qimalari jarohatlarida yuzaga kelishi mumkin bo'lgan asoratlar paydo bo'lish vaqti (xronologiyasi)ga qarab, quyidagilarga bo'linadi: **bevosita** (jarohat olingan zahoti), **erta** (evakuatsiya vaqtida va davolash jarayonining birinchi haftasida), **kech** (bir haftadan so'ng) rivojlangan asoratlar.

**Bevosita** asoratlarga o'tkir nafas yetishmovchiligi, qon ketishi, kollaps, shok kiradi. **Erta** asoratlar: asfiksiya, nafas yetishmovchiligi, yaradan qon ketishi, organizmda suv-elektrolit muvozanatining o'tkir buzilish sindromi. **Kech** rivojlangan asoratlarga esa ikkilamchi qon ketishi, yaraning yiringli yallig'lanishi, kelloid va gipertrofik chandiqlar hosil bo'lishi, chaynov mushaklari kontrakturasi, asab tizimida parezlar va falajlar, sezuvchanlikning buzilishi, so'lak oqmasi va boshqalar kiradi.

**Asfiksiya (bo'g'ilish)** o'tkir yoki o'tkir osti gipoksiya keltirib chiqaradigan patologik holat bo'lib, nafas olish, qon aylanishi va asab tizimlari faoliyatining keskin buzilishlari bilan namoyon bo'ladi. Yuz-jag' jarohatlarida ko'proq mexanik asfiksiya (nafas yo'lining to'silib qolishi) uchraydi.

Bugungi kunda mexanik asfiksiyani besh xil: dislokatsion, obturatsion, stenotik, klapanli va aspiratsion turlarga ajratiladi.

*Dislokatsion asfiksiya* — tilning orqaga siljib og'iz-halqumni yopib qo'yishi natijasida kelib chiqadigan bo'g'ilish. Bu holat pastki jag' ikki tomonlama (ayniqsa, dahan sohasida) singanda yuzaga keladi. Tilning orqaga siljishi natijasida havoning halqumga o'tuvchi yo'li to'silib qoladi.

*Obturatsion asfiksiyada* bo'g'ilish sababi yuqori nafas yo'lining yot jism, qusuq yoki qon quyqasi bilan to'silib qolishidir.

*Stenotik asfiksiyada* kekirdak, ovoz bog'lamlari va bog'lam osti to'qima va oraliqlarida hosil bo'lgan shish yoki gematoma kekirdakdan havo o'tkazmay qo'yishi tufayli bo'g'ilish sodir bo'ladi.

*Klapanli asfiksiya* yumshoq tanglay va halqum devorlarining yirtilgan jarohati sababli hosil bo'lgan laxtakning nafas olinganda surilishi va klapan singari havoning traxeya va bronxlarga o'tishiga to'sqinlik qilishi natijasida kelib chiqadigan bo'g'ilishdir.

*Aspiratsion asfiksiya* deganda, yuqori nafas yo'lining traxeya va bronxlarga qusuq, qon va og'iz bo'shlig'i suyuqliklarining tushishi sababli bo'g'ilishi nazarda tutiladi.



**Shoshilinch yordam.** Dislokatsion asfiksiyada jarohatlangan bemor yonboshga (shikastlangan tomonga) yoki yuzi pastga qaratilib yotqiziladi. Zarurat bo'lsa, tilidan ip o'tkaziladi va tilni tortib bo'yinga yoki bog'lamga mahkamlanadi, shundan so'ng bemor evakuatsiya qilinadi. Jarohatlangan bemor hushida bo'lsa, yarim o'tirgan yoki yarim yotgan holatda; behush bo'lsa, yonboshda yotgan holda transportirovka qilinadi.

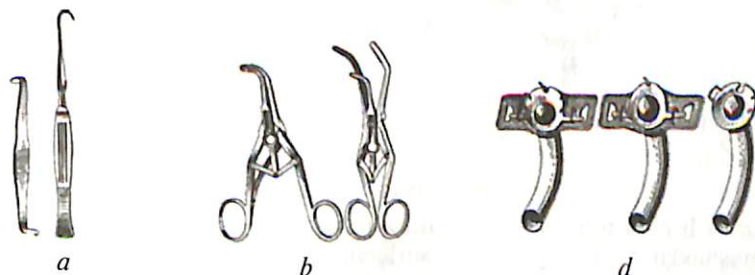*Obturatsion asfiksiyada* og'iz-halqumdan (doka yoki bint o'ralgan) barmoq bilan yuqori nafas yo'llarini qon va yot moddalardan tozalab tashlab, havo o'tishini ta'minlash zarur.

*Aspiratsion asfiksiyada* shoshilinch traxeotomiya operatsiyasi o'tkaziladi va kekirdakka intubatsion nay kiritiladi. Imkoniyat bo'lsa, traxeobronxoskop yordamida o'pka vizual tekshiriladi va vakuum so'rg'ich yordamida traxeoya va bronxlardan yot moddalar (qusuq, qon) olib tashlanadi.

*Traxeotomiya* maxsus asboblar (6-rasm) yordamida bajariladigan jarrohlik operatsiyasi bo'lib, unda kekirdak kesilib, ichiga maxsus nay kiritiladi. Traxeotomiyaning ikki uslubi farqlanadi: yuqori — qalqonsimon bezning belbog'i ustidan va pastki — belbog' ostidan.

Traxeostomiya va traxeotomiyani farqlash lozim. *Traxeostoma* — kekirdakda ochilgan sun'iy havo yo'li, jarrohlik usuli bilan kesilgan kekirdakning chetlari kesma chetidagi teriga tiqilishi natijasida hosil bo'ladi.

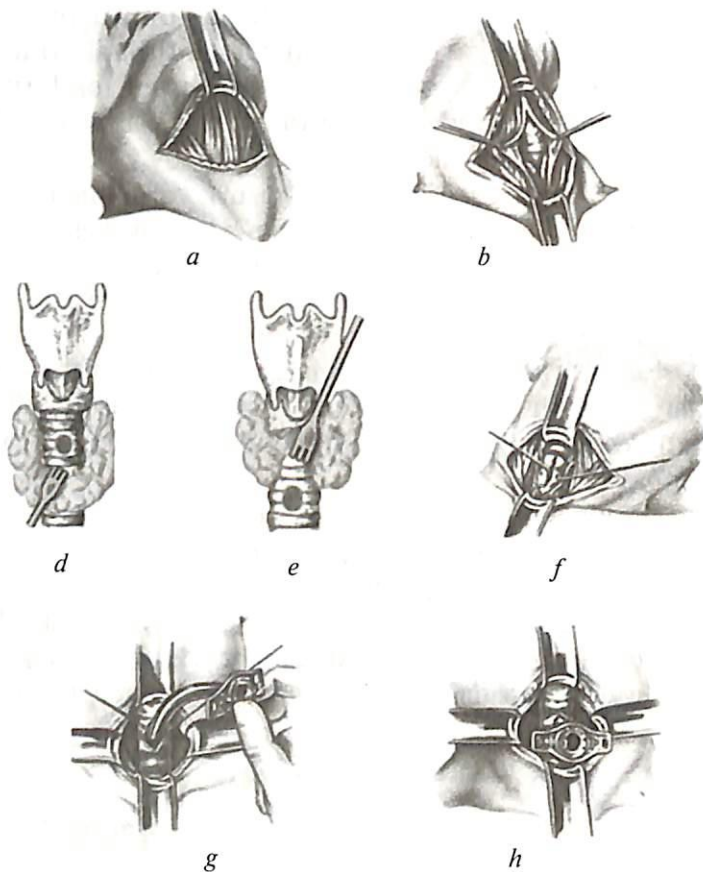
Traxeotomiyada qalqonsimon tog'aydan bo'yinning o'rta chizig'i bo'ylab yuqori traxeotomiyada yuqoriga qarab yoki pastga qarab kattalarda 6—7 sm, bolalarda 3—4 sm uzunlikda teri, teri osti kletchatkasi va yuza fassiya kesilib, tagida yotgan ikkinchi va uchinchi bo'yin fassiyalari birlashib hosil qilgan bo'yin oq chizig'i ham kesiladi va hiqildoq ustidagi mushaklar bilan birga chetga suriladi.



6-rasm. Traxeotomiya uchun asboblar:

*a* — ilmoqlar; *b* — yara kengaytirgich; *d* — traxeotomik nay.

*Traxeostomiya bosqichlari.* Yuqori traxeostomiya qilinganda bo'yinda ko'ndalang yoki uzunasiga teri, teri osti to'qimalari (7-rasm, *a, b*), qalqonsimon bez belbog'i topiladi va ajratib olinib, ilmoq bilan pastga suriladi (*d*), so'ng kapsulasi uzuksimon to'g'ayga chok bilan mahkamlanadi. Shunda kekirdakning yuqori halqalari yalang'ochlanadi. Pastki traxeostomiya o'tkazilayotganda qalqonsimon bez belbog'i yuqoriga suriladi (*e*), qon tomirlari (*plexus venosus subthyroideus* va *a.thyroidea ima*) shikastlanmasligi uchun ehtiyotlik bilan harakat qilish zarur. Kekirdak halqalari



7-rasm. Traxeotomiya bosqichlari:

- a* — bo'yin to'qimalari qavatma-qavat kesilgan; *b* — hiqildoq ustidagi mushaklar bilan birga chetga surilgan; *d* — kekirdak halqalari ko'ndalang kesilgan; *e* — traxeotomik nay teshikdan kekirdakka kiritilgan; *f* — nay kekirdak ichi bo'ylab vertikal o'rnatilib bo'yinga bog'langan; *g, h* — qalqonsimon bez belbog'i yuqoriga, pastga surilgan holat.



ajratilganidan so'ng tomirlardan ketayotgan qon to'xtatiladi, jarohat quritiladi, bir tishli ilmoq bilan kekirdak teshilib, yuqoriga tortiladi. Skalpel bilan 2—3 ta kekirdak halqalari ko'ndalang (qarshi tomondagi devorini shikastlamaslik maqsadida skalpelni chuqur kiritmasdan) kesiladi.

Shu zahoti kekirdak devorining shilliq pardasi ta'sirlanishidan yo'tal xuruj qiladi, uni to'xtatish uchun kesmadan kekirdak ichiga 2% li dikain yoki lidokain eritmasi tomiziladi.

Traxeya kengaytirgich yordamida yara chetlari ochiladi (*f*) va traxeotomik nay teshik (traxeostoma)dan kekirdakka perpendikular holatda biroz ichkariga kiritilib (*g*), traxeya ichi bo'ylab vertikal holatda o'rnatiladi. Nay «qanotlari» teriga tekkuncha (vertikal qismi) kiritiladi. Traxeotomik nay qanotlaridan o'tkazilgan tasmalar bo'yin orqasida bog'lanadi (*h*). Nay atrofidan havo o'tmasligi uchun bir necha chok qo'yiladi. Traxeostomiya va traxeotomik naychaga muntazam ishlov berib turiladi, yara chetlari yallig'lanishining oldini oluvchi tadbirlar olib boriladi.

**Jarohatdan qon ketishi** bevosita va kechki bo'ladi. Jarohat tufayli shikastlangan tomirlardan bir qancha vaqt o'tib, qon ketishi takrorlansa, qon ketishi **ikkilamchi** hisoblanadi. Ikkilamchi qon ketishi erta, kechikkan va qaytalanuvchi bo'lishi mumkin.

*Erta* ikkilamchi qon ketishi jarohat olingandan 1—3 kun o'tganidan so'ng (qon bosimi ko'tarilishi sababli tomirlar ichidagi tromb ko'chib) boshlanadi.

*Kechikkan* ikkilamchi qon ketishi jarohatdan 5—6 kun o'tganidan so'ng, yarada rivojlanayotgan yallig'lanish trombnini eritib yuborishi natijasida yuzaga keladi.

*Qaytalovchi* yoki *takrorlanuvchi* qon ketishi — jarohatning qayta-qayta qonashi yarada yiringli nekrotik jarayon mavjud bo'lganda kuzatiladi.

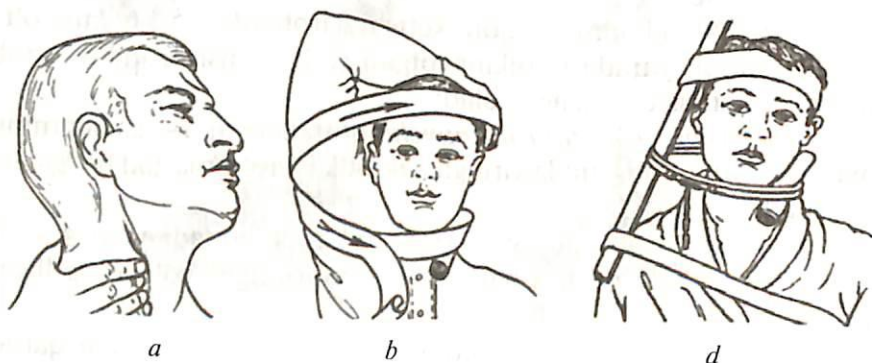Qon odam massasining 6—8% ni tashkil qiladi yoki 4,5—6 litr miqdorida bo'ladi. Jarohatlangan bemorning ahvoli yo'qotilgan qon miqdori bilan baholanadi.

Qon ketishida birinchi yordam yaraga bosim beruvchi qattiq bog'lam qo'yishdan iborat. Yaradan qon tirqirab oqayotgan bo'lsa, (vaqtincha to'xtatish maqsadida) yo'g'on qon tomirini barmoq bilan qattiq bosib ushlab turiladi; **yuz arteriyasidan** qon ketishini chaynov (*m. masseter*) mushagi old qirrasini pastki jag' pastki qirrasiga yopishgan sohani mo'ljalga olib, barmoq bilan bosib to'xtatiladi. Quloq dirildog'ini mo'ljalga olib, undan 1 sm oldroq va yuqoriroqni

barmoq bilan **chakka yuza arteriyasi** (*a. temporalis superficialis*) qonashi bosib to'xtatiladi. **Umumiy uyqu arteriyasidan** qon ketsa, oltinchi bo'yin umurtqasining ko'ndalang o'sig'iga barmoqlar bilan bosiladi (8-rasm, *a*). Kaplan (*b*) yoki Mikulich (*d*) usulida magistral tomirlarga bosim beruvchi bog'lam qo'yiladi.

Malakali yordam ko'rsatilayotganda birinchi navbatda ko'riladigan chora tirqirab qonayotgan tomirni qisqich bilan qisib qo'yish, bog'lash yoki chok qo'yishdan iborat. Yara ichida shikastlangan tomirni topish qiyin kechsa, uni o'z yo'nalishi bo'yicha 2—3 sm uzunlikda ajratib olib, keyin bog'lanadi.

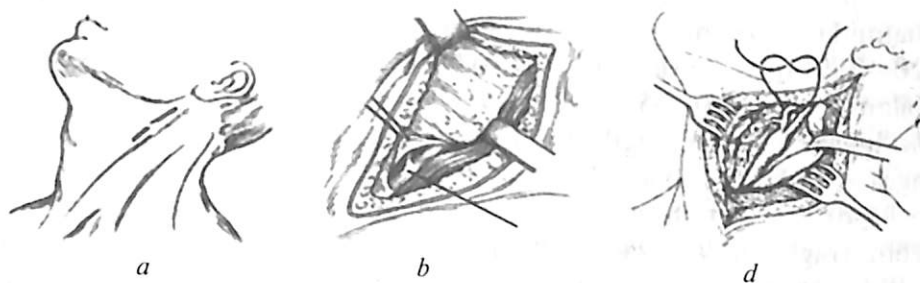
**Tashqi uyqu arteriyasini bog'lash:** to'sh-o'mrov-so'rg'ichsimon mushakning old tomoniga parallel qilib, pastki jag' burchagi sathidan qalqonsimon tog'ay sathigacha bo'lgan o'lchamda teri, teri osti yog' kletchatkasi va teri osti mushagi kesiladi (9-rasm, *a*). Kesmaning yuqori qismida tashqi bo'yinturuq venasi topilib, ajratiladi va chetga suriladi yoki bog'lab kesiladi. To'sh-o'mrov so'rg'ichsimon mushakni va qon-tomir nerv tutamini o'rab turgan parda kesilib, mushak atrofidagi to'qimalardan ajratiladi va tashqariga ilmoq yordamida tortiladi (9-rasm, *b*). Barmoq bilan uyqu arteriyasining urishi aniqlanadi. Arteriya ustida yuzning umumiy venasi, unga quyiladigan venoz chigal tomirlari va til osti nervi joylashadi. Bu venani dastlab bog'lab, so'ng kesish mumkin. Umumiy uyqu arteriyasi va ichki bo'yinturuq venasi orasidan adashgan



8-rasm. Umumiy uyqu arteriyasi va uning shoxlaridan qon ketishida vaqtinchalik qon ketishini to'xtatish:

*a* — barmoqlar yordamida umumiy uyqu arteriyasini bo'yin umurtqasiga qisish; *b* — Kaplan usulida bo'yin magistral qon tomirlariga bosim beruvchi bog'lam; *d* — Mikulich usulida bo'yin sog' tomoniga yostiqcha bilan jgut qo'yish.

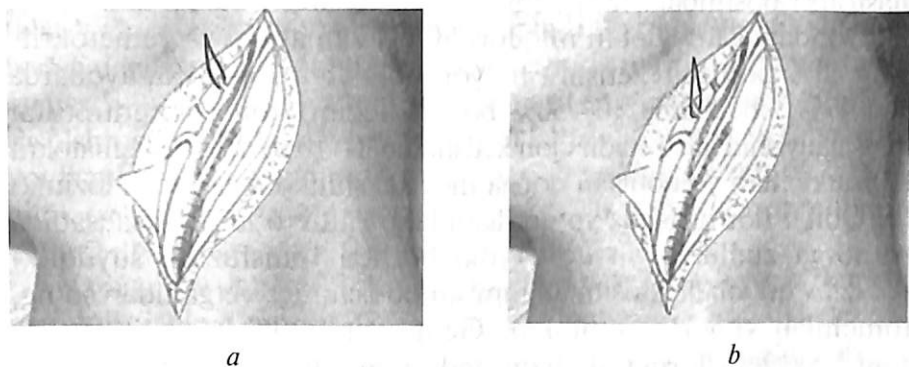
nerv o'tadi. Yaraning ichida qalqonsimon tog'ay paypaslab topiladi. Tog'ay sathida umumiy uyqu arteriyasining bifurkatsiyasi joylashadi. Arteriya atrofidagi to'qimalardan ajratiladi va bo'linishdan hosil bo'lgan ichki va tashqi uyqu arteriyalari bir-biridan farqlab olinadi. Shuni yodda tutish lozimki, ichki uyqu arteriyasi bifurkatsiyadan ajralgandan so'ng tarmoqlar bermaydi. Tashqi uyqu arteriyasi esa shoxlanadi va o'zidan yuqori qalqonsimon hamda til arteriyalar shoxlarini beradi. Tashqi uyqu arteriyasi shu ikki tarmoq orasida bog'lanadi (9-rasm, *d*).



9-rasm. Tashqi uyqu arteriyasini bog'lash bosqichlari:

*a* — kesma o'tkazilishi; *b* — uyqu arteriyasining bifurkatsiyasi ochilgan;  
*d* — tashqi uyqu arteriyasi bog'lanishi.

**Yuz arteriyasini bog'lash:** jag' osti sohasida — pastki jag'ning qirrasidan 2 sm pastda, o'nga parallel ravishda 5—6 sm uzunlikda teri, teri osti yog' kletchatkasi kesilib, to'qimalar chetga suriladi (10-rasm, *a*). Chaynov mushagining pastki jag' suyagiga yopishgan old qirrasini topiladi, shu sohada yuz arteriyasi pulsatsiyasidan aniqlanib, atrofidagi to'qimalardan ajratiladi va bog'lanadi.



10-rasm. *a* — yuz va *b* — til arteriyalarini bog'lash.

**Til arteriyasini bog'lash** uchun, yuqorida keltirilganidek, jag' osti sohasida 5—6 sm uzunlikda kesma o'tkazilib, to'qimalar suriladi, jag' osti so'lak bezi ajratilib, yuqoriga tortiladi. Shundan so'ng, Pirogov uchburchagining chegaralari ochib olinadi — old tomonda chap jag'-til osti mushagining orqa qirrasini; orqa tomonda — ikki qorinchali mushak orqa qorinchasi paylari; yuqori — til osti nervi; shu oraliqda til osti til mushaklari ichkarisida til arteriyasi o'tadi. Ana shu mushak tolalarini to'mtoq usul bilan surib, arteriya topiladi, ostidan ip o'tkazib bog'lanadi va kesiladi (10-rasm, b).

Sirkulatsiyadagi (barcha faol qon tomirlaridagi) umumiy qon hajmidan 20% ning yo'qolishi — **o'rtacha** (kollaps bilan kechadi), 20—35% ning yo'qolishi — **massiv** (o'rta va og'ir darajadagi shok bilan kechuvchi), 35—50% qon yo'qotish esa **hayot uchun xavfli bo'lgan** postgemorragik anemiyaga olib keluvchi predagonal va agonal holat hisoblanadi.

Qon yo'qotish natijasida avval gemorragik kollaps, keyin gemorragik shok yuzaga kelishi mumkin. **Kollaps** — tomirlarning o'tkir yetishmovchiligi qon tomirlarining tonusi pasayib, sirkulatsiyadagi qon massasi kamayishi oqibatida rivojlanadi. Klinik belgilari: arterial va venoz bosimning keskin pasayishi, bosh miya gipoksiyasi, hayotiy muhim a'zo va tizimlar faoliyatining susayishi. Shok — karaxtlik, hayotga xavf soluvchi o'tkir patologik jarayon bo'lib, markaziy asab, qon aylanishi, nafas olish tizimlarining va modda almashinuvining keskin buzilishlari bilan namoyon bo'ladi.

Shok holatiga xos belgilar: teri ko'kimtir marmar tus oladi, ushlaganda muzdek seziladi, tirnoq osti to'qimalari (qon aylanishi sekinlashgani sababli) sianotik rangda, vahimaga tushish, ong xiralashishi, dispnoe (hansirash), taxikardiya, arterial (sistolik va diastolik) bosimdagi farq kamayishi va tushishi kuzatiladi.

Qondagi gemoglobin miqdori 80 g/l kamayishi va gematokritning 30% ga tushib ketishi (me'yor: bolalarda 36—44%, ayollarda 36—47%, erkaklarda 40—50% bo'lishi lozim) qon yoki eritrotsitar massa quyishni talab etadi. Qon ketishidan 8—10 soat keyin gematokrit ko'rsatkichlari yo'qotilgan qonga mos kelishini yodda tutish lozim.

Qon o'tkir ravishda yo'qotilganda, o'rnini to'ldirish maqsadida bemorga zudlik bilan qon (yoki boshqa transfuzion suyuqlik) «oqizib» qo'yiladi. Bosim 80 mm simob ustuniga yetganidan so'ng, tomchilab yuborish mumkin. Gematokrit 30% ni, eritrotsitlar soni  $3,5 \times 10^{10}$  g/litni tashkil qilganda bemor holatini kritik davrdan o'tgan, ya'ni bexavotir, deb baholash mumkin bo'ladi.



*O'tkir nafas yetishmovchiligi.* Jarohatlangandan so'ng tez orada (erta) yoki ma'lum bir vaqt o'tib (kechikkan), nafas yetishmovchiligi kelib chiqishi mumkin. Rivojlanish xususiyatlariga ko'ra, o'tkir nafas yetishmovchiligi markaziy, periferik va aralash tiplarga bo'linadi.

*Periferik tipdagi* nafas yetishmovchiligi pastki jag'ga birikuvchi til va halqum mushaklarining tonusi pasayishi va yutinish buzilishi sababli yuqori nafas yo'llarini qon, shilliq, qusuq massalari yopib qo'yishi natijasida yuzaga keladi. Bunday holat yakka ravishda mustaqil yoki alohida yuz-jag', bosh miya va ko'krak shikastlanishlari hamda qo'sh jarohatlarda kuzatiladi.

*Markaziy tipdagi* nafas yetishmovchiligi yuz-jag' va bosh miyaning qo'sh jarohatlarida kuzatiladi. Bu tipdagi nafas yetishmovchiligida yuqori nafas yo'llarining havo uchun o'tuvchanligi saqlangan bo'ladi, ammo markaziy nerv tizimidagi o'zgarishlar tufayli, hansirash va terida sezilarli darajada sianoz (ko'kimtirlik) kuzatiladi. Bunday holatda laringoskopik nazorat ostida (endonazal) burun yoki og'iz (transoral) orqali intubatsiya qilib, havo o'tkazadigan nay kiritib, bemor apparat yordamida sun'iy nafas olishga, ya'ni o'pka ventilatsiyasiga o'tkaziladi.

*Aralash tipdagi* nafas yetishmovchiligida yuqori nafas yo'llari o'tuvchanligini ta'minlash va zudlik bilan intensiv davolash (reanimatsiya) bo'limiga yetkazib, ixtisoslashgan tibbiy yordam ko'rsatish maqsadga muvofiq.

### **Yuz yumshoq to'qimalari jarohatlariga ishlov berish tamoyillari**

Yuz yumshoq to'qimalari yarasiga ishlov berish shu soha anatomiya-fiziologik xususiyatlari hamda inson yuziga qo'yiladigan estetik talablardan kelib chiqqan holda bajariladi. **Yaraga jarrohlik ishlovi berish** deyilganda, xirurgik operatsiya nazarda tutiladi. **Operatsiyadan maqsad** — yara bitishi uchun zarur sharoit yaratish: yaraga infeksiya tushishining oldini olish; yaradan qon ketishini batamom to'xtatish; yot jismlar va o'zgargan to'qimalarni olib tashlashga zarurat bo'lsa, chok qo'yish va boshqa shunga o'xshash zarur tadbirlarni mumkin qadar barvaqt hamda sifatli amalga oshirish.

Yaraga dastlabki (birinchi bor) berilayotgan ishlov **birlamchi jarrohlik ishlovi** deb ataladi. Jarrohlik ishlovidan keyingi davrda infeksiya tushishi natijasida yarada rivojlangan o'zgarishlar sababli o'tkazilgan ishlov **ikkilamchi (takroriy) jarrohlik ishlovi** deb ataladi.

Jarohatga barvaqt (erta), ya'ni 24 soat ichida ishlov berilsa — **birlamchi jarrohlik ishlovi**, 24—48 soat ichida o'tkazilsa **birlamchi kechiktirilgan jarrohlik ishlovi** deyiladi.

Jarohatdan 48 soat yoki undan ortiq vaqt o'tgandan so'ng bajarilgan ishlov esa **kech o'tkazilgan jarrohlik ishlovi** deb ta'riflanadi.

**Yuz yumshoq to'qimalari jarohatlariga jarrohlik ishlovi berish operatsiyasining o'ziga xos xususiyatlari:**

— to'liq hajmda va barvaqt o'tkaziladi;

— yara chetlaridan faqat jonsiz (nekrozga uchragan) to'qimalargina kesib olib tashlanadi;

— jarohat og'iz bo'shlig'iga o'tganda, birinchi navbatda, og'iz shilliq pardasiga choklar qo'yib, undan so'ng, mushak va teriga ishlov beriladi, ya'ni jarohatga ishlov berish tartibi ichkaridan boshlanib, tashqi tomonga qavatma-qavat amalga oshiriladi;

— lablardagi yaralarga jarrohlik ishlovi berilayotganda, chok dastlab lab qizil hoshiyasining teriga o'tish qismidagi chizig'i (Kupidon yoyi)ga, so'ng shilliq parda, mushaklar va nihoyat teriga qo'yiladi;

— yaradagi yot jism albatta olib tashlanadi, istisno sifatida, chuqur (masalan, qanot-tanglay chuqurchasida) yotgan, olish uchun jarohatni yanada kengaytirish va qo'shimcha jarohat talab qilinadigan jismlargina qoldiriladi;

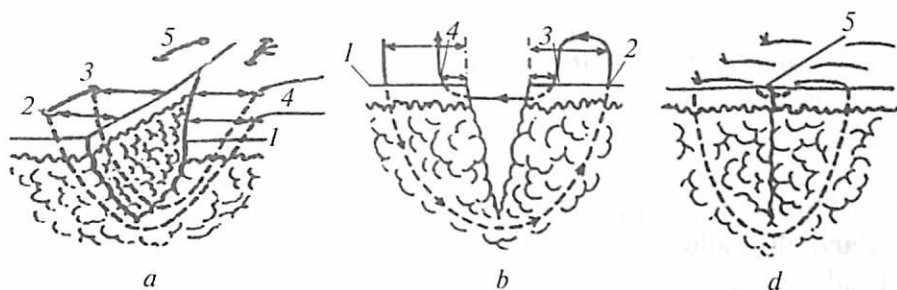
— lablar, qovoqlar, og'iz burchaklarining kemtikli jarohatlari chetlariga chok qo'yish tufayli ko'z hamda og'iz burchagi sohalari tortilib yoki ag'darilib qolishi oqibatida shakl buzilishlariga sabab bo'lishi mumkin. Bunday vaziyatda yara chetlari bo'shatilib, zarurat bo'lsa, mahalliy plastika (qo'shimcha uchburchak laxtaklar o'rnini almashtirish) uslubi yordamida nuqson to'ldiriladi;

— quloq oldi sohasi jarohatlarida so'lak bezi shikastlangan bo'lsa, choklar birinchi navbatda so'lak bezi kapsulasiga qo'yiladi; so'ng qolgan to'qimalar: uzilgan so'lak nayi uchlari topib, ulanadi (tikib qo'yiladi), bunday imkon bo'lmasa, nay uchini og'iz ichida yangi joyga choklar bilan mahkamlanadi;

— odatda, jarohatga choklar zich qilib qo'yiladi; faqat ifloslangan yaraga kechiktirilgan jarrohlik ishlovi berilganda, choklar orasida drenaj qoldiriladi;

— jarohat keng, chetlari juda «qochgan» va shishgan bo'lib, qo'yilgan choklar sitilish ehtimoli bo'lsa, yara chetlaridan 1,0—1,5 sm tashlab «Π» shaklidagi choklar qo'yiladi (11-rasm).

— lunjning katta kemtikli, og'izga o'tuvchi jarohatiga ishlov berilayotganda teri chandiqli kontrakturasi oldini olish maqsadida



11-rasm. «Π» shaklidagi choklarni qo'yish usullari:

*a* — gorizontal; *b* — vertikal (Mak Milanu — Donati usuli); *d* — yara chetidan igna sanchish nuqtasigacha bo'lgan masofa; 1—4 — ninaning harakati; 5 — bog'langandan keyingi holat.

og'iz shilliq pardasi yara chetlari bo'ylab teriga tikib qo'yiladi. Pirovard natijada chandiqlik bilan o'ralgan nuqsonni keyinchalik plastik usullar bilan bartaraf etish uchun qulaylik yaratiladi (12-rasm);

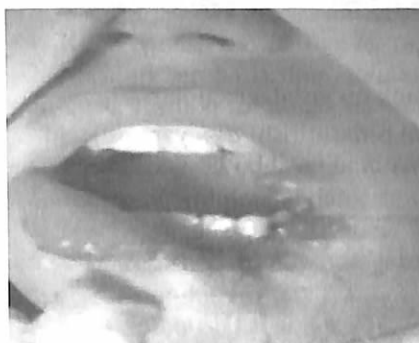— aksariyat jarohatlar operatsiyadan so'nggi davrda ochiq usulda bog'lamsiz olib boriladi;

— tikilgan jarohat qayta (qisman yoki to'liq) ochilishining oldini olish uchun choklarni olish muddatiga qat'iy rioya qilinadi.

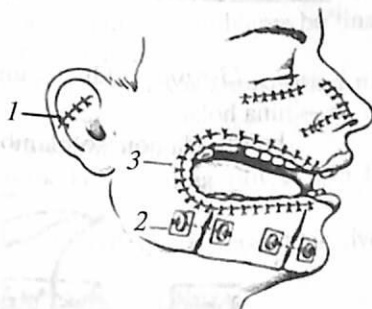
*Yuz-jag' to'qimalariga xos xususiyatlar:*

— qon tomirlari bilan ko'p ta'minlanganligi;

— sensor, motorik va vegetativ nerv tolalari (innervatsiya)ga juda boyligi;



*a*



*b*

12-rasm. *a* — og'iz atrofi yumshoq to'qimalari nuqsonli jarohati;

*b* — jarohatga ishlov berilgandan keyingi holat: 1 — birlamchi jarrohlik ishlovi davomida kesilgan yaraga oddiy chok qo'yilgan; 2 — infeksiyalangan yaraga yaqinlashtirib plastinkali chok qo'yilgan; 3 — uch nuqsonli yarada og'iz shilliq pardasi yara chetlari bo'ylab teriga tikilgan.

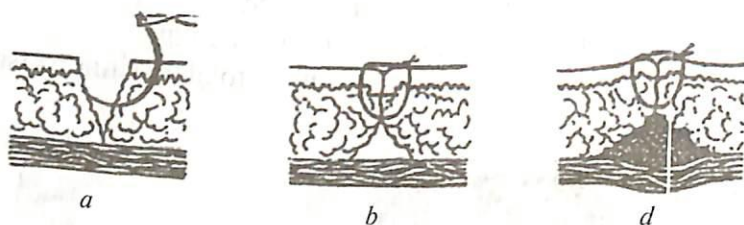


- to‘qimalar regenerator xususiyatining yuqoriligi;
- mahalliy immunitetning kuchliligi;
- og‘iz shilliq pardasining lizotsimga boy so‘lak bilan yuvilib turishi;

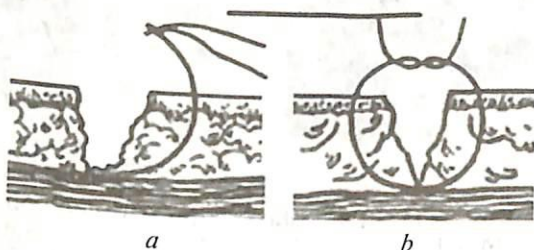
- tish kasalliklari va og‘iz, burun, yuqori jag‘ bo‘shliqlari mikroflorasi jarohatni infeksiyalantirishi.

**Jarrohlik ishloving tartibi.** Birinchi navbatda, yaraga antiseptik eritmalar bilan gigiyenik ishlov beriladi: yara chetlari yuviladi; atrofida soch bo‘lsa, qirib tashlanadi; qayta yuvib, jarohat yuzasidagi yot jism va iflos narsalar olib tashlanadi. Mahalliy anesteziya ostida gemostaz o‘tkaziladi. Nekrozlangan to‘qimalar kesib tashlanadi. Jarohat qavatma-qavat zich choklar bilan tikiladi. Choklar ustidan spirt yoki yod eritmaları bilan ishlov berib bog‘lam qo‘yiladi. Ertasi kuni bog‘lam yechilib ishlov beriladi. Keyingi kunlari yaraga ishlov berish ochiq usulda olib borilgani ma‘qul. Choklar noto‘g‘ri qo‘yilsa to‘qimalar orasida qon to‘planadi. Yarada yallig‘lanish rivojlanadi, yiring hosil bo‘ladi, choklar olinib, yiring chiqariladi va drenaj qo‘yiladi (13—14-rasmlar).

Yarada asorat bo‘lmasligi uchun to‘qimalar zich tikilgan bo‘lishi, to‘qimalar orasida bo‘shliq qolmasligi kerak.



13-rasm. Oddiy tugunli chok qo‘yishdagi xatolar:  
*a* — nina holati; *b* — yara chetlarini birlashtirish; *d* — yara ostidagi bo‘shliqda qon to‘planib gematoma hosil bo‘lib qolishi.



14-rasm. Chokni to‘g‘ri qo‘yish:  
*a* — ninaning holati; *b* — yara chetlarini birlashtirish.



Yaraning bitishi ikki turda kechishi (birlamchi (*per prima*) hamda ikkilamchi (*per secunda*), ya'ni jarohatda infeksiyalanish jarayoni rivojlanib, tugallanishi bilan bitishi) mumkin.

**Jarohatning birlamchi bitishida** yara chetlari bir-biriga fibrin bilan yopishib, ustida qobiq hosil qiladi. Uning ostidagi fibrin granulat-siyali to'qimaga aylanadi, usti epiteliy hujayralari bilan qoplanib, ko'pincha, ingichka chiziqli yupqa chandiq hosil bo'ladi.

**Yaraning ikkilamchi bitishida** yara chetlari bir-biriga yopishmay, oradagi bo'shliq asta granulatsiyali to'qima bilan to'ladi, keyinchalik ustki qismi epiteliy bilan qoplanib, chandiq hosil qiladi.

*Jarohat olgan bemorlarga tibbiy yordam ko'rsatishning tashkiliy tamoyillari:*

• **Birinchi yordam** jarohat olingan joyda (o'z-o'ziga yoki o'zaro) ko'rsatiladi.

• **Vrachgacha bo'lgan yordamni** o'rta tibbiyot xodimlari (hamshira yoki feldsher) ko'rsatadi.

• **Birinchi vrachlik yordami** asfiksiya, qon ketishi va shokka qarshi shoshilinch tadbirlardan iborat bo'lib, ularni (mutaxassisligidan qat'i nazar) shifokor amalga oshiradi. **Malakali** (ixtisoslashgan) **yordam** jarroh-stomatolog (yuz-jag' jarrohi) tomonidan stomatologik bo'lim, poliklinika, travmatologik punktlarda o'tkaziladi.



## NAZORAT SAVOLLARI

1. Kelib chiqish sabablariga ko'ra jarohatlar qanday guruhlariga bo'linadi?
2. Mexanik jarohatlarning qanday turlari mavjud?
3. Yuz yumshoq to'qimalari jarohatlarining o'ziga xos xususiyatlari nimalardan iborat?
4. Jarohat yaralarining qanday turlari va tasniflarini bilasiz?
5. Yumshoq to'qimalar jarohatlari klinik kechishining (joylashishi bilan bog'liq) qanday xususiyatlari bor?
6. Yuz yumshoq to'qimalari jarohatlari tufayli qanday asoratlar rivojlanishi mumkin?
7. Qon yo'qotish sababli qanday asoratlar yuzaga keladi?
8. Yuz yumshoq to'qimalari jarohatlariga ishlov berish operatsiyasi bajarilish muddatiga ko'ra qanday nomlanadi?
9. Yuz yumshoq to'qimalari jarohatlariga jarrohlik ishlovi berish operatsiyasi qanday xususiyatlarga ega?
10. Yaralarga jarrohlik ishlovi berish qanday tartibda o'tkaziladi?
11. Jarohat olgan bemorlarga tibbiy yordam ko'rsatish qanday tashkiliy tamoyillar asosida olib boriladi?

## *II bob. TISHLAR VA ALVEOLAR O'SIQ JAROHATLARI*

### **Tishlar jarohatlari**

V.V. Afanasyev (2010) keltirgan ma'lumotlarda tishlar jarohatlari 64% yuqori jag'da, 22% pastki jag'da, 14% ikkala jag' tishlarida uchragan. Ya'ni yuqori jag' tishlari jarohatlari 3 marta ko'p uchragan.

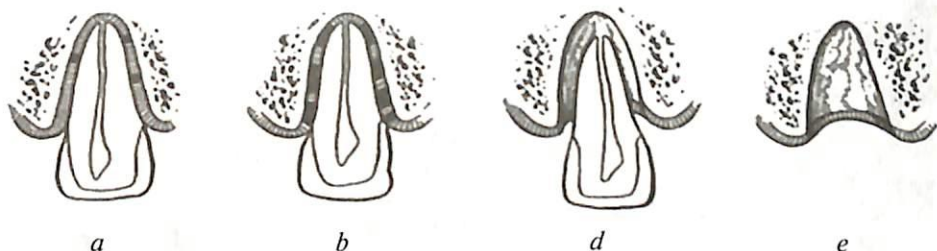
Tish jarohatlari 2 guruhga: tishning chiqishlari va tishning sinishlariga bo'linadi.

**Tishlar chiqishi** tish jarohatlarining 3—4,7% ni tashkil qiladi. Tish chiqishi deganda, uni ushlab turgan to'qimalar uzilishi natijasida tishning o'z katakchasida har tomonga harakatchanligi (qimirlashi) tushuniladi. Mexanik ta'sir (yiqilish, urilishlar) tufayli yuqori va pastki frontal tishlar chiqishi ko'p uchraydi: tish va ildizlar olinayotganda to'g'ri va egilgan burchakli elevatorlarni noto'g'ri ishlatish (yonidagi tishlarga tayanish) oqibatida yuzaga keladi. Tish katakchasidan chiqqanda periodont to'qimalarining bog'lamlari, qon tomir-nerv tutami uziladi. Jarohat olinganda esa, tish chiqishi uning toj qismi yoxud ildizining alveolar o'siq yoki jag' suyagi sinishi bilan birgalikda uchrashi mumkin. Tishlarning to'liq, to'liq bo'lmagan va suyak to'qimasiga qoqilib chiqishlari, qadalib qolishi farqlanadi.

Tishning chiqishi 4 toifada uchraydi:

1. Tishning lat yeyishi.
2. Tishning qisman chiqishi.
3. Tishning to'liq (katakchadan uzilib) chiqishi.
4. Tishning qoqilib suyakka kirib ketishi.

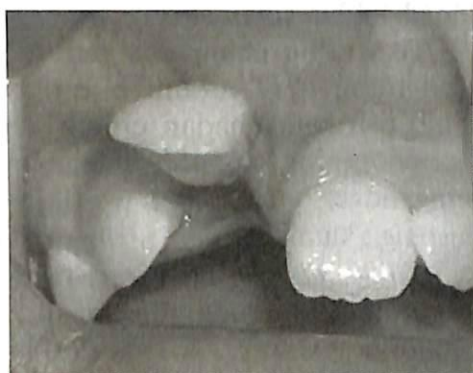
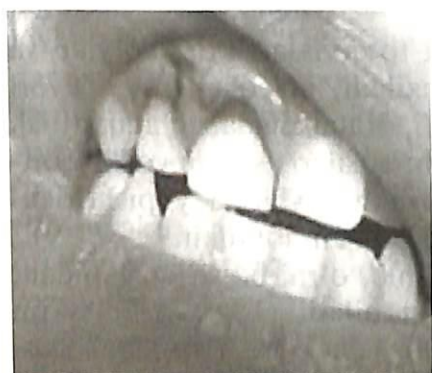Tishning lat yeyishi tish jarohatlari orasida ko'p uchraydi va nisbatan yengil kechadi. Tish lat yeganda atrofdagi periodont to'qimasi, bog'lam tolalari, ayrim hollarda tishni oziqlantiruvchi qon tomir-nerv tutami qisman uziladi va pulpaga qon quyiladi (15-rasm, *a*). Travmatik periodontit belgilari namoyon bo'ladi (*b*). Elektroodontometriya tekshiruvi yordamida pulpaning holati



15-rasm. Tishlar jarohatlari va to'liq chiqish sxemasi:  
*a, b* — lat yeyishi; *d* — qisman chiqishi; *e* — to'liq chiqishi.

aniqlanadi. Dinamik kuzatuvda pulpa nekrozga uchraganligi aniqlansa, endodontik davolash o'tkaziladi.

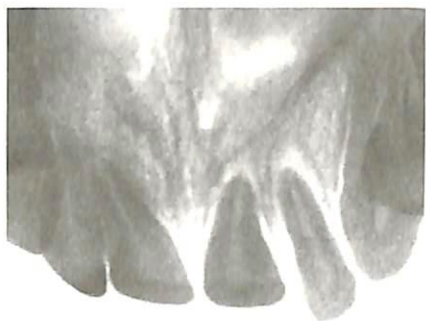**Tish qisman chiqqanida** periodont to'qimalari, bog'lam tolalari qisman uziladi, saqlanib qolganlari cho'zilib, tishni katakchada ushlab turishi, qon tomir-nerv tutami uzilmay qolganligi kuzatilishi mumkin (16-rasm). Bemor tishdagi og'riqdan, barmoq yoki asbob bilan tekshirilganda uning kuchayishidan, qimirlashidan, yonidagi tishlarga nisbatan siljiganligidan shikoyat qiladi. Bemorga tashqaridan qaralganda: og'zi yarim ochiq, yuz yumshoq to'qimalari (lablar, lunjlar)da ta'sir etgan omil izlari (solqish, yumshoq shish, timdalanish, shilinish, qontalash, lat yeyish, shilliq parda yirtilishi)ni ko'rish mumkin.



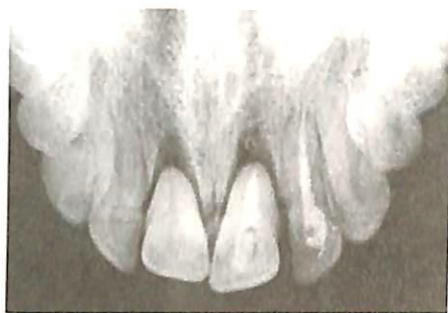*a*

*b*

16-rasm. *a* — yuqori o'ng markaziy va yon kurak tishlarning qisman chiqishi, tish-milk bog'lam tolalari qisman uzilgan, chiqqan tishlar pastga siljigan; *b* — yuqori o'ng markaziy tish qisman katakchadan chiqqan, qon tomir-nerv tutami tishni katakchada ushlab qolgan.



a



b

17-rasm. a — markaziy va yon kurak tishlarning qisman chiqishi;  
b — markaziy kurak tishlar qisman chiqqan, periodontal yoriq kengaygan.

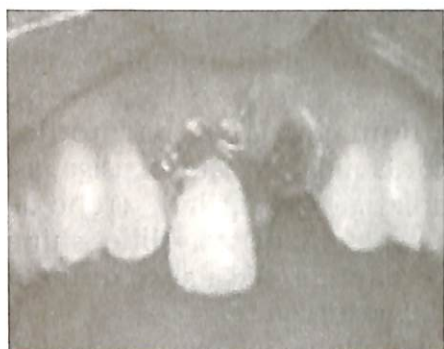Tish oral yoki vestibular yoʻnalishda ogʻanligi, kesuv qirrasi atrofida qoʻshni tishlar bilan bir tekislikda boʻlmay, yuqori jagʻdagi tish pastga, pastki jagʻdagi tish esa, mos ravishda yuqoriga siljib qolganligi aniqlanadi. Jagʻlar harakatlenganda, chiqqan tish antagonistiga birinchi boʻlib tegishi sababli ogʻriq paydo boʻladi.

Tish chiqqanda uning katakchasining devorlari saqlangan boʻladi. *Rentgenologik tekshiruvda* tishning siljish darajasida «yotib» qolganligi uchun ildiz kaltadek koʻrinadi. Tish katakchasi tubi «boʻsh» qolganligi, periodontal oraliq kengayganligi aniqlanadi (17-rasm).

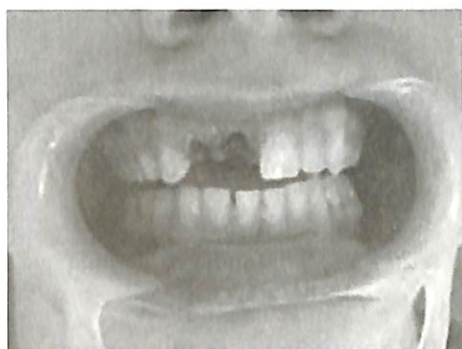**Tish toʻliq chiqqanda** periodont toʻqimalari ildiz boʻylab va qon tomir-nerv tutami butunlay uziladi, alveolar cʻsiq devori sinib tish katakchadan chiqib ketadi. Katakchadan chiqqan tish periodontning saqlanib qolgan ayrim tolalari, shuningdek, qonning adgeziv xususiyatlari (ikki yuzani bir-biriga yopishtirish) hisobiga katakchasida «ushlanib» qolishi ham mumkin.

*Klinik manzarasi:* bemor tishi tushib, oʻrni boʻsh qolganidan, ogʻriqdan, qon ketishidan shikoyat qiladi (18-rasm). Ayrim bemorlar tishni oʻzlari qoʻllarida olib keladilar. Tish katakchasi yangi ivigan qon bilan toʻlgan, atrofida shilliq parda yirtilgan, katakcha devorlaridan biri singan yoki ildiz bilan birga chiqib ketganligi aniqlanishi mumkin. Tekshiruv oʻtkazilayotganda katakcha devorlari saqlanganligiga eʼtibor berish lozim, katakcha devorlari faqat sinmagan holatdagina tish 3 sutka davomida replantatsiya qilinishi mumkin.





*a*



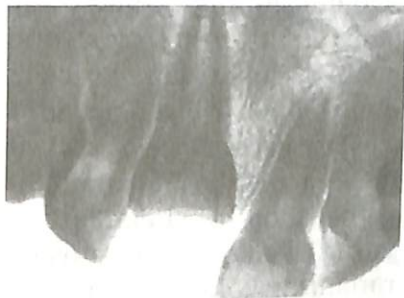*b*

*18-rasm. a* — markaziy kurak tishlar to'liq chiqqan o'ng taraf 1-tish periodontning saqlangan tolalarida osilib qolgan; *b* — o'ng markaziy va yon kurak tishlar to'liq chiqqan, tishlar katakchalari qon quyqalari bilan to'lgan.

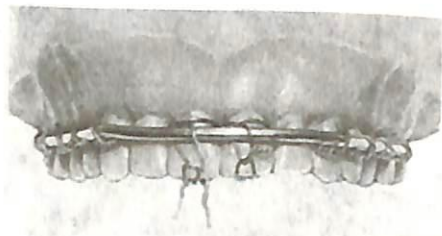**Tish qoqilishi** tish to'liq chiqishining ko'rinishlaridan biridir. Vertikal yo'nalishda ta'sir etuvchi kuch zarbidan ildiz tish katakchasi tubining kortikal plastinkasini yorib, jag'ning g'ovaksimon qismiga «qoqilgandek» kirib ketadi. Qon tomir-nerv tutami va periodont to'qimalari butunlay uziladi. Tish jag' suyagining alveolar o'siq qismida yorib, ichkariga kirganligi uchun siqilib qoladi.

*Klinik manzarasi:* bemor jarohatlangan tishini ko'rsata oladi, og'riqdan shikoyat qiladi. Qaralganda, qoqilib qolgan tish pastki jag'da — qatordagilardan pastroq, yuqori jag'da yuqoriroq joylashgan bo'ladi. Qoqilgan tish o'z o'qi atrofida aylanib, har xil darajada «burilgan» bo'ladi. Tish suyakka qancha chuqur kirsa, shuncha kalta bo'lib ko'rinadi. Ayrim hollarda alveolar o'siqda tishning kesuv qirrasini ko'rinadi, tish suyakda siqilib qolganligi bois qimirlamaydi. Tish pulpasi nekrozga uchraydi.

*Rentgenologik tekshiruvda:* tish alveolar o'siqdan jag' tanasiga qadalib kirganligi, periodontal yoriq butunlay ko'rinmasligi, atrofdagi suyak to'qimasi zichlashib, o'z strukturasi yo'qotganligi aniqlanadi (19-rasm).



*19-rasm.* Markaziy kurak tish alveolar o'siqqa qoqilib kirgan, periodontal yoriq aniqlanmaydi, tishning toji singan.



20-rasm. Silliq shina yordamida tishlar fiksatsiyasi.

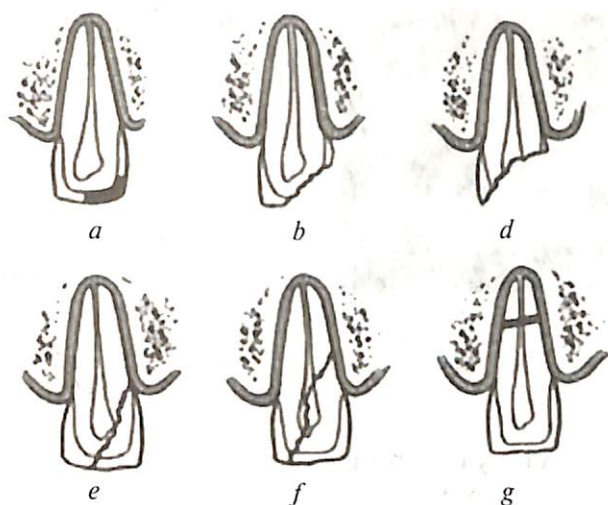
**Davolash.** 2% li lidokain eritmasi bilan mahalliy og'riqsizlantirish ostida to'liq chiqmagan tish barmoqlar yordamida o'z katakchasiga, asl holatiga qaytariladi (repozitsiya qilinadi) va silliq shina yordamida fiksatsiya qilinadi (20-rasm).

Repozitsiya o'tkazilayotganda chap qo'lning ikki barmog'i bilan alveolar o'siqning ikki yuzasi siqiladi hamda shu bilan bir vaqtda, o'ng qo'lning bir barmog'i tish ustiga qo'yib bosiladi. Shunday qilinganda, qon tomir-nerv tutami uzilmay qoladi. Chiqqan tish joyiga qaytarilganidan so'ng simdan bukilgan skoba yoki kappa shina bilan immobilizatsiya qilinadi. Bukilgan shinani ligatura simlar bilan tishlarga bog'layotganda qattiq siqilsa, jarohatlangan tish katakchasidan chiqib ketishi mumkin. Bunday holatning oldini olish uchun albatta bitta barmoq bilan mahkamlanayotgan tishni yonidagilari bilan birgalikda bosib ushlab turish va ligatura simni me'yorida tortish lozim. Shina mustahkamligi qoniqarli darajada bo'lmasa, sim bog'lamlar ustiga tez qotuvchi plastmassa qorib, yumshoq holatida qo'yiladi va tish oraliqlariga bosib qotguncha (polimerizatsiya jarayoni tugaguncha) ushlab turiladi, ortiqcha plastmassa olib tashlanadi. Immobilizatsiya davri kamida ikki hafta davom etishi maqsadga muvofiq.

Qoqilib qolgan tish qo'zg'atilsa, butunlay chiqib ketishi mumkin. Shuning uchun tishni o'rnida qoldirib, yallig'lanish jarayoni rivojlanishining oldini olish choralari ko'riladi. Tish mahkamlanganidan so'ng elektroodontodiagnostika o'tkaziladi. Pulpa nekrozga uchragan, sezuvchanlik 60 mA dan ortiq bo'lsa, endodontik davolash o'tkaziladi.

**Tish (*Fracturae dentis*) sinishi.** Tishlarning to'liq bo'lmagan va to'liq sinishlari farqlanadi. Tishlarga mexanik kuch ma'lum yo'nalishda zarb bilan ta'sir etgan (yiqilish, urilish, zarb oqibati)da yuzaga keladi. Tish sinishida uning pulpa (*pulvae dentis*)si zararlanishi yoki beziyon qolishi mumkin. Tishning faqat emaligina shikastlanganda pulpa o'zgarishsiz qoladi (21-rasm, *a*). Jarohat tishning emali hamda dentin to'qimalarida yuzaga kelsa, uning pulpasi ma'lum darajada zararlanadi (*b*). Tish sinishi ochiq (toj qismida — *coronae dentis*) (*d*), pulpa kamerasi qisman





21-rasm. Tish sinishi turlari sxemasi:

*a* — emalning sinishi; *b* — tish toji burchagidan emal-dentin qatlamiga singan; *d* — tish toji uzilgan, pulpa kamerasi ochilgan; *e* — tish toji singan; pulpa kamerasi qisman ochilgan; *f* — sinish chizig'i tish toji va ildizdan o'tgan, pulpa uzilgan; *g* — tish ildizi ko'ndalang singan.

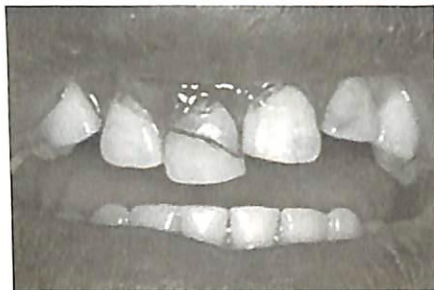ochilgan (*e*) yoki tish toji butunlay uzilgan (*f*) va yopiq (ildiz qismida; *g*) bo'lishi mumkin. Sinish chizig'i yo'nalishi tish balandligi, ya'ni uzunasi bo'yicha, ko'ndalang va qiya yo'nalishda o'tishi mumkin.

Zarbning mexanik ta'sir etuvchi kuchini tishning periodont to'qimasi ham qabul qilishi tabiiy. Natijada, singan tishda travmatik periodontit belgilari paydo bo'ladi.

Tish olish operatsiyasi vaqtida qo'pol harakat qilish antagonist tishlarni (yuqori jag'dagi tish olinayotganda ombir pastki jag' tishlari tojini yoki pastki jag' tishlar olinayotganda yuqori jag' tishlari toj qismini) sindirishga olib keladi (22-rasm).

Amaliyotda yuqori jag' frontal tishlarining sinishi pastki jag' tishlariga nisbatan ko'proq uchraydi. Tishlar ildizlari o'rta, yuqori yoki pastki uchdan bir qismidan o'tishi mumkin. Sinish chizig'i ildiz uchi yoki o'rtasidan o'tsa, tishning qon tomir-nerv tutami, odatda, uzilmaydi.

**Bemor shikoyatlari** sinish joylashishi (lokalizatsiyasi)ga bog'liq bo'lib, odatda, mexanik va termik ta'sirlardan yoki o'z-o'zidan paydo bo'ladigan, tishlash va chaynash vaqtida kuchayadigan og'riqdan, ba'zan esa so'zlash qiyinligidan bo'ladi.



22-rasm. O'ng markaziy kesuv tish tojining ko'ndalang sinishi.

ildiz uchiga qancha yaqin bo'lsa, qimirlash shuncha kam bo'ladi. Aniqlash uchun chap qo'l ko'rsatkich barmog'ini ildiz proyeksiyasiga qo'yib, tish tojini sagittal (old-orqa) qimirlatib, sinish sohasini aniqlash mumkin. Agar tish ildizi sinmagan bo'lsa, uning ildiz bo'ylab qimirlashi qisman (to'liq bo'lmagan) chiqishidan dalolat beradi.

**Davolash** quyidagi jadvalda ko'rsatilgan tartibda o'tkaziladi.

I - j a d v a l

### Tish sinishlarini davolash algoritmi

Jarohat turi	Davolash muolajasi
<p><b>I. Tish toj sohasining sinishi:</b></p> <p>A. Qisman (to'liq bo'lmagan):</p> <p>a) pulpa ochilmasdan;</p> <p>b) pulpaning qisman ochilishi bilan;</p> <p>d) to'liq ochilishi bilan</p> <p>B. To'liq bo'lgan</p>	<p>Singan tish toji o'tkir qirralarini sil-liqlash. Plomba yoki qo'shimcha (or-topedik usulda tayyorlangan) mosla-malar bilan tish tojini tiklash (restavra-tsiya).</p> <p>Pulpitni biologik usulda davolash, tish tojini plomba yoki qo'shimcha (ortope-dik usulda tayyorlangan) moslama bilan tiklash.</p> <p>Anesteziya ostida pulpani olib tash-lash (<i>exterpacio</i>) endodontik davolab, tish tojini plomba, (ortopedik usulda tayyorlangan) moslama yoki sun'iy qop-lama bilan tiklash.</p> <p>Mahalliy anesteziya ostida pulpani olib tashlash; shtift o'rnatib, toj qismini tiklash.</p>

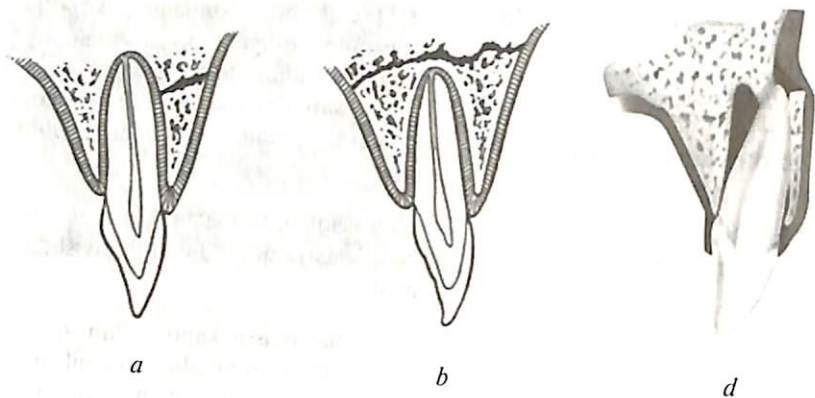


<p><b>II. Tish ildizi sohasining sinishi:</b></p> <p>A. Ildiz uchi (<i>apexradcis dentis</i>) sinishi:</p> <p>B. Ildiz oʻrta sohasi sinishi:</p> <p>a) qon tomir-nerv tutami uzilmagan holatda;</p> <p>b) qon tomir-nerv tutami uzilgan holatda</p>	<p>EOD (elektroodontodiagnostika) oʻtkazish, pulpa «oʻlgan» boʻlsa, mahalliy anesteziya ostida pulpani <i>exterpacio</i> qilish; tish kanalini plombalash; singan ildiz uchini operatsiya yoʻli bilan olib tashlash.</p> <p>Pulpa «saqlanib» qolgan boʻlsa, tishni immobilizatsiya qilib, dinamik ravishda kuzatish.</p> <p>Tishni plastmassa kappa bilan 4—5 hafta davomida immobilizatsiya qilish; odatda, shu vaqt ichida sement va odontoblastlardan hosil boʻlgan ikkilamchi toʻqima hisobiga boʻlaklar birikadi.</p> <p>Pulpa ekstirpatsiya qilinib, endodontik davolash oʻtkaziladi va poʻlat shtift yoki ortodontik sim ildiz kanaliga kiritilib, boʻlaklar mahkamlanadi. Sement boʻlaklar orasiga kirib ketmasligi uchun ular bir-biriga yaqinlashtirilib, mahkam siqiladi, keyin sement surtilgan shtift tish kanaliga oʻrnatilib, mahkam siqilgan holda qotguncha ushlab turiladi. Sement qotganidan soʻng tish qoʻshimcha immobilizatsiya qilinadi. Pirovard natijada, tish qimirlab qolsa yoki oqma yoʻli hosil qilsa, u olib tashlanadi.</p>
<p><b>III. Tishning uzunasiga, koʻndalangiga va qiya sinishlari</b></p>	<p>Tish olib tashlanadi (<i>extrakcio dentis</i>)</p>

**Alveolar oʻsiq sinishlari.** Alveolar oʻsiqning alohida sinishlari jarohatlovchi kuch suyakning tor qismiga taʼsir etganda yuzaga keladi. Alveolar oʻsiqning sinishini tashxislash va davolashda quyidagi tasnifdan foydalaniladi (23-rasm):

- Alveolar oʻsiqning qisman sinishi — sinish chizigʻi alveolar oʻsiqning faqat tashqi kompakt plastinkasi va gʻovak moddasidan oʻtadi (ichki kompakt plastinka butun qoladi) (*a*).

- Alveolar oʻsiqning toʻliq sinishi — sinish chizigʻi alveolar oʻsiqdan toʻliq oʻtadi (*b*).



23-rasm. Alveolar o'siq sinishi:

*a* — alveolar o'siqning qisman sinishi; *b* — alveolar o'siqning to'liq sinishi; *d* — alveolar o'siqning tishlar jarohatlari bilan birgalikda sinishi.

- Alveolar o'siqning uzilishi.
- Alveolar o'siqning tishlar jarohatlari bilan birgalikda sinishi (*d*).
- Alveolar o'siqning parchalanib sinishi.

Alveolar o'siq sinishlari yuqori jag'da pastki jag'ga nisbatan ko'proq uchraydi. Odatda, alveolar o'siq frontal tishlar sohasida sinadi. Yuqori jag' alveolar o'sig'ining ko'p sinishiga uning anatomik tuzilishi sababchi bo'ladi: yuqori jag' alveolar o'sig'i nisbatan uzunroq va yupqaroqligi, frontal sohada pastki jag' alveolar o'sig'ini birmuncha yopib turishi hamda bo'rtib chiqib turganligi uchun kam himoyalangan, uni old tomondan faqat burunning tog'ay qismi; yon tomonlardan esa yonoq suyaklari yoylari to'sib turadi. Pastki jag' alveolar o'sig'ining frontal qismi yuqoridan yuqori jag'ning alveolar o'sig'i va tishlari bilan, pastdan dahan va yon tomondan pastki jag' tanasi va yonoq suyagi yoyi bilan yaxshi himoyalangan.

Alveolar o'siqqa ta'sir etuvchi mexanik kuch tashqaridan ichkariga yo'naltirilgani uchun frontal qism singanda bo'lak orqaga, yon soha bo'lagi og'iz bo'shlig'i ichkarisiga siljiydi. Mexanik ta'sir etuvchi kuch nechog'li katta bo'lsa, bo'laklar siljishi ham shunchalik sezilarli bo'ladi. Yuqori jag'da singan bo'lak tanglay o'rtasigacha surilishi mumkin. Agar zarb yuqori jag' alveolar o'sig'iga pastki tishlar orqali ta'sir etsa, singan bo'lak tashqariga siljishi mumkin.

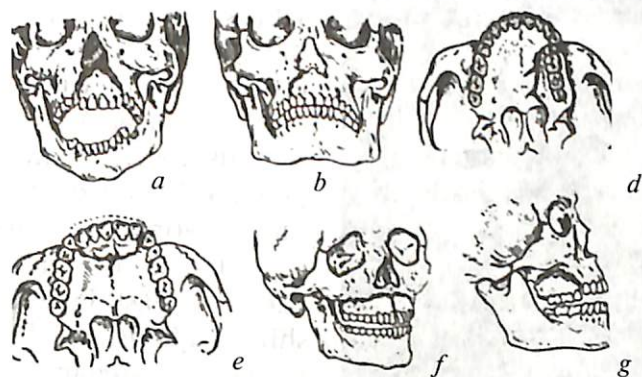
Odatda, alveolar o'siq to'liq sinadi, ammo ta'sir etuvchi zarb ichkaridan tashqariga qarab yo'nalsa, tashqi kortikal plastinka sinib, oldinga siljiydi, ichki kortikal plastinka saqlanib qoladi. Alveolar o'siq sinishi tishlarning sinishi yoki chiqishi bilan birgalikda sodir bo'lishi mumkin.

Tishlar ildizlari bir chiziqda joylashmaganligi uchun alveolar o'siq, odatda, ravoq (arka) shaklida sinadi. Alveolar o'siq tishlar ildizlari yuqorisidan singanda, bo'lakni o'rniga qo'yish oson bo'lib, asoratsiz bitadi. Sinish chizig'i tish ildizlaridan o'tsa, ularning ayrimlari sinadi, siniq bo'lak repozitsiyasi qiyinlashadi va bitishi sust kechib, asoratlanish ehtimoli ortadi.

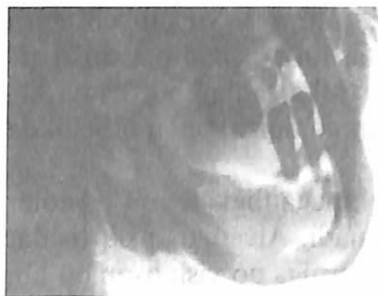Yuqori jag' alveolar o'sig'i yon sohasining jag' bo'shlig'i tubi bilan birgalikda sinishi ko'p kuzatiladi (24-rasm).

**Bemor shikoyatlari**, odatda, o'z-o'zidan jag'da paydo bo'ladigan, tishlarni jipslashtirganda, chaynaganda kuchayuvchi og'riqdan, tishlarni bir-biri bilan odatdagiday jipslashtira olmaslikdan, og'izni umuman yopib bo'lmasligidan bo'ladi.

*Klinik manzarasi:* og'iz atrofidagi to'qimalar (lablar, lunj)da shish, qontalash, tilingan, shilingan yoki ezilib yirtilgan yaralarni ko'rish mumkin. Og'iz ichiga qaralganda: lablar va lunjda shish, qontalash, tishlar ro'parasida yirtilgan yara borligi hamda alveolar o'siqda sinish chizig'i bo'ylab milkning yirtilgan yarasi va suyak-



24-rasm. Yuqori jag' alveolar o'sig'ining sinishi ko'rinishlari:  
*a* — kesuv tishlar sohasida sinib siljishi; *b* — siljimasdan sinishi;  
*d* — chaynov tishlar sohasida sinib tanglay tomon siljishi; *e* — kesuv tishlar sohasida sinib tanglay tomon siljishi; *f* — yuqori jag' alveolar o'sig'ining to'liq, bo'linib sinishi; *g* — chaynov tishlar sohasida sinib, vestibular siljishi.



25-rasm. Pastki jag' alveolar o'sig'ining kichik oziq tishlar sohasidan sinishi.

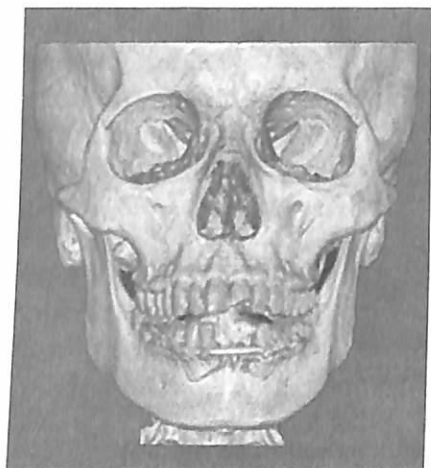
chizig'i va unga nisbatan tish ildizlarining munosabatini aniq ko'rish mumkin (25-rasm).

**Davolash:** mahalliy infiltratsion va o'tkazuvchan og'riqsizlantirish ostida singan bo'lak repozitsiya qilinib, uning sinishidan avval bo'lgan o'rnida ekanligiga tishlam bo'yicha ishonch hosil qilinadi. Immobilizatsiya tekis skoba shinasi bilan amalga oshiriladi (26-rasm). Shina qo'yish uchun singan bo'lakning ikki yon sohasida yetarli miqdorda mustahkam bo'lgan tishlar bo'lmog'i lozim.

Singan bo'lak jag'ning markaziy qismida bo'lsa, uni mahkamlash uchun ikki yonida kamida 2—3 ta mustahkam tishlarga

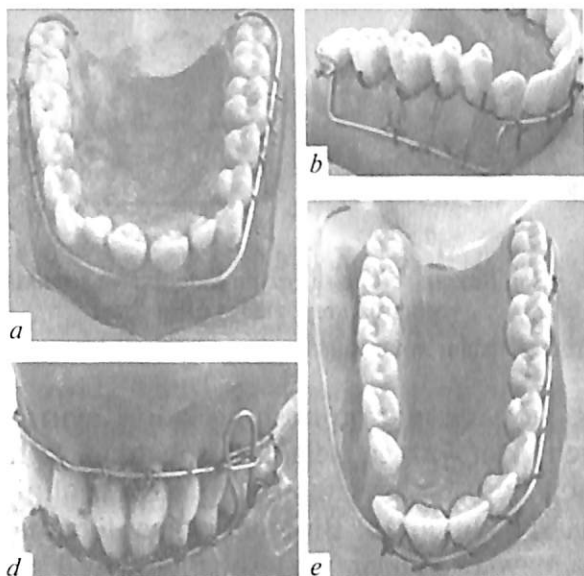
bog'lash zarur (27-rasm, a). Agar yuqori jag'ning singan bo'lagi pastga siljigan bo'lsa, undagi tishlar kesuv qirrasidan yoki chaynov yuzasidan simli shinaga maxsus halqa bilan tortib qo'yiladi (b). Ayrim hollarda barmoqlar yordamida singan bo'lak repozitsiya qilinganidan so'ng yuqori va pastki jag'larda tirgakli shina taqiladi (d). Tirkaklar birbiriga kirib, singan bo'lak siljishining oldini oladi.

Singan bo'lakni qo'l bilan repozitsiya qilib bo'lmasa, uni rezina halqalar bilan o'z o'rniga tortish imkonini beruvchi, shuningdek, alveolar o'siqning shi-



26-rasm. Pastki jag'ning III tishlarining to'liq chiqishi va alveolar o'siqning 32T123 tishlar sohasidan sinishi.





27-rasm. Yuqori jag' alveolar o'sig'ining sinishlari:

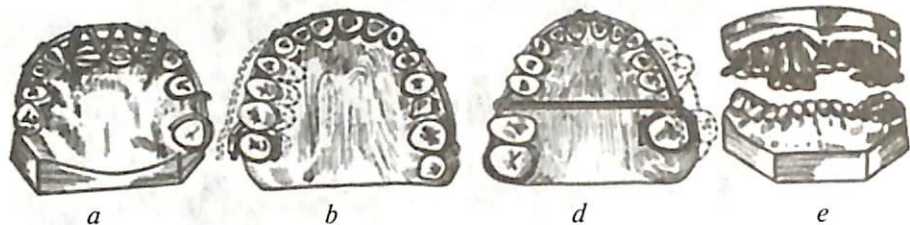- a* — markaziy tishlar sohasida singan alveolar o'siqni tishlari silliq shinaga bog'langan; *b* — yuqori jag'ning chap tomondagi alveolar o'sig'i oziq tishlar sohasida sinib tanglay tomonga va pastga siljigan. Singan bo'lak shinadagi tirgakka tortilgan; *d* — yuqori va pastki jag'lar tishlariga singan bo'lak sohasida maxsus tirgaklar yasalgan; pastki shinadagi tirgak yuqori jag'dagi shina tirgagiga kirib singan bo'lak siljishining oldini oladi; *e* — yuqori jag'ning alveolar o'sig'i chap oziq tishlar sohasida sinib tanglay tomon siljigan.

kastlanmagan sohalari uchun ham mos ravishda shina tayyorlash (bukish) kerak. Shinada ilmoqlar bo'lib, ularga siljigan bo'lakdagi tishlar o'zlariga ligatura bilan bog'langan rezina halqalar yordamida tortib qo'yiladi. Rezinaning taranglik kuchi hisobiga bo'lak o'z joyiga tushganidan so'ng, u tekis shinaga sim bilan tortib bog'lanadi (28-rasm).

Agar simdan bukilgan shinani o'rnatishda anatomik xususiyatlar qiyinchilik tug'dirsa, bo'lakning immobilizatsiyasi (taxtakachlash) uchun tish-milk usti plastmassa shinasidan foydalanish mumkin.

Taqilgan shinani 2—3 (T.G. Robustova bo'yicha — 5—7) hafta davomida ushlab tavsia etiladi. Shikastlangan tishlarni dinamik ravishda elektroodontodiagnostika qilib, pulpada nekroz alomatlari paydo bo'lsa, endodontik davolash o'tkazilishi lozim bo'ladi.

Alveolar o'siq parchalanib tishlar jarohatlari bilan birgalikda singanda birlamchi ishlov berayotganda tishlar va mayda bo'laklar



28-rasm. Singan bo‘lakni rezina halqalar va tirgaklar yordamida repozitsiya qilish:

*a* — frontal tishlar sohasida; *b, d, e* — yon tishlar sohasida.

olib tashlansa suyakda nuqson hosil bo‘ladi. Keyinchalik protezlashda qiyinchiliklar yuzaga keladi. Jarohatdan so‘nggi alveolar o‘siqda nuqson hosil bo‘lishining oldini olish usulini Sh.A. Boymurodov (2006) taklif qilgan. Birlamchi jarrohlik amaliyotini o‘tkazayotganda mayda bo‘laklar olib tashlanadi. Hosil bo‘lgan bo‘shliq plastinka, granula holatidagi sintetik gidroksiapatit va skleral kollagendan tuzilgan. Kollap An «L» (Intermedapatit, Rossiya) bilan to‘ldirib zich choklar qo‘yishni taklif qilgan. Shu maqsadda «Osteon» va «Colla Guida» (Janubiy Koreya) mahsulotidan ham foydalanish mumkin. «Osteon» tarkibidagi gidroksiapatit va trikalsium fosfat ikkilamchi suyakning hosil bo‘lishini rag‘batlantiradi. Natijada alveolar o‘siqning balandligi va shakli tiklanadi.



## NAZORAT SAVOLLARI

1. Tasnifga ko‘ra tishlarning qanday jarohatlarini bilasiz?
2. Tishlar qisman chiqib ketishining klinik-rentgenologik manzarasi, tekshiruv va davolash usullari.
3. Tishlar to‘liq chiqib ketishining klinik-rentgenologik manzarasi, tekshiruv va davolash usullari.
4. Tish qoqilishining klinik-rentgenologik manzarasi, tekshiruv va davolash usullari.
5. Tishlar sinishi tasnifi va klinik manzarasini ta’riflab bering.
6. Tish ildizi sinishlarining klinik-rentgenologik manzarasi va davolash.
7. Yuqori va pastki jag‘lar alveolar o‘siqlari anatomik tuzilishidagi xususiyatlar va sinishlarining tasnifi.
8. Alveolar o‘siqning jag‘ markaziy qismidan singanidagi klinik-rentgenologik manzarasi qanday bo‘ladi va u qanday davolanadi?
9. Alveolar o‘siq tishlar sohasidan singanda klinik-rentgenologik manzarasi qanday bo‘ladi va davolash qanday o‘tkaziladi?
10. Alveolar o‘siq sinishlarining qanday asoratlari bo‘lishi mumkin?

---

### **III bob. JAG' SUYAKLARI JAROHATLARI**

#### **Jag' suyaklari jarohatlari**

Tinchlik davrida (urush davriga nisbatan) yuz-jag' sohasi jarohatlari mexanik omillar ta'siri tufayli yuzaga keladi. Jarohat og'irligi ta'sir etuvchi jismning kinetik energiyasi, yuzasining shakli, ichki tuzilishi va shikastlangan to'qima xususiyatlariga bog'liq. P.Z. Arjansev va hammualliflar (1975) shularni e'tiborga olgan holda, yuz-jag' sohasi mexanik jarohatlarining quyidagi tasnifini taklif qilganlar.

**Mexanik jarohatlar tasnifi** (P.Z. Arjansev va boshqalar, 1975)

<b>Shikastlanish turi</b>	<b>Shikastlanayotgan to'qima</b>
A. Yakka;	1. Pastki jag' sinishlari.
B. Birgalikda:	2. Yuqori jag' sinishlari.
a) kalla va miya jarohatlari;	3. Yonoq suyagi va o'sig'ining sinishlari bilan.
b) boshqa soha yumshoq to'qimalari bilan;	4. Burun suyaklarining sinishlari.
d) tananing boshqa suyaklari bilan.	5. Tishlar jarohatlari.
	6. Yuz-jag' suyaklarining bir vaqtda ko'plab sinishi.
	7. Yuz yumshoq to'qimalarining jarohatlari.
D. Bir suyakning jarohati.	
E. Ko'p suyaklarning jarohatlari.	

Jahon sog'liqni saqlash tashkiloti 1997-yilda kalla va yuz suyaklari sinishi tasnifini qabul qilgan. Shunga ko'ra kalla va yuz suyaklarining sinishlari SO2 shifr bilan kodlangan.

#### **SO2. Kalla va yuz suyaklarining sinishlari**

SO2.0. Kalla qopqog'i suyaklarining sinishi:  
— peshona suyagi;

- tepa suyagi
- SO2.1. Kalla asosining sinishlari:
  - chuqurchalar (old, o'rta, orqa);
  - ensa suyagi;
  - ko'z kosasining yuqori devori;
  - bo'shliqlar (g'alvirsimon, peshona suyagi);
  - ponasimon;
  - chakka suyagi.

SO2.2. Burun suyaklarining sinishi.

SO2.3. Ko'z kosasi tubining sinishi.

SO2.4. Yonoq suyagi va yuqori jag'ning sinishi.

SO2.5. Tishning sinishi.

SO2.6. Pastki jag'ning sinishi.

SO2.7. Kalla va yuz suyaklarining ko'plab sinishi.

SO2.8. Yuz va kalla boshqa suyaklarining sinishi.

SO2.9. Yuz va kalla suyaklari qismlarining aniqlanmagan sinishlari.

Bu tasnif sinish soni va sohasini anglatadi. Soddaligi uchun tashxis quyidagi yengilliklarga ega. Ammo sinishlarga xos bo'lgan qator belgilarni o'z ichiga olmaydi. Masalan, yumshoq to'qimada jarohat borligi, bo'laklar siljiganmi yoki yo'qmi, sinish chizig'ining shakli va boshqa belgilar. Bu tasnifning kamchiliklarini AO/ASIF biroz to'ldirgan. Tasnif B. Spiess tomonidan (1989) taklif qilingan. A.M.Greenberg (1993) tomonidan takomillashtirilgan.

AO/ASIF tizimidagi tasnifda suyak qanday, qayerda singanligi kalla suyaklari, tishlar, yumshoq to'qimalar jarohatlari okkluzion buzilishlar e'tiborga olingan. Tasnif pastki va yuqori jag'lar, kalla suyaklari, burun, burun-ko'z va g'alvirsimon suyaklar kompleksini o'z ichiga oladi. Suyaklar nomi qisqartirilib harflar bilan belgilangan:

- $M_n$  — pastki jag';
- $M_x$  — yuqori jag';
- $N_a$  — burun suyaklari;
- $Z_m$  — yonoq suyagi;
- $F_r$  — peshona suyagi;
- $C_r$  — boshqa suyaklar.

Jarohat turi, F (*Fracture*—sinish):

- $F_0$  — noto'liq, ya'ni faqat kortikal kattalikda sinishi;
- $F_1$  — yakka sinishi (ikkita bo'lak hosil qilish);
- $F_2$  — ko'p sinish (ko'p bo'lakli sinish);
- $F_3$  — parchalanib sinishi;
- $F_4$  — uzib sinishi (suyakda nuqson hosil qilib sinishi).



Yuqori va pastki jag'lar okkluzion yuzasiga nisbatan, O (*occlusuin*):

O<sub>0</sub> — okkluzion sinishlar yo'q;

O<sub>1</sub> — okkluzion o'zgarishlar bor;

O<sub>2</sub> — tishlar yo'q.

Yumshoq to'qimalar kategoriyasi, S (*soft tissue*):

S<sub>0</sub> — yopiq sinishi;

S<sub>1</sub> — ochiq sinish — sinish chizig'i og'iz yoki burun bo'shlig'i bilan tutashgan;

S<sub>2</sub> — ochiq sinish — terining yaxlitligi buzilishi bilan;

S<sub>3</sub> — ochiq sinish — og'iz, burun shilliq pardalari va teri yaxlitligining buzilishi bilan;

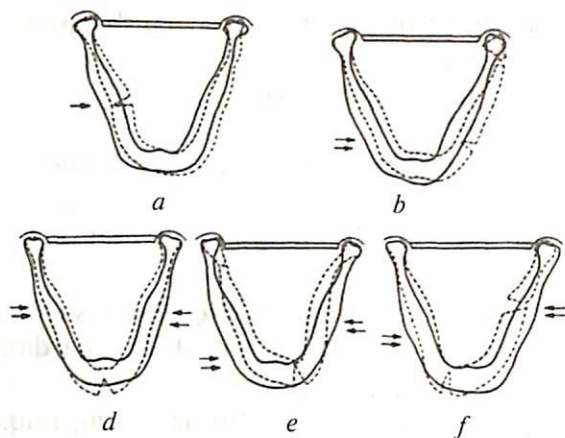
S<sub>4</sub> — ochiq sinish — yumshoq to'qimalarning nuqsoni bilan.

Harakatdagi jismning to'qimaga mexanik ta'siri ostida yuzaga keladigan jarohatlarning og'irlik darajasi bir qancha omillarga bog'liq, jumladan: zarbning kinetik energiyasi, predmetning shakli, tashqi yuzasi va ichki strukturasi. Ma'lumki, mexanik ta'sirning «jonli kuchi» shikastlovchi predmet massasining kvadratdagi tezligi yarmining ko'paytmasiga to'g'ri proporsional. Boshqacha qilib aytganda, jarohatning og'irlik darajasi zarb berayotgan predmet massasi va uning harakat tezligiga bog'liq. Agar mexanik jarohat harakatda bo'lmagan tinch turgan jismga yiqilish yoki urilish natijasida yuzaga kelgan bo'lsa, «jonli kuch» tana massasi va uning harakatining tezligiga bog'liq bo'ladi. Mexanik jarohat harakatda bo'lgan (jarohatlanuvchi) shaxs va jarohatlovchi jism bir-biri bilan to'qnashib ketishi oqibatida sodir bo'lgan bo'lsa, ta'sir etuvchi «jonli kuch» ularning har birining «jonli kuchi» yig'indisiga teng bo'ladi.

Jarohatlantiruvchi kuchning yo'nalishi va ta'sirining pirovard natijasi hamda shikastlanish sohasiga ko'ra sinishlar quyidagilarga bo'linadi: a) **bevosita sinish** — suyakning aynan jarohatlovchi kuch ta'sir etgan joyi sinadi. Bunday sinish, odatda, dahan sohasida uchraydi; b) **bilvosita (aks ettirilgan) sinish** — suyakning jarohatlovchi kuch ta'sir etgan sohadan boshqa (uzoqroq) qismi sinadi. Odatda, bunday sinish bo'g'im o'sig'i asosida yoki qarama-qarshi tomonda yuzaga keladi. Bilvosita sinish yakka holda alohida kamdan kam uchraydi. Odatda, sinishlar birgalikda uchraydi. Bunday sinish pastki jag'ning dahan yoki tana sohasiga yuzasi keng, o'tkir bo'lmagan, nisbatan yumshoq jismdan zarb yetganda vujudga keladi.

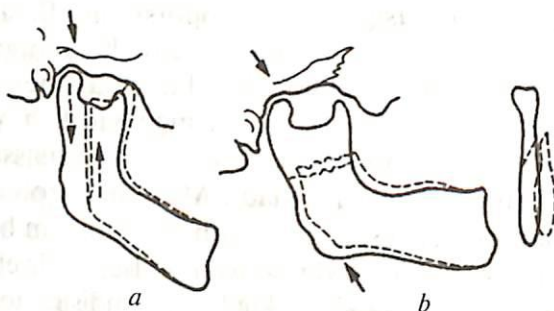
Jarohatlanish mexanizmidan kelib chiqqan holda, suyakda sinish uch turda sodir bo'ladi (29, 30-rasmlar):

1. Bukilib sinish. 2. Siqilib sinish. 3. Uzilib sinish.



29-rasm. Vasmund bo'yicha pastki jag'ning bukilib sinishlarida berilgan jarohatlovchi kuch ta'sirining sxematik ko'rinishi:

*a* — tanaga; *b* — tanaga ikki yaqin sohada; *d* — ikki tomondan tanaga qarama-qarshi; *e, f* — ikki tomondan tanaga qarama-qarshi har xil sohadan.



30-rasm. Pastki jag' shoxining siqilib sinishi:

*a* — bo'yiga va *b* — ko'ndalang.

Suyakni o'rab turgan yumshoq to'qimalar holati e'tiborga olinib, yopiq (asoratlanmagan) va ochiq (asoratlangan) sinishlar ajratiladi.

**Yopiq sinish** deganda, suyakning ustidagi (qoplam) shilliq parda va teri yaxlitligi buzilmaganligi nazarda tutiladi. Sinish chizig'iga tashqaridan infeksiya tusha olmaydi, shuning uchun jarohat asoratlanmagan hisoblanadi.

**Ochiq sinishda** esa, singan suyak, og'iz, burun, yuqori jag' bo'shliqlari yoki yumshoq to'qima va teri jarohatlari orqali tashqi muhit bilan tutashadi. Bunday jarohatlarda sinish sohasiga bo'shliqlardan va tashqaridan infeksiya yoki boshqa yot jismlar tushish ehtimoli yuqori bo'lganligi sababli ular **asoratlangan jarohat** deb

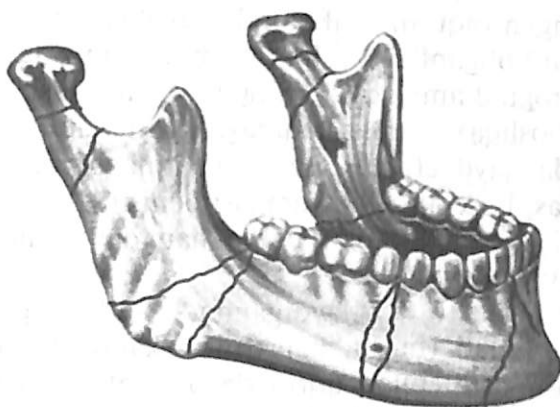
ataladi. Ayrim hollarda og‘iz shilliq pardasining shikastlanganligini aniqlash qiyin bo‘ladi. Masalan, sinish chizig‘i chiqib ulgurmagan tish sohasidan o‘tganligi rentgen suratida tasdiqlansa, ya‘ni sinish chizig‘ida tish bo‘lsa, jarohat ochiq sinish deb yuritiladi. Singan suyak atrofidagi mushak, teri va og‘iz shilliq pardasida kemptikli og‘ir jarohatlar bo‘lsa, albatta ochiq yoki asoratlangan hisoblanadi.

Sinish chizig‘i yo‘nalishi va soniga ko‘ra, bo‘ylama, ko‘ndalang, egri, ravoqsimon, ilonizi(zigzag)simon va bir, ikki siniqli yoki ko‘p sonli sinishlarga bo‘linadi (31-rasm).

Suyak parchalanib singan bo‘lsa, jarohat sohasida bir qancha katta va kichik suyak bo‘laklari mavjud bo‘ladi, shu bois «sinish chizig‘i» degan iborani ishlatish to‘g‘ri bo‘lmaydi. Bunday sinish to‘mtiq predmetning nihoyatda kuchli zarbi ta‘sirida yuzaga keladi. Odatda, bunday sinish, aynan mexanik kuch ta‘sir etgan joyda sodir bo‘ladi.

Suyak bo‘laklarining o‘zaro joylashishiga qarab: **siljimay** (suyak sinishiga qaramay, bo‘laklar o‘z o‘rnida qoladi) va **siljib** (bo‘laklar o‘z o‘rnida qolmaydi) **sinishlar** ajratiladi: bo‘laklar uzunasi bo‘ylab siljiganda bir-biridan qochishi, yonma-yon hollarda kirib ketishi yoki ustma-ust o‘rnashib qolishi hisobiga suyakning umumiy uzunligi qisqaradi. Suyakning sinishdan avvalgi o‘qiga nisbatan bo‘laklar **burchak hosil qilgan** bo‘lsa, **burchak ostida siljish** deyiladi.

**Yonlama siljishda** bo‘laklar bir-biridan yon tomonlarga surilib qoladi, shuningdek, **chetlab siljish** ham ajratiladi. Odatda, bunday siljish bir necha bo‘lakli sinishlarda uchraydi: kichik bo‘lak kattalariga nisbatan chetga chiqib yoki o‘z o‘qi atrofida aylanib qoladi.



31-rasm. Pastki jag‘da ko‘p uchrashi mumkin bo‘lgan sinish chizig‘i yo‘nalishlari.



Bo'laklar siljishiga ta'sir etuvchi omillar ko'p bo'lib, ularning asosiylari: a) mexanik ta'sir etuvchi zarbning kuchi va uning yo'nalishi; b) siniq bo'lakning og'irlik kuchi; d) mushaklarning tortish kuchi va yo'nalishi; e) sinish tirqishi yo'nalishi; f) jag' harakatlari.

**Patologik sinish**, bu o'ziga xos jarohat bo'lib, sinish chizig'i jag'dagi patologik jarayon sohasidan o'tadi. Yemirilish natijasida suyakning tashqi ta'sir etuvchi kuchlarga chidamliligi nihoyatda kamayadi. Suyak o'z-o'zidan, aniq bir omil ta'sirisiz ham sinishi mumkin. Bunday sinish jag' kistalari, o'smalari yoki osteomiyelitida kuzatiladi. Adabiyotlarda o'z-o'zidan sinish qariyalar osteoporozida ham uchrashi haqida ma'lumotlar bor.

### **Pastki jag' sinishining klinik manzarasi va tashxislash**

**Pastki jag' singanda bemorni ko'rikdan o'tkazish.** Pastki jag' sinishida bemorlarning shikoyatlari turlicha bo'lib, ular sinish lokalizatsiyasi va bo'laklar holatiga bog'liq. Odatda, bemorlar jag'ning aniq (ya'ni, singan) sohasida og'riq borligini ta'kidlaydilar. Tishlash, chaynash va so'zlash paytida og'riqning kuchayishidan, ayrim bemorlar iyak (engak) sohasi va pastki labda sezuvchanlik o'zgarishi va tishlar orasidan qon ketishidan ham shikoyat qiladilar (pastki alveolar nervning uzilishi siqilib qolishi tufayli), shuningdek, bosh og'rig'i, bosh aylanishi va ko'ngil aynishi ham kuzatilishi mumkin.

Anamnez (*morbi*) yig'ish vaqtida bemor qayerda va qanday vaziyatda (ish joyi, ko'cha, uy, sport o'yinlari yoki yo'l-transport hodisasida) jarohat olganligi batafsil o'rganilishi zarur.

Jarohat olingan vaqt, manzil hamda guvohlar va yana (boshqa) jarohatlanganlar bo'lganligi, bosh miya shikastlanishiga xos (hushdan ketish, retrograd amneziya, ko'ngil aynishi, qusish, quloqdan qon oqishi va boshqa) belgilar haqidagi hamma aniq ma'lumotlar kasallik tarixida qayd etilishi lozim. Ular faqat tashxis qo'yish uchungina emas, balki kasallik varaqasi ochish hamda davlat huquqiy organlari sug'urta idoralari uchun ham daliliy hujjat va zarur ma'lumot sifatida ahamiyatlidir.

Bemor ko'rikdan o'tkazilayotganda, klinik belgilar asosida uning umumiy holati (hushi, nafas olish xarakteri, arterial bosimi; paypaslash usuli bilan qorin devori defansiga baho beriladi, ichki a'zolarida og'riq borligi, ularning chegaralari va o'lchamlari) aniqlanadi. Shuningdek, bemorning boshqa a'zolarida jarohat yo'qligiga ishonch hosil qilinishi darkor.



Yuz-jag' sohasi tashqi ko'rikdan o'tkazilganda pastki jag' atrofidagi yumshoq to'qimalarda tarqalgan shish, qontalash mavjudligi, terida shilingan, tiralgan yaralar, dahan (iyak) markazdan siljiganligi sababli yuz simmetriyasi buzilganligini kuzatish mumkin.

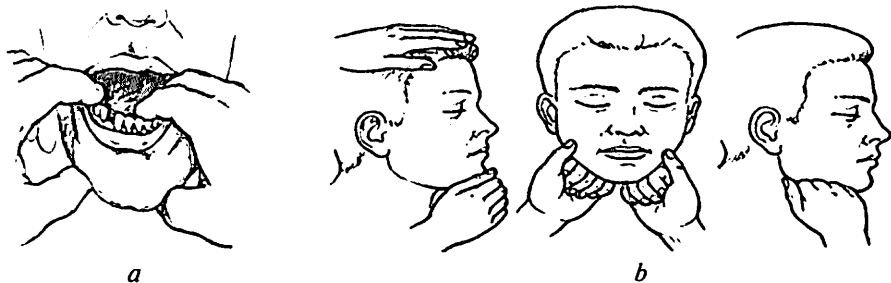Sinish joyini aniqlashda paypaslash (*palpacio*) usuli muhim ahamiyat kasb etadi (32-rasm). Ikki qo'l barmoqlarini pastki jag'ning simmetrik nuqtalariga o'rnatib, asosi (tanasi)ning qirrasiga bo'ylab burchak va bo'g'im boshchasi sohasigacha yoki teskari yo'nalishda paypaslab boriladi. Paypaslayotganda jag' qirrasida suyakning turtib chiqib qolganligi yoki nuqson borligi, yoki og'riqli nuqtani aniqlash mumkin. To'qimalarda qontalash va shish aynan shu sohada kuzatiladi. Olingan ma'lumotlar jag' suyagi singanligini taxmin qilishga asos bo'la oladi. Haqiqatan ham singanligini tekshirish uchun taxmin qilingan sohaga biroz bosim bilan ta'sir o'tkazish kerak. Bosim o'tkazganda og'riq kuchaysa, yuk belgisi musbat hisoblanadi. Bemorga og'riq sohani barmog'i bilan ko'rsatishi lozimligi uqtiriladi. Odatda, bemor ko'rsatgan nuqta singan sohaga haqiqatan to'g'ri keladi.

#### **Bosim bilan ta'sir o'tkazish texnikasi:**

1) o'ng qo'lning bosh va ko'rsatkich barmoqlari bilan iyakni ushlab, uni oldindan orqaga o'rtacha bosim bilan itariladi;

2) jag'ning o'ng va chap burchaklari tashqi yuzasiga ikkala qo'l barmoqlari qo'yilib, ikki tomondan o'rtacha bosim bilan markaziy chiziq (bir-biri) tomon jag' siqiladi;

3) bosh barmoqlarni pastki jag' burchaklarining qirrasiga o'rnatib, asta pastdan (bo'g'im boshchasi tomon) yuqoriga bosim beriladi, singan sohada og'riq turadi. O'tkir nina sanchish yordamida sezuvchanlikni aniqlash mumkin. Agar pastki alveolar nerv uzilgan



32-rasm. Pastki jag' siniq bo'laklarini aniqlashda shifokor qo'llari holati: pastki jag' siniq bo'laklar sohasini og'iz ichida (a) va tashqi tomonlama (b) aniqlash usullari.

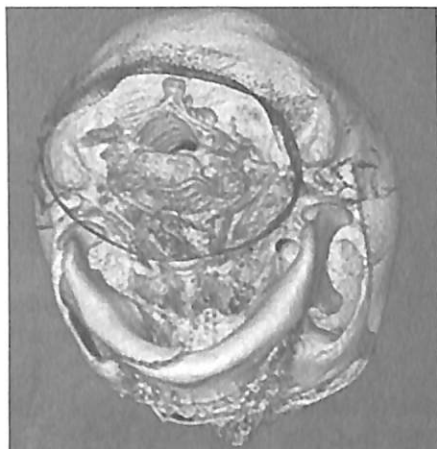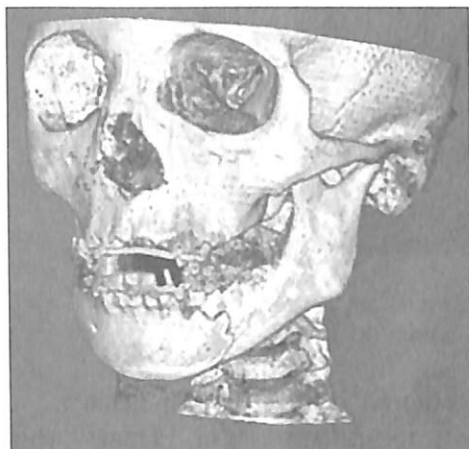bo'lsa, singan tomonda pastki lab va iyakda sezuvchanlik yo'qoladi. Shu bilan birgalikda, jag'ning singan medial qismida shilliq parda va milk taktil sezuvchanlik, tishlarda og'riq va haroratni sezish o'zgarganligini aniqlash mumkin.

Bo'g'im boshchasining o'z chuqurchasida joylashishi, harakatlari va holatini aniqlash uchun shifokor jimjiloqlarini bemorning tashqi eshituv yo'liga kiritib, pastki jag' harakatlarini tekshiradi. Harakat vaqtida bo'g'im boshchalarining simmetrik (sinxron) harakati o'zgargan bo'lsa yoki aniqlanmasa, jarohat borligidan dalolat beradi. Bunga ishonch hosil qilish uchun *tragus* oldi sohasi paypaslanadi. Og'riq paydo bo'lishi dastlabki natijani tasdiqlaydi. Bo'g'im boshchasi singan bo'lsa, bemor og'zini katta ocha olmaydi. Og'iz ochilganda, iyak aksariyat hollarda singan tomonga siljiydi.

Sinish chizig'i tish qatoridan o'tganda alveolar o'siq shilliq qavati va milk yirtilganligi, og'iz dahlizida qontalash borligi aniqlanadi (qon shilliq pardaga singib, ko'kimtir tus beradi). Bunday qontalash til tomonda ham kuzatiladi. Bo'laklar chetidagi tishlar perkussiyasi og'riqli bo'ladi. Tishlam ko'p hollarda o'zgaradi: sinish bir tomonda bo'lganda kichik bo'lak tishlari o'z antagonistlari bilan jiplashadi, katta bo'lakdagi tishlar esa bir-biriga tegmaydi. Tishlam o'zgarishi sinish lokalizatsiyasi va bo'laklar holatiga, siljishiga bog'liq.

Bo'laklarning qimirlashi va g'ijirlashi (*crepitatio*) sinishning asosiy belgilaridir. Bu belgilarni aniqlash uchun shifokor o'ng qo'l ko'rsatkich barmog'ini taxmin qilinayotgan chap tomondagi, chap qo'l ko'rsatkich barmog'ini esa o'ng bo'lakka qo'yib, bosh barmoqlar bilan jag' qirrasini ushlab, sekin-asta, bo'laklarni qarama-qarshi tomonlarga, ya'ni yuqori-past, old-orqaga ehtiyotkorlik bilan qimirlatib ko'radi. Tish qatorida baland-past soha, ya'ni «zinapoya» simptomi bo'lishi, tishlar orasi biroz ochilishi, milkdagi yaraning kengayishi, bo'laklarning bir-biriga ishqalanishi tufayli «g'ijirlash» sezilishi suyakda sinish borligining ishonchli belgilaridir.

**Pastki jag' sinishining klinik manzarasi.** Pastki jag'ning iyak sohasi markaziy kesuv tishlar orasida singanida sinish chizig'i deyarli vertikal o'tadi. Bo'laklarga yopishgan mushaklar funksional va miqdor jihatdan teng bo'lganligi sababli ular siljimasligi mumkin. Agar sinish yorig'i dastlab tishlar orasidan o'tib, so'ng engak



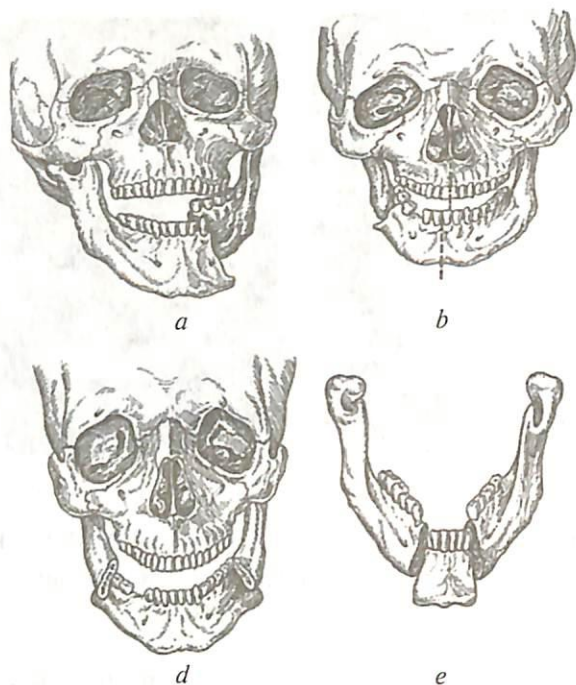
33-rasm. Pastki jag' tanasi chap tomonda sinishining MSKTDa ko'rinishi:

*a* — yondan; *b* — jag' ostidan (kichik bo'lak katta bo'lak ichiga kirib siljigan).

do'ngi (*tubar mentalis*) dan bir tomonga og'ib, qoziq tish yoki premolarning ildizlari sohasigacha qiyalab ketsa, bo'laklarning biri kichik, biri katta bo'lib qoladi (33-rasm). Bunday holatda katta bo'lakka yopishgan mushaklar (ustunlik qilgani uchun) uni pastga siljitadi. Shuningdek, lateral qanotsimon mushaklar qisqarishi hisobiga bo'laklar bir-biriga qarab siljishi mumkin. Bu esa, tish yoyining torayishi va tishlamning o'zgarishiga olib keladi. Jag'-til osti mushagining qisqarishi hisobiga jag'ning alveolar o'siq qismi birmuncha til tomon (og'iz ichi)ga egiladi.

**Pastki jag' tanasining bir tomonlama sinishida** jag' o'zaro teng bo'lmagan ikkita bo'lakka ajraladi (34-rasm, *a*). Kichik bo'lak jag'ni ko'taruvchi mushaklarning tortish kuchi hisobiga yuqoriga va ichkariga siljiydi. Jag'ning alveolar qismi ichkariga, tanasining asosi esa tashqariga siljiydi. Tishlaganda tishlar faqat do'ngchalari (pastki jag' tishlarining lunj do'ngchalari, yuqori jag' tishlarining tanglay do'ngchalari) bilan jiplashadi.

Katta bo'lak jag'ni tushiruvchi (og'izni ochuvchi) mushaklarning tortishi va o'zining vazni tufayli pastga, lateral qanotsimon mushakning bir tomonlama qisqarishi hisobiga esa singan tomonga siljiydi. Natijada, tish yoyi torayib, markaziy chiziq sinish tomonga siljiydi. Tishlam: (tishlar jiplashganda) faqat yon (chaynov) tishlargina bir-biriga do'ngchalari bilan tegadi (34-rasm, *b*).

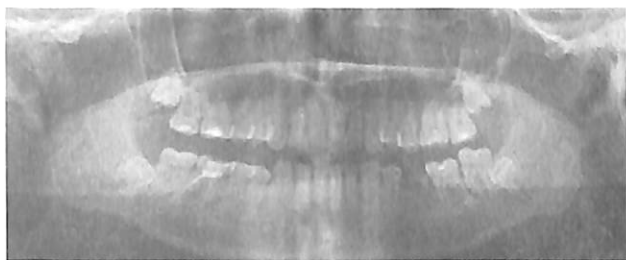


34-rasm. Pastki jag' tanasi singanda bo'laklar siljishining sxemasi:  
*a* — katta bo'lak pastga, kichik bo'lak yuqoriga va ichkariga siljigan;  
*b* — pastki jag' burchagidan singan, kichik bo'lak ichkariga, katta bo'lak pastga va singan tomonga siljigan; *d* — pastki jag' ikki burchakdan singan, o'rtadagi bo'lak pastga va ichkariga siljigan, kichik bo'laklar o'rtadagi bo'lak ustiga chiqib ketgan; *e* — pastki jag' tanasi frontal tishlar sohasida ikki joydan singan, yon bo'laklar o'rtadagi bo'lakni siqib oldinga va pastga siljigan.

**Jag' tanasi ikki yon tomondan singanda** uchta bo'lak hosil bo'ladi. Katta oziq tishlar orasidan yoki ortidan singanda o'rtadagi bo'lakka jag'ni pastga tushiruvchi mushaklar yopishganligi uchun u pastga va orqaga siljib, frontal tishlar esa old tomonga egiladi, siljish sezilarli darajada bo'lganda til orqaga ketib, nafas olish qiyinlashadi (34-rasm, *d*). Yon tomondagi bo'laklar chaynov, chakka va medial qanotsimon mushaklarning tortish kuchi ta'sirida yuqori va ichkariga siljiydi.

Pastki jag' ikki tomonda frontal tishlar sohasida singanda o'rtadagi bo'lakni ikki yon tomondagi bo'laklar siqib olsa, til orqaga ketib qolmaydi va nafas olish erkin bo'lib qolaveradi (34-rasm, *e*). Bunday holat jarohatlovchi omil (kuch) jag'ning ikki yon tomondan baravar ta'sir etganida yuzaga keladi.





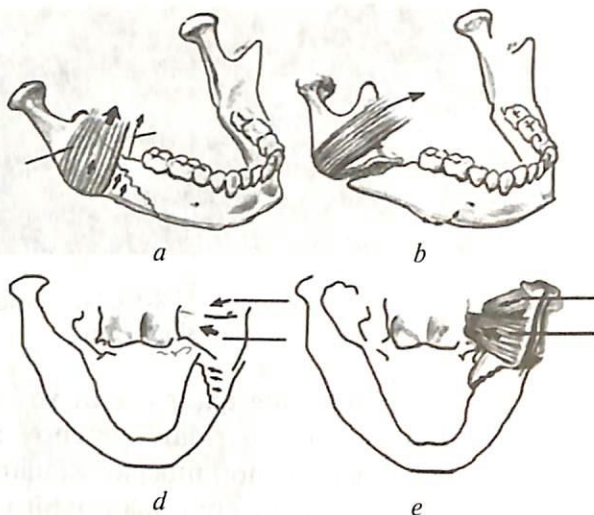
35-rasm. Pastki jag' burchagining 7, 8-tishlar orasidan singan bo'laklari joyidan siljimagan.

Pastki jag' burchagi sinishining qator o'ziga xos xususiyatlari bor, pastki jag' burchagiga tashqaridan chaynov mushaklari, ichkari tomondan medial qanotsimon mushak va ularning paylari yopishgan bo'ladi. Sinish chaynov mushaklari birikkan sohada yuzaga kelsa, bo'laklar siljimaydi. Chunki, pastki jag' burchagini o'rab turuvchi pay va mushaklardan iborat kuchli g'ilof bo'laklarning o'z joylaridan siljishiga yo'l qo'ymaydi. Ammo shuning barobarida bo'laklar orasiga mushak tolalari kirib qolish (mushaklar interpozitsiyasi) ehtimoli ortadi. Bu esa, birikish jarayoniga xalaqit beradi yoki bo'laklarning butunlay birikmasligiga olib keladi (35-rasm).

Pastki jag' burchagining ko'ndalang sinishi juda kam uchraydi. Sinish chizig'i uchinchi oziq tish katakhasidan orqaga va pastga yo'nalgan bo'lib, suyakning ko'ndalang kesimi yetarlicha keng bo'lsa, kichik bo'lak kattasini siljitmay ushlab qolishi mumkin.

Kichik bo'lakning siljishi sinish yorig'ining yo'nalishiga bog'liq. Sinish yorig'i olddan orqaga yo'nalsa siljish katta bo'lmaydi (36-rasm, *a*). Agar sinish yorig'i orqaga va ichkariga yo'nalgan bo'lsa, kichik bo'lak yuqoriga siljishi mumkin (*b*). Sinish yorig'i oldinga va ichkariga yo'nalganda bo'laklarning siljishi mushaklarning tortish kuchi va boshqa omillar ta'siriga muvofiq sodir bo'ladi (*d*, *e*).

Pastki jag'ning burchagi uchinchi katta oziq tish katakhasi yoki ikkinchi va uchinchi oziq tish orasidan bir tomonlama singanda kichik bo'lak yuqoriga, tashqariga surilib, qisman o'z o'qi atrofida aylanadi: burchak asosi esa, tashqariga yo'naladi, bo'lakda tish bo'lmasa, pastki jag'ning kichik bo'lagi alveolar o'sig'ining shilliq pardasi yuqori jag' oziq tishlariga tegib qoladi. Agar kichik bo'lakda tishlar bo'lib, yuqori jag'da yon tishlar bo'lmasa, kichik bo'lak



36-rasm. Pastki jag' burchagiga tushgan zarba yo'nalishiga qarab bo'laklarning siljishi:

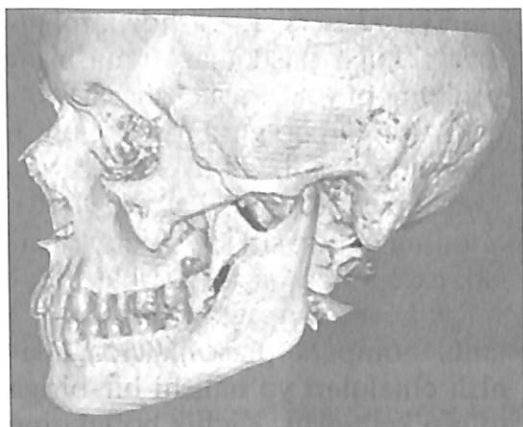*a, b* — yuqoriga; *d, e* — ichkariga.

yuqoriga siljib, undagi tishlar yuqori jag' alveolar o'sig'ining shilliq pardasiga tegib qoladi va unda jarohat (dekubital yara) hosil bo'lishiga olib keladi.

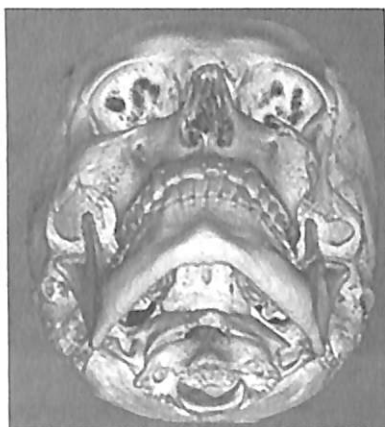Pastki jag' shoxining sinishi bo'ylama, qiya va ko'ndalang bo'lishi mumkin. Odatda, jag' shoxi sinishida bo'laklar siljishi va tishlam o'zgarishi ahamiyatga molik darajada bo'lmaydi. Ayrim hollardagina markaziy chiziqning singan tomonga surilgani va tishlamning o'zgarganligini aniqlash mumkin.

Toj o'sig'ining sinishi, odatda, yonoq suyagi ravog'ining sinishi bilan birga uchraydi, yakka o'zining sinishi kamdan kam uchraydi (37-rasm). Bunday sinish, og'iz ochiqligida ingichka jism bilan yon tomondan yoki tishlar jipslashib turgan holatda tepadan pastga qarab zarb berilganda yuzaga keladi. Bunda, tarang chakka mushagi toj o'sig'ining uzilib, chakka sohasiga siljishiga sabab bo'ladi. Bunday sinishni tishlam va jag' harakati o'zgarishlaridan aniqlash qiyin, ammo og'iz ichkarisidan toj o'sig'i asosini paypaslab, og'riqli nuqtani aniqlash mumkin. Og'iz ochilishi 1—1,5 sm atrofida bo'lib, jag' singan tomonga siljiydi.

Chakka-pastki jag' bo'g'imi sohasidagi sinish ikki toifaga ajratiladi: 1) bo'g'im chuqurchasining sinishi; 2) bo'g'im o'sig'ining sinishi.



*a*



*b*

*37-rasm.* Pastki jag'ning chap burchagida sinib siljishi va tananing o'ng kichik oziq tishlar orasidan sinishi:

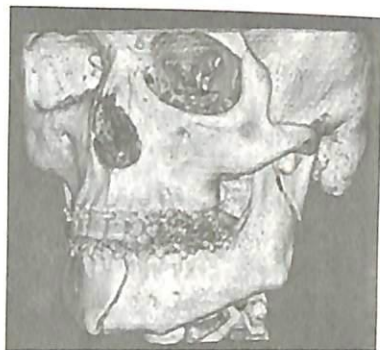*a* — old; *b* — orqadan ko'rinishi.

Alohida bo'g'im chuqurchasining o'zigina sinishi kamdan kam uchraydi. Bo'g'im chuqurchasi sinishi bosh suyagi asosining sinishidir. Odatda, kalla qutisidagi yoriq bo'g'im chuqurchasidan o'tadi va tashqi quloqning old devori jarohati bilan kechadi. Uning asosiy klinik belgilari: bo'g'imga qon quyilishi (getartroz), bo'g'im harakatlarining chegaralanishi, shish hosil bo'lishi va kuchli og'riq. Tashqi quloq devori singan bo'lsa, tashqi eshituv yo'lida og'riq, shish, qon ketishi, garanglik kuzatiladi.

**Pastki jag' bo'g'im o'sig'ining sinishi.** Pastki jag' bo'g'im o'sig'ining sinishi toj o'sig'ining sinishiga nisbatan ko'proq uchraydi. Bunday sinish yon tomondan yoki jag' burchagidan olingan zarbada yuzaga keladi (38-rasm).

Sinish chizig'i ko'ndalang, bo'ylama yoki qiya o'tishi mumkin. Chaynov mushaklari teng taqsim bo'lgani bois, ko'pincha bo'laklar siljishi kuzatilmaydi, lekin to'mtoq jism bilan kuchli zarb berilsa, jag' bir necha bo'lakka ajralib, ular har tomonga siljishi mumkin.

Bo'g'im o'sig'ining sinishlari bo'g'im kapsulasiga nisbatan joylashishiga ko'ra uch toifaga bo'linadi: a) kapsuladan tashqarida sinish (ekstrakapsular); b) bo'g'im o'sig'ining kapsula ichida sinishi (intrakapsular); d) bo'g'im boshchasining kapsula ichida sinishi, sinish chizig'i qiyalab, kapsula tashqarisiga bo'g'im asosigacha davom etadi (ekstraintrakapsular sinish).

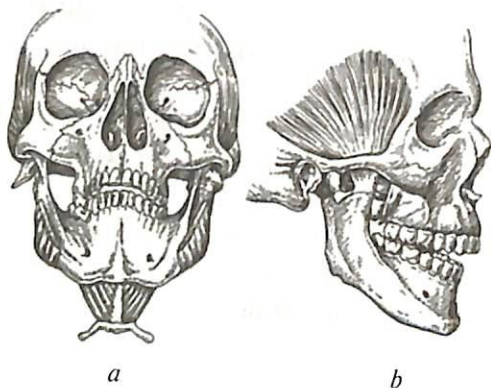


38-rasm. Pastki jag' tana va bo'g'im boshchasining ekstrakapsular sinishi.

Ekstrakapsular sinishda jarohatlovchi kuch pastki jag' tanasining yon tomoni yoki engak sohasiga yo'naltirilganda, bo'g'im asosi bukilish oqibatida sinadi. Chunki bu sohada suyak enining qalinligi ancha yupqa. Shuning uchun sinish chizig'i qiya-lab, pastga va orqaga o'tadi. Bunday sinishda jag' suyagining tashqi va ichki kompakt plastinkasidagi sinish chiziqlari yo'nalishi bir-biriga to'g'ri kelmaydi. Kichik bo'lakning siljishi sinish chizig'i qaysi tomonda yuqori joylashganiga bog'liq.

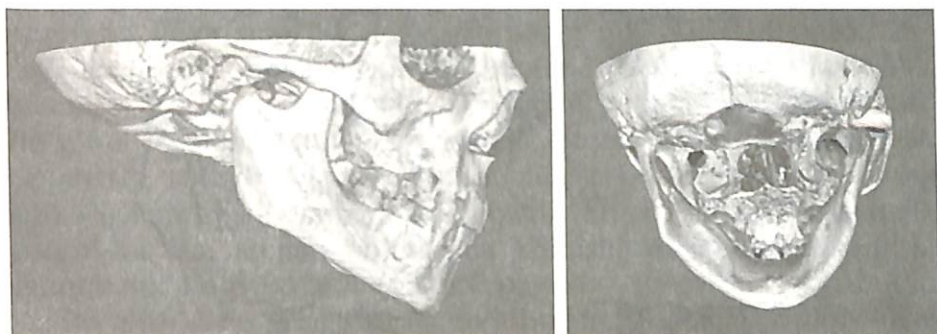
Bo'g'im asosida tashqi kompakt plastinkadagi sinish chizig'i ichkaridagidan pastroqda bo'lsa (sinish yorig'i tashqaridan ichkariga va yuqoriga yo'nalsa), kichik bo'lakning holati turlicha bo'lishi mumkin: kichik bo'lakning periferik qismi tashqariga va biroz orqaga yoki oldinga siljiydi, bunda bo'g'im boshchasi bo'g'im chuqurchasida qoladi.

Bo'g'im o'sig'ining kapsula ichida sinishi ko'p uchraydi (39—41-rasmlar). Ayrim hollarda bo'g'im boshchasi nim (yarim) chiqqan holatda bo'ladi. Kichik bo'lakning bunday siljishiga katta bo'lak ham ta'sir etadi. Chunki u (chaynov, chakka va medial qanotsimon mushaklar ta'sirida) yuqoriga va orqaga siljib, kichik bo'lakni tashqariga va orqaga suradi. Bu holatni aniqlash katta



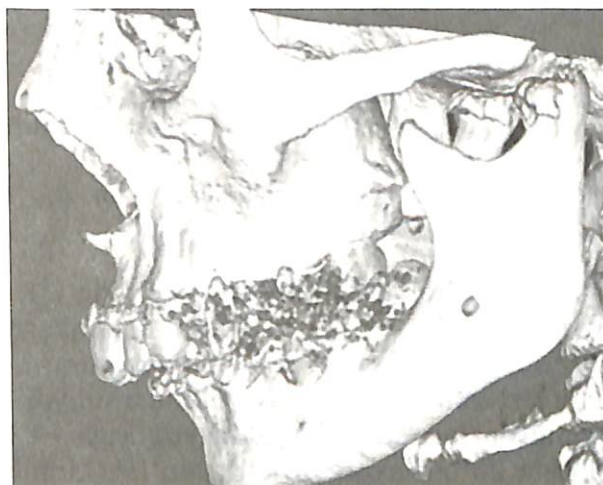39-rasm. Pastki jag' bo'g'im o'sig'ining ekstrakapsular sinishi: a — oldindan; b — yondan ko'rinishi.





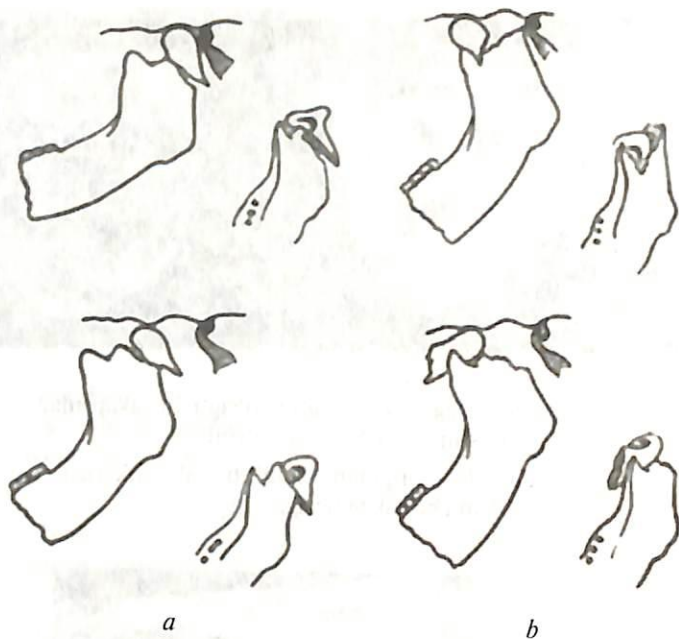
40-rasm. Pastki jag' o'ng bo'g'im o'sig'i intrakapsular sinishining MSKTda ko'rinishi:

*a* — yondan; *b* — orqadan: kichik bo'lak ichkariga, katta bo'lak yuqoriga siljigan.



41-rasm. Pastki jag' bo'g'im o'sig'i boshchasi kapsula ichida parchalanib sinishining MSKTda ko'rinishi.

ahamiyatga ega: chunki ortopedik usullardan (singan tomonda tishlar orasiga qistirma qo'yish) foydalanib, elastik tortuvchi kuch yordamida kichik bo'lakni o'z o'rniga olib kelish mumkin (42-rasm, *a*). Zarba jag' burchagiga pastdan yuqoriga yo'nalganda bo'g'im o'sig'i boshchasi parchalanib sinishi mumkin. Mayda bo'laklar har yonga sochilib siljishida katta bo'lak yuqoriga ko'tarilib bo'g'im chuqurchasida joylashadi (*b*).



42-rasm. Bo'g'im o'sig'ining bo'yin sohasidan sinishlari  
(Z.P. Arjansev bo'yicha):

*a* — bo'g'im o'sig'ining chuqurchasidan yarim, *b* — to'liq  
chiqishi va siljishlari.

Bo'g'im asosi tashqi kortikal sinish chizig'i ichki plastin-kadagidan yuqori (sinish yorig'i tashqaridan ichkariga va pastga yo'nalgan) bo'lsa, kichik bo'lak lateral qanotsimon mushakning tortish kuchi ta'siri ostida ichkariga va oldinga siljiydi.

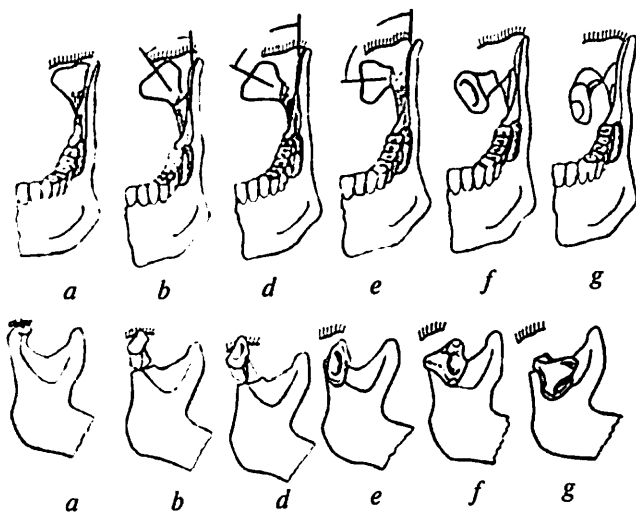
Chaynov mushaklari katta bo'lakni yuqoriga — kalla asosiga tortadi. Yuqoriga ko'tarilayotgan katta bo'lak kichik bo'lakning yanada ichkariroqqa siljishiga sabab bo'ladi. Bunda siljishga ta'sir etuvchi yetakchi omillar quyidagilardan iborat: a) zarb kuchi va uning yo'nalishi; b) atrofdagi yumshoq to'qimalarning shikastlanishi, sinish joyi va yuzasining tekislikka nisbatan holati; d) jag'ning zarb berilgandagi holati (og'iz ochiq, yopiq); e) tishlar soni yoki protez mavjudligi; f) bo'g'im chuqurchasi va bo'g'im boshchasining shakli; g) medial qanotsimon mushakning tortish kuchi (ayniqsa, yon tish premolar va molarlar antagonistlari bo'lmasa).

Zarb yon tomondan berilganda, kichik bo'lak medial siljib, bo'g'im boshchasi chuqurchadan biroz chiqadi, ammo katta bo'lak bilan bog'liqlik saqlanib qoladi.

Bo'g'im o'sig'i bo'yinchasi sohasida ko'ndalang va qiya sinishi mumkin. Qiya sinishda tashqi kompakt plastinkadagi sinish chizig'i ichki tomondagiga nisbatan baland joylashgan bo'ladi. Shu sababli, katta bo'lak tepaga tortilib, kichik bo'lakni ichkariga suradi. Bo'g'im boshchasi unga yopishgan lateral qanotsimon mushak qisqarishi tufayli chuqurchadan chiqib ketadi, natijada uning ichkariga surilishi yanada kuchayadi. Sinish chizig'i qanchalik yuqori bo'lsa, singan bo'lakning chiqishi va ichkariga surilishi shunchalik ko'p bo'ladi (43-rasm).

Bo'g'im o'sig'ining sinishi bo'g'im kapsulasining yorilishi bilan kechsa, kichik bo'lak old va ichkari tomonga siljiydi.

Bo'g'im o'siqlarining ikki tomonlama sinishi o'ziga xos klinik manzaraga ega. Bunday sinish jag'ning iyak qismiga zarb berilganda yuzaga keladi. Bo'g'im o'siqlari asosi yoki bo'yinchasi singanda katta bo'lakning yuqoriga tortilishi hamda kichik bo'laklarning yonga siljishi oqibatida ochiq tishlam paydo bo'ladi. Tashqi eshituv yo'lidan bo'g'im boshchasining harakatlarini aniqlash qiyinlashadi. Agarda katta va kichik bo'laklar bir-biriga tegib tursa, bo'g'imda oz bo'lsa-da, harakat saqlanadi va bosim



43-rasm. Pastki jag' bo'g'im o'sig'i bo'yinchasi sohasidan sinishida siljish variantlari: yuqorida old, pastda yon tomondan ko'rinishi:

*a* — sinib siljimagan; *b* — 40°, *d* — 60°, *e* — 90° burchak ostida siljishi; *f* — ichki tomonda suyak bo'lagining oldinga va ichkariga sagittal yuza bo'ylab aylanib siljishi; *g* — ichki tomonlama suyak bo'lagining tashqi tomonga gorizontal yuza bo'ylab rotatsiyasi.

o'tkazilsa paypaslash og'riqli bo'ladi. Og'iz ochilishi mumkin, biroq pastki jag' yon va old tomonlarga harakat qila olmaydi.

Bo'g'im o'sig'i bilan jag' tanasining jarohatlari birgalikda uchrashi mumkin. Jag' tanasiga yon tomondan zarb berilganda, bevosita shu joyning o'zi va qarshi tomonning bo'g'im o'sig'i sinishi mumkin yoki zarb berilgan tomonda tana hamda bo'g'im o'sig'i ikki joyidan sinishi mumkin.

Chakka pastki jag' bo'g'imi shikastlariga bo'g'im meniski (tog'ayi)ning lat yeyishi va uzilishi kiradi. Odatda, tog'ayning orqa qismi uziladi, natijada bo'g'im ichiga qon to'planib, shish hosil bo'ladi. Jag'ning har qanday harakati og'riqli va chegaralangan bo'ladi.

### **Yuqori jag' sinishining klinik manzarasi va tashxislash**

Yuqori jag' sinishining klinik manzarasi jarohatlanish mexanizmi, sinish sohasi, suyak atrofidagi anatomik tuzilmalar: ko'z kosasi va uning ichidagi a'zolar, burun va yondosh bo'shliqlari, katta qon va nerv tomirlari va boshqalarning shikastlanish darajasiga bog'liq. Shu sababli, anamnez (*anamnezis morbi*) yig'ayotganda bemorning og'zidan yoki burnidan qon ketganligi, qusgani, hushini yo'qotganligi, jarohatlanishdan avvalgi voqealar yodida borligi, (behush keltirilgan bo'lsa, hamrohlaridan) voqea tafsilotlari batafsil surishtirilishi zarur.

Ko'rikdan o'tkazayotganda yuzning shakli, qontalash (gematoma), qon ketish, yaraning holati va joylashishi, tishlam holati va boshqa belgilarga ahamiyat berish zarur.

Bemor yuzi cho'zilib, yassilashganligi yuqori jag'ning unga birikkan yonoq va burun suyaklari bilan pastga siljiganligini bildiradi. Bunday holatda ko'z kosasi tubi olmasi bilan pastga va ichkariga siljiydi.

Jag' bir tomonlama singanda endoftalm singan tomonda kuzatiladi.

Yon tomonga qaralganda hamma narsa «ikkita» bo'lib ko'rinadi (diplopiya).

Ko'z kosasiga qon quyilishi va shish hisobiga ko'z olmasi oldiga chiqib (ekzoftalm), oq pardasiga qon quyilishi (skleraga inyeksiyasi) va xemoz (konyunktivaning qovoqlar orasidan chiqib turishi)ni kuzatish mumkin.

Jarohatdan so'ng qisqa vaqt ichida burundan, og'izda shilliq pardasi yirtilgan sohalardan qon ketishi mumkin. Og'izdan qon ketishi sabablaridan biri kalla suyagi asosining yorilishi ham bo'ladi.



Kalla suyagining asosi singanda nog'ora pardasi (*membranae timpani*) butun bo'lsa, qon eshituv (Yevstaxiyev) nayidan og'izga tushadi, agarda nog'ora parda teshilgan bo'lsa, qon tashqi eshituv yo'lidan (ba'zan miya suyuqligi bilan birga) keladi.

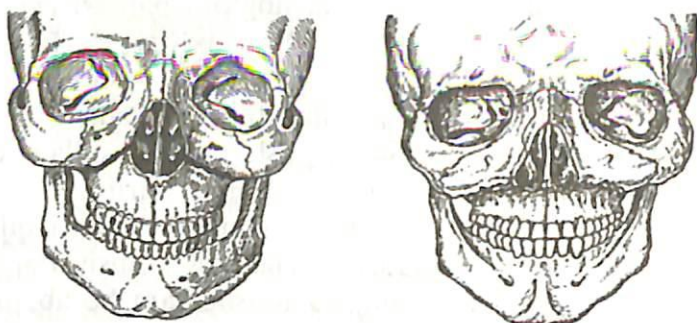**Yuqori jag'** yuzning o'rtasida joylashib yuz va kalla suyagining asosini tashkil qiluvchi yonoq, peshona, burun, ko'z yoshi, g'alvirsimon, ponasimon, tanglay va yonoq suyaklari bilan zich birikadi. Yuqori jag' tuzilishidagi o'ziga xos xususiyatlar va to'rt kontrforsi hisobiga yetarli darajada mustahkam bo'lib, mexanik ta'sirlarga chidamlidir.

Kuchli mexanik ta'sir ostida yuqori jag'ning ko'z kosasi burun va yuqori jag' bo'shliqlari oralig'idagi yupqa, tor va zaif joylaridan ma'lum yo'nalishda sinadi. Lefor (Le Fort, 1901) yuqori jag'ning zaif joylarini o'rganib, sinishlarni uch toifaga bo'lgan: pastki, o'rta va yuqori sinishlar. Ular rim raqamlarida ifodalanishi ham mumkin (ya'ni yuqoridan pastga: Lefor III, Lefor II, Lefor I).

Yuqori jag' sinishlari doimo ochiq hisoblanadi, chunki bunday sinishlar, ko'pincha, burun bo'shlig'i yoki uning yondosh bo'shliqlari hisobiga shilliq pardasining yirtilishi bilan kechadi. Yuqori jag'ning sinishi, ko'pincha, surilish mexanizmida uchraydi. Zarba ta'sirida pastdagi bo'lak yuqoridagi bo'lakka yoki yuz va kalla suyaklarining asosiga nisbatan orqaga siljiydi. Yuqori jag' uzilganligi tufayli sinib medial qanotsimon mushaklar hisobiga pastga va orqaga siljishi mumkin.

**Yuqori jag'ning pastdan (Lefor III) sinishi.** Siniq chizig'i gorizontal tekislikda yuqori jag'ning alveolar va tanglay o'siqlari ustidan o'tadi. Noksimon teshikning ikkala tomoni chetidan orqaga yuqori jag' bo'shliqlari tubidan jag' do'ngligi (*tuber maxillae*) va ponasimon suyak qanotsimon o'siqlari pastki 1/3 qismigacha boradi. Ayrim hollarda siniq chizig'i qanotsimon o'siqlargacha yetmaydi va ikkinchi yoki uchinchi katta oziq tishlar sohasida tugaydi. Bu tipdagi sinishda kichik bo'lak bilan birga burun tubi yuqori jag' bo'shlig'i burun to'sig'idan gorizontal tekislikda ajrab uziladi. Ayrim hollarda yuqori jag'ning bir tomoni sinadi: yuqoridan — gorizontal tekislikda, jag'lar o'rtasidan — sagittal tekislikda (4--rasm).

**Shikoyatlar.** Pastki tipdagi sinishda bemor, odatda, yuqori jag'dagi og'riq, tishlaganda va chaynaganda kuchayuvchi og'riq, oldingi tishlar bilan taomni uzib ololmaslik, tishlar va milk



*a*

*b*

44-rasm. Yuqori jag'ning pastki tip bo'yicha (Lefor III) sinishi:

*a* — noksimon teshik o'rtasidan sinib siljishi;

*b* — burun tubidan sinishi.

sezuvchanligining buzilishi, tishlarning noto'g'ri jipslanishi, halqumda yot jism bordek tuyulishi, shuningdek, ko'ngil aynishi, burundan nafas olishning qiyinlashganligidan shikoyat qiladi.

**Tashqi ko'rikdan o'tkazilganda**, yuqori lab, lunj, burun-lab burmasida yumshoq to'qimalarning jarohati tufayli, solqish bilan bog'liq shish va qontalash, terida shilingan yoki urilib-yirtilgan yara, teri osti emfizemasi kuzatiladi, bo'lak pastga sezilarli siljigan bo'lsa, yuzning pastki 1/3 qismi cho'zilgan bo'ladi. Burun to'sig'ining teri qismi bir tomonga bo'lak bilan siljigan. Tishlarni jipslashtirganda burun to'sig'i asosidagi terida sezilar-sezilmas burma hosil bo'ladi.

Og'iz ichi (bo'shlig'i)ga qaralganda: yuqori jag' tish qatori doirasida o'tuv burmasidan yuqori lab va lunjga tarqaluvchi qontalash kuzatiladi. Tanglay sinchiklab ko'zdan kechirilsa, yumshoq tanglay tilchasi halqum orqa devoriga yoki til o'zagiga tegib turadi va yumshoq tanglay uzayganga o'xshab ko'rinadi. Shu bois, bemor og'zida yot jism borligini sezgani va qayt qilishga ehtiyoji bo'lgani, o'qchiganidan shikoyat qiladi. Bu holat qanot-tanglay kanalida qon tomir-nerv tutami uzilishi natijasida bo'lishi mumkin.

Og'iz dahlizida, o'tuv burmasidan yuqoriroqda paypaslanganda, suyakning tekisligi yo'qolib, ayrim joylarda «zinapoya» belgisi yoki suyakda cho'kkan va bo'rtib qolgan sohalarni aniqlash mumkin. Ayniqsa, yuqori jag' yonoq alveolar qirrada buni yaxshi sezish mumkin.

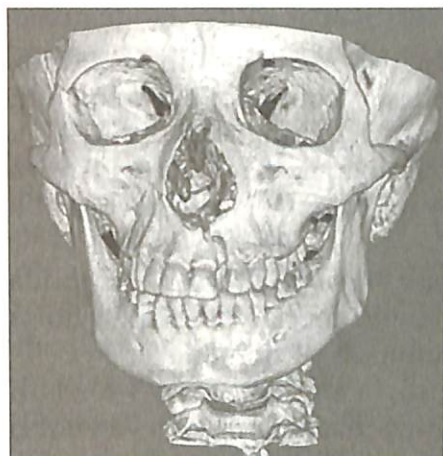Yuqori jag' sinishini aniqlash uchun o'ng qo'lning ko'rsatkich va bosh barmog'i bilan alveolar o'siqni frontal tishlar bilan

mahkam ushlab qimirlatilsa, chap qo'lining ko'rsatkich barmog'i bilan yuqori jag' o'tuv burmasi sohasida bo'lak harakatchanligini payqash mumkin. Alveolar o'siq qimirlatilganda, burun uchining ham qimirlashi sinishdan dalolat beradi. Agarda milkdagi sezuvchanlikni steril nina sanchib tekshirilsa, og'riqni sezmasligi aniqlanadi.

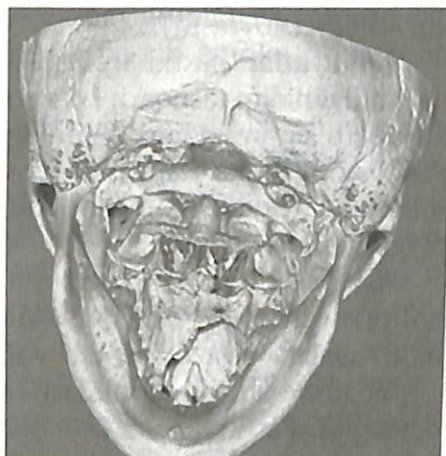
Tishlar perkussiya qilinganda, bo'g'iq tovush eshitiladi. Qanot-simon mushaklar kichik bo'lakning orqa qismini pastga tortganligi sababli, tishlar jipslashishi buziladi, tishlam ko'proq ochiq bo'ladi. O'ng qo'lining ko'rsatkich barmog'ini ponasimon suyakning qanot-simon o'sig'i (qanotsimon-pastki jag' burmasi yuqori qismidan ichkariroq)ga qo'yib bosilganda, jag'da og'riq va qimirlash seziladi (bosim belgisi — manfiy).

Siniq chizig'i doimo gorizontall tekislikda yuqori jag'ning alveolar va tanglay o'siqlari ustidan o'tavermaydi. Yuqori jag' yon sohasida, bir necha tishlar sohasida ravoq shaklida jag' bo'shlig'i tubi bilan birgalikda sinishi ko'p kuzatiladi (45-rasm). Bunday sinishlarni Gerin ta'riflagan.

Yuqori jag'ning pastki tipdagi sinishini alveolar o'siqning sinishlari bilan qiyosiy tashxislash kerak. Alveolar o'siq singanda, qanotsimon o'siqlar sohasida bosim belgisi manfiy, yuqori jag' katta oziq tishlariga bosilganda esa alveolar o'siqda og'riq paydo bo'ladi, ya'ni bosim belgisi musbat bo'ladi.



*a*



*b*

45-rasm. Yuqori jag'ning notipik sinishi:

- a* — sinish chap markaziy va yon kesuv tishlar orasida alveolar o'siqdan,  
*b* — o'ngga tanglay o'sig'idan retromolar sohaga davom etgan.



Rentgen tekshiruvi yordamida yuqori jag' sinishini aniqlash qiyin. Yuz va kalla suyaklari soyasi ustma-ust bir-biriga tushishi natijasida siniq chizig'ini aniqlash qiyinlashadi. Yuz suyaklarining aksial proyeksiyasida rentgen suratiga tushirganda yonoq-alveolar qirrası (*crista zygomatico alveolaris*)da siniq chizig'ini va yuqori jag' bo'shlig'iga qon quyilganligi (gemosinus) oqibatida bo'shliq shaffofligi pasayganligini aniqlash mumkin.

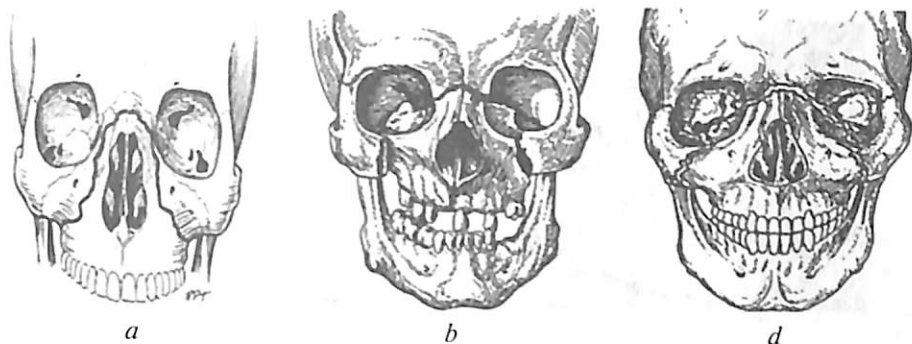**Yuqori jag'ning o'rta tipda (Lefor II) suborbital sinishi.** Sinish chizig'i yuqori jag'ning peshona o'sig'i, peshona suyagining burun qismi va burun suyaklari chokidan o'tib ko'z kosasining medial devorini tashkil qilgan ko'z yoshi suyagi, g'alvirsimon suyakning ko'z tomondagi plastinkasi va ponasimon suyak tanasining lateral yuzasidan pastga—pastki ko'z yorig'iga o'tib, yuqori jag' va yonoq suyaklari (tanglay suyagining ko'z o'sig'idan iborat orbitaning pastki devoridan oldinga yo'nalib) ko'z kosasining pastki cheti va yonoq-jag' chokidan yoki yonoq yonidan o'tadi. So'ng yuqori jag'ning old devoridan yonoq-jag' choki bo'ylab orqaga, yuqori jag' do'ngligi va ponasimon suyakning qanotsimon o'siqlariga o'tadi. Yuqori jag' ikki tomonlama singanda burun to'sig'i (vertikal tekislik bo'yicha), yuqori jag' va g'alvirsimon suyak o'siqlari ham, ya'ni kalla suyagining asosi ham sinishi mumkin. Aksariyat holatlarda kalla suyagi asosining oldi va o'rta chuqurchalari shikastlanib, bosh miya chayqalishi, lat yeyishi yoki siqilishi kuzatiladi (46-rasm).

**Shikoyatlar** pastki tipdagi sinishga monand bo'lib, yuqorida ko'rsatilganidan tashqari: ko'z osti sohasi, yuqori lab, burun qanoti, burun to'sig'ining teri qismi uvushishi, shuningdek, burun-ko'z yoshi yo'li shikastlanganda yosh oqishiga; katta oziq tishlar va milkda qattiq va yumshoq tanglay to'qimalarida sezuvchanlik o'zgariganiga.

Ayrim hollarda g'alvirsimon suyak (*lamina cribroza*) singanda hid sezuvchi nerv tolalari (*filia olfactoria*) uzilsa yoki siqilib qolsa hidni sezish hissi kamayadi yoki butunlay yo'qoladi.

Yuzning shakli (qontalash, solqish va shish hisobiga) sezilarli o'zgaradi. Pastki qovoq, ko'z sohasining medial burchagi va yuqori qovoqning medial qismida qontalash kuzatiladi. Ko'z kosasining yuqori va tashqi qismlarida o'zgarishlar sezilarli bo'lmaydi. Ko'zning konyunktivasiga bir yoki ikki tomonlama qon quyiladi, gohida qon quyilish va shish hisobiga konyunktiva bo'rtib ag'darilib, ko'z soqqasini berkitib qo'yadi. Paypaslaganda teri osti kletchatkasida



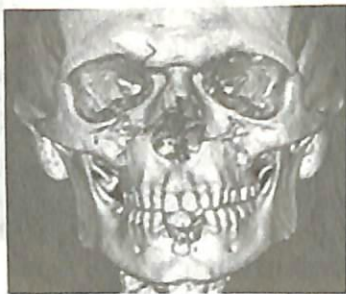

46-rasm. Yuqori jag'ning o'rta tip bo'yicha (Lefor II) sinishi:

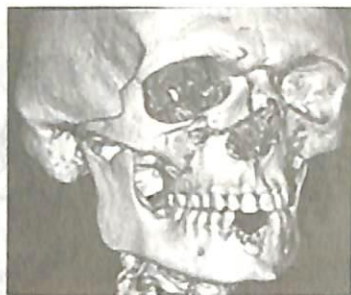*a* — sinish chizig'i yuqori jag'ning peshona o'sig'i, peshona suyagining burun qismi va burun suyaklari yonoq-jag' chokidan, *b* — yonoq ravog'idan o'tgan, siljimagan; *d* — sinish chizig'i yonoq-jag' chokidan, orbitaning pastki devoridan, burun suyaklari chokidan orqada yuqori jag' do'ngligi va ponasimon suyakning qanotsimon o'siqlaridan o'tgan, singan bo'lak siljib botgan.

emfizemani aniqlash mumkin. Jarohatlangan bemor gorizontol holatda yotganda yuzning o'rta qismi orqaga surilib, yuzi yassilashadi, vertikal (tik) holatda bo'lsa, pastga surilishi hisobiga cho'ziladi. Ayrim hollarda singan tomonda ko'z osti, pastki qovoq, burun qanoti sohalarida teri sezuvchanligi o'zgarganidan shikoyat bo'ladi. Ko'z kosasining pastki qirrası paypaslanganda tekisligi buzilganligi, ya'ni «zinapoya» mavjudligi aniqlanadi. Burun-peshona sohasida suyakning sinishini paypaslab aniqlash (shish hisobiga) qiyinlashadi.

Yuqori jag'ning o'rta tipda singanligini aniqlash uchun aynan shu sohada suyakning «g'ijirlashi»ni (*crepitatio*) aniqlash kerak. Buning uchun chap qo'lning ko'rsatkich barmog'ini ko'z kosasining pastki chetiga, bosh (katta) barmog'ini esa burun asosiga qo'yib, o'ng qo'l barmoqlari yordamida ehtiyotkorlik bilan yuqori jag'ni tebranuvchi harakatga (old — orqaga) keltirilsa, chap qo'l barmoqlari ostida suyak bo'laklarining ikki nuqtada sinxron siljishi aniqlanadi. Agarda yuqori jag'ni tepaga va pastga tebratilsa, burun asosidagi teri burmaga yig'ilib, rangi o'zgaradi. Harakatlar natijasida jarohat qonaydi, burundan, burun-halqum va og'izdan qon kelishi mumkin. Ko'zyosh kanali shikastlangan bo'lsa, og'iz ichini kuzatganda yuqori jag'ning katta va kichik oziq tishlar sohasidagi o'tuv burmasidan lunjga tarqalayotgan qontalashni aniqlash mumkin. Paypaslash yordamida yonoq-alveolar o'siq qirrasida



a



b

47-rasm. Yuqori jag' Lefor II tipda parchalarga bo'linib sinishining MSKTda ko'rinishi:

a — burun suyaklari va yuqori jag'ning peshona o'siqlari parchalanib ichkariga botgan; b — pastki jag' frontal tishlar sohasida alveolar o'siq sinib, bo'lak chiqib ketib nuqson hosil bo'lgan.

«zinapoya» belgisi, yuqori jag' kesuv, qoziq va kichik oziq tishlar sohasida milkning og'riqni sezishi pasayganligi aniqlanadi.

**Rentgenologik manzarasi:** aksial proyeksiyada olingan suratda burun-peshona choki bo'ylab ko'z kosasining pastki qirrasida, yonoq alveolar qirrasida sohalarida suyaklar uzluksizligi buzilganligi, yuqori jag' bo'shlig'i shaffofligi xiralashgani aniqlanadi (47-rasm).

Yon tomonlardan olingan tasvirda g'alvirsimon suyakdan ponasimon (asosiy) suyak tanasiga qiyalab o'tayotgan sinish chizig'ini aniqlash mumkin. Sinish chizig'i ponasimon suyakning ega-rigacha davom etib, egarda «zinapoya» belgisi aniqlanishi unda, shubhasiz, kalla suyagining (*stranium*) asosi o'rta chuqurcha sohasida singanligidan dalolat beradi.

**Yuqori tipdagi subbazal sinish (Lefor I).** Bu tipdagi siniq chizig'i burun-peshona choki orqali ko'zning ichki devorida ponasimon suyakning katta qanotidan ko'z kosasining tubiga yetadi, yuqori va pastki tirqishlardan ko'z kosasining tashqi devoridan o'tib peshona yonoq chokidan o'tib, yonoq yoyi sinadi.

Shuningdek, chakka suyagining yonoq o'sig'i va burun to'sig'i vertikal tekislikda sinadi. Xulosa qilib aytganda, Lefor I tipidagi sinishda yuz suyaklari kalla suyaklaridan ajraladi va kalla suyagi asosi sinadi. Buning oqibatida bosh miya chayqalishi (*comocio contusio*), lat yeyish yoki siqilishi (*compressio*) yuzaga kelishi mumkin. Bunday jarohatga xos bo'lgan belgilar: hushdan ketish,

retrograd amneziya, qayt qilish, ko'ngil aynishi, bosh og'rig'i, quloqlar shang'illashi, bradikardiya, bradipnoe, nistagm, ko'z qorachig'ining torayishi, ruhiy o'zgarishlar, burun yoki quloqdan likvor kelishi (likvoreya).

Jarohatlangan hushida bo'lsa: vertikal holatda atrofdagi narsalar ko'zga ikkita (juft) bo'lib ko'rinishi va halqumda yot jism bordek tuyulishi, tiqilishi, o'qchiq, yutinish va og'iz ochilishining og'riqliligi, qiyinlashganligini e'tirof etadi.

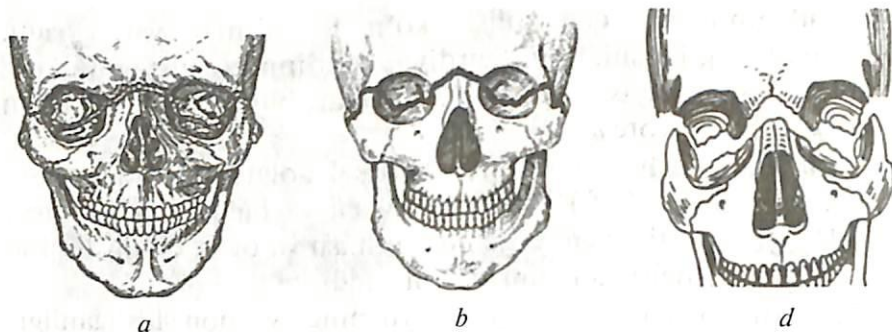Bemorni ko'zdan kechirilganda: yuzning oysimon shishganligi, yuqori va pastki qovoqlar ko'z kosasining ichi va atrofidagi to'qimalarga, shuningdek, konyunktivaga qon quyilganligi (ko'z-oynak) belgilari aniqlanadi. Bemor yotgan holatda yuzi yassilashgan, o'tqizilsa cho'ziladi, ko'z yorig'i kengayib, diplopiya paydo bo'ladi. Shu sababli, bemor bir ko'zini kafti bilan yopadi yoki barmog'i bilan ko'z soqqasini ostidan ko'tarib diplopiyani bartaraf etishga harakat qiladi.

Tishlarni mahkam jipslashtirganda ko'z olmasining ko'tarilishini, sinish «zinapoya» belgilarida bo'laklarning siljishini aniqlash mumkin. Og'izni keng ochganda pastki jag'ning toj o'sig'i yonoq yoyiga tiralib, yuqori jag'da og'riq beradi. Shuning uchun bemor og'zini yaxshi ochmaydi. Og'iz bo'shlig'i ko'zdan kechirilganda deyarli o'zgarishlar bo'lmaydi. Ammo shifokor ko'rsatkich barmoqni tanglayga qo'yib, yuqoriga ko'tarsa, siniq chizig'i bo'ylab og'riq turadi va yuqori jag'ning surilishini kuzatish mumkin.

**Rentgen tekshiruvida** yuz suyaklarining suratida yonoq yoyi, ponasimon suyakning katta qanoti, yonoq-peshona chokida suyak butunligi buzilganligini, yuqori jag' va ponasimon suyakning bo'shliqlari xiralashganligini kuzatish mumkin. Yondan olingan rentgen suratida ponasimon suyakning tanasida siniq chizig'ini ko'rish mumkin (48-rasm).

Amaliyotda yuqori jag' suyagining sinishi doimo ikki tomonda simmetrik bo'lavermaydi. Bir tomonda — pastki tipda bo'lsa, qarshi tomonda o'rta yoki yuqori tipda, shuningdek, o'rta va yuqori tipdagi kabi sinish kombinatsiyasida bo'lishi mumkin (49-rasm). A.A. Limberg sinishning o'rta (suborbital) tipini yuz-jag' ajralishi va yuqori (subbaza) tipini kalla suyagidan yuz ajralishi, deb ta'riflagan.

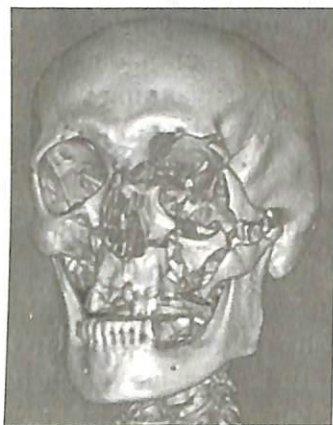
Vassmund yuqori jag' boshqa shakldagi sinishlarining tasnifini ifodalab bergan. Xususan, jag'ning sagittal yo'nalishda o'rtasidan o'tgan chokidan pastki tip bo'yicha sinishini ta'riflagan.



48-rasm. Yuqori jag'ning yuqori tip bo'yicha (Lefor I) sinish chizmasi:

*a* — yuz-jag' suyaklari sinib siljimagan; *b* — yuz-jag' suyaklari sinib biroz siljigan; *d* — yuz-jag' suyaklari sinib kalla suyagidan ajrab osilib qolgan.

Yuqori jag' o'rta va, ayniqsa, yuqori tipdagi sinishlari atrofdagi a'zolarining ham, jumladan: ko'z soqqasi, ko'rish (*n. opticus*), ko'zni harakatga keltiruvchi (*n. oculomotoris*), uzoqlashtiruvchi (*n. abducens*) va yuz nerv (*n. facialis*)larining shikastlanishi bilan asoratlanadi. Kalla suyagining asosi singanda, bosh miya pardalari yirtilib, burun, quloq va burun-halqum gumbazidan likvor oqishi mumkin. Bunday holatda yallig'lanish jarayoni tufayli meningit, ensefalit, miya absessi rivojlanishi mumkin. Bosh miya chayqalishi yoki lat yeyishi bilan bir vaqtda, intrakranial qontalash (gematoma) yuzaga kelishi ham mumkin.



49-rasm. Yuqori jag' va yuz suyaklari parchalanib sinishining MSKTda ko'rinishi.

Bemorni tekshirayotganda jarrohstomatolog so'lak va qon bilan likvor aralash oqishi mumkinligini bilmog'i hamda buni aniqlash uchun quyidagi belgilarni aniqlashga harakat qilishi lozim:

1. Boshni pastga tushirganda, kuchanganda, bo'yin yo'g'on tomirlarini barmoq bilan bosganda — burundan suyuqlik kelishining kuchayishi.

2. Dastro'mol simptomi: toza dastro'mol oqayotgan suyuqlik bilan ho'llanadi, agar suyuqlik likvor bo'lsa, quriganidan so'ng yumshoqligicha qoladi; burun shilliq ajralmasi bilan shimdirilgan bo'lsa, dastro'mol «kraxmallanday» qotib qoladi.



3. Tibbiy salfetka simptomi: burundan kelayotgan suyuqlik (qon) toza tibbiy salfetkaga oz miqdorda tomiziladi, birozdan so'ng, qaralganda ajralmada likvor bo'lsa, salfetkada qondan hosil bo'lgan qizil dog' atrofida och rangli chambar (likvor) dog' kuzatiladi.

4. Neyroxirurg tomonidan bel umurtqalari orasida punksiya o'tkazib likvorda qon borligini aniqlash ham mumkin.

5. Travmatik pnevmoensefalopatiya — bosh miyaning likvor tutuvchi oraliqlarida (ponasimon, peshona va g'alvirsimon bo'shliqlarda) havo yig'ilishi (pnevmoensefalografiyada aniqlanadi). Bunday holatda kalla asosi suyakning singanligiga shak-shubha qolmaydi.

Yuqori jag'ning qo'sh jarohati bo'lgan bemorga, albatta, nevropatolog tomonidan neyroxirurg, oftalmolog, otorinolaringolog, anesteziolog, reanimatolog, lozim bo'lsa, psixiatr bilan hamkorlikda kompleks yordam ko'rsatilishi ijobiy natijalar garovidir.



## NAZORAT SAVOLLARI

1. Jag' suyaklarining mexanik jarohatlarini P.Z. Arjansev qanday tasniflagan?
2. Shikastlovchi kuch yo'nalishi va ta'sirining natijasiga ko'ra sinishlar qanday turlarga bo'linadi?
3. Pastki jag' sinishlari bo'laklar siljishi va o'zaro joylashishiga qarab qanday guruhlarga bo'linadi?
4. Pastki jag' sinishiga xos qanday klinik belgilarni bilasiz?
5. Pastki jag'ning tish qatori sohasida sinishlari qanday klinik-rentgenologik manzaraga ega?
6. Pastki jag' burchak sohasidan sinishining klinik manzarasi qanday?
7. Pastki jag' tanasi ikki yon tomondan sinishining klinik-rentgenologik manzarasi qanday ko'rinishga ega?
8. Chakka-pastki jag' bo'g'imi sohasidagi sinishlarning klinik-rentgenologik manzarasi qanday?
9. Bo'g'im o'sig'i sinishlari qanday klinik-rentgenologik manzaraga ega?
10. Yuqori jag' pastdan (Lefor III) sinishlarining klinik-rentgenologik manzarasi.
11. Yuqori jag' o'rta tipda (Lefor II) sinishining klinik-rentgenologik manzarasi qanday?
12. Yuqori jag' yuqori tipda (Lefor I) sinishining klinik-rentgenologik manzarasi.
13. Yuqori jag'ning subbazal va suborbital sinishlarida likvor oqishini qanday aniqlash mumkin?

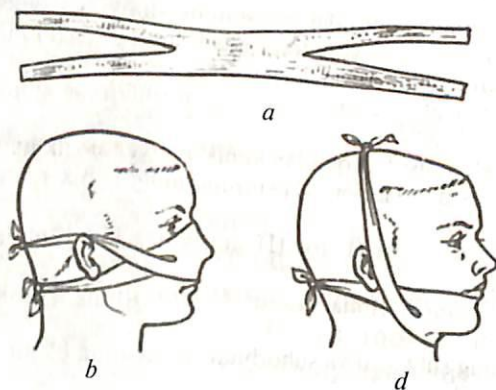
#### IV bob. JAG‘LAR SINISHLARINI DAVOLASH

##### Jag‘lar singanda vaqtinchalik immobilizatsiya qilish usullari

Jag‘lar siniq bo‘laklarining immobilizatsiyasi vaqtinchalik (transportirovka uchun) yoki doimiy (davolovchi) bo‘lishi mumkin.

**Vaqtinchalik (transportirovka uchun) immobilizatsiya.** Bunday immobilizatsiya ixtisoslashgan davolash muassasalaridan tashqarida, jarohat olingan joyning o‘zida o‘rta tibbiyot xodimlari va har xil soha shifokorlari tomonidan yoki o‘zaro yordam berish yo‘li bilan amalga oshiriladi. Jarohatlanganlar ko‘plab keltirilganda kasalxona qabul bo‘limida ixtisoslashgan yordam berilgunga qadar bo‘lim shifokorlari tomonidan amalga oshirilishi mumkin.

Burun, yuqori va pastki jag‘ suyaklari singanda vaqtinchalik immobilizatsiya standart bog‘lamlar yoki qo‘l ostidagi bor narsalardan foydalanib amalga oshiriladi. Bog‘lamlar yordamida burun suyaklari yuqori jag‘ga, pastki jag‘ yuqori jag‘ga siqib qo‘yiladi va ma‘lum bir vaqtgacha shu holatda ushlab turiladi (50-rasm).



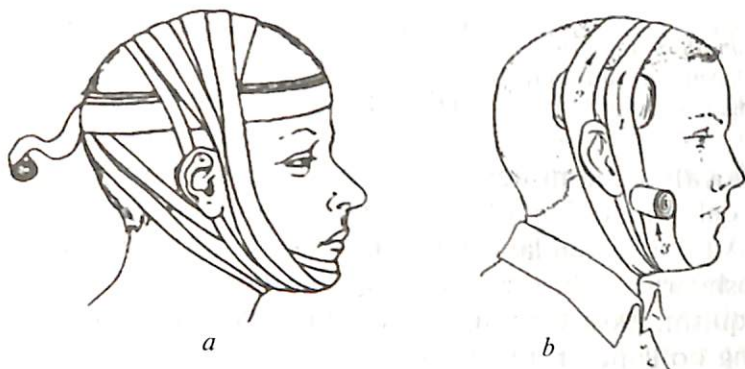
50-rasm. Burun suyaklari va pastki jag‘ singanda qo‘yiladigan immobilizatsiya uchun oddiy vaqtinchalik bog‘lam:

*a* — ikki uchi kesilib bog‘lash uchun tayyorlangan mato; *b* — burun suyaklari; *d* — pastki jag‘ singanda bog‘lam qo‘yilishi.

Pastki jag' singanda tayanch sifatida yuqori jag' tishlaridan foydalaniladi. Yuqori jag' singanda pastki jag' tishlari yuqori jag'ni optimal holatda ushlab turish uchun ishlatiladi.

Quyidagi bog'lam turlaridan foydalanish mumkin:

**Engak-tepa aylana bintli bog'lam.** Keng bint bilan dahan va boshning tepa qismidan aylantirib bog'lanadi. Transportirovka vaqtida bunday bog'lam bo'laklarning siljib ketmasligini, og'riqni kamaytirish, qon ketishining oldini olish va to'xtatish imkonini beradi (51-rasm, *a*, *b*).



51-rasm. Jag'lar singanda bo'laklarni vaqtinchalik immobilizatsiya qilish:

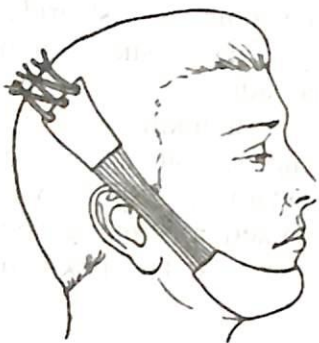- a* — gippokrat usuli bo'yicha engak-tepa bog'lami;
- b* — engak-tepa aylana bintli bog'lam.

**Standart transportirovka bog'lami** ikki qismdan — qattiq engak palaxmoni va boshga taqiladigan, o'lchamlari o'zgartiriluvchi tayanch qalpoqchasidan tashkil topgan (52-rasm). Qalpoqchaning uch juft halqasi bo'lib, ularga palaxmondagi ilmoqlar mos tushadi. Qalpoqcha ensa do'ngligini siqib oladigan qilib boshga kiydiriladi va bog'ichlarni tortib, peshona ustida bog'lanadi, rezina halqalar chakkaga botmasligi uchun yondagi cho'ntaklardan paxtali solinchoqlar tushiriladi. Shuningdek, palaxmonga qalin qilib dokaga o'ralgan paxta (taglik) qo'yiladi. Taglik palaxmonning chetlaridan chiqib turishi kerak, shunda palaxmonning chetlari to'qimani ezmaydi. Qalpoqchaga palax-



52-rasm. Standart transportirovka bog'lami.





53-rasm. Pomeranseva-Urbanskayaning yumshoq engak bog'lami.

mon rezina halqalar bilan simmetrik ravishda mahkamlanadi.

Halqalar soni maqsadga yarasha qo'yiladi. Sinish tish qatori orasida bo'lsa, 3 juft rezina halqa taqiladi. Pastki jag' tish qatori singanda faqat ushlab turish uchun bir yoki ikki juft rezina halqa taqiladi. Haddan tashqari ishlatilgan bosim bo'laklarni yanada ko'proq siljitishga va buzilishiga olib kelishi mumkin. Mutaxassis bo'lmagan shaxslar bog'larni faqat bitta rezina halqani taqib qo'yishlari tavsiya etiladi.

Yumshoq engak (Pomeranseva-Urbanskaya) bog'lami uch qismdan: dahan sohasi uchun maxsus pishiq, qalin matodan tikilgan palaxmon, ikki yon qismi keng rezinka va bog'lagichdan iborat. Bog'lagich qismida rezina bosimini boshqarish uchun maxsus bog'lash iplari bor. Yumshoqligi, oson taqilishi, fiksatsiyaning yaxshi ta'minlanishi sababli bu bog'lam keng qo'llaniladi (53-rasm).

**Yuqori va pastki tishlarni bir-biriga sim bilan bog'lash** bo'laklar siljimasligini ishonchli darajada ta'minlaydi. Buning uchun har ikkala jag'da bir juftan yonma-yon mustahkam antagonist tishlar bo'lishi kerak. Sinish chizig'idan uzoqroq patologik qimirlash, periodontit va pulpitdan xoli bo'lgan tishlar bog'larga olinadi.

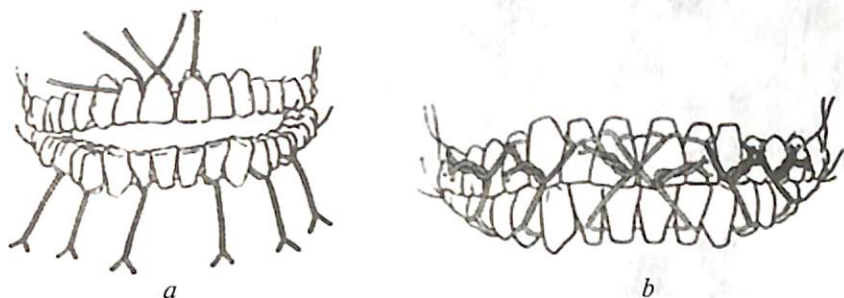
Bog'lash uchun qalinligi 0,5—0,6 mm bronza-alumin sim ishlatiladi. Ishlatiladigan asboblari: qon to'xtatuvchi qisqich, anatomik pinset, krampon ombir, qaychi. Simni bog'layotganda soat millari yo'nalishida aylantiriladi.

Jag'larni bir-biriga sim bilan bog'lashning bir necha usullari bor.

**Sim bilan bog'lashning oddiy usuli.** Ligatura simi 5—6 sm uzunlikda olinadi. Bo'laklarning birida mo'ljaldagi tishning yonidan sim o'tkaziladi, til tomondan chiqarib, tishning ikkinchi yonidan vestibular tomonga chiqariladi. Uchlar bir-biriga teng qilib siqiladi va buraladi. Xuddi shunday qilib, yondagi ikkinchi tish ham bog'lanadi (54-rasm, a). Ikkala sim uchi birlashtirilib bir-biriga bog'lanadi. Shu tartibda boshqa bo'lakdagi tishlar, so'ng antagonist tishlar bog'lanadi.

Bo'laklarni o'z joyiga keltirib (repozitsiya qilib) yuqori va pastki tishlarni jiplashtirib, antagonist (qarama-qarshi) tishlarda



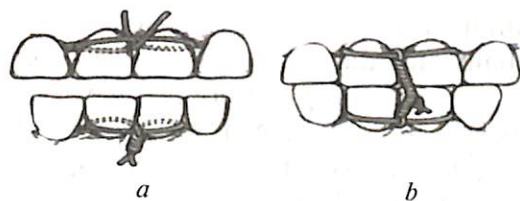


54-rasm. Sim bilan bog'lashning oddiy usuli:

*a* — har bir tish bog'langan; *b* — past va yuqori tishlar o'zaro bog'langan.

bog'langan simlar bir tomonda, keyin ikkinchi tomonda bir-biriga buralib bog'lanadi (*b*). Sim oxirlari qaychi bilan kesib tashlanadi. Qolgan (0,5—0,6 sm) qismi shilliq qavatni jarohatlamasligi uchun qayirib qo'yiladi.

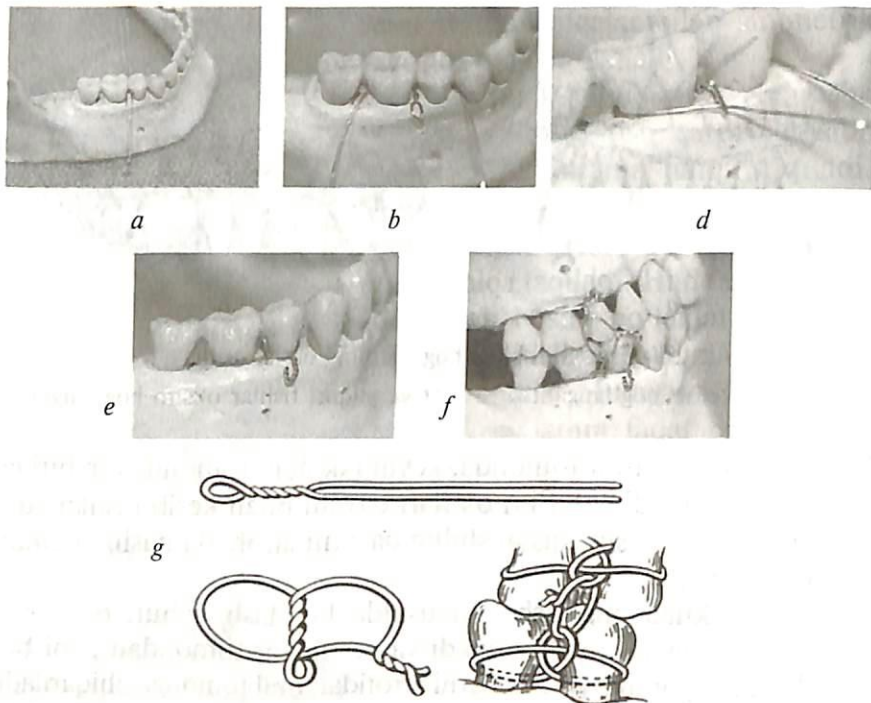
«8» shaklida bog'lash. Bu usulda bog'lash uchun 6—8 sm uzunlikdagi ligatura simi olinadi va vestibular tomondan ayni bir vaqtda ikkita yonma-yon tishlarni atrofidan oral tomonga chiqariladi va ikki tish orasidan o'tkazilib, vestibular tomonga qaytib chiqariladi (55-rasm, *a*). Qaytarib chiqarayotganda simning bir uchi vestibular qismining ustidan, ikkinchisi esa tagidan o'tishiga ahamiyat berish zarur. Sim uchlari teng qilib tortilib, bir-biriga burab mahkamlanadi. Xuddi shunday tartibda antagonist tishlar ham bog'lanadi. Shundan so'ng yuqori va pastki tishlar o'zaro bog'lanadi. Simning ortiqchasi kesilib, uchi qaytarib qo'yiladi (*b*).



55-rasm. «8» shaklida bog'lash usuli:

*a* — sim uchlari alohida, *b* — o'zaro bog'langan.

**Ayvi usulida bog'lash.** Ligatura simi 10 sm qilib kesiladi. O'rtasidan bukiladi va shu joyda diametri 2 mm bo'lgan halqa shakllantiriladi (56-rasm, *a*). Simlar uchi birlashtirilib, ikki tish orasidan vestibular tomondan oral tomonga o'tkaziladi, bog'




56-rasm. Ayvi usulida bog'lash bosqichlari:

a—f — fantomda; g — chizmasi.

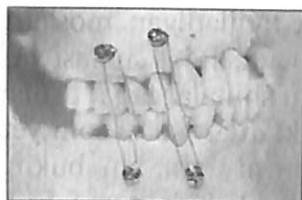
lanayotgan tishlarning atrofidan qaytarib vestibular tomonga ikkala uchi chiqariladi (b). Simlarning biri halqadan o'tkaziladi va uchlari birlashtirilib, burab siqiladi (d, e). Ortiqchasi kesilib, uchi qaytarib qo'yiladi. Shu tartibda ikkinchi bo'lakda va antagonist tishlarda bog'lam qo'yiladi. Bo'laklar joy-joyiga keltirilib yuqori va pastki jag'dagi halqalar orasidan ligatura simi o'tkazilib bir-biriga mahkamlanadi (f, g). Bunday immobilizatsiya boshqa usullarga nisbatan bir qancha afzalliklarga ega. Xususan, u milk to'qimasini kam jarohatlaydi. Og'iz bo'shlig'ini ko'rikdan o'tkazish uchun moslama(halqa)larni bog'lab turgan simni kesish kifoya qiladi.

Bugungi kunda ayrim klinikalarda alveolar o'siqlarga maxsus shuruplar burab o'rnatiladi. Bo'laklar repozitsiya qilinib, o'zaro ligatura simlar yordamida mahkamlanadi (57-rasm).

Yuqori jag' singanda, jag'lar bir-biriga simlar bilan bog'lansa qo'shimcha bintdan tayyorlangan engak tepa bog'lami bilan immobilizatsiya kuchaytiriladi. Aks holda pastki jag' yuqori jag'ni pastga tortib, siljishni kuchaytiradi.



*a*



*b*

57-rasm. Yuqori va pastki oziq tishlar orasiga burab kiritiladigan maxsus shurup (*a*) shurupni o'zaro ligatura sim yordamida mahkamlash (*b*).

Jag'lar bir-biriga ligatura simlar bilan qaysi usulda bog'langanligidan qat'i nazar, 3—4 kundan so'ng boshqa usuldagi immobilizatsiyaga almashtirilishi kerak. Chunki bog'lamga olingan tishlar parodonti mushaklar hosil qilayotgan tortish kuchlariga qarshilik qila olmaydi, oqibatda ular qisqa vaqt ichida qimirlay boshlaydi.

Jag'larni bir-biriga ligatura simlar bilan bog'lash usulida bo'laklar immobilizatsiyasini hamma vaqt ham ishlatib bo'lmaydi. Bunday usuldagi immobilizatsiyani bosh miya chayqalishi yoki shikastlanishi, qon ketish yoki qusish xavfi bo'lsa, qo'llash mumkin emas. Jarohatlangan bemorni bunday bog'lam bilan, ayniqsa, suv yoki havo yo'llari bilan transportirovka qilish mumkin emas.

### **Konservativ (davolovchi) immobilizatsiya usullari**

Davolash maqsadida bo'laklarning konservativ (ortopedik) yoki jarrohlik usullarida immobilizatsiyasi amalga oshiriladi. Konservativ usullarga har xil shinalar yoki ortopedik apparatlar yordamida o'tkaziladigan immobilizatsiya kiradi.

Operativ usul deganda, jag' bo'laklari yalang'ochlanib suyakka kiritilgan yoki o'rnatilgan moslamalar yordamida o'tkazilgan immobilizatsiya tushuniladi. Buning uchun suyak atrofidagi yumshoq to'qimalar kesilishi, bo'laklar yalang'ochlanib, suyakka chok yoki boshqa moslamalar o'rnatilishi yoki (spitsa va shtanga bilan) terini teshib suyak bo'laklari immobilizatsiya qilinishi nazarda tutiladi.

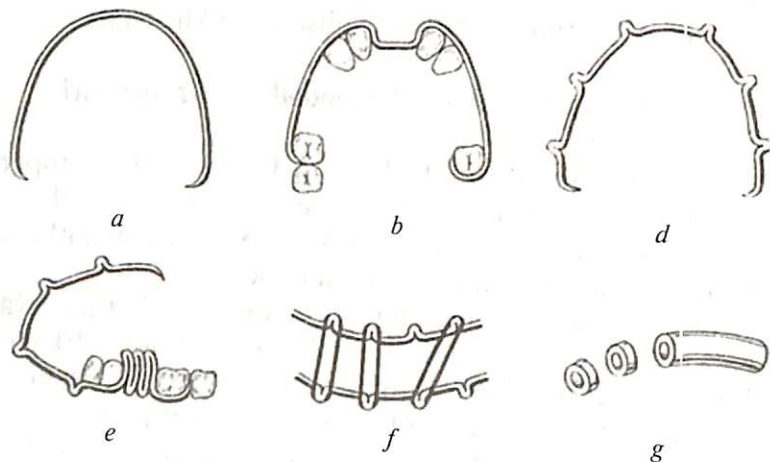
**Konservativ (ortopedik) davolash.** Konservativ davolashda ortopedik moslamalar uchun tayanch vazifasini o'tovchi to'qimalarga qo'yiladigan shinalar quyidagi uch guruhga bo'linadi: tish, tish-milk va milk ustiga taqiladigan.



Tishga taqiladigan moslamalardan, asosan, aluminiy simdan bukilgan Tigrshtedt shinesi va Vasilyev tasmalimon shinalari ishlatiladi. Bu shinalar faqat tishlarga mahkamlanadi. Shuning uchun ular bo'laklarda tishlar soni yetarli (ko'p) bo'lgandagina qo'llaniladi. Aluminiy simdan bukilgan tish shinalarini 1915-yili rus armiyasining tish doktori S.S. Tigrshtedt ixtiro qilgan. Tayyorlash uchun diametri 1,8—2 mm aluminiy va bog'lash uchun diametri 0,5—0,6 mm bo'lgan bronza-aluminiy ligatura simlari qo'llaniladi.

Tishlarga o'rnatish uchun aluminiy simdan bukilgan shina har bir bemor uchun individual ravishda tayyorlanadi: u tish yoyini to'liq takrorlashi; har bir tish bo'yinchasiga tegib turishi; ilmoqlari ikkala tomonda teng taqsimlanishi; tishlar yo'q joylarga tirkaklari kirib turishi; yuqori va pastki jag'dagi ilmoqlar bir-birining ro'parasida joylashishi; milkka botmasligi; shina har bir tishga ligatura simi bilan bog'langan bo'lishi talab etiladi. Shunda tishlarga tushadigan bosim teng taqsimlanadi.

Bugungi kunda Tigrshtedt taklif qilgan simdan bukilgan shinalarning: tekis, egik, tirkakli, qiya tekisligi bo'lgan, ilgak-halqali jag'lararo bo'laklarni tortish va mahkamlash uchun ikkala jag'ga qo'yiladigan turlari ishlatiladi (58-rasm).



58-rasm. Simdan bukilgan shinalar:

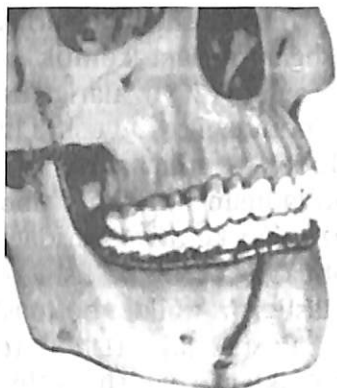*a* — silliq shina, sim uchi ilgak (klammer) qilib bukilgan; *b* — silliq shina oxirgi tishgacha yetmagan, sim uchi tishlar orasiga tushadigan shakl berilib ilgaksimon bukilgan, qatorda bo'lmagan tishlar o'rniga tirkak bukilgan;

*d* — ilgakli shina; *e* — ilgakli yo'naltiruvchi tirkakli shina;

*f* — ilgaklarga rezina halqalar taqilgan; *g* — rezina halqalarni tayyorlash.



**Silliqlik shina tayyorlash.** Sim uchi dastlab ilgak (klammer) qilib bukiladi, u oxirgi tishni distal tomon (til tomon) dan o‘rab olishi kerak (59-rasm). Ilgak uchini qaychi bilan vertikal tekislikda  $45^\circ$  li burchak ostida kesiladi. Kesim yuzasi va atrofi egov bilan silliqilanadi. Agar shina oxirgi tishgacha yetmasdan tish qatorida tugasa, sim uchini ilgak-simon bukib, tishlar orasiga tushadigan shakl beriladi. Chap qo‘lda aluminiiy simni ushlab, o‘ng qo‘lda krampon ombir yordamida tish yoyiga mos qilib bukib boriladi.



59-rasm. Silliqlik shina-skoba.

Sim tish yoyiga teng qilib kesiladi va uchi oxirgi tish yoki tishlar orasiga mos ravishda bukib qo‘yiladi. Shina tish yoyiga moslanganidan so‘ng, har bir tishga ligatura simi bilan bog‘lanadi.

Bog‘lash uchun sim vestibular tomondan tish oralaridan til tomonga shina ustidan o‘tkazilsa, chiqarayotganda ostidan o‘tkazish lozim. Simning ikkala uchi birlashtirilib, igna tutuvchi qisqich yordamida siqib buraladi. Shunday qilib, shina har bir tishga mahkamlanadi. Simning ortiqcha qismi kesilib, uchi shina ustiga qayirib qo‘yiladi.

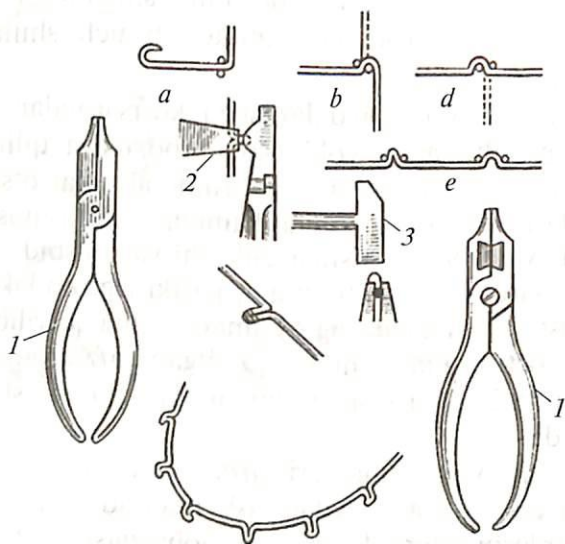
Silliqlik (tekis) shinadan foydalanishga ko‘rsatmalar: frontal tishlar sohasidagi siljimagan yoki oson repozitsiya qilinadigan chiziqli sinishda; yuqori va pastki jag‘larning alveolar o‘sig‘i ikki yoki uchta tishlari bilan sinib yonida kamida 3—5 ta mustahkam turgan tishlar mavjud bo‘lsa; tishlar chiqishi va sinishida. Ammo mahalliy holat sharoitidan kelib chiqib, pastki jag‘ bo‘laklarining immobilizatsiyasi uchun ikkala jag‘ga ilmoqli shina qo‘yilib, rezina halqalar bilan tortib, mahkamlab qo‘yilgani afzalroq bo‘ladi. Chunki tekis shina iyak qirrasidagi bo‘laklarning qochishini bartaraf qila olmaydi.

Tishlar chiqishi yoki sinishlari (*fractura dentis*)ni davolash maqsadida shina-kappadan foydalanish maqsadga muvofiqroq, chunki kappalarni yetarli darajada immobilizatsiya qiladi. Biroq og‘izda kappani o‘zi qotuvchi plastmassadan tayyorlash birmuncha murakkab va ma‘lum darajada amaliy ko‘nikmalarga ega bo‘lishni talab etadi. Shinaga tishlarni bog‘layotganda, ligatura simini bura-yotganda tish katakchasidan chiqib ketishi ehtimoli baland bo‘ladi.

**Tirgakli shina tayyorlash.** Shina yuqorida bayon etilgandek, oxirgi tishga moslab, kemtik chetlaridagi tishlarning nuqson tomonga qaragan yon yuzalariga tiralib turadigan va tish qatorining ikkinchi tomonidagi oxirgi tishni ham mahkam o‘rab oladigan qilib bukiladi. Bo‘laklar siljigan bo‘lsa, ularni repozitsiya qilinganidan so‘nggi bo‘ladigan holatini e‘tiborga olib shina bukish lozim. Tirgakning uzunligi kemtik chetidagi tishlar orasidagi masofaga yoki jag‘dagi nuqsonga teng bo‘lishi kerak. Tirgak alveolar o‘siqdan keng bo‘lmasligi va milkka botmasligi talab qilinadi (60-rasm).

Pastki jag‘ tish qatoridagi adentiya sohasidan singanida, bo‘laklarda siljish bo‘lmasa yoki ular oson repozitsiya qilinsa, shuningdek, pastki jag‘ tish qatorining atrofi sinib, nuqson paydo bo‘lsa, bunday holatlar tirgakli shinadan foydalanishga ko‘rsatma bo‘ladi.

Bukilgan ilgakli shina ikkala jag‘ga tayyorlanadi. Har bir shinada 5—6 ta ilgak bukiladi. Ilgaklarning uzunligi 3—5 mm dan oshmasligi kerak. Yuqori jag‘da shina ilgaklari tepaga, pastki jag‘niki pastga qaragan bo‘lishi kerak. Tishlar yuzasiga nisbatan ular 35—45° burchak hosil qilishi kerak, shunda ilgak uchi bilan milk orasidagi masofa 2—3 mm dan iborat bo‘ladi. Simdan bukilgan shina individual



60-rasm. Bukilgan ilgakli shina tayyorlash texnikasi:

- a* — tishlar oralig‘iga o‘rnatiladigan ilgak; *b, d* — ilgakni bukish;  
*e* — ilgakni siqish; *1* — krampon ombiri; *2* — ombirlar bilan ilgakni bukish; *3* — bolg‘acha yordamida ilgakni bukish.


tarzda tayyorlanadi. Anatomik tuzilishdan kelib chiqqan holda, ilgaklarni ikkinchi kesuv, birinchi kichik oziq va katta oziq tishlar ro'parasida joylashadigan qilib bukilgani ma'qul. Ammo hamisha ham bu tartibga rioya qilish imkoniyati bo'lavermaydi.

Shinani bukayotganda ilgak aynan tish ro'parasida o'rnanishi va tishlar orasiga tushmasligi kerakligiga e'tibor berish lozim.

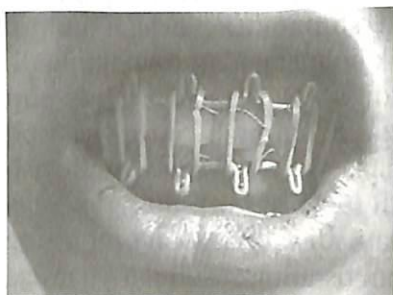
**Ilgakli shina tayyorlash.** Ilgakli shinani tayyorlash uchun krampon ombir, egov va stomatologik bolg'achadan foydalaniladi. Diametri 1,5—1,8 mm bo'lgan, qizdirib sovitilgan aluminiy sim olinadi va oxirgi tishning distal yuzasini qamrab oluvchi ilmoq (klammer) bukiladi. Shina oxirgi tishga yetib bormasa, uchi tish oralig'iga o'rnanadigan qilib bukiladi (60-rasm, *a*). So'ng og'izga kiritilib, klammerni oxirgi tishga o'rnatiladi va krampon ombirning lunjlari bilan oziq tishning ro'parasidan tishning vestibular yuzasiga 35—45° li burchak hosil qilingan holatda qisib olib shinani og'izdan chiqariladi. Shina oxiridagi klammer yuzasini gorizontaal tekislikda deb nazarda tutamiz (*b*), ilgak hosil qilish uchun krampon ombir lunjlari bilan simni 45° li burchak ostida siqib olamiz va birinchi ilgakni hosil qilish uchun uni vertikal yo'nalishda 90° ga bukamiz (*d*). Keyin simning uzun qismini chap qo'l bilan ushlab, o'ng qo'l bilan ombirning lunjlarini hosil qilgan burchakka ko'chiramiz (*e*). Krampon ombir lunjlarini qisib, chap qo'lning ko'rsatkich barmog'i bilan simni (o'zimiz tomon) 180° li burchak ostida bukamiz. Natijada, simda bo'rtma (ilgak qismi) hosil bo'ladi. Shu bo'rtmani ombir bilan (burchakdan krampon ombir eniga teng masofa tashlab) chap qo'lning bosh barmog'i bilan 90° li burchakka (o'zimizdan) bukamiz. Shina tayyorlashda uni gorizontaal tekislikda, ombirni esa vertikal holatda joylashtirish lozimligini yodda tutish lozim. Bir tomondan uchta ilgak bukilgandan so'ng, simmetrik ravishda ikkinchi tomondan ham bukiladi. Ikkinchi jag' uchun ham shu usul bilan shina bukiladi.

Shinalarni o'rnatishdan avval har birini tish qatoriga alohida moslab hamma tishlarga tegib turadigan qilib, uzun bo'lsa — oxirlarini kesib, yumshoq to'qimalarni shikastlamaydigan qilib uchlari qayrilib, egov bilan silliqilanadi. Sinish sohasida kemtik bo'lsa, tirgak hosil qilib bukiladi.

Tayyorlangan shinani o'rnatish uchun vestibular tomondan og'iz tomonga 0,3—0,4 mm qalinlikdagi qizdirib sovitilgan ligatura simi tishlar oralig'idan tish atrofini aylantirib o'tkazib, uchi qayta vestibular tomonga chiqariladi. Ikkala uchi teng qilib tortiladi



a



b

61-rasm. Tigershtedt ilgakli shinasi taqilgan holatda:

a — chizmada; b — bemorda.

va bir uchi pastga, ikkinchi uchi yuqoriga bukib qo'yiladi. Yuqorida keltirilgan tartibda jag'ning qolgan tishlar oralig'idan ham simlar o'tkaziladi. Shina avval yuqori jag' tish qatoriga qo'yilib, ikki-uch tishdagi simlar tortilib buraladi, dastlab shina omonat qilib bog'lanadi, keyin har bir tishdan o'tkazilgan sim oxirigacha buralib, shina tishlarga mahkam bog'lanadi. Shu taxlitda pastki jag' shinasi ham mahkamlanadi. Ilgaklar bir tekislikda turishi va milkka botmasligi kerak. Shina ilgaklariga rezina halqalar taqib, jag'lar bir-biriga mahkam tortib qo'yiladi (61-rasm, a, b).

Simdan bukilgan har qanday shina o'rnatilishidan avval mahalliy og'riqsizlantirish ostida suyak bo'laklari repozitsiya qilinib, keyin mahkamlanadi.

Ilgakli shinani qo'yishga ko'rsatmalar:

- pastki jag'ning tish qatori bo'ylab sinib, bo'laklar siljiganligi;
- pastki jag'ning ikki-uch joyidan (ko'p sonli) sinishi;
- pastki jag' tish qatori orti (retromolar soha qismi)ning sinishi;
- yuqori jag'ning sinishi, yuqori va pastki jag'larning bir vaqtda sinishi (engak-tepa aylana bog'lami, yumshoq yoki qattiq palaxmonli standart bog'lam qo'yish sharti bilan).

Bo'laklarning repozitsiyasi oson kechmasa, har bir bo'lakka alohida shina qo'yiladi va rezina halqalar bilan yuqori jag' shinasiga tortib qo'yiladi. Bo'laklar o'z o'rniga kelganidan so'ng, qo'shimcha silliq shina o'rnatiladi yoki tez qotuvchi plastmassa bilan mahkamlanadi. Agarda bo'laklardan biri keragidan ortiq darajada yuqoriga ko'tarilib ketsa, antagonist tishlar orasiga rezina yoki po'kak qistirma qo'yiladi. Qistirma tasodifan aspiratsiya qilinmasligi uchun uni tishga yoki shinaga ligatura bilan bog'lab qo'yiladi.

**V.S. Vasilyevning tasmason shinasi.** Bu shinaning kengligi 2,3 mm, uzunligi 134 mm bo'lib, zanglamaydigan po'latdan tayyorlangan. Shina ikki yon qismining pastki qirrasida tepaga qaytarilgan 5 tadan va o'rtasida yuqori qirrasidan yuqoriga qara-



tilgan 4 ta ilmog'i bor. Uning ortiqcha qismi jag'ga moslab kesib tashlanadi va, yuqorida yozilganday, har bir tishga bog'lanadi. Biroq bu shinani ayrim hollarda qo'yish qiyin yoki buning umuman imkoniyati yo'q. Tishning toj qismi juda kalta yoki tishlam chuqur bo'lsa, jag'larga qo'yilayotganda ilgaklari bir tekislikda bo'lishi shart.


Shinaning afzal tomonlari: u standart ravishda ishlab chiqarilgani sababli, simli shinani bukish uchun sarflanadigan vaqt tejaladi, oksidlanmaydi; og'iz gigiyenasini ta'minlashda qiyinchilik tug'dirmaydi; og'izda suv bilan bosim ostida tozalash oson; sterilizatsiyadan so'ng qayta ishlatish mumkin (62-rasm).

Jag'lararo immobilizatsiya rezinali halqalar tortish bilan amalga oshiriladi. Ular maxsus ishlab chiqarilgan bo'lishi mumkin yoki shifokor o'zi rezinali naychadan kesib tayyorlaydi. Halqalarning diametri har xil bo'lishi kerak. Bosim va tortish kuchini o'zgartirib turish uchun halqalar diametri 4—6 mm, devorining qalinligi 1,5—2 mm bo'ladi. Ishlatishdan oldin ular, albatta, sterilizatsiya qilinadi.

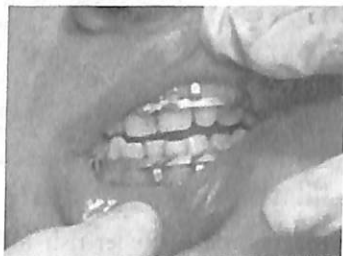**Jag'lararo immobilizatsiya muddati.** Pastki jag'ning sinishida jag'lararo rezina halqalar bilan tortib mahkamlash muddati sinish o'tgan soha va siljish darajasiga, sinishlar soni, asoratlar va bemorning umumiy holatiga bog'liq bo'ladi.

Asoratsiz kechayotgan bir chiziqli sinishda 7—10 kundan keyin ovqatlanish vaqtida rezina halqalarni yechib olish, suyuq ovqat ichishga ruxsat beriladi, 2—3 kundan so'ng yumshoq ovqatlarni iste'mol qilish (2-stol)ga o'tkaziladi. Agar shu davrda bo'laklar siljib ketsa, ular rezina halqalar bilan qayta immobilizatsiya qilinadi. 17—18-kunlari umumiy parhez tayinlanadi.

Ikki yoki uch joyidan singan jag' suyagini davolash jarayoni asoratsiz kechganda ikki haftadan so'ng ovqatlanish vaqtida og'iz ochib qo'yiladi. Yuqorida qayd qilingan parhez taomlardan biriga o'tish muddatlari sinishlar soniga bog'liq holda cho'ziladi. Dastlabki 13—14-kunlar davomida — birinchi stol, 13—20-kundan boshlab — ikkinchi stol, 21—24-kun umumiy stol tavsiya



62-rasm. Pastki jag' singan bo'laklarining fiksatsiyasi (jag'larni tortish maqsadida tishlarga V.S. Vasilyev standart shinasi o'rnatilgan va rezina halqalar bilan tortilgan).



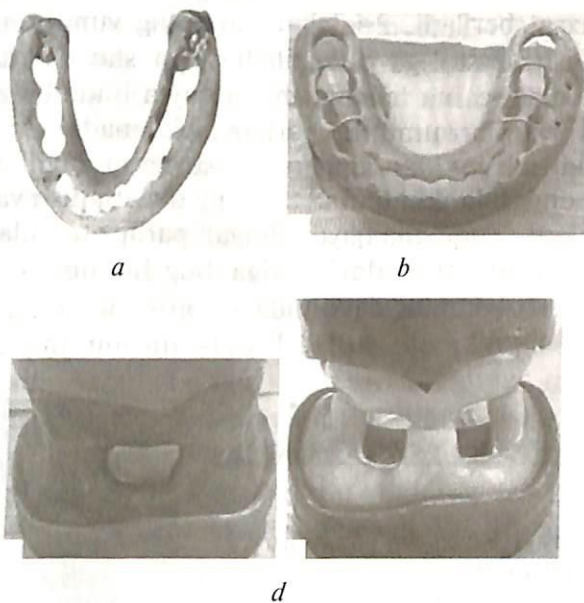
qilinadi. Bemor 24-kun kuzatiladi. Bo'laklarning patologik qimirlashi paydo bo'lmasa, ligaturalar kesilib, shinalar yechiladi.

Jag' suyagi singan bemorlarga bo'laklar immobilizatsiyasi bilan bir qatorda kompleks medikamentoz davo va parvarishlash muolajalari (irrigatsiya) o'tkaziladi.

**Plastmassadan tayyorlangan shinalar bilan davolash.** Tishlar va alveolar o'siqlar bunday shinalar uchun tayanch vazifasini o'taydi.

**Veber shinasidan foydalanishga ko'rsatma:** sinish chizig'i — pastki jag' tish qatoridan o'tgan hamda bo'laklarning har birida 3—4 tadan mustahkam tishlar bo'lishi shart. Ushbu shina laboratoriya usulida tayyorlanadi. Plastik materiallardan biri yordamida yuqori va pastki jag'dan qoliplar olinadi, gipsdan modellar quyilib, bemorning tishlami bo'yicha o'rnatiladi. Agarda bo'laklar siljigan bo'lsa, sinish chizig'i bo'ylab model kesiladi va repozitsiyadan keyingi holatda okkludatorga o'rnatiladi (63-rasm, *a*).

Pastki jag' modelida tez qotuvchi plastmassadan shina tayyorlanadi. Shina olib qo'yiluvchi yechiladigan protezga o'xshab, alveolar o'siqning shilliq pardasiga tayanadi. Har bir tishni mahkam qamrab, ushlab turadi. Tishlarning kesuv va chaynov yuzalarini



63-rasm. *a* — Veber tish-milk shinasi; *b* — Vankevich, *d* — Port shinalari.

berkitmaydi, shu sababli, antagonist tishlar bilan yaxshi kontaktda bo'ladi. Bu shinani davolovchi moslama sifatida suyak jarohati bitguncha ishlatish mumkin.

**Vankevich va Vankevich-Stepanovlar shinasidan** foydalanishga ko'rsatma: pastki jag'ning tish qatorida va retromolar sohada, shu jumladan, nuqsonli sinishi; pastki va yuqori jag'larning bir vaqtda sinishi. Shina laboratoriya usulida tayyorlanadi (63-rasm, b): yuqori va pastki jag'lardan qolip olinib, ulardan quyilgan modellar okkludatorga o'rnatiladi. Tez qotuvchi plastmassadan yuqori jag' va tanglayga tayanuvchi (Vankevich usulida) plastmassa asos (bazis) yoki (Vankevich-Stepanov usulida) po'lat yoy hamda tanglay tomondan pastga yo'nalgan ikki qiya tekislik yasaladi. Pastki jag'ning bo'laklarini yuqori jag'ga o'rnatilgan plastinkaning qanotlari ushlab turadi. Shina taqilgandan so'ng, bir necha kun davomida engak-tepa aylana bog'lami yoki boshga kiygizilgan standart shlemga palaxmonni tortib qo'yish lozim.

**Port shinasi.** Bu shina laboratoriya usulida tayyorlanib, jag'lar tishsiz alveolar o'sig'ining shilliq pardasiga taqiladi. Dastlab ikkala jag'dan qolip olinib, modellar quyiladi. Modellar uchun mumdan andozalar yasab, markaziy okkluziya va tishlam balandligi aniqlanadi. Yuqori va pastki jag' andozalari birlashtirilib, ortiqcha mum kesib tashlanadi. Birlashtirilgan mumli bazislarining vestibular tomonidan ovqat va suv ichish uchun teshik shakllantiriladi. Mum plastmassaga almashtiriladi va ishlov berib, og'izga taqiladi. Pastki jag' engak-tepa bog'lami bilan shina pastki bazisga siqiladi. Bu shinadan operativ usulda davolashga qarshi ko'rsatmalari bo'lgan holsizlangan, kamquvvat bemorlarni davolashda foydalanish mumkin (63-rasm, d).

### **Pastki jag' bo'laklarini operativ usulda davolash**

Pastki jag' singanda bo'laklarini ortopedik usullar yordamida yetarli darajada mustahkam immobilizatsiya qilish yoki ayrim sabablarga ko'ra, ularni qo'llash imkoniyati bo'lmasa, operatsiya usullaridan foydalanish zarurati tug'iladi.

Operativ usullarga ko'rsatmalarni umumlashtirib, ortopedik usullarni mahalliy va umumiy sabablar bois befoyda deb ifodalash mumkin.

Xususan, osteosintez ortopedik usullarga nisbatan ko'p afzalliklarga ega: qisqa vaqt ichida bo'laklar yuqori darajada mustahkam qilib birlashtiriladi. Jag' faoliyati saqlanib qoladi. Osteosintez bo'lak-

lar siljishiga yo'l qo'ymaydi va og'iz bo'shlig'ining gigiyenik holatini saqlash va ovqatlanishga qiyinchilik tug'dirmaydi. Suyak bo'laklarining birikish jarayonini tezlashtiradi va asoratlarning oldini oladi.

Osteosintezga ko'rsatmalar quyidagilardan iborat:

- shina o'rnatish uchun jag'da tishlar sonining kamligi;
- jag'lardagi tishlar parodontit kasalligi oqibatida qimirlab qolganligi;
- pastki jag' bo'g'im o'sig'ining sinib, bo'g'im chuqurchasidan chiqib ketishi (siljishi);
- bo'laklar orasiga to'qimalarning kirib qolishi (interpozitsiyasi) va repozitsiyaga xalaqit berishi;
- pastki jag' parchalanib sinishi va bo'laklarni yig'ib bo'lmasligi;
- siljigan bo'laklarni repozitsiya qilib bo'lmasligi.

Bugungi kunda osteosintez turlari xilma-xil bo'lib, ularni mualliflar quyidagi toifalarga ajratadilar:

1. Suyak ichidan o'tadigan (endoossal) moslamalar bilan birlashtirish (spitsa, sterjen, shtiftli vint va boshqalar).

2. Suyak ustiga o'rnatiladigan moslamalar (yelim bilan yopishtirish, aylana bog'lam qo'yish).

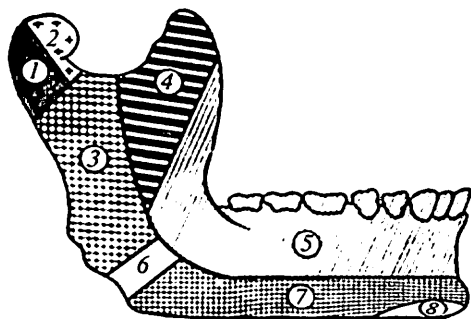
3. Suyak ichiga ham, ustiga ham (supraossal) o'rnatib bajariladigan osteosintez.

4. Sinish chizig'idan ma'lum masofada amalga oshiriladigan osteosintez.

**Pastki jag' sinishlarida operatsiya usullarining asosiy tamoyillari.** Pastki jag'ning singan bo'laklarini birlashtirish maqsadida qaysi usul qo'llanilishi bemor organizmi va uning ruhiy holati uchun ahamiyatga ega, chunki har qanday operatsiya qo'shimcha ruhiy tanglik va jismoniy jarohat demakdir. Shunday ekan, operatsiyaga tayyorgarlik davrida bemorning emotsional kechinmalarini yengillashtirish, operatsiya jarayonida esa yumshoq va suyak to'qimalariga ehtiyotkorona munosabatda bo'lish, tish ildizlarini jarohatlamaslikka harakat qilish lozim. Shuningdek, singan bo'laklar yaxshi bitishi uchun to'qimalarning qon bilan ta'minlanishiga ham katta ahamiyat beriladi.

V.M. Uvarovning (1939) izlanishlaridan ma'lumki, pastki jag'ning qon bilan ta'minlanishida pastki alveolar (intraossal) qon tomirlaridan tashqari, ekstraossal tarmoqlar ham mavjud, jum-





64-rasm. Pastki jag' qon bilan ta'minlanishining ekstraossal sistemasi (U.M. Uvarov):

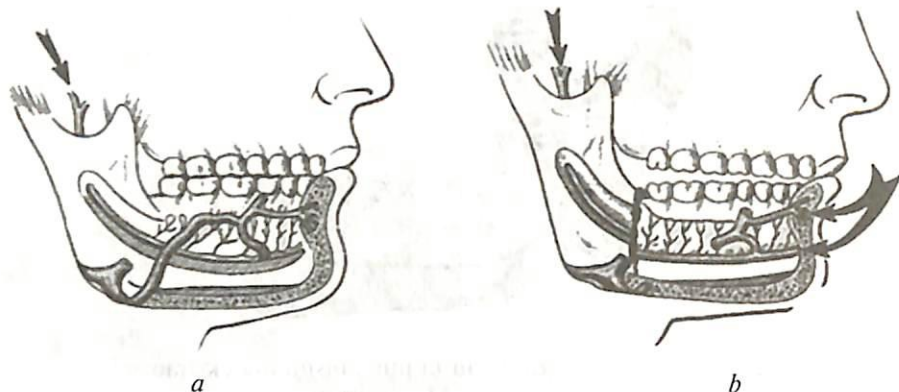
- 1 — ichki jag' arteriyasi; 2 — qanotsimon mushaklarga boruvchi tarmoq;  
 3 — ko'ndalang yuz arteriyasi; 4 — chaynov mushaklari arteriyasi;  
 5 — pastki alveolar arteriya; 6 — jag'-til osti arteriyasi;  
 7 — yuz arteriyasi; 8 — til arteriyasi.

ladan: qanotsimon mushaklar, chaynov mushagi, jag'-til osti, yuqori jag', til arteriyalari (64-rasm).

Suyak bo'laklarining birikishida reparativ jarayon ichki kompakt plastinkada kechishi, ya'ni ikkilamchi suyak hosil bo'lishi aynan shu sohaning qon bilan ta'minlanishiga oid xususiyatlar bilan bog'lab tushuntiriladi.

Pastki jag' va tishlarni qon bilan ta'minlashda pastki alveolar arteriya va uning shoxchalari asosiy o'rinni egallaydi. Jarohatlanish vaqtida shu qon tomiri uzilishi yoki uzilmay qolishi mumkin. Jag' sinib, pastki alveolar tomir uzilganda, periferik bo'lakning oziqlanishi yuz arteriyasi hisobiga engak arteriyasi orqali amalga oshiriladi. Bunday vaziyatda singan bo'lakning qon bilan ta'minlanishi mushaklar orqali amalga oshirilishi operatsiya jarayonida to'qimalarni imkon qadar ayab va ehtiyot qilishni taqozo etib, buning ahamiyati nechog'li katta ekanligini bildiradi (65-rasm).

Tekshiruvlardan ma'lumki, osteosintez uchun ishlatiladigan materiallar orasida metallar (sim, spitsa, plastinka shurup)ga nisbatan polimerlar (iplar va plastinkalar) qator afzalliklarga ega. Polimer materiallarga suyakning reaksiyasi minimal bo'lib, ip va plastinka atrofida biriktiruvchi to'qimadan hosil bo'lgan yupqa kapsula bilan namoyon bo'ladi. Metall moslamalar atrofida biriktiruvchi to'qimadan iborat qalin kapsula hosil bo'ladi, 2—3 oydan so'ng atrofida yallig'lanish kelib chiqsa, metall moslamani



65-rasm. Pastki jag' qon aylanish sistemasida qon tomir tutami: yorilmagan (a) va yorilgandagi (b) ko'rinishi.

olib tashlash zarurati tug'iladi. Metall moslama qanchalik qalin bo'lsa, biriktiruvchi to'qimadan hosil bo'lgan kapsula ham shunchalik qalin bo'ladi.

Osteosintez uchun moslama tanlayotganda uning o'lchami kichik bo'lishi va, ayni vaqtda, unga tushadigan funksional bosimga adekvat darajada dosh bera olishi lozimligini nazardan qochirmaslik ko'zda tutilgan natijaga erishish omillaridan biridir.

#### **Jag' tanasida osteosintez operatsiyasini bajarish texnikasi.**

Osteosintez operatsiyasi shoshilinch ravishda (ochiq, ya'ni yumshoq to'qimalarning jarohati bilan sinishi) yoki rejali, 2—3 kun (bemorning bosh miya, ichki a'zolari, ko'krak qafasi jarohatlarida umumiy holati og'ir bo'lgan) kechiktirilgan muddatlarda bajarilishi mumkin.

Operatsiyaga tayyorgarlik davrida og'riqsizlantirish va mahkamlash usuli, ishlatiladigan moslama konstruksiyasi puxta rejalashtiriladi.

Operatsiyani statsionar sharoitida umumiy og'riqsizlantirish (narkoz) ostida o'tkazish maqsadga muvofiq.

Operatsiya bosqichlari:

1) kesma o'tkazish. Jag' yopiq, ya'ni yuz terisi yaxlitligi buzilmay singanda, shu sohada jag' chetidan pastga 1—1,5 sm tashlab, to'qimalar 3—4 sm uzunlikda qavatma-qavat kesilib, suyakkacha boriladi. Sinish chizig'i ochilib, bo'laklar chetidan 1—1,5 sm

masofada tashqaridan va til tomondan ko'chiriladi (tanlangan usuldan kelib chiqqan holda);

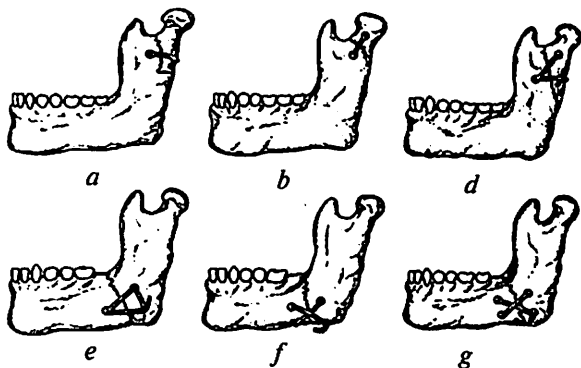
2) bo'laklarda teshiklar ochiladi. Teshiklar soni va chuqurligi ishlatiladigan moslamaga monand qilinadi (simli chok, skoba, ramka, plastinka). Osteosintez usullarida jag' tanasining ichki plastinkasi qobig'i suyak usti pardasidan ajratilmaydi. Bu bilan operatsiyadan keyingi davrda suyakning qon bilan ta'minlanishi saqlanishiga erishiladi;

3) bo'laklarni o'z joyiga keltirib, mo'ljaldagi usulda mahkamlangandan so'ng, gemostaz o'tkaziladi va yara qavatma-qavat tikiladi.

Gematoma hosil bo'lish xavfi bo'lsa, operatsion yarada, ya'ni choklar orasida drenaj rezina chiqargich qoldiriladi. Tikilgan operatsion yara ustiga aseptik bog'lam qo'yiladi.

**Suyak bo'laklariga chok qo'yish.** Osteosintez usullari orasida eng keng qo'llaniladigani — suyak bo'laklariga chok qo'yish. Chok qo'yishga ko'rsatmalar: chiziqli, katta bo'laklarga bo'linib sinish, tana shox va bo'g'im o'sig'ining sinishlari. Ilmiy tekshiruvlar natijasida poliamid va kapron iplar bilan suyakka chok qo'yilganida organizm to'qimalarida juda kam miqdorda ta'sirlanish hamda biologik javob reaksiyasi chaqirilishi aniqlangan. Poliamid iplar atrofida simga nisbatan yupqa kapsula hosil bo'lishi kuzatilgan.

Sim va poliamid iplar bilan chok qo'yish texnikasi o'zaro o'xshash bo'lib, farqi — sim buralib mahkamlanadi, poliamid ip esa tugun qilib bog'lanadi. Tugun yechilib ketmasligi uchun ip oxirlarining uchi 3—4 mm uzunlikda qoldiriladi yoki qizdirilgan asbob bilan kuydirib yopishtiriladi (66-rasm).



66-rasm. Suyak choklari qo'yishning sxematik ko'rinishlari:

*a* — aylanma chok; *b* — oddiy chok; *d* — oddiy va aylanma chok;  
*e* — uchburchak chok; *f* — oddiy va aylanma chok; *g* — «X» shaklidagi chok.

Qo'yiladigan chok soniga qarab har bo'lakda suyak bir necha joydan bor bilan teshiladi. Teshik diametri minimal o'lchamda bo'lib, o'tkaziladigan ipning ko'ndalang kesimiga mos kelishi kerak. Poliamid ipni teshiklardan o'tkazib, yetarli darajada tarang tortib bog'lash lozim. Poliamid ipning kamchiliklaridan biri shuki, u cho'ziluvchan bo'ladi, ammo tarang tortilganda ham uzilmaydi. Poliamid ipni jag'ning ichki tomonidan vestibular bo'shliqqa suyakdagi kanal orqali chiqarib olish uchun teshikdan simli sirtmoq yordamida tortib olinadi. Xuddi shu tartibda sim o'tkazib ham chok qo'yish mumkin. Shunday qilinganda vaqt tejaladi.

**Sim bilan chok qo'yish xususiyatlari.** Yuqorida ta'riflangani-dek, yumshoq to'qimalarni kesib jag' bo'laklari ochiladi. Sinish chizig'idan 10—15 mm tashlab, pastki jag' chetining tashqi plastinkasida sharsimon bor bilan har bir bo'lakda teshik o'zni belgilanadi. Qo'yilgan belgidan ichki plastinka tomon yo'naltirib, parmalab kanal ochiladi. Kanalning tashqi plastinkadagi kirish teshigi ichki plastinkadagi chiqish teshigiga nisbatan sinish chizig'idan uzoqroq joylashgan bo'lishi kerak.

Dastlab birinchi bo'lakda sim suyakdagi kanalga tashqaridan ichkari tomon kiritilib, ikkinchi bo'lakda, aksincha, teskari yo'nalishda — ichkaridan tashqariga chiqariladi. Uchlari birlashtirilib, buralib, jag' bo'laklari siqiladi. Simning ortiqchasini kesib, uchini qayirib, suyakka qadab qo'yiladi. Yumshoq to'qimalar qavatmaqavat tikiladi. Sim bilan chok qo'yayotganda choklar, albatta, sinish chizig'i lokalizatsiyasi, yo'nalishi va bo'laklar siljishidan kelib chiqqan holda, bir yoki ikki qator halqa yoxud «8» raqamiga o'xshash va boshqa shakllarda bo'lishi mumkin.

Sim chok qo'yish bo'laklarni bir-biriga mahkam siqib, bir-biriga yaqinlashtirish imkonini beradi. Shu bilan birga, bu usulning bir qancha kamchiliklari ham mavjud, jumladan, jag' suyagining tashqi va ichki yuzasidan suyak qobig'ini ma'lum masofada ajratish zarur, bu esa suyakdagi reparatsiya jarayonlariga salbiy ta'sir etadi. Shuningdek, suyak parchalanib singanda, sinish natijasida nuqson yuzaga kelsa yoki bo'laklarni bir-biriga bog'lash qiyin kechsa, boshqa usullardan foydalanishga to'g'ri keladi.

Poliamid, polietilen va kaprondan qo'yilgan choklar, odatda, olib tashlanmaydi. Sim chok qo'yilgan joyda yallig'lanish jarayoni rivojlanib, og'riq o'chog'i hosil bo'lsa, olib tashlanadi.



Vaqt o'tishi bilan sim o'tgan kanal suyaklanib, simning bukilgan qismlari siqilib qoladi, shu sababli, simni suyak to'qimasidan ajratish va chiqarib olish qiyinlashadi.

**Bir vaqtning o'zida P.Z. Arjansev usulida Kirshner spitsasi va simli chok bilan osteosintez o'tkazish.** Pastki jag' tanasi bir tomonda bir necha joyidan singanida osteosintez o'tkazish P.Z. Arjansev (1964) usulida bajariladi. Bo'laklarning oziqlanishini buzmaslik uchun, yuqorida keltirilgani kabi, yumshoq to'qimalar qavatmaqavat kesilib, jag' asosining cheti ochiladi. Suyak qobig'i jag' chetidan 1,5—2 sm ajratiladi, har bir bo'lakda sinish chizig'idan 1—1,5 sm tashlab suyakda teshiklar ochiladi va bo'laklar repozitsiya qilinib, simdan oddiy chok qo'yiladi.

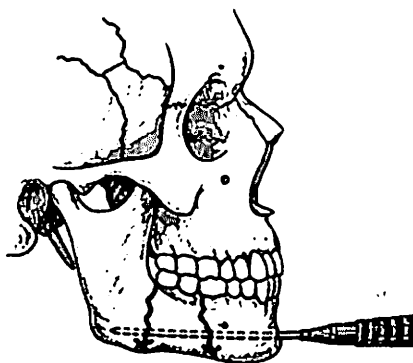
Ammo jag' chetiga qo'yilgan chok yetarli darajada mustahkam bo'lmaydi. Shuning uchun spitsa bilan osteosintez qo'shimcha ravishda mustahkamlanadi. Yuqorida bayon etilganidek, Kirshner spitsasi drel yoki bormashina yordamida teri orqali jag' tanasiga o'rnatiladi (67-rasm).

Pastki jag' suyagi bir necha bo'laklarga ajralib tana burchak va bo'g'im o'sig'i qismlari singanda bir vaqtning o'zida sim va spitsalar yordamida quyidagicha osteosintez o'tkazish tavsiya etiladi:

1. Jag'ning ko'ndalang sinishi uning asosiga qo'yilgan simli chok bo'laklar siljimasligini ta'minlamasa (simli chok va yana qo'shimcha bitta spitsa bilan osteosintez).

2. Gorizontal tekislikda pastki jag' bir necha bo'lak bo'lib (burchak, shox va bo'g'im o'sig'i) sinishlarida ularning gorizontal va vertikal tekisliklar bo'yicha siljib ketishining oldini olish uchun tashqi va ichki kompakt plastinkalarga ikkita spitsa o'rnatib, simli chok ham qo'yiladi. Jag' suyagi sinib, nuqson hosil bo'lsa, ayni vaqtda suyak ustiga o'rnatilgan uchta spitsa va qo'shimcha simli chok yordamida osteosintez o'tkaziladi, bunday kombinatsiya anchagina mustahkam bo'lib, nuqsonli sinishlarda bo'laklar siljishining oldini oladi.

Oddiy chok qo'yish uchun jag' suyagining har bir bo'lagi che-



67-rasm. Arjansev usulida qisqartirilgan Kirshner spitsasini pastki jag' osteosintezida qo'llash.

tidan 1—1,5 sm tashlab, bittadan teshik ochiladi va sim o'tkazilib, jag'ning tashqi yuzasida sim uchlari burab mahkamlanadi.

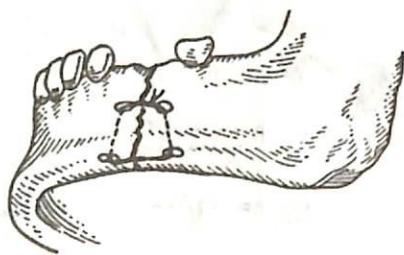
Repozitsiyadan keyin bo'laklar mahkam turishining asosiy sharti suyakdagi chokning sinish chizig'iga perpendikular tushishidir.

Bo'laklarda bittadan teshik ochib mustahkam bog'lashning osteosintez usullari orasida eng afzali «8» shaklida bog'lashdir. Buning uchun kichik bo'lakdagi teshikdan tashqi sim o'tkazilib, ichki yuzaga chiqariladi, so'ng jag' asosidan tashqariga chiqiladi va katta bo'lakdagi teshik orqali dastlab ichki, keyin tashqi yuzaga chiqariladi. Sim uchlari birlashtirilib, jag' asosida burab bog'lanadi.

Jag' suyagining tanasi baland bo'lsa, bo'laklarni mahkam ushlab turishi uchun ikkita parallel yoki bir-birini kesib o'tuvchi choklar qo'yish mumkin. Buning uchun bo'laklarning har birida ikkita teshik ochiladi va sim har bir teshikdan bir yo'nalishda yoki kesishuvchi («X» simon) qilib o'tkazilib bog'lanadi.

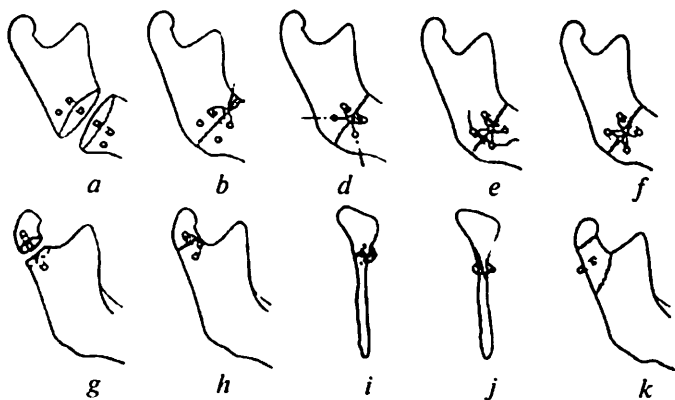
**V.A. Malishev (1961) usuli** bo'yicha pastki alveolar nerv tutamini shikastlamaslik va ichki tomondan jag' qobig'ini ajratmaslik uchun simni «Π» shaklida o'tkazish taklif qilinadi. Buning uchun jag'ning singan sohasi ochiladi, uning tashqi yuzasidagi yumshoq to'qimalar va suyak qobig'i ajratiladi. Jag'ning pastki asosidan har bir bo'lak chetidan bir xil masofada ichkaridan jag'ning tashqi yuzasiga qiya qilib tunnel ochiladi. Tashqaridan ochiladigan teshiklar orasidagi masofa ichkaridagi masofadan qisqa bo'lishi kerak.

Shunda teshiklar trapetsiya uchlari shaklida joylashadi. O'tkaziladigan simga «Π» shakli berilgandan keyin, uchlari jag' asosidagi teshiklardan kiritilib, yuzasidagi teshiklardan chiqarib olinadi va oxirlari birlashtirilib tortiladi. Bo'laklar o'z o'rniga kelgandan so'ng, simli chok burab bog'lanadi. Chokning ortiqchasi kesib tashlanadi. Qoldirilgan 0,5—1 sm qismi suyakka bukib tirab qo'yiladi. Bu usulni jag' tanasi va engakning sinishlarida suyak asosi qalin bo'lgan joylarda qo'llash mumkin (68-rasm).



68-rasm. Malishev usulida «Π»simon chok qo'yishning sxematik ko'rinishi.

**Meed-Firava va Y.V. Gotsko usullari.** Simli oddiy chok qo'yilganda bo'laklar borlar yordamida teshiladi. Chok qo'yish uchun suyak atrofidagi yumshoq to'qimalar jarohatlanadi. Jag'ning ichki yuzasidagi yumshoq



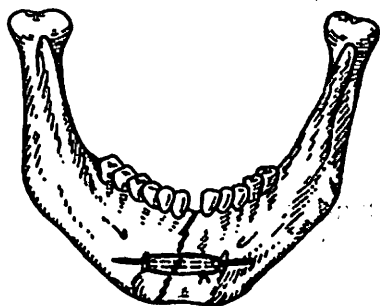
69-rasm. Meed-Firava va Y.V. Gotsko usullarida siniq bo'laklarini birlashtirishning sxematik ko'rinishi:

*a-f* — pastki jag' burchak sohasi sinishlarida;  
*g-i* — bo'g'im o'sig'i bo'ylama singanida; *j, k* — bo'g'im o'sig'i qiyshiq singanida.

to'qimalarni shikastlamalik uchun mualliflar bo'laklarning tashqi plastinka siniq chizig'idan 1—1,5 sm tashlab, yoriqqa bor bilan teshik ochib, sim bilan chok qo'yishni taklif qilganlar (69-rasm).

Medial qanotsimon mushak ajratilmasligi va simning o'tkazilishi osonlashuvi sababli, chokning bu usulda qo'yilishi operatsiya vaqti va hajmini qisqartiradi. Chok sinish yorig'idan o'tganligi uchun bo'laklarning zich joylashuvi va bir-biriga nisbatan surilib ketishining oldini olishga erishish mumkin.

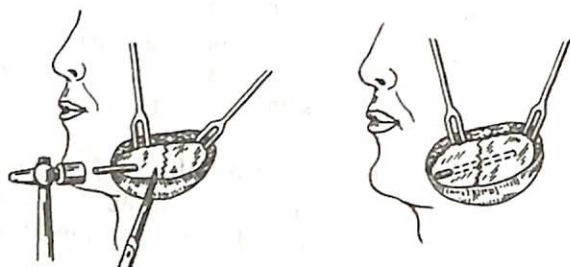
**M.S. Nazarov usuliga** ko'ra esa, pastki jag'ning iyak sohasidan sinishida spitsa va simli chokni birgalikda qo'llash tavsiya etilgan. Operatsiya texnikasi quyidagicha: mahalliy og'riqsizlantirish ostida engak ostida 3—4 sm uzunlikda to'qimalar qavatma-qavat kesilib, bo'laklar oralig'i tozalanadi va ular o'zaro yaqinlashtiriladi; bo'lak qirrasidan 1,5 sm, jag' chetidan 0,4—0,5 sm tashlab, bor yordamida bir bo'lakdan ikkinchisiga 4—5 sm uzunlikda spitsa teshib chiqquncha o'tkaziladi (agar bo'laklar parchalangan bo'lsa, ularning har biridan teshib o'tkaziladi) (70-rasm). Bo'



70-rasm. M.S. Nazarov usulida pastki jag' engak sohasi siniq bo'laklarini spitsa va sim halqalar bilan fiksatsiyalash.

laklarni bir-biriga yaqinlashtirib, spitsaning ikki uchidan sim halqa qilib olinadi va uchlari buraladi; spitsa va simning ortiqchasi kesib tashlanadi, uchlari suyakka bukib qo'yiladi. Yaraga qavatma-qavat choklar qo'yiladi.

**V.I. Lukyanenko usuli.** Suyak ichidan o'tkazilgan po'lat o'zak (sterjen tayyoqcha) bilan immobilizatsiya qilish tishsiz yoki tishlar soni kam bo'lgan jag'larda ortopedik usullardan foydalanib bo'lmagan hollarda qo'llaniladi. Jag' ostida 3—4 sm uzunlikda kesma o'tkaziladi. Jag' suyagining singan sohasi ochiladi. Bor yordamida bo'laklarning birida kortikal plastinka teshiladi. Bo'laklar to'g'ri holatda o'rnatiladi va bolg'a yordamida sterjen oldin bir bo'lakka, keyin ikkinchisiga qoqib kiritiladi (71-rasm).

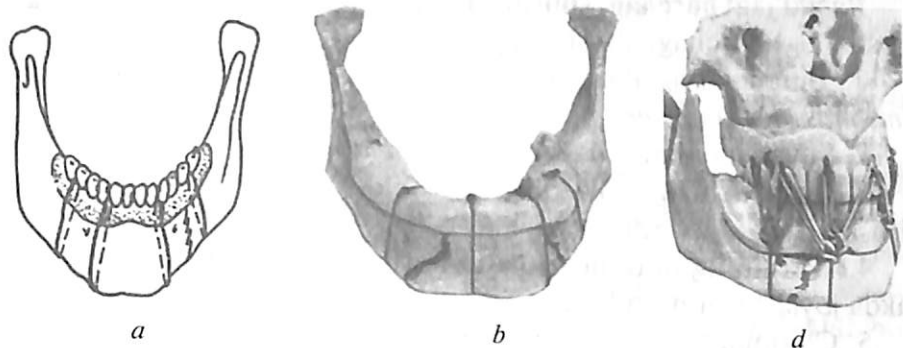


71-rasm. V.I. Lukyanenko usulida pastki jag' intramedular osteosintezining sxematik ko'rinishi.

**Pastki jag'ning to'liq adentiyasida** yoki mavjud tishlar parodontit bilan zararlangan qisman ikkilamchi adentiyada ortopedik usullarni qo'llash maqsadga muvofiq emas, shu sababli, bunday holatlar jarrohlik yo'li bilan davolashga ko'rsatma bo'ladi. Ammo bemorning umumiy holati, yoshi, hamroh kasalliklari bilan bog'liq holda operatsiyaga qarshi ko'rsatmalar mavjud bo'lsa, uning yechiladigan tish protezi shina sifatida ishlatilishi mumkin (72-rasm, *a*). Agar bemorning protezi bo'lmasa, shoshilinch ravishda «immediat» protez tayyorlanadi. Mahalliy og'riqsizlantirish ostida jag' atrofidan aylana chok qo'yiladi va protez bir necha joyidan jag'ga bog'lanadi (*b*). Yuqori va pastki jag'lar to'liq adentiyasida yechiladigan protezlarni o'zaro mahkamlab ular-dan ham foydalanish mumkin (*d*).

Pastki jag' parchalanib singanda ham alveolar o'siqqa tayyorlangan plastmassa bolishga sim bilan aylana chok qo'yib bo'laklarni Kazanjian usulida mahkamlash mumkin. Bunday





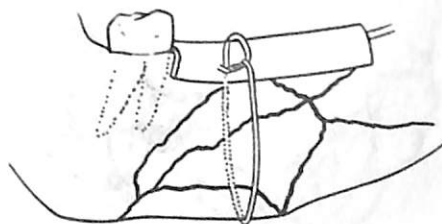
72-rasm. Tishsiz pastki jag' siniq bo'laklarini olib qo'yiladigan tish protezlaridan o'tkazilgan aylana ligatura yordamida mahkamlash (a—d).

sinishlarda bo'laklarni aniq repozitsiya qilishga urinish shart emas. Chunki tishlamni keyinchalik protez bilan tiklashda 2—3 mm farqlanish u qadar katta ahamiyat kasb etmaydi (73-rasm).

**Kazanjian usuli bo'yicha aylana chok qo'yish** amaliyoti quyidagi tartibda amalga oshiriladi.

**Operatsiya texnikasi.** Mahalliy og'riqsizlantirish ostida sinish chizig'idan 1 sm masofada alveolar o'siq (bo'lak usti)da ko'ndalang uzunlikda 0,8—1 sm kesma o'tkaziladi. Jag' suyagining ichki yuzasi bo'ylab yo'g'on ninaning uchi og'iz bo'shlig'idan suyakka taqab jag' osti sohasiga chiqariladi, so'ng ingichka po'lat sim shu nina bo'shlig'i orqali jag' ostiga chiqariladi.

Simning og'iz bo'shlig'idagi uchini siqib mahkamlab, nina tortib olinadi. Nina jag' suyagining tashqi yuzasidan ham kesma orqali jag' osti sohasiga sim chiqib turgan dastlabki teshikdan chiqariladi. Nina orqali simning jag' ostidagi uchi og'iz dahlizi — kesmaga chiqariladi. Simlari birlashtirilib, suyak bo'laklari zichlashguncha buraladi. Xuddi shu tartibda ikkinchi va uchinchi choklar qo'yilishi mumkin. Milkdagi kesmaga choklar qo'yiladi.



73-rasm. Bo'laklar repozitsiya qilinib, alveolar o'siqqa o'rnatilgan plastmassa bolish ustidan aylana chok bilan mahkamlash usuli.

### **Pastki jag' burchagi sinishlarini davolashning jarrohlik usullari.**

Pastki jag' burchagi sinishining o'ziga xos xususiyatlari:

1. Burchakning ikki tomoniga baquvvat chaynov mushaklari (*m. masseter*; *m. pterygoideus medialis*) yopishgan.

2. Suyak ichidan *a.n. alveolaris inferior* o'tadi.

3. Sinish chizig'i, ko'pincha, (chiqqan yoki chiqmagan) 8|8 tish katagidan o'tadi.

4. 8-tishning bitta ildizi katta bo'lakda, ikkinchisi kichik bo'lakda joylashishi mumkin.

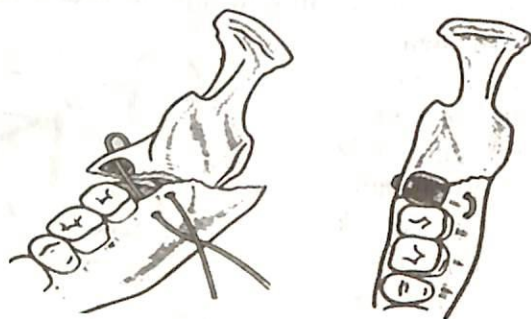
5. Chiqmagan 8-tish kurtagi bo'laklar orasida joylashib, repozitsiyaga xalaqit berishi mumkin.

6. Sinish yorig'idagi 8|8 tishlar olingandan so'ng, bo'laklar siljishi yanada kuchayishi mumkin.

Davolash rejasi tuzilayotganda, avvalo, sinish chizig'idagi 8|8 tishlar taqdiri hal qilinishi lozim. Agar u kichik bo'lakda mustahkam o'rnashgan bo'lib, tish antagonisti bilan tishlamda ishtirok etsa, o'z joyida qoldiriladi.

Tishni olib tashlashga ko'rsatma bo'lsa, bu ish osteosintez operatsiyasi vaqtida bajariladi. Operatsiya endotraxeal og'riqsizlantirish ostida (intubatsiya esa burun orqali) o'tkazilgani ma'qul. Dastlab, og'iz ichidan 8-tish yoki uning kurtagi olib tashlanadi. Sinish yorig'i suyakning mayda parchalaridan tozalanadi.

Alveolar o'siq olingan tish katakchalari chetidan bor bilan parchalab teshiladi va undan ingichka po'lat sim og'iz dahlizidan til tomonga o'tkaziladi, sim qaytarilib, ikkinchi teshikdan og'iz dahliziga chiqariladi. Sim uchlari birlashtirilib, burab bog'lanadi (74-rasm).



74-rasm. Pastki jag' burchak sohasidan sinishida bo'sh tish katakchasidan intraoral sim chok qo'yish.

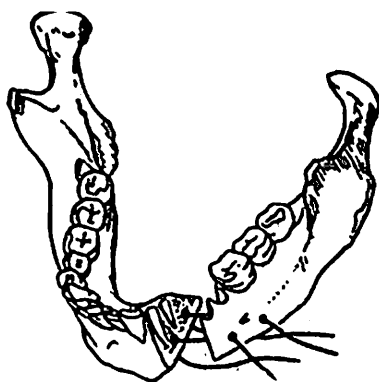
Yara chetlari yaqinlashtiriladi. Ustiga yodoform shimdirilgan doka qo'yiladi. Bo'laklar siljishi sezilarli darajada bo'lsa yoki ma'lum sabablarga ko'ra bo'laklarni og'iz bo'shlig'i orqali repozitsiya qilish imkoniyati bo'lmasa, osteosintezni tashqaridan kesma o'tkazish orqali amalga oshirish zarur bo'ladi.

**Tashqi kesma orqali o'tkaziladigan operatsiya texnikasi.** Jag' burchagi ostida an'anaviy kesma o'tkaziladi, suyak ochiladi, bor bilan ikkala bo'lakda siniq chizig'idan 1—1,5 sm qochirib, teshik ochiladi. Teshik ochayotganda siniq chizig'ining qiyaligi albatta e'tiborga olinishi lozim. Simli chok qo'yilganda bo'laklar bir-biriga nisbatan siljib ketmaydigan bo'lishi talab etiladi. Imkon qadar gorizontal va kesishuvchi choklar qo'yish samaraliroqdir (75-rasm).

**Bo'g'im o'sig'i sinishlarini** jarrohlik usulida davolashga mualliflarning munosabati turlicha bo'lib, aksariyat olimlarning fikricha, bo'g'im o'sig'i sinishlarining deyarli barchasini jarrohlik usulida davolash lozim. Ayrimlar esa, faqat bo'g'im o'siqlari ikki tomonlama sinib, bo'g'im boshchasi o'z chuqurchasidan chiqib ketgandagina operatsiya usuli bilan davolash kerak, degan fikr bildiradilar.

Ko'pchilik olimlarning fikriga ko'ra, bo'g'im o'sig'i sinishlarini jarrohlik usulida davolash quyidagi holatlarda ko'rsatilgan:

1. Bo'g'im kapsulasi ichidagi intrakapsular sinishlar.
2. Bo'g'im o'sig'ining yangi sinishida kichik bo'lakning yumshoq to'qimalar orasiga siljib, katta bo'lak bilan bog'lanmaganligi.
3. Jag' suyaklari, shu jumladan, bo'g'im o'sig'ining ko'p sonli sinishlari.
4. Bo'g'im o'sig'ining eski funksional buzilishlarga olib kelgan sinishlari.
5. Bo'g'im o'sig'i sinib, bo'laklar siljishi sababli jag' balandligining qisqarishi.
6. Bo'g'im o'sig'ining sinib, siljishi.
7. Bo'g'im boshchasining ikki tomonlama sinib siljishi.



75-rasm. Ikki qavatli chok.

Bo'g'im o'sig'ining bo'laklar siljishi bilan kuzatiladigan sinishlari har xil sabablarga ko'ra operatsiya qilinmay qolgan bo'lsa, quyidagi ko'rinishlarda bitishi mumkin:

1. Bo'g'im o'sig'i katta bo'lak bilan siljigan holatida birikib qoladi.
2. Ichkariga siljigan bo'g'im o'sig'i katta bo'lak bilan birikmaydi va psevdartroz hosil bo'ladi.
3. Singan bo'g'im o'sig'i kalla suyagining asosiga suyak bilan, katta bo'lakka esa biriktiruvchi to'qima vositasida birikadi.
4. Bo'g'im boshchasi sinib, ichkariga tortilsa, hosil bo'lgan ikkinchi suyak katta bo'lak bilan birga kalla suyagining asosi bilan birikadi (ankiloz).

Bo'g'im o'sig'i, ayniqsa, yuqori sinishlarini operatsiya usullari bilan davolashda o'ziga xos anatomik xususiyatlarni e'tiborga olish o'ta muhimdir. Kichik operatsiya maydoniga qo'yilgan chok ishonchli bo'lishi: biriktirilayotgan bo'laklar yuzasi ingichka va ensiz; lateral qanotsimon mushak bo'g'im boshchasini katta kuch bilan ichkariga tortadi; operatsiyadan so'ng joy-joylariga tikilgan chaynov va medial qanotsimon mushaklar katta bo'lakni yuqoriga tortib, kichik bo'lakning siqilib bukilishiga sababchi bo'ladi.

Shunday ekan, bunday asoratlarning oldini olish va suyak chokini kuchaytirish uchun suyak ustiga mahkamlanadigan spitsa yoki plastinkadan foydalanish zarurati tug'iladi.

Bo'g'im o'sig'ining sinishlarini davolash uchun tanlangan operatsiya usuli bo'laklarni yetarli darajada mustahkam birlashtirishi, ya'ni og'iz ichidan qo'shimcha immobilizatsiya o'tkazishga ehtiyoj qoldirmasligi maqsadga muvofiq. Shuningdek, bo'g'im o'sig'i sinishlarini davolashda jarrohlik usuli bilan davolashni tanlashda sinish lokalizatsiyasi, kichik bo'lakning siljishi yo'nalishi, o'tgan muddat va jarrohning malakasi muhim ahamiyat kasb etadi.

Jarrohlik usullari orasida suyakka chok qo'yish texn. kaviy jihatdan nisbatan oson amalga oshiriladi.

Bo'g'im o'sig'i sinib, periferik qismi tashqariga siljisa, kichik bo'lakda teshik ochishdan avval, u katta bo'lak ustiga qo'yiladi. So'ng har bir bo'lakda sinish chizig'idan 0,5—1 sm tashlab, suyak bor bilan parmalab, teshib ochiladi. Ochilgan teshiklarning yuqorisi va pastidan 0,5—0,7 sm masofada bor bilan tashqi kompakt plastinkada spitsadan ikki uchi «Г» shaklida bukilgan moslamani o'rnatish uchun chuqurchalar ochiladi. Agar kichik fragmentda chuqurcha hosil qilib bo'lmasa, katta bo'lakdagisi kifoya qiladi. Suyak teshiklaridan ikki bukilgan simning sirtmoqli qismi tash-



qari va yuqoriga joylashtirib o'tkaziladi. Pastki (katta) bo'lakdan chiqarilgan sim uchlari ikki yonga ajratiladi. Sirtmoqdan moslama o'tkazilib, bo'laklar kerakli holatga keltiriladi va sim uchlari moslama bilan bo'laklar mahkam siqilgunicha buraladi.

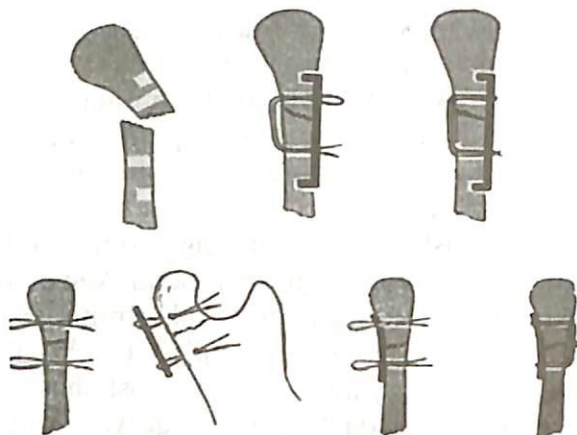
Bo'g'im o'sig'i sinib, kichik bo'lakning periferik qismi ichkariga siljigan bo'lsa, uni tashqariga chiqarib, tashqi yuzasi bor bilan parmalab teshiladi, so'ng katta bo'lak chetida ham teshik ochiladi. Ikkala teshik orqali tashqaridan ichkariga tomon ikki bukilgan simlar kiritiladi, ichki tomondagi sirtmoqlar kengaytirilib, orasidan spitsa yoki plastinka o'tkaziladi. Ikkala simning alohida uchlari birlashtiriladi va suyakka yopishib siqilgunicha buraladi.

Bo'g'im o'sig'i yuqori qismidan sinib, boshchasi chuqurchadan chiqib ketgan bo'lsa, qayta o'rniga qo'yib, katta bo'lakka mahkamlash juda qiyin kechadi, hatto ayrim hollarda buni amalga oshirib ham bo'lmaydi. Bunday holatlarda singan bo'g'im o'sig'i boshchasi olib tashlanadi.

**V.A. Malishev** (1965) bunday hollarda bo'g'im o'sig'i yuqori qismidan singanda bo'g'im boshchasini replantatsiya qilish usulini taklif etgan. Malishev usulida bo'g'im boshchasi dastlab chiqarib olinadi (ekzartikulatsiya); tashqarida unga 3—4 sm uzunlikdagi spitsa uchi kiritiladi; spitsaning qolgan qismini o'rnatish uchun katta bo'lakda bor bilan chuqurcha hosil qilinadi; bo'g'im boshchasi o'z o'rniga qo'yiladi; spitsa hosil qilingan chuqurchaga o'rnatiladi; siljib ketmasligi uchun spitsa yonidagi suyak bor yordamida parmalab teshiladi; teshikdan sim o'tkazilib, spitsa bo'g'im ustiga burab mahkamlanadi (76-rasm).

Toshkent davlat meditsina instituti (hozirgi TDSI) bolalar stomatologiyasi kafedrasida xodimi A.Y. Kim (1978) bo'g'im boshchasining replantatsiyasi va osteosintezining boshqa bir usulini taklif qilgan. A.Y. Kim usulida ham bo'g'im boshchasi dastlab chiqarib olinadi; Bogdanov po'lat sterjeni (o'zak)dan bir uchi nayza, ikkinchi uchi esa «zinapoya» shaklida bukilgan moslama tayyorlanadi. Nayza shaklidagi uchi bo'g'im boshchasiga qoqib o'rnatiladi. Qarshi tomondagi uchini o'rnatish uchun bo'g'im o'sig'i asosida teshik ochiladi va unga sterjenning ikkinchi uchi kiritiladi; bo'g'im boshchasi sterjen bilan birga o'rnidan chiqib ketmasligi uchun qo'shimcha ravishda simli chok qo'yiladi.

**Operatsiya texnikasi.** Yuqorida keltirilgandek, yumshoq to'qimalar kesilib, bo'laklar tashqi yuzasidan katta bo'lak sinish chizig'i chegarasidan 2,5—3 sm, jag' chetidan 1 sm yuqoriroq, kichik



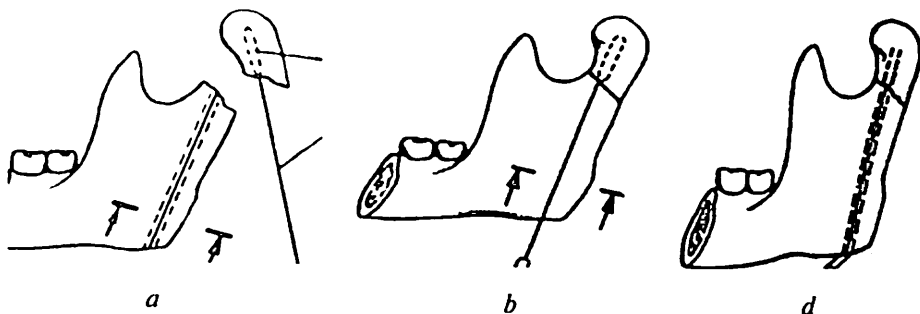
76-rasm. V.A. Malishev usulida pastki jag' bo'g'im o'sig'i sinishida suyakka choklar qo'yishning turlari.

bo'lakdan esa 1,5 sm gacha qobiq ajratiladi; old bo'lak kortikal plastinkasi g'ovaksimon moddagacha bor yordamida teshilib, pastki jag' chetiga parallel ravishda orqa bo'lak tomon teshib boriladi. Bo'laklar repozitsiya qilinib, bir-biriga zich holatda qisqich bilan ushlab turiladi. Sterjen tayyorlangan teshik orqali bolg'acha bilan old bo'lakdan orqa bo'lakka qoqib kiritiladi. Bo'laklar mustahkam ushlab turishlari uchun tayoqcha (sterjen) bo'laklarga yetarli darajada uzunlikda (kamida 2 sm) kiritilishi shart. Suyakdan chiqib turgan qismi esa 0,5—0,7 sm dan oshmasligi lozim. Sterjen osteosintezdan keyin suyakda kamida 2 oy turishi maqsadga muvofiq.

Bo'g'im o'sig'ining sinishlarida bo'laklarni mahkamlash uchun ishlatilgan sim, spitsa-sterjen va boshqa vositalar, odatda, suyakda qoldiriladi. Operatsiyadan so'ng ular bilan bog'liq asoratlar yuzaga kelsa, ularni olib tashlash bemor uchun yana katta operatsion jarohat demakdir.

Shu sababli, bo'laklarni mahkamlash uchun ishlatilgan moslamalarning olinadigan turlari yordamida o'tkaziladigan osteosintez usullari afzal hisoblanadi. Shunday usullardan biri **Y. D. Gershuni usuli** (1980) hisoblanadi.

**Operatsiya texnikasi.** Narkoz yordamida og'riqsizlantirish o'tkaziladi, pastki jag' burchagi ostidagi yumshoq to'qimalar qavatma-qavat kesilib, jag' shoxining tashqi yuzasi yalang'ochlanadi.



77-rasm. Y.D. Gershuni usulida pastki jag' bo'g'im o'sig'i osteosintezi sxemasi (izohi matnda).

Bo'g'im o'sig'i ajratilib, singan qismi yuqoriga suriladi; sinish chizig'idan bo'g'im boshchasiga (pastki jag'), shoxining qirrasiga parallel ravishda spitsa kiritiladi (77-rasm, *a*). Spitsa (o'zak)ni shox ustiga qo'yib, suyakka chizib olinadi. Chiziq bo'ylab shoxning tashqi kortikal plastinkasida bor bilan egatcha o'yiladi (*b*). So'ng kattaroq diametrdagi bor yordamida suyakning g'ovaksimon moddasi qismida egatcha silindrsimon kengaytiriladi. Spitsa hosil qilingan egatchaga kiritilib, tashqi jag' ostidagi uchidan maxsus temir naycha kiydiriladi (*d*). Naychada tashqariga qayrilgan maxsus bukilma bo'lib, u naycha aylanma harakatlarining oldini oladi. Kortikal plastinkadagi egatchaning eni g'ovak moddadagi naycha kiritiladigan silindrsimon egatchaning diametridan kichik bo'lgani bois, u suyakdan chiqib ketmaydi.

Moslama pastki jag' chetidan 4—5 mm chiqarilib, ortiqchasi kesiladi va bukib qo'yiladi. Yumshoq to'qimalar tikilganda teri ostida qoladi. 2—3 haftadan so'ng mahalliy og'riqsizlantirish ostida terini teshib yoki kichik kesma orqali moslama olib tashlanadi.

Suyak ichida (intraossal) mahkamlash (osteosintez) uchun to'g'ri burchak shaklidagi uzunligi 5—7 sm, eni 3,5—4 mm, qalinligi 1—1,5 mm bo'lgan po'lat tayoqcha, uzunligi 5—7 sm, diametri 1,5—2,2 mm bo'lgan dumaloq titan yoki po'lat ishlatilib kesmaga choklar qo'yiladi.

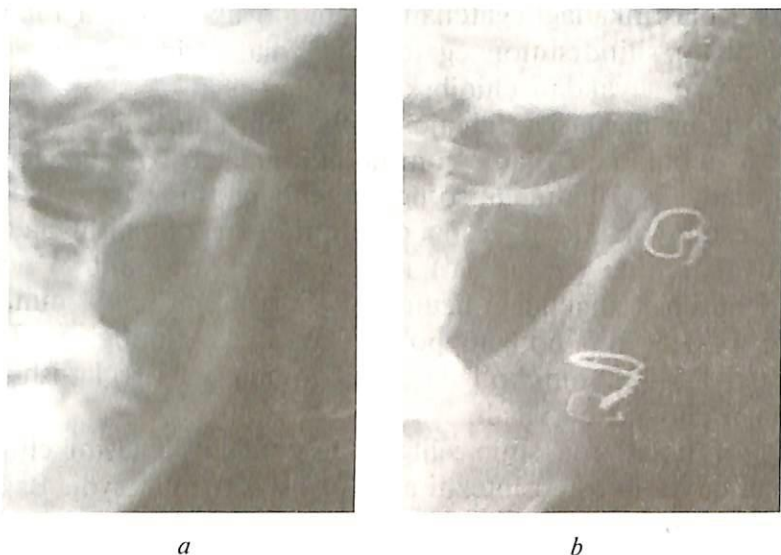
Qator holatlarda sinib siljigan bo'g'im boshchasini chuqurchasiga qaytarib osteosintezni amalga oshirib bo'lmaydi. Bajarish uchun uchini chiqarib olib qayta joyiga o'rnatish — replantatsiya qilish zarur bo'ladi.

**A.A. Jilonov** (1985) olib borgan ilmiy izlanishlari natijasiga ko'ra, quyidagi hollarda replantatsiya qilish tavsiya etiladi: bo'g'im

boshchasining kapsula ichida sinib siljishi; bo'g'im boshchasi uzilib, chuqurchasidan chiqib ketishi; bo'g'im o'sig'ining parchalanib, bo'yin qismidan sinishi; kapsula ichi va tashqarisida qiya sinib, bo'laklar siljishi tufayli hosil bo'lgan bo'g'im «o'sig'i balandligi»ning qisqarishi.

**Pastki jag' bo'g'im o'sig'ini A.A. Jilonov bo'yicha replantatsiya qilish usuli.** Operatsiyadan oldin jag'larga bukilgan ilmoqli shina taqiladi. Endotraxeal narkoz ostida pastki jag' orti sohasida qu-loq solinchog'idan 1,5 sm hamda jag' burchagidan pastga 2 sm tashlab, 5—6 sm uzunlikda kesma o'tkaziladi; to'qimalar suyak-kacha qavatma-qavat kesiladi. Jag'ning tashqi yuzasidan chaynov mushagi to'liq ajratiladi. Medial qanotsimon mushak pastki burchagi va shoxining orqa qirrasidan qisman ajratiladi. So'ng fissurali bor yoki dumaloq sirkular arra hamda himoyalovchi moslama bilan pastki jag' yarimoysimon yorig'idan burchakka vertikal yo'nalishda suyak kesiladi. Kesilgan suyak bo'lagi chiqarib olinadi. Bo'g'im kapsulasi chetlariga ketgut yoki so'riluvchi iplar bilan chok qo'yiladi.

Bo'g'im boshchasidan lateral qanotsimon mushak ajratib olinadi va unga ip o'tkazib qo'yiladi. Chiqarib olingan bo'g'im boshchasi va jag' bo'lagi bor bilan teshilib, bir-biriga (bitta



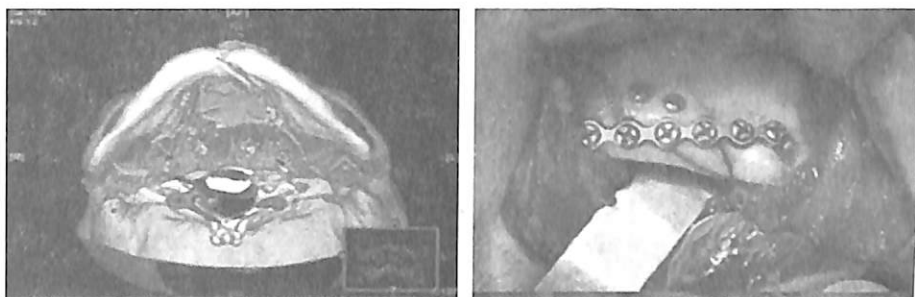
78-rasm. A.A. Jilonov bo'yicha pastki jag' bo'g'im o'sig'i replantatsiyasi: jarrohlikdan oldingi (a) va keyingi (b) rentgen tasviri.



yoki ikkita chok) sim bilan bog'lanadi. Bo'g'im boshchasining asosi bor bilan teshiladi va lateral qanotsimon mushakdagi ip o'tkazib olinadi. Bo'g'im o'sig'i tiklangan jag' bo'lagi bo'g'im kapsulasi ichiga kiritiladi. Lateral mushakdagi ip bog'lanadi va kapsulaga choklar qo'yiladi. Bo'g'im boshchasi rezorbsiya tufayli qisqarishini e'tiborga olib, kichik bo'lakni kattasiga bog'lashdan avval yetarli darajada yuqoriga ko'tarib dastlab bo'g'im o'sig'ining «balandligi», so'ng ikkita simli chok yordamida jag' butunligi tiklanadi. Yumshoq to'qimalarga qavatma-qavat choklar qo'yiladi (78-rasm).

**Mini-plastina bilan o'tkaziladigan osteosintez.** Mini-plastina bilan jag'larning har qanday sinishlarida osteosintez o'tkazish mumkin, faqat mayda parchalarga bo'lingan suyaklarni mahkamlab bo'lmaydi. Mini-plastina bilan bajariladigan osteosintez qator afzalliklarga ega: suyak bo'laklarining qobig'i faqat vestibular yuzadan ajratiladi; suyak ichki yuzasidagi yumshoq to'qimalar ajratilmaydi, singan sohada mikrosirkulatsiya sezilarli buzilmaydi; operatsiya davomiyligi qisqaradi; suyak bo'laklari zich va ishonchli mahkamlanganligini operatsion yarada ko'rish mumkin; asoratlar kamayadi; jag' harakati erta tiklanadi.

Osteosintez uchun ishlatiladigan mini-plastinalar har xil shaklda va o'lchamda bo'ladi. Ular titan yoki zanglamas po'latdan uzunligi 2—24 sm gacha, qalinligi 1,0—1,4 mm qilib tayyorlanadi. Mahkamlash uchun diametri 2—2,3 mm, uzunligi 5—9 mm gacha shuruplar ishlatiladi (79, 80, 81-rasmlar).

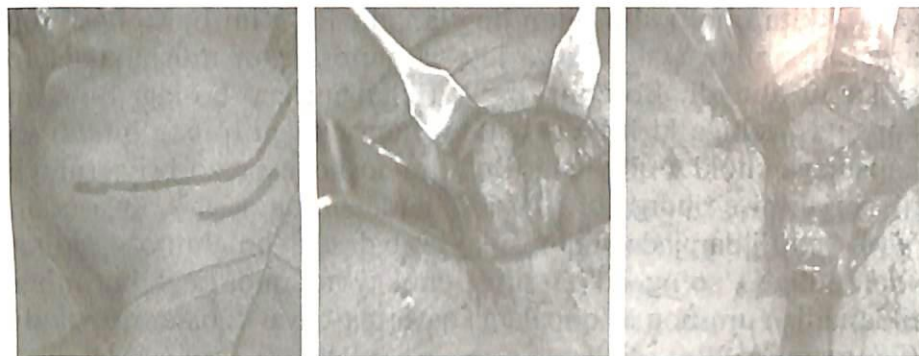

*a*

*b*

79-rasm. Jag' tanasida suyak bo'laklari zichlashtirib mini-plastina bilan osteosintez o'tkazilgan:

*a* — MSKTDa siniq sohaning ko'rinishi; *b* — uch bo'lak bir plastina bilan mahkamlangan.



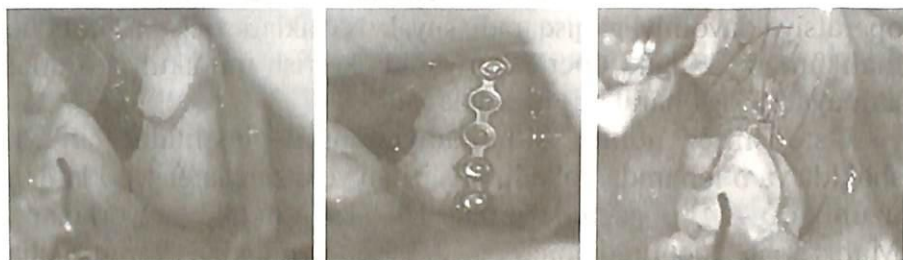*a*

*b*

*d*

*80-rasm.* Pastki jag' chap burchagining sinishida mini-plastina bilan osteosintez bosqichlari:

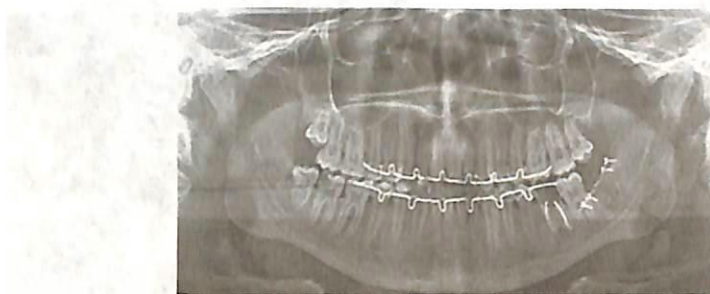
*a* — bo'yoq bilan pastki jag' qirrasini va kesma o'tkaziladigan soha chizilgan; *b* — bo'laklar yalang'ochlangan; *d* — mini-plastina bilan mahkamlangan.



*a*

*b*

*d*



*e*

*81-rasm.* Pastki jag' chap bo'g'im o'sig'ining sinib siljishi:

*a* — rentgen tasviri; *b* — og'iz ichidan kesma o'tkazgan keyingi holat; *d* — mini-plastina bilan osteosintez o'tkazilgan; *e* — yaraga choklar qo'yilgan.

**Mini-plastinalarni o'rnatish texnikasi:** og'riqsizlantirish (mahalliy yoki umumiy) ostida siniq sohasida (teri yoki shilliq parda) suyakgacha kesma o'tkazilib, bo'laklar chetlari topiladi, vestibular yuzasidagi mushak suyak qobig'i bilan birga ajratilib, bo'laklar bir-biriga yaqinlashtiriladi. Mini-plastinaning kerakli o'lchamdagisi tanlanadi; katta bo'lak ustiga qo'yilib suyakning kortikal qatlami bor yordamida ikki joydan teshiladi, mini-plastina shurup bilan o'rnatiladi. So'ng kichik bo'lakni yaqinlashtirib, mini-plastinaning teshiklariga mos kortikal qatlamda bor yordamida teshik hosil qilinadi. Shurup bilan mini-plastina suyakka mahkamlanadi. Yuz to'qimalariga qavatma-qavat chok qo'yiladi. Singan bo'laklar soni, ularning joylashishi, siljishi, oralaridagi nuqsoni va boshqa omillarni e'tiborga olingan holda bir bemorda bir necha mini-plastina bilan osteosintez o'tkazilishi mumkin.

### **Yuqori jag' sinishlarini jarrohlik usullari bilan davolash**

Yuqori jag' qaysi anatomik joyi (yuqori, o'rta, pastki qismi)dan sinishidan qat'i nazar, dastlabki bosqichda barmoqlar yordamida ortopedik apparatlar yoki maxsus ombirlar yordamida repozitsiya qilinadi, ikkinchi bosqichda singan bo'laklar sinish chizig'idan yuqorida joylashgan sohalarga mahkamlanishi kerak.

Yuqori jag'ning bo'lagi oson siljib, o'rniga suriladigan bo'lsa, barmoqlar bilan repozitsiya qilinadi. Agar bo'lak orqaga surilgan va tishli bo'lsa, u kam harakatlanadi va uni siljitish qiyin. Ortopedik apparatlar (Andersen Xeul) yoki yo'naltiruvchi qiyalik ishlatish mumkin.

Pastki bo'lakni barmoqlar yoki apparatlar yordamida o'rniga surib bo'lmasa Obvegezor taklif qilgan ombir bilan siljitib, qon chiqarmasdan old tomonga tortib repozitsiya qilinadi, ya'ni amalda repozitsiya qilinadi. Agarda yuqori jag' qimirlamasa, unda xalaqit qilayotgan yonoq suyagining bo'laklari avval repozitsiya qilinib, so'ng yuqori jag'ni jarrohlik yo'li bilan fiksatsiya qilinadi.

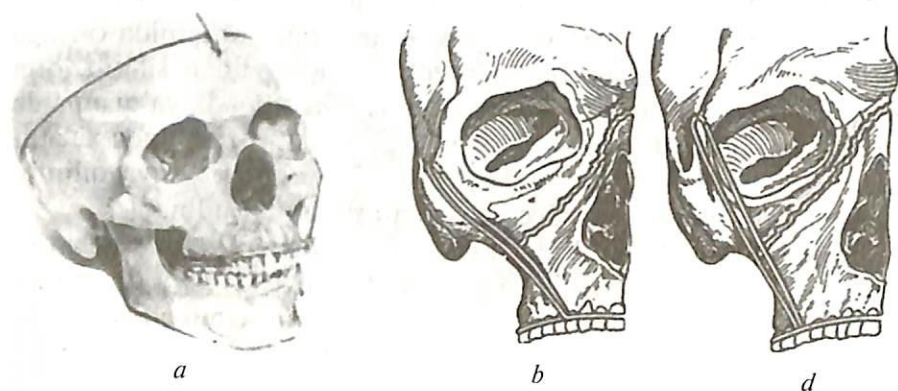
**Simli chok qo'yish.** Yuqori jag' sinish chizig'i Lefor pastki tipi bo'yicha o'tganda mahalliy og'riqsizlantirish ostida yonoq-alveolar qirra va noksimon teshik chetiga ikki tomonlama simli chok qo'yib, bo'laklar mahkamlanadi. O'rta tip bo'yicha singanda, yonoq-alveolar qirra va noksimon teshik chetiga ikki tomonlama hamda yonoq-alveolar qirrasini ko'z kosasining pastki cheti orasiga simdan chok qo'yiladi; yuqori tipdagi sinishda esa yonoq yoyi va ko'z kosasining yuqori-tashqi cheti orasiga sim chok qo'yiladi.

**Yuqori jag' bo'laklarini Billet-Vigneul usulida mahkamlash.** Bu usul yuqori jag'ning peshona suyagi bilan birga sinishlarida qo'llaniladi. Aksariyat hollarda peshona suyagining sinishi oqibatida bosh suyagi ichida gematoma hosil bo'ladi. Shu bois, yuqorida keltirilganidek, neyroxirurglar tomonidan boshning tepa qismi va peshona suyagida ochilgan teshiklar orqali nina yordamida og'iz dahliziga sim o'tkaziladi va shinaga tortib bog'lanadi.

**Yuqori jag'ni Pybus usulida mahkamlash.** Ichi keng, qalin, uzun ninani boshning tepa qismidan chakka mushagi, yonoq yoyi va chakka osti chuqurchasi orqali og'iz dahliziga chiqariladi. Nina ichidan ingichka ligatura sim o'tkazib, jag'dagi shinaga bog'lanadi. Xuddi shu tartibda simning ikkinchi uchi boshqa tomondan o'tkazilib, shinaga tortib bog'lanadi.

**Faltin-Adams usulida** yuqori jag' tishlariga silliq shina o'rnatiladi. Shinaga sim bog'lanadi, teri osti va shilliq ostidan sim o'tkazib, bo'laklar noksimon teshik cheti, yonoq yoyi, ko'z kosasi tashqi qirrasini, burun o'sig'i, ko'z kosasining pastki yoki yuqori qirrasiga siqib bog'lab qo'yiladi (82-rasm).

Noksimon teshik chetiga bog'lash uchun og'iz dahlizidan noksimon teshikning qirrasini paypaslab topiladi va mahalliy og'riqsizlantirish o'tkaziladi. Shilliq pardada 1 sm uzunlikda kesma o'tkaziladi. Ajratgich (raspator) yordamida yumshoq to'qimalar surilib, noksimon teshikning pastki tashqi qirrasini bor bilan teshiladi. Xuddi shunday operatsiya ikkinchi tomonda ham bajariladi. Teshiklardan sim o'tkazib, bukilgan shinaning ilgaklariga sim tortib bog'lanadi.



82-rasm. Faltin-Adams usulida jag'ni bog'lash;

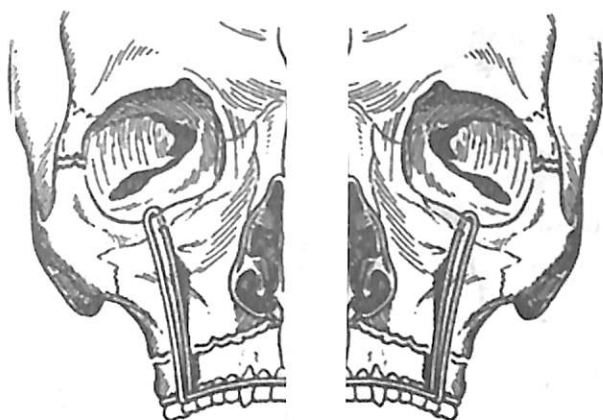
*a* — silliq shina sim bilan noksimon teshik chetiga; *b* — yonoq yoyiga; *d* — ko'z kosasi tashqi qirrasiga bog'langan.



Ko'z kosasi pastki qirrasiga bog'lash uchun mahalliy infraorbital og'riqsizlantirish o'tkazib suyakka parallel ravishda 1 sm uzunlikda kesma o'tkazilib, suyak ochiladi, qirradan 0,5 sm pastroqdan bor bilan teshik ochilib, sim o'tkaziladi. Kostechko ninasi yoki ichi keng inyeksiya nina yordamida sim og'iz bo'shlig'iga chiqariladi va yuqori jag'dagi ilgakli shinaga tortib bog'lanadi.

**Rou-Killi usulida yuqori jag'ni ko'z kosasining tashqi qirrasiga bog'lash.** Mahalliy anesteziya ostida ko'z kosasining tashqi burchagidan 1 sm qochib, quloq tomon uzunligi 1 sm bo'lgan kesma o'tkaziladi. Ajratgich yordamida suyakning qirrasini ochiladi. Siniq chizig'i Lefor III bo'yicha o'tganda, albatta, chiziqdan yuqorida bor bilan suyakda teshik hosil qilinadi (trepanatsiya qilish davomida muntazam ravishda suyakka suv quyib turiladi). Teshik orqali uzunligi 20 sm bo'lgan ingichka sim o'tkaziladi. Sim uchlari og'iz bo'shlig'iga ichi keng nina yoki Kostechko ninasi yordamida chiqarib olinadi va taqilgan shina ilmoqlariga burab bog'lanadi. Natijada, yuqori jag' kalla suyagiga mahkamlanadi (83-rasm).

Yuqori jag'ni yonoq yoyiga bog'lash uchun mahalliy anesteziya ostida Kostechko ninasi yordamida og'iz dahlizidagi yonoq-alveolar qirra usti shilliq pardasi teshilib, o'tkaziladigan sim yonoq yoyi ustidagi teridan teshib chiqariladi. Nina ichidan kiritilib, simning uchi tortib olinadi. Kostechko ninasi yonoq qirrasining ichki tomonidan sim chiqqan joyga chiqariladi. Sim nina teshigidan o'tkazilib, og'iz dahliziga tortib olinadi. Ikkala uchini Pean qisqichlari bilan ushlab olib, qisish uchun arralovchi harakatlar qilinadi,



83-rasm. Rou-Killi usulida yuqori jag'ni ko'z kosasining pastki qirrasiga bog'lash.

keyin simning bir uchini shinaning katta oziq tishlar sohasiga, ikkinchi uchini esa kichik oziq tishlar sohasiga tortib bog'lanadi.

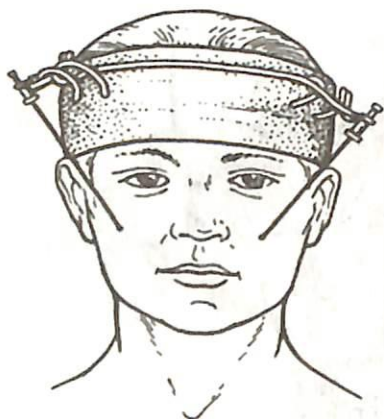Og'iz ichiga chiqarilgan sim choklarni yonoq alveolar qirrasidan teshik ochib, «Г» shaklida o'tkazilgan ilmoqqa bog'lash ham mumkin (T.V. Chernyatina, O.A. Svistunov).

**Fidershpil-Digman usuli.** Yuqori va pastki jag' tishlariga ilgakli shina taqiladi. Tishlar kam yoki to'liq adentiya bo'lsa, plastmassadan monoblok tayyorlanadi.

Boshga ilmoqli gipsli bog'lam (qalpoq) qo'yish uchun dastlab simdan ilmoqli chamberak yasaladi, har tomondan 2—3 ta ilmoq chiqariladi, peshonadan ensa tomon bir necha bor keng bint yoki doka o'raladi, bo'shab ketmasligi uchun oxirgi bog'lam uchi leykoplastir yoki skotch bilan yopishtiriladi. Ustidan paxta qo'yib doka bilan o'rab yana bog'lanadi.

Uning ustidan gipsli ho'llangan bintni bir o'ram o'tkazib, tayyorlangan simli chamberak kiydiriladi. So'ng yana gipsli bint bilan ikki o'ram qo'yiladi. Ho'llab, gipsli bint yaxshilab silliqashtiriladi. Gips qotguncha kutiladi. Mahalliy anesteziya ostida yonoq sohalaridan keng uzun nina bilan og'iz dahliziga chiqiladi. Nindan sim o'tkazib, uchi shinaga bog'lanadi. Teridan chiqib turgan simlar tortilib gipsli bog'lam ilmoqlariga bog'lanadi (84-rasm).

Bu usulda yuqori jag' boshdagi gipsli bog'lamga osiltirilib bog'lanadi. Bu usulning bir qancha kamchiliklari bor: boshga o'rnatilgan gipsli bog'lam og'ir; yon tomondan chiqib turgan ilmoqlar yonboshlab yotishga xalaqit beradi, bemorning haraktlarini chegaralaydi; gipsli bog'lam chetlari yumshoq to'qimalarni ezib yara qiladi; teridan chiqib turgan sim atrofini doimo kuzatib turish va parvarish qilish lozim; vaqt (shish) o'tishi bilan boshdagi bog'lam surilib ketadigan (katta) bo'lib qoladi va muntazam bezovta qiladi.



84-rasm. Fidershpil-Digman usulida fiksatsiya.

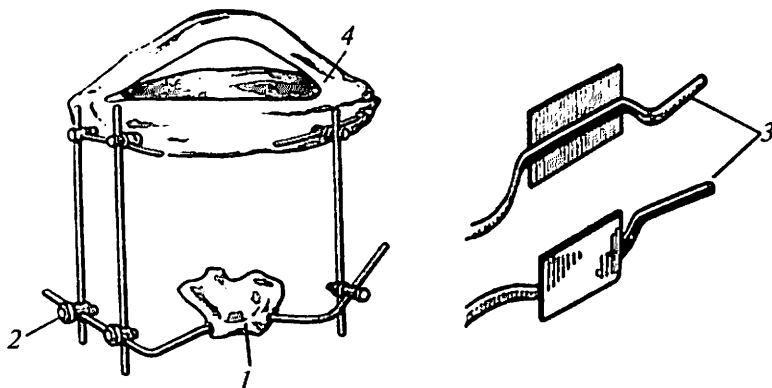
Shunday bo'lishiga qaramay, ko'pincha, gipsli bog'lam yuqori jag'ni yuqoriga tortish zarurati bo'lganda qo'llaniladi. Keltirilgan jarrohlik usullari bilan yuqori jag'ning yangi sinishlarini davolash mumkin.

Yuqori jag' eskirgan sinishlarida, ayniqsa, atrofdagi yonoq suyaklari bilan birgalikda jag'ni ham oldinga tortish, ham yuqoriga ko'tarish lozim bo'ladi. Bunday hollarda boshga o'rnatiladigan gipsli bog'lamga zarurat juda katta bo'ladi. Gipsli bog'lam o'rnatayotganda, o'rtada oldinga chiqib turuvchi maxsus ilgak yasaladi. Shu ilgakka yuqori jag'dagi shina rezinka yordamida asta tortib chiqariladi.

Yuqori jag'ning ichkariga botib kirgan, eskirgan sinishlarini davolash uchun ortopedik usullar qo'llaniladi. Tayanch sifatida boshga moslama tayyorlanadi. Yuqori jag' o'ngga elastik kuch bilan tortiladi.

Bir qancha usullar orasida **R.M. Frigof** taklif qilgan usul sodaroqdir. Yuqori jag' uchun tish ustiga taqiladigan quyma shina tayyorlanib, unga og'iz tashqariga chiqib turadigan ilgaklar o'rnatiladi. Boshga viniplast va penopolipropilendan ishlangan standart bog'lam tayyorlanadi va u gayka hamda vintlar yordamida kerakli darajada boshga siqib o'rnatiladi. Bog'lam o'rtasiga po'lat ilmoq o'rnatiladi. Vintlar yordamida ilmoq kerakli holatda mahkamlanadi va u prujina hamda shtangalar yordamida tortiladi.

**P.Z. Arjansev** yuqori jag' sinib, ichkariga suqilib kirganida jarrohlik va ortopedik usullarni birgalikda qo'llashni taklif qilgan. Dastlab operatsiyadan oldin yuqori jag' tishlariga taqiladigan quyma ilmoqli shina tayyorlanadi va sementga o'tkaziladi. Boshiga taqish uchun gipsli, yonida va o'rtasida po'lat simdan ilmoqli bog'lam tayyorlanadi (85-rasm).

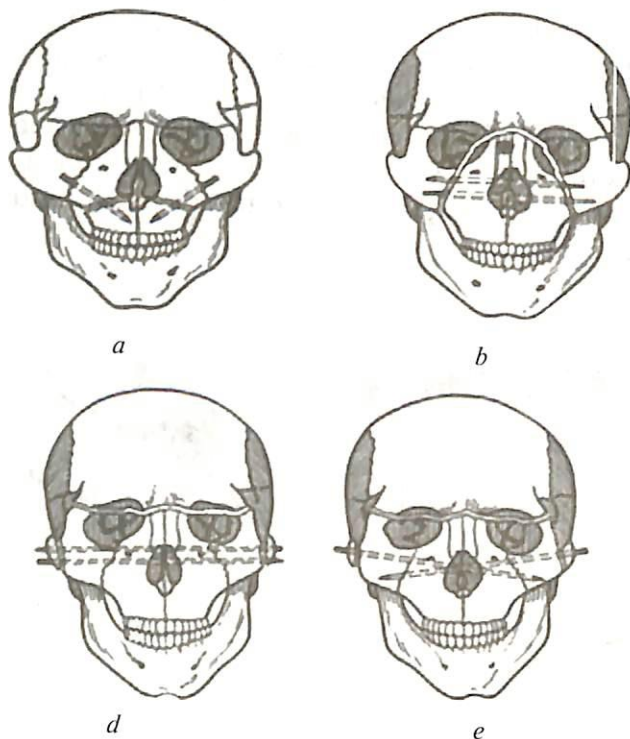


85-rasm. Yuqori jag' siniq bo'laklarini immobilizatsiya qilish uchun P.Z. Arjansev bo'yicha modifikatsiyalangan shina:

- 1 — tish usti plastinkasi; 2 — universal sharnir; 3 — sterjenlar;  
4 — gipsli bosh bog'lami.

Umumiy endotraxeal og‘riqsizlantirish ostida o‘tuv burmasida kesuv o‘tkazilib, yumshoq to‘qimalar suyakdan ajratiladi va sinish chizig‘i ochilib, bo‘laklar orasiga yupqa asbob kiritiladi hamda yuqori jag‘ tebranuvchi harakatlar yordamida siljtilib, kesmaga choklar qo‘yiladi. Ilmoqli shina elastik tortqich bilan boshdagi bog‘lam ilmoqlariga tortiladi.

**Yuqori jag‘ sinishlarini Kirshner spitsalari bilan M.A. Makiyenko usulida mahkamlash.** Usulning mohiyati yuqori jag‘ning singan qismini repozitsiya qilib, atrofidagi suyaklarga spitsa yordamida osib qo‘yishdan iborat. Yuqori va pastki jag‘larga bukilgan ilgakli shinalar mahkamlanadi. Dumaloq teshik atrofida 1% li 10 ml novokain yoki lidokain bilan markaziy og‘riqsizlantirish o‘tkaziladi. 4—5 daqiqa o‘tkazib spitsa kiritiladigan soha 0,5% li 20 ml novokain bilan og‘riqsizlantirilib, yuqori jag‘ barmoqlar bilan mahkam ushlab repozitsiya qilinadi va rezinka halqalar yordamida tishlam o‘z o‘rniga keltiriladi. Spitsa o‘tkazish usuli



86-rasm. M.A. Makiyenko usulida yuqori jag‘ning sinishlarida suyak ichi osteosintezi sxemasi (izohi matnda).



sinish tipidan kelib chiqqan holda tanlanadi. Yordamchi (asistent) engakdan bosib (kalla qutisiga) jag'larni boshga tirab ushlab turadi. Jarroh paypaslab, bo'laklar o'rniga kelganiga ishonch hosil qilgach, A 04-3 apparati yordamida spitsani kiritadi: pastki tipdagi sinishda — ikkala yonoq suyaklardan oldinga va pastga burun o'sig'iga (86-rasm, *a*); o'rta tipda — bir tomondagi yonoq suyagidan ikkinchi tomondagi yonoq suyagiga ikkita spitsa gorizontalk tekislikda parallel (*b*); yuqori tipda — qarama-qarshi tomondan ikkita parallel spitsa yonoq yoyi sinish chizig'ining orqasidan kiritilib, qarshi tomondagi yonoq ravog'ida siniq chizig'i ortidan parallel chiqariladi (*d*) yoki ikkita spitsa bir-biriga burchak ostida — yonoq yoyining bir tomonidan qarshi tomondagi yonoq suyagiga kiritiladi (*e*). Xuddi shunday usulda ikkinchi tomondagi yonoq yoyidan qarshi tomondagi yonoq suyagiga kiritiladi.

### **Jag'lari singan bemorlarni umumiy davolash va parvarishlash prinsiplari**

Yuqori va pastki jag'i singan bemorlarga yordam ko'rsatlayotganda suyak bo'laklari birikishi uchun optimal sharoit yaratish va yallig'lanish jarayoni rivojlanishiga, asoratlar oldini olishga alohida e'tibor qaratiladi. Bunda bo'laklarni barvaqt repozitsiya qilish maqsadida, adekvat usullardan foydalangan holda, immobilizatsiya qilish va yuqori samarali antimikrob, umumiy quvvatlantiruvchi, fizioterapiya, shuningdek, davolash gimnastikasi usullarini qo'llash va og'iz bo'shlig'i gigiyenasini qat'iy ravishda saqlash ko'zda tutiladi.

Suyak jarohatidagi yallig'lanish asoratining oldini olish uchun bo'laklarni bir-biriga zich keltirib, puxta immobilizatsiya qilish, ya'ni sinish chizig'iga infeksiya tushishining oldini olish kerak bo'ladi. Jag' bo'laklarini yaqinlashtirishga, odatda, sinish chizig'ida qolgan tish ildizlari xalaqit beradi, ya'ni ildiz yoni ochilgan bo'lsa yoki sinib qolsa, repozitsiya qilishdan oldin uni albatta olib tashlash zarur. Tish katakchasi va bo'laklar chetidagi shilliq parda bir-biriga yaqinlashtirilib, chok qo'yiladi. Istisno sifatida, kichik bo'lakda saqlanib qolgan yakka tish, antagonisti bo'lgan taqdirda, vaqtincha — bo'laklar orasida ikkilamchi suyak hosil bo'lguncha saqlab qolinadi. Sinish chizig'i yaqinidagi periodontitli tishlar olib tashlanadi.

Jag' suyaklari singan bemorlarga, albatta, antibiotiklar buyuriladi, iloji boricha, suyakda to'planadigan, ya'ni osteotrop tur-

laridagi preparatlarni birinchi 3—4 kun ichida sinish chizig'ini atrofidagi yumshoq to'qimalarga yuborish maqsadli bo'ladi. Antibiotiklar bilan birgalikda sulfanilamidlar va nitrofuran qatoriga mansub preparatlar tayinlanadi. Umumiy rejali ovqatlanish, davolash va gigiyenik gimnastika mashqlari tavsiya qilinadi. Yuz-jag' jarohatlarini davolashda fizioterapiya muolajalarining ta'siri katta. Vaqtida va to'g'ri o'tkazilgan fizioterapiya muolajasi og'riqni qoldirish, infeksiyaga qarshi kurashish, jarohatlangan yumshoq to'qimalar va suyak yaralarining bitishini tezlatish hamda nerv tolalarining regeneratsiyasini kuchaytirish, shuningdek, shish va qontalashning so'rilishini tezlatish maqsadida qo'llaniladi.

Suyak bo'laklari chetida hosil bo'layotgan birlamchi suyak qadog'ini shakllanishida sohaning qon bilan ta'minlanishining ahamiyati katta. Shu maqsadda YCHT(UVCH), dorilarni yuborishda elektroforez, fonoforez, ultratovush parafinozokeritdan foydalanish ijobiy natijalar beradi.

Kuzatuvlarda (D.D. Sumarokov, 1989) dastlabki ikki hafta (jarohatdan so'ng 14 sutka davomida) kollagen matriksining hosil bo'lishi uchun quyidagi dorilarni qo'llash samaraliligi isbotlangan: **paratrop gormon** — osteoklastik rezorbsiya va bo'laklar chetidagi deminerallashishni kuchaytiradi; **timozin, timolin** — immunologik jarayonlarni faollashtiradi; **indometatsin, A vitamini** osteoinduktiv ta'sir etuvchi omil bo'lib, morfogenetik oqsilning sintezini rag'batlantiradi va yallig'lanishni chegaralaydi; **C vitamini, ikki valentli temir glutamin kislota** — kollagen hosil bo'lishini kuchaytiradi. Ikki haftadan so'ng (kollagen matriksini minerallanish davrida) kolsitrin, kalsiferol, D<sub>3</sub> vitamini va kollagen hosil bo'lishida ishtirok etuvchilar tavsiya etiladi. Shuni yodda tutish kerakki, suyak regeneratsiyasi genetik determinatsiyalangan bo'lib, uni tezlashtirib bo'lmaydi. Ammo bu holat jarayonning optimal kechishi uchun sharoit yaratib, hujayralarning energetik materiallar — vitaminlar va kislorod bilan ta'minlanishini yaxshilabgina qolmasdan, balki immunologik muhitni, ya'ni suyakda so'rilishni hamda qon tomir tizimining tiklanishini va, qolaversa, suyakning mustahkam bitishini ham ta'minlaydi.

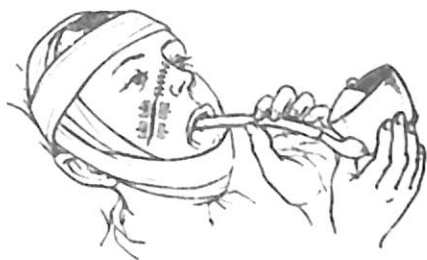Sinish chizig'ida qadoq hosil bo'lganidan so'ng 4—5 hafta mobaynida jag' harakatini tiklash, davolovchi gimnastika o'tkazish, yumshoq ovqatlarni iste'mol qilish tavsiya etiladi.

Jag' suyaklari singan bemorlar ovqatlanishining sifati buziladi, odatda, tanovul etib yurgan taomlaridan mahrum bo'lgani uchun

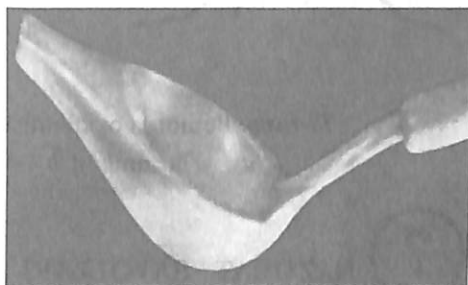
ular och qoladilar. Birinchi 2—3 hafta ichida jag'lar bir-biriga tortib qo'yilganda vaznda kamayish kuzatiladi. Shuningdek, jarohat ta'sirida hazm tizimi qismlarining (og'iz bo'shlig'i, oshqozon, jigar, ichak) faoliyati buziladi. Modda almashuvi izdan chiqadi. Shu sababdan, jag'i singan bemorlarning ovqatlanishi fiziologik jihatdan to'yimli bo'lishi kerak. Ovqat o'zining mexanik va kimyoviy jihatlaridan bemorga ma'qul, ziravorlari va tuzi kam, iliq — 45—50°C bo'lishi kerak. Yangi ozuqa mahsulotlari yaxshilab maydalanib, suyuq ovqat bilan iste'mol qilinishi tavsiya etiladi.

Statsionar sharoitda davolanayotgan bemorlarga 3-parhez stol buyuriladi. Jag'lari bir-biriga mahkamlangan bemorlarga esa zond yoki naycha yordamida iste'mol qilishi mumkin bo'lgan 1-stol buyuriladi. Bu bemorlarning jag'lari yopiq holatda va yutinish bir-muncha qiyin bo'lganligi bois, ovqat konsistensiyasi qaymoq singari bo'lishi kerak. 2-parhez stoli chaynay olmaydigan, ammo yutinishga qiynalmaydigan bemorlarga tavsiya etiladi, ovqat quyuuq qaymoq konsistensiyasida bo'lib, uni ma'lum davrda, jag'larni vaqtincha ochib qo'yish imkoniyati tug'alganda (osteosintezdan so'ng) tayinlanadi. Umumiy 15-stol og'iz ochilganidan keyin, bo'laklar siljimasligiga ishonch hosil bo'lganidan so'ng tayinlanadi. Jag'lar mahkamlanganida ovqatlanish uchun maxsus choynakdan foydalangan ma'qul. Uchiga uzunligi 20—25 sm, diametri 8—10 mm li rezina naycha kiydirilib, uchini tish qatoridagi nuqson yoki retromolar sohadan og'izga kiritilib, ovqat oz-ozdan quyiladi (87-rasm).

Shu maqsadda maxsus uchlangan qoshiqdan foydalanish mumkin. Bemor o'zini eplay olmasa yoki og'ir holatda bo'lsa,



*a*



*b*

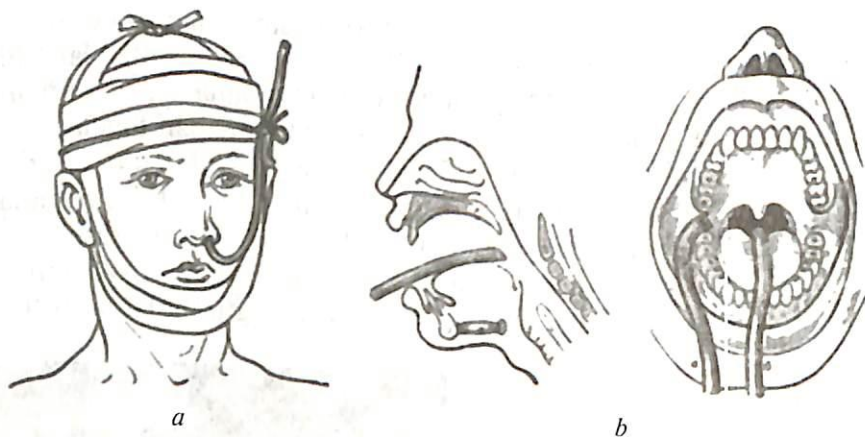87-rasm. Bemorlar ovqatlanishi uchun maxsus idishlar:

- a* — cho'mich, elastik naychasi bilan (G.M. Ivashchenko bo'yicha);
- b* — maxsus yuz-jag' jarohatli bemorlar ovqat qabul qilishi uchun cho'mich-qoshiq.

ovqatlantirish uchun burundan mahalliy og'riqsizlantirib, oshqozonga 1 m uzunlikdagi diametri 8 mm li zond kiritiladi.

Katta Jane shprisiga 600 ml ovqat solinadi va zondning tashqaridagi uchiga ulanadi. Bosim ostida 100—200 ml ovqatni sekin oshqozonga yuboriladi. Tanaffusdan keyin qolgan ovqat kiritiladi.

Katta shpris bo'lmasa zondning tashqaridagi uchiga voronka ulanadi. Maxsus qisqich yoki barmoqlar yordamida naycha siqiladi va voronkani yuqoriga ko'tarib ovqat quyiladi. Ovqatlantirib bo'lgandan so'ng qisqich yoki barmoqlar bilan naycha yana siqilib voronka olib qo'yiladi. Naycha uchi qaytarilib qisib boshga taqib qo'yiladi (88-rasm). Zond orqali faqat ovqatning o'zi emas, balki iliq shirin choy, eritilgan dorilar yuboriladi. Ovqatlar to'yimli va, albatta, darmondori hamda oqsilga boy bo'lishi kerak. Ichaklarni yuritishni ta'minlash uchun ovqat tarkibida kletchatkaga boy sabzavotlar va mevalar bo'lishi shart. Ovqat to'yimli va hajman ko'p bo'lishi kerak. Bir kunda 4—5 marta ovqatlantirish kerak.



88-rasm. Bemorda oziqlantiruvchi elastik naycha holati:

*a* — burundan; *b* — og'izdan kiritilgan.



## NAZORAT SAVOLLARI

1. Jag' bo'laklarini vaqtinchalik immobilizatsiya qilish uchun qanday usullardan foydalaniladi?
2. Yuqori va pastki tishlarni bir-biriga sim bilan bog'lash usuli yordamida immobilizatsiya qilish qanday o'tkaziladi?
3. Jag'lar sinishini konservativ (ortopedik) davolashning qanday usullari mavjud?



4. Silliqlik shina qanday tayyorlanadi?
5. Ilgakkli shina tayyorlash texnikasi qanday?
6. Ilgakkli shinani tayyorlash texnikasi, ilgakkli shinani qo'yishga ko'rsatmalar.
7. Qanday hollarda plastmassadan tayyorlangan Veber shinasidan foydalaniladi?
8. Vankevich va Vankevich-Stepanovlar, Port shinasini qo'yishga ko'rsatmalar.
9. Pastki jag' bo'laklarini operatsiya yo'li bilan mahkamlashga ko'rsatmalar.
10. Pastki jag' sinishlarida operatsiya usullarining asosiy tamoyillari.
11. Jag' tanasida osteosintez operatsiyasi qanday o'tkaziladi?
12. Pastki jag' burchagi sinishining o'ziga xos xususiyatlari nimalardan iborat?
13. Bo'g'im o'sig'i sinishlarini jarrohlik usulida davolashga qanday ko'rsatmalar mavjud?
14. Bo'g'im o'sig'ining bo'laklar siljishi bilan kuzatiladigan sinishlari tufayli qanday asoratlar yuzaga keladi?
15. Pastki jag' bo'g'im o'sig'ining A.A. Jilonov (1985) bo'yicha replantatsiya texnikasini bayon qiling.
16. Yuqori jag' sinishlarini davolashning qanday jarrohlik usullari bor?
17. Yuqori jag' sinishlarini qanday ortopedik usullar bilan davolash mumkin?
18. Jag'lari singan bemorlarni umumiy davolash va parvarishlash prinsiplari.

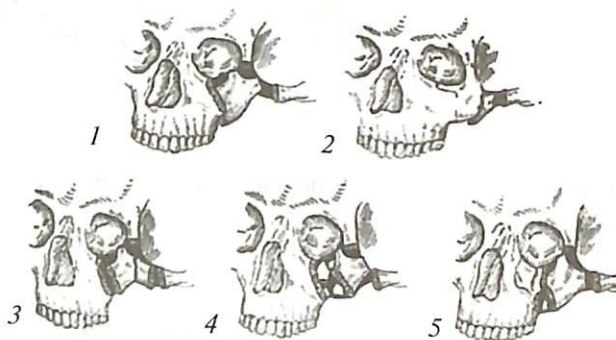
## V bob. YUZ SUYAKLARI SINISHLARI

### Yonoq suyagi va yoyining sinishlari

Adabiyotlardan ma'lumki, yuz skeletining sinishlari orasida yonoq suyagi va yoyining sinishlari 20—67% ni tashkil qiladi.

Yonoq suyagi to'g'ridan to'g'ri zarba tushganda yoki siqilish natijasida sinadi. Bo'laklarning siljishi zarbaning yo'nalishi, kuchi va qisman mushaklarning tortish kuchiga bog'liq. Yonoq suyagi va yoyi sinishining bir qancha tasniflari bor. Amaliyotda keng qo'llanilayotgani R.V. Nizova taklif qilgan tasnif shular jumlasidandir. Muallif yonoq suyagi va yoyi sinishini quyidagi uch toifaga ajratadi (89-rasm):

- yonoq suyagining bo'laklari: siljimasdan; siljib yoki yuqori jag' bo'shlig'i devorlari sinishlari bilan birga;
- yonoq yoyining: bo'laklari siljimasdan yoki siljib sinishlari;
- yonoq suyagi va yoyining: bo'laklar birgalikda siljimasdan yoki siljib; yuqori jag' bo'shlig'i devorlari jarohati bilan sinishlari.



89-rasm. Yonoq suyagi sinishining tasnifi:

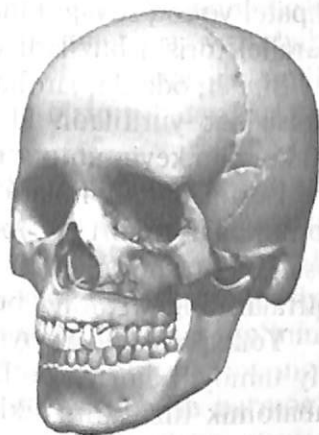1 — yonoq suyagi sinishi; 2 — yonoq yoyi sinishi; 3 — bir vaqtda yonoq suyagi va yoyi sinishi; 4 — yonoq suyagi yuqori jag' bo'shlig'i tepa devorining maydalanib sinishi; 5 — yonoq suyagi yuqori jag' bo'shlig'i devorlari bilan parchalanib sinishi.

Siniq chizig'i, odatda, ko'z osti — yonoq — alveolar qirra, peshona-yonoq va yonoq-chakka choklari yonidan, yuqori jag' va ko'zning pastki va yon devorini hosil qiladigan ponasimon suyakning katta qanotidan o'tadi. Shu sababli, yonoq suyagi singanda ko'z kosasi devorlarining sinishi ichidagi a'zo va to'qimalarning shikastlanishi bilan kechadi. Hamma suyaklar sinishlarida bo'lgani kabi, yonoq suyagining sinishi ham ochiq va yopiq, chiziqli va parchalangan sinishlar ko'rinishida bo'lishi mumkin. Siniq bo'lak ko'proq — pastga, ichkariga va orqaga, kamroq yuqoriga, ichkariga va yonga siljishi mumkin. Suyak bo'lagi o'z o'qi atrofida aylanishi ham mumkin. Zarba yonoq suyagiga ichkari tomondan tashqariga yo'nalgan holda ko'z kosasining pastki devori chetida «zinapoya» belgisi aniqlanadi. Bevosita yonoq suyagining bo'rtib chiqqan sohasiga to'g'ridan to'g'ri zarb tushsa, suyak ko'p joyidan sinib bo'laklar ko'z kosasi tomon siljiydi. Zarb yonoq suyagiga yon tomondan yo'naltirilgan bo'lsa, bo'laklarning sezilarli siljishi kuzatilmaydi.

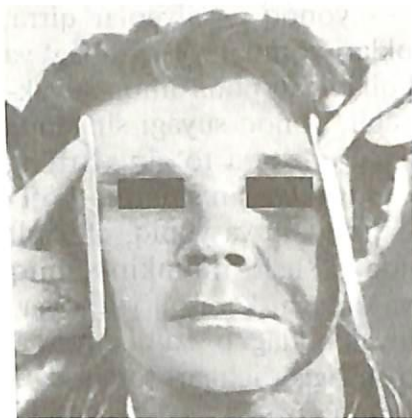Yonoq suyagi sinishlari ko'p holatlarda yuqori jag' (yuqori jag' bo'shlig'i devorlari), burun, ko'z kosasi suyaklari, ko'z olmasi chaynov mushagining jarohatlari bilan birgalikda kechadi (90-rasm). Yonoq suyagining kuchli zarbdan shikastlanishi ak-sariyat bemorlarda, kalla suyagi asosining old va o'rta chuqurchalari jarohatlari hamda bosh miyaning har xil darajadagi chayqalishlari bilan xarakterlanadi.

Jarohatlangan bemor yuzining yar-mida og'riq mavjudligiga, ko'z osti, yonoq, quloq oldi-chakka, chakka osti sohalardagi hamda ko'z konyunktivasi, pastki va yuqori qovoqlarda kuchayib borayotgan shish borligiga, quloqdan, burundan qon ketishi, chaynaganda og'riq turishi, bosh aylanishi, quloq shang'illashi, eshitish qobiliyatining pasayishi, qaraganda ikkita bo'lib ko'rinishi va og'iz ochilishi chegaralani-shidan shikoyat qiladi.

**Jarohatning klinik belgilari.** Shikoyatlarda bayon etilgan belgilardan tashqari, jarohatdan so'ng ko'p vaqt o'tmagan bo'lsa, ko'z kosasining pastki



90-rasm. Yonoq suyagining yuqori jag' suyagi bilan birgalikda sinishi.



91-rasm. Yonoq suyagi sinishini «ikki shpatel» simptomi usulida aniqlash.

chetini paypaslab «zinapoya» belgisini aniqlash mumkin. Yonoq yoyi sinib, ichkariga siljisa, pastki jag'ning toj o'sig'i va chakka mushagi harakatlari chegaralanadi, og'iz to'liq ochilmaydi va yonga harakat qila olmaydi. Shikastlangan tomondagi yuqori jag' kichik oziq tishlari perkussiya qilinganda sog' tomonga nisbatan bo'g'i qroq tovush eshitiladi, bu klinik belgi adabiyotda Y.S. Malevich yoki «yorilgan xumcha» simptomi deb yuritiladi.

Og'iz ichidan yonoq alveolar qirra paypaslanganda, «zinapoya» belgisini topish mumkin. Ko'z

kosasi tubi cho'kkan bo'lsa, ko'z olmasi sog' tomonga nisbatan pastda joylashganligini ko'rish mumkin, paypaslaganda teri ostida havo mavjudligi — emfizema aniqlanadi. Yuqori alveolar nerv bo'laklar orasida siqilib qolgan bo'lsa, lunj, burun qanoti, yuqori lab va bir necha tishlar sohalaridagi sezuvchanlik yo'qoladi.

Yonoq suyagi sinib, ichkariga botib kirib ketgan bo'lsa, bunday jarohatga xos belgilar namoyon bo'ladi. Ko'z kosalari har ikki tomon chetlariga shpatel vertikal o'rnatilsa, singan tomondagi shpatel yonoq suyagi tanasiga tegmaydi, «ikki shpatel» belgisining parallel turishi buziladi (91-rasm).

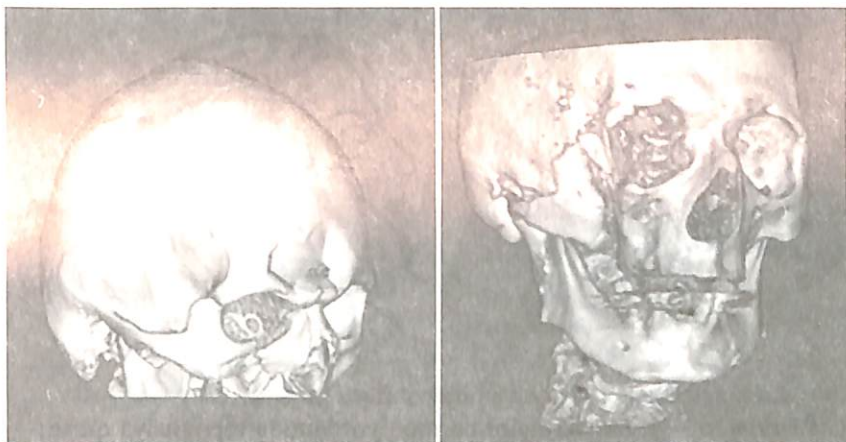
Sinish, odatda, jarohatdan keyingi birinchi 10 kun ichida **yangi sinish** deb yuritiladi. 11—30 kundan keyin **kechiktirilgan sinish**, 30 kundan keyin **noto'g'ri bitgan** yoki **bitmagan sinish** deb ataladi.

Burun-dahan holatida olingan **rentgenologik** suratda singan tomondagi yuqori jag' bo'shlig'i xiralashganligi, ko'z kosasining pastki va tashqi chetlari hamda yonoq-chakka va yonoq alveolar qirralarining yaxlitligi buzilganligini ko'rish mumkin (92-rasm).

**Yonoq suyagi va yoyi sinishlarini davolash.** Davolashning asosiy tamoyili singan bo'laklarni o'z o'rinlariga qo'yib, suyakning anatomik tuzilishini tiklash va funksional o'zgarishlarni bartaraf qilishdan iborat.

**Jarohatlarni davolash uslubi** bo'laklarning siljish darajasi, o'tgan muddat, bemorning umumiy holatiga bog'liq bo'lib, konservativ va jarrohlik usullaridan tashkil topadi.





92-rasm. Yonoq suyagi bitmagan sinishining MSKTda ko'rinishi.

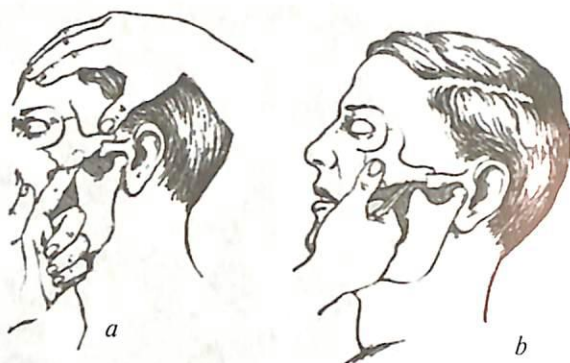
**Konservativ davolash.** Yangi singan bo'laklar siljimagan bo'lsa, yonoq sohasiga 1—2 sutka davomida 10—15 daqiqadan 5—6 marta kun davomida muz qo'yish, og'iz ochilishini chegaralash, yumshoq taomlarni ist'emol qilish, shuningdek, kuzatuvda bo'lish tavsiya qilinadi.

Sinish natijasida yonoq suyagi bo'laklari siljigan bo'lsa, jarrohlik usuli yordamida bo'laklar repozitsiya qilinadi. Repozitsiya yumshoq to'qimalarda kesma o'tkazish yo'li bilan yoki kesmasiz bajarilishi mumkin.

**Operatsiyaga ko'rsatma:** og'iz ochilishining chegaralanishi, pastki jag' yon harakatlarining yo'qligi, asimmetriya, yuz shakli buzilishi, diplopiya, ko'z osti nervining bo'laklar orasida siqilib qolishi natijasida ko'z osti, lunj va alveolar o'siq sohalaridagi teri va shilliq parda sezuvchanligi buzilishi.

Operatsiya, odatda, mahalliy markaziy (dumaloq teshik atrofida) yoki infiltratsion (10—15 ml 1—2% li novokain yoki lidokain eritmasi bilan) og'riqsizlantirish usullari ostida o'tkaziladi.

**Siniq bo'laklari repozitsiyasi (jarrohlik aralashuvisiz repozitsiya qilish).** Chap tomon yonoq suyagi yopiq sinishida chap qo'lning ko'rsatkich barmog'i og'iz bo'shlig'i 6-tish sohasidan yonoq suyagining ichki yuzasiga tiraladi, o'ng qo'lning bosh barmog'i esa yonoq suyagining ustiga qo'yilib, bo'lak siljiriladi va o'rniga qo'yiladi (93-rasm, a). O'ng tomon yonoq suyagi yopiq sinishida o'ng qo'lning ko'rsatkich barmog'ini og'iz ichi 6-tish sohasidan yonoq suyagining orqa tomoniga qo'yib, chap qo'lning bosh



93-rasm. *a* — yonoq suyagini barmoq yordamida repozitsiya qilish;  
*b* — Velgi raspatori yordamida repozitsiya.

barmog‘i bilan bo‘lak o‘rnidan siljiriladi va repozitsiya qilinadi, tayanch sifatida yuqori jag‘ xizmat qiladi. Bunda singan bo‘lak old tomonga va yuqoriga yo‘naltirilib siljiriladi. Ko‘rsatkich barmoq bilan singan yonoq suyagining orqa tomoniga o‘tib bo‘lmagan holda Buyalskiy qoshiqchasi yoki Velgi raspatoridan foydalanish mumkin (93-rasm, *b*).

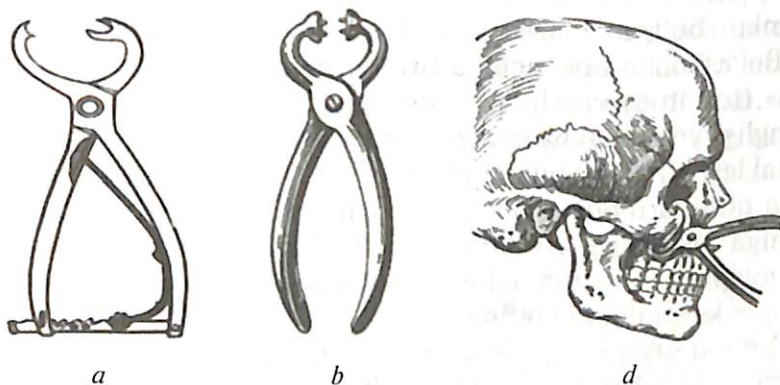
Singan bo‘lak o‘z o‘rniga qo‘yilsa, og‘iz ochilishi va yuzning simmetriyasi tiklanadi, sinishga xos bo‘lgan «zinapoya» belgisi yo‘qoladi. Yuzning qiyofasi tiklanadi. Bemor ambulator kuzatuvda bo‘lishi lozim. 2—3 kun shish va gematoma kuchaymasligi uchun sovuq narsa qo‘yiladi. Pastki jag‘ harakatini kamaytirish, yumshoq taomlar iste‘mol qilish tavsiya qilinadi.

Yonoq suyagi yaxlit holatda sinib siljigan bo‘lsa, bir necha uslubdagi operatsiyalardan foydalanish mumkin bo‘ladi. Repozitsiya qilish uchun aksariyat hollarda Limberg ilmog‘idan foydalaniladi. Paypaslab yonoq suyagining yoki yoyining pastki qirrasini aniqlanadi, skalpel uchi bilan teri teshiladi va bir tishli ilmoq yonoq suyagi (yonoq yoyi)ning tagiga kiritiladi. Ilmoq suyakning orqa tomoniga o‘tganini sezgandan so‘ng siljishga qarshi tomon (odatda, oldinga va pastga) yo‘nalishida tortiladi. Ilgakni tortishdan avval, shifokor chap qo‘l barmoqlarini «zinapoya» aniqlangan sohalarga qo‘yadi va yonoq suyagi siljishiga qarama-qarshi yo‘nalishda, odatda, pastga va old tomonga tortadi. Suyak bo‘lagi o‘z o‘rniga tushish vaqtida o‘ziga xos «qirsillash» yuzaga keladi. Ko‘z kosasining pastki va tashqi chetlaridagi «zinapoya» belgisi yo‘qolganligi repozitsiya to‘g‘ri va aniq o‘tkazilganligidan dalolat beradi (94-rasm).



94-rasm. A.A. Limberg usulida yonoq suyagini repozitsiya qilish.

Limberg ilmog'i bir tayanchli bo'lganligi uchun suyak bo'lagini o'rniga har doim qo'yib bo'lmaydi. Shu bois, ba'zi mualliflar, jumladan Y.E. Bragin ikki ilmoqli ilgakni, P.V. Xodorovich va Barinova yonoq suyagi tanasini mahkam siqib olib, bo'lakni har xil yo'nalishda siljitib o'z o'rniga qo'yish imkonini beradigan maxsus ombirni taklif qilgan (95-rasm).

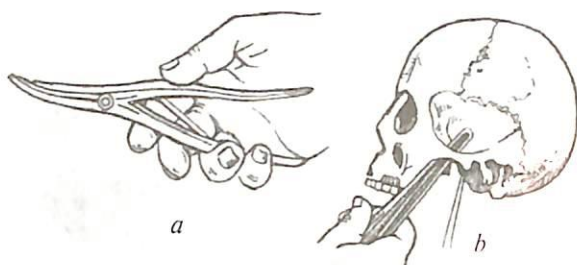


95-rasm. Yonoq suyagi repozitsiyasi uchun:

*a* — P.V. Xodorovich-Barinova, *b* — Dyushanja ombiri;  
*d* — ombirning yonoq suyagiga o'rnatilgan holati.

**Og'iz bo'shlig'i orqali jarrohlik usullari yordamida yonoq suyagini repozitsiya qilish. Keen usuli:** yonoq-alveolar qirrasini orti o'tuv burmasida 1,5 sm li kesma o'tkaziladi, maxsus elevator yoki (mustahkam suyakdan yumshoq to'qimalarni ajrata oladigan) uchi biroz qayrilgan raspator kesma orqali suyak bo'lagi ortiga kiritiladi. Tebranuvchi siljishga qarshi harakatlar yordamida bo'lak





96-rasm. A.G. Mamonov, A.A. Nesmeyanov, Y.A. Glukin retraktori:  
*a* — retraktor; *b* — retraktorning o'rnatilishi.

tashqari va past tomonga siljiriladi. Suyak bo'lagining o'z o'rniga tushganligini «zinapoya» belgilari bartaraf etilganligidan bilish mumkin.

Wielage esa Keen usulini o'zgartirib, yuqorida keltirilgan kesma yordamida yonoq suyagi hamda yonoq yoyining bir vaqtda repozitsiyasini taklif etgan.

Qator mualliflar (A.G. Mamonov, A.A. Nesmeyanov, Y.A. Glukin) yonoq suyagi bo'laklarini repozitsiya qilish uchun ishlatilishi mumkin bo'lgan maxsus retraktorlar taklif qilganlar (96-rasm).

Bu asboblarning uchi o'tuv burmasidagi kesma orqali «o'tmas» (to'mtoq) ravishda yonoq suyagi ortigacha o'tib yuqori jag' do'ngligi yoki chakka suyagining tashqi yuzasiga tiralgan holatda dastaklari o'ng qo'l bilan birlashtiriladi. Ana shu vaqtda jarrohning chap qo'l barmoqlari bilan bo'lakning siljishi nazorat qilinadi va o'rniga tushishiga yordam beriladi. Bemorda «zinapoya» belgisi yo'qolganligi va og'iz ochilishi chegaralanmaganligi yonoq suyagi o'rniga kelganligini bildiradi.

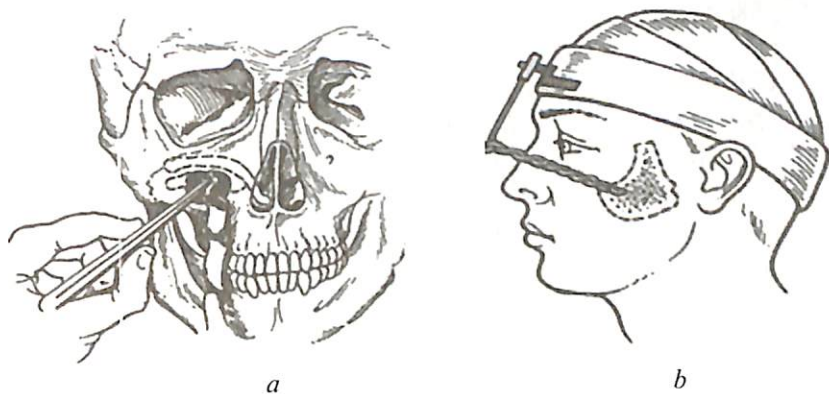
Yonoq suyagi yuqori jag' bo'shlig'ining old devori va ko'z kosasining tubi bilan birgalikda sinishida **Kazanjian repozitsiya usuli** qo'llaniladi. Og'iz bo'shlig'ida yon tishlar ildizlari sohasi, shilliq qavat o'tuv burmasida suyakkacha 1—1,5 sm uzunlikdagi kesma o'tkaziladi. Yumshoq to'qimalar suyak qobig'i (suyak usti pardasi) bilan birgalikda ilgak yordamida ko'tarilib, yuqoriga suriladi. Yuqori jag' bo'shlig'ining old yon devori bor yordamida teshiladi va barmoq kiradigan darajada kengaytiriladi (97-rasm, *a*). Barmoq bo'shliq ichiga kiritilib, ko'z kosasining tubini hosil qiluvchi devor holati va yonoq suyagining yuqori jag' bo'shlig'iga botish darajasi aniqlanadi. Shundan so'ng barmoq yordamida (zarur bo'lsa, ilgak yordamida tashqaridan) repozitsiya o'tkaziladi. Kolduel-Lyuk



operatsiyasidagi kabi burun bo'shlig'iga «darcha» ochiladi. Bo'shliq yuvilib qon quyqalaridan tozalanadi va bo'laklar siljimasligi uchun yumshoq rezina naycha bilan tamponada qilinadi, uning bir uchi burundan chiqarib qo'yiladi. O'tuv burmasidagi kesmaga zich choklar qo'yilib, ular ikki haftadan so'ng olib tashlanadi. Repozitsiyadan so'ng bo'laklar siljib ketmasligi uchun M.D. Dubrov o'tuv burmadagi kesmani kengroq qilib, vazelinga botirilgan yodoformli doka bilan yuqori jag' bo'shlig'ini 14 kunga zich tamponada qilib, uchini burunga chiqarib qo'yishni taklif qilgan. Shuningdek, M.I. Azimov yuqori jag' bo'shlig'ini uzoq vaqt antibakterial ta'sir etuvchi letilen turundasi bilan tamponada qilishni tavsiya etadi.

**Repozitsiyadan so'ng suyakning o'z joyida qolishiga** erishish (ayniqsa, eskirgan sinishlarda) qiyin kechadi. Bunday vaziyatlarda yonoq suyagini tortib tashqi moslamalarga mahkamlab qo'yish zarurati tug'iladi.

**Yonoq suyagi sinishlarini tashqi kesma orqali repozitsiya qilish.** **Kazanjian** usulida yonoq suyagi proyeksiyasi ko'z kosasi chetining pastki — tashqi qismi ustida kesma o'tkaziladi. Yonoq suyagi ustidagi yumshoq to'qimalar ajratiladi. Bor yordamida suyakda «teshik» ochiladi, undan zanglamaydigan ingichka po'lat sim o'tkazib, tashqariga chiqariladi, operatsion jarohat tikiladi, simning uchi oldindan tayyorlangan boshdagi gipsli bog'lam simiga tortiladi (97-rasm, b).

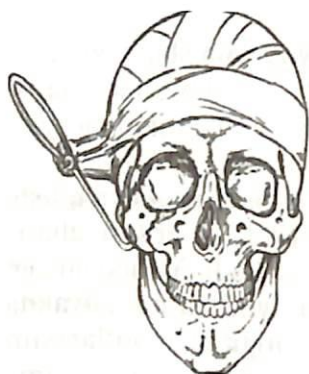

97-rasm. a — Kazanjian usulida yonoq suyagi to'g'irlangandan so'ng yuqori jag' bo'shlig'ini tamponada qilish; b — Kazanjian usulida yonoq suyagiga bog'langan sim chokni bosh sohasidagi gipsli bog'lamga qotirish.

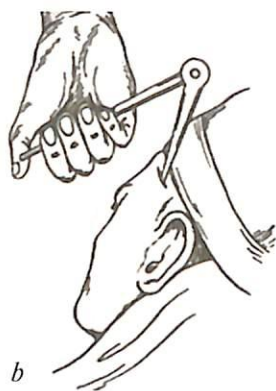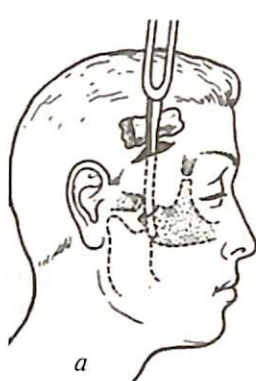
Ayrim mualliflar po‘lat sim o‘rniga olib tashlash oson bo‘lgan poliamid iplardan foydalanishni tavsiya etadilar.

**N.A. Shinbiryov** yonoq suyagini bir tishli Limberg ilmog‘i bilan repozitsiya qilingandan so‘ng ilmoqni qayta chiqarmay qoldirib, boshdagi gipsli bog‘lamga qotirib qo‘yishni taklif qilgan (98-rasm).

Kesma yuzning ko‘rinadigan sohalarida bo‘lmasligi uchun Gillis usulidan foydalanish mumkin. Bu usul mahalliy og‘riqsizlantirish ostida chakkaning sochli qismida terini kesib, elevatorni o‘tmas ravishda yonoq suyagi ostigacha kiritib bo‘lakni o‘z joyiga siljitishdan iborat (99-rasm, *a, b*).



98-rasm. N.A. Shinbiryov usulida yonoq suyagini to‘g‘irlash va fiksatsiya.



99-rasm. *a* — Gillis usulida yonoq suyagi elevatsiyasi; *b* — Kilneru usulida yonoq suyagining qayrilgan ombir yordamida repozitsiyasi.

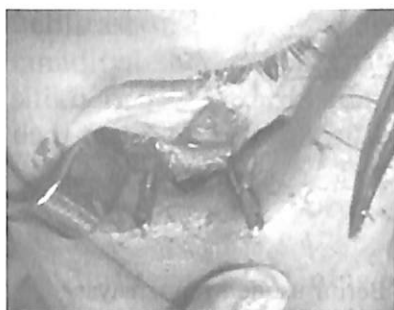**Y. Galmosh** 1975-yilda yonoq suyagini ko‘tarib tortish yo‘li bilan repozitsiya qilishning oddiy usulini taklif qilgan. Mahalliy og‘riqsizlantirish ostida yonoq sohasi terisida kichik kesma o‘tkaziladi, yumshoq to‘qimalarni surib, parma bilan suyakda «teshik» ochiladi va shu teshik orqali suyakka tashqi ilmog‘i bo‘lgan vint burab kiritiladi. Ilgak rezina halqa bilan boshga o‘rnashtirilgan gipsli bog‘lamga tortiladi (100-rasm, *a*).

Oradan 2–3 kun o‘tgach, singan yonoq suyagi fragmenti o‘z holatini tiklagandan so‘ng rezina halqa ligatura simga almashtiriladi. Ilgak sim yordamida **Kramer** shinasiga mahkamlanadi (*b*).

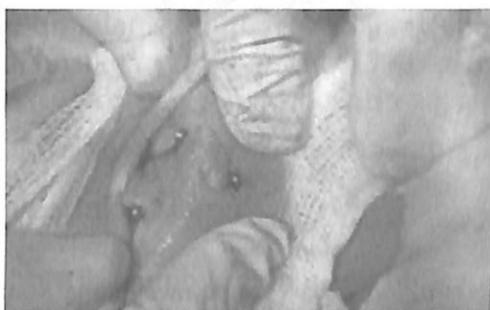Sh.A. Boymurodov (2011) bu usulni takomillashtirib, titandan tayyorlangan distraktordan foydalanishni taklif qilgan (101-rasm). Titanli distraktor ixcham bo‘lgani uchun zarur bo‘lganda yonoq



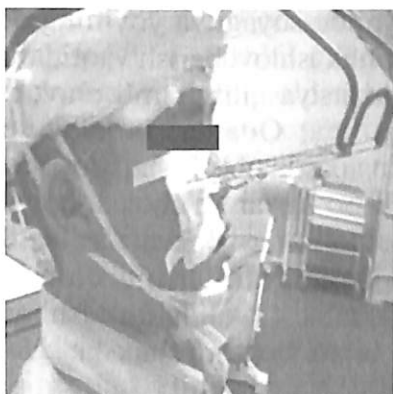100-rasm. *a* — yonoq suyagini Galmosh usulida tortish; *b* — yonoq suyagining Kramer shinasiga fiksatsiyasi.



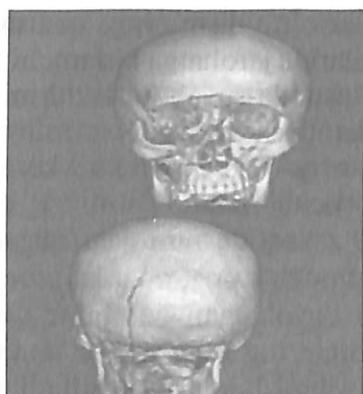
*a*



*b*



*d*



*e*

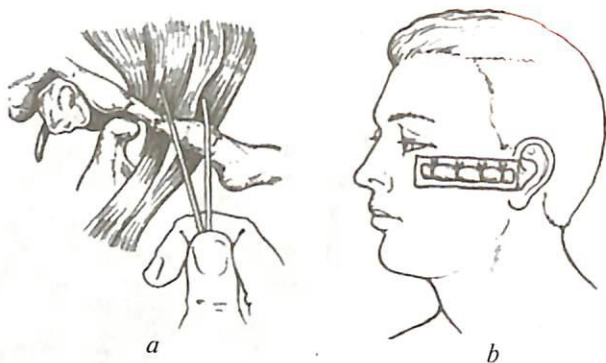
101-rasm. Sh.A. Boymurodov usulida distraktor yordamida yonoq va ko'z osti qirrasining repozitsiyasi va mahkamlash:

- a* — titanli distraktorlar o'rnatilgan; *b* — uchlari teridan chiqarilgan;  
*d* — boshdagi moslamaga mahkamlangan; *e* — MSKTda singan bo'laklarning holati.



va yonidagi boshqa suyaklarga o'rnatilishi va boshdagi moslamaga tortilishi mumkin.

Matasa-Berini usulida yonoq ravog'ining repozitsiyasida yarim-oysimon igna yordamida chakka mushagi paylari orasidan sim o'tkazilib olinadi, simlarni birlashtirib tortib suyak o'z holatiga olib kelinadi va fiksatsiya qilinadi. Yonoq ravog'ining chegaralangan sinishlarida suyak ostidan bir necha joydan sim o'tkaziladi, ular uchi yonoq yoyi ustiga o'rnatilgan plastmassa plastinkaga **Beoroko usulida** mahkamlanadi (102-rasm, *a, b*).



102-rasm. *a* — yonoq ravog'ining Matasa-Berini usulida repozitsiyasi;  
*b* — Beoroko usulida mahkamlash.

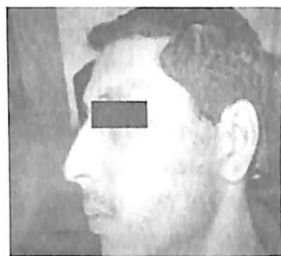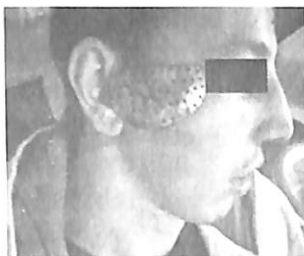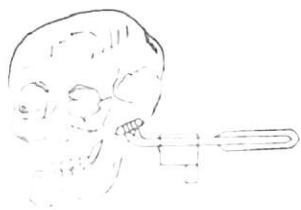
Yuz o'rta qismining, xususan, yonoq suyagi va yoyining ochiq sinishlarida jarohatga birlamchi jarrohlik ishlovi berish vaqtida Yovchev usulida suyak bo'laklarini repozitsiya qilib, simli chok bilan mahkamlash talaygina afzalliklarga ega. Odatda, bunday suyak chokini qo'yish uchun ko'z kosasining pastki yoki tashqi devorlarida teshik ochilib, sim o'tkazib bog'lanadi. So'ng yaraga choklar qo'yiladi.

O'z vaqtida murojaat qilgan bemorlarda adekvat ko'rsatilgan yordamdan so'ng, odatda, asoratlar bo'lmaydi. Jarrohlik amaliyoti bilan davolangan bemorlar vaqtinchalik (2—3 hafta) ishlay olmaydilar, og'ir jismoniy mehnat bilan bog'liq shaxslar 28—32 kungacha ishdan ozod etiladilar.

Sh.A. Boymurodov sinib siljigan yonoq ravog'ini repozitsiyalashning ikki usulini taklif qilgan (103-rasm).

Birinchi usulda yonoq ravog'i bir necha mayda bo'laklarga bo'linganidan muallif ikki tishli moslama bilan repozitsiya qilib, ostidan kapron ip o'tkazib, vintlar yordamida maxsus ko'p teshikli metall plastinkaga tortib mahkamlashni taklif qilgan.





103-rasm. Sh.A. Boymurodov usulida yonoq ravog'ini repozitsiyalash va mahkamlash.

Ikkinchi usulda yonoq ravog'ini ikki tishli moslama bilan repozitsiya qilingandan so'ng ustidagi teri skalpel uchi bilan kesiladi, uchli asbob bilan yumshoq to'qimalar surilib suyak yalang'ochlanadi va sharsimon bor bilan suyakda teshik ochiladi. Ko'p teshikli metall plastinkadan maxsus rezballi vint o'tkazilib suyakdagi teshikka burab kiritiladi.

### Burun suyaklarining sinishi

Burun yuz sohasining eng bo'rtib chiqib turgan qismi bo'lganligi bois, ko'proq shikastlanadi. P.Z. Arjansev va boshqa mualliflar ma'lumotlariga ko'ra, faqat burun suyaklarining alohida sinishi yuz skeleti sinishlari orasida 8% ni, yuz suyaklari ko'plab sinishlarining 8,8% ni tashkil qiladi.

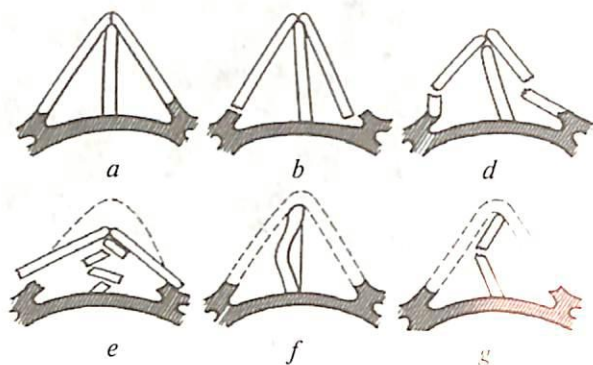
Burun suyaklari, ko'pincha, yon tomondan berilgan zarbdan sinadi. Zarb tushgan joydagi singan suyak ichkariga, qarshi tomondagi suyak esa tashqariga siljiydi. Ro'paradan tushgan zarbdan burun suyaklari o'z chokidan ajralib bir necha bo'laklarga bo'linadi va ichkariga suriladi. Burun to'sig'i va ravoqlari sinib, yassilashib ichkariga botib kirib ketadi. Zarb ta'sirida singan burun to'sig'i ham o'rnidan siljib suriladi (104-rasm).

Tashxis qo'yish va davoni rejalashtirish uchun burun suyaklari sinishlari klinik ko'rinishini to'liq aks ettirgan Y.N. Volkovning quyidagi tasnifidan foydalanish maqsadga muvofiq.

1. Burun suyaklarining siljimasdan va shakli o'zgarmasdan (ochiq va yopiq) sinishlari.

2. Burun suyaklarining siljib, shakli buzilib (ochiq va yopiq) sinishlari.

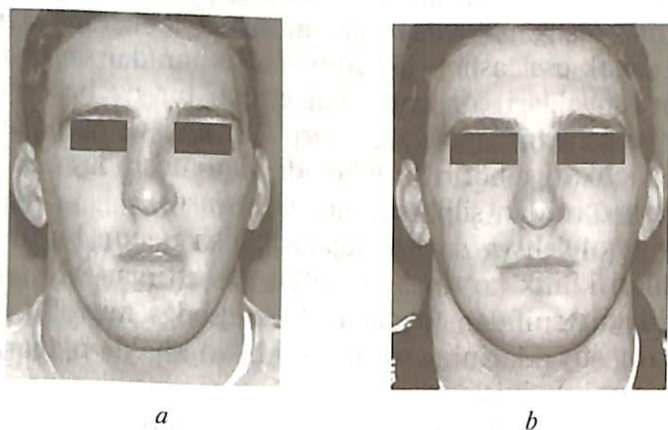3. Burun to'sig'ining sinishi.



104-rasm. Burun suyaklari jarohatlarining turlari:

- a* — burun suyaklarining normal holati; *b* — chap burun suyagining sinib siljishi; *d* — burun suyaklarining ikki tomondan sinib siljishi; *e* — burun suyaklarining ikki tomondan va to'sig'ining parchalanib sinib siljishi; *f* — burun to'sig'ining bukilib qolishi; *g* — burun to'sig'ining sinib siljishi.

Bemor shikoyatlari olingan zarbning kuchi, yo'nalishi va suyaklarning siljish darajasiga bog'liq bo'lib, odatda, ular og'riqqa, burundan qon ketishiga, bosh aylanishiga, ko'ngil aynishiga, nafas olish qiyinlashganiga shikoyat qiladilar. Tashqi ko'rik o'tkazilganda pastki va yuqori qovoq to'qimalarida shish, qontalash mavjudligi aniqlanadi. Paypaslab burun suyaklarining bir tomonga siljishi, qimirlashi, bo'laklar g'ijirlashi, teri osti emfizemasini aniqlash mumkin (105-rasm). Agar oradan bir necha kun o'tgan bo'lsa,

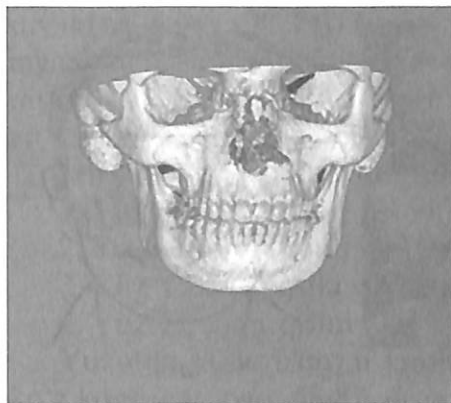

105-rasm. *a* — burun suyaklari sinib o'ngga siljigan; *b* — repozitsiyadan keyingi ko'rinishi.

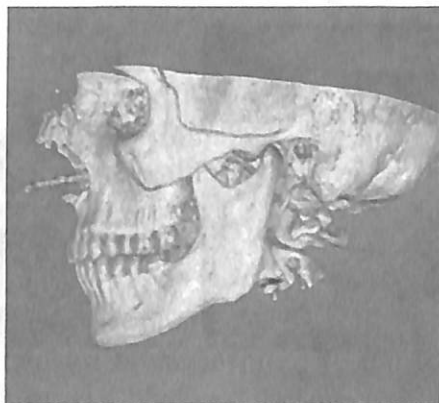
burun, ko'z osti sohalarining yumshoq to'qimalarida sezilarli shish yuzaga kelishi tufayli palpatsiya yordamida suyak holatini aniqlash qiyinlashadi. Bunday holatlarda burun suyaklari sinishini tashxislash uchun old rinoskopiya o'tkazib, qonash sohasi — burun to'sig'i chig'anoqlari shilliq pardasi yirtilgan joylarini kuzatish mumkin.

*Rentgenologik tasvir* ko'zdan kechirilganda singan bo'lakning siljish darajasi, burun to'sig'i va atrofdagi suyaklar holatiga, jumladan, yuqori jag'ning burun o'sig'i, ko'z kosasi chetlari, peshona suyagi holatiga e'tibor berish lozim (106-rasm, *a*, *b*). Burun suyagi yonida joylashgan suyaklar bilan birgalikda sinishi mumkin. Anamnez yig'ish vaqtida shifokor diqqat bilan qanday vaziyatda jarohat olganligini surishtirishi darkor. Burun suyaklari ochiq singan bo'lsa, birinchi navbatda burun suyaklarini o'z o'rniga qo'yish kerak.

Operatsiya mahalliy og'riqsizlantirish ostida o'tkaziladi. Burun ichi shilliq pardasi 2% li dikain, 10% li lidokain eritmalari yoki 10% li lidokain aerezoli bilan og'riqsizlantiriladi. Suyaklar faqat yon tomonga siljib, burun qiyshayib eksentrik holatga kelib qolgan bo'lsa, barmoqlar bilan siljishga qarshi tomonga surib, o'z o'rniga keltiriladi. Burun ichkariga «botib» kirgan hamda yonga siljigan bo'lsa, maxsus metall elevator yoki uchiga rezina naycha kiydirilgan Koxer qisqichi yordamida, ehtiyotkorlik bilan burun umumiy yo'lga kiritiladi. Chap qo'l barmoqlari burun suyaklari ustiga qo'yilib, suyak bo'laklari siljishga qarshi yo'nalishda hamda yuqori barmoqlar nazorati ostida ko'tarilib qo'yiladi. Bo'laklar o'ziga xos

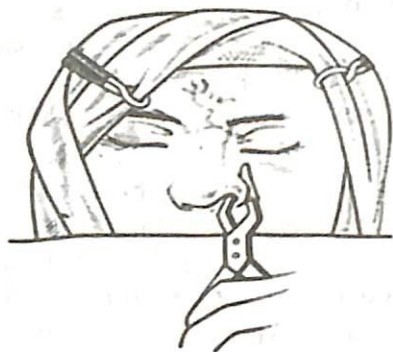

*a*



*b*

106-rasm. Burun suyaklari parchalanib sinishining MSKTda oldidan (*a*), yondan (*b*) ko'rinishi.



107-rasm. Mateus ombiri bilan burun suyaklarining repozitsiyasi.

ravishda «qirsillab» o‘z o‘rniga tushishi kuzatiladi. Bo‘laklar yoniga siljib, ichkariga «cho‘kkan» holatlarda endonazal yo‘l bilan vizual usulda, ya‘ni ko‘z bilan ko‘rib, dastlab cho‘kkan bo‘lakni o‘z o‘rniga qo‘yiladi, keyin esa burunning bel qismini anatomik joyiga keltiriladi. Mateus burun suyaklarini repozitsiyasi uchun maxsus ombir taklif etgan (107-rasm).

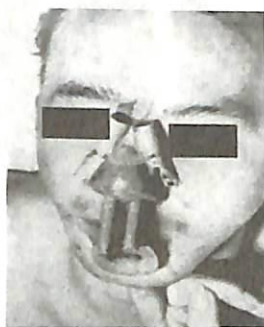Repozitsiyadan so‘ng burun yo‘llari va to‘sig‘ini endonazal ko‘rikdan o‘tkazish lozim. Nafas olish

uchun pastki burun yo‘liga yodofomli dokaga o‘ralgan xlorvinilli naychani kiritib qo‘yiladi. O‘rta va yuqori burun yo‘llari qarshisidagi umumiy burun yo‘li yodofomli doka bilan tamponada qilinadi. Tampon 7—8 kundan so‘ng olib tashlanadi. Suyak bo‘laklari siljishining oldini olish maqsadida burun bo‘shlig‘idan maxsus chok o‘tkazib, tashqaridan rezina naychaga bog‘lab yoki plastir yopishtirib qo‘yish mumkinligi haqida fikrlar bildirilgan (108-rasm).

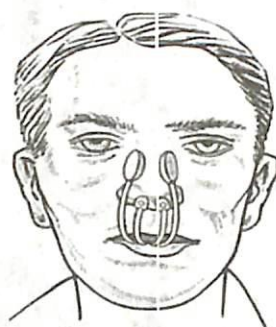O‘z vaqtida to‘liq o‘tkazilgan jarrohlik aralashuvi va kompleks muolajalardan so‘ng ijobiy funksional va kosmetik natijalarga erishish mumkin. Qariyb 7—10 kundan keyin bemor o‘z xizmat vazifalarini bajara olish imkoniyatiga ega bo‘ladi.



a



b



d

108-rasm. Burun suyaklari repozitsiyasidan so‘ng mahkamlash usullari: a — plastir yordamida; b — burun bo‘shlig‘idan maxsus chok o‘tkazib, tashqaridan rezina naychaga bog‘lash; d — maxsus qisqichlar yordamida siqib qo‘yish.



## Yuz skeleti suyaklarining qo'sh jarohatlari (YSSQJ)

Qo'sh jarohat deganda, bir vaqtda bir jarohatlantiruvchi omil ta'sirida yetti anatomik qismlardan ikki va undan ko'pining jarohatlanishi tushuniladi.

Ko'plab jarohatlanish deganda, bir vaqtda tananing bir necha sohalarining, a'zo va tizimlarining jarohatlanishi, ulardan kamida bittasi hayotga xavf solishi nazarda tutiladi.

Yuz skeleti, bosh suyaklari va bosh miyaning birgalikdagi jarohatlari — yuz skeleti suyaklari qo'sh jarohati 100% holatda bosh miya jarohati (BMJ), 27,7% tana skeleti va ichki a'zolar jarohati bilan birga kechadi (Sh.A. Boymurodov, 2015).

Aholi orasida o'lim sababi bo'yicha birgalikdagi jarohatlar qon tomir va onkologik kasalliklardan keyin uchinchi o'rinni egallaydi. YSSQJ bosh miya jarohati qo'shilgan holatlarda 60% gacha holatda o'limga, 23% — nogironlik, 12—57% holatda yuzni xunuklashtiruvchi nuqson va shakl buzilishlariga sabab bo'ladi.

Sh.A. Boymurodovning kuzatuvida (2015) 312 ta 15 yoshdan 60 yoshgacha YSSQJ bemorlar bo'lgan. Shulardan erkaklar 277 (88,8%), ayollar esa 35 tani (11,2%) tashkil qilgan. Jarohatlanganlarning asosiy qismini (80,2%) 40 yoshgacha bo'lgan bemorlar tashkil qilgan. Bosh miya jarohati 100% bemorda aniqlangan. Shulardan 267 (85,5%) tasida bosh miya jarohatlari, 45 ta (14,5%) bemorda esa bosh miyaning ochiq jarohati bo'lgan. 44 (14,5%) ta bemorda yuz va kalla suyaklarining qo'sh jarohati tananing boshqa suyaklari, 85 ta (27,7%) bemorda ichki a'zolar jarohati bilan uchragan. Bemorlarni tizimlash uchun biz (M.I. Azimov, Sh.A. Boymurodov, 2015) shartli ishchi tasnifni taklif etdik. Asos qilib an'anaviy yuzning uch qismga bo'linishini olganmiz.

Jarohatlanganlar quyidagicha taqsimlanganlar:

1. Yuz skeleti yuqori qismi jarohati (14,4%).
2. Yuz skeleti o'rta qismi jarohati (69,3%).
3. Yuz skeleti pastki qismi jarohati (76%).
4. Yuz hamma qismining ko'p sonli jarohati (7,6%).

Yuzning yuqori qismi jarohatlangan bemorlarning 31,2% da ko'z kosasi jarohati, 68,8% da peshona bo'shlig'i old devori sinishi bilan uchragan.

Sh.A. Boymurodov 2015-yil yuzning o'rta qismi jarohatlarini 216 nafar bemorda kuzatgan. Yonoq-ko'z majmuasi sinishi — 25%,

burun ko‘z kosasi majmuasi — 16,7%, burun suyagi sinishi — 24%, yuqori jag‘ sinishi 14,4% bemorlarda uchragan. Bemorlar umumiy holatining og‘irligi bosh miya jarohatining og‘irligi bilan bog‘liq bo‘lib, turli klinik ko‘rinishga ega bo‘lgan.

Yuz pastki qismining qo‘sh jarohatlari 24 bemorda kuzatilgan bo‘lsa, ulardan tana sohasida sinish — 8,3%, pastki jag‘ bo‘g‘im boshchasidan sinish — 22,2%, pastki jag‘ning burchagidan sinishi — 58 %, alveolar o‘sig‘ining sinishi 12,5% da kuzatilgan.

Yuzning barcha qismlaridagi ko‘p sonli jarohatlar bo‘yicha kuzatuvimizda 27 bemor bo‘lgan, ulardan 33,4% da yuzning yuqori va o‘rta qismi jarohatlari, 7,4% — yuqori va pastki qismi jarohatlari, 51,8% — o‘rta va pastki qismi jarohatlari. 7,4 % bemorda yuzning barcha qismlari jarohatlari kuzatilgan.

**Yuz skeleti suyaklari qo‘sh jarohatlarining klinik manzarasi.** Birgalikdagi jarohatlar manzarasi deganda, bir necha suyaklar sinish belgilari yig‘indisi deb tushunish noto‘g‘ri bo‘ladi. Yuz suyaklarining bosh miya bilan birgalikdagi jarohatida bemor umumiy holatining og‘irlik darajasi ko‘p sonli klinik ko‘rinishga ega bo‘ladi. Bosh miya jarohati qanchalik og‘ir bo‘lsa, hayot uchun zarur bo‘lgan a‘zolar faoliyatining izdan chiqishi shunchalik og‘ir kechadi. Dastlab nafas olish, qon aylanishi yetishmovchiligi, moddalar almashinuvining izdan chiqish belgilari yuzaga keladi. Bu o‘zgarishlar, o‘z navbatida, bosh miyadagi qon aylanishi yetishmovchiligini yanada kuchaytiradi. Miyada yuzaga kelayotgan gipoksiya undagi modda almashinuvi buzilishlarini kuchaytirib, shishni yuzaga keltiradi, shish esa nafas olish markaziy faoliyatini yanada susaytiradi va o‘limga olib keladi. Yuz skeletining bosh miya bilan birgalikdagi jarohatlari oqibatida o‘lim 11,8% dan 40% gacha yetadi. Bosh miya jarohatlari kalla asosi singanda, bosh miya chayqalishida, bosh miya lat yeyishida, kalla asosiga qon quyilganda yuzaga keladi.

**Kalla asosining sinishi.** Kalla asosida ko‘plab qon va nerv tomirlar o‘tadigan kichik va katta teshiklar mavjud, ular kalla asosi chidamliligini bo‘shashtiradi. Kalla asosi siniq chizig‘i ko‘proq uch yo‘nalishda uchraydi:

1. Bir tomondagi dumaloq teshikdan (*for. rotundum*), turk egatchasidan o‘tib, ikkinchi tomondagi yirtilgan (*for. lacerum*) teshikdan bigizsimon (*for. spinosum*) teshik tomon yo‘naladi.

2. Bigizsimon teshikdan (*for. spinosum*), ovalsimon (*for. ovale*) va dumaloq (*for. rotundum*) teshiklardan peshona suyagining ko‘z yuzasiga yo‘naladi.

3. Til osti nerv kanali (*canalis hypoglossus*)dan, bo'yinturuq teshigi (*for. jugulare*)dan, ichki eshituv yo'li (*porus acusticus internus*) dan, orqa miya chuqurchasidagi bigizsimon teshik (*for. spinosum*) dan, chakka suyagi va so'rg'ichsimon o'siqdan o'tadi.

Klinik manzara birgalikda kalla va yuz suyaklarining sinish joyi, bosh miya, nerv va qon tomirlar shikastlanish ko'lamiga bog'liq.

Quloqdan qon ketishi kalla asosining orqa miya chuqurchasida chakka suyagi va so'rg'ichsimon o'siq, ichki eshituv yo'li sinib, nog'ora pardasining yirtilishida yuzaga keladi.

Burundan qon ketishi old miya chuqurchasi yoki g'alvirsimon suyak sinib, burun bo'shlig'i gumbazidagi shilliq parda yorilishi, peshona bo'shlig'i orqa devorining sinishi oqibatida yuzaga keladi.

Og'iz va burun, halqumdan qon ketishi ponasimon suyak sinib, halqum devori shikastlanganda kuzatiladi.

Emfizema ko'z atrofi, peshona yoki g'alvirsimon suyak bo'shliqlari devorining sinishida yuzaga keladi.

«Ko'zoynak» belgisi (kovaklarga qon quyilishi) kalla asosi singanda to'plangan qon ko'z yuqori devoridan retrobulbar yog' kletchatkasidan o'tib kovaklar siyrak kletchatkasiga shimilishi natijasida yuzaga keladi.

Likvoreya (burundan — rinoreya, quloqdan — otoreya) kalla suyagi sinib, bosh miya qattiq pardasi va burun bo'shlig'i shilliq pardasi yirtilganida yuzaga keladi. Rinoreya, odatda, old miya chuqurchasidagi gorizontall joylashgan g'alvirsimon nafis plastinka, g'alvirsimon katakchalar devori, peshona va asosiy suyak bo'shliqlari devorlari singanda yuzaga keladi. Rinoreya kalla bo'shlig'ining infeksiyaga boy burun va burun bo'shliqlari bilan tutashganligini bildiradi. Bu vaziyatda orqa miya suyuqligiga infeksiya tushishi va meningit rivojlanish xavfi tug'iladi.

Quloqdan likvor kelishi kalla asosining ichki quloq yo'li bilan birgalikda sinib, bosh miya pardasi yorilganida, nog'ora parda yirtilganida kuzatiladi. Odatda, quloqdan oqayotgan likvor 2—3 sutkada o'z-o'zidan to'xtaydi.

Bosh og'rishi, muvozanatni ushlay olmaslik, miya suyuqligining oqib chiqib ketishi natijasida, bosh miyada likvor bosimi tushib ketadi. Bemor holsizlanadi, boshini pastga tushirib yotishga harakat qiladi.

**Yo'tal kelishi.** Singan g'alvirsimon suyak katakchalaridan oqayotgan likvor burun orqali halqum shilliq pardasiga tushadi va yo'tal chaqiradi. Bemor yonboshlatib yotqizilsa yo'tal to'xtaydi.

Hidni sezmaslik, ko'rishning xiralashishi, ko'z olmasi harakatining chegaralanishi bosh miya I, II, III, IV va VI juft nervlarining shikastlanganidan dalolat beradi. Bosh miya chayqalishi yuqori jag' va kalla suyagi asosi singanda uchraydi.

**Bosh miya chayqalganda** miya to'qimasida strukturaviy o'zgarishlar topilmagan. O'zgarishlar hujayralar membranasida kechadi. Klinik manzara — bir necha soniyadan 20 daqiqagacha behushlik. hodisagacha bo'lib o'tgan, bo'lgan va hodisadan keyingi voqealarni eslay olmaslik (kongrad, retrograd, anterograd amneziya). Hamma jarohatlanganlar ko'ngil aynishi, bosh og'rishi, bosh aylanishi, holsizlik, quloqlar shang'illashi, muzdek ter bosishi, yuzga qon quyilishi, uyquning buzilishiga shikoyat qiladi.

Nafas olish — yuza, arterial bosim — o'zgarishsiz, ko'z qorachiq-lari yengil shikastlanishda torayadi, og'ir bo'lsa, kengayadi, bir xil kattalikda bo'lmaydi (anizokoriya).

**Bosh miyaning lat yeyishi.** Jarohat olgan kishi uzoq (20 daqiqadan ko'p) vaqt behush bo'ladi. Miya to'qimasining lat yegan qismida har xil darajada hujayraviy buzilishlar aniqlangan. Miyada shish yuzaga keladi. Suyuqlik saqlovchi oraliqlar torayadi. Bosh miya lat yeyishining uch darajasi farqlangan — yengil, o'rtacha og'irlikdagi, og'ir. Miya yengil lat yeganda behushlik bir soatgacha davom etadi. O'ziga kelgan bemor boshdagi og'riqqa, bosh aylanishiga, bo'lgan hodisani eslay olmasligiga (kongrad, retrograd, anterograd amneziya) shikoyat qiladi. Ko'ngil ayniydi, qusadi. Ko'z qorachiq-lari bir xil kattalikda bo'lmaydi (anizokoriya).

Miya o'rta og'irlikda shikastlanganda behushlik bir necha soat davom etadi, nevrologik simptomlar namoyon bo'ladi. Hayot uchun zarur bo'lgan a'zolarida o'tuvchan funksional o'zgarishlar namoyon bo'ladi.

Miya og'ir jarohatlanganda behushlik bir necha soatdan bir necha haftagacha davom etadi. Nevrologik belgilar ortib boradi. Hayot uchun zarur a'zolar faoliyati keskin buziladi. Kuchli bosh og'riq turadi. Qayta-qayta qusadi. Arterial bosim oshadi, bradikardiya yoki taxikardiya aniqlanadi. Tez-tez yuza nafas oladi (taxipnoe), ko'z kosalari ritmik harakat qiladi (nistagm), qorachiq-lar har xil kattalikda bo'ladi (anizokoriya), qo'l, oyoq harakati sust, sezuvchanlik yo'qoladi, talaffuz buziladi, gapini tushunib bo'lmaydi.

Yuz suyaklari kalla asosi bilan birgalikda singanda kalla ichida (intrakranial) gematomalar (41,1% gacha bemorlarda) hosil bo'lishi mumkin. Joylashuviga ko'ra, ular: epidural — qon kalla



suyagi ichki yuzasi va miya qattiq pardasi oralig'ida, subdural — qon miyaning qattiq va o'rgimchak uyasimon pardasi oralig'ida, subaraxnoidal — qon o'rgimchak uyasimon parda ostida to'planadi.

Epidural gematoma — qattiq parda qon tomirlarining yorilishi natijasida chakka, chakka-tepa yoki chakka-peshona sohalarda 80—120 ml gacha qon to'planishi bilan namoyon bo'ladi. To'plangan qon qattiq parda va miya to'qimasini ichkariga botiradi. Miya kompressiyasiga xos belgilar namoyon bo'ladi — xushsizlik, bosh og'rish, bosh aylanishi, holsizlik, burun-lab burmasi sayozlanishi. Spontan nistagm kuzatiladi. Bir necha soat o'tib ahvol keskin o'zgaradi. Kuchli bosh og'riq yuzaga keladi, qayta-qayta qusadi, psixomotor qo'zg'alish kuzatiladi, uyqusirash boshlanadi, so'ng qaytadan bemor behush holatga tushadi. Gematoma bo'lgan tomonda ko'z qorachig'i maksimal kengayadi va chiroqqa reaksiya bermaydi.

Subdural gematoma miyaga mahalliy yoki umumiy kompressiya o'tkazadi. Ayrim hollarda ham mahalliy, ham umumiy kompressiya yuzaga keladi. Odatda, zarba ensa, peshona va sagittal yo'nalishda tushganda uchraydi, gematoma 10—12 mm hajmda bo'lib, 80—150 ml qon to'planadi. Subdural gematomaga xos belgi — ongning uch bosqichli o'zgarishi. Birinchi bosqichi jarohat olgandan so'ng yuzaga keladi. Biroz vaqt o'tib bemor hushiga keladi. Bir necha soat yoki bir-ikki sutkadan so'ng yana behush holatga tushadi. Hushiga kelganida bosh og'rishiga, bosh aylanishiga shikoyat qiladi, bo'lgan hodisani eslay olmaydi, karaxtlik ortib boradi, uyqusiraydi, psixomotor qo'zg'alish yuzaga kelishi mumkin. Bosh og'riq kuchayib qaytadan qusadi. Arterial bosim oshadi, bradikardiya yuzaga keladi. Miya suyuqligida qon aniqlanadi.

Subaraxnoidal gematomada qon o'rgimchak uyasimon parda ostida joylashadi. Odatda, bu holat miya lat yeganda kuzatiladi. Umum miya meningial va o'choqli nevrologik simptomlar bilan namoyon bo'ladi. Bemor ongi buzilgan, qattiq bosh og'rig'i, bosh aylanishi, ko'ngil aynishi, qusish, psixomotor qo'zg'alish (ongsiz, betartib harakatlar) aniqlanadi. Meningial belgilar — yorug'likdan qo'rquv, ko'z soqqasi harakati og'riqli, ensa mushaklari taranglashishi, oyog'ini qorin tomonga bukganda og'riq paydo bo'lib, boldirlar va bo'yin mushaklari reflektor qisqarishi (Kernig simptomi) paydo bo'lishi mumkin.

Quyilgan qon parchalanishi natijasida toksik moddalar hosil bo'ladi, ular vazotrop ta'sir ko'rsatadi, miya tomirlari torayib qon aylanishi buziladi, gipotalamik markazda termoregulatsiya izdan

chiqadi. 7—14-sutkalarda tana harorati yuqori ko'tarilgan bo'ladi. Lyumbal punksiya o'tkazilganda orqa miya suyuqligida qon bo'lishi subaraxnoidal gematomadan darak beradi.

**Yuz skeleti suyaklari qo'sh jarohatlarini tashxislash va davolash prinsiplari.** Qo'sh jarohatlarni davolash samarasi bosqichli tibbiy yordam ko'rsatish saviyasiga bog'liq. Diagnostik chora-tadbirlarning hajmi, ularning ketma-ketligi bemor holatining og'irlik darajasiga (AB, puls, nafas chastotasi, shok indeksi va harorat gradiyenti) bog'liq.

O'zbekistonda bugungi kunda shoshilinch tibbiy yordam tizimi ishlab chiqilgan. Har qanday jarohat olgan shaxs to'g'ridan to'g'ri shoshilinch tibbiy markazga murojaat qiladi yoki shoshilinch tibbiy yordam avtomobilida u yerga keltiriladi. Qabul bo'limiga tushgan barcha bemorlarga klinik, rentgenologik va laborator tekshiruvlar amalga oshiriladi. Ko'rsatma bo'yicha bemorlar travmatolog, neyrojarroh, yuz-jag' jarrohi, oftalmolog, otorinolarinolog ko'rigidan o'tkaziladi. Bemorning umumiy holati va og'irlik darajasini hisobga olgan holda dastlabki tashxis qo'yiladi.

YSSQJ olgan bemorlarni tekshirishda kalla suyagi yuz va miya sohalarining old va yon proyeksiyalarda rentgenografiyasi, oldingi yarimaksial proyeksiyada yuzning yuqori va pastki qismlari rentgenografiyasi o'tkazilishi lozim. Ko'rsatma bo'yicha bemorda kalla suyagining yuz va miya sohalari suyak rejimidagi KT, yuz suyaklari skeletining uch o'lchamli rekonstruksiyasi bilan MSKT, suyak rejimidagi multispiral kompyuterli tomografiyasi amalga oshiriladi. Barcha jarohat olgan bemorlarda qonning morfologik tarkibi, peshob tahlili, qonning biokimyoviy tahlili o'tkaziladi. Olingan tekshiruvlar va ko'rik natijalari tahlil etilib, dastlabki tashxis qo'yiladi.

Bemor holati qoniqarli yoki o'rtacha og'irlikda bo'lsa, qabul bo'limida kechiktirib bo'lmaydigan yordam ko'rsatilgandan so'ng bo'limga yotqiziladi. Bo'limda ko'rikdan o'tkazilib, erta birlamchi jarrohlik amaliyotining hajmi va davomiyligidan kelib chiqqan holda og'riqsizlantirish (mahalliy, umumiy) tanlanadi. Erta birlamchi jarrohlik ishlovi quyidagilarni o'z ichiga oladi: yuz yumshoq to'qimalarining jarohat va nuqsonlarini mahalliy va ko'chirilgan to'qimalar bilan bartaraf qilish, suyak siniqlarini repozitsiya va fiksatsiya qilish. Erta birlamchi jarrohlik ishlovi o'z ichiga yuz suyaklari sinishlarida quyidagi operativ muolajalarni oladi: peshona bo'sh-

lig'i old devori repozitsiyasi, yuqori va pastki jag'lar, alveolar o'siq, yonoq, burun suyaklarining repozitsiyasi va osteosintez usullaridan foydalanib fiksatsiya o'tkazish.

Bemor og'ir holatda bo'lsa birlamchi jarrohlik ishlovi hajmi torayadi: qon to'xtatiladi, yuza joylashgan yot moddalar olib tashlanadi, bog'lam qo'yiladi. Hayot uchun zarur bo'lgan a'zolar faoliyati reanimatolog va neyroxirurg (nevropatolog) ko'rigi tavsiyalariga asoslanib o'tkaziladi. Gemodinamika ko'rsatkichlari va hayot uchun zarur a'zolar funksiyasi barqarorlashgach birlamchi kechiktirilgan jarrohlik ishlovi (24—25 soat davomida) o'tkaziladi: singan jag' va yuz suyaklari repozitsiya qilinib, zarurat bo'lsa osteosintez o'tkaziladi yoki shinalar o'rnatiladi. Yumshoq to'qimalar yarasining rangi o'zgargan chetlari kesib tashlanadi va choklar qo'yiladi. Juda og'ir bemorlarda yuz suyaklari, jag'lar, bosh miya yopiq jarohatlarida (bosh miya lat yeyishi, kalla asosi sinishi, intrakranial gematomalarda va boshqa a'zolar jarohatida) reanimatolog, neyroxirurg, xirurg, travmatolog, oftalmolog va otorinolaringolog tekshiruv o'tkazadilar. Mutaxassislar ko'rigidan kelib chiqqan holda davolash rejasi ishlab chiqiladi. U o'z ichiga: shokka qarshi kurash, qon to'xtatish, infuzion davo o'tkazish, parenteral ovqatlantirish va boshqalarni oladi. Bemorning umumiy holati yaxshilangach, kech o'tkazilgan jarrohlik ishlovi amalga oshiriladi. U o'z ichiga suyak bo'laklari repozitsiyasi va fiksatsiyasini oladi. Ushbu bemorlarga ko'rsatma bo'yicha diagnostik laparotomiya, kraniotomiya, plevral bo'shliq punktsiyasi va boshqa muolajalar ham amalga oshiriladi.

Sh.A. Boymurodov (2015) jarohatdan keyingi davrda jarohatning kechishiga ta'sir qiluvchi omillarni o'rganish maqsadida dinamikada biokimyoviy va immunologik ko'rsatkichlarni o'rgangan. U qonda mikroelementlar, umumiy oqsil miqdorining kamayishini jarohatdan keyin yuzaga keluvchi asoratlarni bashoratlash omili deb ta'kidlaydi. Davolash majmuyiga infuzol va osteogenon qo'shilganda qonda mikroelementlar va oqsil miqdori tiklanib asoratlar oldi olinishini ta'kidlaydi. Immunologik tekshiruvlarda YSSQJ olgan bemorlarda jarohatdan keyingi davrda (7—14 kun) CD3, CD4 hujayralar, gumoral va sekretor omillarning keskin pasayishi, CD 95 nekroz omili miqdorining oshishi, yallig'lanish oldi (IL-6) sitokinlarning oshishi va yallig'lanishga qarshi (IL-10) sitokinlarning kamayishi aniqlangan. 9—10-kunlari qonda umumiy oqsil, kalsiy, kaliy va fosfor miqdori kamayishi qayd

etilgan. Dastlabki 1—3-kundan boshlab davolash majmuyiga immunologik (immunomodulin, ribomunil), ferment (vobenzim) vositalari, osteoplastik materiallarni kiritish gomeostazning buzilgan koʻrsatkichlarini tiklash imkonini beradi va asoratlarning oldini olish uchun xizmat qiladi.



## NAZORAT SAVOLLARI

---

1. Yonoq suyagi va yoyi sinishining klinik-rentgenologik manzarasi va tasniflari.
2. Yonoq suyagi va yoyi sinishlari qanday davolanadi?
3. Ogʻiz boʻshligʻi orqali jarrohlik usullari yordamida yonoq suyagini repozitsiya qilish texnikasi.
4. Yonoq suyagi boʻlaklarini tashqi kesma orqali repozitsiya qilish qanday amalga oshiriladi?
5. Burun suyaklari sinishining klinik-rentgenologik manzarasi va tasniflari.
6. Burun suyaklari sinishini davolash qanday oʻtkaziladi?
7. Yuz skeleti suyaklari qoʻsh jarohatlarining klinik manzarasi.
8. Yuz skeleti suyaklari qoʻsh jarohatlarini tashxislash va davolash prinsiplari.



---

## VI bob. YUZ-JAG' SOHASINING O'QOTAR QUROLLARDAN JAROHATLANISHI

### O'qotar qurollardan olingan jarohatlarning umumiy tafsiloti

O'qotar qurollardan jarohatlanishlar aksariyat harbiy harakatlar va tinchlik davrida yuzaga kelishi mumkin. Tinchlik davridagi jarohatlar ovchilik, sport va harbiy o'quv mashg'ulotlarida foydalaniladigan o'qotar qurollar va o'qlar bilan yetkaziladi. Harbiy harakatlar davrida yuz-jag' sohasida turli jarohatlar uchrashi tabiiy. Ular bitta yoki bir necha jarohatlovchi omillar ta'sir etishi natijasida yuzaga keladi. Jarohatning og'irligi va o'lchami ishlatilgan qurol toifasi, o'q-dori turi, o't ochish masofasi va hokazolarga bog'liq bo'ladi.

Ov miltiqlari uch xil bo'ladi: silliq stvolli — sochma o'q bilan otuvchi; qirqma — karabin, shtutseri 5 mm dan 14,66 mm gacha bo'lgan (har xil kalibrdagi o'qlarni otuvchi); kombinatsiyalangan — sochma hamda yoriladigan o'qlarni otuvchi.

Ov miltiqlaridan otilgan o'qning uchish tezligi 550—1000 m/s bo'lib, bunday o'q zarbi yuqori kinetik kuchga ega.

O'qotar qurollardan jarohatlanishning o'ziga xos xususiyatlarini bilish uchun shifokor qurol va o'q turlari haqida tegishli ma'lumotlarga ega bo'lishi kerak. Ikkinchi jahon urushida harbiylarda to'pponcha (pistolet), soyli miltiq (vintovka), karabin, avtomat, zambarak, pulemyotlar bo'lgan. Ular uchun 19 turdagi o'qlar tayyorlangan. O'qlarning oddiy, og'ir, zirhteshar, yondiruvchi, iz qoldiruvchi, portlovchi, fosfor bilan o'qlangan va boshqa turdagilari mavjud. O'qlarning vazni 5,55 g dan 12,8 g gacha bo'lib, ularning kinetik energiyasi 273—402 kg/m ga teng. Tankka qarshi o'q otuvchi miltiqning kalibri 7,9 mm bo'lib, zarba berish kuchi 998 kg/m ga teng.

Bugungi kunda ham mamlakatimizda (Buxoro viloyati, Kogon shahri atrofida) sobiq sovet davridan qolib ketgan yer osti zaxiralardagi snaryadlar portlashidan shikastlanganlar bor.

Snaryadlar har xil: fugasli, parchalanuvchi, yondiruvchi, zirhteshar yoki kimyoviy bo'lishi mumkin. Snaryadlar portlaganida mayda parchalarga bo'linib, kuchli havo to'liqini hosil qiladi. Kombinatsiyali ta'sir etuvchi — kuyish va kimyoviy zararlanishning bir vaqtda yuzaga kelishini ta'minlovchi o'q va qurollar takomillashtirib borilmoqda. O'qlarning kalibri kichraytirilib vazni yengillashtirilib, uchish tezligi tovushnikidan ham oshirilmoqda (700—2500 m/s). O'qlarning ta'sir etuvchi kinetik energiyasi oshishi natijasida ular to'qimaga chuqur kirib, uzun va murakkab yo'l hosil qiladi. Shuningdek, bunday o'qlar o'z yo'lida to'qimalarni burdalab yirtib, titib tashlaydi.

Tinchlik davrida qurilish maydoni, karyer, shaxta, konlar va boshqa joylardagi portlatish ishlari jarayonida shu korxonalar xodimlari bir vaqtning o'zida zarbali to'liqindan va yuqori harorat ta'siridan jarohatlanishlari mumkin. Shuningdek, kimyo sanoati korxonalari va AES lardagi favqulodda vaziyatlar (avariyalar) vaqtida ham ana shunday holatlar kuzatiladi.

O'qotar qurollari o'qlari (sochma o'q, kartej — yirik pitrali o'q, zoldirli, o'qlar zarbasining havo va suvdagi to'liqini — ikkilamchi snaryadlar) turli xil shikast yetkazish kuchiga ega.

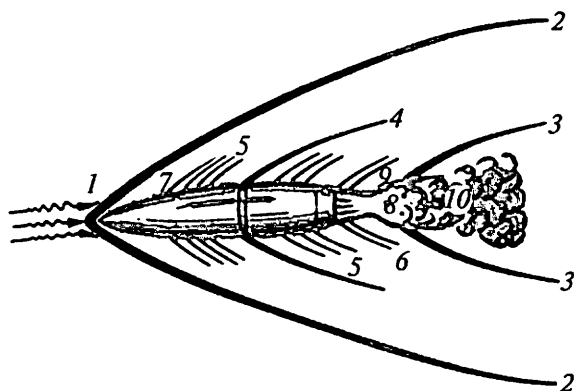
Vazni 4—5 g, uchish tezligi 200 m/s (ya'ni 15 kg/m kuch bilan ta'sir etuvchi) bo'lgan harbiy aslaha jism shikastlovchi snaryad deb ataladi. Bugungi kunda artilleriyada ishlatiladigan snaryad parchalarining tezligi 2000—4000 m/s ga teng ekanligini hisobga oladigan bo'lsak, ularning shikastlovchi kuchi qanchalik katta ekanligini tasavvur qilish mumkin bo'ladi.

Bugungi kunda tibbiyot institutlarida harbiy tayyorgarlik ancha qisqartirilganligi munosabati bilan, ushbu darslikda talabalar snaryadlarning jarohatlash mexanizmini batafsil tushunishlari hamda to'qima va a'zolarining shikastlanish darajasini tasavvur qila olishlari uchun ularni o'qotar qurollarning shikastlash — ballistika qonunlari bilan qisqacha tanishtirib o'tishni lozim topdik.

**Ballistika** snaryadning harakatlanish qonuniyatlarini o'rganuvchi fan bo'lib, u ichki, tashqi va terminal qismlarga bo'linadi. Bunda ballistikaning ichki qismi otish qurolining stvol ichidagi harakatini, tashqi qismi otilgan snaryadning havodagi, suvdagi va fazodagi harakatini o'rganadi. Terminal ballistika otilgan snaryadning borib tushgan obyekt ichidagi harakatini ta'riflaydi, agarda u tirik organizm — «jonli kuch» bo'lsa, unda mazkur holat shikastlanish ballistikasi deb tushuniladi.

Shikastlanish ballistikasi qonunlariga ko'ra, jarohatning shakllanishida o'q (snaryad)ning dastlabki tezligi katta ahamiyatga ega. O'q qanchalik katta tezlik bilan uchsa, uning kinetik energiyasi shunchalik baland bo'lib, zarbasi ham shunga muvofiq ravishda kuchli bo'ladi. Ayniqsa, tovushdan tez uchuvchi o'qlarning, to'qimalarda hosil qilgan jarohati o'ta murakkab mexanizmlar natijasida yuzaga keladi. Tezligi 330 m/s dan ortiq bo'lgan o'q uchi atrofida ballistik havo to'liqini hosil bo'ladi. Bu to'liqin konus shaklida zichlashgan havodan hosil bo'lib, uning bosimi 5—6 kg/1 sm<sup>2</sup> ga teng bo'ladi. Bunday bosimdagi havo to'liqini to'qimalarga portlovchi ta'sir ko'rsatib, og'ir jarohatlashi mumkin (109-rasm). Ov miltig'idan otilgan o'q tezligi 1000 m/s gacha yetganligi sababli yuz-jag' sohasida katta ko'lamdagi shikastlanishlarga, shu jumladan, travmatik amputatsiyaga olib keladi.

O'q tegishi natijasida yara ikki bosqichda hosil bo'ladi. Birinchi bosqichda bevosita snaryad va uning uchida hosil bo'lgan havo to'liqini zarbasidan to'qima va a'zolar yirtiladi. Bu jarayon 0,0001—0,001 s davomida kechadi. Ikkinchi bosqichda jarohatlovchi sna-

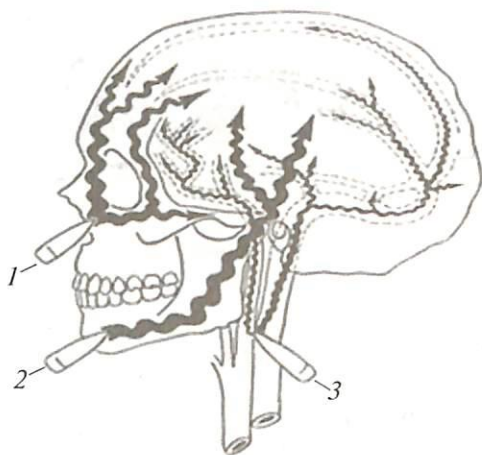


109-rasm. Tovush tezligida (330 m/s) harakatlanuvchi o'qqa havoning qarshiligi:

- 1 — uchayotgan o'qqa havo oqimi qarshilik ko'rsatib siqilishi; 2 — o'q uchida siqilgan havodan old ballistik to'liqin hosil bo'lib, o'qni konus shaklida o'rab olishi; 3 — o'q ortida ballistik to'liqinning yuzaga kelishi; 4 — o'q yuzasi keng qismidan havoning siqilish ballistik to'liqini yuzaga kelishi;
- 5 — o'q yuzasi g'adir-budir qirralaridan hosil bo'lgan havoning yengil ballistik to'liqini; 6 — o'q qirralaridan hosil bo'lgan yengil ballistik to'liqin;
- 7 — o'q yuzasiga «yopishgan» va birgalikda harakatlanuvchi havo qoplami;
- 8 — o'q ortida havosiz oraliq; 9 — o'q yuzasidan ajralgan havo zarralari oqimi; 10 — o'q yuzasidan ajralib, ortidan ergashayotgan turbulen harakatdagi havo oqimi.

ryad to'qimalardan chiqib ketganidan so'ng hosil bo'lgan yo'l atrofidagi to'qima va a'zolarda uzoq davom etuvchi murakkab titilish va buzilish jarayoni kechadi. Bu bosqich 0,04—0,19 s davomida kechib, o'q to'qimaga ta'sir etgan vaqtdan 300—500 marta uzoq davom etadi. To'qimalarning shikastlanish darajasi ularning elastikligi, zichligi va gistologik tuzilishiga bog'liq. Teri yuqori elastiklik xususiyatlari hisobiga og'ir jarohatlarda o'zining butunligini nisbatan saqlab qoladi, fassiya ham o'zining mustahkamligi va tolali strukturasi hisobiga saqlanib qolishi mumkin, ammo mushaklar parenximasi titilib, majaqlanib, ezilib ketadi; suyaklar va tishlar katta qarshilik ko'rsatib, snaryadning katta kinetik energiyasini o'zlariga «olishi» asnosida, «portlab» mayda bo'laklarga bo'linib, ajralib ketadilar va ikkilamchi snaryadlarga aylanib, o'zlari ham to'qimalarni jarohatlaydilar (110-rasm).

Katta tomirlardagi qon snaryad zarbi natijasida yuz va bo'yin energiyani, gidrodinamika qonunlariga bo'yicha har ikki tomonga yoyadi, natijada, bo'yin va bosh tomiri yorilishi mumkin. Qon tomirlardan yo'nalgan gidravlik bosim bosh miyaning chayqalishi va boshqa shikastlanishlarini yuzaga keltiradi. Nerv tolalari yuqori elastiklik xususiyatiga ko'ra, jarohatlovchi ta'sirlarga chidamli



110-rasm. Yuz va bo'yin sohalari o'qotar qurollardan jarohatlanganda bosh miya chayqalishining sxematik ko'rinishi:

1 — o'q zarbasining yuqori jag'dan tarqalishi; 2 — o'q zarbasining pastki jag'dan tarqalishi; 3 — bo'yinning yo'g'on tomirlaridagi kichik uyqu arteriya va ichki bo'yinturuq venadagi qon zarba to'lqinini bosh miya va miya qattiq pardasidagi kovaklarga yetkazadi.



bo'lsa-da, zarba ta'sirida butunligi saqlanib qolgan bo'lishiga qaramay, o'tkazuvchanligi buzilib, parez (falajning yengil turi) va paralich (shol, falaj) holatlari yuzaga keladi.

To'qimalarning snaryad ta'siridan «portlashi»dan hosil bo'lgan zarbasiga chidamliligi turlicha bo'lganligi tufayli to'qimalar ham tegishli ravishda har xil darajada yirtilib, titiladi va eziladi, uzilib majaqlanadi.

Bomba yoki snaryadning portlashi natijasida juda katta zarba to'liqini hosil bo'lib, uning kuchi  $1 \text{ sm}^2 / 100 \text{ kg}$  ga yetadi. Nihoyatda katta kuch bo'lgan bu to'liqin portlash markazidan ancha uzoqda bo'lsa ham juda jiddiy xavf soladi. Katta bosim ta'sirida tana burdalanib, ayrim qismlari: bosh, qo'l, oyoqlar uzilib ketadi. Shunday sharoitda, havo to'liqini yuzning turtib chiqqan qismlari: burun, quloq suprasi, lunj, dahan va pastki jag'ni uzib tashlashi mumkin.

Og'izni ochib, nafas olayotganda portlash to'liqinining yuzga urilishi ta'sirida ro'paradan berilgan kuchli zarba natijasida lunjlar yirtiladi va burunning yondosh bo'shliqlari hamda yuz suyaklarining majaqlanishi va uzilishi yuz berishi mumkin.

Portlash to'liqinining kuchi  $1 \text{ sm}^2 / 0,7 \text{ kg}$  ga teng bo'lganda bosh miya, sezgi va ichki a'zolarining kontuziyasi (lat yeyish) kuzatiladi.

Kontuziya yuz terisida taram-taram qontalash, toshmalar, pufakchalar, uch shoxli va yuz nervlarining shikastlanishi hisobiga mushaklarning falaji va sezuvchanlikning buzilishi bilan namoyon bo'ladi. Portlash to'liqini kuchli bo'lsa, mimika va chaynov mushaklari yirtilib, uzilib ketadi. Suvda hosil bo'lgan portlash to'liqini havodagidan 4 karra kuchli bo'lib, u hayot uchun jiddiy xavf tug'diradi.

G.M. Ivashchenko (1962) havodagi portlash to'liqini ta'sirida hosil bo'lgan yuz va boshdagi jarohatlarni quyidagi 5 darajaga ajratgan: birinchi darajada — teridagi peremiya, toshma va qontalash; ikkinchi darajada — terida pufakchalar; uchinchisida — terining muguz qatlamida shilinish; to'rtinchi darajada — teri, teri osti qatlami mushaklarining titilib, uzilib ketishi (travmatik amputatsiya); so'nggi, beshinchi darajada esa yuz skeletining burdalanib, yumshoq to'qimalar bilan uzilishi kuzatiladi.

**Yuz va jag' sohasida o'qotar qurollar bilan hosil qilingan jarohatlarning G.M. Ivashchenko bo'yicha tasnifi.** O'qotar qurollar va ular otadigan snaryadlarning xilma-xilligi tufayli (artilleriya snaryadlari otuv o'qlarining sharsimon va nayzasimon parchalari, ya'ni oskolkalari, shuningdek, aviabombalar, turli minalar, reaktiv

snaryadlar va boshqa turdagi o'qotar qurollar) yetkaziladigan jarohatlar turli-tuman variantlarda va shakllarda yuzaga keladi. Ularni o'z ichiga to'liq qamrab oladigan yagona tasnifni yaratish qiyin, albatta.

G.M. Ivashchenko jarohatlangan shaxsni ko'rikdan o'tkazayotgan paytda yaraga baho berish maqsadida va jarrohlik amaliyotini rejalashtirish uchun quyidagi belgilar va xususiyatlarga alohida ahamiyat berish kerakligini ta'kidlaydi:

— **jarohatlovchi snaryad turlari:** o'q, oskolka, sochma o'q, ikkilamchi shikastlovchi snaryad, portlash hosil qilgan to'liqin (havo, suv).

— **jarohatlovchi snaryadlar soni:** bitta, ko'p sonli;

— **shikastlanish yo'li (kanali):** ko'r, teshib o'tuvchi, yalab o'tuvchi, uzib ketilgan (travmatik amputatsiya);

— yumshoq to'qimalarda yaralarning joylashishi (yuz, bosh, bo'yin, shuningdek, bir necha sohalarning birgalikda jarohatlanishi);

— yumshoq to'qimalarning jarohatlanish turiga ko'ra: shilingan, sanchilgan, teshilgan, uzib olingan, skalplangan (bosh terisi sochlari bilan shililib olingan), yirtilib-majaqlangan kemtikli va boshqa;

— **suyak jarohatlari:** pastki jag', yuqori jag', ikkala jag', yonoq, burun, til osti suyaklari, bir necha suyaklarning (ponasimon, g'alvirsimon, chakka, peshona va boshqalar) jarohatlari, yuz va kalla suyaklarining bir vaqtdagi jarohatlari, majaqlangan va kemtik jarohatlar;

— **suyaklarning jarohat turlari:** noto'liq sinish (darz ketish, teshilish, chetining uchib ketishi); to'liq sinish (ko'ndalang, bo'y-lama, qiya qoqilgan, katta bo'lakli, kichik bo'lakli, parchalangan, kemtikli);

— **jarohat kanalining yo'nalishi bo'yicha:** segmentar, yalab o'tuvchi, diametral ko'pchib ketadigan.

— **jarohat xarakteri:** bitta snaryad zarbidan — bitta soha bilan chegaralangan; aralash, ko'p sohalar jarohatlangan.

— **bosh va bo'yinga nisbatan** teshib kirmaydigan, teshib kiruvchi (burun bo'shlig'i, burun yondosh bo'shliqlari, halqum, kekirdak, qizilo'ngach, traxeya, ayni bir vaqtda, bir necha bo'shliqqa);

— **yuz a'zolariga nisbatan:** til, qattiq va yumshoq tanglayning so'lak bezlari, qon va nerv tomirlarining jarohatlarisiz va ularning jarohati bilan;

— **tishlarning jarohatlari:** sinishlar — qisman (pulpa ochilmasdan) va to'liq (pulpa ochilib);

— **chegaradagi soha va a'zolarga nisbatan:** pastki jag'ning chakka bo'g'imi, ko'z, eshituv a'zolari, bo'yin, kalla suyagi, bosh miya, umurtqa pog'onasi va boshqa jarohatlari bilan yoki bunday jarohatlarisiz;

— **boshqa sohalari jarohatiga nisbatan:** qo'llar, oyoqlar, ko'krak qafasi, qorin, tos a'zolari va boshqalarning jarohati bilan yoki bunday jarohatlarsiz;

**jarohat og'irligi bo'yicha:** yengil, o'rta, og'ir, terminal.

Yarador yuqorida keltirilgan tartibda ko'zdan kechirilsa, vrach to'la ma'lumotga ega bo'lib, yordam ko'rsatish tartibi va hajmi tez aniqlanadi.

Ikkinchi jahon urushi tajribasidan ma'lumki, mudofada turganda otish qurollaridan olingan jarohatlar bostirib borgandagi janglardan ko'p bo'lgan. Yuzning boshqa sohalari bilan qo'shib uchraydigan ko'plab jarohatlar 32,5% yaradorlarda kuzatilgan bo'lsa, shulardan 15,2% ko'psonli bo'lgan. Yuz jarohatlari ko'p LOR a'zolari va bo'yin (17,3%) bilan, kamroq qo'llar (8,6%) va oyoqlar (4,6%), ko'krak qafasi (3,3%) bilan birgalikda uchragan. 13,6% yaradorlarda yuzdagi jarohatlar kovak va ko'zlar (4,6%), burun (3,7%), kalla suyagi (3,4%), quloq suprasi (1,1%) jarohatlari bilan qo'shib uchragan.

### **O'qotar qurollardan olingan jarohatlarning klinik manzarasi**

O'qotar qurollardan olingan jarohatlar har xil va qaytarib bo'lmaz shaklda bo'ladi. Nuqtadek yaradan majaqlangan yuzning katta qismi o'pirib uzilgan jarohat hosil bo'lishi mumkin. Yara ichida qon quyqasi, majaqlangan to'qimalar, tishlar, jag' suyagi parchalaridan tashqari, tuproq, kiyim parchalari, sochlar, shisha siniqlari, toshlar, yog'och parchalari, ovqat qoldiqlari va boshqa narsalar qo'shib uchraydi.

To'qimada o'qning o'tgan yo'li (kanali) zarbaning kuchiga, uning uchish tezligi, vazni va shakliga bog'liq.

O'qli yaralar yuz yumshoq to'qimalarining titilib uzilishi, suyaklarning o'q tekkan joyda parchalanib sinishi, o'qli jarohatlarda suyaklar sinishining xilma-xilligi, notipikligi, bo'laklarning o'q o'tgan yo'nalishda siljishi bilan kechadi. Ammo snaryad tezligi tovush tezligidan past (330 m/s dan kam) bo'lsa yoki uchish tezligi so'ngan holda suyakka urilsa, suyak «zaif» sohalarda sinishi mumkin va bunday sinish mexanik sinish kabi kechadi.



Har qanday o'q to'qimaga kirganda, kattami-kichikmi yara hosil qiladi, ammo shuni esda tutish kerakki, agarda snaryad ochiq og'izdan kirgan bo'lsa, yuz tashqarisida yara bo'lmasligi ham mumkin.

Yuzidan jarohat olganlarning yarmi yengil yarador bo'lgan. Ularning aksariyatida jarohat faqat yuzning yumshoq to'qimasida uchrab, 30% yaradorlar birlamchi jarrohlik ishloviga muhtoj bo'lmagan.

Ikkinchi jahon urushi tajribasidan ma'lumki, yuzning yumshoq to'qimalaridagi jarohatlar 40,2% ni tashkil qilgan. Jarohatlar, asosan, granata, artilleriya snaryadlari, minalar va raketa parchalari, kamroq hollarda o'q, g'isht, tosh, yog'och parchalari bilan bog'liq bo'lgan. O'qotar qurollar bilan bog'liq bo'lmagan jarohatlar 1,4% ni, kuyish 3,7% ni, muzlash esa 0,4% ni tashkil qilgan. O'qotar qurollar bilan bog'liq jarohatlar uch turga — ko'r jarohatlar, teshib o'tgan, o'q tegib (yalab) o'tgan jarohatlarga bo'lingan. Ko'proq (57,1%) — ko'r yaralar, 22,6% ni o'q tegib (yalab) o'tgan, 15,6% jarohatlarni esa o'q teshib o'tgan yaralar tashkil qilgan.

Askarlarning bugungi zamonaviy qurollanishlari jarohatlar manzarasini tubdan o'zgartiradi. Oxirgi yillarda bo'lib o'tgan mahalliy lokal urushlar tajribasidan ma'lum bo'ladiki, o'q teshib o'tuvchi va yalab o'tuvchi jarohatlar ko'paygan.

Ko'r yaralar yakka va ko'p sonli jarohatlarga bo'linadi. Yakka ko'r yaralar snaryad parchasi (oskolka) va o'q zarbidan hosil bo'ladi.

Yirik oskolka va o'qlar yuzning yumshoq to'qimalarida (o'qning jonli kuchi susaytiruvchi xususiyatlari hisobiga) yakka ko'r yarani hosil qiladi. To'qimalar buzilishining topografik anatomiciyasi va xarakteri snaryadning yo'nalishiga bog'liq. Yaralar ko'proq frontal tekislikda — tepadan pastga qarab, yuzning yon sohasi bo'ylab o'tadi, segmentar yoki diametral yo'nalganda esa og'iz bo'shlig'iga chiqishi mumkin.

Aksariyat hollarda ko'r yaralar yuzda mayda oskolka, shuningdek, ikkilamchi snaryadlar (tosh, tuproq, metall parchalar) zarbidan, odatda, mina yoki granata yerda portlaganda yuzaga keladi. Bunday yaralar yuzning yarmini, ikkala quloq supralarigacha egallagan bo'lishi mumkin. Ko'p sonli ko'r yaralar, odatda, yonatrofda snaryad portlashi natijasida hosil bo'lib, bunda ikkilamchi snaryadlar bilan bir vaqtda kuchli qaynoq havo to'liqini yuzning ochiq sohalarini kuydirgan.

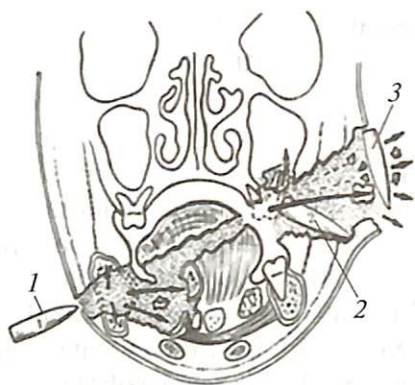
Shu tufayli, yaradorlarning ko'pchiligida yuz to'qimasining ko'plab ko'r yaralari har xil darajadagi kuyish bilan tenglashib boradi.



Bu toifadagi yaralar yuzni badbashara qiladi. Yara uzunligi 1—2 sm va chuqurligi 1—2 sm bo'lsa, u yuza yara hisoblanadi va ko'pincha terida tugaydi. 3 sm chuqurlikdagi ko'r yara chuqur deb ataladi. Uni keltirib chiqargan yot jism (oskolka, o'q, metall parchasi) kalla suyagi asosida, yirik qon tomir, kekirdak va hiqildoq atrofida joylashgan bo'lsa, kechikkan qon ketishiga, mediastenitga va meningitga, shuningdek, bosh miya abscessiga sababchi bo'ladi. Shu boisdan, yot jism ko'r yara ichida qayerda va qanday joylashganligi aniqlanmaguncha, bunday yarador **og'ir darajadagi yaradorlar** safida hisoblanadi. Ko'r yara, ko'pincha, yuzning yoni -- lunj, quloq oldi — chaynov, pastki jag' osti sohalarida, ya'ni yumshoq to'qima qalin bo'lgan joyda uchraydi. Burun, lablar va qovoqlarda ko'r yara kamroq uchraydi. Ko'r yarani tashxislashda anamnezga jiddiy e'tibor berish kerak bo'ladi va buning uchun yara kanalini diqqat bilan ko'zdan kechirish, zondlash, barmoq bilan taftish qilib, yot jismi aniqlash va kontrast modda bilan rentgen tekshiruvini o'tkazish zarur. Mayda parchalar teriga tegishi bilan harakatdagi kuchini tezda yo'qotadi va, shu sababdan, to'qimalar ichiga chuqur kirmaydi. Ammo mayda oskolka katta oqim bilan yuzning ochiq sohalariga urilganda, ko'zlarni ham jarohatlaydi. Bunday hollarda og'ir darajadagi aralash jarohat yuzaga kelib, kontuziya, koma va shok holatlari bilan kechadi.

Shisha parchalari yetkazgan jarohatlar xavfli jarohatlar sirasiga kiradi. Katta qon tomirlari atrofidagi chuqur joylashgan shisha bo'lagi (sinig'i) rentgen suratida ko'rinmaydi, uni faqat maxsus asboblarda yordamida diqqat bilan tekshirib aniqlash mumkin. Ko'r yara ichidagi yot jism yutqin atrofi, yutqin orti sohalariga tushib qolgan bo'lib, qayerda joylashganligidan qat'i nazar, yallig'lanish jarayonini keltirib chiqarsa, bunday yot jismlar, albatta olib tashlanishi lozim. Nutqqa, nafas olishga, yutinishga va boshqa fiziologik holatlarga ta'sir ko'rsatuvchi funksional o'zgarishlarga sababchi bo'lgan yot jismlar ham albatta olib tashlanishi kerak.

**O'q (oskolka) teshib o'tgan jarohatlar.** Yuz to'qimalariga o'q yoki oskolka tegib (yalab) o'tishi natijasida olingan jarohatlar Ikkinchi jahon urushidagi jami jarohatlanishlarning 22,6% ni tashkil qilgan. Ular yuzning har xil sohalarida — ko'proq lablar va dahanda uchragan. Yara yuza bo'lganda, yaradorning ahvoli yengil bo'lib, uni ko'rikdan o'tkazish va ishlov berish ancha oson kechgan. Ayrim hollarda (5,2%) o'q tegib o'tishi natijasida yuzda katta nuqsonli yara hosil bo'lgan va bunda yaradorning ahvoli ancha og'ir bo'lgan.



111-rasm. To'qimalarni teshib o'tuvchi jarohat sxemasi va o'qning to'qimalar orasidan o'tish trayektoriyasi:

- 1 — o'qning jag' suyagiga kirib borishi;  
2 — ag'darilib olishi; 3 — vertikal holatda keng yara hosil qilib chiqib ketishi.

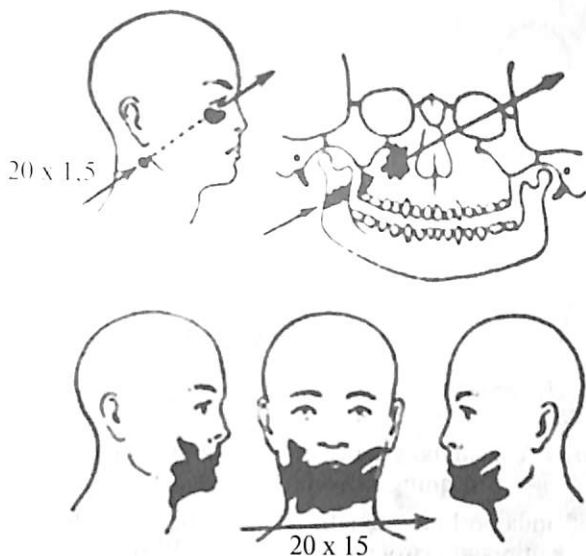
tadi. Pastki va yuqori jag'larning parchalari va tishlarning bo'laklari ikkilamchi snaryad sifatida to'qimalarni shikastlaydi.

O'q teshib o'tgan yaralar ancha og'ir hisoblanadi. Ular, odatda, bitta yara bo'lib, o'q yoki oskolkaning to'qimaga kirish va chiqish teshigi bilan namoyon bo'ladi. Odatda, bunday jarohatni yuqori tezlikda uchuvchi snaryad yuzaga keltiradi. Snaryadning kinetik energiyasi qanchalik katta bo'lsa, u energiyani to'qimaga shuncha ko'p berib, shikastlanish ham shuncha og'ir bo'ladi. Snaryad kirgan joyda kichkina kirish teshigi ochiladi. Chiqish teshigi esa, undan o'n baravar katta bo'ladi (112-rasm).

Snaryad o'tgan yo'l atrofidagi to'qimalar keng maydonda titilib, parchalanib ketadi, shuning hisobiga ko'p miqdorda jonsiz (nekrotik) to'qima bo'laklari, yumshoq to'qima va suyak nuqsonlari hosil bo'ladi. Yaraning kirish teshigi quloq oldi, boshning bochli qismi, bo'yin, yelka, ko'krak yoki belda bo'lib, pirovardida shu sohalardan o'q og'iz bo'shlig'iga chiqqan, tupurib tashlangan, yutib yuborilgan yoki aspiratsiya qilingan holatlar bo'lgan. Teshilgan yaralar ko'r yaraga nisbatan yengil (lab, lunj, quloq suprasi) yoki og'ir bo'ladi. Snaryad mushaklar, nervlar, yo'g'on qon tomirlari, til, yumshoq tanglay va halqumni teshib o'tsa, quloq oldi, jag' osti so'lak bezlari, chaynov mushaklari, yuz tuzilishi

Yuzning yon sohasida yara uzunligi 5 sm ga yetgan va to'qimalar qattiq shikastlangan. O'q tegib o'tgan yaraning og'iz ichiga ochilgan hollari bo'lgan, bu esa ularning bitishiga salbiy ta'sir etgan. Ayrim yaralar chopilgan yoki kesilgan yaraga o'xshagan bo'lsa, boshqalarining chetlari notekis ezilgan, yirtilgan yoki majaqlangan bo'lgan. Ayrim yaralar ichida portlovchi modda zarralari ham topilgan (111-rasm).

O'q pastki jag' burchagiga urilganida, uni parchalab, til to'qimasi orasidan o'tib, yuqori jag' bo'shlig'i tubi alveolar o'siq va tishlarni parchalab, lunjni o'pirib tashqariga chiqib ke-

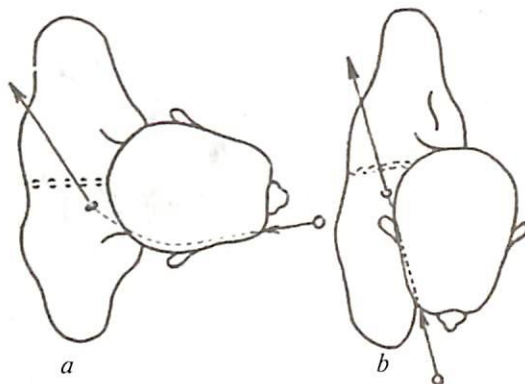


112-rasm. O'q teshib o'tgan yaralar. O'q kirgan joyda kichkina kirish teshigi, chiqish teshigi esa, undan o'n baravar katta.

nervi shikastlanganda yuz xunuklashib, badbashara tus oladi va chandiqli kontraktura yuzaga keladi. Bunday hollarda yordam ko'rsatishdan oldin diqqat bilan anamnez to'plab, tekshiruvdan o'tkazish zarur.

To'qimada kirish va chiqish joylari aniq bo'lgan taqdirda ham o'q «chiqib ketgan» degan xulosaga kelishga shoshilmaslik kerak. O'q yoki oskolka suyak to'qimasidan o'tayotganda, o'zi ham parchalanib, bo'laklarining bir qismi tashqariga chiqib, bir qismi esa yara ichida qolgan hollar kuzatilgan. Shu sababli, albatta, rentgenologik tekshiruvlar o'tkazish shart va zarurdir. Rentgen suratida metall parchalari bir necha bo'lib, ular bir-biridan uzoqda joylashgandek bo'lib ko'rinadi. Qish faslida ikkilamchi snaryad sifati (tarkibi)da yax parchalari, yaxlagan tuproq va qum ham uchraydi. Yara yo'li chuqur bo'lganda ularni aniqlash juda murakkablashadi.

Yuz va bo'yinning birgalikdagi jarohatlarida o'q teshib o'tgan kanalning uzunligi boshning holatiga ko'ra o'zgaradi, ya'ni surilish hisobiga qisqaradi yoki uzayadi. Tashxis qo'yishda xato qilmaslik uchun yuz va bo'yinni diqqat bilan ko'rikdan o'tkazish va jarohat qaysi holatda olinganligini aniqlash zarur. Shunda snaryadning to'qimadan o'tish trayektoriyasi va jarohat kanalining topografik anatomsiyasini taxmin qilish mumkin bo'ladi (113-rasm).



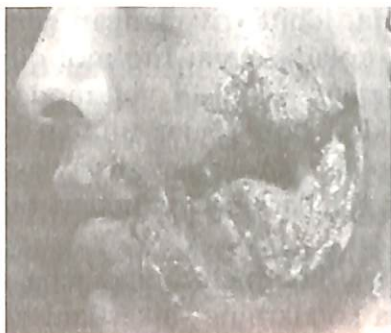113-rasm. Yuzdan bo'yin orqasiga teshib o'tgan yarada o'qning trayektoriyasi:

*a* — o'q tekkanida boshning holati; *b* — boshni odatdagi holatga keltirganda jarohat kanalining surilishi.

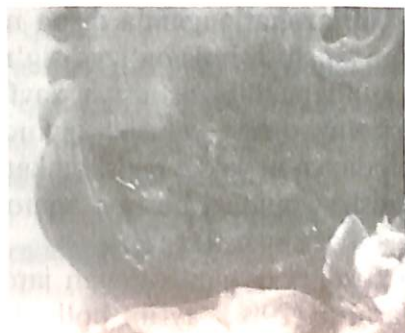**Yuzning ayrim sohalaridagi o'qli jarohatlarning xususiyatlari.**  
**Yuz yon sohalaridagi jarohatlarning xususiyatlari.** Ikkinchi jahon urushi davrida lunj jarohatlari umumiy yuz jarohatlarining 41,2% ni tashkil qilgan. Yaralar shakli bo'yicha xilma-xil, hajmi bo'yicha kichkinagina nuqtadan katta nuqsongacha bo'lgan. Lunjdagi jarohatlar yuz va uch shoxli nervlar uzilishi bilan kechgan. Quloq oldi so'lak bezi parenximasi va so'lak nayining uzilishi natijasida yaradan doim so'lak oqib turadi. Yuz mushaklari harakatsizlanadi, jarohatlanish natijasida yuzaga kelgan badbashara qiyofa shaxs ruhiyatiga salbiy ta'sir etadi. Ayni vaqtda, chaynov mushagi va og'iz ichiga o'tgan jarohat sababli bir qator funksional buzilishlar kuzatilib, yaradorning ovqatlanishi, gapirishi qiyinlashadi va keyinchalik chandiqli kontraktura rivojlanib, jag' harakati chegaralanadi (114-rasm). Ba'zi yaradorlarda yara yiringlab, flegmonalar bilan asoratlangani kuzatiladi.

**Pastki jag' shoxi va burchagining** jarohatlari 9,6% ni tashkil qilgan. Bu sohada, odatda, chaynov mushagi, quloq oldi so'lak bezi nayi, parenximasi va yuz nervi jarohatlari uchraydi. Mazkur soha to'qimalarining infeksiyaga chidamliligi past bo'lganligi tufayli, ularda tezda yallig'lanish jarayoni avj oladi. O'q titib o'tgan to'qimalardan yiring tarqalib, chuqur cho'ntaklar hosil qiladi. Yaraga so'lak oqib, oqma yo'l hosil bo'ladi. Pirovardida bo'g'im tashqarisida kontraktura rivojlanadi.

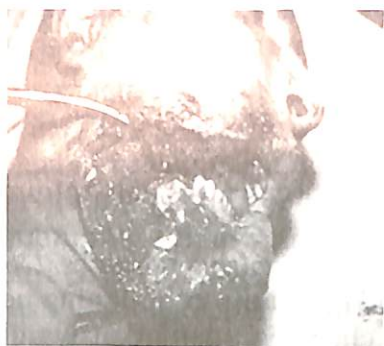




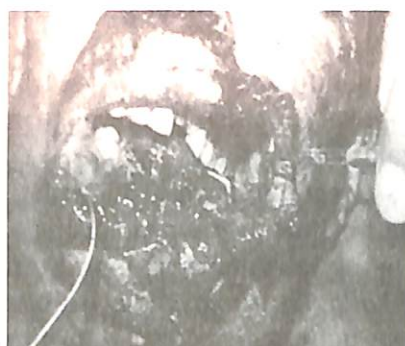*a*



*b*



*d*



*e*

*114-rasm.* Yuz-jag' sohasining o'qotar qurollardan jarohatlanishi:

*a* — lunj; *b* — jag' osti; *d* — lunj-jag' osti; *e* — jag' osti, lunj va pastki jag'ning jarohati (snaryad o'tgan yo'l atrofidagi to'qimalar keng maydonda titilib, parchalanib ketgan, ko'p miqdorda jonsiz (nekrotik) to'qima bo'laklari, yumshoq to'qima va suyak nuqsonlari hosil bo'lgan).

**Yuz sohasi o'rta va pastki qismlarining jarohatlari.** Lablarning jarohati 4% ni tashkil qilgan bo'lib, ularning o'ziga xos xususiyati shundan iboratki, bunda yara chetlari «qochib», o'lchami kattadek bo'lib ko'rinadi. Tez orada shish hosil bo'ladi. Og'iz bo'shlig'i germetik yumilmaydi. So'lak doim oqib, terining bichilishiga olib keladi. Yaradorning gapirishi va ovqat iste'mol qilishi murakkablashadi. O'z vaqtida yordam ko'rsatilganda, boshqa sohalarga nisbatan labdagi jarohat tez va deyarli asoratsiz bitadi.

**Pastki jag' osti sohasi jarohatlari** (1,4%) aksariyat yiringli yallig'lanish jarayoni bilan kechgan va atrofdagi sohalarga tarqalgan. Bu sohada yuz arteriyasi, vena, jag' osti so'lak bezi va halqum hamda kekirdakning jarohatlari kuzatilgan.

**Til jarohatlanganda** qisqa muddat ichida rivojlangan gematoma va shish bois og'izga sig'may qoladi, ovqat iste'mol qilish va nutq buzilib, asfiksiya xavfi tug'iladi. Tildagi yot moddani olishning o'ziga yarasha qiyinchiliklari bor. Faqat tilning o'zi, alohida, ya'ni yakka ravishda kamdan kam jarohatlanadi va deyarli hamisha yonidagi boshqa anatomik sohalarning jarohatlari bilan birgalikda shikastlanadi.

Yuzdagi o'qdan olingan jarohatlar, ko'pincha, bir necha sohalarning (29%), ayrim hollarda esa ko'zlarning shikastlanishlari (6%) bilan birgalikda uchragan.

**O'qotar qurollardan olingan jarohatlarning bitish bosqichlari.** O'qotar qurollardan hosil bo'lgan yaraning bitish davri uch bosqichdan iborat (Kuzin M.N., 1973):

— yallig'lanish bosqichi (tomirlardagi o'zgarishlar va yaraning tozalanishi);

— regeneratsiya (tiklanish) bosqichi (granulatsiyali to'qimaning hosil bo'lishi va yetilishi);

— epitelizatsiya va chandiqning reorganizatsiya bosqichi.

*Yallig'lanish bosqichi.* Bu bosqichda sog'lom to'qimaning nevrozga uchragan to'qimadan ajralish chegarasi (demarkatsiya chizig'i) aniqlanadi. Mazkur bosqichning davomiyligi jarohatning hajmi, ifloslanish darajasi va organizmning reaktivligiga bog'liq bo'lib, bu davrda dastlabki 5 sutka davomida qon tomir devorlarining o'tuvchanligi oshadi. Oqibatda qisqa vaqt ichida progressiv tarzda kattalashayotgan «travmatik» shish hosil bo'ladi. Yaradan dastlab zardobli yoki zardobli-gemorragik ajralma sizib chiqadi, keyinchalik u zardob-yiring aralash bo'ladi.

3—4 kundan so'ng yallig'lanish zo'rayib, jadallik bilan kecha boshlaydi. Mushaklar, teri osti yog' qatlami va terida destruktiv jarayon kuchayadi va ajralma ko'payadi. Yallig'lanish bilan bir vaqtda 2—3-kundan boshlab ikkinchi (regeneratsiya) bosqichning quyidagi morfologik belgilari ham aniqlanadi: derma, yog' qatlami, mushaklarda endoteliy proliferatsiyasi va tomirlarning kurtaklari, keyinchalik esa ulardan yara chetlari va tubida granulatsiyali to'qima hosil bo'ladi. Asta-sekin yara o'lik to'qimalardan tozalanib, 5—6 sutkada granulatsiyali to'qima o'choqlarining klinik belgilari aniq ko'rinadi. 7—9-kunga kelib, yara tozalana boshlaydi va yallig'lanish susayadi.

*Regeneratsiya bosqichi.* Regeneratsiyaning morfologik belgilari 2—3 kunda aniqlangan bo'lsa, klinik belgilari 5—6 kunda qon

tomirlarga boy granulatsiyali to'qimaning hosil bo'lishi bilan namoyon bo'ladi. 7—9-sutkalarda granulatsiyali to'qima shakllanib bo'ladi. Yara chetlaridan fibroz to'qima tortilib, yara chandiqlanib bita boshlaydi. Ikkinchi haftaning oxirlariga borib, regenerativ jarayon nihoyasiga yetib, yara bitish arafasiga keladi.

*Yaraning epitelizatsiyalanish va chandiqli reorganizatsiya bosqichi* 12—30-sutkalarda boshlanadi. Kollagen tolalarning ko'payishi hisobiga granulatsiyali to'qima zichlashadi. Qon tomirlari soni esa kamayadi.

Granulatsiyali to'qimaning yetilishi va chandiqlarning shakllanishi bilan yara chetidagi epitelizatsiyalanish jarayoni ham bir vaqtda kechadi. Granulatsiyali to'qimaga yara chetidan har 7—10 sutka ichida 1 mm tezlikda epiteliy o'sib kiradi. Demak, bundan shunday xulosa qilish mumkinki, yara sathi qanchalik keng bo'lsa, uning bitishi uchun shuncha ko'p vaqt o'tishi kerak bo'ladi. Ammo, yara qisqa vaqt ichida bitadi. Yaraning tez bitishida kontraksiya fenomenining ahamiyati katta. Infeksiyalangan yaralarning 90% kontraksiya (tortilib torayishi) va 10% granulatsiyali to'qima bilan to'lish hisobiga bitar ekan. Jarohat olinganidan boshlab, 4—5-sutkadan yarada tortilib torayish jarayoni boshlanadi va uning yaqqol belgilari yaraning 2 va 3-bitish bosqichlarida yaqqol namoyon bo'ladi. Shu vaqtga kelib, yara miofibroblastlar ta'sirida bir tekisda torayganligi aniqlanadi. 19—22-kunlarga kelib, yara «berkila» boshlaydi va uning usti epiteliy bilan qoplanadi.

O'qdan olingan yaralarning bitishi tinchlik davri jarohatlari yaralaridan bitish jarayonidagi qator farqlar bilan ajralib turadi. Bu farq, birinchi navbatda, jarohatlovchi snaryadning yuqori kinetik energiyasi bilan bog'liq bo'lib, yara kanalining murakkab shakli uning yuqori darajada mikroblanishi, to'qimalarning yara kanali bo'ylab ancha keng sohada molekular shikastlanib titilishi bilan izohlanadi. Bunda yaraning bitishi uchun sharoit noqulay bo'lib, jarohat sohasida «o'lgan» to'qimalarning ko'pligi va yot moddalar bilan yuqori miqdorda iflos (mikrob)lanishi, travmatik shish va yallig'lanishni kuchaytiradi va shu asnoda, abscess, flegmona hamda yiringli nekrotik jarayon kechib, granulatsiya hosil bo'ladi va yaraning tozalanish muddati cho'zilib ketadi.

Boshqa sohalarga nisbatan yuzning o'ziga xos anatomik-fiziologik xususiyatlari hisobiga undagi yaralar juda tez bitadi. Yuz ayrim sohalarining yuqori tiklanish xususiyatlari bois (yuqori va pastki lablar, burun qanotlari, kipriklar) bu sohalardagi yaralar



yaxshi bitadi. Mazkur sohalardagi yaralarda 5—6-kunga kelib, sogʻlom va oʻlik toʻqimalar orasida granulatsiyali toʻqimadan aniq chegara hosil boʻladi. Yara «jonsiz» toʻqima va ajralmadan tozalanadi. 8—12-kunda jarrohlik usulidan foydalanib, yarani yopish imkoni tugʻiladi.

**Yaradorlarga yordam koʻrsatish tartibi.** Yuzning yumshoq toʻqimalari jarohatlangan yaradorga birinchi yordam koʻrsatila-yotganda individual bogʻlov paketidan paxtali bint yordamida yaraga bogʻlam qoʻyiladi. Ixtisoslashgan yordam birinchi jarrohlik ishlovini oʻz ichiga oladi. Jarohatlangandan keyin oʻtgan muddatga koʻra barvaqt (24 soatdan koʻp) birlamchi ishlov oʻtkaziladi. Jarrohlik ishlovini oʻtkazishdan avval yara atrofidagi teri yaxshilab yuviladi (qaynatilgan suv, benzin va yod bilan). atrofdagi sochlar qirib tashlanadi, yara antiseptik eritmalar bilan iflos qon quy-qalaridan tozalanadi va mayda yot jismlar olib tashlanadi.

Shundan soʻng mahalliy yoki umumiy ogʻriqsizlantirish ostida yarada taftish oʻtkaziladi. Lozim boʻlsa, yara kesib kengaytiriladi, yot jismlar olib tashlanadi. Yot jism chuqur anatomik sohada joylashgan boʻlsa, uning joylashish topografiyasini aniqlamasdan turib, sugʻurib olishga shoshilish joiz emas. Bunda jonsiz toʻqimalar sogʻ toʻqima chegarasida kesib olib tashlanadi (sogʻ toʻqima kesilganda qonaydi). Yarada nuqson boʻlsa, imkon qadar mahalliy toʻqimalar bilan yopish maqsadga muvofiq. Ogʻiz boʻshligʻiga oʻtgan yaralarda avval shilliq pardaga choklar qoʻyib, yara ogʻizdan ajratiladi. Qon ketishini toʻxtatgandan soʻng, (avval yuqori va pastki qovoqlar, burun qanotlari, quloq suprasi, yuqori va pastki lablarning anatomik xususiyatlarini hisobga olgan holda) teriga yoʻnaltiruvchi chok qoʻyib olinadi, mushaklar tikilib, soʻng teri va labning qizil hoshiyasiga zich choklar qoʻyiladi.

### **Pastki jagʻning otilgan jarohatlari**

Ikkinchi jahon urushida yuzning barcha jarohatlariga nisbatan pastki jagʻning otilgan jarohatlari 28,5% ni tashkil qilgan. Yuz skeleti suyaklariga nisbatan pastki jagʻ jarohatlari 47,6% (B.D. Kabakov, 1951) dan 69,2% (T.G. Robustova, 2003) gachani tashkil qilgan. Olingan jarohatlarning 44,7% oʻq teshib oʻtgan, 38,9% — koʻr va 16,4% oʻq tegib (yalab) oʻtgan jarohatlar boʻlgan (G.M. Ivashchenko, 1962). Pastki jagʻning barcha otilgan jarohatlari yumshoq toʻqimalarning xilma-xil, katta-kichik kemtiklari bilan uchragan.



Pastki jag'dagi otilgan jarohatlarning 79,71% da o'qlar, 20,29% da oskolkalar teshib o'tgan. Shularning 99,5% — yakka va 0,5% ko'p sonli jarohatlardan iborat bo'lgan. O'q (snaryad), odatda, quloq oldi chaynov, lunj, dahan osti sohalaridan, kamroq hollarda esa jag' osti bo'yin sohasidan kirgan. Ayrim hollarda o'q yelka, bel, bo'yin orqasidan kirgan. Ba'zan ochiq og'izdan kirgan hollar ham bo'lgan. O'q kirgan teshik, odatda, dumaloq yoki yulduz shaklida, diametri 0,5—1 sm bo'lgan. Chiqish teshigi quloqoldi chaynov, jag' osti bo'yin sohalarida aniqlanib, ayrim hollarda yaradorlarning 10% da yara sathi 6x5 sm ga, 5% hollarda esa 18x10<sup>2</sup> sm gacha yetgan.

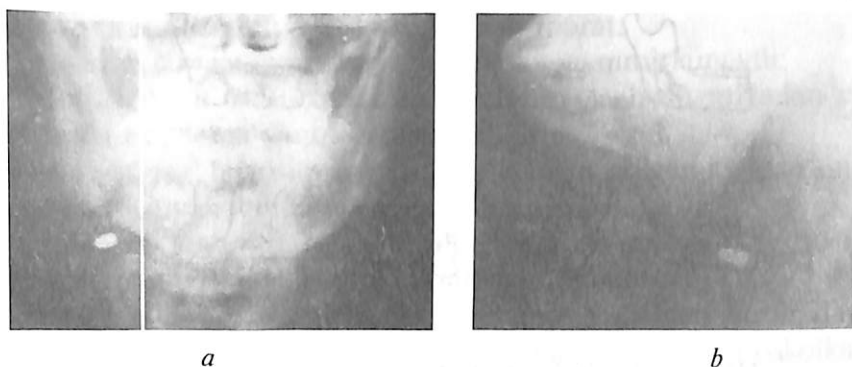
Teshib o'tgan yaralar kanalining uzunligi 4 sm dan 17 sm ga yetgan. ayrimlari 25 sm gacha bo'lgan. Bunday jarohatlarda til, tanglay, yutqin, traxeya va yurak-qon tomirlari birgalikda shikastlangan.

Pastki jag'da ko'r yara o'q (snaryad)ning kinetik kuchi kamayganda shakllanishi mumkin (115-rasm).

Hisob-kitoblarga ko'ra, pastki jag'dagi ko'r yaralarning 92,31% ni oskolkalar, 7,69% ni o'qlar yuzaga keltirgan.

O'q otilganda pastki jag'ning bir necha sohasi bir vaqtda jarohatlanishi (52,3%), burchak va shoxi (26,4%), tishlar (7,3%), alveolar o'siq (3,5%), tana (1,7%), dahan (1,3%) jarohatlari uchragan. 0,3% yaradorlarda pastki jag' deyarli maydalanib ketgan.

Pastki jag'ning otilgan jarohatlariga xos bo'lgan asosiy xususiyat suyakning parchalanib ketishi bo'lib, har xil shakl va hajmdagi



115-rasm. Pastki jag' chap tomon burchak sohasining o'qotar quroldan nuqsonli sinishi va o'qning bo'yin sohasi yumshoq to'qimalaridagi joylashuvi:

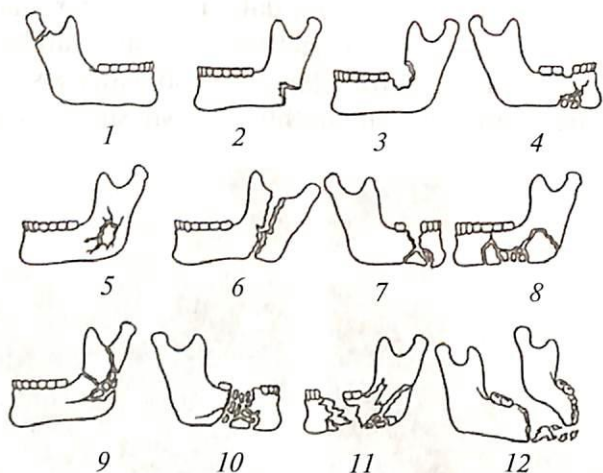
*a* — oldidan, *b* — yondan ko'rinishi.

nuqsonlar hosil qiladi, kamdan kam hollarda chiziqli sinish, shuningdek, bir chetining uchib ketishi uchragan (116-rasm).

Bunday jarohatlar inson hayoti uchun jiddiy xavf tug'diradi. Ayniqsa, yarador hushini yo'qotsa, yutinish aktining izdan chiqishi bois nafas yo'liga qon va qusuq moddalar tushib qolishi natijasida aspiratsiya yuzaga kelib, nafas yo'li yopilib qoladi va asfiksiya rivojlanadi.

Jarohatning og'irligi o'qotar qurolning turiga, jarohatning qaysi sohada joylashganligi, suyakning qanday singanligi va yumshoq to'qimalarning holatiga, shuningdek, ularning bo'shliqlar bilan tutashganligi hamda jarohatdan so'ng qancha vaqt o'tganligi, yo'qotilgan qon hajmi, ko'rsatilgan yordamga va boshqa omillarga bog'liq bo'ladi.

Pastki jag'ning o'q tegib (yalab) o'tgan jarohatlari o'q qiya tekislik bo'ylab suyakka tekkanida yoki yaqinlab o'tganda yuzaga keladi. Bunda jag' yorilib, mayda-mayda bo'lakchalar hosil bo'ladi. Ular suyak qobig'i (periost) va mushaklar bilan ushlanib, o'z joyidan siljimay qoladi. Yumshoq to'qimada katta jarohat bo'lsa, suyakda ham jiddiy nuqson bo'lishi mumkin. Yumshoq to'qimadagi jarohat kesilgan yarani eslatadi.



116-rasm. Pastki jag'ning o'qotar qurollardan sinishlari:

- 1 — bo'g'im o'sig'i sohasi sinishi; 2, 3, 4 — qirra sohalari sinishi;
- 5 — teshiksimon sinishi; 6 — jag' shoxining bo'ylama sinishi;
- 7, 8, 9 — parchalanib sinishi; 10, 11 — nuqsonli sinishi;
- 12 — dahan sohasining nuqsonli sinishi.

**Klinik manzarasi.** Pastki jag'dagi otilgan jarohatning klinik manzarasi vaqt o'tishi bilan o'zgarib boradi. Yaradorning bevosita jarohat olgan vaqtdagi holati o'zgacha. U engashgan holatda yarim ochiq og'zidan so'lak va qon oqishini kuzatish mumkin, yumshoq to'qimadan hosil bo'lgan laxtakli yara kichik asosida osilib qolgan bo'lib, nafas olishi qiyinlashgan. Bir necha soatdan so'ng to'qimalar qontalash va shish hisobiga kattalashadi. 2—3 sutkadan so'ng o'q o'tgan joydagi to'qimalar nekrozga uchraydi va yallig'lanish jarayoni avj oladi. Funktsional buzilishlar kuchayadi. Yaradan chirindi hidi kela boshlaydi. To'qimalar chiriydi. Qon tomirlari yemirilib, kechikkan qon ketishi boshlanishi mumkin. 3—4-haftadan o'tkir yallig'lanish belgilari asta-sekin kamayib, suyakda sekvestrlar shakllana boshlaydi.

### Yuqori jag'ning otilgan jarohatlari

Ikkinchi jahon urushi tajribasidan yuz-jag' suyaklarining jarohatlari orasida yuqori jag'ning o'qdan olingan jarohatlari 23,9% ni tashkil qilgan. Ko'proq yuqori jag' alveolar o'sig'i va tishlar (35,7%), jag' tanasi va yuqori jag' bo'shlig'i (30,3%), kamroq hollarda yuqori jag' tanasi va tanglay o'sig'i (2%), qattiq tanglay (0,5%), yuqori jag'ning to'liq parchalanib ketishi (0,2%) kuzatilgan. Yuz o'rta sohasining jarohatlari orasida 31,3% ni yuqori jag'dagi jarohatlar tashkil qilgan. Jarohatlarning 60,1% — oskolkalar, 39,1% esa o'qlar bilan yetkazilgan.

Yuqori jag'ning o'qotar qurollardan olingan jarohatlarining o'ziga xos xususiyatlari quyidagilardan iborat:

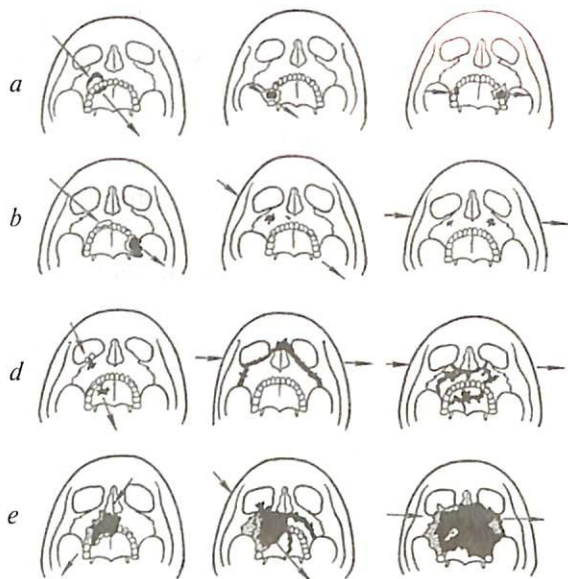
- yuqori jag' kalla suyagiga yopishgan va qimirlamaydi;
- bosh miya eshitish, ko'rish a'zolari va bosh miyadan chiqayotgan nervlarga yaqin joylashgan;
- yuqori jag' bevosita snaryad zarba bilan urilgan joyidan sinadi va snaryad suyak ichidan o'tgan yo'lda sinib boradi;
- yuqori jag' o'q bilan berilgan zarbadan bilvosita boshqa suyaklar bilan birikkan choklardan ham sinadi;
- yuqori jag' bo'shlig'i deyarli hamma otilgan jarohatlarda shikastlanadi. Bo'shliq qon, suyak parchalari, o'q yoki oskolkalar bilan to'lib qoladi;
- bosh miyadan chiqib kelayotgan adashgan nerv, til, yutqin va yuz nervlari ham jarohatlanishi mumkin. Yaradorda taxikardiya yoki bradikardiya, yumshoq tanglay parezi, eshituvning pasayishi

yoki umuman eshitmaslik, ta'm sezmaslik, so'lak chiqishining kamayishi, mimika mushaklari falaji kuzatiladi;

• ko'z kosasi va uning atrofidagi to'qimalarning shikastlanishi, ko'z soqqasi shishasimon suyuqligining oqib ketishi, yiringli yal- lig'lanish tarqalib, ko'z nervi orqali ikkinchi ko'zda ham ko'rish qobiliyatini yo'qotish xavfi mavjudligi.

G.M. Ivashchenko (1962) bergan ma'lumotlarga ko'ra, jaro- hatlarning 48,98% — ko'r yaralar, 41,27% — o'q teshib o'tgan va 9,75% o'q tegib (yalab) o'tgan jarohatlardan iborat.

**Ko'r yaralarning klinik manzarasi.** Yuqori jag'dagi ko'r yara- larning 93,8% — oskolkalar, 6,2% esa o'q bilan yetkazilgan bo'lib, bunda jarohatning chuqurligi va maydoni snaryadning kinetik energiyasi, kattaligi, kirish joyi, qanchalik chuqur kirganligi va joylashish sohasiga bog'liq. Jarohatlar ko'proq yuzning yuqori qismiga, frontal yoki sagittal tekislikka to'g'ri kelgan, ko'r yara- ning sathi ko'pchilikda kichik (2x2 sm) va katta (12x12 sm gacha) bo'lib, ular 14,8% ni tashkil qilgan (117-rasm).



117-rasm. Yuqori jag'ning o'qotar qurollardan jarohatlanishi va o'qning yo'nalish kanali:

*a* — yuqori jag' alveolar o'sig'i va tishlar jarohati; *b* — yuqori jag' tanasi va yuqori jag' bo'shlig'i jarohati; *d* — yuqori jag' tanasi va tanglay o'sig'i jarohatlari; *e* — yuqori jag'ning to'liq parchalanib ketishi.



Jarohat kanalining uzunligi 2—3 sm dan 20 sm gacha va undan ham ortiq bo'lgan. Bunday cho'zilgan yaralar o'q yumshoq va qattiq tanglayning til, yutqin, ko'z, burun, burun bo'shliqlari va og'iz bo'shlig'iga o'tganida kuzatilgan. Ya'ni bunday hollarda jarohatlovchi snaryad chakka osti, qanot-tanglay chuqurchasi, ko'z kosasi, yonoq yoyi, halqum yoki tilda to'xtab qolgan bo'lishi mumkin.

Yuqori jag'ning o'q teshib o'tgan jarohatlari, odatda, katta jonli kuchga ega bo'lgan snaryad tufayli yetkaziladi. Ularning 78,4% o'qdan va 21,26% oskolka zarbidan hosil bo'lgan. O'q, ko'pincha, lunj, yonoq, yuqori lab, burun beli, kamroq hollarda esa peshona, pastki lab, jag' osti va bo'yin orqa tomonidan kirgan bo'lib, kirish teshigi, odatda, diametri 1 sm keladigan dumaloq shaklida bo'lgan.

Yuqori jag'i o'qdan jarohat olgan yaradorlarga tibbiy yordam ko'rsatish quyidagilardan iborat:

— yaradorlarga brigada tibbiy punktida, shuningdek, alohida meditsina qismida yarador hayotini saqlab qolish uchun zarur bo'lgan muolajalar o'tkazilib, transport immobilizatsiyasi amalga oshiriladi;

— Ikkinchi jahon urushi tajribasida yaradorlarning 21,9% hushidan ketgan va bu holatning davomiyligi bir necha daqiqadan 8 soat va 1 sutkagacha yetgan, 0,6% yaradorlar shok holatida bo'lgan, shuning uchun ularga og'riqni qoldiruvchi preparatlar qilinadi;

— ixtisoslashtirilgan gospitalda yarador xirurg-stomatolog, otorinolaringolog, okulist, nevropatolog, zarur bo'lsa, neyroxirurg ko'rigidan o'tkaziladi. Klinik-rentgenologik tekshiruvlardan o'tkazib, birlamchi jarrohlik amaliyoti qilinadi va davolovchi immobilizatsiya amalga oshiriladi.

Jarrohlik ishlovining tartibi:

— yuvish vositalari bilan yara yuviladi (qaynagan suv, antiseptiklar eritmasi, benzin, yod bilan), jarohat atrofidagi sochsoqol olinadi, ko'rinib turgan yot jismlar olib tashlanadi;

— mahalliy, markaziy, infiltratsion yoki umumiy og'riqsizlantirish o'tkaziladi;

— yarada, uning cho'ntaklarida diqqat bilan taftish o'tkaziladi va yot jismlar, ajralgan suyak parchalari, jonsiz to'qimalar kesib tashlanadi;

— saqlanib qolgan suyak bo'laklari (burun, yonoq, tanglay, ko'z kosasining tubi, yuqori jag' bo'shlig'i devorlari) repozitsiya qilinib (chok qo'yib, yodoforimli tampon bilan) mahkamlanadi;

- mahalliy to'qimalardan foydalanib, birinchi navbatda, og'iz bo'shlig'i burun bo'shlig'idan va yuqori jag' bo'shlig'idan ajratiladi;
- burun suyaklari repozitsiya qilinib, ichida rezina naychalar qoldirilib, burun yo'llari yodoforimli bint bilan to'ldiriladi, suyaklar bir-biriga yopishguncha ushlanadi;
- yumshoq to'qimalarga qavatma-qavat choklar qo'yiladi.

### **Alveolar o'siq va tishlarning otilgan jarohatlari**

Jag' suyaklarining o'qdan olingan jarohatlari ichida alohida alveolar o'siq va tishlarning shikastlanishlari 7,8% ni tashkil qiladi. Yuqori jag' alveolar o'sig'ining jarohatlari pastki jag'ga nisbatan 5 baravar ko'p bo'lgan. Bu holatni quyidagicha tushuntirish mumkin:

- yuqori jag' alveolar o'sig'ining yuzasi pastki jag'ga nisbatan katta;

- yuqori jag' alveolar o'sig'i baland (uzun) va jag' tanasidan aniq chegara bilan ajralib turadi;

- yuqori jag' alveolar o'sig'i pastki jag' alveolar o'sig'ining ustiga o'tib, uni tashqaridan himoyalaydi;

- pastki jag'ning alveolar o'sig'i past bo'lib, uning jag' tanasiga o'tish qismi deyarli sezilmaydi.

Yuqori jag'ning old sohasida alveolar o'siqning o'qdan olingan jarohatlari pastki jag' o'sig'iga nisbatan 2,5 marta ko'proqligi Ikkinchi jahon urushi tajribasida uchragan. Alveolar o'siqni, asosan, mina yoki granata oskolkalari jarohatlagan. Jarohatlarning ko'p qismi o'q teshib o'tgan (44,4%), ko'r (34,6%) va kamroq hollarda (13%) o'q tegib (yalab) o'tgan jarohatlardan iborat bo'lgan. Bir tomondagi jarohatlar 2 marta ko'p bo'lgan, sinish to'liq va noto'liq bo'lgan.

Alveolar o'siq to'liq singanida sinish chizig'i tishlar ildizi ustidan o'tgan, noto'liq singanda sinish chizig'i tishlar ildizidan yoki faqat alveolar o'siqning tashqi plastinkasidan o'tgan. Aksariyat hollarda sinish chizig'i yarim oval yoki arra tishlari kabi notekis shaklda bo'lgan. Parchalanib sinishlar chizikli sinishlarga nisbatan 2 marta ko'p uchragan. Alveolar o'siq sinishlarining 14% nuqsonli bo'lgan. Yuqori jag'ning yonoq yoyi sohalaridagi alveolar o'siqning parchalanib sinishi, odatda, yuqori jag' bo'shlig'i tubining jarohatlanishi bilan birgalikda uchragan.

Ikkinchi jahon urushi davridagi ma'lumotlarga ko'ra, alohida tishlarning otilgan jarohati 17,7% ni tashkil qilgan, shulardan 7,3% —

pastki jagʻ, 24,3% — yuqori jagʻ, 21,4% ikkala jagʻ tishlari boʻlgan. Agarda jagʻ suyaklari bilan birgalikda uchragan tish jarohatlarini ham hisobga olsak, u holda mazkur koʻrsatkichlar ortib ketadi.

Tishlarning otilgan jarohatlariga xos boʻlgan asosiy xususiyat — oʻq yoki snaryad parchasining zarbi taʼsirida oʻz katakchasidan chiqib ketgan tishlar ikkilamchi snaryadga aylanib, qoʻshimcha ravishda baʼzan ogʻir va chuqur yaralar hosil qilishidir.

**Klinik manzarasi.** Alveolar oʻsiq va tishlar otilgan jarohatlarining aksariyati atrofdagi yumshoq toʻqimalarning shikastlanishlari bilan kechgan. Oʻq tegishi natijasida tishlar parchalanib, ikkilamchi snaryadga aylangan va til, lunj hamda ogʻiz tubi toʻqimalarini shikastlagan. Ular yara ichida qolib, bir necha sutkadan soʻng ogʻiz tubi, til va boshqa sohalarning chirishiga olib kelgan.

Jarohatlangandan keyingi dastlabki soatlarda shikastlangan toʻqimalar, yaʼni lab, lunj, burun va ogʻizdan qon, qon aralash soʻlak oqadi, pulpasi ochilgan tishlarda oʻtkir ogʻriq turadi. 2—3 kundan soʻng ogʻizdan chirindi hidi keladi. Yarada nekrozga uchragan toʻqimalar borligi aniqlanadi. Yuqori jagʻ boʻshligʻining tubi ochilgan boʻlsa, ogʻizdagi suyuqlik burundan oqadi. Yarador ogʻriq tufayli ovqat chaynay olmaydi. Tishlarni jipslay olmaydi. Singan alveolar oʻsiq har tomonga surilib, qimirlashi mumkin. Oʻq yoki snaryad alveolar oʻsiqni uchirib yuborsa, suyakda notekis yara hosil boʻlib, uning chetlarida shilliq pardaning yulingan laxtaklari osilib qoladi.

Bunday hollarda quyidagicha tibbiy yordam koʻrsatiladi: jang ketayotgan vaziyatda, polk va batalon tibbiy punktidagi tibbiy yordam, asosan, hayotni saqlab qolishga qaratilgan boʻladi, shuning uchun bunday yaradorlar oʻz-oʻzlariga yoki bir-birlariga yordam koʻrsatadilar. Mudofaa janglari olib borilayotgan brigada tibbiy punktida (BTP) esa, tibbiy imkoniyat boʻlmasa, stomatolog singan tish ildizlarini olib tashlashi, shuningdek, ochilib qolgan pulpani ekstirpatsiya qilishi mumkin. Singan alveolar oʻsiq yaxlit, yaʼni parchalanmagan holatda boʻlsa, standart transport bogʻlami bilan immobilizatsiya qilinadi. Harbiy dala gospitalari (HDG) alveolar oʻsiq 2—3 ta tish oraliqʻida singan boʻlsa, birlamchi jarrohlik ishlovi oʻtkazilib, yarador 10 kun muddatga tuzalayotganlar guruhiga oʻtkaziladi. Jarohat katta boʻlsa, birlamchi jarrohlik ishlovi front ortidagi ixtisoslashgan gospitalda oʻtkaziladi. Jarrohlik ishlovida yumshoq toʻqimalar bilan bogʻlanmagan, alohida yotgan suyak boʻlaklari olib tashlanadi, suyakning oʻtkir qirralari suyakni ke-



suvchi ombir yoki freza bilan tekislanadi. Suyak ustiga atrofdagi shilliq parda tortib tikiladi. Suyakni yumshoq to'qima bilan yopish imkoni bo'lmasa, yodoformli doka bilan yopiladi. Alveolar o'siq va tishlari otilgan yaradorlarning 93,2% to'liq tuzalgan, 6,3% qisman mehnat qobiliyatini yo'qotgan (tananing boshqa qismlari ham jarohatlanganligi uchun), 0,5% yaradorlar esa boshqa har xil asoratlardan vafot etgan.

### Yonoq suyagi va yoyining otilgan jarohatlari

Yonoq suyagi va yoyining otilgan jarohatlari kamdan kam hollarda alohida tarzda uchraydi. T.G. Robustova keltirgan ma'lumotlarga ko'ra, yuz suyaklarining otilgan jarohatlari orasida yonoq suyagi va yoyining jarohatlari 6,9% ni tashkil qilgan bo'lib, ularning 16% yuqori jag' jarohatlari bilan birgalikda uchragan. Yonoq suyagining shikastlanishlari 83,2% ni, yonoq yoyi (travog'i)niki 11,4% ni, yonoq suyagi va yoyining bir vaqtda sinishi 5,4% ni tashkil qilgan. Bunday jarohatlarning aksariyati (52,2%) ko'r va teshib o'tgan (33,5%), kamroq hollarda esa o'q (13,1%) tegib (yalab) o'tgan jarohatlardan iborat bo'lgan. Jarohatlarga, ko'pincha, oskolkalar sababchi bo'lgan. Jarohatning og'irligi faqat yonoq suyagi va yoyining jarohati bilangina emas, balki atrofdagi to'qimalarning jarohati bilan ham bog'liq. Yonoq suyagining otilgan jarohati chaynov mushagi, ko'z kosasi, burun, yuz nervi va uch shoxli nerv shikastlanishlari bilan birgalikda uchraydi. Ko'z kosasi (37,7%) va eshituv a'zolari (22%)ning kontuziyasi, yuqori jag' bo'shlig'i devorlarining sinishi, burundan qon ketishi bilan kechgan yonoq suyagi singan yaradorlarning 41% da bir necha daqiqadan 4 sutkagacha davom etgan behushlik kuzatilgan. Jarohatlanganlarning 68% da bosh miya kontuziyasi kuzatilgan va bu holatga, ko'pincha, yonoq suyagining kalla suyagi bilan bevosita birlashganligi sabab bo'ladi.

**Klinik manzarasi.** Avvalo, yonoq sohasida har xil daraja va shakldagi yirtilgan yara ko'zga tashlanadi. Og'iz ochilishi chegaralangan, quloqdan, aksariyat hollarda burundan qon keladi, bosh aylanib, quloqlar shang'illaydi va bosh og'riydi. Eshitish va ko'rish darajasi pasayadi. Ko'z to'r pardasiga qon quyiladi, ayrim hollarda ko'z soqqasining bo'rtib chiqqanligi (ekzofthalm) kuzatiladi.

Asoratlar orasida ko'proq kontraktura (61%) va (otilgan) travmatik osteomiyelit (24%) uchragan. Osteomiyelit, ko'pincha,



suyakning oskolkalar bilan shikastlanishida kuzatilgan. Kasallik uzoq davom etib, sekvestrga uchragan bo'lak ajralmaguncha davom etgan. Kasallik boshlanishida mexanik terapiya o'tkazilmasa, og'iz ochilishi ko'p o'tmay (barvaqt) chegaralanadi. Shu sababdan, yaradorlarning katta guruhi (29,3%) 4—6 oygacha, ularning 13,7% esa undan ham uzoq vaqt mobaynida davolangan.

**Yordam ko'rsatish.** Yaraga birlamchi ishlov berish, yonoq suyagining repozitsiyasi va bo'laklarni mahkamlash bir vaqtda front hospital bazasining (FGB) ixtisoslashgan bo'limida o'tkaziladi. Yuqori jag' bo'shlig'i shikastlangan bo'lsa, jarohat sohasi sinchiklab tekshirib chiqiladi. Kontrakturaning oldini olish maqsadida davolovchi gimnastika va mexanik terapiya o'tkaziladi.

Yonoq suyagi va yoyining sinishi bilan davolangan yaradorlarning 83,5% tuzalib ketgan, vaqtinchalik mehnat qobiliyatini yo'qotganlar 16,5% ni tashkil qilgan.

### **Yuz-jag' sohasi jangovar jarohatlari birlamchi jarrohlik ishlovi**

Yuz-jag' sohasi jarohatlariga birlamchi jarrohlik ishlovi (BJI) berish — jarohat bitishi uchun qulay sharoit yaratuvchi choratadbirlar yig'indisidir.

BJI jarohat olganlarning hayotiga xavf soluvchi (tashqi qon ketishi, nafas olishning buzilishi kabi) asoratlarning oldini olish bilan birga, ovqatlanish, so'zlash funksiyalarini va tashqi qiyofa (yuz tuzilishi)ni saqlab qolish hamda infeksiya rivojlanishining oldini olish imkoniyatini ta'minlaydi.

Jarohatlanganlar ixtisoslashtirilgan hospitalga kelib tushganlarida, ularga qabul bo'limidayoq yordam ko'rsatiladi. Zaruratga ko'ra tez yordam ko'rsatiladi. Yaralanganlar qayd etiladi, tibbiy saralash o'tkazilib, sanitariya ishlovi beriladi. Birinchi navbatda hayotiy ko'rsatmalarga ko'ra, qon ketishi, asfiksiya, shok holatida bo'lgan yaradorlarga yordam ko'rsatiladi. Ikkinchi navbatda yuz sohasi yumshoq to'qimalari va suyaklarida keng ko'lamdagi jarohatlari bo'lgan yaradorlarga, so'ng o'rta og'irlikdagi va yengil jarohatlarga ega bo'lgan yaradorlarga yordam ko'rsatiladi.

Jarohatlarga BJI berishning vazifasi ezilish, lat yeyish, o'tkir predmet, sovuq yoki o'qotar qurollar tufayli yuzaga kelgan jarohatni kesilgan jarohatga aylantirishdan iborat.

Yuz-jag' sohasi jarrohlari va jarroh-stomatologlar Ikkinchi jahon urushi yillarida keng qo'llanilgan harbiy meditsina va yuz-

jag' sohasi jarohatlariga jarrohlik ishlovi berishning asosiy tamoyillariga rioya qiladilar. Ushbu tamoyillarga ko'ra, jarohatlarga jarrohlik ishlovi erta, bir vaqtning o'zida mukammal darajada berilishi kerak. To'qimalarga nisbatan imkon qadar o'ta ayovchi munosabatda bo'lish (saqlab qolish) lozim.

Ketma-ketligi bo'yicha birlamchi va ikkilamchi jarrohlik ishlovlari tafovut etiladi. BJI tartibi bo'yicha birinchi marta jarohatda o'tkaziladigan jarrohlik ishlovidir. Ikkilamchi jarrohlik ishlovi esa, tartibi bo'yicha ikkinchi jarrohlik aralashuvi bo'lib, ushbu jarohatga bundan avval ham jarrohlik ishlovi berilganligini ifodalaydi. Bunday jarrohlik aralashuvi, BJI o'tkazilganligiga qaramay, yalig'lanish jarayoni bilan kechayotgan jarohatlarda o'tkaziladi.

Jarrohlik aralashuvi o'tkazilishi muddatlariga ko'ra quyidagilarga ajratiladi:

— erta BJI (jarohat olingan vaqtdan boshlab 24 soatgacha bo'lgan davrda o'tkaziladi);

— kechiktirilgan BJI (48 soatgacha bo'lgan vaqt davomida o'tkaziladi);

— kech BJI (48 soatdan keyin o'tkaziladi).

BJIning asosiy vazifalaridan yana biri — jarohatning operatsiyadan keyingi davrda nekrotik to'qimalardan tozalanishini ta'minlovchi mexanizmlariga ta'sir etish va atrof to'qimalarda qon aylanishini ta'minlash yo'li bilan to'qimalarning birlamchi yo'sinda (*per prima*) tiklanishi uchun sharoit yaratishdir.

Yuz sohasi shikastlangan yaradorlarga ixtisoslashgan jarrohlik amaliyoti o'tkazilishining o'ziga xos tamoyillari mavjud bo'lib, ular yuz sohasi hozirgi zamon o'qotar qurollaridan olingan jarohatlarining o'ziga xosliklaridan kelib chiqadi. Ular quyidagilardir:

1. Bir vaqtning o'zida, suyak bo'laklarini mahkamlash (fiksatsiya qilish), yumshoq to'qimalar nuqsonlarini tiklash, jarohat va atrof oraliqlarini uzluksiz drenajlash bilan to'liq va mukammal BJI o'tkazish.

2. BJIdan keyingi davrda yaradorlarga, yo'qotilgan qon hajmini tiklash, suv-elektrolit muvozanati buzilishlarini korreksiya qilish, simpatik blokda, boshqariluvchi gemodelyutsiya va adekvat analgeziya choralarini o'z ichiga oluvchi intensiv davolash tadbirlarini o'tkazish.

3. Jarohat bitishini ta'minlovchi qulay (optimal) shart-sharoit yaratish uchun yo'naltirilgan, operatsion jarohatdagi mikrosirkulatsiya va proteolitik jarayonlariga selektiv ravishda ta'sir ko'rsatuvchi intensiv davolash choralarining ko'rilishi.

Jarrohlik ishlovi berilishidan avval, har bir yaradorning yuzi va og'iz bo'shlig'iga antiseptik (medikamentoz) ishlov berilishi kerak. Muolaja teri qoplamiga ishlov berishdan boshlanadi. Jarohat atrofi terisiga sinchiklab ishlov beriladi. Ishlov berish maqsadida, odatda, vodorod peroksidining 2—3% li va novshadil spirtining 0,25 li % eritmalari, yod-benzin (1 litr benzingga 1g yod kristallari) ishlatiladi. Qotib qolgan qon laxtalarini, chirk va yog'larni yaxshi eritishi sababli yod-benzin aralashmasi keng ko'lamda ishlatiladi. Undan keyin jarohatdagi iflosni, erkin holatda yotgan mayda yot jismlarni antiseptik eritmalar bilan irrigatsiya qilish usuli bilan yuvib tashlanadi. Shundan so'ng teri qoplamida mavjud bo'lgan soch, soqol va mo'ylovlar qirib olinadi va jarohat, og'iz bo'shlig'i antiseptik eritmalar bilan qayta yuviladi. Bunday gigiyenik muolaja og'riqli bo'lganligi sababli yaradorlarga dastlab analgetiklar yuborilishi maqsadga muvofiqdir. Yuqorida bayon etilgan gigiyenik ishlovdan so'ng teri qoplami doka sochiqlar yordamida quritilib, 1—2% li yod eritmasi surtiladi va nihoyat yarador operatsiya xonasiga olib boriladi.

Tekshiruv natijalariga ko'ra, bajariladigan jarrohlik amaliyoti hajmi va usuli aniqlanadi. Bunda, yuz sohasi a'zo va to'qimalarining shikastlanish darajasigina emas, balki LOR-a'zolar, ko'z, bosh miya hamda boshqa sohalar jarohatlari mavjudligi hisobga olinadi. Yarador umumiy ahvolining og'irlik darajasidan kelib chiqib, boshqa mutaxassislar maslahati yoki aralashuvi, shuningdek, rentgenologik tekshiruv zarurati haqidagi masalalar hal qilinadi.

Shunday qilib, jarrohlik ishlovi berish ko'lami va uslubi, mohiyati har bir holatda individual ravishda belgilanadi. Ammo hamma hollarda ko'rsatiladigan jarrohlik yordami imkon qadar radikal usul va to'liq hajmda o'tkazilishi lozim.

BJI radikal usulda o'tkazilishining mohiyati jarrohlik aralashuvlarining maksimal hajmda va bosqichlarining qat'iy ketma-ketlikda bajarilishidan iborat, ya'ni: suyak jarohatiga va uning atrofidagi yumshoq to'qimalarga ishlov berish, jag' suyaklari bo'laklari immobilizatsiyasi, tilosti sohasi, til va og'iz dahlizi shilliq qavatiga choklar qo'yish, ko'rsatmalarga ko'ra teriga chok qo'yish va albatta jarohatni drenajlash.

Yuqori jag' tanasining o'qotar qurollardan olingan jarohatlarida esa, yuqorida keltirilgan muolajalardan tashqari yuqori jag' bo'shlig'i, burun yo'llari va g'alvirsimon labirint reviziyasi o'tkaziladi.



Yuqori jag' sohasidagi jarohat o'lchamlari katta bo'lsa, yuqori jag' bo'shlig'i jarohat kanali orqali reviziya qilinadi. Yuqori jag' bo'shlig'idagi qon quyqalari, yot jismlar, suyak bo'lakchalari, shikastlovchi snaryadlar olib tashlanadi. Yuqori jag' bo'shlig'i shilliq qavatining o'zgargan qismi kesib olinadi. Tiklanishga layoqatli (shilliq qavat) qismi esa qoldirilib, suyakli asosiga joylashtiriladi va yodofomli tampon bilan fiksatsiya qilinadi. Ushbu tamponning (oxiri) uchi, yuqori jag' bo'shlig'i hamda burunning pastki yo'li orasida hosil qilingan tutashtiruvchi sun'iy tuynuk (darcha) orqali burun bo'shlig'iga chiqarib qo'yiladi. Shunday (burun va yuqori jag' bo'shliqlarini) tutashtiruvchi sun'iy tuynuk (teshik) hosil qilinishi shart. Tashqi (yumshoq to'qimalar) jarohatga umumiy qoidalarga rioya qilgan holda ishlov beriladi va choklar qo'yiladi. Zaruratga ko'ra, mahalliy to'qimalar yordamida plastika qilish usullari qo'llaniladi yoki «plastinkali» choklar qo'yiladi.

Yuqori jag' sohasidagi jarohat (o'qning kirish teshigi) kichik bo'lsa, yuqori jag' bo'shlig'ining reviziyasi Kolduell-Lyuk bo'yicha klassik gaymorotomiya uslubida bajariladi, ya'ni og'iz dahlizida operatsion jarohat hosil qilib yoki hosil qilingan rinostoma orqali gaymor bo'shlig'iga kiritilgan naycha yoki teshikli kateter orqali antiseptikli eritmalar bilan yuvish maqsadga muvofiq.

Yuqori jag'ning jarohatlarida burun ham og'ir shikastlangan bo'lsa, g'alvirsimon suyak va uning labirinti ham singanligi ehtimoli ortadi. Bunday hollarda miya qutisi asosida jarohat ajralmasi (suyuqligi) turib qolmasligi va to'siqsiz bemalol oqib chiqib ketishi uchun hamda bazal meningit profilaktikasi maqsadida jarrohlik ishlovi berish jarayonida suyak bo'lakchalari, qon laxtalari, yot jismlar ehtiyotkorlik bilan olib tashlanishi zarur. Shuningdek, likvoreya bor yoki yo'qligi haqida aniq ma'lumotga ega bo'lish talab etiladi. Burun yo'llari reviziya qilinadi. Nekrozga uchrashi mumkin bo'lgan to'qimalar olib tashlanadi. Burun va dimog' suyaklari, burun chig'anoqlari o'z joylariga qo'yilib, burun yo'llari o'tuvchanligi tekshiriladi. Burun yo'llariga 2—3 qavat doka o'ralgan polixlorvinil yoki rezina naychalar chuqur joylashtiriladi. Ular burun qolgan shilliq qavatining fiksatsiyasini va burundan nafas olishni, shuningdek, operatsiyadan keyingi davrda burun yo'llarining chandiqlik tufayli torayib qolishini profilaktika qilishni ta'minlaydi. Burun suyaklari repozitsiya qilinib, doka tamponlar yordamida mahkamlanadi. Yumshoq to'qimalarga imkon qadar choklar qo'yiladi.



Yuqori jag' jarohatlarida yonoq suyagi va ravog'i (yoyi) sinishlari kuzatilsa, suyak bo'laklarining chetlariga ishlov berilgandan so'ng, ular repozitsiya qilinib, bo'laklar suyak choklari yoki suyak fragmentlarining cho'kmasligini ta'minlovchi boshqa usullar yordamida mahkamlanadi. Ko'rsatmalar mavjud bo'lsa, yuqori jag' bo'shlig'i reviziya qilinadi.

Tanglayning jangovar jarohatlari, odatda, alveolar o'siqning o'qotar qurollardan olingan jarohatlari bilan birga uchraydi. Bunday hollarda og'iz bo'shlig'ini burun va yuqori jag' bo'shliqlari bilan tutashtiruvchi nuqson hosil bo'ladi. Suyakdagi jarohatga yuqorida bayon etilganidek ishlov beriladi. Suyakdagi nuqsonni imkon qadar atrof yumshoq to'qimalar (qattiq tanglay shilliq qavati qoldiqlari, lunj va yuqori lab shilliq qavati)dan bichib olingan laxtaklar yordamida yopish lozim. Agar bunday imkoniyat bo'lmasa, plastmasadan bo'shliqlarni ajratuvchi himoya plastinkasi tayyorlanadi.

Yuz-jag' sohasi yaralangan jangchilarda ko'z soqqasi jarohati aniqlansa, sog' tomondagi ko'zning ko'rish qobiliyatini saqlab qolish uchun shikastlangan ko'z soqqasi enukliatsiya qilinadi. Chunki jarohatlangan ko'zda rivojlangan yallig'lanish jarayoni ko'rish nervlarining kesishish joyi orqali sog' tomonga tarqalishi mumkin. Oftalmolog ko'rigi va maslahati maqsadga muvofiq. Ammo har bir jarroh-stomatolog ko'z sohasiga ishlov bera olishni, ya'ni ko'zning yuzasidan mayda yot jismlarni olib tashlashni, ko'z va qovoqlarni yuvishni uddalay olishi kerak. Yuqori jag' sohasidagi jarohatga ishlov berishda burun-ko'zyosh kanali butunligini saqlab qolish yoki o'tuvchanligini tiklash lozim.

Suyak jarohatiga ishlov berib bo'lgach, bitishga layoqatsiz yumshoq to'qimalar jarohat chetlari bo'ylab, kapillar qon oqishi paydo bo'lgunga qadar kesib tashlanadi. Odatda, teri jarohat chetidan 2—4 mm masofada kesib tashlanadi. Teriosti yog' kletchatkasi esa ko'proq kesiladi. Mushak to'qimasi nafaqat kapillar qon ketishi, balki mushak tolalarining (skalpel bilan) mexanik ta'sirlantirishga javoban qisqarishi paydo bo'lishiga qadar kesiladi. Nobud bo'lgan to'qimalarni jarohat devorlari va tubi bo'ylab, yirik qon tomirlar va yuz nervi shoxlarining joylashuvini hisobga olgan holda kesiladi. Shundan keyin jarohatga antiseptik ishlov berilib, choklar qo'yiladi va albatta drenaj qoldiriladi. Jarohatga ishlov berish jarayonida, yot jismlar bilan bir qatorda ikkilamchi shikastlovchi snaryadlar, shu jumladan singan tishlar bo'lakchalari albatta olib tashlanishi shart.

Og'iz bo'shlig'ida mavjud bo'lgan barcha jarohatlar, o'lchamlaridan qat'i nazar, tekshirilishi, reviziya qilinishi kerak. Ulardagi yot jismlar (tishlar, suyak bo'lakchalari) og'ir yallig'lanish jarayonlariga sabab bo'lishi mumkin. Keyingi bosqichda suyak bo'laklari repozitsiyasi va immobilizatsiyasi o'tkaziladi. Buning uchun jangovar bo'lmagan jarohatlarda qo'llaniladigan (tinchlik davri) konservativ va xirurgik (osteosintez) immobilizatsiya usullaridan foydalaniladi. Jumladan, turli konstruksiyaga ega bo'lgan shinalar, plastinkalar va apparatlar. Suyakda ishlatiladigan choklar va Kirshner spitsalarini ishlatish maqsadga muvofiq emas.

Yuqori jag' sinishlarida aksariyat Adams bo'yicha immobilizatsiya qilish usulidan foydalaniladi. Suyak bo'laklarini repozitsiya va mustahkam immobilizatsiya qilish, tiklash operatsiyasining elementi hisoblanib, suyak jarohatidan qon ketishini to'xtatadi, gematoma hosil bo'lishi va unda infeksiya rivojlanishining oldini oladi.

Shinalar va osteosintezning qo'llanilishi jag' suyaklari bo'laklarini tishlam (okkluziya)ga muvofiq to'g'ri holatda mustahkamlashga imkon yaratadi. Kompresion-distruksion apparatlarning ishlatilishi suyak bo'laklarini bir-biriga tekkuncha yaqinlashtirish imkonini beradi. Shuningdek, yumshoq to'qimalardagi jarohatlarni tikish uchun qulay sharoit yaratadi hamda shu bosqichda osteoplastik operatsiyalar o'tkazish mumkin bo'ladi.

Immobilizatsiya amalga oshirilgandan so'ng jarohatlarni tikishga o'tiladi. Dastlab tildagi jarohatlarga siyrak choklar qo'yiladi. So'ng tilosti sohasi, og'iz dahlizi jarohatlari tikiladi. Bu choklarning qo'yilishi og'iz bo'shlig'i va tashqi jarohatni izolatsiya qilish (ajratib qo'yish)ga qaratilgan. Shu bilan birga suyakning ochilib qolgan qismlarini yumshoq to'qimalar bilan yopiladi. Undan so'ng, qizil hoshiyaga, mushaklar, teriosti yog' kletchatkasiga va teriga choklar qo'yiladi. Jarohat chetlarini bir-biriga tekkizib tikish imkoniyati bo'lmasa yaqinlashtiruvchi plastinkali choklar qo'yiladi.

### **Yuz-jag' sohasi o'qli jarohatlarining asoratlari**

Qo'sh jarohat deganda, ayni bir vaqtning o'zida bir necha anatomik sohalarning bir omil bilan jarohatlanishi tushuniladi. Qo'sh jarohatga yuz-jag' to'qimalari bilan bir vaqtda bosh miya va tana boshqa qismlarining jarohatlari ham kiradi. (Bu mavzu V bobda batafsil bayon etilgan.)

Bunday jarohatlar og'ir jarohat hisoblanib, ular ko'pincha yuqori jag'ning o'qdan olingan jarohatlarida uchraydi. Avvalgi mavzuda yuqori jag'ning sinishlarida bosh miya lat yeyishi, chayqalishi to'g'risida fikr yuritilgan. Bunday jarohatlanishlarda yaradorlarning ahvoli og'ir bo'lganligi bois, bemorning shikoyatlarini aniqlash va anamnezni yig'ish juda mushkul bo'ladi, gohida esa buning umuman iloji ham bo'lmaydi.

Jarohatning og'ir kechishiga yuqori nafas yo'li o'tuvchanligining buzilishi, traxeya va bronxlarga qon, suyak bo'laklari va tish parchalarining aspiratsiya qilinishi sabab bo'ladi. Agar yarador hushdan ketgan bo'lsa, bu xavf yanada kuchayadi. Yaradorga tashxis qo'yish va unga ko'rsatiladigan yordam hajmini aniqlasda jarroh-stomatolog bilan birga neyroxirurg, otorinolaringolog, okulist, nevropatolog va jarroh-travmatolog ham ishtirok etishi maqsadga muvofiq.

Jag'lar singanda ovqatlanish jarayoni buziladi, yarador organizmida oqsil va vitaminlar miqdori keskin kamayadi va bu holat, o'z navbatida, jarohatning kechishi va tuzalishiga jiddiy ta'sir ko'rsatadi. Odontogen infeksiya o'choqlarida yiringli yallig'lanish — flegmona, sepsis, travmatik osteomyelit rivojlanadi. Kasallik surunkali shakliga o'tganda bo'laklar noto'g'ri bitishi, soxta bo'g'im hosil bo'lishi, yuz shaklining ikkilamchi buzilishi (ayniqsa, bunday asoratlar stomatologik yordam o'z vaqtida va to'liq ko'rsatilmagan hollarda) hosil bo'ladi.

Odatda, yuz-jag' sohalarining qo'sh jarohatlarini davolash borasida juda ko'p muammolar kuzatilganligi bois, yarador ko'p tarmoqli klinik shifoxona yoki ixtisoslashgan gospitalda, kerakli mutaxassislar jalb qilingan holda davolanishi kerak.

Yarador gospital (stomatologik bo'lim)ga yetib kelguncha ko'rsatiladigan shifokor yordami quyidagilardan tashkil topadi: shokka qarshi, asfiksiyaga qarshi hamda qon ketishini to'xtatishga qaratilgan tadbirlar o'tkaziladi. Suyak bo'laklarining vaqtinchalik immobilizatsiyasi o'tkaziladi. Yarador transportirovka qilinyotganda yuqori nafas yo'llari o'tuvchanligining buzilishi hamda qon, so'lak va qusuq massalari aspiratsiya qilinishining oldini oladigan holatni ta'minlash (yonboshga yoki qoringa yotqizish, havo o'tkazgich qo'yish) zarur. Shuningdek, agar yarador behush bo'lsa, intubatsiya qilish va til orqaga ketishining oldini olish kerak bo'ladi. Yuz-jag' yaralariga bog'lam qo'yganda, asosiy e'tibor bo'laklarning siljishini yanada oshirmaslik va nafas yo'llari o'tuvchanligi buzilishining oldini olishga qaratilishi kerak.

Malakali yordam yarador gospitalga kelib tushishi bilan boshlanadi. Uch xil — shoshilinch, erta va kechiktirilgan yordam farqlanadi.

Shoshilinch malakali yordam qon ketishini to'xtatish, yuqori nafas yo'llarining o'tuvchanligini ta'minlash (zarurat bo'lsa, traexotomiya qilish) amallarini o'z ichiga oladi.

Erta ko'rsatilgan yordam yuz-jag' va tananing boshqa sohalarida yaralarga birlamchi jarrohlik ishlovini berib, ikki sutka davomida bo'laklarni, yuz va skelet suyaklarini repozitsiya va immobilizatsiya qilishni o'z ichiga oladi.

Kechiktirilgan yordam deb, shu hajmdagi yordam 48 soat va undan ko'p vaqt o'tkazib ko'rsatilishiga aytiladi.

Anesteziologiya va jarrohlikning bugungi taraqqiyoti yarador gospitalga kelib tushgan birinchi soatlardayoq ixtisoslashgan yordam ko'rsatilishini ta'minlay oladi. Faqat shokka qarshi o'tkazilayotgan davolash samaradorligi yaxshi bo'lsa, yaradorga gemodinamika ko'rsatkichlarini barqarorlashtirishga qaratilgan har qanday yordamni dastlabki 12 soatda to'liq o'tkazish imkoni tug'iladi. Agarda og'ir ahvoldagi yarador gospitalga (48 soat va undan ham ko'p vaqtga) kechikib tushsa, kechiktirilgan jarrohlik ishlovi, asosan, yallig'lanish asoratlarning oldini olishga qaratilgan bo'ladi.

Yuz-jag' to'qimalarining og'ir qo'shilgan va murakkab, otilgan (o'qli) jarohatlarida yallig'lanish asoratlari (meningit, ensefalit, miya absessi)ning oldini olish yo'li yetarli darajada anesteziologik yordam ko'rsatilishini ta'minlab, birlamchi jarrohlik ishlovini berish va bo'laklar immobilizatsiyasining yuqori saviyada bajarilishini ta'minlash orqali, likvor oqishini to'xtatish va shokka qarshi kurashishni ta'minlashdan iborat.

**Kech rivojlangan asoratlarga** ikkilamchi qon ketish, bronxopulmonal asoratlarni, kontraktura, bo'laklarning noto'g'ri holda bitishi, bitishning cho'zilib ketishi, soxta bo'g'im hosil bo'lishi, travmatik osteomiyelit va yuqori jag' bo'shlig'ining sinusiti kabilarni kiradi.

**Ikkilamchi qonash.** Yaradagi tromb yiringlab eriydi yoki yiringli yallig'lanish qon tomir devorini eritadi, shuningdek, yara ichidagi yot jismlardan snaryad parchasi, suyak qirrasini va boshqa narsalar (7—14 kunda) eroziya hosil qilib, qon tomir devorini teshadi. Bu holat jarohatlangan vaqtdan 3—4 hafta o'tganidan so'ng ham kuzatilishi mumkin.



Qon kutilmaganda (ko'pincha, kechasi) ketib qolishi mumkin. To'satdan boshlangan qon ketishida, birinchi navbatda, zudlik bilan yarani bog'lam materiallari bilan zich tamponada qilish yoki barmoq bilan yo'g'on tomirni suyakka bosib turish zarur. Ammo, bu muolaja bilan qon ketishini batamom to'xtatib bo'lmaydi. Qon ketishini to'xtatishning ishonchli yo'li magistral tomirni masofada bog'lash va imkoni bo'lsa, uni yara ichida atrofdagi to'qimalarga tikib tashlashdan iborat.

**Bronxopulmonal asoratlar** yaradorning sovuq qotishi va og'iz bo'shlig'idagi suyuqliklarning nafas yo'llariga ketib qolishi sababli yuzaga keladi, ular, asosan, og'izdan nafas olishga to'g'ri kelgan hollarda uchraydi. Bunday asoratlar aksariyat hollarda, nafas olish yetishmovchiligi rivojlangan va yutinish akti buzilgan yaradorlarda kuzatiladi, ayniqsa, yutqin, halqum, til asosi, yumshoq va qattiq tanglay, pastki jag' shoxi va burchagi singanda yuqorida aytib o'tilgan manzara ko'zga tashlanadi.

Aspiratsion pnevmoniya, odatda, jarohatlanishdan keyingi 4—6 kun ichida rivojlangan. Bunday asoratlarning oldini olish uchun, birinchi galda, yuz va jag' to'qimalarida o'tkazilishi mo'ljallangan birlamchi jarrohlik ishlovini iloji boricha barvaqtroq amalga oshirish va ikkinchidan, antibakterial davolash choralarini tayinlashda og'iz bo'shlig'ining tozaligini ta'minlash va ovqat iste'mol qilayotganda aspiratsiyaning oldini olish, shuningdek, og'izdan oqayotgan so'lak ko'krak qafasini ho'l qilishining oldini olish, jismoniy gimnastika orqali nafas olishni tiklash kerak bo'ladi.

**Kontraktura** — og'iz ochilishining chegaralanishi (tirishish, simptomatik, reflektor). U mushaklar jarohati, yallig'lanish hisobiga yoki doimiy (uzoq muddatli) bo'lishi mumkin. Doimiy kontraktura yumshoq to'qimalardan hosil bo'lgan chandiq yoki pastki jag'ning boshqa suyaklar bilan birikishi natijasida yuzaga keladi. Yoki ikkala omil birgalikda sababchi bo'lishi ham mumkin. Bunday kontraktura faqat ochiq jarrohlik usulida davolanadi.

**Suyak bo'laklarining noto'g'ri holatda bitishi.** Odatda, ixtisoslashgan yordam o'z vaqtida ko'rsatilmasa yoki immobilizatsiya qilishda kamchiliklarga yo'l qo'yilgan bo'lsa, ana shunday asorat yuzaga keladi. O'z navbatida, bunday holat okkluziyaning buzilishiga olib keladi. Noto'g'ri holatda bitgan suyak bo'laklarini davolashning birdan bir yo'li ochiq jarrohlik aralashuvidir.

**Jag' bo'laklarining sust bitishi va bitmasdan soxta bo'g'im hosil bo'lishi.** Odatda, mexanik omillar ta'sirida jag' suyagi singanda o'z vaqtida va samarali usul bilan immobilizatsiya qilinsa, 2—2,5 hafta ichida bo'laklar orasida hosil bo'lgan suyakli organik matriks ularni birlashtiradi. Suyak to'qimasi ustunchalari dastlab noaniq joylashgan bo'ladi. Klinik jihatdan mazkur holat bo'laklar orasidagi harakat chegaralanganligi bilan namoyon bo'ladi. 4—5 haftadan so'ng suyakdagi kollagen strukturalar minerallasadi. Hosil bo'lgan suyak arxitektonikasi uzoq vaqt yetilmagan suyakka xos bo'lib qoladi. Immobilizatsiyani bo'shatgandan so'ng, fiziologik yuklama (og'izni ochish, chaynash) ta'sirida yangi hosil bo'lgan suyakning kollagen strukturalari remodellashadi va tartibga tushib, yetilgan suyak to'qimasigacha aylanadi.

Jag' suyaklarining otilgan jarohatlarida bo'laklarning bir-biri bilan birikib bitish jarayoni kamida 2—3 haftaga sekinlashadi. Unga mahalliy va umumiy ta'sir ko'rsatuvchi bir qator omillar mavjud.

**Mahalliy omillar** orasida quyidagilar alohida e'tiborga loyiqdir: o'q tegib bo'laklar maydalanib singanligi sababli, ularni bir-biriga zich yaqinlashtirib, mahkam immobilizatsiya qilib bo'lmaydi; bo'laklar orasiga yumshoq to'qimalar kirib qolishi (interpozitsiya) bitishga xalaqit beradi; suyakda katta-kichik nuqsonlar bo'ladi; uch shoxli nerv katta tolalarining uzilishi natijasida suyak trofikasi buziladi; suyak yarasiga yot jismlar (snaryad parchalari, tuproq, qum), tish ildizi kirib qolib, yiringli yallig'lanish jarayoni avj oladi.

**Umumiy omillar:** ko'p qon yo'qotish, markaziy nerv tizimining zararlanishi (emotsional-ruhiy zarba, shok, ruhiy ta'sir yoki jismoniy zarba natijasida organizm funksiyalarining og'ir buzilishi, kontuziya va boshqalar), moddalar almashinuvining izdan chiqishi suyakdagi osteoinduktiv aktivlikka (SOA) va aktivlik inhibitori (AI)ga salbiy ta'sir ko'rsatadi. SOAning AIga nisbati suyakning osteoinduktiv aktivlik potentsiali (SOAP) deb ataladi. SOAPning past ko'rsatkichi suyakda bitish jarayonining sekinlashuviga olib keladi. D.D. Sumarokov o'z tajribalarida SOAPning pasayishini suyakda kechayotgan rezorbsiya sust bo'lganligi, shuning hisobiga induktiv osteogenezning asoratsiz kechishi uchun yetarli pog'onaga ko'tarila olmaganligi bilan tushuntiradi. Suyakdagi rezorbsiya ko'tariladi, ammo bu holatga yetish uchun vaqt kerak bo'ladi. Shuning hisobiga osteogenez bosqichlari buziladi va sekinlashadi. Bundan tashqari, to'qimada uzoq davom etgan

gipoksiya to'qimadagi gipoksiyani anaerob glikoz tomonga siljitadi. O'z navbatida, osteoblastlarning yetilishi ham sekinlashadi va hosil bo'layotgan kollagenda gidroksiprolin va gidroksilizin kam miqdorda bo'ladi. Suyaklanish sekinlashadi. Sust bitayotgan bo'laklar orasidagi fibroz va granulatsiyali to'qimalarda 2—3 haftadan so'ng tog'ay o'choqlari aniqlangan. Kollagen tolalar singan bo'laklariga qarab emas, balki sinish chizig'i bo'ylab yo'nalgan bo'ladi. Shu boisdan, u yangi hosil bo'layotgan suyak bo'laklarining bir-biriga birikishini ta'minlay olmaydi. Faqat 6—8 haftadan so'ng hosil bo'lgan yangi to'qima suyak rivojlanishining boshlang'ich bosqichidagi to'qima sifatida namoyon bo'ladi. Bunda fibrogenез va ondrogenез ustun bo'lib, vaqt o'ta borgan sari qon bilan ta'minlanish va kislorod bilan to'yinish hisobiga atipik kollagen parchalanib boradi. Yangi sharoitda hosil bo'layotgan suyak to'qimasi bo'laklarning birikishiga olib keladi. Bunday asoratning oldini olish va davolash maqsadida organizmning himoya kuchlarini oshirish va reaktiv osteogenezni optimallashtirishga qaratilgan medikamentoz davolash choralarini qo'llash kerak.

«Soxta» bo'g'im. Gohida suyak bo'laklari bir-biri bilan mutlaqo birikmaydi va soxta bo'g'im shakllanadi. «Soxta» bo'g'im deyilganda, suyak bo'laklarining ana shu bo'laklar chetlarini biriktiruvchi to'qimadan hosil bo'lgan kapsula bilan qoplanib, o'zaro fibroz kapsula vositasida birlashishi tushuniladi.

Yuzaga kelish sabablari:

- 1) bo'laklar kech va yetarli darajada immobilizatsiya qilinmaganligi;
- 2) bo'laklar noto'g'ri turib qolishi;
- 3) bo'laklar orasiga mushak kirib qolishi;
- 4) bo'laklar chetlarida yiringli yallig'lanish kechishi;
- 5) medikamentoz davolash choralarining yetarli bo'lmaganligi;
- 6) patologik sinish.

«Soxta» bo'g'imning klinik belgisi suyak bitishi lozim bo'lgan muddatda bo'laklarning qimirlashi sezilishi va rentgen suratda bo'lak chetlarida kompakt suyakning yaqqol ko'rinishidan iborat.

**Davolash:** bo'laklar jarrohlik usulida ochilib, chetlaridan suyakni kesib olib, kemtikni suyak o'tqazib to'ldirish amaliyoti bajariladi yoki kompression osteosintez o'tkaziladi.

**Travmatik osteomiyelit.** Abscess va flegmonalar yumshoq to'qimalarning yiringli yallig'lanishi bo'lsa, travmatik osteomiyelit,



ko'pchilikning fikricha, suyakdagi yaraning yiringlashi deb tushuniladi. Yuqorida keltirilganidek, jag'larning o'qdan olingan jarohatlarida suyak parchalanib sinadi. Mayda suyak bo'lakchalari yarada erkin qolib, nekrozga uchraydi va birlamchi sekvestr bo'lib, ajralib chiqadi.

Bunday holat suyak yarasining yiringli yallig'lanishi deb e'tirof etiladi. Mazkur jarayonning dastlabki belgilari namoyon bo'lishi bilan faol davolash choralari ko'rilsa, yallig'lanish avj olmaydi va deyarli asorat qoldirmaydi. Ayrim hollarda davolash kech qilinsa va yetarli darajada o'tkazilmasa, kasallik keyingi bosqichga o'tib ketadi, travmatik osteomiyelit rivojlanadi. Bunda yiringli jarayon sog'lom bo'laklar, g'ovaksimon modda va ilikka tarqaladi. Odatda, travmatik osteomiyelit jag' suyagi parchalanib singanda va sinish chizig'i og'iz bo'shlig'i bilan tutashgan hollarda uchraydi.

**Klinik kechishi:** travmatik osteomiyelitning kechishida o'tkir, o'tkir osti va surunkali davrlar farqlanadi.

Travmatik osteomiyelitning o'tkir davri odontogen osteomiyelitga nisbatan yengilroq kechib, intoksikatsiya belgilari sust holda namoyon bo'ladi. Dastlab tana harorati 38—40°C gacha ko'tarilib, bemor holsizlik va kamquvvatlikdan shikoyat qiladi, ter bosadi. Jag'ning singan joyida og'riq kuchayadi. Jag' atrofida dastlab shish, keyinchalik yallig'lanish infiltrati hosil bo'lib, abscess va flegmona yuzaga keladi. Og'iz ichida: singan sohada o'tuv burmasi tekislanib, ustidagi shilliq parda qizaradi va periostit shakllana boshlaydi.

**Davolash.** O'tkir bosqichda yiringli o'choqlar ochiladi va mikroblar hamda yallig'lanishga qarshi medikamentoz davolash choralari ko'riladi. Sinish chizig'idagi shish albatta olib tashlanadi. Bo'laklarning immobilizatsiyasiga jiddiy e'tibor berish va bo'laklar siljimasligini ta'minlash zarur.

O'tkazilgan davolash choralari o'tkir yallig'lanishni bartaraf qiladi. Yara tozalanib, ikkilamchi tortilish bilan bitishi ham mumkin. Travmatik osteomiyelit rivojlangan bo'lsa, yara o'rnida oqma yo'l shakllanadi, undan ozroq miqdorda ajralma chiqib turadi, oqma yo'l og'iz ichida — olingan tish sohasida ham shakllanishi mumkin. Oqma yo'ldan uzoq muddat davomida ajralma chiqib, chetlari suyakka tortilib qoladi va uning ichidan granulatsiyali to'qima bo'rtib chiqadi. O'tkir osti va surunkali davrlarda bemorning ahvoli yaxshilanadi. Shu davrda sekvestrlar shakllanib, sog' suyakdan ajraladi. Sekvestr kichik bo'lsa, 3—4 haftada, katta bo'lsa,



8—12 haftagacha ajralib, yumshoq to'qimalarda erkin yotadi. Sekvestr atrofida proliferativ jarayon kechib, ikkilamchi suyak hosil bo'ladi.

Suyak singanidan 3—4 hafta o'tgandan keyingi rentgenologik tekshiruvlarda suyakda destruksiya o'choqlari aniqlana boshlaydi. Suyak rezorbsiyasi singan bo'laklar chetida, mayda ajralgan sekvestrlar esa ko'proq jag' qirrasida kuzatiladi. Rentgen suratda sekvestrlar har xil shakldagi zich suyak parchasi holatida ko'rinadi. Sekvestr va sog' suyak orasida esa shakllanayotgan yangi suyak to'qimasini kuzatish mumkin.

O'tkir osti davridagi davolash, asosan, jarayon o'tkirlashuvining oldini olish, organizmning himoya kuchlarini ko'tarish, sekvestr ajralishini jadallashtirish va ikkilamchi suyakning shakllanishini ta'minlashdan iborat bo'ladi.

Shu maqsadda, metiluratsil 1 tabletkadan kuniga 3 martadan 10—14 kun davomida; C vitamini sutkasiga 1—2 g dan 7—10 kun davomida; B<sub>1</sub> (5% li), B<sub>6</sub> (5% li) vitaminlari 2 ml dan kunora — 10—15 inyeksiya, autogemoterapiya, timolin, timogen, vobenzim, aktovegin tavsiya etiladi, fizioterapiya amallari (UFN, YCHT), ratsional ovqatlanish buyuriladi. Ovqat tarkibida oqsil va yog'lar hamda uglevodlar yetarli bo'lishi kerak.

**Surunkali davrda** yuqorida keltirilgan davolash choralaridan tashqari, sekvestr olib tashlanadi. Odatda, sekvestrektomiya amaliyoti jarohatdan 3—4 hafta o'tkazib qilinadi. Ammo jarayon sust kechayotganda, ajralayotgan sekvestrlar katta sohani egallagan bo'lsa, bu ishni kechroq, ya'ni 5—6 haftada bajarsa ham bo'ladi. Operatsiya, odatda, og'iz bo'shlig'i tashqarisidan amalga oshiriladi, ya'ni oqma yo'l va chandiq ustidan kesma o'tkaziladi, yumshoq to'qimalar suyakdan ajratiladi. Sinish chizig'i tozalanadi. Sekvestrlar ajratib olinadi. Bo'lak chetlari ochilib, suyak sog'lom joygacha (qon tomchilari ko'ringuncha) bor yordamida kesiladi. Imkon bo'lsa, bo'laklarni plastinka yordamida osteosintez qilinadi.

Suyakdagi nuqson auto- yoki allotransplantat bilan to'ldiriladi va tegishli usullardan biri yordamida immobilizatsiya qilinadi. O'tkazilgan suyakni tashqi ta'sirlardan himoya qilish uchun og'izda shilliq pardaga zich qilib choklar qo'yiladi. Tashqaridan suyak pardasi va mushaklarga ham zich choklar qo'yilib, operatsion yara yopiladi.

**Otilgan travmatik osteomiyelit.** Pastki jag'ning otilgan jarohatlarida suyak mayda bo'laklarga ajralib sinadi va yumshoq

to'qimalarda katta jarohat hosil bo'ladi. Yumshoq to'qimalar tiritilib, yiritiladi. O'q tekkan suyak molekular silkinishga uchrab, unda yallig'lanish reaksiyasi kechadi. Tashqaridan ko'zdan kechirilganda suyakning o'zgarganligi sezilmaydi. Ammo o'tkir qirasi sindirib olinganda qon chiqmaydi, bu esa suyak trofikasi buzilganligi va osteotsitlarning halok bo'lganligini bildiradi. Bu holda suyakda nekrotik jarayon kechishiga sharoit yaratuvchi omillar quyidagilardan iborat:

1. Suyak iligining shikastlanishi.
2. Qon tomirlar devori ichki qatlamining yorilishi va trombozlar hosil bo'lishi.
3. Atrofdagi to'qimalarga qon quyilishi.
4. Suyakning yumshoq to'qimalardan ajralib qolishi.
5. Suyakka infeksiya tushishi.
6. Jag'ning mayda bo'laklarga parchalanib sinishi.
7. Suyak yarasida yiringli yallig'lanish kechishi.
8. Molekular silkinishga uchragan suyakda nekrozlanishning boshlanishi va uning atrofida yallig'lanish jarayonining kechishi.
9. Suyakda chuqur trofik o'zgarishlar kechishi.

Otilgan travmatik osteomiyelitning kechishida ham o'tkir, o'tkir osti va surunkali davrlar farqlanadi.

**O'tkir davrning kechishi** birlamchi jarrohlik ishloviga bog'liq. Ishlov berilayotganda to'qimalarga choklar zich qo'yilmagan bo'lsa, yallig'lanish asta rivojlanadi. Yallig'lanish belgilari asta-sekin kamayadi. Agar, birlamchi jarrohlik ishlovida yaraga choklar zich qo'yilgan bo'lsa, qisqa vaqt ichida abscess va flegmona shakllanadi.

**Davolash:** choklar olinib, qo'shimcha kesma o'tkaziladi, yiring chiqarilib, yallig'lanishga qarshi davolash choralari ko'riladi. 8—12 kun davomida o'tkir yallig'lanish belgilari susayib, kasallik o'tkir osti davrga o'tadi.

**O'tkir osti davrida** yiring bilan birga mayda suyak parchalari chiqishi mumkin. Yaralardan oqma yo'l shakllanib, ichidan granulatsiyali to'qima bo'rtib chiqadi. Nekrozga uchragan suyak sog' suyakdan ajrala boshlaydi. Bu davrda davolash choralari, asosan, organizmning himoya kuchlarini oshirish va yallig'lanishning tarqalishini chegaralashga qaratiladi. Sekvestr atrofida yangi osteoid to'qimadan sekvestr qutisi shakllanadi.

**Surunkali davrda** (6—8 haftadan so'ng) sekvestrektomiya amaliyoti o'tkaziladi: dastlab bo'laklar chetidan tashqaridagi fibroz

kapsula olib tashlanadi. Sekvestr bilan birga sinish chizig'ida turgan tishlar ham olib tashlanadi. Suyakning bo'laklar chetidagi sklerozga uchragan qismi kamayguncha (freza bilan) kesiladi. Yara og'iz bo'shlig'idan chok qo'yib ajratiladi. Zarur bo'lsa, yara tashqarisiga o'rnatiladigan apparatlar yordamida bo'laklar immobilizatsiya qilinadi. Suyakdagi nuqson 2 sm dan oshganda suyak plastikasi amaliyoti bajarilsa maqsadga muvofiq bo'ladi.

Otilgan pastki jag' osteomiyelitining oldini olish choralari:

1. Yaraga o'z vaqtida va radikal jarrohlik ishlovini berish.
2. Yarani sinchkovlik bilan ko'zdan kechirish.
3. Sinish chizig'i va uning atrofidagi surunkali yiringli infeksiya o'chog'i bor tishlarni olib tashlash.
4. Og'iz bo'shlig'idan yarani yetarli darajada ajratish.
5. Bo'laklarni mustahkam immobilizatsiya qilish.
6. Samarali antimikrob va umumquvvatlovchi medikamentoz davolash choralari ko'rish.
7. Og'iz bo'shlig'i tozaligini ta'minlash.

Travmatik gaymorit yuqori jag' singanda, ko'pincha, o'qdan olingan jarohatlarda uchraydi. Travmatik gaymorit yuqori jag' bo'shlig'i devorini tashkil qilgan suyak bo'laklari bo'shliq ichiga tushib qolib, birlamchi jarrohlik ishlovi vaqtida qolib ketgan hollarda rivojlanadi.

Birlamchi jarrohlik ishlovi o'tkazilayotganda yuqori jag' bo'shlig'ini ochish zarurati bo'lmasa, shuningdek, rentgen tekshiruvida gemosinusit aniqlansa, punksiya qilib, qonni so'rib olib, yuvib tashlanadi va antibiotiklar kiritiladi. Punksiya ninasi orqali bo'shliqqa kateter kiritilib, muntazam yuvib, antibiotiklar yuborish mumkin. Yuqori jag' bo'shlig'ining devorlari sinishi, odatda, ko'z osti sohasida abscess yoki flegmona rivojlanishi yoki o'tkir gaymorit belgilari bilan o'tadi. Shu sababli, bu davrda travmatik gaymorit tashxisi qo'yilmaydi. O'tkir yiringli jarayon kesib ochiladi va yallig'lanishga qarshi davolash choralari ko'riladi.

O'tkir davrda o'tkazilgan davolashdan so'ng, ayrim bemorlarda yallig'lanish o'tkir osti davriga o'tadi. Kesma o'tkazilgan joyda, olingan tish, tikilgan yara o'rnida oqma yo'l shakllanadi va bu holat surunkali travmatik gaymorit rivojlanganligini bildiradi. Travmatik gaymoritga xos belgilar esa quyidagilardan iborat:

1. Burundan nafas olish qiyinlashadi.
2. Burundan yiringli ajralma keladi.

3. Bosh og'riydi.
4. Yuqori jag'da og'irlik seziladi.
5. Ko'z osti sohasidagi to'qimalarda shish seziladi.
6. Charchash alomatlari paydo bo'ladi.
7. Ko'z osti, yonoq sohalari o'tuv burmasida oqma yo'l borligi aniqlanadi.
8. Rinoskopiya da burun ravoqlarining gipertrofiyasi kuzatiladi.
9. Burun o'rta yo'lida yiring borligi aniqlanadi.

**Travmatik gaymoritning shakllanishida quyidagi sabablar ko'rsatiladi:** jarohat natijasida yuqori jag' bo'shlig'ining shilliq pardasi yirtilib, suyakdan shilinib ajralganidan so'ng, bitish jarayonida epitelial yuzasi ichiga qaytarilib bitsa, bo'shliqda poliplar hosil qiladi. Suyakning ochilib qolgan sohalari granulatsiyali to'qima bilan qoplanadi. Ular chandiqa aylanadi va orasiga tushib qolgan yot jismlarni o'z ichiga oladi. Bular hammasi yuqori jag' bo'shlig'ida doimiy yallig'lanish jarayonining kechishini ta'minlaydi va oqma yo'lni shakllantiradi.

Travmatik gaymorit jarrohlik usulida davolanadi. Yuqori jag' bo'shlig'ida radikal gaymorotomiya Kolduell-Lyuk usulida o'tkaziladi. Yuqori jag' bo'shlig'ini to'ldirib turgan poliplar, granulatsiyali va chandiqli to'qimalar olib tashlanadi, bo'shliqda hosil bo'lgan cho'ntaklar ochilib, yuqori jag' bo'shlig'ining anatomik chegaralari tiklanadi. Burunga albatta bo'shliqdan teshik ochiladi.

Surunkali travmatik gaymoritning oldini olish uchun, avvalo:

1) o'qdan olingan jarohatga imkon qadar erta va to'liq hajmda birlamchi jarrohlik ishlovini berish;

2) yuqori jag' bo'shlig'ini sinchiklab tekshirib chiqish, yot jismlarni aniqlab, olib tashlash;

3) bo'shliq shilliq pardasining yirtilgan, jonsiz qismlarini kesib tashlash;

4) sog'lom, ammo shilingan shilliq pardani joyiga qaytarib, yodoformli tampon bilan bostirib qo'yish;

5) bo'shliqdan pastki burun yo'lga teshik ochish kerak bo'ladi.

Otilgan jarohatlardan so'ng, qayd qilingan asoratlardan tashjari, har xil, gohida hayotga xavf soladigan (menirigit, sepsis, mediastenit, miya absessi) umumiy asoratlarning ayrimlari, funksional buzilishlar bilan kechadigan yuz nervining shikastlanishi bilan bog'liq mimika mushaklarining falaji natijasida yuzdagi kosmetik nuqsonlar, ba'zan yuz badbashara holatga kelganda esa, ruhiy o'zgarishlar yuzaga keladi.





## NAZORAT SAVOLLARI

---

1. O'qotar qurollardan olingan jarohatlarning umumiy tafsiloti va klinik manzarasi.
2. Yuz va jag' sohasida o'qotar qurollar bilan hosil qilingan jarohatlarning G.M. Ivashchenko bo'yicha tasnifi qanday?
3. O'qotar qurollardan olingan jarohatlarning klinik manzarasi.
4. O'q (oskolka) teshib o'tgan jarohatlarning klinik manzarasi.
5. O'q teshib o'tgan yaralar qanday xususiyatlarga ega?
6. Yuzning yon sohalaridagi jarohatlarning xususiyatlari.
7. O'qdan olingan jarohatlarning bitishi qanday bosqichlarga ega?
8. Yaradorlarga qanday tartibda yordam ko'rsatiladi?
9. Pastki jag'ning o'qotar qurollardan olingan jarohatlari.
10. Yuqori jag'ning o'qotar qurollardan olingan jarohatlari.
11. «Ko'r» yaralarning klinik manzarasi.
12. Yuqori jag'i o'qdan jarohat olgan yaradorlarga qanday (hajmda) tibbiy yordam ko'rsatiladi?
13. Alveolar o'siq va tishlar otilgan jarohatlarining klinik manzarasi va davolash usullari.
14. Yonoq suyagi va yoyi otilgan jarohatlarining klinik manzarasi va davolash usullari.
15. Yuz-jag' sohasining qo'sh jarohatlari klinik manzarasi va davolash usullari.
16. Yarador gospitalga yetib kelishi bilan ko'rsatiladigan malakali yordam hajmi.
17. Yuz-jag' to'qimalarining murakkab, otilgan (o'qli) og'ir qo'sh jarohatlarining xususiyatlari va yordam ko'rsatish tartibi.
18. Jag' suyaklarining otilgan jarohatlarida bo'laklarning bitishiga ta'sir ko'rsatuvchi omillar nimalardan iborat?
19. Travmatik osteomiyelitning klinik manzarasi va davolash usullari.
20. Otilgan travmatik osteomiyelitda suyakda nekrotik jarayon kechishiga sharoit yaratuvchi qanday omillarni bilasiz?
21. Travmatik gaymoritning klinik manzarasi va davolash usullari.

## VII bob. BOSH, YUZ VA BO‘YIN KUYISHLARI

### Termik kuyish

Jarohatlar orasida termik kuyish uchinchi o‘rinni egallaydi. Kuyishning 70% maishiy kuyish guruhiga kiradi (yonayotgan kiyim, ochiq olov, qizigan predmet, qaynoq suyuqlik, qaynoq bug‘). Tinchlik davridagi yuz va bosh sohalarining kuyishi barcha kuyishlarning 24,5% ni tashkil qiladi. Ikkinchi jahon urushida ular yuz-jag‘ va bosh sohaları jarohatlarining 3,5% ni tashkil qilgan. Yadro quroli ishlatilganda kuyishlar barcha jarohatlar (mexanik kuyish va nurlanish bilan birgalikda)ning 75% ni tashkil qilishi taxmin qilinadi.

Urush davrida portlovchi snaryadlarning yondiruvchisi sifatida napalm, pirogel, termik oq fosfor ishlatilgan. Ular 800—2800°C harorat beradi. Bunday yuqori haroratda hujayra shikastlanib, uning tarkibidagi oqsil, lipid va uglevodlarda tiklab bo‘lmaydigan (qaytmas) o‘zgarishlar sodir bo‘ladi. Ma‘lumki, nerv tolalari va qon tomirlari issiqlikni yaxshi o‘tkazadi, suyakdan esa, aksincha, issiqlik yaxshi o‘tmaydi.

Kuyish darajasi jarohatning chuqurligi va kuygan joyning sathi ko‘lamiga bevosita bog‘liq. Yuzning sathi tana sathining 3,12% ni, boshning sochli qismi qo‘shilganda esa 6,11% ni tashkil qiladi.

Kuyish chuqurligi 4 darajaga bo‘lingan.

**I darajali kuyishda** yuz terisida epidermis kuyadi, yallig‘lanish alomatlari paydo bo‘ladi. Terida qizarish, shish va sezilarli og‘riq kuzatiladi, 2—3 kundan so‘ng bunday belgilar kamayib, epidermis qatlami «po‘st» tashlaydi, kuygan soha yuzasi epiteliy bilan qoplanadi, ma‘lum vaqt ichida kuygan sohada pigmentatsiya saqlanib turadi, keyinchalik kuyish o‘rni bitib, izi ham qolmaydi.

**II darajada** terining epidermisi va so‘rg‘ichsimon qatlami kuyadi. Kuygan sathda teri qizarib, pufakchalar hosil bo‘ladi va ularning

ichida tiniq sarg'ish suyuqlik to'planadi. Pufakcha ostida qizil yoki pushti rangdagi to'qima ko'rinib turadi va sezilarli og'riq kuzatiladi, shundan so'ng 1—2 hafta ichida yara chandiqsiz bitadi.

III darajadagi kuyish, o'z navbatida, quyidagi ikki toifaga bo'linadi:

• **IIIa darajada** terining epidermisi hamda so'rg'ichsimon va to'rsimon qatlamlari zararlanadi. Soch va ter bezlari saqlanib qoladi. Kuygan teridagi pufakchalar qasmoq (qoraqo'tir) bilan qoplanadi, bunda ularning ikkisi ham ayni bir vaqtda kuzatilishi mumkin. Pufakchalar katta-katta bo'lib, ichi sarg'ish jelesifat suyuqlik bilan to'lgan bo'ladi. Pufakcha ostida to'q pushti rangda kuygan to'qima ko'rinadi. Og'riq sezish saqlangan yoki biroz pasaygan bo'ladi. Yara ustidagi qo'tir mum, och sarg'ish yoki jigarrang tusda bo'ladi. Yuzasi elastik, og'riq sezish biroz pasaygan, qo'l tegizganda (taktil) sezuvchanlik saqlangan.

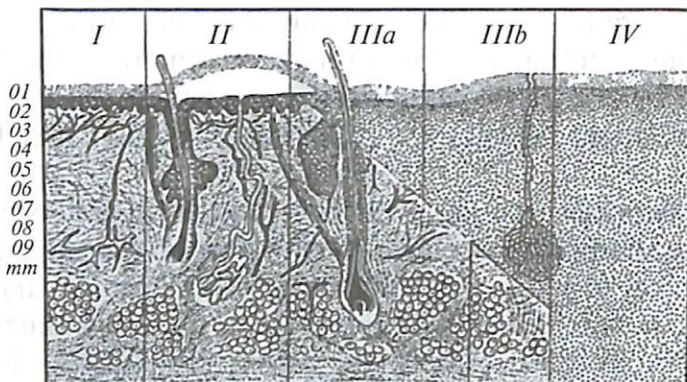
Bu darajadagi kuyishda yara 4—6 hafta mobaynida mustaqil epitelizatsiyalanib, yumshoq chandiq bilan qoplanadi. Ayrim hollarda funksional o'zgarishlarni keltirib chiqaradigan kelloidli chandiq hosil bo'ladi.

• **IIIb darajadagi** kuyishda epidermis, derma va uning tarkibidagi ter bezlari «halok» bo'ladi va bu jarayon chuqur to'qimalarga ham o'tishi mumkin. Kuygan soha yuzasi sarg'ish, kulrang yoki jigarrang tusda bo'ladi. IIIb darajadagi kuyish sohasi to'qroq qo'tir bilan qoplanadi.

Hosil bo'layotgan pufaklar gemorragik suyuqlik bilan to'ladi. Yara tubi quruq, xira oq dog'li rangda, ayrim hollarda marmar tusiga ega bo'ladi. Og'riqni sezish hissi ancha pasaygan yoki umuman sezilmaydi. Qo'tir ko'chganidan so'ng hosil bo'lgan granulatsiyali to'qima qo'pol chandiq bilan qoplanadi. Yaraning bitish muddati uning kengligi va chuqurligiga bog'liq bo'ladi.

**IV darajadagi** kuyishda epidermis va derma bilan birga teri osti yog' kletchatkasi, fassiyalar, mushaklar va ba'zan suyak ham kuyadi. Kuygan yuza qattiq nekrotik, har xil qalinlikdagi qora yoki jigarrang qo'tir bilan qoplangan bo'ladi. Og'riqni umuman sezmaydi. Bir necha soat o'tgach, kuygan to'qimalar ko'mirga o'xshab qorayib qoladi. Shundan so'ng chegara ko'rinadi. Katta nuqsonlar hosil bo'ladi. Bitish jarayoni juda sekin kechadi.

Kuyishning I, II, IIIa darajalari yuza kuyish hisoblanadi, chunki epidermis va dermaning saqlanib qolgan hujayralari kuy-



118-rasm. Kuyish darajalarining sxematik ko'rinishi.

gan yara yuzasining epitelial qoplanishini ta'minlaydi. Kuyishning IIIb va IV darajalari chuqur kuyish deb ataladi va bunday yaralar o'z-o'zidan bitmaydi (118-rasm).

**Kuyishni tashxislash.** Kuygan sohaga yon tomondan qarash kerak. Yuza kuygan to'qima shishib, sog'lom to'qimaga nisbatan ko'tarilib qoladi. Yara yuzasi nam bo'lib, yaraqlab turadi. Chuqur kuygan jarohat yuzasi esa quruq, zich yoki burishgan va atrofdagi sog'lom to'qimaga nisbatan pastroq, ya'ni (cho'kkan) holatda bo'ladi. Kuyish chuqurligini og'riqni sezish hissi orqali aniqlash mumkin. Bemor kuyishning I—IIIa darajalarida og'riqni qisman sezmaydi, IIIb va IV darajada butunlay sezmaydi. Kuyish chegarasi va chuqurligi 1—2-haftaning oxiriga borib aniq namoyon bo'ladi.

Jarohatning og'irligini baholash uchun kuyish chuqurligi va maydonining tana yuzasiga nisbatan necha foiz ekanligini aniqlash kerak.

Amaliyotda kuyish sathini aniqlash uchun «to'qqizlik» va «kaft» qoidalari ishlatiladi. Shu qoidaga ko'ra, bosh, bo'yin, qo'llar sathi tananing 9% ga teng, gavdaning oldi va orqasi — 18% (2 marta 9%)ga, katta odamning kafti esa 1% deb qabul qilingan.

Bemor ahvolining og'irlik darajasi uning yoshi va yuqori nafas yo'llarining qay darajada kuyganligi bilan aniqlanadi. Amalda bir bemorning yuza va chuqur kuyishi, yuqori nafas yo'llarining jarohati bilan birgalikda va bunday jarohatsiz kechishi mumkin.

Kuyish jarohatini aniqlashda jarohat og'irligi indeksi (JOI) yordam beradi. Shu chizmaga ko'ra, 1% sathning II, IIIa darajadagi kuyishi bitta birlikka teng, 1% sathning IIIb, IV darajadagi kuyishi esa 3 birlikka teng. Birinchi darajadagi kuyish hisobga olinmaydi. Agarda yuqori nafas yo'llari kuygan bo'lsa, 30 birlik qo'shiladi.



**Kuyish kasalligi.** Katta odam tanasining 15%, bolalar va qariyalar tanasining 10% chuqur kuyganda kuyish kasalligi rivojlanadi. Yuza va sathi chegaralangan chuqur kuyishda bu kasallik rivojlanmaydi. Alohida bosh, yuz va bo‘yin sathlarining kuyishida kuyish kasalligi kamdan kam rivojlanadi.

Kuyish kasalligining 4 davri farqlanadi:

- 1 — kuyish shoki (karaxtlik);
- 2 — o‘tkir toksemiya davri;
- 3 — septikotoksemiya davri;
- 4 — rekonvalessensiya davri.

**Bosh, yuz va bo‘yin kuyishining xususiyatlari.** Bosh, yuz va bo‘yin maydoni tananing 3,12% ni tashkil qiladi. Kuyish sathi va darajasi termik oqimning yo‘nalishi va u ta‘sir etgan sohaning anatomik tuzilishiga bog‘liq. Yuz relyefi notekis (bo‘rtgan, kirgan) bo‘lib, teri bir joyda qalin bo‘lsa, bir joyda yupqa. Shuning uchun, aynan bir termik oqim ta‘sirida ham to‘qimalar har xil darajada kuyadi.

Frontal tekislikda tepadan pastga yo‘nalgan alanga peshona, qosh, quloqlar, burun va yonoq sohalarini chuqur kuydiradi, ammo shu alanga ta‘sirida qovoqlar yuza kuyadi. Alanga pastdan yuqoriga yo‘nalgan bo‘lsa, dahan, lunj, lablar, burun uchi va quloq supralari nafas yo‘llari bilan birgalikda kuyadi. Bunday kuyishda dastlabki soatlarda bemorning ahvoli kuchli og‘riq va shish tufayli og‘irlashadi. Kuyish chuqurligi har xil bo‘lganligi bois klinik manzara ham shunga monand xilma-xil bo‘ladi.

**Peshona sohasi** chuqur kuyganda, peshona suyagining tashqi kortikal plastinkasi nekrozga uchrab, frontit rivojlanishi va mazkur jarayonning miya qattiq pardasiga o‘tish xavfi tug‘iladi.

Qosh kuyganda uning o‘rnini ensiz chandiq egallaydi va ke-yinchalik u yerdan qosh tolalari chiqmaydi. Yuqori qovoq terisi tortilib, ko‘nyunktiva «ag‘darilib» qoladi.

Quloq supralari, ko‘pincha, tog‘aygacha chuqur kuyadi. Ayrim hollarda tog‘ay butunlay kuyib tushadi. Saqlanib qolgan qismida xondrit rivojlanib, to‘qimalar qizarib shishadi va og‘riydi. Jonsizlangan va ajralgan to‘qima o‘rnida quloq suprasida nuqson hosil bo‘lib, shakli buziladi. Quloq suprasi sohasi yalpi (total) kuygan bo‘lsa, uning saqlanib qolgan qismi qattiq, og‘riqsiz, har xil rangda bo‘ladi.

**Burun.** Alanga, odatda, burun uchi, qanotlari va uchburchak tog‘ayni kuydiradi va shu asnoda xondrit rivojlanadi. Nekrozga uchragan to‘qimalar ajralganidan so‘ng, burunda nuqson va chandiqli shakl buzilishi kuzatiladi.

Lunj va yonoq sohasidagi yumshoq to'qimalar alanga ta'sirida quloq oldi so'lak bezi fassiyasigacha, gohida bezgacha kuyishi mumkin. Nekrozdan tozalanganidan so'ng, chandiqlar pastki qovoqning «ag'darilishiga» va og'iz burchagining tashqariga surilishiga olib keladi. Yonoq suyagi ham nekrozga uchrashi mumkin.

**Lablar** kuyganda, labning qizil hoshiyasi nekrozga uchraydi va tiklanmaydi. Yara ustida po'stloq hosil bo'ladi. Lablarning harakatidan po'stloq tagidagi yara yoriladi, qonaydi, og'riq paydo bo'ladi, ovqat tanovul qilishda katta qiyinchiliklar yuzaga keladi. Shish hisobiga labning qizil hoshiyasi ag'dariladi va natijada, lablar «baliq og'zi»ga o'xshab qoladi. Lablar burchaklari bir-biri bilan tortilib bitishi tufayli og'iz tor bo'lib qoladi.

**Qovoqlar.** Yuz sohasi kuyganda qovoqlar kamroq zararlanadi. Qovoq mushaklarining reflekslari qisqarishi hisobiga teri yig'iladi va kuyish sathi kamayadi. Alanganing harorati baland bo'lsa, qovoqlar yalpi kuyishi ham mumkin. Kiprik qirrasini nekrozga uchrab, usti yiringli po'stloq bilan qoplanadi, kiprik tolalari qiyshayib, ko'z shilliq pardasini shikastlaydi va keratit kasalligini keltirib chiqaradi. Yara bitishida hosil bo'layotgan chandiqlar qovoqlarning ag'darilishiga olib keladi.

Boshning sochli qismi turli chuqurlikda kuyadi.

Bosh terisidagi soch III darajali kuyishda ham saqlanib qoladi. Chuqur kuyganda kalla suyagi nekrozga uchraydi va o'lgan suyakning ajralish jarayoni uzoq davom etadi. Imkoniyat tug'ilishi bilan sekvestrni olib tashlab, uning o'rniga teri ko'chirib o'tqazish lozim.

**Bo'yin.** Odatda, yuzning pastki uchdan bir qismi va ko'krak qafasi birgalikda kuyadi. Ko'pincha, bo'yinning old tomoni, ayrim hollarda yon tomonlari, kamdan kam hollarda orqa tomoni kuyadi. Kuyish chuqurligi bo'yinda har xil bo'lishi mumkin.

Bo'yin terisi yupqa bo'lganligi bois, mazkur soha har qanday kuyganda teri osti mushagi ham kuyadi. Chuqur chandiqlar hosil bo'ladi. Dahan ko'krak qafasiga tortiladi. Kuygan yara bitib, dahan ko'krak qafasiga yopishib qoladi, bosh harakatlari chegaralanadi. Pastki lab tortilib, pastga ag'dariladi, og'iz ochilib qoladi va doim so'lak oqib turadi.

Alanga ichida qolgan odam qizigan havo bilan nafas olishi natijasida, og'iz, burun, halqum, kekirdak, traxeya va bronxlarning shilliq pardasi yuza kuyadi. Rinoskopiya qilinganda shilliq parda qizargan, shishgan, ayrim hollarda kulrang-oqish karash bilan

qoplangan, burun ichidagi tuklar kuyganligi aniqlanadi. Jabrlanuvchi uzoq vaqt davomida yopiq xonadagi yoki o'rmondagi yong'inda qizigan havo bilan nafas olganda og'iz, burun, halqum, kekirdak, traxeya va bronxlar shilliq pardasi kuyadi. Qizigan havo bilan yonayotgan modda zarrachalari nafas yo'llariga ta'sir qilib, yo'tal chaqiradi, balg'am bilan birgalikda qorakuya ajraladi. Natijada, o'tkir nafas yetishmovchiligi yuzaga kelishi mumkin.

**Davolash. Birinchi tibbiy yordam** hodisa ro'y bergan joyda (o'z-o'ziga yoki atrofdagilar yordamida) beriladi. Yuza kuygan odamga mahalliy va umumiy davolash choralari o'tkaziladi. Bunda dastlab termik agentning ta'sirini zudlik bilan to'xtatish, ya'ni suv quyib, brezent yoki choyshab tashlab (yopib) o'chirish, qorga, qumga ko'mib tashlash kerak bo'ladi.

Kiyimlar yonayotgan bo'lsa, shu zahoti yerga yotqizib, yonboshlatib, alangani o'chirish (tik turganda yuz-bo'yin ko'proq kuyadi) va kiyimlarni yechib, kesib tashlash, kuygan sohaga sovuq bilan ta'sir ko'rsatish (muzdek suvni ketma-ket sepish, yaxlagan narsalarni bostirish, ho'l mato bilan o'rash) kerak bo'ladi. Tezkorlik bilan o'tkazilgan bunday tadbirlar teri osti kletchatkasi-ning 1 sm chuqurlikdagi haroratini 20 soniyada dastlabki holatiga keltiradi (sovitilmasa, o'z holiga kelishiga 14 daqiqa ketadi). Kuydiruvchi agentning ta'siri bartaraf qilinsa ham teri ostidagi to'qimalarning harorati oshib boradi. Shu bois sovuq bilan ko'rsatiladigan ta'sirni davom ettirish lozim. Iloji bo'lmasa, ochiq qoldirib, havo bilan sovitishga imkon berish kerak.

**Vrachgacha yordam.** O'rta tibbiyot xodimi narkotik va nonarkotik analgetiklarni hamda yurak-qon tomirlari tizimiga ta'sir ko'rsatuvchi preparatlarni kiritishi zarur. Bunday hollarda, kuygan bemorga zudlik bilan qoqsholga qarshi vaksina yoki anatoksin kiritiladi. Kuygan bemorga ko'p miqdorda (0,5—2 l) suv ichiriladi va bunda bir litr suvda albatta 1 choy qoshiqda osh tuzi va 0,5 qoshiq ichimlik sodasi eritilishi kerak (yoki 5,5 g osh tuziga 4 g ichimlik sodasi). Toza suvni 0,5 litrdan ko'p ichish mumkin emas, aks holda suvdan zaharlanish mumkin.

**Kuygan bemorni transportirovka qilish** zarur bo'lsa, yuzga aseptik bog'lam qo'yiladi. Yuza kuyganda teriga vazelin surtiladi.

**Shuni yodda tutish kerakki, birinchi yordam ko'rsatayotganda, yog'li asosdagi malhamlarni surtish, burishtiruvchi moddalar, metilen ko'ki va yashil brilliantni ishlatish mumkin emas. Chunki ular yaraga ishlov berish va kuyish chuqurligini aniqlashni qiyinlashtiradi.**

**Statsionar sharoitida I va II darajada kuygan maydoni tananing** 10% dan oshgan va ahvoli og'ir bo'lgan bemorlar davolanadi. Yuzi va nafas yo'llari kuyib, hayoti xavf ostida qolgan bemorlar hospital sharoitida shoshilinch tibbiy yordamga muhtoj bo'ladilar. Agar yuqori nafas yo'llari, traxeya va bronxlar zararlangan bo'lib, bemorda asfiksiya belgilari kuzatilmasa, traxeostoma qo'yishga shoshilish kerak emas, chunki bemor holati yanada og'irlashadi. Asosan konservativ davolash choralari (ya'ni yurak-qon tomirlarga ta'sir etuvchi vositalar: bronxolitiklar, kortikosteroidlar, gormonlar; kislorod bilan nafas oldirish amallari) o'tkaziladi. Og'iz bo'shlig'i 3—5% li natriy gidrokarbonat eritmasi bilan yuviladi. Qoqsholga qarshi (emlanmagan bo'lsa) zardob yuboriladi, antibakterial davolash choralari buyuriladi. Kuygan yaraga ehtiyotlik bilan quyidagicha ishlov beriladi: sog'lom teri va yara sovunli suv bilan yuviladi, furatsillin eritmasi bilan ishlov berilib, sog'lom teri 96°C li spirt bilan artiladi, yorilgan pufakchalarning chetlari kesib tashlanadi. Yorilmagan pufakchalar ichidagi suyuqlik chiqarilib, ustidagi po'sti yaraga yopishtiriladi va u biologik bog'lam vazifasini bajaradi. Pufakcha ichidagi suyuqlik yiringlagan bo'lsa, ichidagi suyuqlik chiqarilib, o'zi kesib tashlanadi. Yuzdagi kuygan yara, odatda, ochiq usulda davolanadi. Bu holda yarada epitelizatsiyani kuchaytiruvchi, bakteriostatik xususiyatlarga ega bo'lgan va to'qimaga salbiy ta'sir ko'rsatmaydigan malhamlar surtiladi. I darajali kuyishda terini namlovchi lanolinli krem, 2% li borli vazelin, prednizolonli yoki boshqa kortikosteroid malhamlar surtiladi. Bog'lam uchun 10% li sintomitsin emulsiyasi, 1% li gentamitsin, 0,5% li furatsillin, 10% li anestezinli va boshqa malhamlar ishlatilishi mumkin.

IIIa va IV darajadagi kuyishda davolashning asosiy maqsadi kuygan to'qimani quritib, uning sog'lom to'qimadan ajralishini tezlashtirishdan iborat. Shu maqsadda antibiotik va antiseptiklar bilan bog'lamlar qo'yiladi. Kuygan to'qima ajralganidan so'ng, IIIa darajada kuygan yaraga keratoplastik xususiyatga ega bo'lgan yog'li bog'lamlar qo'yiladi, fizioterapevtik muolajalar, ultrabinafsha (UB) nurlantirish o'tkaziladi. Yuz chuqur kuyganda, sog'lom va shikastlangan to'qima bir-biridan aniq chegara bilan ajralmaguncha, birlamchi va erta nekroektomiya o'tkazilmaydi. Ammo davolash jarayonida jonsiz to'qima bir chekkadan kesib olib tashlanadi. To'liq nekroektomiyadan so'ng yiringli ajralmalar tugab, mayda donali, pushtirang granulatsiyalar hosil bo'-



ladi. Yara chetidan yosh epiteliy to'qimasi o'sishni boshlaganda, bemor tanasidan teri erkin ko'chirib o'tqaziladi va yara yuzasi yopiladi. Buning uchun yaxlit, qalinligi 0,3—0,4 sm keladigan teri dermatomda olinib, yara ustiga o'tqaziladi.

Qovoqlar va ko'z shilliq pardasi I va II darajada kuyganda, yara sohasi 1% li novokain eritmasi bilan yuvilib, 30% li albutsid eritmasi tomiziladi va konyunktival xaltalarga sutkasiga 2 marta gidrokortizon, tetratsik va levomekolli malham surtiladi. Og'riqni qoldirish uchun 0,25% li dikain eritmasi tomiziladi yoki maxsus og'riqsizlantiruvchi va antibakterial ta'siri bo'lgan plyonka ishlatiladi.

Quloq supراسi kuyganda tog'ay usti pardasi va tog'ay orasida yig'ilgan suyuqlik shpris bilan tortib olinsa, tog'ayda perixondrit rivojlanishining oldi olinadi. Ajralma yiringli bo'lsa, kesib ochiladi va rezina chiqargich qoldiriladi. Yiringlash quloq supراسining butunlay uzilib tushishi yoki shaklining buzilishiga olib keladi. Ba'zida tashqi eshituv yo'li butunlay bitib, eshitish darajasi pasayishi mumkin.

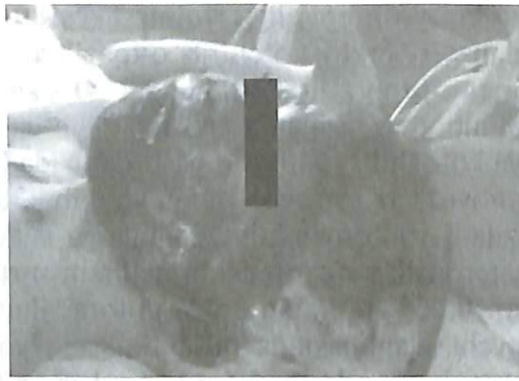
**Boshning sochli qismi chuqur kuysa**, kuyish chegarasidan 5—7 sm gacha oraliqdagi sochlar kesilib, qirib tashlanadi va yara antiseptiklar bilan yuvilib, sog'lom teriga spirt bilan ishlov beriladi. Mabodo, 1—2 kundan so'ng, suyak usti pardasining nekrozga uchraganlik belgilari aniqlanib qolguday bo'lsa, kesib olib tashlanadi. Suyak qobig'i saqlanib qolgan bo'lsa, teri bilan qoplash (yopish) mumkin.

Chuqur kuyganda, suyakning tashqi kortikal plastinkasi nekrozga uchraydi. Uning ajralishini kutmasdan, darhol olib tashlanadi. Suyakning g'ovaksimon qismidan granulatsiyali to'qima o'sib chiqadi va shundan so'nggina, uning ustiga teri o'tqazsa bo'ladi (119-rasm).

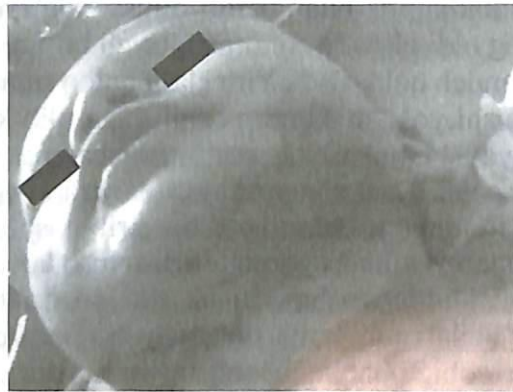Lablar, dahan, dahan osti, lunj sohalari chuqur kuyganda, yarani yopish uchun Filatov bandini oldindan tayyorlab qo'yish maqsadga muvofiq. Shunda rehabilitatsiya muddatini qisqartirish mumkin bo'ladi. Chandiqli kontrakturaning oldini olishda davolashning funksional usullaridan foydalanishning ahamiyati katta.

### **Elektr tokidan kuyish**

Elektr tokining to'qima bilan aloqaga kirishgan joyida elektr energiyasi issiqlikka aylanadi. Bunda harorat 3000—4000°C gacha ko'tariladi va elektr tokidan kuyish hodisasi sodir bo'ladi. Mahalliy o'zgarishlardan tashqari bir qancha ichki a'zolar, xususan



*a*



*b*

119-rasm. *a* — yuzning termik kuyishi; *b* — yuzning elektr tokidan kuyishi.

birinchi navbatda, yurak-qon tomir va nafas olish tizimlari faoliyati ham izdan chiqadi. Elektr toki qisqa muddat ta'sir etganida ham, nafas olish to'xtab, yurak mushaklarining fibrillatsiyasi yuzaga kelishi mumkin.

Elektr jarohatida mushaklar titrab-qaqshab qisqaradi, odam 1- hamda 2-darajali kuyishda hushdan ketmaydi, 3-darajadagi kuyishda esa hushdan ketib, yurak faoliyati buziladi, 4-darajada klinik o'lim yuzaga keladi.

Elektr tokidan kuyishning o'ziga xos xususiyatlari:

1. Kuyish maydoni elektr tokini o'tkazuvchi yuzaga bog'liq, u nuqtadek teshik(tok belgisi)dan to katta maydonni egallagan yaragacha bo'lishi mumkin.

2. «Tok belgisi» terida og'riqsiz, quruq, kulrang-oqimtir yoki jigarrang tusdagi chegaralangan yara bo'lib, atrofdagi sog'lom to'qimadan keskin ajralib turadi.

3. Elektr tokidan kuyish doimo chuqur bo'ladi, tok terini, teri osti yog' qatlamini va mushaklarni suyakkacha kuydiradi.

4. Tok terida kichik maydondan kirib, teri osti qatlamlarida yonlarni kengayib tarqaladi va katta maydonni egallaydi.

5. To'qimalarning elektr tokiga qarshilik ko'rsatish xususiyati har xil bo'lganligi sababli, qon bilan ta'minlanishning buzilishi ham shunga ko'ra turlicha bo'ladi.

6. Chuqur joylashgan to'qimalar ziyon ko'rishi natijasida intoksikatsiya belgilari sezilarli bo'ladi.

7. Ikkilamchi infeksiya qo'shilganda chuqur abscess va flemonalar rivojlanadi.

8. Yirik qon tomirlari 2—4 haftadan so'ng eroziyaga uchrab, kechikkan qon ketish yuzaga keladi.

9. Yuzning elektr bilan kuygan yarasi kam og'riqli bo'ladi yoki og'riq umuman sezilmaydi.

10. Kuygan to'qima atrofida shish va qizarish bo'lmaydi.

11. Yara yiringli infeksiyaga chidamli bo'ladi.

12. Elektr toki ta'sirida yuzaga kelgan trofik o'zgarishlar regeneratsiyani susaytiradi.

Elektr tokidan kuyayotgan odamga ko'rsatiladigan dastlabki yordam:

1) tokni har qanday usul bilan (albatta, o'ziga nisbatan ehtiyot choralarini ko'rgan holda) uzib tashlash;

2) mustaqil nafas olish va yurak urishi to'xtagan bo'lsa, zudlik bilan jonlantirish choralari ko'riladi: yurakning yopiq massaji, «og'izdan og'izga», «og'izdan burunga» usulida sun'iy nafas oldirish;

3) elektr tokidan kuyish darajasidan qat'i nazar, bemor reanimatsiya bo'limiga yotqizilishi shart;

4) mahalliy davolash choralari termik kuyishda ko'rsatib o'tilgani kabi o'tkaziladi.

### **Kimyoviy kuyish**

Kimyoviy kuyish turmushda baxtsiz hodisa, ishlab chiqarishda teriga kislota (azot, sulfid), ishqorlar (natriy, kaliy, metall ishqorlari) va og'ir metall tuzlari (kumush nitrati, rux xloridi)ning ta'sir ko'rsatishi natijasida sodir bo'lishi mumkin. Kuyish chuqurligi kimyoviy moddaning konsentratsiyasi, harorati, teri bilan bo'lgan kontaktning davomiyligi singari omillarga bog'liq.

Kimyoviy kuyish termik (issiqlik) kuyishdan farq qiladi. Birinchi galda, u kimyoviy moddaga bog'liq. Kislotalar terini bujmaytirib quritadi, ishqorlar pilchillatib yumshatadi. Ikkisi ham atrofdagi sog'lom to'qimada mikrosirkulatsiyani va trofikani buzadi, shuning hisobiga kimyoviy kuygan yara termik yaraga nisbatan sust bitadi.

Kislota va og'ir metallarning tuzlari ta'sirida kuygan terida koagulatsion (quruq) nekroz kechadi, oqsillar parchalanib, to'qima suvsizlanadi va jonsiz (o'lik) sohalar hosil bo'ladi. Sulfat kislotalardan kuygan teri jigarrang yoki qora; xlorid kislotasidan kuyganda — sarg'ish; ftor-vodorodli kislotalardan kuygan bo'lsa, kulrang yoki oq tus oladi. Ishqor bilan kuygan to'qimada **kollikvatsion (nam) nekroz** shakllanadi. Ishqorlar oqsillarni parchalaydi va ishqoriy proteinlar hosil qiladi, ular yog'larni ko'pirtiradi. Teriga tushgan ishqor dastlab epidermisni parchalaydi. Eroziya sathi to'q pushtirang oladi. Ishqor sizilib chuqur to'qimalarga singiydi va ularda bir necha kun qolib, zaharli albuminatlar hosil qiladi. To'qimalarda nekroz yuzaga keladi. Ishqorlar sekin so'rilib, chuqur ta'sir etganligi bois, to'qimalarga kislotalardan ko'ra chuqurroq ta'sir ko'rsatadi.

Shuning uchun ishqordan kuyish chuqurligi nisbatan kech aniqlanadi.

Kuyishda birinchi yordam teridan kimyoviy moddani zudlik bilan olib (yuvib) tashlash, uning organizmdagi konsentratsiyasini kamaytirish, kuygan soha haroratini pasaytirish, shuningdek, eng oddiy va yaxshi samara beruvchi usuldan foydalanish, ya'ni jarohat yuzasini oqib turgan suv bilan 20—30 daqiqa yuvish kabi amallarni o'z ichiga oladi.

**Yodda tuting! Bo'ktirilmagan ohak va konsentratsiyasi baland sulfid kislota suvga qo'shilganda kimyoviy reaksiyaga kirishib, issiqlik chiqaradi va bu holat qo'shimcha jarohatlanishga sababchi bo'lishi mumkin. Dietil aluminiy gidridi va trietilaluminiiy suv bilan qo'shilsa, alanga beradi.**

Kimyoviy kuyish darajasi moddaning teri bilan bo'lgan kontakti davomiyligiga bog'liq bo'ladi. Shu boisdan, barcha harakatlar kimyoviy moddani (kimyoviy modda qaysi guruhga mansubligini aniqlash, ko'pincha, mumkin bo'lmaydi) suv bilan yuvib tashlashga qaratiladi. Bunda neytrallovchi eritmalar bilan yuvish davolash muassalarida bajariladi. Kimyoviy agent aniqlanganidan so'ng, uni neytrallash choralari o'tkaziladi. Kislota kuydirgan bo'lsa, 2—5% li natriy gidrokarbonat eritmasi bilan, ishqor kuydirgan bo'lsa, 1—2% li uksus, limon kislota eritmalarini bilan bog'lam qo'yiladi.



Bemor shifoxonaga kechiktirib keltirilgan bo'lsa, yaraga malhamlardan bog'lam qo'yiladi. Kimyoviy moddadan zaharlanish belgilari namoyon bo'lsa, dezintoksikatsion davolash choralari ko'rib, antidotlar buyuriladi.

## Sovuq olish

**Sovuq olish** o'ta past harorat ta'sirida yuzaga keladi. Sovuq yuzning bo'rtib chiqqan qismlari: burun, quloq, yonoq va lunjni muzlatadi. Quloq va burun tog'aylari sovuqqa, ayniqsa, chidamsiz bo'ladi. Agarda terida kichik bir shikast bo'lsa, birinchi galda tog'ayda sovuqdan perixondrit rivojlanadi va u uzoq davom etib, quloq va burunning shaklini o'zgartirib yuboradi.

Yuz suyaklari kamdan kam muzlaydi. Bolalar muzlagan temir jismlarni og'izga olganlarida lablar va tilni sovuq oldirishlari mumkin. Agarda organizmdagi tabiiy termoregulatsiya buzilsa, yuqori namlik sharoiti va mo'tadil haroratda ham to'qimalar muzlashi mumkin.

Past harorat to'qimalarga chuqur ta'sir etadi. Muzlashda to'qimalarda sodir bo'ladigan patologik o'zgarishlar quyidagilardan iborat bo'ladi:

a) **to'qimalarda gipotermiya davri** (yashirin, klinik belgilsiz kechadi). Bemorlar bu davrda muzlagan sohada sanchiq, achishib og'rish, keyinchalik og'riqni sezmaslikdan shikoyat qiladilar. Ko'pchilik sovuq olganini bilmay qoladi. Shu davrda teri oqarib, ustidagi harorat pasayadi va bemor og'riqni sezmay qoladi;

b) **to'qimalar isiganidan keyin reaktivlik davri** (muzlagan to'qimada qon tomirlar torayishi va tromblar hosil bo'lishi natijasida yallig'lanish va nekroz kechadi) boshlanadi. Sovuq olgan to'qimalarda sezilarli og'riq turadi va muzlash darajasi bilan bog'liq bo'lgan quyidagi klinik belgilar yuzaga kela boshlaydi: to'qimada shish, qizarish, og'riq paydo bo'ladi. Pufakchalar hosil bo'ladi.

Sovuq olishning 4 xil darajasi farqlanadi:

**I daraja.** To'qimalar jonsizlanmaydi, hamma o'zgarishlar qayta tiklanadi.

**Shikoyatlar:** bemor qichishishga, achishib og'rish, sezuvchanlikning buzilishi va a'zolarning uvishib qolganligidan shikoyat qiladi (paresteziya).

**Klinik manzarasi:** teri biroz qizarib, ko'kimtir tus oladi. To'qimalar shishadi, 3—7 kun orasida yuqorida keltirilgan o'zgarishlar orqaga qaytadi, terida epidermis po'st tashlab, yangi epiteliy bilan qoplanadi.

**II darajali** sovuq olishda epidermis o‘ladi (jonsizlanadi), yuqorida keltirilgan shikoyatlardan tashqari, kechasi (tunda) og‘riq kuchayadi va uzluksiz davom etadi.

**Klinik manzarasi:** jonsiz epidermis ajralib, ichi sarg‘ish yoki gemorragik suyuqlikka to‘lgan bitta yoki bir necha pufakcha hosil bo‘ladi. Pufakchanning usti olib tashlansa, tubida to‘q pushtirang, og‘riqli derma ko‘rinadi. II darajada kuygan yara 10—15 kunda sog‘lom teridan o‘sib kirgan epiteliy bilan qoplanadi.

**III darajali** sovuq olganda, terining hamma qatlamlari va ostidagi to‘qimalar jonsizlanadi.

**Shikoyatlar:** bemor kuchli, davomli og‘riq va paresteziyadan shikoyat qiladi.

**Klinik manzarasi:** muzlagan sohada gemorragik suyuqlikka to‘lgan pufakchalar hosil bo‘ladi. Pufakcha ostida qoramtir, kulrang tusdagi dermani ko‘rish mumkin. Yorilgan pufakcha o‘rnida 6—7 kunda jonsiz hujayralardan iborat qoraqo‘tir hosil bo‘ladi. 3—4 haftadan so‘ng qo‘tir ajralib, o‘rnida granulatsiyali yara hosil bo‘ladi. Qisman chetidan o‘sib kirgan epiteliy, qisman chandiq hisobiga yara bitadi.

**IV darajali sovuq olganda** yumshoq to‘qimalar, ba‘zan suyak ham shikastlanadi.

**Shikoyatlar:** yuqorida aytib o‘tilgan III darajadagi singari bo‘ladi.

**Klinik manzarasi:** jonsizlangan to‘qima atrofida sezilarli shish paydo bo‘lib, jonsiz to‘qimalar qora qo‘tir bilan qoplanadi. Qo‘tir asta-sekin ajraladi. Bemorning ahvoli g‘oyat og‘ir bo‘lib, unda toksinlar bilan zaharlanish belgilari namoyon bo‘ladi. Oradan 5—7 kun o‘tgach, III yoki IV darajadagi kuyish aniqlanadi. IV darajadagi kuyish oqibatida yuzning katta bir qismi, odatda, burun, quloqlar, lunj, yonoq sohasi, yumshoq to‘qimalar uzilib tushadi.

**Sovuq olganda yordam ko‘rsatish.** O‘z vaqtida va to‘g‘ri (reaktivlikdan oldin) yordam ko‘rsatilsa, to‘qimalarda sodir bo‘ladigan salbiy o‘zgarishlarning oldini olish va qaytarish mumkin. To‘qimalardagi qon aylanishi qanchalik tez tiklansa va gipotermiya davri qisqa bo‘lsa, asoratlar shunchalik kam bo‘ladi. Sovuq olgan sohani kaft bilan yoki yumshoq flanel, jun mato bilan oqargan teriga rang kirib isiguncha uqalanadi.

Teri spirt yoki yodning spirtli eritmasi bilan artiladi hamda unga vazelin yoki moy surtiladi va isituvchi bog‘lam qo‘yiladi. Sovuq olganlarning barchasiga qoqsholga qarshi zardob yuboriladi. Qor

bilan ishqalash tavsiya etilmaydi, chunki bunda to'qima yanada soviydi va jarohat kuchayadi. Qor zarrachalari terini tirnab, to'qimaga infeksiya tushishi uchun qulay imkoniyat yaratadi.

Agarda sovuq olgan sohada pufakchalar hosil bo'lsa, ularni yormagan ma'qul. Ichidagi suyuqlik yiringlasa, ochiladi. Yaraga antibiotikli malhamlar bilan bog'lam qo'yiladi. III darajali sovuq olish belgilari namoyon bo'lsa, jarohat yuzasiga 5% li yod eritmasini surtib, malhamlar bilan bog'lam qo'yiladi, vaqti-vaqti bilan antiseptiklar vositasida yuvib turiladi. Qo'tir ajralganidan so'ng, yarada granulatsiyali to'qima hosil bo'lib, chetlaridan epitelial hujayralar o'sib kirgunga qadar malhamli bog'lamlar qo'yiladi, keyin ochiq holda davolash choralari ko'riladi.

IV darajali sovuq olish oqibatida hosil bo'lgan nuqsonlar rekonstruktiv tiklash operatsiyalari yordamida tiklanadi. Bir marta sovuq olgan to'qimaning sovuqqa chidamlilik xususiyati sezilarli darajada pasayadi. Qaytadan qisqa ta'sir etgan past harorat ham to'qimaning jiddiy sovuq olishiga olib keladi.

### **Yuz va og'iz bo'shlig'i a'zolarining birgalikdagi turli jarohatlanishlari**

Ikki va undan ortiq jarohatlovchi omillar ta'sirida yuzaga kelgan jarohat **birgalikdagi yoki kombinatsiyalangan jarohat** deb ataladi. Radiatsiya bilan birgalikdagi jarohat deganda, nurlanish kasalligini keltirib chiqarishi mumkin bo'lgan sharoitdagi o'q yoki o'qsiz jarohat nazarda tutiladi. Nur kasalligi tashqaridan ta'sir etgan zarrachalar, kuchli rentgen nurlari yoki organizmga yara, nafas yo'li va hazm tizimi orqali tushgan  $\alpha$  va  $\beta$  zarrachalar ta'sirida kelib chiqadi. Radioaktiv kuyishni esa  $\beta$  zarrachalar va yumshoq rentgen nurlari yuzaga keltiradi.

O'tkir nur kasalligining rivojlanishi zamirida bo'linayotgan yosh hujayralar va limfotsitlarning halok bo'lishi yotadi. Nur kasalligining namoyon bo'lishi to'qima o'zlashtirgan ionli radiatsiya dozasi bog'liq. Nur kasalligida organizmning immunbiologik xususiyatlari keskin susayadi va to'qimalarning reparativ imkoniyatlari pasayadi, ya'ni singan bo'laklarning bitishi sustlashib, yumshoq to'qimalardagi yaralar juda sekinlik bilan bitadi. Nur kasalligi jarohatning bitishini susaytiradi, yara bemor holatini og'irlashtiradi va tuzalishni orqaga suradi, ya'ni bunda bir-birining holatini og'irlashtirish sindromi yaqqol ko'zga tashlanadi.

Olingan radiatsiya dozasiga qarab, nur kasalligining quyidagi darajalari farqlanadi: yengil — yarador 1—2 Gr (1Gr — 100 rad) miqdorda nur olganda rivojlanadi; oʻrta ogʻirlik — 2—4 Gr; ogʻir — 4—6 Gr; haddan tashqari ogʻir — 6 Gr va undan koʻp; 10 Gr va undan koʻp dozadagi nur oʻlim miqdori sanalib, 1 Gr dan kam nur olganda esa, nur jarohati deb ataladi.

Nur kasalligining kechishida 4 davr farqlanadi:

**1-davr — boshlangʻich**, yaʼni birlamchi reaksiyalar davri boʻlib, bir necha soatdan 2 sutkagacha davom etadi. Nurlangan bemor holsizlik, bosh aylanishi, bosh ogʻrigʻi, ogʻiz qurishi, tashnalik, taʼm buzilishidan shikoyat qiladi. Terida qizarish, tana harorati-ning koʻtarilishi, hansirash, yurak urishining tezlashishi, qon bosimining tushishi aniqlanadi. Bezovtalik va betoqatlik, baʼzilarda — lanjlik, uyqusirash, ayrim bemorlarda esa mushaklar tonusining oshishi va meningial belgilar kuzatiladi. Oshqozonning tutib-tutib, xurujsimon ogʻrishi, qorin dam boʻlishi, ichaklar oʻtuvchanligi buzilishi mumkin. Qonda leykotsitlar soni oshadi va ECHT oshganligi aniqlanadi.

**2-davr — yashirin**, yaʼni latent nur kasalligi belgilari (sezilmaydigan) davri boʻlib, u 12—14 kun (yengil va oʻrta ogʻirlikda) davom etadi.

Dastlab ahvol biroz yaxshilangandek boʻladi, yuqorida keltirilgan shikoyatlar va kasallik alomatlari kamayadi, qon koʻrsatkichlari yaxshilanadi. Birlamchi kechiktirilgan yoki (yara yalligʻlangan boʻlsa) ikkilamchi jarrohlik ishlovini oʻtkazish imkoniyati paydo boʻladi. Shu imkoniyatdan foydalanib, jarrohlik amaliyotini toʻliq hajmda bajarish va yaraga zich choklar qoʻyish bilan ishlovni tugatish lozim. Shunday qilinganda nur kasalligi rivojlangunga qadar, yaralar bitadi. Aks holda, arzimas boʻlib koʻringan kichik bir yara ham uzoq vaqt bitmay, bezovtalikka sabab boʻladi.

Mexanik jarohatlangan toʻqimalarni novokain eritmasi bilan blokada qilish yaxshi natija beradi. Antibiotiklar albatta kiritiladi. Kechiktirilgan jarrohlik ishlovi (48 soatdan koʻp) yalligʻlanish jarayonining oldini olishni taʼminlamasa-da yaraning bitib ketishi uchun qulay sharoit yaratadi va asoratlarni kamaytiradi. Birlamchi jarrohlik ishlovini oʻtkazayotganda eʼtibor berish joiz boʻlgan amallar quyidagilardan iborat:

1. Mayda laxtaklar, yaraning notekis chetlari kesib tashlanadi.
2. Har qanday yot jism, juda mayda boʻlishiga qaramay, topilishi va olib tashlanishi shart.



3. Qonab turgan tomirlar to'qimalarga tikib bog'lanadi.

4. Qon katta tomir (odatda, tashqi uyqu arteriyasi)dan ketayotgan bo'lsa, uni yaradan va yo'g'on tomirdan ajralgan joyida bog'lanadi. Nur kasalligidagi gemorragik sindrom davrida tomirdan qon ketsa, to'xtatib bo'lmaydi.

5. Jag' suyagi singan bo'lsa, sinish chizig'ida joylashgan tish va ildizlar hamda mayda bo'laklar olib tashlanib, o'tkir qirralar tekislanadi.

6. Bo'laklar repozitsiya qilinib, simli chok, spitsa, plastinka yordamida yoki boshqa usullar bilan mahkamlanadi, og'iz ichidagi va tashqarisidagi yaralarga zich qilib chok qo'yiladi. Tishlarga simdan bukilgan shinalarni mutlaqo o'rnatib bo'lmaydi.

7. Yumshoq to'qimada nuqson bo'lsa, atrofdagi to'qimalarni surib, nuqson bartaraf etilishi kerak.

8. Tikilgan yarada rezinali chiqargich 24—48 soat davomida turishi va yaraga antibiotiklar kiritilishi shart.

Latentlik davrining davomiyligi olingan nurlanish dozasiga teskari proporsional hisoblanadi, ya'ni agarda radiatsiya katta dozada olingan bo'lsa, nur kasalligi birinchidan darhol uchinchi davrga o'tadi.

**3-davr — nur kasalligining avj nuqtasi** bo'lib, uning davomiy-  
ligi kasallik avjida 1 oy atrofida bo'ladi, klinik belgilari:

1) barqaror gipotoniya;

2) sezilarli gemorragik sindrom, suyak iligi faoliyatining susayishi, agranulotsitoz aniqlanadi;

3) nevrologik o'zgarishlar, teri trofikasining buzilishi;

4) oshqozon-ichak shilliq pardasida eroziya va yaralar paydo bo'ladi, qusish, ich ketishi kuzatiladi;

5) og'iz bo'shlig'i shilliq pardasida shish, qizarish afta va yaralar yuzaga keladi, usti quyuq badbo'y hidli shilliq bilan qoplanadi, yara chuqurlashib, suyakkacha yetishi mumkin. Shilliq parda biroz shikastlansa, yiringli nekrotik stomatitga o'tadi;

6) taqib olib qo'yiladigan protezlarning kamchiliklari: chetlari ochilib qolgan koronka va plombalar yiringli nekrotik stomatitga sabab bo'ladi;

7) yuqorida keltirilgan asoratlarning oldini olish maqsadida nur kasalligining latent davrida olib qo'yiluvchi protezlarni moslash, plombalarni yangilash kerak. Og'izda metallardan yasalgan tish, plombalar bo'lsa, u olinmaydi, chunki ular ikkilamchi nur manbayi bo'la olmaydi.

**4-davr — surunkali — tiklanish va tuzalish davri.** Radiatsiya bilan birgalikda jarohat olganlarga yordam ko'rsatish prinsiplari:

1) jarohatlangan bemorni shoshilinch ravishda radiatsiya maydonidan evakuatsiya qilish;

2) teri, yaralardan, og'iz bo'shlig'i shilliq pardasidan radioaktiv izotoplarni olib (yuviq) tashlash;

3) radioaktiv moddalar organizmga tushsa, 5% li unitiol eritmasi 5—10 ml mushak orasiga kiritiladi; 10% li tetatsin kalsiyni qo'shib, vena ichiga 3—4 soat davomida yuboriladi, kam uchraydigan og'ir metallar va ularning tuzlari bilan zaharlanishda glukozaning 40% li eritmasi 40—60 ml va 10% li kalsiy xlorid eritmasi 10 ml tomir orqali yuboriladi, antibiotik preparatlar kiritilib, faol detoksikatsion davo o'tkaziladi. Barbituratlar, analgetiklar, narkotiklar, sulfanilamidlar, gemopoezni susaytiradigan preparatlarni qo'llash mumkin emas.

Nurlanish bilan birgalikda jarohat olganlarga o'z vaqtida yordam ko'rsatish qoidalariga rioya qilgan holda birlamchi jarrohlik amaliyoti o'tkazilib, suyak bo'laklari to'g'ri immobilizatsiyasi, antibiotiklar yuborilishi, maxsus parvarish va ratsional ovqatlanish ta'minlansa, yaradorlar nur kasalligidan sog'ayadilar va asoratlarning oldi olinadi.



## NAZORAT SAVOLLARI

1. Urush davrida termik (issiqlikdan) kuyishning klinik manzarasi va davolash xususiyatlari.
2. Kuyish qanday davolanadi?
3. Yuzdagi kuygan yaralarga ishlov berishda nimalarga e'tibor berish kerak?
4. Elektr tokidan kuyishning o'ziga xos xususiyatlari va dastlabki yordam nimalardan iborat?
5. Yuzning kimyoviy kuyishi va birinchi yordam ko'rsatilishining o'ziga xos xususiyatlari.
6. Sovuq olish sabablari, darajalari va yordam ko'rsatilishining o'ziga xos xususiyatlari.
7. O'tkir nur kasalligining rivojlanishi va davrlari, yordam berish tartibi.

---

## FOYDALANILGAN ADABIYOTLAR

1. *M.I. Azimov, Sh.A. Boymuradov.* Yuz-jag' sohasi yumshoq to'qimalari jarohatlari. O'quv-uslubiy qo'llanma. — T., 2011.

2. *Sh.A. Boymuradov.* Yuz skeleti suyaklari qo'shma jarohatlangan bemorlarda diagnostika va davolash usullarini takomillashtirish. Dokt. diss. avt.ref. — T., 2014.

3. *B.V. Афанасьев и др.* Хирургическая стоматология. Учебник. — М., 2010.

4. *B.V. Афанасьев.* Травматология челюстно-лицевой области. — М., 2010.

5. *Н.М. Александров.* Травматология челюстно-лицевой области. — Ленинград, 1978.

6. *Ю.И. Бернадский.* Травматология и восстановительная хирургия черепно-челюстно-лицевой области. — М., 1999.

7. *А.А. Кулаков, Т.Г. Робустова, А.И. Неробеев.* Хирургическая стоматология и челюстно-лицевая хирургия. Национальное руководство. — М.: ГЕОТАР, 2010.

8. *Т.Г. Робустова.* Хирургическая стоматология. — М., 2003.

9. *А.А. Тимофеев.* Руководство по челюстно-лицевой и хирургической стоматологии. — Киев, 2002.

10. *Sh.A. Boymuradov.* Treatment of pressed fracture of front wall of simis (18 cases) // The Advanced Science Journal.-USA, 2013, № 11 p 43-48.

## MUNDARIJA

Kirish .....	3
--------------	---

### *I bob. YUZ YUMSHOQ TO‘QIMALARI JAROHATLARI*

Yuz yumshoq to‘qimalari jarohatlari .....	7
Yuz yumshoq to‘qimalari jarohatlarining asoratlari .....	18
Yuz yumshoq to‘qimalari jarohatlariga ishlov berish tamoyillari .....	25

### *II bob. TISHLAR VA ALVEOLAR O‘SIQ JAROHATLARI*

Tishlar jarohatlari .....	30
---------------------------	----

### *III bob. JAG‘ SUYAKLARI JAROHATLARI*

Jag‘ suyaklari jarohatlari .....	43
Pastki jag‘ sinishining klinik manzarasi va tashxislash .....	48
Yuqori jag‘ sinishining klinik manzarasi va tashxislash .....	60

### *IV bob. JAG‘LAR SINISHLARINI DAVOLASH*

Jag‘lar singanda vaqtinchalik immobilizatsiya qilish usullari .....	70
Konservativ (davolovchi) immobilizatsiya usullari .....	75
Pastki jag‘ bo‘laklarini operativ usulda davolash .....	83
Yuqori jag‘ sinishlarini jarrohlik usullari bilan davolash .....	103
Jag‘lari singan bemorlarni umumiy davolash va parvarishlash prinsiplari .....	109

### *V bob. YUZ SUYAKLARI SINISHLARI*

Yonoq suyagi va yoyining sinishlari .....	114
Burun suyaklarining sinishi .....	125
Yuz skeleti suyaklarining qo‘sh jarohatlari .....	129



**VI bob. YUZ VA JAG' SOHASINING O'QOTAR QUOLLARDAN  
JAROHATLANISHI**

(A.Sh. Inoyatov bilan hamkorlikda)

O'qotar qurollardan olingan jarohatlarning umumiy tafsiloti .....	137
O'qotar qurollardan olingan jarohatlarning klinik manzarasi .....	143
Pastki jag'ning otilgan jarohatlari .....	152
Yuqori jag'ning otilgan jarohatlari .....	155
Alveolar o'siq va tishlarning otilgan jarohatlari .....	158
Yonoq suyagi va yoyining otilgan jarohatlari .....	160
Yuz-jag' sohasi jangovar jarohatlari birlamchi jarrohlik ishlovi .....	161
Yuz-jag' sohasi o'qli jarohatlarining asoratlari .....	166

**VII bob. BOSH, YUZ VA BO'YIN KUYISHLARI**

Termik kuyish .....	178
Elektr tokidan kuyish .....	185
Kimyoviy kuyish .....	187
Sovuq olish .....	189
Yuz va og'iz bo'shlig'i a'zolarining birgalikdagi turli jarohatlanishlari .....	191
Foydalanilgan adabiyotlar .....	195

MUXAMADJON AZIMOV

## YUZ-JAG‘ TRAVMATOLOGIYASI

*Tibbiyot oliy o‘quv yurtlari talabalari uchun darslik*

Toshkent — «ILM ZIYO» — 2016

Muharrir *B. Xudoyorova*  
Badiiy muharrir *M. Burxonov*  
Texnik muharrir *F. Samadov*  
Musahhah *I. Mirzayev*

Noshirlik litsenziyasi AI № 275, 15.07.2015-y.  
2015-yil 16-dekabrda chop etishga ruxsat berildi. Bichimi 60×90<sup>1/16</sup>.  
«Tayms» harfida terilib, ofset usulida chop etildi. Bosma tabogʻi 12,5.  
Nashr tabogʻi 11,5. 500 nusxa. Buyurtma № 14.

«ILM ZIYO» nashriyot uyi. Toshkent, Navoiy koʻchasi, 30-uy.  
Shartnoma № 27/1 — 2015.

«PAPER MAX» xususiy korxonasiida chop etildi.  
Toshkent, Navoiy koʻchasi, 30-uy.