

**O'ZBEKISTON RESPUBLIKASI OLIY VA O'RTA MAXSUS
TA'LIM VAZIRLIGI**

S.A. HASANOV, N.X. VOHIDOV

Ta'lim sohasi - Sog'liqni saqlash – 510000

“OTORINOLARINGOLOGIYA”

Davolash ishi – 5510100

Pediatric ishi – 5510200

Tibbiy profilaktika ishi – 5510300

Stomatologiya ishi – 5510400

Kasb ta'limi – 5111000 yo'nalishlari uchun darslik

Toshkent - 2013

Tuzuvchilar: **S.A. Hasanov** - Toshkent Pediatriya tibbiyot instituti “Quloq, tomoq va burun kasalliklari, bolalar stomatologiyasi” kafedrası professori, tibbiyot fanlari doktori.

N.X. Vohidov - Buxoro Davlat tibbiyot instituti “Quloq, tomoq va burun kasalliklari, oftalmologiya” kafedrası mudiri, dotsent tibbiyot fanlari nomzodi.

Taqrizchilar: **R.M. Axmedov**- Buxoro Davlat Tibbiyot instituti “Fakultativ va Gospital jarrohlik, Urologiya, Anesteziologiya va reanimatsiya kafedrası professori, tibbiyot fanlari nomzodi.

A.M. Xakimov – Toshkent tibbiyot akademiyasi “Quloq, tomoq va burun kasalliklari” kafedrası mudiri, professor, tibbiyot fanlari doktori.

S.S. Orifov - Toshkent tibbiyot akademiyasi “Quloq, tomoq va burun kasalliklari” kafedrası professori, tibbiyot fanlari doktori.

MUNDARIJA

Soʻz boshi	6
Otorinolarologiya faniga kirish, uning mazmuni, vazifalari, boshqa fanlar bilan bogʻliqligi. Oʻzbekistonda rivojlanish tarixi	7
Eshituv aʼzosining anatomik tuzilishi, fiziologiyasi va tekshiruv usullari	17
Muvozanat aʼzosining anatomik tuzilishi va tekshiruv usullari	69
Quloq kasalliklari	84
Tashqi quloq kasalliklari	84
Tashqi quloqning tugʻma nuqsonlari	85
Quloq jarohatlari	85
Quloqning termik va kimyoviy jarohatlari	93
Quloq suprasi muzlashi	94
Quloqning akustik jarohati	94
Quloqning vibratsion (chayqalish) jarohati	95
Quloqning barojarohati	95
Tashqi eshituv yoʻli chipqoni	96
Tarqoq tashqi otit	98
Tashqi quloq saramasi	100
Otomikoz	100
Tashqi quloq ekzemasi	102
Quloq suprasi perixondriti	103
Quloq kiri	104
Tashqi eshituv yoʻli yot jismi	105
Tashqi eshituv yoʻli ekzostozi	107
Oʻrta quloq kasalliklari	107
Oʻtkir oʻrta otit	108
Yosh bolalarda oʻtkir yiringli oʻrta otit	117
Yuqumli kasalliklarda rivojlangan oʻrta otit	120
Antrit	122
Mastoidit	124
Surunkali yiringli oʻrta otit	130
Ichki quloq kasalliklari	147
Labirintit	147
Otogen kalla ichi asoratlari	154
Otogen bosh miya hoʻppozi	156
Otogen meningit	165
Sigmasimon sinus trombozi	169
Otogen yuz asab tolasi falaji	173
Quloqning yiringsiz kasalliklari	173
Oʻtkir tubootit	173
Surunkali tubootit	175

Ekssudativ o'рта otit_____	177
Adgeziv o'рта otit_____	178
Eshituv asab tolasining yallig'lanishi (nevriti) yoki sensonevral past eshitishlik_____	179
O'tkir sensonevral past eshitishlik_____	182
Otoskleroz_____	183
Men'er kasalligi_____	188
Halqumning anatomik tuzilishi, fiziologiyasi va tekshiruv usullari_____	194
Halqum kasalliklari_____	208
Halqum jarohatlari_____	208
Halqumda yot jism_____	209
Halqum kuyishi_____	210
O'tkir birlamch itonzillitlar (anginalar)_____	211
Anginalarning notipik shakllari_____	219
Yuqumli kasalliklarda rivojlangan anginalar_____	221
Qon kasalliklarida rivojlangan anginalar_____	229
Anginalardan keyin rivojlanadigan asoratlar_____	230
Surunkali tonzillit_____	238
Tanglay murtaklari gipertrofiyasi_____	248
Halqum murtagi gipertrofiyasi (adenoidlar)_____	248
Surunkali adenoidit_____	250
Ronxopatiya_____	252
O'tkir faringit_____	255
Surunkali faringit_____	256
Faringomikoz_____	258
Hiqildoq va traxeyaning anatomik tuzilishi, fiziologiyasi va tekshiruv usullari_____	260
Hiqildoq kasalliklari_____	272
Tug'ma hiqildoq torligi (stridor)_____	272
Hiqildoq jarohatlari_____	272
Hiqildoq va traxeyadan qon ketishi_____	274
Hiqildoq yot jismi_____	275
Hiqildoqning termik va kimyoviy jarohatlari_____	277
Laringospazm_____	280
Hiqildoq shishi_____	281
Hiqildoq anginasi_____	283
O'tkir epiglotit_____	284
O'tkir kataral laringit_____	285
Infiltrativ laringit_____	286
Burma osti laringiti (soxta krup)_____	288
Flegmonoz laringit_____	289

Hiqildoq xondroperixondriti_____	290
Bolalarda o'tkir laringotraxeit_____	291
Hiqildoq va traxeyaning surunkali yallig'lanishi_____	302
Hiqildoq mushaklari harakatining buzilishi_____	306
Burun va burun yondosh bo'shliqlarining anatomik tuzilishi, fiziologiyasi va tekshiruv usullari_____	311
Burun kasalliklari_____	341
Tashqi burunning tug'ma nuqsonlari_____	341
Xoanalarning tug'ma atreziyasi_____	342
Burun chipqoni _____	343
Burun saramasi_____	344
Pushti husnbuzarlar va rinofima_____	345
Burun dahlizi sikozi_____	346
Burun dahlizi ekzeması _____	347
Tashqi burunning termik jarohatlari_____	347
Burun to'sig'i qiyshayishi_____	349
Burun to'sig'i gematomasi va ho'ppozi_____	351
Burun bo'shlig'idagi yot jismlar_____	353
Burundan qon oqishi_____	353
O'tkir rinit_____	358
Surunkali rinit_____	362
Burun va burun yondosh bo'shliqlari jarohatlari_____	371
Paranasal sinusitlar_____	376
Burun yondosh bo'shliqlarining kistasimon kengayishi_____	401
Burun polipi_____	401
Rinogen ko'z kosasi (orbital) va kalla ichi asoratlari_____	403
LOR-a'zolari o'smalari_____	416
LOR-a'zolarining yuqumli granulemalari_____	433
LOR-a'zolari kasalliklarida mehnat ekspertizasi_____	442
LOR-a'zolari kasalliklarida dispanser nazorati_____	447
Otorinolarinologiyada qo'llaniladigan asosiy dorilar_____	454
LOR-bo'limida kasallik tarixini yozish qoidalari_____	478
Quloq, tomoq va burun kasalliklari bo'yicha vaziyatli masalalar_____	487
Adabiyotlar_____	527

SO'Z BOSHI

Tibbiyot institutlarining barcha fakultetlarida otorinolaringologiya fanini o'qitish amaliyoti shuni ko'rsatadiki, ushbu sohani o'rganishni boshlagan 4-5 bosqich talabalari quloq, halqum, hiqildoq va burun anatomiyasi asoslarini anchagina yoddan chiqargan bo'ladilar. Shuning uchun biz talabalarga ushbu a'zolarining klinik anatomiyasiga doir kerakli bilimlarni aynan shu darslikda berish zarur deb hisoblaymiz, chunki otorinolaringologiya fanini o'rganish uchun ajratilgan vaqtda yagona darslikdan foydalanish talabalar uchun qulay. LOR kafedralarda talabalar 2-4 hafta davomida mashg'ulot o'tadilar, shuning uchun, bizning fikrimizcha, darslik qisqa va ixcham bo'lishi lozim. Ushbu darslikda quloq, halqum, hiqildoq va burun kasalliklarining diagnostikasini o'rganish uchun kerakli ma'lumotlar o'zbek tilida bayon etilgan. Darslikda kasalliklarning qiyosiy tashxisiga, LOR – a'zolari kasalliklarini boshqa a'zo va tizimlar kasalliklari bilan bog'liqligiga alohida urg'u berilib, LOR-a'zolari kasalliklari va jarohatlarida shoshilinch tibbiy yordam ko'rsatish usullari va tamoyillari yoritilgan.

Darslikda ko'pgina kasalliklarni aniqlash va davolash borasida otorinolaringologiya fani erishgan oxirgi yutuqlariga batafsil to'xtalib o'tilib, davolashda ijobiy natija bergan zamonaviy dori vositalari keltirilgan; kasalliklarning klinik belgilari rangli rasmlar bilan to'ldirilgan.

OTORINOLARINGOLOGIYA FANI, UNING MAZMUNI, VAZIFALARI, BOSHQA FANLAR BILAN BOG'LIQLIGI. O'ZBEKISTONDA RIVOJLANISH TARIXI.

Otorinolariningologiya – bu kalla va bo'yin sohasi, aniqrog'i odam tanasining qosh usti yoyidan o'mrov suyagigacha bo'lgan qismining kasalliklari bilan shug'ullanadigan fan.

Yuqori nafas yo'llari, ya'ni burun, halqum, hiqildoq organizmga tozalangan va isitilgan havo oqimini kirishini ta'minlabgina qolmay, balki hid bilish, ovqatlanish va nutqni shakllantirish kabi muhim faoliyatlarda ishtirok etadi. Quloq esa insonga tovushlarni va nutqni eshitish, ularni tahlil qilish hamda muvozanatni saqlash imkonini beradi. Bunda ushbu a'zolarining faoliyati yurak, qon tomir, asab, bosh miya, oshqozon-ichak, harakat, immun, qon ishlab chiqarish va boshqa a'zo va tizimlar faoliyati bilan uzviy bog'liq. Shubhasiz, bunday fiziologik va anatomik aloqalar LOR-a'zolari va ushbu tizimlarning kasalliklarida qanday patologik reaksiyalar yuzaga kelishini belgilab beradi. LOR-a'zolarining yallig'lanishi va boshqa kasalliklari aksariyat hollarda organizmda turli patologik o'zgarishlarni rivojlanishiga olib keladi, shuning uchun vrachlar otorinolariningologiya fanining asoslarini chuqur o'zlashtirishlari lozim.

Shunday qilib, otorinolariningologiya fani yuqori nafas yo'llari va quloq kasalliklarini boshqa patologiyalar bilan bog'liq holda aniqlash, davolash va oldini olish, hamda burun, halqum, hiqildoq va quloqning fiziologiyasi va patologiyasi masalalarini boshqa a'zo va tizimlar bilan bog'liq holda ilmiy o'rganish bilan shug'ullanadi.

Otorinolariningologiya fanining asosiy vazifasi tibbiyot institutlarining talabalariga quyidagi bilim va ko'nikmalarni o'rgatishdan iborat:

- quloq, tomoq va burunning klinik anatomiyasi va fiziologiyasi;
- LOR-a'zolari kasalliklarining etiologiyasi, patogenezini, klinik belgilari va davolash usullari;
- otoskopiya, rinoskopiya, faringolarinoskopiya tekshiruv usullari;
- eshituv va muvozanatni saqlash a'zolarining funksional holatini tekshirish usullari;
- talabalarda LOR-a'zolari kasalliklarini aniqlashda klinik fikrlash qobiliyatini shakllantirish.

U yoki bu fandan, shu jumladan otorinolariningologiyadan, chuqur bilimlarga ega bo'lish uchun shu soha qachon va qanday paydo bo'lganligini, qanday muhim o'zgarishlar uning rivojiga ta'sir ko'rsatganini, hozirgi kunda asosiy mazmuni nimadan iborat ekanligini bilish lozimdir.

Tabobat, shu jumladan otorinolariningologiya fani eng qadimiy fanlardan biri hisoblanadi. Qadimiy yunon yozuvlari va Buqrot (Gippokrat, eramizdan oldingi 460 - 377 yy.) asarlarida burun, halqum va hiqildoqning anatomik tuzilishlari, faoliyatlari va kasalliklari haqida ma'lumotlar keltirilgan. Buqrot suyak chig'anog'ining

ichida parda chig'anoq borligini aniqlagan, tanglay murtaklarini ko'rsatkich barmoq yordamida paypaslash, burun polipini ipak ip yordamida olish, tashqi eshituv yo'liga o'simlik yog'ini tomizish va tiqma qo'yish kabi ko'pgina tekshiruv va davolash usullarini tavsiya qilgan. Keyinchalik Sels (eramizdan oldingi I asr), Jolinus (Galen, eramizdan oldingi 129 - 201yy.) va qadimiy dunyo tibbiyotining boshqa vakillari ham o'z asarlarida ushbu mavzuni kengroq yoritganlar.

O'zbekistonda yashagan qadimiy xalqlar tabobatining rivojlanishiga doir dastlabki ma'lumotlar zardushtiylarning "Avesto" kitobida keltirilgan. IX-X asrlarga kelib tabobat fani Sharq mamlakatlarida tez sur'atlar bilan rivojlana boshladi. Samoniylar hukmronligi davrida Buxoro davlatida qator buyuk olimlar etishib chiqdiki, ularning asarlari tabobat fanining keyingi ko'p asrlik taraqqiyotiga asos soldi; Muhammad Zakariyo Roziy (865-925) va Abu Ali ibn Sino (980-1037) shular jumlasidan. Buyuk entsiklopedist olim Abu Ali ibn Sino 980 yilda Buxoroning Afshona qishlog'ida tug'ilgan. Allomaning bizgacha etib kelgan 240 asarining 40 dan ortig'i tibbiyot masalalariga bag'ishlangan. "Tib qonunlari" asari esa misli ko'rilmagan shuhrat keltirib, Ibn Sinoni jahonga mashhur tabib sifatida tanitdi. Bir necha yuz yillar davomida butun dunyo vrachlari ushbu asardan foydalanganlar.

"Tib qonunlari" asarida alloma inson salomatligi, uni asrash, kasalliklarni oldini olish va o'z vaqtida davolashning ahamiyati to'g'risida tavsiyalarini berib, zamonaviy tibbiyotga asos soldi. Ibn Sino sog'likni saqlash ishini san'at deb atagan. Uning fikricha salomat bo'lish (sog'likni saqlash) uchun quyidagi etti asosiy tadbirlarga amal qilish lozim: 1) tana mutanosibligi – odam mijozini mo'tadil holga keltirish; 2) oziq-ovqat va ichimliklarni to'g'ri tanlash; 3) tanani (organizmni) chiqindilardan tozalash; 4) tana vaznini (to'g'ri) saqlash; 5) burun orqali olinadigan havoni yaxshilash; 6) kiyimni moslashtirish (tanaga va faslga mos kiyim kiyish); 7) jismoniy va ruhiy harakatlar mutanosibligi (mo'tadilligi). Abu Ali ibn Sinoning "Agar nafas olinayotgan havo tarkibida chang va g'ubor bo'lmasa, inson ming yil yashagan bo'lur edi", yoki "Havo toki muvazanatlangan va toza bo'lsa, unga (pnevмага) begona qo'shimchalar qo'shilmasa, u salomatlik garovi bo'ladi, aks holda turli kasalliklarga sabab bo'ladi" kabi qisqa va keng ma'noli fikri hozirgi kunda ham o'z ahamiyatini yo'qotgani yo'q. Ibn Sino badantarbiyani sog'likni saqlashdagi eng muhim va asosiy omil deb bilib, uni birinchi o'ringa qo'ygan, nafas tizimini mustahkamlash uchun nafas mashg'ulotlari bilan shug'ullanishni tavsiya qilgan. Ikkinchi o'ringa ovqatlanish tartibini, uchinchi o'ringa dam olish va uyquni qo'ygan.

Abu Ali ibn Sino burun, halqum, hiqildoq va quloqning anatomik tuzilishini batafsil bayon etib, birinchi bo'lib eshituv a'zosini tashqi, o'rta, ichki bo'limlarga va eshituv asab tolasiga bo'ladi; quloq kasalliklarini eshitish qobiliyatining vaqtincha va doimiy yo'qotilishi bilan kechgan o'tkir va surunkali yallig'lanishlarga, karlik va past eshitishlikni tug'ma va orttirilgan shakllarga bo'ladi. Ibn Sino past eshitishlik "yo'lning (tashqi eshituv yo'lining) jarohatlanishi, "ortiqcha go'sht" (o'sma), yot jism va quloq kiri bilan yopilishi natijasida rivojlanishi mumkin deb ta'kidlaydi, past eshitishning asosiy sababi bo'lgan o'rta quloq kasalliklarini serozli va yiringli shak-

llarga bo'ladi. Buyuk hakim otogen kalla ichi asoratlarining belgilarini sanab o'tadi va "agar shish ochilmasa bunday kasallik xavfli",- deb yozadi. Ibn Sino eshituv asab tolasi zararlanishini aniqlashda anamnez ma'lumotlari va kasallikni boshlang'ich belgilari muhim ahamiyatga ega ekanligini ta'kidlaydi, quloq kasalliklarini davolashda "quloqqa tomiziladigan dorilarning hammasi iliq bo'lishi, sovuq va qaynoq bo'lmasligi kerak", "Quloq shang'illashi, jaranglashi va hushtak chalishiga uchragan hamma odamlar quyosh nuridan, hammomdan, qo'pol harakatlardan, qusishdan, baqir-chaqirdan, to'liqlikdan saqlanishlari va ichni yumshatishlari kerak",- deb tavsiya qiladi. Ibn Sinoning tibbiy tavsiyalari bugungi kunda ham amaliyotda keng qo'llanilib kelmoqda.

Abu Ali ibn Sino LOR-a'zolari kasalliklarini turli shifobaxsh o'simliklardan tayyorlangan dorilarni va jarrohlik yo'li bilan davolash usullarini tavsiya qilgan, birinchi bo'lib kumush naycha yordamida traxeostomiya jarrohlik amalini bajargan. Dorilarni intratraxeal yo'l orqali yuborish usuli esa hozirgi paytgacha takomillashtirilgan holda qo'llanib kelinmoqda. Ibn Sino birinchi bo'lib tibbiyotga perkussiya tekshiruvini kiritdi, birinchilar qatorida yuqumli kasalliklarning ko'zga ko'rinmas qo'zg'atuvchilari borligi va ular suv,ovqat va havo orqali tarqalishi haqidagi gipotezasini ilgari surdi.

Mandino de Lussi 1314 yilda birinchi bo'lib murdani yorib ko'radi va shu bilan tibbiyotni keskin rivojlanishiga zamin yaratadi. A.Vezaliy (1514-1564) quloq bo'limlarining tuzilishini, B. Evstaxiy (1510-1574) eshituv nayi (ushbu nay uning nomi bilan atalgan), nog'ora tori va o'rta quloqning ikki mushakchalarining anatomik tuzilishi, Fallopiy (1513-1582) – yuz asab tolasi kanali (kanal olim nomi bilan atalgan), quloq labirinti, nog'ora bo'shlig'ining anatomik tuzilishini batafsil bayon etganlar.

Dyu Varne (1648-1730) chig'anoqni cholg'u asbobiga o'xshatib, tovushlarni farqlash qobiliyati asosiy membrananing uzunligiga bog'liq ekanligini isbotladi. A.Val-salva (1666-1723) o'zining "Odam qulog'i haqidagi traktat" asarida (1704) quloqning anatomik tuzilishi haqida aniq ma'lumotlar keltirib, eshituv nayi orqali o'rta quloq bo'shlig'iga havo yuborish usulini tavsiya qilgan.

1851 yilda A. Korti birinchi bo'lib chig'anoq reseptor a'zosining (spiral yoki Korti a'zosi) mikroskopik tuzilishini bayon qilgan, E.Reysner chig'anoq yo'lini dahliz narvonidan ajratib turuvchi membrananing (Reysner dahliz membranasini) tuzilishini o'rgangan bo'lsa,1890 yilda Kuper birinchi bo'lib parasentez, ya'ni nog'ora pardani teshish jarrohlik amalini bajargan.

XIX asrning ikkinchi yarmida G. Gelmgols eshituv nazariyasini ishlab chiqdi va tovushning birlamchi tahlili chig'anoq sathida, ya'ni spiral a'zoda sodir bo'lishini: yuqori chastotali tovushlarni - chig'anoq asosida, past chastotali tovushlarni – chig'anoq cho'qqisida joylashgan retseptor hujayralar qabul qilishini isbotlagan. XX asrda G. Bekeshi ichki quloq suyuqliklaridagi gidrodinamik to'lqin nazariyasini ilgari surdi. 1820 yilda chex olimi Ya.Purkin'e ko'z olmasi nistagmi bosh aylanishi

bilan funktsional bog'liqligini, Flurans esa 1824 yilda gavda muvozanati ichki qu-loqdagi yarim doira kanallarning faoliyatiga bog'liq ekanligini isbotlab berdilar.

1892 yilda R. Evald o'z tajribalarining natijalari va adabiyotlardagi ma'lumotlarni umumlashtirish asosida yarim doira kanallar faoliyatining - keyinchalik esa "Evald qonunlari" deb atalgan muhim qonunlarni ishlab chiqdi.

XIX asrning ikkinchi yarmida otorinologiya mustaqil fan sifatida jar-rohlikdan ajralib chiqdi. Bunga quyidagi omillar sabab bo'ldi:

1. Burun, halqum, hiqildoq va quloq funktsional jihatdan bir-biriga chambarchas bog'liq a'zolar ekanligi va ushbu bog'lanish ularning quyidagi faoliyatlarda ishtirok etishi bilan namoyon bo'lishi:

- a) havoni o'tkazish, tozalash va isitish;
- b) ovqat luqmasini o'tkazish va nazorat qilish;
- v) ovoz va nutqni hosil qilish va shakllantirish;
- g) o'rta quloqda havoni muntazam almashib turishini ta'minlash.

2. Ushbu a'zolarining o'ziga xos joylashuvi: burun, o'rta quloq va hiqildoq bo'sh-liqlarini markazda joylashgan halqumga ochilishi ularni anatomik jihatdan birlash-tirib, patologik jarayonlarning kechimini og'irlashtiradi.

3. Shilliq parda bir a'zodan boshqasiga o'tib ularni yagona qoplam bilan qopla-shi va yallig'lanish jarayonini tarqalishiga yordam berishi.

4. Qayd etilgan a'zolarining har biri tashqariga ochiladigan chuqur bo'shliqlardan iboratligi va ularni tekshirish usullari bir xil tamoyillarga egaligi; a'zoni ko'zdan kechirish uchun uning chuqur joylashgan devorlari yorug'lik to'plami bilan yoriti-lishi lozim, bunda ko'rish va yorug'lik to'plamining o'qlari bir-biriga mos tushishi talab etiladi.

1841 yilda nemis vrachi Gofman yuqori nafas yo'llari va quloq sohasini yoritish-ning oddiy taklif qilib, ularni tekshirish usulini ishlab chiqdi. Usulning mohiyati shundan iboratki, ko'p katta bo'lmagan oynaning markazida kichik aylana teshik hosil qilinadi. Tekshiruvchi oynadan aks etayotgan yorug'lik to'plamini bo'shliq ichiga (tashqi eshituv yo'li, halqum, burun) yo'naltirib, uni oynadagi teshik orqali ko'zdan kechiradi. Bunda ko'zning ko'rish o'qi va yorug'lik to'plamining o'qi bir-biriga mos tushadi. Keyinchalik burun, halqum, hiqildoq va quloqni tekshirish uchun turli asboblarni ishlab chiqildi. 1861 yilda A.Trelch oynani peshonada ushlab turuvchi moslamani yaratdi (o'sha paytdan boshlab ushbu asbob "peshona reflek-tori" deb atalib kelinmoqda). 1855 yilda Manuel Garsia (ashula o'qituvchisi) bilvo-sita laringoskopiya tekshiruv usulini taklif etdi, bunda dastali kichik oyna og'iz bo'shlig'iga tanglay tilchasigacha kiritilib, unga yorug'lik to'plami yo'naltiriladi. Oynadan aks etayotgan yorug'lik to'plami hiqildoqni yoritishi tufayli oynada a'zo-ning aksi ko'rinadi. Manuel Garsia ikki ko'zgu yordamida o'z hiqildog'ini ko'zdan kechirib, birinchi bo'lib autolaringoskopiya tekshiruvini bajardi. Keyinchalik tashqi eshituv yo'li va nog'ora pardani ko'zdan kechirish uchun quloq voronkasi ishlab chiqildi; keyin quloq voronkasi bo'yi bo'ylab kesilib va dasta o'rnatilib burun ken-gaytirgich asbobi yaratildi. Hiqildoqni ko'zdan kechirish uchun ishlatiladigan ko'z-

gu kichraytirilganda (Chermak,1859) burunhalqum, xoanalar, burun chig'anoqlarining orqa uchlarini ko'zdan kechirish imkoni tug'ildi (orqa rinoskopiya).

Shunday qilib, LOR-a'zolari ko'zdan kechirish uchun tibbiy asboblari to'plami (peshona reflektori, quloq voronkasi, shpatel, burun kengaytirgich, hiqildoq va burunhalqum ko'zgulari) ishlab chiqildi. Bunday asboblardan amaliyotda foydalanish jarayoni alohida a'zolar bo'yicha mutaxassislarini (otolog, laringolog va rinolog) paydo bo'lishiga olib keldi. Rossiyada D.I.Koshlakov birinchi laringolog, A.F.Prussak birinchi otolog bo'lganlar. K.A Rauxfus bilvosita (oynali) laringoskopiya tekshiruvini yordamida birinchi bo'lib burma osti laringitning (soxta krup) klinik manzarasini ko'rsatib bergan.

Venalik olim A.Politser (1835-1920) g'arbda otolaringologiyaning asoschisi hisoblanadi. U birinchi bo'lib o'z qo'llanmasi va atlaslarida quloqning asosiy yallig'lanish kasalliklari haqida ma'lumotlar berdi, ular hozirgacha o'z ahamiyatini yo'qotgani yo'q. G. Shvarts (1837 - 1910) so'rg'ichsimon o'siq trepanatsiyasini bajarilishini, E. Kyuster esa 1889 yilda tashqi eshituv yo'lining orqa devorini ham olish taklifini kiritib ushbu jarrohlik amalini kengaytirdi. Va nihoyat, E.Tsaufal attikning tashqi devorini olish taklifi bilan quloqning radikal jarrohlik amalini ishlab chiqilishiga yakun yasadi. Ushbu jarrohlik amali hozirgacha qo'llanilib kelinmoqda.

Rus vrachi A.K.Anrep (1884) tomonidan taklif etilgan shilliq pardani kokain bilan, keyinchalik XX asrda A.V. Vishnevskiy va A.D.Speranskiy tomonidan amaliyotga keng tadbiriq etilgan novokain bilan mahalliy og'riqsizlantirish usullari ishlab chiqilgandan so'ng yuqori nafas yo'llarida jarrohlik amallarini bajarish uchun keng imkoniyatlar yaratildi.

XIX asrning ikkinchi yarmida Sankt - Peterburg va Moskva shaharlarida otomatik davolash muassasalari ishga tushirildi. S.P.Botkinning shogirdi N.P.Simanovskiy (1854-1922) birinchi bo'lib quloq, tomoq va burun kasalliklarining birlashgan klinikasini tashkil qildi (shu vaqtgacha ular alohida-alohida faoliyat ko'rsatar edilar), 1893 yilda esa dunyoda birinchi bo'lib Sankt - Peterburg harbiy-tibbiy akademiya talabalariga otorinolaringologiya fani alohida kurs sifatida o'qitila boshlandi. 1903 yilda N.P.Simanovskiy Sankt-Peterburg shahrida otorinolaringologlar ilmiy uyushmalariga asos soldi va 1909 yilda "Журнал ушных, носовых и горловых болезней" jurnalini chop eta boshladi.O'z shogirdlari V.I. Voyachek, M.F.Tsitovich, N.V.Belogolovov, N.M.Aspisovlar bilan birga N.P.Simanovskiy nazariy va amaliy otorinolaringologiyaning rivojiga ulkan hissasini qo'shdi. 1903 yilda V.I.Voyachek tomonidan amaliyotga hiqildoq, quloq va burunning lotinchadagi bosh harflaridan tuzilgan "LOR" (larinx, otos, rhinos) abbreviaturasi kiritildi.

Moskva shahrida E.S.Stepanov, S.F.Shteyn (birinchi maxsus otorinolaringologiya klinikasining asoschisi va rahbari), S.S.Preobrajenskiy, E.N.Malyutin (birinchi foniatr), M.S.Jirmunskiy (birinchi otorinolaringologiya darsligining muallifi,1892y.) dastlabki otorinolaringologlar sifatida tanildilar.

XX asrning birinchi yarmida Rossiyaning yirik olimlari K.L.Xilov, L.T.Levin, V.G.Ermolaev, A.F.Ivanov, Ya.S.Tyomkin va boshqalar yosh sohani rivojlanishiga o'z hissalarini qo'shdilar.

O'rta Osiyo xududida amaliy tibbiyotning tarmoqlaridan biri bo'lgan otorinolaringologiya xizmatiga ulug' vatandoshimiz Abu Ali ibn Sino, Ismoil Jurjoniy, Umar Chaminiy kabi buyuk mutafakkirlar tamal toshini qo'ygan bo'lsalarda, lekin XX asr boshlaridan tizimli ravishda ish olib borilgan. Vrach A.I.Juravlyov 1910 yilda Toshkentga kelgach, bemorlarni ambulator qabul qilib davolashni joriy etgan. So'ng- ra u O'rta Osiyoda ilk bor 25 o'ringa ega bo'lgan quloq, tomoq, burun va ko'z kasalliklari shifoxonasini tashkil etib, ko'plab LOR bemorlarni davolab, aholi o'rtasida katta obro'- e'tiborga sazovor bo'lgan. Unga shifokor A.I.Ishev yaqindan yordam bergan. Ular 1920 yilda temir yo'l ambulatoriyasi qoshida LOR bo'yicha kabinet tashkil qilganlar. Bundan tashqari Toshkent Harbiy gospitali qoshidagi LOR bo'limida mudir bo'lib S.F.Kaplan, ordinatorlik lavozimida I.M.Rozenfeld ishlagan.

1920 yilda Toshkentda Turkiston Davlat universiteti tashkil etilib, uning tarkibida tibbiyot fakulteti faoliyat ko'rsata boshlagan. 1922 yilda undan Toshkent Davlat tibbiyot instituti ajralib chiqdi. Respublikada tashkil etilgan ushbu institut nafaqat O'zbekiston, balki janubiy Qozog'iston va boshqa O'rta Osiyo respublikalari uchun ham oliy malakali shifokorlarni etkazib berdi. Shuning uchun Markaziy Osiyodagi tibbiyot tarixida Toshkent davlat tibbiyot institutining o'rni alohida ajralib turadi va tarixiy ahamiyatini inobatga olgan holda ushbu maskanning otorinolaringologiya kafedrasini tashkil etilishi va keyingi rivoji biz uchun qadrlidir. 1921 yilda otorinolaringologiya kafedrasini mudirligiga Moskva shahridan zamonasining taniqli olimi professor S.F.Shteyn saylangan. Lekin uch oy ishlagach, kasalligining xuruj qilishi sababli davolanish uchun Essentukiga ketib, 1921 yilning avgust oyida vafot etdi.

1921-1927 yillar mobaynida otorinolaringologiya kafedrasiga mudirlik lavozimida S.F. Kaplan, 1927-1930 yillarda I.M.Rozenfeld, 1930-1939 yillarda S.G.Borjim faoliyat ko'rsatganlar. 1939-1944 yillarda kafedraga professor V.P.Chekurin rahbarlik qilgan.

1945 yildan boshlab kafedraga professor S.I.Shumskiy mudirlik lavozimiga saylangandan so'ng, O'zbekiston otorinolaringologiyasining rivojida tubdan o'zgarishlar yuz bera boshladi. Xususan, kafedra va klinikadagi ish o'rinlariga mahalliy xalq yoshlaridan jalb qilinib, ularga ilmiy yo'nalishlari aniqlanib, ham amaliy, ham ilmiy salohiyat yuksala boshladi. Keyinchalik ushbu yoshlardan Q.J.Mirazizov, L.G.Bussellar professorlik, S.K.A'zamov va R.A.Hamraevlar dotsentlik lavozimida ishladilar; Yu.D.Vasilenko, Sh.O.Maksumova, A.U.Usmonova, Yu.S.Krivitskaya va boshqalar fan nomzodi, E.I.Ibodov, R.N.Qayumova, N.F.Gushinskaya oliy toifali shifokor bo'lib xizmat qildilar.

C.I.Shumskiyning o'quvchilaridan E.A.Ladijenskaya vrachlar malakasini oshirish institutida, professor Q.J.Mirazizov Toshkent Davlat tibbiyot institutida LOR kafedrasini boshqardilar.

S.I.Shumskiy tonzillyar muammoga bag'ishlangan mavzuda doktorlik dissertatsiyasini muvaffaqiyatli himoya qilib, professorlik unvoniga sazovor bo'lgan.

LOR xizmatiga ehtiyojni oshganligini inobatga olib, S.I.Shumskiy LOR klinikada bemorlar o'rnini 60 taga etkazdi va klinika oldidagi kichik binoni ta'mirlatib, LOR ambulatoriya xizmatini yanada rivojlantirdi.

1955 yildan boshlab kafedra mudirligi vazifasiga Omsk shahridan tibbiyot fanlari doktori I.Yu. Laskov taklif qilindi va 1968 yilgacha rahbarlik qildi. Izrail Yulevich klinikani davomiga yana ikki qavatli bino qurdirib, bemorlar o'rnini 105 taga etkazdi, hamda o'quv ishlarini samarali bajarish uchun bir necha o'quv xonalarini tashkil qildi. Uning rahbarligida 12 ta nomzodlik dissertatsiyasi himoya qilingan.

1965 yilda akademik B.S.Preobrajenskiy rahbarligi ostida Markaziy Osiyoning milliy aholisidan birinchi bo'lib Qo'chqor Jo'raevich Mirazizov "Quloqdan kalla ichiga tarqaluvchi asoratlarning klinikasi, tashxisi va davolanishi" mavzusida doktorlik dissertatsiyasini himoya qildi. Respublikamizda o'sha davrda yiringli o'rta otit juda ko'p uchrar va uning turli asoratlari tez-tez kuzatilar edi. 1968 yildan boshlab professor Q.J.Mirazizov kafedraga rahbarlik qila boshladi. Endi LOR jarrohlik amallarida ayovchan usullar ko'p qo'llanildi, yangi yo'nalishlar bo'yicha ish olib borildi. Xusu-san, laringologik bemorlarni reabilitatsiyasini tamoman yangi davri boshlandi. Olib borilgan ilmiy ishlar natijasida bir necha doktorlik va nomzodlik dissertatsiyalari himoya qilindi; ilgari burunhalqum angiofibromasini jarrohlik usuli bilan davolashda tashqi uyqu arteriyalari bog'lanib, burun yon devorlarini olish hisobiga bajarilar edi, endi esa tabiiy yo'l – og'iz orqali nisbatan engil usulda olish yo'lga qo'yildi.

Respublikada birinchi bor dotsent R.A.Hamroeva tashabbusi bilan foniatriya kabinetini tashkil qilindi.

1978 yilda kafedra dotsenti A.I.Mo'minov pestitsidlarni eshitish analizatoriga ta'siri xususida doktorlik dissertatsiyasini himoya qilgandan so'ng, ToshDavTIda yangidan tashkil qilingan II-LOR kafedrasiga mudirlik qildi.

I-kafedra qoshida hiqildoq kasalliklarini, II-kafedra qoshida esa eshitish va nutqni reabilitatsiya qilish ilmiy markazlari tashkil etilishi hisobiga har ikki LOR kafedrada ilmiy salohiyat ancha yuqori darajaga ko'tarildi, unga iqtidorli yoshlar jalb etildilar. Ulardan A.M.Xakimov, K.J.Jabborov, X.M.Matquliev, Q.A.Xo'jaeva, S.S.Oripov, V.V.Xramtsovskiy, X.E.Shayxova va boshqalar doktorlik dissertatsiyalarini himoya qilishib, professorlik lavozimida faoliyat ko'rsatmoqdalar.

1990 yilda Toshkent davlat tibbiyot instituti ikkiga bo'lindi: I-ToshDavTI LOR kafedrasiga professor Q.J.Mirazizov, II-ToshDavTI da professor A.I.Mo'minov mudirlik qila boshladilar.

1997 yildan boshlab professor Q.J.Mirazizov nafaqaga chiqib, ilmiy maslahatchi bo'lib o'tganlari tufayli LOR kafedraga professor Q.A.Xo'jaeva rahbarlikka tayinlandi va ustoz ishlarini davom ettirib, hiqildoq va traxeyaning surunkali stenozi va yallig'lanishini jarrohlik reabilitatsiyasi xususida katta muvaffaqiyatlarga erishdilar.

Bu yutuqlar N.I.Abdullaeva va U.S.Hasanovlarning doktorlik va bir necha nomzodlik dissertatsiyalar mavzusida o'z aksini topdi.

Lekin yangi tashkil topgan Buxoro tibbiyot institutiga A.I.Mo'minovni rektor etib tayinlanishi tufayli II-ToshDavTI LOR kafedrasiga dotsent A.M.Xakimov rahbarlik qila boshlab, 1992 yilda Sankt-Peterburgda doktorlik dissertatsiyasini muvaffaqiyat bilan himoya qilib, professor unvoniga erishdi.

2005 yilda I- va II- tibbiyot institutlari qo'shilib Toshkent tibbiyot akademiyasi tashkil etildi va LOR kafedraga professor A.M.Xakimov mudirlik qilmoqda. Ushbu kafedra yuqori salohiyatga ega, unda beshta fan doktorlari faoliyat ko'rsatmoqda.

1930 yilda Samarqand Davlat Universiteti va uni tarkibida ham tibbiyot fakulteti tashkil topdi. 1935 yilda ushbu fakultet alohida Samarqand davlat tibbiyot institutiga aylantirildi.Ulug' Vatan urushi yillarida (1941-1944 yillar) LOR kafedraga general leytenant, professor Vladimir Ignatevich Voyachek rahbarlik qilgan, chunki Harbiy-tibbiy akademiya Leningraddan Samarqand shahriga evakuatsiya qilingan edi. Keyinchalik 1950 yilgacha kafedra mudiri bo'lib professor A.V.Savelev, so'ng dotsent S.K.Chengeri, (1950-1965y.), professor M.S.Lur'e (1951-1956y.), professor R.V. Sadrieva (1965-1970 y.), professor V.A. Gorchakov (1970-1986 y.), professor T.X.Nasritdinov (1986-2008 y.) va 2009-2010 o'quv yilida professor X.E.Qoraboev, 2010 yildan bishlab dotsent Xushbakova rahbarlik qilmoqda.

Shuni alohida ta'kidlash lozimki, ko'p yillar Moskvada taxsil olib u erda nomzodlik va doktorlik dissertatsiyalarini himoya qilgan yuqori saviyali shifokor va olim Taxsin Xamidovich Nasritdinov otorinolaringologiyani Samarqandda va umuman O'zbekistondagi rivojiga katta xissa qo'shdi.

Profesor Akram Ibroximovich Mo'minovni SamDavTI ga rektor bo'lib kelishi bilan, 1997 yilda vrachlar malakasini oshirish fakultetida alohida otorinolaringologiya kursi tashkil qilinib, unga o'zi rahbarlik qila boshladi; 2002 yildan boshlab ushbu kursni tibbiyot fanlari doktori U.L.Lutfullaev boshqarmoqda.

1932 yilda Toshkentda Vrachlar malakasini oshirish instituti (VMOI) tashkil topdi. Leningraddan Ulug' Vatan Urushi tufayli evakuatsiya qilinib, Toshkentga yuborilgan professor L.T. Levin 1942 yilda otorinolaringologiya kafedrasini tashkil qilib, bir paytda harbiy gospitallarda konsultantlik qilgan.

1944-1948 yillarda professor S.I.Shumskiy bir paytda ham VMOI, ham Tosh-DavTI LOR kafedralarini boshqarib turgan. 1948-1963 yillar mobaynida akademik V.I.Voyachekni o'quvchisi Kapitalina Alekseevna Drennova Leningraddan kelib, VMOI kafedrasiga rahbarlik qilib, o'z tajribalarini yoshlarga o'rgatib, bir necha yosh-larni ilmiy daraja olishlarida ustozlik qildi. 1963-1972 yillarda kafedraga otonevrologiya bo'yicha benazir mutaxassis professor Esfir Abramovna Ladijenskaya mudirlik qildi. Uning rahbarligida bir necha yoshlar tibbiyot fanlari nomzodi darajasiga erishdilar.

1963-1972 yillar mobaynida kafedraga mudir bo'lib G'ayrat To'lonovich Ibroximov faoliyat ko'rsatgan. Uning rahbarligida hiqildoq papillomatozi, surunkali sinusitlar va o'rta otitlar muammosi bo'yicha ko'p qiziqarli ilmiy ishlar bajarildi.

1995-2005 yillar davomida esa kafedraga dotsent Tolixa Shukurovna Mamatova, 2005 yildan boshlab professor Karimboy Jabborovich Jabborov mudirlik qilmoqda.

1955 yilda vodiy tibbiy xizmatini yaxshilash maqsadida Andijon shahrida tibbiyot instituti tashkil topdi va uni LOR kafedrasini faoliyati 1959 yili professor Miron Samoylovich Lur'e rahbarligida boshlandi. 1960-1968 yillarda dosent Semyon Mifedovich Gordienko, 1970-2006 yillarda Akrom Inoyatovich Alimov, 2006 yildan boshlab, shu kungacha professor Qobiljon Qosimovich Qosimov rahbarlik qilmoqda.

1972 yilda Toshkentda pediatriya tibbiyot instituti tashkil etilgan, shu yili 1-sentyabrdan boshlab barcha kurslarda o'quv jarayoni boshlandi. LOR kafedrani tashkil etishda tibbiyot fanlari nomzodi Abdumalik Nazirovich Dadamuxamedov (kafedra mudiri) va Saidakram Asqarovich Hasanovlar (kafedra assistanti) barobar jonbozlik ko'rsatishdi. Keyinchalik dotsent bo'lib S.K. A'zamov, assistent lavozimida R.I. Avrukinalar xizmat qildilar.

1975 yilda A.N. Dadamuxamedov "Tuberkulyoz bilan og'rigan bemorlarda yiringli o'rta otit va uning asoratlari klinikasi va davolash" mavzusida doktorlik dissertatsiyasini himoya qilib, professorlik unvoniga ega bo'lib, 1999 yilgacha kafedraga mudirlik qildi. Shu yildan boshlab LOR kafedraga Moskva tibbiyot akademiyasida akademik Nikolay Aleksandrovich Preobrajenskiy rahbarligida 1984 yilda "Qandli diabet bilan og'rigan bemorlarda eshitish a'zosining holati" mavzusida doktorlik dissertatsiyasini himoya qilgan professor S.A. Hasanov rahbarlik qilmoqda. Uning rahbarligi ostida 17 ta nomzodlik, 2 ta doktorlik dissertatsiyalari himoya qilingan; yana 3 ta doktorlik va 9 ta nomzodlik dissertatsiyalari himoyaga tayyorlanmoqda. Bu davrda bajarilgan ilmiy ishlar natijasida amaliyot anchagina boyidi. Masalan, dakriotsistitlarni endonazal jarrohlik usulida reabilitatsiya qilish (G.Q. Boboxonov); deminerallangan qo'zichoq suyagi bilan mastoidoplastika hamda quloqda bajariladigan klassik radikal operatsiyalarini modifikatsiya qilish (Sh.E. Omonov); rinosinusogen orbital asoratlarni davolashda jarrohlik amallarini keskin kamaytirishga erishish (X.N. Abdullaev); o'tkir tonsillitlarni printsipial yangi usullar bilan davolash; sinusitlarni davolashda tabiiy yo'llari orqali zondlash; burun to'sig'i deformatsiyalarining yuqori jag'ga beradigan asoratlari va ularni reabilitatsiyasi xususida ko'pgina yangi fikrlar taklif qilindi, Toshkent pediatriya tibbiyot instituti klinikasi qoshida O'zbekistonda bolalarga alohida shoshilinch LOR yordami ko'rsatish va Respublika bolalar otorinolaringologiya markazi tashkil topdi.

Kafedra a'zolari chet el mutaxassisleri bilan ilmiy-amaliy aloqalar o'rnatgan, xususan Rossiya, Ukraina, Germaniya, Janubiy Koreya, Avstraliya va boshqa davlatlar olimlari bilan hamkorlikda faoliyat ko'rsatmoqdalar.

1990 yilda Buxoro Davlat tibbiyot instituti tashkil etildi. LOR kafedrani tashkil qilish va unga birinchi mudir bo'lish professor A.I. Mo'minov zimmasiga yuklatildi. Buxoroda ham amaliy, ham ilmiy ishlar qizg'in boshlanib, bir necha nomzodlik va bitta doktorlik dissertatsiyalari yoqlandi, qisqa muddatda kafedrani salohiyati sezilarli darajada o'sdi. A.I. Mo'minov Samarqand Davlat tibbiyot institutiga rektorlik vazifasiga o'tganidan keyin kafedraga dotsent Nuridin Hikmatovich Vohidov rah-

barlik qilib, ikkita viloyat shifoxonasining quloq, tomoq va burun kasalliklari bo'limlarida davolash, ilmiy va talabalarga tahsil berishni yuqori saviyada olib bormoqda.

1990 yilda yana uchta shaharda: Urganch va Farg'onada Toshkent tibbiyot akademiyasi, Nukusda Toshkent pediatriya tibbiyot institutining filiallari tashkil topdi va faol ishlab yurgan otorinolarologlar kafedraga ishga taklif qilindilar.

Hozirgi kunga kelib O'zbekistondagi LOR shifokorlar soni 1000 taga etib bormoqda, 18 tasi fan doktorlari, professorlar; 80 taga yaqini fan nomzodlari. Jarrohlik amallarini mikroskop, ultratovush va lazer yordamida bajarilishi bemorlar dardiga malham bo'lmoqda. Respublika Vazirligi mahkamasi huzurida Oliy Attestatsiya komissiyasi faoliyat ko'rsatmoqda, Toshkent tibbiyot akademiyasi qoshidagi Ixtisoslashgan ilmiy kengashda tibbiyot fanlari nomzodi va doktori ilmiy darajasini olish uchun dissertatsiya yoqlash mumkin.

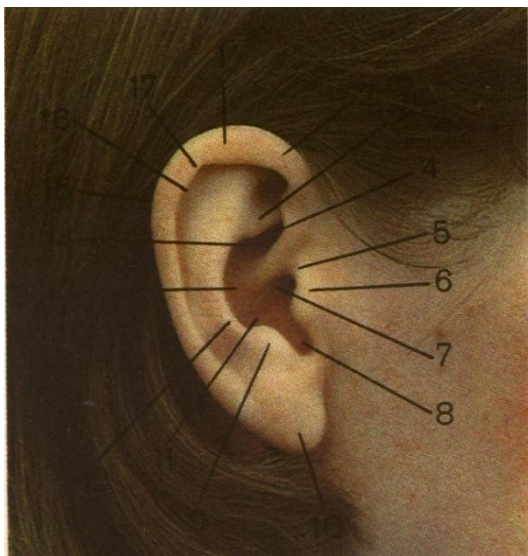
To'plangan bilim va amaliy tajribalar otorinolarologiya fanini muntazam ravishda yangilab bormoqda, soha ichida alohida yo'nalishlar - bolalar otorinolarologiyasi, otonevrologiya, foniatriya, onkologik otorinolarologiya, rinologiya, audiologiya, vestibulologiya tashkil qilinib, muntazam rivojlanib bormoqda. LOR-a'zolarida jarrohlik amallarini mikroskop, ultratovush va lazer yordamida bajarilishi bemorlar dardiga malham bo'lmoqda.

ESHITUV A'ZOSINING ANATOMIK TUZILISHI, FIZIOLOGIYASI VA TEKSHIRISH USULLARI

Quloqning anatomik tuzilishi

Eshituv a'zosi tovush to'lqinlarini masofada aniqlash vazifasini bajaradi. U kichik bo'lsada juda murakkab tuzilgan va o'ziga xos anatomik, fiziologik xususiyatlarga ega. Inson qulog'i 3 qismdan tashkil topgan: tashqi, o'rta va ichki.

Tashqi quloq (*aurus externa*) quloq supراسi (*auricula*) va tashqi eshituv yo'lidan (*meatus acuticus externa*) tuzilgan.



1- rasm. O'ng quloq supراسi

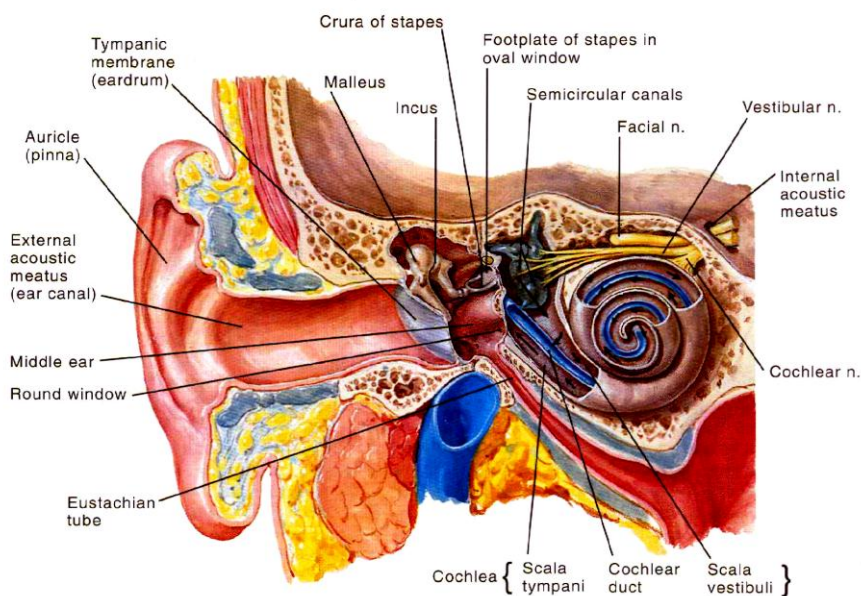
1 - helix; 2 - crura antihelices; 3 - porus helices; 4 - incisura anterior (auris); 5 - tuberculum supra tragicum; 6 - tragus; 7 - porus acusticus externus; 8 - incisura intratragica; 9 - antitragus; 10 - lobus auriculae; 11 - sulcus aureculae posterior; 12 - antihelix; 13 - cavum conchae; 14 - cymba conchae; 15 - concha auriculae; 16 - scapha; 17 - tuberculum auriculae.

Quloq supراسi (*auricula*) chakka-pastki jag' bo'g'imi va so'rg'ichsimon o'siq orasida joylashgan va qalinligi 0,5-1 mm teng elastik tog'aydan iborat. Unda tog'ay usti pardasi va teri bilan qoplangan *tashqi (bo'rtgan)* va *ichki (botgan)* yuzasi tafovut qilinadi. Quloq supراسining erkin cheti oldinga biroz qayrilib *burma (helix)* hosil qiladi. Burma o'z oyoqchasi (*crus helices*) bilan *tashqi eshituv yo'lining (meatus acusticus externa)* ustidan boshlanib, yuqoriga, keyin orqaga va pastga davom etadi. Bu burmaga parallel ravishda ichkarida *qarama-qarshi burma (antihelix)* joylashgan, ular orasida *uzun chuqurlik – scapha* joylashgan. Tashqi eshituv yo'li kirish joyining old qismida *quloq do'mboqchasi (tragus)*, orqa qismida – *qarama-qarshi do'mboqcha (antitragus)* joylashgan. *Tragus* va *antitragus* lar orasida *chuqur o'yma (incisura intertragica)* hosil bo'ladi. Quloq do'mboqchasi tashqi eshituv yo'lining bir qismi hisoblanadi. Antihelixning ikki oyoqchalari orasida *uchburchak chuqurcha (fossa triangularis)*, quloq supراسining pastida – tog'aydan xoli bo'lgan va yog' to'qimasidan tashkil topgan, teri bilan qoplangan *quloq colinchagi (lobus)* joylashgan. Antihelixning oldida voronkasimon chuqurlik bo'lib, u *quloq supراسi bo'shlig'i (cavum conchae)* deb ataladi (1-rasm).

Quloq supراسi boylam va mushaklar yordamida chakka suyagining tangasimon qismiga, so'rg'ichsimon va yonoq o'simtalariga birikadi. Tashqi eshituv yo'lga kirish maydonida teri tuklar bilan qoplangan va yog' bezlariga ega. Quloq supراسi

tovush to'liqlarini kuchaytirib, tashqi eshituv yo'liga yo'naltirish vazifasini bajaradi, ototopikada ishtirok etadi, hamda kosmetik ahamiyatga ega.

Tashqi eshituv yo'li (*meatus acusticus externus*) quloq supراسi bo'shlig'ining bevosita davomi bo'lib, uzunligi 2,5 sm, diametri 0,7- 0,9 sm ga teng. U o'rta va tashqi quloqni bir-biridan ajratib turuvchi nog'ora parda oldida tugaydi. Tashqi eshituv yo'li 2 qismdan iborat: tashqi tog'ay-parda va ichki suyak qismlari (2-rasm).



2-rasm. Eshituv a'zosining tuzilishi

Tog'ay - parda qismi tashqi eshituv yo'lining 2/3 qismini tashkil qilib, quloq supراسi tog'ayining davomi uning asosini tashkil qiladi. Bu erda u orqaga va yuqoriga ochilgan novsimon shaklga ega. Tashqi eshituv yo'lining tog'ay-parda qismida vertikal joylashgan va fibroelastik to'qima bilan yopilgan Santorini tirqishlari (*incisurae Santorini*) mav-

jud, shuning uchun tashqi eshituv yo'lining parda qismi oson siljiydi va tortganda yoki nog'ora pardani quloq voronkasi yordamida ko'zdan kechirganda kengayadi. Santorini tirqishlari sohasida tashqi eshituv yo'li quloq oldi so'lak bezi bilan chegaradosh, shuning uchun yallig'lanish jarayoni tashqi quloqdan quloq oldi beziga tarqalishi mumkin. Tog'ay-parda qismining yorig'i suyak qismiga o'tish joyida ancha torayadi (*istmus*).

Tog'ay-parda qismi terisining qalinligi 1-2 mm, bu qism tuklar, yog' va quloq kirini ishlab chikaruvchi *serumenal* bezlarga boy bo'ladi. Yog' va serumenal bezlar ajralmasi hamda ko'chgan epidermis to'plami quloq kirini (chirk) hosil bo'lishida qatnashadi. Quloq kiri qurib, chaynash harakatida tashqi eshituv yo'li tog'ay-parda qismining tebranishi hisobiga tashqariga ko'proq ajraladi. Suyak qismining terisida tuklar va chirk ishlab chikaruvchi bezlar bo'lmaydi, u suyak usti pardasiga zich yopishgan bo'lib, asta-sekin yupqalashib boradi (0,1 mm) va epidermis sifatida nog'ora pardaning tashqi qavatiga o'tadi.

Tashqi eshituv yo'lining tog'ay-parda va suyak qismlari o'zaro zich fibroz to'qima bilan birikadi. *Suyak qismi* tashqi eshituv yo'lining 1/3 qismini tashkil qiladi; uning old va pastki devori nog'ora suyagi, yuqori va orqa devori - chakka suyagining tangasimon qismi va so'rg'ichsimon o'simtadan hosil bo'lgan. Suyak qismining taxminan o'rtasida tashqi eshituv yo'lining eng tor joyi - bo'yinchasi (*istmus*) joylashgan. Tashqi eshituv yo'li gorizonta va frontal yo'nalishlarda biroz qayrilgan,

shuning uchun suyak qismi va nog'ora pardani ko'zdan kechirish paytida u quloq suprasini orqaga va yuqoriga tortish bilan to'g'rilanadi. Bolalar qulog'ini ko'zdan kechirish paytida quloq suprasini orqaga va pastga tortiladi. Tashqi eshituv yo'lining suyak qismi egatcha (*sulcus tympanicus*) bilan tugaydi, nog'ora parda o'zining pay halqasi (*annulus tympanicus*) yordamida shu egatchaga birikadi.

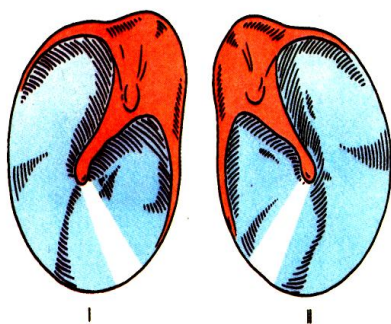
Tashqi eshituv yo'lining *old devori* chakka-pastki jag' bo'g'imi bilan yonma-yon joylashadi, bunda pastki jag' suyagining harakati uning tog'ay-parda qismiga tarqaladi. Old devori sohasidagi yallig'lanish jarayoni keskin og'riq bilan kechadi, ayniqsa pastki jag'ning harakatida og'riq kuchayadi. Bemor iyagi bilan yiqilganda tashqi eshituv yo'lining old devori jarohatlanishi mumkin.

Tashqi eshituv yo'lining *yuqori devori* ikki suyak plastinkasidan tuzilgan. Yuqori plastinka kalla o'rta chuqurchasining tubini hosil qilishda ishtirok etsa, pastki plastinka – *attic* ning tashqi devori hisoblanadi. Jarrohlik amali paytida nog'ora usti bo'shlig'i shu devor orqali ochiladi. Kalla suyagi asosi shu sohada singanda tashqi eshituv yo'lidan qon va miya suyuqligi oqadi.

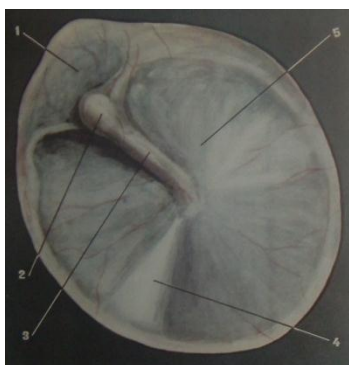
Tashqi eshituv yo'lining *orqa devori* so'rg'ichsimon o'siqning old devorini tashkil qiladi. Klinik ahamiyati shundaki, tashqi eshituv yo'li orqa-yuqori devorining qizarishi va osilib turishi so'rg'ichsimon o'simta kataklarining yallig'lanishidan darak beradi. Uning asosidan yuz asab tolasining (VII juft) pastga tushuvchi tissasi o'tadi.

Tashqi eshituv yo'lining *pastki devori* uni quloq oldi so'lak bezidan ajratib turadi. Suyak qismida pastki devor yuqori devorga nisbatan 4-5 mm uzunroq bo'ladi.

Nog'ora parda (*membrana tympani*) qalinligi 0,1 mm, bo'yi 10 mm, eni 8 - 9 mm, sathi 55-60 mm² bo'lgan juda yupqa oval tuzilma bo'lib, tashqi quloqni o'rta quloqdan ajratib turadi. Tashqi eshituv yo'lining o'qiga nisbatan bolalarda nog'ora parda 30° o'tkir burchak (kattalarda 45°) hosil qilib joylashadi. Bundan tashqari nog'ora parda ichkariga qadahsimon botgan bo'lib, eng chuqur joyi *kindik* (*umbo*) deb ataladi (3,4 - rasmlar).



3- rasm. O'ng va chap nog'ora pardalar



4-rasm. Nog'ora parda
1-nog'ora pardaning salqi qismi;
2-bolg'achaning kalta o'simtasi;
3-bolg'acha dastasi;
4-yorug'lik konusi;
5-nog'ora pardaning taranglashgan qismi.

Nog'ora parda *tolali-tog'ay nog'ora halqasi* (*annulus fibrocartilagineus*) ichida joylashadi, ammo yuqori qismida bu halqa yo'qligi tufayli u nog'ora o'ymasida (*incisura tympanica*, yoki *incisura Rivinus*) bevosita chakka suyagining tangachasimon qismiga birikadi. Nog'ora o'ymasi sohasidagi kichik maydon bo'shashgan qismi yoki Shrapnell membranasi (*pars flaccida*, s. *membrana Shrapnelli*) deb ataladi.

membranasi (*pars flaccida*, s. *membrana Shrapnelli*) deb ataladi.

Nog'ora parda 3 qavatdan; *tashqi* - teri, ya'ni epidermal qavati, tashqi eshituv yo'lining bezlardan xoli terisining davomi hisoblanadi, *ichki* - epiteliyal shilliq qavati nog'ora bo'shlig'i shilliq pardasining davomi hisoblanadi va *o'rta* - radial va sirkulyar fibroz tolalardan tashkil topgan biriktiruvchi to'qima qavatidan iborat. Bolg'acha dastasi radial hamda sirkulyar tolalar yordamida nog'ora pardaning ichki va o'rta qavatiga zich birikadi. Bolg'acha dastasining pastki uchi nog'ora parda o'rtasidan pastroqda chuqurlik – nog'ora parda kindigini (*umbo membranae tympani*) hosil qiladi. Keyin bolg'acha dastasi yuqoriga va biroz oldinga davom etib, yuqori qismida tashqaridan ko'zga ko'rinadigan kalta o'siqni hosil qiladi, undan oldinga va orqaga old va orqa bolg'acha burmalari (*plica malleolis anterior et posterior*) joylashgan.

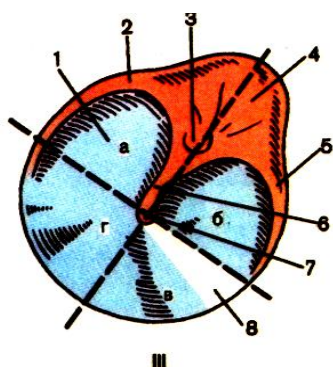
Otoskopiyada sun'iy yorug'likda nog'ora parda yaltiroq-kulrang bo'lib ko'rinadi. Unda quyidagi "bilish" nuqtalar tafovut qilinadi: bolg'acha dastasi, kalta o'siq, old va orqa burmalari, kindik, yorug'lik konusi.

Yorug'lik konusi nog'ora parda yuziga tushgan yorug'lik aksi tufayli hosil bo'ladi va old-pastki qismida joylashgan teng tomonlama yaltiroq uchburchak shaklida namoyon bo'ladi.

Nog'ora parda shartli ikkita bir – biriga perpendikulyar o'tkazilgan xayoliy chiziqlar yordamida 4 ta kvadrantlarga bo'linadi. Chiziqlarning biri bolg'acha dastasi bo'ylab nog'ora pardaning pastki chetiga, ikkinchisi - unga perpendikulyar holda kindikdan o'tkaziladi, natijada nog'ora pardada old-yuqori, old-pastki, orqa-yuqori va orqa-pastki kvadrantlar hosil bo'ladi (5-rasm).

O'rta quloq (*auris media*) quyidagi havoli bo'shliqlardan tashkil topgan:

- 1) nog'ora bo'shlig'i (*cavum tympanica*),
- 2) eshituv nayi (*tuba auditiva*),
- 3) g'orga kirish joyi (*aditus ad antrum*);
- 4) so'rg'ichsimon o'siq g'ori (*antrum mastoideum*) va so'rg'ichsimon o'siq katakchalari (*cellulae mastoidea*).



5-rasm. Nog'ora pardadagi bilish nuqtalarning sxematik tasviri.

1 - taranglashgan qismi; 2 - orqa burma; 3 - bolg'achaning kalta o'simtasi; 4 - salqi qismi; 5 - old burma; 6- bolg'acha dastasi; 7- kindik; 8- yorug'lik konusi; Siniq chiziq bilan nog'ora pardani to'rt kvadrantga bo'linishi ko'rsatilgan: a- orqa yuqori; b – old yuqori; v - old pastki; g - orqa pastki.

Nog'ora bo'shlig'i ham topografik joylashuvi, ham klinik ahamiyati bo'yicha boshqa bo'shliqlarga nisbatan asosiy o'rinni egallaydi. O'rta quloq yopiq havoli tizimining havo almashinuvi nog'ora bo'shlig'ini burunhalqum bilan ulab turgan

eshituv nayi orqali ta'minlanadi.

Nog'ora bo'shlig'i (*cavum tympanica*) nog'ora parda va labirint orasida joylashgan bo'lib, to'rt qirrali noto'g'ri kub shaklini eslatadi. Unda 6 ta devor tafovut qilinadi:

- tashqi va ichki;
- yuqori va pastki;
- old va orqa.

Nog'ora bo'shlig'ining hajmi 0,75-1,0 sm³, vertikal va old-orqa o'lchami 15 mm, ko'ndalang o'lchami 2-6 mm teng. Bundan tashqari, nog'ora bo'shlig'i shartli ravishda yuqori - *attik (epitympanum)*, o'rta - (*mesotympanum*) va pastki (*hypotympanum*) bo'limlarga bo'linadi.

Nog'ora bo'shlig'ining *tashqi devorini* nog'ora parda hosil qilib, u tashqi quloqni o'rta quloqdan ajratib turadi.

Nog'ora bo'shlig'ining *yuqori bo'limi* - *nog'ora usti chuqurligi, attik yoki epitympanum* nog'ora pardaning taranglashgan qismining yuqori chetidan teparoqda joylashgan. Uning tashqi devorini tashqi eshituv yo'li yuqori devorining suyak plastinkasi va nog'ora pardaning salqi qismi hosil qiladi. Nog'ora bo'shlig'ining yuqori qismida bolg'acha va sandoncha tanalarini biriktiruvchi bo'g'im joylashgan bo'lib, bo'shliqni ichki va tashqi bo'limlarga bo'ladi. Nog'ora usti chuqurligi tashqi bo'limining pastki qismida, nog'ora pardaning tarang qismi va bolg'acha bo'yinchasi orasida nog'ora pardaning yuqori chuqurchasi yoki Prussak cho'ntagi joylashgan. Bu tor bo'shliq hamda undan pastda va tashqarida joylashgan nog'ora pardaning old va orqa chuqurliklari (old va orqa Trelch cho'ntaklari) surunkali epitympanitda bajariladigan jarrohlik amalida klinik ahamiyatga ega. Kasallikning qaytalanishini oldini olish maqsadida jarrohlik amali paytida bu cho'ntaklar albatta ko'zdan kechirilishi lozim.

Nog'ora bo'shlig'ining *o'rta qismi- mezotympanum (mesotympanum)*- eng katta bo'lim bo'lib, nog'ora parda tarang qismining joylashuviga mos keladi.

Pastki bo'limi - gipotympanum (hypotympanum)- nog'ora pardaning pastki birikish joyida joylashgan chuqurcha hisoblanadi.

Nog'ora bo'shlig'ining *yuqori devori yoki tomi (tegmen tympani)* qalinligi 1-6 mm gacha bo'lgan yupqa suyak plastinkasidan iborat bo'lib, nog'ora bo'shlig'ini kalla suyagining o'rta chuqurchasidan ajratib turadi. Suyak plastinkada suyak nuqsonlari (degistsentsiyalar) mavjudligi tufayli kalla suyagi o'rta chuqurchasining bosh miya qattiq pardasi bevosita nog'ora bo'shlig'ining shilliq pardasiga tegib turadi, shuning uchun o'rta quloqdagi yallig'lanish jarayoni bosh miya to'qimasiga tarqalishi va kalla ichi asoratlarning rivojlanishiga olib kelishi mumkin.

Yosh bolalarda chakka suyagining toshsimon va tangachasimon qismlarining chegarasida nog'ora bo'shlig'ining tomi sohasida bitmagan toshtangachasimon tirqish (*fossa petrosquamosa*) mavjud bo'lib, undan qon tomirlar to'plami bilan birga biriktiruvchi to'qima to'plami o'tadi va infeksiyaning tarqalish yo'li bo'lib xizmat qilishi mumkin. Shuning uchun yosh bolalarda o'tkir yiringli o'rta otitda qattiq miya pardasi ta'sirlanishi natijasida meningizm belgilari paydo bo'lishi mumkin. Keyinchalik bu tirqishning o'rnida toshtangachasimon chok - *sutura petrosquamosa* shakl-

lanadi. Ba'zan chakka suyagining ichki yuzasida tirqish qoldiqlari saqlanib qolganligi natijasida kattalarda rivojlangan mastoidit kasalligida suyak to'qimasi ostida yiring to'planishi mumkin.

Nog'ora bo'shlig'ining *pastki, bo'yinturuq devori (pars jugularis)* yoki *nog'ora bo'shlig'ining tubi* uning ostida yotgan ichki bo'yinturuq venaning yuqori piyozchasi (*bulbus venae jugularis*) bilan chegaralangan. Bo'shliq tubi nog'ora parda chetidan 2,5 - 3 mm pastroqda joylashgan. Ba'zan bu devorda suyak nuqsonlari - *degistsentsiyalari* bo'lib, vena piyozchasi nog'ora bo'shlig'i ichiga bo'rtib turadi. Shuning uchun o'rta quloqdagi yallig'lanish jarayoni bo'yinturuq venaga tarqalib, septikopiemiya asoratini rivojlanishiga yoki paratsentez paytida vena piyozchasi jarohatlanib, quloqdan kuchli qon oqishiga sabab bo'lishi mumkin.

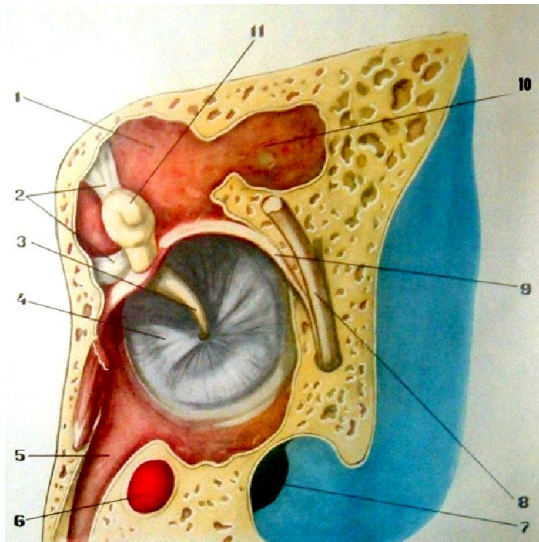
Nog'ora bo'shlig'ining *old devori, eshituv nayi va uyqu arteriyasi devori (pars tubaria, s.caroticus)*. Bu devorning yuqori qismini ikki teshik egallagan bo'lib, ularning kattasi - eshituv nayining ichki teshigi (*ostium tympanicum tubae auditivae*), kichigi - uning ustida joylashgan nog'ora pardani taranglashtiruvchi mushak yarim doira kanalidir.

Pastki qismida nog'ora bo'shlig'ining old devori yupqa suyak plastinkasidan tashkil topgan bo'lib, nog'ora bo'shlig'ini ichki uyqu arteriyasi kanalidan ajratib turadi. Qon tomirlar va asab tolalari bu devordagi kichik teshikchalar orqali nog'ora bo'shlig'iga kiradi. Ba'zan yallig'lanish jarayoni nog'ora bo'shlig'idan uyqu arteriyasining suyak devoriga tarqalishi yoki arteriya devori paratsentez paytida jarohatlanib, kuchli qon oqishiga sabab bo'lishi mumkin.

Nog'ora bo'shlig'ining *orqa yoki so'rg'ichsimon devori (pars mastoideus)* so'rg'ichsimon o'siq bilan chegaralangan. Uning yuqori qismida keng yo'l - g'orga kirish yo'li (*aditus ad antrum*) joylashgan. Bu yo'l nog'ora bo'shlig'ining tomini, ya'ni attikni so'rg'ichsimon o'siq g'ori bilan (*antrum mastoideum*), ya'ni so'rg'ichsimon o'siqning doimiy katakchasi bilan bog'lab turadi. G'orga kirish joyidan pastda, dahliz darchasining pastki cheti sathida, orqa devorda o'z ichiga uzangicha mushagini joylashtirgan *piramida tepaligi (eminentia pyramidalis)* joylashgan. Uzangicha mushagining payi tepalik cho'qqisidan boshlanib, uzangicha boshchasida tugaydi. Piramida tepaligining tashqi tomonida kichik teshik bo'lib, undan nog'ora tori - *horda tympani* chiqadi.

Nog'ora bo'shlig'ining tashqi, ya'ni *nog'ora parda devori (pars membranaceus)* yuqorida nog'ora parda va attikning yuqori-tashqi devori, pastda - tashqi eshituv yo'lining pastki devoridan hosil bo'lgan. Nog'ora pardadan yuqorida tashqi devorni eni 3-6 mm bo'lgan tashqi eshituv yo'lining yuqori devor plastinkasi tashkil qiladi. Shu plastinkaning pastki chetiga, ya'ni *nog'ora o'ymasiga (incisura tympanica)* nog'ora parda birikadi (6-rasm).

Nog'ora bo'shlig'ining *ichki (labirint) devori (paries labyrinthicus)* o'rta quloqni ichki quloqdan, ya'ni labirintdan ajratib turadi. Ichki devorning markaziy bo'limida chig'anoq asosiy gajagining tashqi devori hosil qilgan tepalik (*promontorium*) joylashgan. Tepalikning yuzida nog'ora chigali (*plexus tympanicis*) bor.



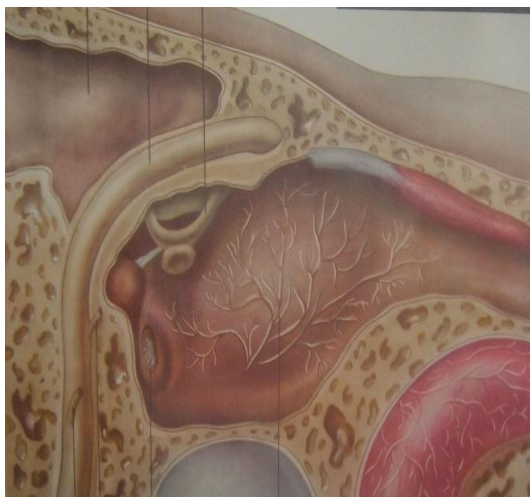6 - rasm. Nog'ora bo'shlig'ining tashqi devori

1. attik;
2. bolg'acha boylami;
3. bolg'acha dastasi;
4. nog'ora pardaning taranglashgan qismi;
5. eshituv nayi;
6. ichki uyqu arteriyasining old devori;
7. bo'yinturuq vena piyozchasi;
8. yuz asab tolasi;
9. nog'ora payi;
10. so'rg'ichsimon o'siq g'ori;
11. bolg'acha kallachasi.

Nog'ora chigalini quyidagi asab tolalari hosil qiladi:

- 1) tilhalqum asab tolasining shoxchasi bo'lgan nog'ora asab tolasi (*n.tympanicis*),
- 2) uch shoxli asab tolasi (*n.trygeminis*),
- 3) yuz asab tolasi (*n.facialis*)
- 4) ichki uyqu chigalining (*plexus carotis internus*) simpatik tolalari.

Tepalikning yuqori-orqa qismida uzangi asosi (*basis stapedis*) bilan yopilgan dahlizning oval darchasi (*fenestra vestibuli*), orqa-pastki qismida ikkilamchi nog'ora parda (*membrana tympani secundaria*) bilan yopilgan aylana teshik – chig'anoq darchasi (*fenestra sochleae*) joylashgan. Chig'anoq darchasi nog'ora bo'shlig'ining orqa devoriga qaragan bo'lib, qisman promontorium tepaligining orqa-pastki bo'rtig'i bilan yopilgan. Bevosita oval darcha ustida fallopiy suyak kanali joylashgan bo'lib, ichidan yuz asab tolasining gorizont shoxchasi o'tadi. Bu kanal devori juda yupqa va ba'zan tirqishlarga ega bo'lganligi cababli o'rta quloqdagi patologik jarayon yuz asab tolasiga tarqalib, yuz asab tolasi nevriti rivojlanishiga sabab bo'lishi mumkin. Kanalning yuqori - orqa tomonida tashqi (*gorizontal*) yarim doira kanal ampulasining bo'rtig'i joylashgan. Oval darcha ustida nog'ora pardani taranglashtiruvchi mushak yarimkanali o'tadi (7-rasm).



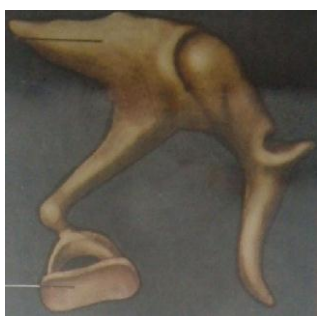7-rasm. Nog'ora bo'shlig'ining ichki devori va eshituv nayi

- 1 - cho'qqi; 2 - dahliz darchasida joylashgan uzangicha; 3 - chig'anoq darchasi; 4 - yuz asab tolasining birinchi tizzasi; 5 - lateral (*gorizontal*) yarim doira kanal ampulasi; 6 - nog'ora tori; 7- uzangicha asab tolasi

Nog'ora bo'shlig'ining shilliq pardasi burunhalqum shilliq pardasining davomi hisoblanadi. U nog'ora bo'shlig'i devorlarini va eshituv suyakchalarini qoplab, bir vaqtning o'zida periost (*mukoperiost*) vazifasini ham bajaradi. Nog'ora bo'shlig'ida u bir nechta Burma va cho'ntaklar hosil qilib, nog'ora bo'shlig'ining o'rta va yuqori qavatlarini bir-biridan ajratib turadi. Shilliq parda burmalari va suyak tuzilmalar nog'ora bo'shlig'i cho'ntaklarini yoki sinuslarini hosil qilishda qatnashadi, bu esa surunkali o'rta otitlarni rivojlanishida klinik ahamiyatga ega. Nog'ora sinusi piramida tepaligining ostida joylashib, ichki bo'yinturuq venaning yuqori piyozchasiga va chig'anoq darchasigacha davom etadi. Yuz sinusi ichki tomondan yuz asab tolasi kanali, orqadan piramida tepaligi va oldindan promontorium tepaligi bilan chegaralangan.

O'rta quloq shilliq pardasini qoplagan epiteliy qavati burunhalqum epiteliy qavatining o'zgargan shakli bo'lib, eshituv nayi timpanal teshigi sohasida u 2-3 qatorli silindrik hilpillovchi epiteliydan iborat (epiteliyning tuklari eshituv nayining timpanal teshigidan burunhalqum tomon harakatlanadi). Epiteliy qavatida qadaxsimon hujayralar soni kam bo'ladi. Bu maydondan uzoqlashgan sari nog'ora bo'shlig'ining shilliq pardasi bir qavatli kubsimon, orqa bo'limlarda - bir qavatli yassi epiteliy bilan qoplangan bo'ladi; mezotimpanum va epitimpanumning orqa qismida hilpillovchi epiteliy hujayralari ko'p uchraydi. Promontoriy tepaligi sohasi shilliq pardasida shilliq ishlab chiqaruvchi va shilliq ishlab chiqarmaydigan silindrik hujayralardan, kam miqdorda - hilpillovchi va undan ham kam miqdorda - qadaxsimon hujayralardan tashkil topgan.

Nog'ora bo'shlig'ida 3 ta eshituv suyakchalari va 2 ta ularga aloqador mushaklar joylashgan. Eshituv suyakchalariga bolg'acha (*malleus*), sandoncha (*incus*) va uzangicha (*stapes*) kiradi. Ular bo'g'imlar orqali bir-biri bilan zanjirga o'xshab bog'langan. Eshituv suyakchalari tovush to'lqinlarini kuchaytirib, eshituv mushaklari yordamida dahliz darchasiga etkazadi (8-rasm).



8-rasm. Eshituv suyakchalari. 1-uzangicha; 2-sandoncha; 3-bolg'acha;

1. *Bolg'achaning* dastasi nog'ora pardaning fibroz qavatiga birikadi. Bolg'achaning dastasi, bo'yinchasi va kallachasi hamda old va tashqi o'siqlari tafovut qilinadi. Bolg'achaning dastasi va kalta o'sig'i otoskopiyada ko'zga ko'rinadi. Bolg'achaning og'irligi 30 mg.

2. *Sandoncha* tanasi, kalta va uzun oyoqchalaridan tuzilgan; kalta oyoqchasi g'orga kirish joyida joylashgan bo'lsa, uzun oyoqchasi sandoncha uzangicha kallachasi bilan bo'g'im hosil qiladi. Sandonchanning og'irligi 27 mg.

Bolg'acha kallachasi, bo'yni va sandonchanning tanasi epitimpanumda joylashgan. Nog'ora pardaning keng yuzasidan uzangichaning tor sathiga to'plangan tovush to'lqinlari ancha kuchaytirilgan bo'ladi (taxminan 25-30 barobar).

3. *Uzangichada* kallachasi, ikki oyoqchasi va asosi tafovut qilinadi. Uning og'irligi 2,5 mg, asosining sathi - 3 - 3,5 mm² ga teng. Uzangichaning asosi aylana boylam

(lig.annulare) yordamida dahliz darchasining chetiga birikadi. Boylam etarlicha elastik bo'lganligi tufayli uzangicha asosining old bo'limlari ancha harakatchan bo'ladi.

O'rta quloq mushaklariga nog'ora pardani taranglashtiruvchi (*m.tensor tympani*) va uzangicha (*m.stapedius*) mushaklari kiradi. Bu mushaklar eshituv suyakchalari-ning harakatini ta'minlab, ma'lum darajada tovushni o'tkazish jarayonida qatnashadi. Bundan tashqari, ular akkomodatsiya va himoya faoliyatini bajaradi, ya'ni tovushning kuchiga qarab nog'ora pardani tarangligini o'zgartirib, labirintni kuchli tovush to'lqinlaridan himoya qiladi.

1) Nog'ora pardani taranglashtiruvchi mushakning payi bolg'acha bo'yinchasiga birikadi. Bu mushak eshituv nayining nog'ora teshigi ustida joylashgan suyak yarim doira kanalidan boshlanadi. Mushak payi avval oldindan orqa tomon yo'nalishda boradi, keyin to'g'ri burchak ostida chig'anoq o'sig'ini egib, tashqi yo'nalishda nog'ora bo'shlig'ini kesib o'tadi, shundan so'ng bolg'achaga birikadi. Bu mushak innervatsiyasini pastki jag' asab tolasi (uch shoxli asab tolasining shoxchasi) ta'minlaydi.

2) Uzangicha mushagi piramida tepaligining suyak qinida joylashgan bo'lib, uning payi tepalik cho'qqisidagi teshikdan chiqib, kalta poya shaklida oldinga boradi va uzangichaga birikadi. Bu mushak innervatsiyasini yuz asab tolasi shoxchasi-uzangicha asab tolasi (*n.stapedius*) ta'minlaydi.

Eshituv (Evstaxiy) nayi (*tuba auditiva*) o'rta quloqni burunhalqum orqali tashqi muhit bilan bog'lab turadi. Uning uzunligi kattalarda 3,5 sm, chaqaloqlarda - 2 sm ga teng. Eshituv nayi o'rta quloqdagi havo bosimini tashqi atmosfera bosimi bilan tenglashtirib turadi (*barofunksiya*), ya'ni havoni almashtirish vazifasini bajaradi.

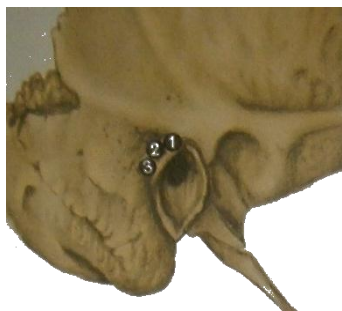
Eshituv nayi uning 1/3 qismini egallagan kalta suyak (*pars ossea*) va 2/3 qismini egallagan uzun tog'ay (*pars membranacea cartilaginea*) qismlardan tuzilgan. Bu qismlar birlashib pastga yo'nalgan o'tmas burchak hosil qiladi. Tog'ay qism suyak qismiga o'tish joyida eshituv nayining eng tor joyi - *bo'yinchasi (isthmus)* joylashgan bo'lib, uning diametri 1-1,5 mm ga teng. Eshituv nayining nog'ora teshigi (diametri 4-5 mm) nog'ora bo'shlig'i old devorining yuqori qismida, halqum teshigi - undan 1 - 2,5 sm pastroqda joylashib, pastki burun chig'anoqlarining orqa uchi sathida burunhalqumning tashqi devoriga ochiladi. Halqum teshigi sohasida limfoid to'qima to'plami - *nay murtagi (tonsilla tubaria)* joylashgan.

Bolalarda eshituv nayi kalta, keng va biroz gorizontal joylashgan bo'ladi. Shu sababli yosh bolalarda sut, so'lak va boshqa suyuqliklar eshituv nayi orqali nog'ora bo'shlig'i ichiga kirishi va o'rta quloqning yallig'lanishiga sabab bo'lishi mumkin. Eshituv nayining shilliq pardasi hilpillovchi silindrik epiteliy bilan qoplangan bo'lib, tuklar o'rta quloqdan halqum tomonga harakatlanadi. Tinch holatda eshituv nayi tog'ay qismining devorlari bir-biriga tegib turadi, shuning uchun uning yorig'i odatda yopiq holatda bo'ladi. Eshituv nayining yorig'i yutinganda, chaynaganda, esnaganda ochiladi. Uning ochilishi yumshoq tanglayni taranglashtiruvchi (*m. tensor veli palatini*) va ko'taruvchi (*m. levator veli palatini*) mushaklarning qisqarishi natijasida

sodir bo'ladi, chunki ularning tolalari eshituv nayi tog'ay qismining devoriga zich yopishgan bo'ladi. Eshituv nayining o'tkazuvchanligi buzilganda o'rta quloqda turli patologik jarayonlar yuzaga kelishi mumkin. Shu sababdan bemorlarda eshituv nayi o'tkazuvchanligini tiklash muhim ahamiyatga ega.

So'rg'ichsimon o'siq (processus mastoideus) o'rta quloqning orqa qismida joylashgan. U qalin suyak to'qimasi va ko'pgina havoli katakchalardan iborat bo'lib, barcha katakchalar so'rg'ichsimon o'siq g'ori (*antrum mastoideum*) va g'orga kirish joyi (*aditus ad antrum*) orqali nog'ora bo'shlig'ining yuqori-orqa qismiga ochiladi. Chaqaloqlarda so'rg'ichsimon o'siq yaxshi rivojlanmagan bo'lib, faqat bitta bo'shliqdan - so'rg'ichsimon o'siq g'oridan (*antrum*) iborat. O'siqning shakllanishi 2 yoshdan boshlanib, 6 - 7 yoshda tugaydi.

So'rg'ichsimon o'siq cho'qqisi pastga qaragan konusni eslatadi. Chig'anoq o'sig'ining davomi bo'lgan va kalla suyagi o'rta chuqurchasining tubiga to'g'ri kelgan *chakka chizig'i (linea temporalis)* uning yuqori chegarasi bo'lib xizmat qiladi. So'rg'ichsimon o'siqning old chegarasi - tashqi eshituv yo'lining orqa devori bo'lib, uning orqa-yuqori chetida *bo'rtish - spina suprameatum (spina Henlae)* bor. Bu bo'rtish suyak yuzasidan 2 - 2,5 sm chuqurlikda joylashgan g'orning joylashuviga mos keladi.



9-rasm. So'rg'ichsimon o'siq

So'rg'ichsimon o'siq g'ori - aylana shakldagi havoli katakcha bo'lib, shakli va tuzilishidan qat'iy nazar so'rg'ichsimon o'siqda 100 % hollarda mavjud bo'ladi va quloqda bajariladigan barcha jarrohlik amallarida ishonchli anatomik tuzilma - mo'ljal bo'lib xizmat qiladi.

Yosh bolalarda so'rg'ichsimon o'siq g'ori tashqi eshituv yo'lidan yuqoriroqda va ancha yuzaki (2-4 mm chuqurlikda) joylashadi, bola ulg'aygan sari u asta-sekin orqaga va pastga siljiydi (9-rasm). G'or tomini (*tegmen antri*) hosil qilgan suyak plastinka uni kalla o'rta chuqurchasining qattiq pardasidan ajratib turadi.

Tuzilishi bo'yicha me'yorda so'rg'ichsimon o'siqning havoli, diploetik va aralash, patologiyada - sklerotik turlari tafovut qilinadi.

Pnevmatik so'rg'ichsimon o'siqda havoli katakchalar uning deyarli barcha maydonini to'ldirib, hatto chakka suyagining tangachasimon qismiga, chig'anoq o'sig'i va piramidaga ham tarqalishi mumkin. Odatda g'or atrofida joylashgan kichik va uzoqroqda joylashgan - yirik katakchalar (ba'zan, cho'qqi katakchasi) tafovut qilinadi.

Diploetik (spongiozli) so'rg'ichsimon o'siqda havoli katakchalar kam bo'lib, ular asosan g'or atrofida to'plangan va trabekulalar bilan chegaralangan kichik bo'shliqlardan iborat. Bunday hol ko'pincha modda almashinuvining buzilishi bor bolalarda uchraydi. Masalan, raxit va boshqa kasalliklarda.

Sklerotik (zich) so'rg'ichsimon o'siq umumiy va mahalliy yallig'lanishning oqibati bo'lib, bunda so'rg'ichsimon o'siq zich suyak to'qimasidan tuzilgan bo'ladi, unda havoli katakchalar soni juda kam yoki umuman bo'lmaydi.

So'rg'ichsimon o'siq katakchalari (*cellulae mastoideae*) hajmi va joylashuvi bo'yicha quyidagi guruhlariga bo'linadi:

1. *Bo'sag'a* katakchalari - ular bevosita kortikal qavat ostida, asosan sigmasimon sinus, yuz asab tolasining suyak kanali va antrum oraliq'ida joylashgan;
2. *Cho'qqi* katakchalari so'rg'ichsimon o'siq cho'qqisida joylashgan;
3. *Sinus atrofi* (*perisinuoza*) katakchalari sigmasimon sinus atrofida joylashib, kallaning orqa chuqurchasi oldida yotadi;
4. *Ensa suyagi atrofi* (*okstipital*) katakchalari ensa suyagi tomonda joylashgan;
5. *Yuz asab tolasi atrofi* (*perifastsial*) katakchalari yuz asab tolasi kanalining pastga tushuvchi qismi sohasida joylashgan;
6. *Antrum atrofi* (*periantral*) katakchalari nog'ora bo'shlig'i va antrumning tomida joylashgan;
7. *Chakka* katakchalari tashqi eshituv yo'lining yuqori orqa devorida joylashgan;
8. *Burchak* katakchalari piramida qirradi bo'ylab joylashgan;
9. *Labirint atrofi* (*perilabirint*) katakchalari piramidada joylashib, labirintni o'rab oladi.

So'rg'ichsimon o'siq g'ori va katakchalari o'rta quloq shilliq pardasining davomi bo'lgan shilliq parda bilan qoplangan, shuning uchun nog'ora bo'shliq ichidagi patologik jarayon so'rg'ichsimon o'siq katakchalariga oson tarqaladi.

So'rg'ichsimon o'siqning ichki (orqa) yuzasida (kalla suyagining ichida) *sigmasimon sinus* (*sinus sigmoideus*) - vena bo'shlig'i yotadi. U bosh miya qattiq pardasining duplikaturasi bo'lib, bosh miyadan vena qoni shu sinus orqali bo'yinturuq vena tizimiga qo'yiladi. Nog'ora bo'shlig'ining ostida sigmasimon sinus kengayib, ya'ni ichki bo'yinturuq vena piyozchasini hosil qiladi. Bu ichki suyak plastinkasi (*lamina vitrea*) sigmasimon sinus va kalla suyagining orqa chuqurchasini so'rg'ichsimon o'siq katakchalaridan ajratib turadi. O'rta quloqdagi yallig'lanish jarayonlari suyak plastinkasini emirib sigmasimon sinusga tarqalishi mumkin, uning devori jarohatlanganda esa hayot uchun xavfli qon oqishi yuzaga keladi. Ba'zan sigmasimon sinusni tashqi eshituv yo'li orqa devoriga yaqin yoki yuzaki joylashganligi (*lateropozitsiyasi*) quloqda bajari-ladigan jarrohlik amali paytida sinus devorini jarohatlanishiga sabab bo'ladi.

Tegmen antri suyak plastinkasi so'rg'ichsimon o'siq g'orini kalla suyagining o'rta bosh miya chuqurchasi va bosh miya qattiq pardasidan ajratib turadi; patologik jarayon suyak plastinkasini emirganda yiring bosh miya pardalariga tarqalishi mumkin.

So'rg'ichsimon o'siq cho'qqisining ichki yuzasida ikki qorinchali mushak toalari birikadigan chuqur *so'rg'ichsimon egat* (*incisura mastoidea*) bo'lib, ba'zan yiringli jarayon so'rg'ichsimon katakchalaridan shu egat orqali bo'yin mushaklarining ostiga tarqalishi mumkin.

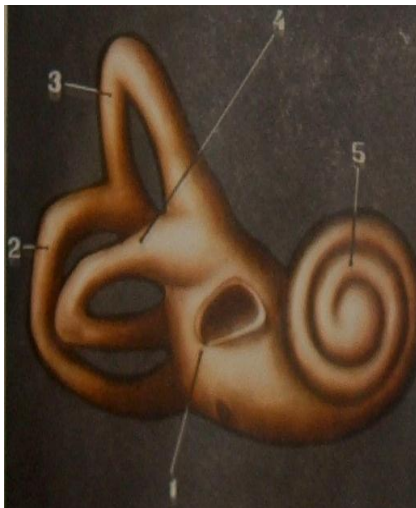
So'rg'ichsimon o'siq sohasida muhim klinik ahamiyatga ega bo'lgan *Shipo uchburchagi* joylashgan, chunki so'rg'ichsimon o'siq sohasida bajariladigan barcha jarrohlik amallari aynan shu uchburchak sohasida bajariladi. Shipo uchburchagi tepa-

dan chakka chizig'i bilan (xayolan o'tkazilgan bu chiziq yonoq yoyining davomi bo'lib, kalla suyagi o'rta chuqurchasi tubining sathiga to'g'ri keladi – *linea temporalis*), old tomondan - tashqi eshituv yo'lining orqa devoridan chakka chizig'iga xayolan o'tkazilgan to'g'ri chiziq bilan (bu chiziq Fallopiy kanali, uni ichidan o'tadigan yuz asab tolasi chegarasi hisoblanadi), orqadan - so'rg'ichsimon o'siq cho'qqisi o'rtasidan chakka chizig'iga xayolan o'tkazilgan vertikal chiziq (*bissektrisa*) bilan chegaralanadi. (Ushbu chiziq orqa tomondan sigmasimon sinus bilan chegara hisoblanadi).

Ichki quloq (*auris interna*), ya'ni labirint juda murakkab tuzilgan. U *suyakli labirint* va uning ichida joylashgan *pardali labirintdan* tuzilgan.

Suyakli labirint chakka suyaginging *toshsimon qismi (pars piramida)* ichida joylashgan. U uch bo'limdan tashkil topgan (10-rasm) :

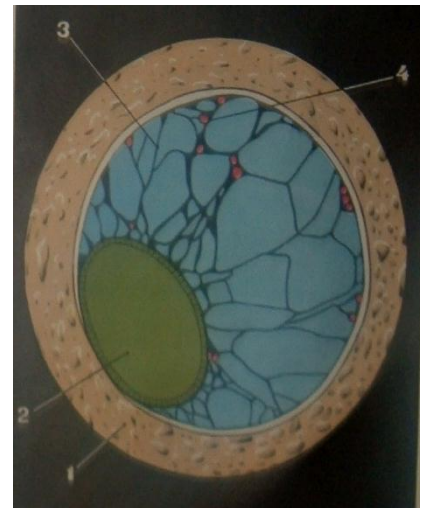
- chig'anoq (*cochlea*);
- dahliz (*vestibulum*);
- yarim doira kanallar (*canalis semicircularis*).



10-rasm. Suyakli labirint
1.Dahliz; 2.Sagittal yarim doira kanal; 3.Frontal yarim doira kanal; 4.Gorizontal yarim doira kanal; 5.Chig'anoq.



11-rasm. Pardali labirint.
1.Gorizontal yarim doira kanal; 2. Vertikal yarim doira kanal; 3. Eleptik qopcha; 4. Endolimfatik qopcha; 5. Sferik qopcha; 6.Chig'anoq yo'li.



12-rasm.Yarim doira kanalning ko'ndalang kesimi

1. Suyakli qavat; 2. Pardali qavat; 3. Perelimfatik qo'shuvchi to'qima tolalari; 4. Qon tomiri

Suyakli labirintning ichi – *perilimfa*, pardali labirintning ichi – *endolimfa* suyuqligi bilan to'lgan. Perilimfa o'z ion tarkibi bilan miya suyuqligini eslatsa, endolimfa - hujayra ichi suyuqligiga o'xshaydi. Perilimfa dahliz suv oqavasi orqali miya suyuqligi bilan tutashadi. Shu tufayli meningit kasalligida infeksiya ichki quliqqa va aksincha, labirintlarda bosh miya pardalariga tarqalishi mumkin.

Chig'anoq (*cochlea*) - bu o'z o'qi (*modiolus*) atrofida 2,5 marta aylanib, tepada cho'qqi hosil qilgan spiral shaklidagi suyakli naydir. Suyak o'qidan kanal ichiga *spiral suyak plastinkasi (lamina spiralis ossea)* kiradi. Kesimda chig'anoq yassi konus shakliga ega (konus asosining eni 9 mm, buyi 5 mm, spiral shaklidagi suyakli nay-

ning uzunligi 32 mm ga teng). Spiral suyak plastinkasining davomi bo'lgan *pardali asosiy (bazillyar)* plastinka va *dahliz (Reyssner) membranasi (membrana vestibularis)* chig'anoq ichida mustaqil nayni - *chig'anoq yo'lini (ductus cochlearis)* hosil qiladi. Bu yo'l suyakli chig'anoq nayini yuqori va pastki spiral narvonlarga bo'ladi: nayning yuqori bo'limi - *dahliz narvoni (scala vestibuli)*, pastki bo'limi - *nog'ora narvoni (scala tympani)* deb ataladi. Yuqori va pastki narvonlar alohida-alohida joylashgan bulib, ular faqat chig'anoq cho'qqisidagi *gelikotrema (helicotrema)* teshigi orqali bir-biri bilan tuta-shadi. Dahliz narvoni oval darchaga, nog'ora narvoni esa *chig'anoq darchasi (aylana darcha)* orqali nog'ora bo'shlig'iga ochiladi. Nog'ora narvonida chig'anoq darchasi yonida orqa miyaning to'r pardasi bo'shlig'iga ochilib, chakka suyagi toshsimon qismining pastki qiyasida tugaydigan *chig'anoq suv oqavasi (ductus endolymphaticus)* o'tadi. Spiral suyak plastinkasining asosi yonida suyak kanali bo'lib, unda eshituv asab tolasining birinchi bipolyar neyron hujayralariga ega *chig'anoqning spiral tuguni (ganglion spirale cochleae)* joylashgan.

Labirint dahlizi chig'anoqning o'rta qismidagi bo'shliq bo'lib, uning ichida 2 ta cho'ntak bor: *sferik cho'ntak (recessus sphericus)* va *elleptik cho'ntak (recessus ellipticus)*. Chig'anoqqa yaqin turgan birinchi yarim doira kanallarga tutashgan cho'ntakda *sferik (sacculus)*, ikkinchi cho'ntakda - *elliptik (utrículus)* pardali qopchalar joylash-gan. Pardali qopchalar endolimfatik yo'l orqali o'zaro bog'langan. Dahlizning old qismi dahliz narvoni orqali chig'anoq bilan, orqa qismi - yarim doira kanallar bilan tutashadi.

Yarim doira kanallar 3 ta bo'lib, ular o'zaro perpendikulyar tekisliklarda joylash-gan:

- 1) tashqi yoki gorizontal kanal (*canalis semicircularis lateralis*);
- 2) old yoki frontal vertikal kanal (*canalis semicircularis anterior*);
- 3) orqa yoki sagital vertikal kanal (*canalis semicircularis posterior*).

Tashqi kanal 30° ostida gorizontal, old kanal - frontal, orqa kanal - sagital tekis-liklarda joylashadi. Har bir kanal kengaygan ampula oyoqchasiga va dahlizning elliptik cho'ntagiga qaragan silliq oyoqchasiga ega. Old va orqa vertikal kanallar-ning silliq oyoqchalari birlashib, umumiy oyoqcha hosil qiladi. Shunday qilib, yarim doira kanallar dahlizning elliptik cho'ntagida beshta teshik orqali bir - biri bilan bog'lanadi. Tashqi kanalning suyak ampulasi so'rg'ichsimon o'siq g'origa kirish jo-yiga yaqin joylashib, uning ichki devorini hosil qiladi.

Suyakli labirint tuzilmalari juda kichik. Masalan, chig'anoqning cho'qqisidan asosigacha bo'lgan masofa 28-30 mm, suyakli spiral plastinkaning eni 1 mm, yarim doira kanallarning diametri 0,8 -1,5 mm, uzunligi - 12-18 mm ga teng.

Pardali labirint suyakli labirint shaklini takrorlaydi (11-rasm). U ham uch bo'lim-dan tashkil topgan: - *chiganoq yo'li*;

- *dahliz kopchalari*;

- *pardali yarim doira kanallar*.

Pardali labirint endolimfa suyuqligi bilan to'lgan bo'lib, ushbu suyuqlik ichki quloqdagi retseptor hujayralarni kislorod va oziq moddalar bilan ta'minlaydi. Endo-

limfani *qon tomirlar tasmasi (stria vascularis)* ishlab chiqariadi. Agar bu suyuqlik had-dan tashqari ko'p ishlab chiqarilsa, xuddi gidrotsefaliyaga o'xshash labirint gidripsi vujudga keladi (Men'er kasalligi).

Suyakli va pardali labirintlar orasida perilimfa bilan to'lgan *perilimfa bo'shlig'i* joylashgan. Pardali labirint biriktiruvchi to'qima tolalari yordamida perilimfa bo'shlig'i ichida osilib turadi. Perilimfa bo'shlig'i *chig'anoq suv oqavasi (chig'anoq kanalchasi – aqueductus sochlea)* orqali bosh miya to'r pardasi osti bo'shlig'i bilan aloqa hosil qiladi. Endolimfa esa pardali labirintning yopiq tizimida joylashib, bosh miya suyuqliklari bilan aloqa hosil qilmaydi.

Ichki quloqda 2 ta *retseptor a'zolari* joylashgan:

- 1) *eshituv a'zosi*;
- 2) *muvozanatni saqlash a'zosi*.

Eshituv a'zosi chig'anoq yo'lida, muvozanatni saqlash a'zosi esa dahliz qopchalarida va pardali yarim doira kanallarda jolashgan.

Chig'anoq yo'li (ductus cochlearis) aylanma spiral kanal bo'lib, chig'anoqning ichida, dahliz va nog'ora narvonlari orasida joylashgan. Ko'ndalang kesimda u uchburchak shakliga ega. Chig'anoq yo'lining devorlarini dahliz va nog'ora (asosiy) membranalar hamda suyakli chig'anoqning tashqi devori hosil qiladi. Chig'anoq yo'lining dahliz narvoniga qaragan yuqori devorini ikki qavat yassi epiteliy hujayralaridan iborat *dahliz (Reysner)* membranasi, pastki devorini - asosiy (*bazillyar*) membrana hosil qiladi. Nig'ora (asosiy) membrana chig'anoq yo'lini nog'ora narvonidan ajratib turadi. *Spiral suyak plastinkasining (lamina spiralis ossea)* cheti bazillyar membrana orqali suyakli chig'anoqning qarama-qarshi devori bilan tutashadi. Chig'anoq yo'lidagi bazillyar membranada *spiral boylam (lig. spirale)* joylashgan bo'lib, uning tashqi devori qon tomirlarga boy *qon tomir tasmagini (stria vascularis)* hosil qiladi. Bu erda joylashgan uch qator hujayralar endolimfani ishlab chiqaradi. Bazillyar membrana ko'ndalang joylashgan elastik tolalardan iborat tuzilma bo'lib, ko'pgina kapillyar qon tomirlar to'riga ega. Elastik tolalarning uzunligi va qalinligi chig'anoqning asosiy gajjagidan cho'qqisi tomon ortib boradi. Butun chig'anoq yo'li bo'ylab spiral-simon joylashgan bazillyar membranada *spiral a'zo (Korti a'zosi)*, ya'ni eshituv a'zosining periferik retseptori joylashgan.

Spiral a'zo (Korti a'zosi) ichki neyroepitelial, tashqi tukli, tirkak va oziqlantiruvchi, Korti yoylarini hosil qiluvchi tashqi va ichki ustun hujayralardan tuzilgan. Ichki ustun hujayralardan ichkariroqda bir qator ichki tukli hujayralar (ularning soni 3500 etadi); tashqi ustun hujayralardan tashqariroqda 20 000 yaqin tashqi tukli hujayralar uch qator bo'lib joylashgan. Tukli hujayralar chig'anoq spiral tuguni hujayralaridan tarqalgan periferik asab tolalari bilan sinapslar yordamida bog'lanadi. Spiral a'zoning tirkak hujayralari ushlab turish va oziqlantirish vazifasini bajaradi. Spiral a'zoning sezgir hujayralari orasida epiteliy ichi bo'shliqlari bo'lib, ular "*kortilimfa*" deb atalgan suyuqlik bilan to'lgan. Kimyoviy tarkibi bo'yicha kortilimfa endolimfaga o'xshasada, undan ancha farq qiladi.

Korti a'zosining tukli hujayralari ustida elastik membrana (*membrana tectoria*) joylashgan. Bu membrana ham bazilyar membrana singari spiral suyak plastinkasi chetidan boshlanadi. Uning tashqi cheti erkin bo'lganligi sababli bazilyar plastinka ustida osilib turadi. Elastik membrana ostida ham kortilimfa suyuqligi oqadi. Elastik membrana uzunasiga va radial joylashgan protofibrillalardan tuzilgan bo'lib, uning ichiga tashqi tukli neyroepiteliy hujayralarining tuklari tarqaladi. Hujayralar tuklarining uzunligi turlicha bo'lib, eng kalta tukli (130-135 mkm) hujayralar chig'anoqning asosida joylashgan. Chig'anoqning asosidan chig'anoq yo'liga ko'tarilgan sari hujayralar tuklarining uzunligi asta - sekin oshib boradi. Eng uzun tukli (230 - 234 mkm) retseptor hujayralari chig'anoq yo'lining cho'qqisida joylashgan. Bazilyar plastinka tebranganda tuklarning taranglashishi va qisilishi tufayli uzangicha va ichki quloq suyuqliklari tebranishlarining mexanik energiyasi asab impulsiga aylanadi.

Spiral a'zoning har bir tukli hujayrasi faqat bitta asab tolasi bilan ta'minlangan bo'lib, bu asab tolasi qo'shni hujayralarga tarmoqlanmaydi. Shuning uchun asab tolasining degeneratsiyasi faqat unga tegishli hujayrani nobud bo'lishiga olib keladi.

Bundan tashqari, spiral a'zoning sezgir hujayralari afferent va efferent innervatsiyaga ega bulib, u markazga intilgan va markazdan qochgan oqimni amalga oshiradi. Agar ichki tukli hujayralarga *afferent* (markazga intilgan) innervatsiyasining 95% to'g'ri kelsa, asosiy *efferent* (markazdan qochgan) oqim esa, aksincha, tashqi tukli epiteliy tomon yo'nalgan bo'ladi.

Pardali labirint dahlizida 2 *pardali qopchalar* - *elleptik* va *sferik* kopchalar joylashgan. Otolit retseptorlari ikkala qopchanning ichki yuzasida joylashgan va neyroepiteliy bilan qoplangan kichik tepachalardan iborat. Ular *elliptik qopcha dog'i* (*macula utriculi*) va *sferik qopcha dog'i* (*macula sacculi*) deb ataladi. Otolit retseptor a'zosi ham tayanch va sezuvchan hujayralardan tuzilgan.

Pardali yarim doira kanallar suyak yarim doira kanallar ichida joylashib, ularning shaklini takrorlaydi, yani ular ham ampula va silliq oyoqchalarga ega. Pardali yarim doira kanallarning diametri suyak yarim doira kanallar diametridan kichikrok bo'ladi (12-rasm). Pardali yarim doira kanal ampulasi ichida kichik aylana *bo'rtish* (*crista ampullaris*) bo'lib, bu bo'rtishda tuklari birlashib "*mo'yqalam*" (*crista ampullaris*) hosil qilgan tukli hujayralar joylashgan. Burchakli tezlanish ta'sirida endolimfa yarim doira kanalning ampula oyoqchasi yoki silliq oyoqchasi tomon siljib, neyroepiteliy hujayralarni qitiqlaydi, natijada mexanik energiya asab impulsiga aylanadi. Shunday qilib, sezgir muvozanay hujayralar 5 retseptor maydonlarida: uchta yarim doira kanallar ampularida - bittadan, ikki dahliz qopchalarida - bittadan joylashgan. Dahliz va yarim doira kanallar retseptorlarining har bitta sezgir hujayrasi bir nechta asab tolalari bilan ta'minlangan, shuning uchun bitta asab tolasining zararlanishi hujayrani nobud bo'lishiga olib kelmaydi va boshqa sezgir hujayralarga zarar etkazmaydi.

Tashqi quloq tashqi uyqu arteriyasi tomonidan qon bilan ta'minlanadi. Quloq suprasini *orqa quloq arteriyasi* - *a.auricularis posterior*, uning old yuzasining pastki uch

qismini va qisman quloq solinchagini yuzaki chakka arteriyasi - *a.temporalis superficialis* oziqlantiradi. Qayd etilgan qon tomirlar va tashqi eshituv yo'li atrofida to'r hosil qiluvchi chuqur quloq arteriyasi (*a auricularis profunda*) tashqi eshituv yo'lining chuqur bo'limlarini hamda nog'ora pardani qon bilan ta'minlaydi.

Tashqi quloqdan vena qoni oldinda orqa pastki jag' venasiga (*v. retromandibularis*), orqada orqa quloq venasiga (*v.auricularis poterior*) quyiladi. Limfa tashqi quloqdan quloq do'mboqchasi oldida va tashqi eshituv yo'lining pastki devori ostida joylashgan limfa tugunlarga, keyin chuqur bo'yin limfa tugunlariga qo'yiladi.

Tashqi quloq sezuvchanligini quyidagi asab tolalari ta'minlaydi:

1) *n. auriculotemporalis* - quloqchakka asab tolasi (uch shoxli asab tolasining shoxchasi);

2) *n.auricularis magnus* (yuqori bo'yin chigalining shoxchasi);

3) *ramus auricularis n.vagus* (sayyor asab tolasining quloq shoxchasi).

Uch shoxli asab tolasi asosan tashqi eshituv yo'lining old, sayyor asab tolasi - orqa yarmiga tarmoqlanadi. Asab tolalarning bunday joylashuvi quyidagi holatlarni izohlashga yordam beradi:

1) tashqi eshituv yo'lining orqa devori quloq voronkasi bilan bosilib, ko'zdan kechirilganda yoki paxta bilan tozalanganda bemorda reflektor yo'talni paydo bo'lishi;

2) tashqi eshituv yo'li orqa devorining chipqonida bemorda quloq og'rig'i, qu-sish, ko'ngil aynishi belgilarini kuzatilishi;

3) tashqi eshituv yo'li old devorining chipqonida faqat og'riq belgisini kuzatili-shi.

Quloq suprasi mushaklarining harakat innervatsiyasini yuz asab tolasining shoxchasi - orqa quloq asab tolasi (*n.auricularis poterior*) ta'minlaydi.

Nog'ora pardaning tashqi quloq tomon qaragan yuzini chuqur quloq arteriyasi (*a.auricularis profunda*), o'rta quloq tomon karagan yuzini old *nog'ora arteriyasi* (*a.tympanica anterior*) qon bilan ta'minlaydi. Nog'ora pardaning qon tomirlari 2 ta to'r hosil qilib joylashadi (tashqi va ichki qon tomir to'rlari). Nog'ora pardaning tashqi va ichki yuzasining qon tomirlari o'zaro anastomoz hosil qiladilar. Me'yorda otoskopi-yada *nog'ora* pardada qon tomirlar ko'rinmaydi, o'tkir o'rta otit kasalligi rivojla-nishi bilan ular yaqqol ko'zga tashlana boshlaydi.

Nog'ora pardadan vena qoni tashqi bo'yinturuq venaga, ko'ndalang sinusga va o'rtada joylashgan meningial venalarga, limfa suyuqligi esa quloq oldi, quloq orti va orqa bo'yin limfa tugunlariga quyiladi.

Nog'ora pardaning innervatsiyasini quloqchakka asab tolasi (*n. auriculotempo-ralis*), sayyor asab tolasining quloq shoxchasi (*ramus auricularis n.vagus*) va *nog'ora asab tolasi* (*n.glossopharyngeusning shoxchasi*) ta'minlaydi.

O'rta quloqni asosan tashqi va qisman ichki uyqu arteriya tizimi qon bilan ta'minlaydi. Nog'ora bo'shlig'i arteriyalariga *bigizso'rg'ichsimon* (*a.stylomastoidea*) va *old nog'ora arteriyalar* (*a.tympanica anterior*) kiradi. Bu arteriyalar o'rta quloqni o'rab ol-gan *ichki yuqori jag'* (*a.maxilaris interna*), *ichki uyqu arteriyalari* (*a.carotis interna*) va boshqa arteriyalardan tarmoqlangan. Epiteimpanum maydonini, sandoncha va bol-

g'achani nog'ora va mandibulyar arteriyasining shoxchasi oziqlantirsa, bigizso'rg'ichsimon arteriya (o'rta meningial arteriya bilan anastomoz hosil qiluvchi orqa quloq arteriyasining shoxchasi) so'rg'ichsimon o'siq katakchalarini, antrum va nog'ora bo'shlig'ining orqa bo'limlarini qon bilan ta'minlaydi. Nog'ora bo'shlig'ining tubini yuqoriga ko'tariluvchi halqum arteriyasining shoxchasi (u ham o'rta meningial arteriya bilan anastomoz hosil qiladi), uning old qismini - ichki uyqu arteriyasi qon bilan ta'minlaydi.

O'rta quloqdan vena qon tomirlari asosan qanotsimon (*plexus pterigoideus*) va ichki uyqu vena chigallariga (*plexus caroticus internus venosus*), ichki bo'yinturuq venaning yuqori piyozchasiga (*bulbus venae jugularis superior*), o'rta meningial (v. *Meningea media*) va tashqi quloq vena qon tomirlariga qo'yiladi.

Demak, o'rta quloq atrofida joylashgan muhim anatomik tuzilmalar tufayli quloqdagi infeksiya qon tomir yo'llari orqali butun organizmga tarqalishi mumkin. Masalan, septik infeksiyaning patogenezida bosh miya qattiq pardalarining sinuslari muhim ahamiyatga ega.

Sagittal sinus (*sinus longitudinalis sagittalis superior* yuz venalari bilan tutashgan joydan, ya'ni ko'r teshikdan (*foramen caecum*) boshlanib, sagittal yo'nalishda ichki ensa tepaligigacha boradi, unga paralel holda *falx cerebri* da *sinus longitudinalis inferior* joylashgan. Bu ikki sinuslar *protuberantiae occipitalis internae* sohasida *sinus rectus* yordamida bir-biriga bog'langan, uning orqa chetigacha ko'ndalang holda *sinus transversus* yotadi. U egilib chakka suyagiga kiradi va shu joyda *sinus petrosus superior*ni o'z ichiga oladi. So'rg'ichsimon o'siqning orqa ichki yuzasiga o'tgan ko'ndalang sinusning qismi *sigmasimon sinus* (*sinus sigmoideus*) deb yuritiladi. Nog'ora bo'shlig'i tubining ostida *sinus sigmoideus* ning davomi bo'lgan va ichki bo'yinturuq venaga qo'yilgan *bo'yinturuq vena piyozchasi* (*bulbus v. jugularis interna*) joylashgan. Bo'yinturuq vena, o'z navbatida, bo'yin qon tomir to'plamining tarkibiga kiradi. Bo'yinturuq vena piyozchasiga yaqin joyda piyozchani *g'orsimon sinus* (*sinus cavernosus*) bilan bog'lab turgan *pastki toshsimon sinus* (*sinus petrosus inferior*) joylashgan, u ham bo'yinturuq venaga quyiladi.

Sinus sigmoideus kalla vena tizimining *havzasi* (*kollektori*) vazifasini bajaradi, u nog'ora bo'shlig'i venalarini o'z ichiga olib, *v. mastoidea* orqali kalla ichi qon tomirlarini tashqi qon tomirlar bilan bog'lab turadi (v. *mastoidea sinus mastoideus*ni v. *jugularis externaga* quyiladigan v. *occipitalis* bilan bog'laydi).

Birinchidan kalla ichi venalari klapanlarga ega emas (kalla ichi vena qonini qo'shimcha chiqaruvchisi - *v. mastoidea* da ham klapanlar bo'lmaydi); ikkinchidan - ular ko'pgina egriliklar hosil qiladi. Bu egriliklar qon oqimining tezligini kamaytirib, sinustromboz kasalligini rivojlanishida muhim rol uynaydi.

O'rta quloq shilliq pardasining innervatsiyasida nog'ora, yuz, tilhalqum va uch shoxli hamda simpatik asab tolalari ishtirok etadi. *N. Jacobsoni* tilhalqum asab tolasining (*n. glossopharyngei*) pastki tugunchasidan boshlanib nog'ora bo'shlig'iga kiradi. U mezotimpanum va eshituv nayi shilliq pardasining sezuvchan innervatsi-

yasini ta'minlab, nog'ora bo'shlig'ining ichki devorida *plexus tympanicus* chigalini hosil qiladi.

Shilliq pardaning xemoretseptorlari bo'yinturuq vena piyozchasi va promontoriy devorida nog'ora to'ri bo'ylab joylashib, o'rta quloqning *glomus tanachalarini* (*yugulyar va timpanal*) hosil qiladi.

So'rg'ichsimon o'siqni tashqi uyqu arteriyasi shoxchasi bo'lgan orqa quloq arteriyasi (*a. auricularis posterior*) qon bilan ta'minlaydi, uning vena qoni - shu nomli vena orqali tashqi bo'yinturuq venaga (*v. jugularis externa*) qo'yiladi. So'rg'ichsimon o'siqning innervatsiyasini bo'yin chigalining sezuvchan asab tolalari: quloqning katta asab tolasi (*n. auricularis magnus*) va kichik ensa asab tolasi (*n. occipitalis minor*) ta'minlaydi.

Ichki quloqni bazillyar arteriyaning (*a. basillaris*) shoxchasi bo'lgan ichki eshituv arteriyasi (*a. auditiva interna*) qon bilan ta'minlaydi. Ichki eshituv yo'lida u 3 ta shoxchaga bo'linadi:

- 1) dahliz shoxchasi (*r. vestibularis*),
- 2) dahlizchig'anoq shoxchasi (*r. vestibulocochlearis*),
- 3) chig'anoq shoxchasi (*r. cochlearis*).

Labirintni qon bilan ta'minlanishi o'ziga xos xususiyatlarga ega:

- 1) labirint arteriyalarining shoxchalari o'rta quloq qon tomirlar tizimi bilan anasomozlar hosil qilmaydi;
- 2) dahliz (Reyssner) membranasi kapillyarlarga ega emas;
- 3) spiral a'zoning neyroepitelial tukli hujayralarga qon tomirlar etib bormaydi; ular labirint suyuqliklari (perilimfa, endolimfa, kortilimfa) va trofik hujayralardan (Deyters hujayralari) oziqlanadi;
- 4) ampula (*crista ampularis*) va otolit retseptorlar (*utricle va sacculus*) sohasida epiteliy osti kapillyar to'ri neyroepiteliy hujayralarga bevosita tegib turadi.

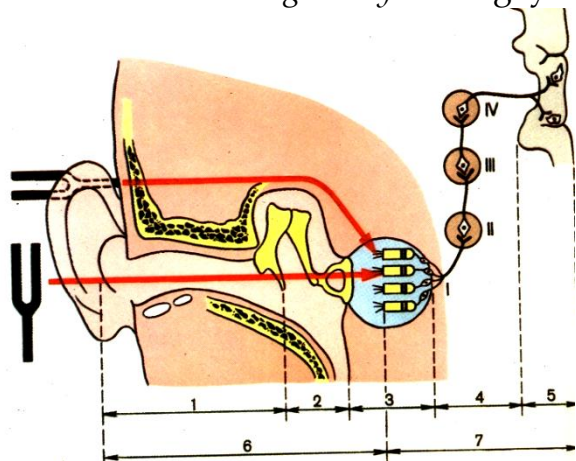
Ichki quloqdan vena qoni 3 ta yo'l orqali chiqariladi:

- chig'anoq suv oqavasi vena tomirlari (*v. aquaeductus cochleae*);
- dahliz suv oqavasi vena tomirlari (*v. aquaeductus vestibuli*);
- ichki eshituv yo'li vena tomirlari.

Dahliz suv oqavasi vena tomirlari - *sinus transversusga*, chig'anoq suv oqavasi vena tomirlari- *sinus petrosus inferiorga* qo'yiladi. Labirintning limfa yo'llari subdural va subaraxnoidal bo'shliqlar bilan aloqa hosil qiladi.

Spiral a'zoning tukli hujayralari spiral suyak plastinkasining asosida joylashgan chig'anoq spiral tuguni (*ganglion spirale cochleae*) bipolyar hujayralarining periferik tolalari bilan sinapslar hosil qiladi. Spiral tugunni bipolyar neyronlarining markaziy tolalari esa dahlizchig'anoq (VIII) asab tolasining chig'anok qismi tolalaridir. Dahlizchig'anoq asab tolasi ichki eshituv yo'lidan o'tib, ko'prik-miyacha burchagi sohasida ko'prikka kiradi. IY korinchaning tubida dahlizchig'anoq asab tolasi 2 ga bo'linadi: 1) dahliz (yuqori) va 2) chig'anoq (pastki) tarmoqlari.

Chig'anoq tarmog'ining tolalari uzunchoq miya rombsimon chuqurchasining tashqi burchagida joylashgan old va orqa chig'anoq o'zaklarining (*nucleus cochlearis ventralis et dorsalis*) hujayralariga etib boradi va shu joyda *eshituv a'zosining I- neyroni* tugaydi. Old va orqa chig'anoq o'zaklaridan boshlangan II neyron tolalarining kichik qismi o'z tomonida, katta qismi - ko'prikning qarama-qarshi tomoniga o'tib, yonbosh sirtmoq tarkibida oliva va trapetsiyasimon tanachaga etib boradi. Shu joyda *eshituv a'zosining II-neyroni* tugaydi (13-rasm).



13- rasm. Eshituv a'zosi (sxemasi)

I. Tovushni o'tkazish a'zosi (6): tashqi quloq (1), o'rta quloq (2) ichki quloqning suyuq muhitlari (3).

II. Tovushni qabul qilish a'zosi (7): ichki quloqning retseptor hujayralari - spiral a'zo (3); labirint orti o'tkazish yo'llari (4): I- neyron spiral tugunida, II- neyron uzunchoq miyaning ventral va dorsal o'zaklarida, III neyron - yuqori olivaning o'zaklari, IV neyron - to'rt tepalik o'zaklari; bosh miya kobig'i-dagi maydon - bosh miya chakka bo'lagining ko'n-dalang egatidagi (Geshlya egati) Brodman maydoni.

Eshituv a'zosining III- neyron tolalari tashqi sirtmoq tarkibida o'rta miya tomi plastinkasining o'zaklarida, ya'ni to'rt tepalikning pastki tepachalari hamda ichki tizzasimon tanachada tugaydi. Bu joydan boshlangan IV - neyron tolalari qarama-qarshi tomondagi tolalar bilan yana bir bor qisman kesishib, bosh miyaning chakka bo'lagiga etib boradi va bosh miya po'stlog'ida, asosan ko'ndalang chakka egatlarda (*Geshle egatlari*) joylashgan eshituv a'zosi zonasida tugaydi. Demak, har bir chig'anoq bosh miya bilan ikki tomonlama aloqa hosil qiladi.

Eshituv a'zosi fiziologiyasi

Insonning eshitish qobiliyati murakkab jarayon bo'lib, u tovush to'lqinlarini o'tkazish, ularni asab impulsiga aylantirish va asab markazlariga etkazish, tovush informatsiyasini tahlil qilishdan iborat. Quloqda eshituv va muvozanat a'zolari joylashgan bo'lib, ularning har biri periferik retseptor bo'limiga ega. Eshituv va muvozanat retseptorlari mexanoretseptorlar guruhiga, eshituv analizatorining sezuvchan elementlari esa ekstraretseptorlar guruhiga kiradi.

Eshituv a'zosining adekvat ko'zg'atuvchisi - bu tovush to'lqini, ya'ni muhitning mexanik tebranishidir. U gaz, suyuqlik va qattiq jismlarda tarqalib, eshituv a'zosi tomonidan qabul qilinadi. Havoda tovush to'lqinlarining tarqalish tezligi 332 m/s bo'lsa, suvda - 1450 m/s ga teng. *Tovush* tushunchasi fiziologiya nuqtai nazardan eshituv reseptoriga ta'sir ko'rsatib, unda ma'lum fiziologik o'zgarishlarga olib kelgan va tovush sifatida qabul qilingan mexanik tebranishlardir.

Tovush sinusoidal (davriy) tebranishlar to'lqini bo'lib, grafik tasvirida tebranish amplitudasi, fazasi, davri (fazaning 360° o'zgarishi) va to'lqin uzunligi tafovut

qilinadi. Tovush to'liqining bir xil holatlari - zichlashgan yoki bo'shashgan maydonlari - *tovush fazalari*, tebranayotgan jismning o'rta va eng chetki holatlari o'rtasidagi masofa – *tovush amplitudasi*, bir xil fazalar o'rtasidagi masofa - *to'liqin uzunligi* deb ataladi. Tovushning balandligi uning tebranish tezligi (*chastotasi*) bilan, ya'ni bir soniyadagi tebranishlar soni bilan o'lchanadi va gerts (Gts) birligida ifodalanadi. *Past chastotali (past tovushlar)*, *o'rta chastotali* va *yuqori chastotali (baland tovushlar)* tovushlar tafovut etiladi. Past tovushlarda fazalar bir-biridan uzoq joylashganligi tufayli tovush to'liqlari uzun, baland tovushlarda fazalar bir-biriga yaqin joylashganligi tufayli - qisqa bo'ladi.

Fazalar va to'liqlar uzunligi fiziologiyada muhim ahamiyatga ega. Masalan, optimal eshitish qobiliyati uchun dahliz va chig'anoq darchalariga etib borgan tovush to'liqlarining fazalari turlicha bo'lishi kerak. Buni esa o'rta quloqdagi tovushni o'tkazish tizimi ta'minlaydi. Qisqa to'liqli baland tovush chig'anoq asosida joylashgan kichik perilimfa maydonini tebratsa, uzun to'liqli past tovush chig'anoqning cho'qqisigacha tarqaladi.

Tebranish harakatlarining xarakteri bo'yicha quyidagi tonlar tafovut qilinadi:

- sof tonlar;
- murakkab tonlar;
- shovqinlar.

Garmonik (ritmik) sinusoidal tebranishlar *sof, oddiy tovush* tonini paydo qiladi (masalan, kamerton tovushi). O'z murakkab tuzilishi bilan sof tonlardan farq qilgan aritmik tovushlar - *shovqin* deb ataladi. Shovkin ko'pincha noxush sub'ektiv hissiyotlarni uyg'otadi.

Tovush to'liqini to'siqlarni aylanib o'tishi - *difraktsiya*, yo'lida uchragan to'siqlardan aks etishi - *aks sado*, yopiq xonalarda turli jismlarga urilib, ko'p marta aks etishi – *reverberatsiya*, aks etgan tovush to'liqining birlamchi tovush to'liqini ustidan kelishi – *interferentsiya* hodisalari deb nomlanadi. Tovush to'liqini tashqi eshituv yo'lidan o'tayotganda interferentsiya hodisasi ro'y berib, natijada tovush to'liqining kuchi nisbatan ortadi.

Tebranayotgan bitta jismning tovush to'liqlari boshqa jism tebranishini qo'zg'atishi – *rezonans hodisasi* deb ataladi. Rezonanslar o'tkir va o'tmas rezonanslarga bo'linadi. Rezonatorning tebranish davri ta'sir etilayotgan tovush kuchining davriga mos kelganda - o'tkir rezonans, mos kelmaganda - o'tmas rezonans deb yuritiladi. O'tkir rezonansda tebranishlar sekin, o'tmas rezonansda - tez so'nadi. Quloq tuzilmalari tebranishining tez so'nishi muhim fiziologik ahamiyatga ega; shu tufayli inson yangi-yangi tovush to'liqlarini tez va izchil qabul qilish qobiliyatiga ega.

Eshituv a'zosi quyidagi asosiy xususiyatlarga ega:

1-xususiyat. *Insonning qulog'i tovushning balandligini, jarangdorligini va tembrini farqlash qobiliyatiga ega.*

Inson qulog'ining eshitish diapazoni 16 Gs dan 20 000 Gs ga teng. Bunday hodisa tovush havo orqali tarqalganda kuzatilib, tovush chastotasi 20 000 Gs dan oshganda quloqning havo orqali eshitish qobiliyati so'nadi. Tovush chastotasi 16 Gs dan

kam bo'lgan tovushlar – *infratovushlar*, 20 000 Gs dan oshgan tovushlar – *ultra-tovushlar* deb ataladi. Odatda inson qulog'i infra - va ultratovushni eshitmaydi. Tovush to'liqlari suyak to'qimasi orqali tarqalganda esa insonning qulog'i 225 000 Gs hatto undan ham yuqori chastotali ultratovushlarni ham qabul qilish imkoniga ega.

Inson tomonidan qabul qilinadigan chastotalar diapazonlari bir nechta qismlarga bo'linadi: 500 Gs gacha- *past chastotali* (past tovushlar), 500 -3000 Gs - *o'rta chastotali* va 3000 - 8000 Gs tonlar – *yuqori chastotali* (baland tovushlar).

Ba'zan inson qulog'i ma'lum darajada tovushning absolyut balandligini farqlash qobiliyatiga ega (absolyut eshitish qobiliyati) bo'ladi. Buyuk kompozitor Mortsart absolyut eshitish qobiliyati egasi edi.

2-xususiyat - *eshituv a'zosi turli chastotali tovushlarni turlicha eshitadi.*

Inson qulog'i 1000 - 4000 Gs maydonidagi tovushlarga ayniqsa sezgir. Bular nutq chastotalari bo'lib, tovush chastotasi bu optimal maydondan ikki tomonga uzoqlashganda insonning tovushlarni eshitish qobiliyati pasaya boradi. Ulg'aygan sari odamning eshitish qobiliyati asta-sekin yomonlashadi, optimal maydon past chastotalar tomon siljiydi. Masalan 20-40 yoshda optimal maydon 3000 Gs sathiga to'g'ri kelsa, 60 yoshdan keyin - u 1000 Gs sathigacha siljiydi.

Tovush amplitudasi qancha katta bo'lsa, u shuncha yaxshiroq eshitiladi. Tovush sezgisini ko'zgartgan minimal tebranish *eshituv bo'sag'asi* deb ataladi; eshituv bo'sag'asi qancha baland bo'lsa, insonning eshitish qobiliyati shuncha yomon, va aksincha, eshituv bo'sag'asi qancha past bo'lsa, eshitish qobiliyati shuncha yaxshi bo'ladi.

Bundan tashqari, tovush kuchi (fizikaviy tushuncha) va tovush jarangdorligi (tovush kuchining sub'ektiv bahosi) tushunchalari mavjud. Tovush kuchi, ya'ni tovush to'liqini tekislik birligiga yuboradigan energiyasi $vatt (1 \text{ Vt/sm}^3)$ birligida, tovush jarangdorligi esa $dB (detsibell)$ birligida o'lchanadi.

Inson qulog'i ko'tara oladigan eng kuchli tovush 140 dB ga, reaktiv samolyot motorining shovqini - 120 dB ga, quloq suprasi oldida qichqirish - 110 dB ga, baland ovoz - 80 dB ga, oddiy gaplashish - 40-60 dB ga, shivirlash - 30 dB ga teng. Nog'ora pardasi va eshituv suyakchalari zararlangan bemorning eshitish qobiliyati kamida 25-30 dB ga pasayadi. Inson uchun tovush kuchining maksimal bo'sag'asi 120-130 dB ga teng.

3-xususiyat. *Tovush o'zgarishlarini his etish qobiliyati.*

Eshituv a'zosi bo'sag'a usti tovushlar chastotasini va kuchini farqlash qobiliyatiga ega. Tovushning qo'shimcha kuchini farqlash qobiliyati, ya'ni tovush kuchini ajratish bo'sag'asining nutq maydonidagi minimal ko'rsatkichi - 0,8 dB ga teng, past chastotali maydonlarda bu kursatkich oshib boradi.

4-xususiyat. *Murakkab tovushlarni tahlil qilish qobiliyati.*

Tovushning rang-barangligi, ya'ni *tembri* ko'pincha qo'shimcha tovushlarga bog'liq. Tabiatda mavjud bo'lgan tovushlar odatda turli sinusoidalar qorishmasi bo'lib, tovush nafaqat butun jism, balki uning alohida-alohida qismlarining tebranishi natijasida paydo bo'lgan *qo'shimcha tovushlardan (obertonlar)* hosil bo'ladi. Qo'shimcha tovushlar tovush tembrini belgilaydi.

5-xususiyat. *Shovqin sharoitida ayrim tovushlarni boshqa tovushlarga nisbatan yomonroq eshitish xususiyati.*

Bir tovushni boshqa tovush bilan so'ndirish hodisasi "niqoblash" deb ataladi. Bu hodisa audiologiyada keng ishlataladi; bitta quloq tekshirilayotganda, ikkinchisining faoliyati niqoblovchi ton yordamida so'ndiriladi (*Barani so'ndiruvchisi*).

6-xususiyat. *Tovush manbaining kuchiga fiziologik ko'nikma hosil qilish xususiyati.*

Bu hodisa "adaptatsiya" deb nomlanadi. Kuchli tovush ta'sirida quloqning sezgirligi pasayib, sokinlik sharoitda, aksincha, o'tkirlashadi. Tovush ta'siri to'xtatilganda quloqning sezgirligi tez tiklanadi. Adaptatsiya hodidasidan *toliqish hodisasini* farqlash lozim. Toliqish hodisasi quloq haddan tashqari ta'sirlanganda paydo bo'lib, asta-sekinlik bilan tiklanadi. Bu jarayon quloqning faoliyatini pasaytiradi. Dam olingandan so'ng toliqish belgilari yo'qoladi.

7-xususiyat. *Ototopika, ya'ni tovush manbaini aniqlash xususiyati.*

Bu hodisa faqat ikkala quloq, ya'ni binaural eshituvda kuzatiladi. Tovush qaysi tomondan kelayotganligini aniqlash xususiyati quyidagilarga bog'liq:

1) u yoki bu quloqning tovushni eshitish darajasi orasidagi tafovut muhim ahamiyatga ega. Tovush manbaiga yaqinroq turgan quloq, tovush kuchini tovush to'lqinidan uzoqroq joylashgan ikkinchi quloqqa nisbatan balandroq eshitadi.

2) past tovushlarni aniqlashda vaqt omili, ya'ni tovushni u yoki bu quloqqa etib borish vaqtidagi tafovut muhim ahamiyat kasb etadi. Tovush manbai yon tomonda, ikki quloq ustidan xayolan o'tkazilgan chiziq ustida joylashganda bu tafovut ayniqsa keskin namoyon bo'ladi. Inson qulog'i 0,063 m/s ga teng minimal vaqt oralig'ini farqlash qobiliyatiga ega. Quloqlar orasidagi o'rtacha masofa 21 sm ga teng. Tovush to'lqinining uzunligi bu masofani ikki barobar ko'paytmasidan kam bo'lgan hollarda quloqlarning tovush yo'nalishini aniqlash qobiliyati yo'qoladi. Shuning uchun baland tovushlar ototopikasi qiyinlashadi.

Eshituv a'zosi 3 bo'limdan iborat: 1) periferik;

2) o'tkazish yo'llari;

3) bosh miya qobig'ida joylashgan markaz.

Eshituv analizatorining *periferik bo'limi* tovushni o'tkazish va tovushni qabul qilish a'zolaridan tashkil topgan. Ular ikki asosiy vazifani bajaradi:

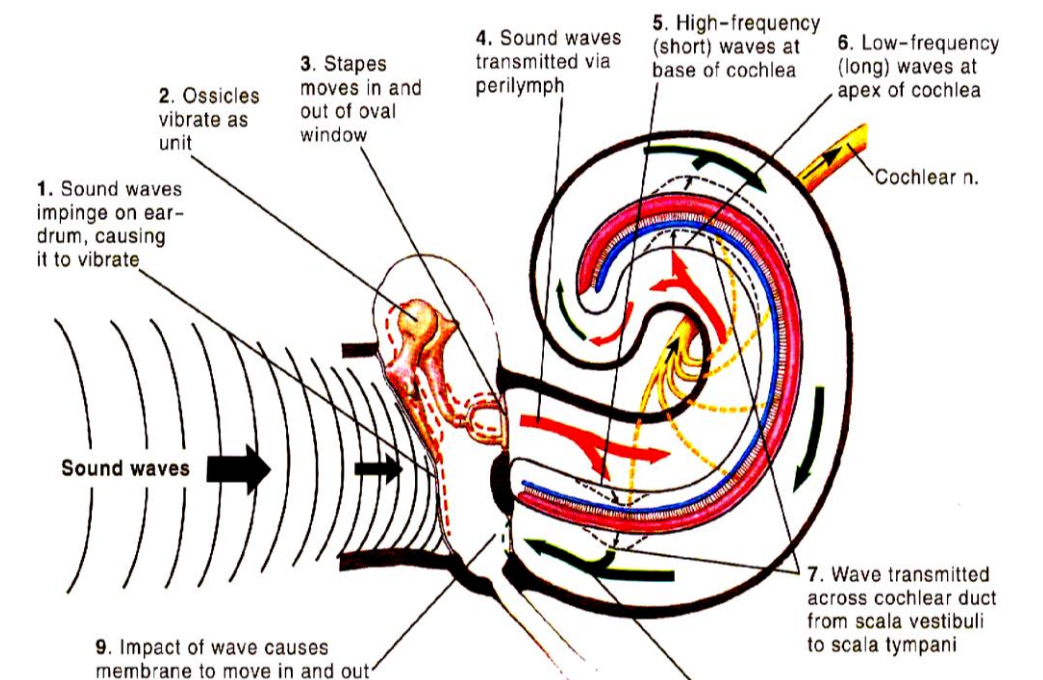
- tovushni o'tkazish, ya'ni tovush energiyasini chig'anoqning retseptor a'zosiga etkazish;

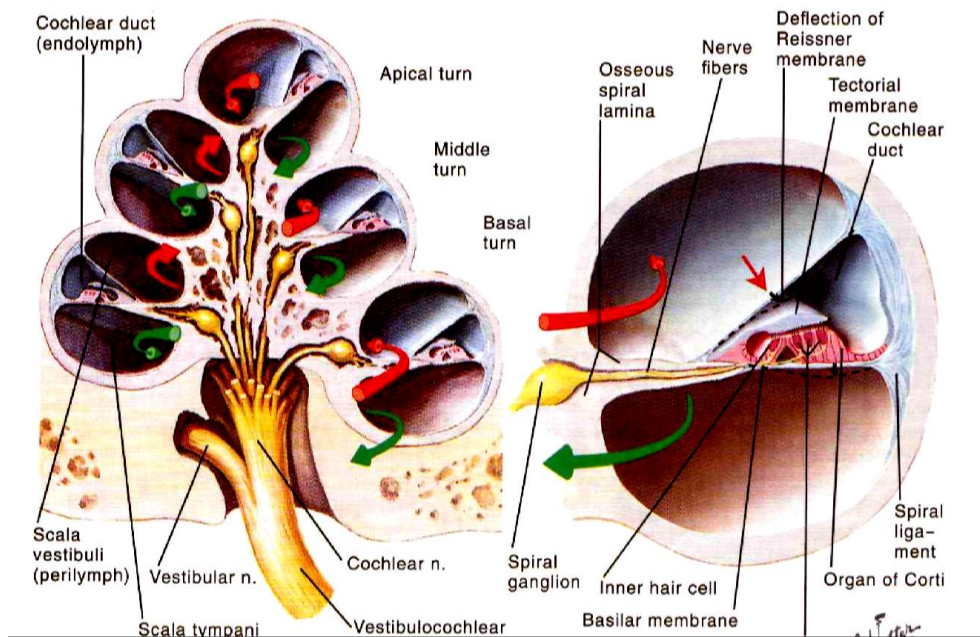
- tovushni qabul qilish, ya'ni tovushning mexanik energiyasini asab impulsiga aylantirish.

Tovushni o'tkazish a'zosiga tashqi, o'rta va ichki quloq, ichki quloqning peri-va endolimfatik bo'shliqlari, chig'anoqning bazillyar plastinkasi va dahliz membranasi kiradi.

Tovushni o'tkazishda quloq suprasi, tashqi eshituv yo'li, nog'ora parda, eshituv suyakchalari, ichki quloq suyuqliklari, endo- va perilimfa, chig'anoq va daxliz dar-chalarining membranalari, bazillyar va elastik membranalar ishtirok etadi.

Tovush to'liqlari periferik retseptorlarga, ya'ni spiral a'zoga, asosan *havo orqali* etkaziladi. Tovush to'liqlarining tebranishi tashqi eshituv yo'lidan nog'ora pardaga etib borib, uni tebratadi. Tashqi eshituv yo'lining bosimi oshgan fazada nog'ora parda bolg'acha dastasi bilan birga ichkariga botadi. Bunda bolg'acha kallachasiga birikkan sandonchani tanasi boylamlar yordamida tashqariga, uning uzun oyoqchasi – ichkariga siljib, uzangichani harakatga keltiradi. Dahliz darchasiga botgan uzangicha dahliz perilimfasining turtkisimon harakatini keltirib chiqaradi. Shundan so'ng tovush to'liqlari dahliz narvonidagi perilimfa bo'ylab, gelikotrema orqali nog'ora narvoniga tarqaladi va chig'anoq darchasi membranasini (*membrana thympani secundaria*) nog'ora bo'shliq tomon siljitadi. Perilimfani tebranishi dahliz membranasini orqali endolimfaga va spiral a'zo joylashgan bazillyar plastinkaga (*membrana basillaris*) tarqaladi. Harakatga kelgan endolimfa spiral a'zoning sezuvchan tukli hujayralarini kitiqlaydi, natijada neyroepiteliy hujayralarda asab impulslari paydo bo'ladi (14,15 rasmlar).





15-rasm. Tovush to'liqlarini ichki quloqda tarqalishi

Tovush to'liqlarini perilimfada tarqalishini chig'anoq darchasining elastik membranasi, endolimfada tarqalishini esa endolimfatik yo'l orqali labirintning endolimfatik bo'shlig'i bilan bog'langan elastik endolimfatik qopcha (*saccus endolymphaticus*) ta'minlaydi.

Labirint darchalari tovush bosimini pasaytirib, himoya vazifasini bajaradi. Nog'ora parda teshilganda tovush to'liqlari ikki darchaga bir xil kuch bilan uriladi, buning natijasida perilimfaning harakati sekinlashib, eshitish qobiliyati pasayadi.

Bundan tashqari, tovush to'liqlari *suyak - to'qima* yuli orqali o'tkazilishi mumkin. Bunda tovush to'liqlari chig'anoqqa kalla suyagi orqali etib boradi (jaranglab turgan kamerton bevosita kalla suyagiga ta'sir etganda).

Suyak o'tkazuvchanligi *inertsiya* va *kompresiya* mexanizmlari yordamida amalga oshiriladi. Past tovushlar ta'sirida kalla suyagi bir butun a'zo sifatida tebranganda u bilan birga eshituv suyakchalari ham inertsiya bilan tebranadi. Natijada labirint kapsulasi uzangichaga nisbatan siljiydi va chig'anoq suyuqligini harakatga keltirib, spiral a'zoni ko'zg'atadi (*inertsiya mexanizmi*). *Kompresiya mexanizmi* baland tovushlar ta'sir etganda kuzatiladi. Bunda tovush to'liqining energiyasi vaqti-vaqti bilan labirint kapsulasini qisadi, bu esa chig'anoq darchasi membranasini ko'proq va uzangicha asosi membranasini kamroq bo'rtishiga olib keladi.

Inertsiya mexanizmi ham dahliz, ham chig'anoq darchalari membranalarning harakatchan bo'lishini talab qilsa, kompressiya mexanizmida - bitta darcha membranasining harakati etarli bo'ladi. Labirint darchalari zararlanganda bemorda suyak va havo o'tkazuvchanligi yomonlashadi. Tovush to'liqlarini o'tkazish jarayonida quloqning har bir tuzilmasi o'ziga xos vazifani bajaradi:

Quloq supراسi tovush to'liqlarini yig'ish vazifasini bajaradi. U yuqori chastotali tovush to'liqlarini yig'ib, tashqi eshituv yo'lining kirish joyiga yo'naltiradi. Quloq supراسi vertikal ototopikada ham ishtirok etadi.

Tashqi eshituv yo'li tovush to'lqinlarini nog'ora pardaga etkazadi. Tashqi eshituv yo'lining butunlay yopilishi eshitish qobiliyatini pasayishiga olib keladi. Tashqi muhit harorati va namligining baland-pastligiga qaramasdan tashqi eshituv yo'lining harorati va namligi nog'ora parda atrofida doimo me'yorda saqlanib turiladi. Bu esa nog'ora pardaning doimiy tarangligini ta'minlaydi. Bundan tashqari, tashqi eshituv yo'lida 3 kGts chastota atrofidagi ayrim tovush to'lqinlari 10-12 dB ga kuchaytiriladi. Bunday hodisa tashqi eshituv yo'lining rezonans xususiyati bilan izohlanadi, chunki 2,7 sm atrofida bo'lgan tashqi eshituv yo'lining uzunligi rezonans chastotasidagi to'lqin uzunligining 1/4 qismini tashkil etadi.

Nog'ora bo'shlig'i va eshituv nayi. Tovushni o'tkazish tizimi me'yorda ishlashini ta'minlash uchun nog'ora pardaning har ikki tomonida havo bosimi bir xil bo'lishi lozim. Nog'ora bo'shlig'ini va tashqi eshituv yo'lining havo bosimlari orasida tafovut bo'lgan hollarda nog'ora pardaning tarangligi o'zgarib, akustik qarshilik oshadi. Buning natijasida quloqning eshitish qobiliyati pasayadi. Eshituv nayi havo almash-tirish (*ventilyatsiya*) vazifasini bajarib, o'rta quloq bo'shlig'i va atmosfera havo bosimlarini tenglashtirib turadi.

Yutinish yoki esnash paytida eshituv nayi ochilib, o'rta quloq bo'shlig'ining havosi almashadi. Nog'ora bo'shlig'ining shilliq pardasida havoni asta-sekin so'rilish xususiyati bor. Shu sababdan eshituv nayining havo almash-tirish faoliyati buzil-ganda tashqi eshituv yo'lining bosimi nog'ora bo'shlig'ining bosimiga nisbatan oshib, nog'ora pardani ichkariga botishiga, tovush o'tkazilishining buzilishiga va o'rta quloqda patologik o'zgarishlarni rivojlanishiga olib keladi.

Havo almash-tirish faoliyatidan tashqari eshituv nayi *himoya* va *chiqarish* vazifa-larini ham bajaradi. Uning himoya vazifasini shilliq ajratuvchi bezlarga boy shilliq pardasi (ayniqsa tog'ay qismida) ta'minlaydi. Ushbu bezlar ajralmasining tarkibida lizosim, laktoferrin, immunoglobulinlar bo'lib, ular yallig'lanish jarayonini nog'ora bo'shlig'iga tarqalishiga to'sqinlik qiladi. Eshituv nayining chiqarish faoliyati hilpil-lovchi epiteliy hisobiga ta'minlanib, epiteliy tuklari uning burunhalqum teshigi to-mon harakatlanadi.

Nog'ora parda va eshituv suyakchalari. Fizikaviy qonunlarga binoan tovush to'l-qinlari havo muhitidan ichki quloqning suyuqlik muhitiga tarqalganda uning 99,9% yo'qotiladi. Bu hodisa havo va suyuqlik muhitlarning akustik qarshiligi turlicha bo'-lishi natijasida yuz beradi. Nog'ora parda va eshituv suyakchalarining richag tizimi ana shu yo'qotilishni o'rnini qoplash vazifasini bajaradi. Uzangicha asosining yuza-si (3,2 mm²) nog'ora parda yuzasidan (55 mm²) ancha kichik bo'lganligi sababli to'l-qin amplitudasining kamayishi hisobidan tovush bir necha bor kuchaytiriladi. Eshi-tuv suyakchalari o'zaro richag holda bog'langanligi ham tovush kuchini ikki marta oshirishga yordam beradi. Dahliz darchasi yuzasidagi bosim nog'ora parda yuzasi-dagi bosimdan taxminan 25-30 marta ko'p bo'ladi. Umuman olganda oval darchaga tushadigan bosim yumaloq darchadagidan 50-60 marta ko'p bo'ladi, shuning uchun perilmfa dahliz narvonidan nog'ora narvoni tomon siljiydi.

Nog'ora parda va eshituv suyakchalarining faoliyati tufayli havoning keng ko'lamli kuchsiz tebranishi perilimfaning kichik ko'lamli kuchli tebranishiga aylanadi.

Eshituv mushaklari. Nog'ora bo'shliqda inson tanasining eng kichik mushakchalari: nog'ora pardani taranglashtiruvchi (*m.tensor tympani*) va uzangicha mushaklari (*m.stapedius*) joylashgan. Nog'ora pardani taranglashtiruvchi mushagini – uch shoxli asab tolasi, uzangicha mushagini - yuz asab tolasi innervatsiya qiladi. Bu mushaklar tovushni o'tkazish tizimi a'zolarining kerakli darajada tortilishini ta'minlab, turli chastotali tovushlarni o'tkazilishini boshqaradi. Boshqacha qilib aytganda, ular *akkomodatsiya* vazifasini bajaradi. Bundan tashqari, bu mushaklar *himoya* vazifasini ham bajaradi. Kuchli tovush to'lqini ta'sirida mushaklar reflektor ravishda qisqarib, perilimfaga tarqalayotgan tovush bosimini kamaytiradi va ichki quloq retseptorlarini kuchli tovush to'lqinlaridan himoya qiladi.

Tovushni qabul qilish jarayoni tovush to'lqinlarining tebranish energiyasini asab impulsiga aylantirish va bosh miya qobig'ining markazlariga etkazish, tovushlarni tahlil qilish va anglashdan iborat murakkab neyrofiziologik jarayon hisoblanadi. Dahliz darchasiga etib kelgan tovush to'lqini perilimfani tebratadi, bu tebranishlar chig'anoq gajaklari, dahliz narvoni bo'ylab chig'anoq cho'qqisiga ko'tariladi va bu erda nog'ora narvoniga o'tadi. Keyin nog'ora narvoni bo'ylab yana chig'anoq asosiga qaytib tushadi va ikkilamchi nog'ora pardani harakatga keltiradi. Bazillyar plastinka va unda joylashgan spiral a'zo tebranish haraktlariga jalb etiladi. Bu tebranish natijasida spiral a'zoning sezuvchan hujayralari elastik tektorial membrana tufayli bosiladi yoki tortiladi. Tukli hujayralardagi steriotsiliy va kinotsiliylar joylashuvining bir-biriga nisbatini o'zgarishi tufayli tovushning mexanik tebranishlari elektr asab impulsiga aylanadi.

Eshituv nazariyalari. Eshitish mexanizmiga doir turli nazariyalar mavjud. 1863 yilda Gelmgolts tomonidan taklif etilgan *fizikaviy rezonans nazariyasi* tovushni chig'anoq sathida tahlil qilinishiga asoslangan. Bu nazariya bo'yicha bazillyar membrana qator segmentlardan tuzilgan bo'lib, ularning har biri tovush to'lqinining ma'lum chastotasiga javoban tebranadi.

Gelmgolts nazariyasiga asosan:

1) eshituv a'zosining chig'anoq qismida tovushning birlamchi tahlili amalga oshiriladi;

2) har bir sof ton bazillyar membranada o'zining alohida chegaralangan maydoniga ega;

3) bazillyar membrananing eni turlicha bo'lganligi sababli (chig'anoq cho'qqisida uning eni chig'anoq asosidagi eniga qaraganda 10 marta ko'p bo'ladi) past chastotali tovush to'lqinlari asosiy membrananing chig'anoq cho'qqisida joylashgan uzun tolali segmentlarni, yuqori chastotali tovush to'lqinlari - chig'anoq asosida joylashgan kalta tolali segmentlarni tebratadi.

Boshqa nazariyalar bazillyar membrananing turli tovush to'lqinlari ta'sirida turlicha tebranishi nafaqat uning mexanik xususiyatlariga (tarangligi, zichligi, rezonans

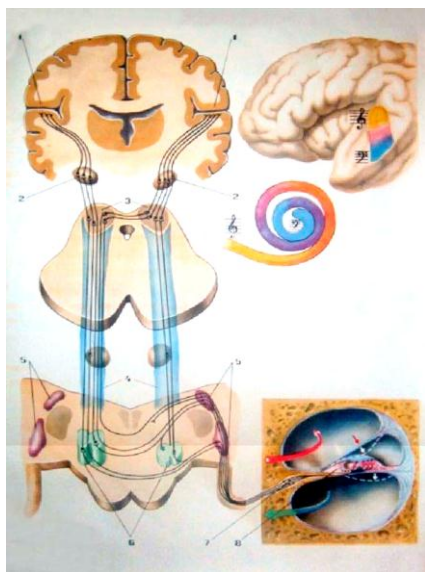
xususiyati), balki ichki quloq suyuqligining harakatiga va elektrolit tarkibiga ham bog'liqligini e'tirof etadilar.

Nobel mukofoti sovrindori Bekeshi ishlab chiquan "yuguruvchi to'lqinlar" nazariyasi (1960) alohida e'tiborga loyiq. Bu nazariya bo'yicha, ma'lum chastotali tovush to'lqinlari bazillyar membranada "yuguruvchi to'lqinlar"ni paydo qiladi. Membraning eng katta egilishi yuz bergan maydon shu to'lqinning qirrasiga to'g'ri keladi. Bu maydonning joylashuvi tovush to'lqinining chastotasiga bog'liq bo'lib, past chastotali tovush to'lqinlari ta'sirida membrana chig'anoq cho'qqisi sohasida, yuqori chastotali tovush to'lqinlari ta'sirida - chig'anoq asosi sohasida ko'proq egiladi.

P.P.Lazarev nazariyasi bo'yicha tukli hujayralarni mexanik qitiqlanishi natijasida ularning ichida kimyoviy reaksiya sodir bo'ladi. Bu reaksiyaning kuchi parchalanayotgan moddaning (*eshituv purpurasi*) miqdoriga bog'liq bo'ladi; reaksiyada ajralib chiqqan ionlar asab qo'zg'aluvchanligini paydo qiladi.

Spiral a'zo faoliyatining gumoral boshqaruvini ma'lum darajada qon tomir tasmasing (*stria vascularis*) hujayralari - *apudotsitlar*, ya'ni hujayraning endokrin boshqaruv elementlari amalga oshiradi. Ular serotonin, melatonin biogen aminlarni va adrenalin, noradrenalin peptid gormonlarini ishlab chiqaradi.

Neyroepiteliy hujayralarning har biri ma'lum tovush to'lqinlarini qabul qilish xususiyatiga ega. Tovush to'lqinlari tebranishlari perilimfani harakatga keltirganda tukli hujayralar harakatlanadi va o'z shaklini o'zgartiradi. Buning natijasida chig'anoqda mikrofon tok, manfiy - musbat elektr potentsiali, ya'ni asab impulsi hosil bo'ladi. Atsetilxolin va boshqa biologik faol moddalar bu impulsni dendritlar, gangliyalari, dahlizchig'anoq asab tolasi orqali uzunchoq miyada joylashgan o'zaklar va bosh miya qobig'ida joylashgan eshituv markaziga etkazadi. Bosh miya qobig'ida tovush signallari tahlil qilinadi.



16 – rasm. Eshituv fiziologiyasi

- 1- bosh miya chakka bo'lagi qobig'i;
- 2- ichki tizzasimon tana;
- 3- to'rt tepalikning orqa tepachalari;
- 4- yon ilgak;
- 5- eshituv o'zaklari;
- 6- olivalar;
- 7- spiral tugun;
- 8- Korti a'zosi

Bosh miya po'stloq osti eshituv markazlarining faoliyati etarli darajada o'rganilmagan. Bu markazlar tovush to'lqinlari ta'siriga javoban shartsiz reflekslarni: bosh va ko'zlar harakati, Bexterevning koxleopalpebral (chig'anoq-qovoq), Shuriginning koxleopupillyar (chig'anoq-qorachiq) reflekslari paydo bo'lishida qatnashadi. Eshituv a'zosining

bosh miya qobig'idagi bo'limlari tovush signallarini oliy darajada tahlil qilib, ularni yagona tovush ko'risida birlashtiradi (16-rasm).

Bosh miya qobig'i bo'limlari koxlear retseptorlardan kelayotgan ma'lumotni nafaqat qabul qilib, ularni tahlil qiladi, balki efferent yo'llar orqali chig'anoq bilan bog'langan bosh miya qobig'i shu yo'llar orqali retseptor a'zoning faoliyatini boshqarib turadi. Eshituv a'zosining ototopika, adaptatsiya, niqoblash kabi xususiyatlari bosh miya chakka bo'lagida joylashgan markaziy bo'limlar faoliyati bilan uzviy bog'liq bo'ladi.

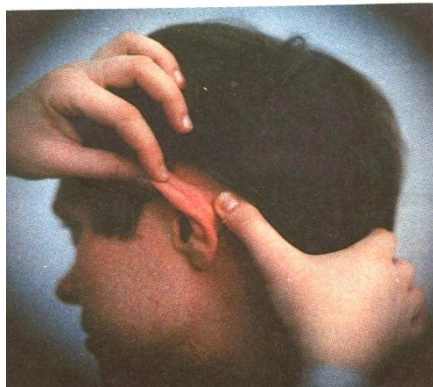
Quloqni tekshirish usullari

I bosqich. Tekshiruv bemor shikoyatlarini, kasallik qaydan boshlanganligini, ilgari u qaysi kasalliklar bilan og'riganligi va qanday davolanganligini, oila a'zolarida irsiy kasalliklar bor-yo'qligini aniqlashdan boshlanadi.

II bosqich. *Ko'zdan kechirish va paypaslash.* Dastlab sog'lom quloq ko'zdan kechiriladi. Quloq suprasi, eshituv yo'lining tashqi teshigi, quloqning orqa va old tomonlari ko'zdan kechirilib, tug'ma nuqson, qizarish, shish yoki boshka o'zgarishlar bor-yo'qligi aniqlanadi.

1. Katta kishilarda o'ng tashqi eshituv yo'lini ko'zdan kechirish uchun vrach chap qo'lining bosh va ko'rsatkich barmoqlari bilan quloq suprasi burmasini ushlab, uni orqaga va yuqoriga tortadi. Chap tomonni ko'zdan kechirish uchun u xuddi shu harakatni o'ng qo'li bilan bajaradi. Me'yorda quloq suprasi paypaslanganda og'rimaydi.

2. Quloq orqasi maydonini ko'zdan kechirish uchun vrach o'ng qo'li bilan o'ng quloq suprasini oldinga tortib, quloq orti burmasining (quloq suprasi so'rg'ichsimon o'siqqa birikkan joy) holatiga e'tibor beriladi, odatda u aniq ko'rinib turadi (17-rasm).



17-rasm. So'rg'ichsimon o'siqni ko'zdan kechirish va paypaslash

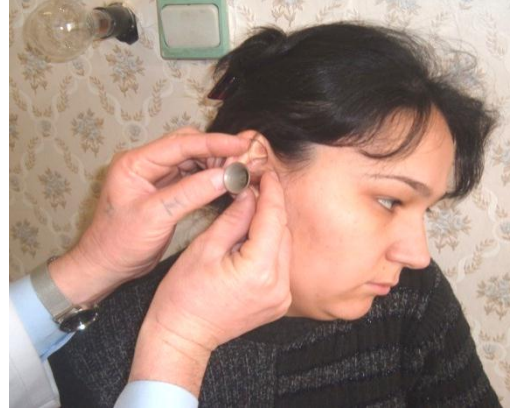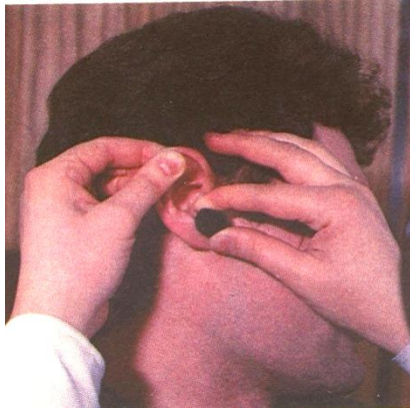
3. Quloq do'mboqchasi o'ng qo'lining bosh barmog'i bilan engil bosiladi. Me'yorda og'riq kuzatilmaydi. Kattalarda tashqi otitda, yosh bolalarda - o'tkir otitda quloq do'mboqchasi bosilganda og'riydi.

4. Chap qo'lining bosh barmog'i yordamida so'rg'ichsimon o'siqning uch nuqtasi paypaslanadi: antrum (so'rg'ichsimon o'siq g'ori), sigmasimon sinus sathi va so'rg'ichsimon o'siq cho'qqisi. Chap so'rg'ichsimon o'siq sohasini paypaslash uchun vrach chap qo'li bilan quloq suprasini tortib, o'ng qo'lining barmoqlari bilan shu sohani paypaslaydi.

5. Chap qo'lining ko'rsatkich barmog'i bilan vrach o'ng quloq tashqi eshituv yo'lining oldida, pastida va orqasida joylashgan mahalliy limfa tugunlarni paypaslaydi.

Shu tariqa, u o'ng qo'lining ko'rsatkich barmog'i bilan chap mahalliy limfa tugunlarni paypaslaydi. Me'yorda limfa tugunlar paypaslanmaydi va og'rimaydi.

III bosqich. *Otoskopiya* -tashqi eshituv yo'li va nog'ora pardani ko'zdan kechirish (18-rasm).



18-rasm. Otoskopiya tekshiruvi

1. Vrach chap qo'li bilan o'ng quloq suprasini kattalarda orqaga va yuqoriga, bolalarda - orqaga va pastga tortadi. Keyin o'ng qo'lining bosh va ko'rsatkich barmoqlari bilan quloq voronkasini biroz burab tashqi eshituv yo'lining tog'ay bo'limiga kiritadi.

2. O'lchami tashqi eshituv yo'lining diametriga mos kelgan quloq voronkasi tanlanadi.

3. Quloq voronkasi tashqi eshituv yo'lining faqat tog'ay qismiga kiritiladi, chunki suyak qismiga kiritilganda quloqda og'riq paydo bo'ladi.

4. Nog'ora pardaning barcha qismlarini ko'zdan kechirish maqsadida quloq voronkasining tashqi uchi engil siljiriladi.

5. Quloq voronkasi tashqi eshituv yo'lining orqa-pastki devoriga tekganda sayyor asab tolasi ta'sirlanib, bemorda engil yo'tal paydo bo'lishi mumkin.

Nog'ora pardani aniq ko'rish va harakatni baholash maqsadida Zigle pnevmatik voronkasi ishlatiladi. Zigle pnevmatik voronkasi tashqi tomonidan manzarani kattalashtiruvchi yassi shisha - linza bilan yopilgan. Shisha yonida joylashgan naycha rezina ballonga ulanadi va tashqi eshituv yo'lining havo bosimini biroz oshirish yoki pasaytirish orqali nog'ora pardaning harakatchanligi tekshiriladi. Bu usul yordamida nog'ora pardaning ayrim chandiqli o'zgarishlarini va uni o'rta quloqning boshqa qismlari bilan birikma hosil qilganligini aniqlash mumkin. Ayrim kasalliklarda bu usul nog'ora pardani harakatlantirish uchun ham keng qo'llaniladi.

Otoskopiya manzarasi:

1. Tashqi eshituv yo'li teri bilan qoplangan, tog'ay qismida tuklar va ba'zan quloq kiri ko'rinadi. Tashqi eshituv yulining uzunligi 2,5 sm ni tashkil qiladi.

2. Nog'ora pardaning rangi kulrang va yaltiroq, unda quyidagi nuqtalar ko'zga tashlanadi: bolg'acha dastasi va kalta (tashqi) o'simtasi, nog'ora pardaning old va orqa burmalari, yorug'lik konusi (*yorug'lik refleksi*) va kindigi (*umbo*).

3. Old va orqa bolg'acha burmalaridan pastda nog'ora pardaning tarang qismi, ularning yuqorisida salqi (bo'shashgan) qismi ko'rinadi.

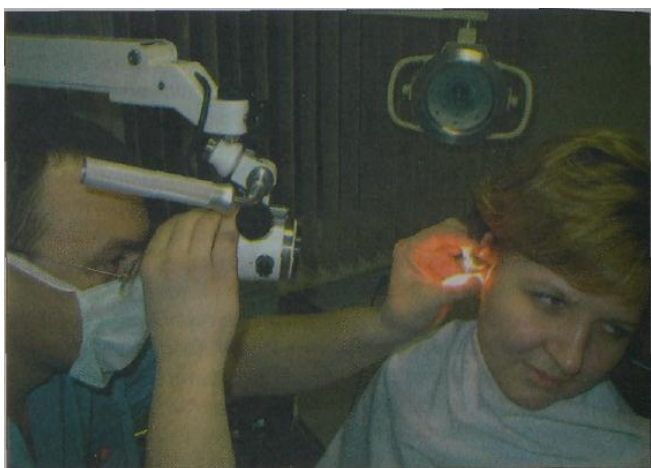
4. Nog'ora pardaning 4 ta kvadranti tafovut qilinadi. Bu kvadrantlar xayolan o'tkazilgan ikki perpendikulyar chiziqlar yordamida hosil bo'ladi. Chiziqlarning biri bolg'acha dastasi bo'ylab, ikkinchisi - nog'ora pardaning kindigi va bolg'acha dasta-

sining pastki uchidan birinchi chiziqqa perpendikulyar yo'nalishda o'tkaziladi. Natijada nog'ora parda quyidagi kvadrantlarga bo'linadi: old yuqori, orqa yuqori, old-pastki va orqa pastki.

IV bosqich. Otomikroskopiya tekshiruvi jarrohlik mikroskopi yordamida 10 va 16 marta kattalashtirish ostida o'tkaziladi. Tekshiruv ko'pincha quloqning surunkali yallig'lanishi bilan og'rigan bemorlarda eshituv analizatorining tovushni o'tkazish tizimida anatomik tuzulmalar va o'rta quloqdagi patologik o'zgarishlarning holatini hamda ularning joylashuvini aniqlash maqsadida bajariladi (19-rasm).

O'rta quloqda bajariladigan eshituvni saqlab qolish va qayta tiklash jarrohlik amallarini amaliyotga keng tadbiiq etilishi o'rta quloq tovushni o'tkazish tizimining holatini, kasallik kechimining xususiyatini va tarqalish darajasini yanada chuqurroq o'rganishni talab etadi.

Otomikroskopiya qanday ma'lumot olishimiz o'rta quloqning qaysi bo'limini tekshirishimizga bog'liq. Masalan, nog'ora pardada teshik borligi va uning joylashuvi ko'pincha oddiy otoskopiya ham aniqlash mumkin. Ammo qator hollarda "tashqi otit" tashxisi qo'yilgan bemorlarda otomikroskopiya nog'ora pardaning turli bo'limlarida bir nechta kichik nuqtali teshiklar borligi aniqlangan; boshqa hollarda quloqdan uzoq vaqt yiring oqishi kuzatilgan va eshitish qobiliyati pasaygan bemorlarda otomikroskopiya tekshiruvi surunkali o'rta otit tashxisini inkor etib, bunday klinik belgilar miringit bilan bog'liq ekanligini aniqlashga yordam bergan. Boshqa kuzatuvlarda oddiy otoskopiya nog'ora pardada chetki teshilishni aniqlangan bo'lsa, mikroskopik tekshiruv xolesteatoma belgilari bilan kechgan yashirin cho'ntaklarni aniqlashga, bemorlarning davolash rejasiga o'z vaqtida tegishli o'zgartirishlar kiritishga yordam beradi.



19-rasm. Otomikroskopiya

Nog'ora bo'shliqda eshituv nayi teshigi sohasini ko'zdan kechirish uchun kattalashtiruvchi optika qimmatli ma'lumotlar olish imkonini beradi. Otomikroskopiya eshituv nayining o'tkazuvchanligi nima sababdan (yallig'lanish o'smalari va nog'ora parda qoldiqlari natijasida) buzilganligini aniqlashga yordam beradi.

Bemorni timpanoplastika jarrohlik amaliga tayyorlash davrida bitishmalar, yallig'lanish o'smalari, epidermis bilan qoplangan va timpanoskleroz maydonlarining joylashuvini aniqlash maqsadida nog'ora bo'shlig'ining ichki devorini sinchkovlik bilan ko'zdan kechirish lozim. Labirint darchalarini tekshirishda an'anaviy otoskopiya odatda ularning holati haqida juda kam ma'lumot beradi. Nog'ora pardaning orqa bo'limlarida yirik teshik aniqlangan bemorda otomikroskopiya bajarilganda ko'pincha uzangichaning harakatiga va eshituv suyakchalari orqali chig'anoq darchasi membranasiga ta'sir etuvchi bosimni o'zgartirish imkoniyatini baholash mumkin.

Otomikroskopiya eshituv suyakchalarining holatini baholashda katta yordam beradi. Bunda ularning mavjudligi, anatomik qismlarining saqlanib qolganligi, joylashuvi va harakatchanligi, patologik o'zgargan to'qimalari (xolesteatoma, chandiqlar) borligi, tovushni o'tkazish jarayonida ishtirok etishlari baholanadi. Bularning barchasi jarrohlik amalini aniq rejalashtirish va uning natijasini bashorat qilish imkonini beradi.

Tashqi eshituv yo'lini tozalash quruq usulda yoki yuvish usulida bajariladi.

Quruq usulda tozalanganda maxsus zondga paxta bo'lagi o'ralib (bunda zondning uchi mo'yqalamga o'xshashi kerak), tashqi eshituv yo'liga kiritilib, uning ichidagi quloq chirki shu paxta bo'lagi bilan tozalanadi.

Tashqi eshituv yulini *yuvish uchun* Jane shpritsiga harorati tana haroratiga (36 - 37 °C) mos (muvozanatni saqlash a'zosi ta'sirlanmasligi uchun) 50-100 ml iliq suv tortib olinadi. Bemorning qulog'i ostiga buyraksimon tog'oracha qo'yilib, shpritsni uchi tashqi eshituv yo'lining boshlang'ich qismiga kiritilib, suv tashqi eshituv yo'lining orqa-yuqori devori bo'ylab yuboriladi, shunda quloq chirki suv bilan birga buyraksimon tog'oracha ichiga oqib tushadi. Yuvilgandan so'ng tashqi eshituv yo'li quruq paxta o'ralgan zond yordamida quritilib, 70 ° li spirt bilan artib olinadi. Anamnezda bemor yiringli o'rta otitni boshdan kechirganligi va nog'ora parda teshilganligi haqida ma'lumot bo'lsa tashqi eshituv yo'li yuvilmaydi va quruq usulda tozalanadi. Lozim bo'lsagina yuvish uchun antiseptik eritmasidan foydalanib, yuvib bo'lgandan keyin quritilib, nog'ora bo'shliq ichiga antibiotik kukuni purkaladi.

Y bosqich. Eshituv nayining faoliyatini tekshirish.

Eshituv nayining *havoni o'tkazish (ventilyatsiya)* faoliyatini tekshirish usuli unga havo yuborish va nay orqali o'tayotgan havo shovqinini eshitishga asoslangan. Tekshiruv uchun maxsus elastik (rezina) naycha, olivali rezina balloncha (Politser ballonchasi) va 1-6 raqamli quloq kateterlari to'plami kerak bo'ladi.

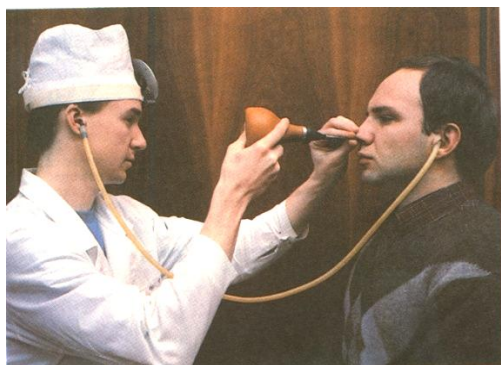
Eshituv nayining o'tkazuvchanligi ketma-ket bajarilgan 5 ta sinama yordamida tekshiriladi. U yoki bu sinamani bajarish imkoniga qarab eshituv nayi o'tkazuvchanligining I, II, III, IV va V- darajalari tafovut qilinadi. Tekshiruv paytida otoskopning bir uchi bemorning tashqi eshituv yo'liga, ikkinchisi - vrachning quloq'iga o'rnatiladi.

1. *Quruq yutinish sinamasi.* Bemorga yutish harakatini bajarish buyuriladi. Me'yorda shu paytda eshituv nayining yorig'i ochilib, otoskop orqali engil shovqin eshitaladi.

2. *Toynbi sinamasi.* Bemor yutinish harakatini og'zini va burnini yopgan holda bajaradi. Me'yorda bemor quloqlarida turtkini his etadi, vrach esa o'tayotgan havo oqimining engil shovqinini eshitadi.

3. *Valsalva sinamasi.* Bemor chuqur nafas olib, so'ng og'zi va burnini yopgan holda biroz kuchanib nafas chiqaradi. Me'yorda havo bosimi ta'sirida eshituv nayining og'zi ochilib, nog'ora bo'shlig'iga havo kirishi bilan vrach otoskop orqali o'ziga xos shovqin eshitadi. Eshituv nayi o'tkazuvchanligi buzilganda Valsalva sinamasini bajarib bo'lmaydi.

4. *Politser sinamasi.* Vrach Politser ballonining olivali uchini bemor burnining o'ng dahliziga kiritib, uni chap qo'lining II barmog'i bilan ushlab, I barmog'i bilan burunning chap qanotini burun to'sig'iga bosadi. Keyin otoskopning bir uchini be-



20-rasm. Eshituv nayi o'tkazuvchanligini Politser usulida tekshirish

mor qulog'iga, ikkinchisini o'z qulog'iga o'rnatib, bemorga "ku-ku" yoki "paroxod" so'zlarini aytish buyuradi. Bemor unli tovush chiqargan paytda vrach o'ng qo'li bilan rezina ballonchani keskin qisib, burun bo'shlig'ining bosimini oshirish maqsadida unga havo yuboradi. Unli tovush chiqarilganda yumshoq tanglay orqaga va tepaga ko'tarilib, burunhalqumni og'izhalqumdan ajratadi, shunda havo oqimi burunhalqumning yopiq bo'shlig'iga kirib, uning barcha devorlarini bir tekisda bosadi;

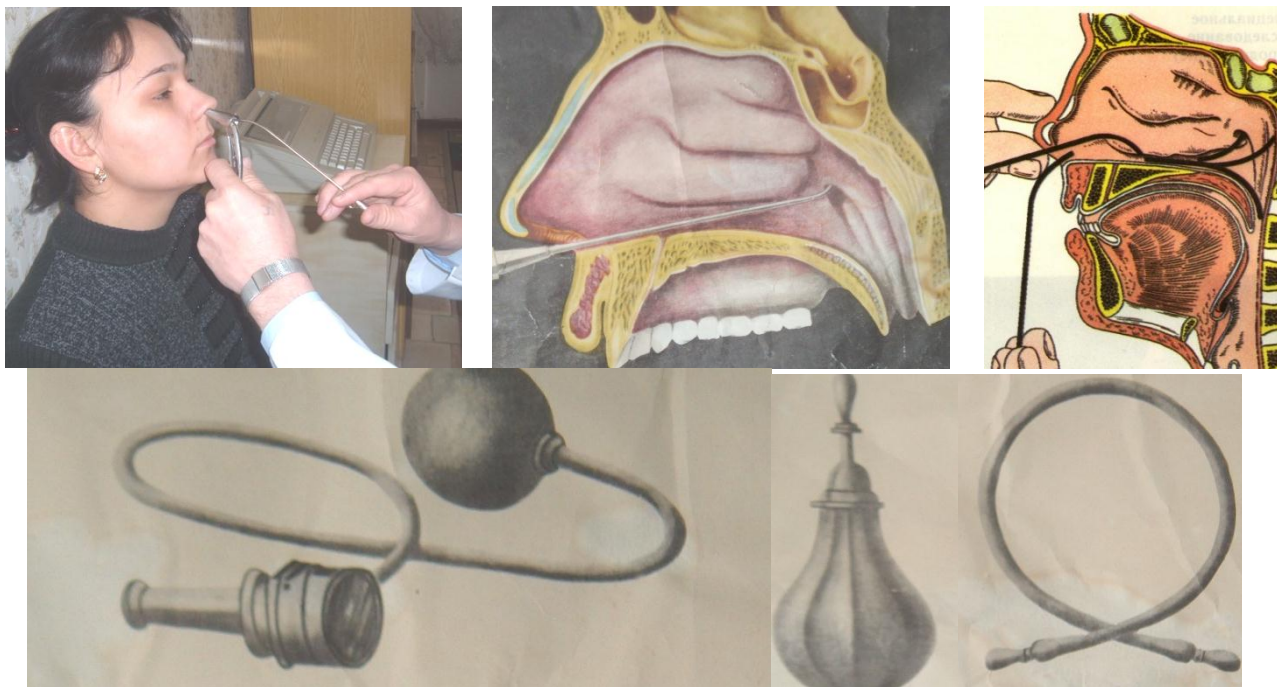havoning bir qismi kuchli bosim bilan eshituv nayining teshigiga kirca, shundagina otoskop orqali o'ziga xos shovqin eshitaladi. Keyin xuddi shu tariqa chap burun dahlizi orqali chap eshituv nayi Politser usulida tekshiriladi (20-rasm).

5. *Eshituv naylarini quloq kateteri yordamida tekshirish.*

Tekshiruvda turli diametrdagi (№ 0-4) boshlang'ich qismi kengaygan, uchi qayrilgan metall naychalar - *quloq kateterlari* ishlatiladi. Kateterning kengaygan qismiga o'rnatilgan halqacha kateter tumshug'ining yo'nalishini ko'rsatadi. Dastlab burun bo'shlig'ining shilliq pardasi 10% lidokain yoki 2% dikain eritmasi yordamida og'riqsizlantiriladi. Vrach bemorning quloqlariga otoskop olivalarini o'rnatib, o'ng qo'lining I- va II- barmog'i bilan metall kateterni ruchkaday ushlab, tumshug'ini burun tubiga qaratgan holda uni u yoki bu burun kataklari orqali burunhalqumning orqa devorigacha kiritadi (kateterning to'g'ri qismi burun tubida erkin turishi lozim).

Keyin vrach kateter tumshig'ini 90° ichkariga burib, tumshug'i burun to'sig'ining orqa chetiga tekkunicha o'ziga tortadi (burunhalqum yon devorining ushbu maydonida eshituv nayining teshigi joylashgan). Shundan so'ng vrach asta-sekin kateter tumshig'ini 180° tashqariga buraydi (bunda naychanning halqachasi, demak

tumshug'i ham, tekshirilayotgan tomondagi ko'zning tashqi burchagiga qaratilgan bo'ladi). Shunday holatda naychani tumshug'i eshituv nayining burunhalqum teshigini berkitgan bo'ladi. Naychani shu holatda ushlab, vrach uning tashqi uchiga rezina ballonni ulaydi va uni engil qisib, eshituv nayiga bosim bilan 5-6 marta havo yuboradi (21-rasm).



21-rasm.

Eshituv nayini kateterlash va uni bajarish uchun kerakli tibbiy asboblari.

1.Zigle voronkasi; 2.Politser balloni va naychasi.

Eshituv nayining o'tkazuvchanligi me'yorda bo'lgan bemor nog'ora bo'shlig'iga havo kirganligini his etadi, vrach otoskop orqali vezikulyar nafasga o'xshash shovqinni, eshituv nayi yallig'langanda esa quruq yoki ho'l xirillashlarni eshitadi; nog'ora parda teshilmaganda otoskop orqali turtki, teshilganda esa teshikning hajmi va joylashuviga qarab turli shovqinlar eshitiladi.

Yuqorida qayd etilgan sinamalarning barchasida ijobiy natijalar olinganda eshituv nayi o'tkazuvchanligining I darajasi, ijobiy natija faqat 5 ta sinamada qayd etilganda - eshituv nayi o'tkazuvchanligi Y darajasi deb baholanadi.


Eshituv nayining *drenaj*, ya'ni o'rta quloq ajralmalarini chiqarish faoliyati turli suyuq moddalarni nog'ora bo'shlig'idan burunhalqumga oqib tushish vaqti bilan o'lchanadi. Suyuq moddani burunhalqumga oqib tushishi eshituv nayining halqum teshigi sohasi endoskopiyasi (buning uchun bo'yoqlar, masalan ko'k metilen eritmasi ishlatiladi), bemor ta'mni sezishi (saxarin bilan o'tkazilgan sinama) yoki eshituv nayining kontrastli rentgenografiyasi tekshiruvlari yordamida aniqlanadi. Eshituv nayining chiqarish faoliyati qonoqarli bo'lgan hollarda nog'ora bo'shlig'iga yuborilgan suyuqlik burunhalqumda 8-10 daqiqadan, qoniqarli hollarda - 10-25 daqiqadan, qoniqarsiz hollarda - 25 daqiqadan ortiq vaqtdan so'ng paydo bo'ladi.

Eshituv nayining havoni o'tkazish faoliyati haqida ob'yektiv ma'lumotlar olish maqsadida *kompresiya - dekompressiya testi, otomanometriya (Voyachek, Svetlyakov usullari) va impedansometriya* tekshiruvlari o'tkaziladi.

Klinik amaliyotda, ayniqsa surunkali yiringli o'rta otit bilan og'rigan bemorlarni davolash usulini tanlashda, eshituv nayining faoliyatini tekshirish muhim ahamiyatga ega. Eshituv nayining faoliyati me'yorda bo'lishi quloqda qayta tiklash (rekonstruktiv) jarrohlik amalini bajarishning muhim sharti hisoblanadi.

YI bosqich. Rentgenografiya tekshiruvi.

Quloq kasalliklarini aniqlashda asosan chakka suyagi rentgenografiyasining 4 usuli Shyuller, Mayer, Stenvers va Shumskiy usullari keng qo'llaniladi (22-rasm).



22-rasm. Chakka suyaklarining rentgenografiyasi

1. Shyuller buyicha

1. pastki jag' bo'g'im'i;
2. tashqi, ichki eshituv yo'li va nog'ora bo'shlig'i;
3. g'or;
4. piramidaning orqa qirrasasi;
5. so'rg'ichsimon o'siq cho'qqisi.

2. Mayer buyicha

1. pastki jag' bo'g'im'i;
2. nog'ora bo'shlig'i;
3. g'orga kirish joyi va g'or;
4. piramidaning orqa qirrasasi;
5. labirint yadrosi;
6. ichki eshituv yo'li

3. Stenvers buyicha

1. pastki jag' suyagining kallachasi;
2. nog'ora bo'shlig'i;
3. ichki eshituv yo'li;
4. labirint yadrosi;
5. g'or;
6. so'rg'ichsimon o'siq cho'qqisi.

Shyuller bo'yicha chakka suyaklarning yon tomonlama umumiy rentgenografiyasi so'rg'ichsimon o'siqning tuzilishini aniqlashga yordam beradi. Rentgen tasvirida so'rg'ichsimon o'siqning g'ori, antrum atrofi katakchalari, nog'ora bo'shliqning tomi va sigmasimon sinusning old devori aniq ko'rinadi. Unga asoslanib so'rg'ichsimon o'siqning havo bilan to'lganligi baholanib, mastoidit kasalligiga xos katakchalararo to'siqlarni emirilishini ko'rish mumkin.

Mayer usulida aksial yo'nalishda bajarilgan chakka suyagi rentgenografiyasida tashqi eshituv yo'lining suyak devorlari, nog'ora usti chuqurligi va so'rg'ichsimon o'siq katakchalarini ko'rish imkonini beradi. Aniq chegaralangan attik-antral bo'shlig'ining kengayishi xolesteatoma jarayonidan dalolat beradi.

Stenvers usulida bajarilgan rentgenogramma piramida cho'qqisi, labirint va ichki eshituv yo'linining tasvirini olish imkonini beradi. Dahlizchig'anoq (VIII) asab tolasini nevrinomasini aniqlashda ichki eshituv yo'llar simmetrik joylashganligiga e'tibor beriladi. Bundan tashqari bu usul ko'pincha kalla suyagi asosining uzunasiga sinishining belgilaridan biri - piramidaning ko'ndalang sinishini aniqlashga yordam beradi.

Shumskiy usulida bir vaqtda ikkala quloqning rentgen tasviri tushiriladi (tashqi eshituv yo'llari, nog'ora bo'shliqlar, so'rg'ichsimon o'siqlar, eshituv naylari). Buning uchun bemor orqasi bilan pastga yotib, boshini maksimal oldinga to'sh suyagiga egib turadi. Rentgen nuri peshonasidan yuqoriroqdan - sochlar boshlangan joydan yo'naltiriladi.

Kompyuter tomografiyasi (KT) quloq kasalliklarini aniqlashda hozirgi kunda keng qo'llanilib kelinmoqda. U aksial va frontal yo'nalishlarda 1-2 mm kesim qalinligida bajariladi. KT yumshoq va suyak to'qimalarning o'zgarishlarini aniqlash imkonini beradi. Ushbu diagnostik usul xolesteatoma jarayoni mavjudligini, uni tarqalish darajasini, yarim doira kanal oqmasini, eshituv suyakchalarining emirilgan maydonlarini, eshituv nayi, yuz asab tolasini kanali, ichki eshituv yo'lining holatini aniqlash imkonini beradi.

Magnit-rezonans tomografiya (MRT) yumshoq to'qima tuzilmalar holatini va o'sma jarayonini aniqlashda, yallig'lanish jarayonlarining qiyosiy tashxisotida KT ga nisbatan aniqroq ma'lumot olish imkonini beradi.

Eshitish qobiliyatini tekshirish usullari

Eshitish qobiliyatini tekshirish usullari quloq kasalliklarini tashxislash, jarrohlik davolash usulini tanlash, davo tadbirlari samarasini baholash, eshituv apparatlarini tanlash, mehnat, harbiy va tibbiy ekspertizada muhim ahamiyatga ega. Ayniqsa bolalarda eshitish qobiliyatini erta aniqlashga, ularda past eshitishlik tashxisini qo'yish va reabilitatsiya choralarini erta qo'llashga yordam beradi.

Eshitish qobiliyatini tekshirish usullari 5 guruhga bo'linadi:

1 guruh - Bemor shikoyatlari va anamnez ma'lumotlari.

Eshitish qobiliyatining buzilishi bir- yoki ikki tomonlama, o'tkir yoki surunkali, turg'un yoki zo'rayib boruvchi bo'lishi mumkin. Bemorning shikoyatlariga asoslanib, past eshitishning darajasini (ishxonada, uyda, shovqin sharoitda, hayajonlanganda atrofdagilar bilan muloqat qilishi qiyinligi), qulog'ida shovqin bor - yo'qligini, uning xarakterini va autofoniyani aniqlash mumkin.

Anamnez ma'lumotlaridan eshitish qobiliyatining pasayishiga va quloq shovqiniga sabab bo'lgan omillarni, kasallik davomida eshituv darajasi qanday o'zgarganligini, eshitish qobiliyatiga ta'sir qiluvchi yo'ldosh kasalliklarni, bemor qaysi dori va qanday jarrohlik amali bilan davolanganligini bilsa bo'ladi.

2-guruh - Eshitish qobiliyatini shivirlab va ovozni chiqarib aytilgan so'zlar yordamida tekshirish. Bemor tekshirilayotgan qulog'ini vrach tomonga qaratib 6 m masofada tik turadi. Yordamchi II barmog'i bilan boshqa qulog'inining do'mboqchasi tashqi eshi-

tuv yo'lining teshigiga bosgan holda uni yopib turadi va III barmog'i bilan II barmog'ini engil uqalaydi, shunda paydo bo'lgan shitirlash tovushi tekshirilmayotgan qu-loqning eshitish qobiliyatini so'ndiradi.

Vrach tekshirilayotgan shaxsgan eshitgan so'zlarini baland ovozda takrorlashni so'raydi. Bemor vrach lablarining harakatini ko'rmasligi uchun unga teskari tomon-ga qarab turishi lozim. Keyin vrach nafasini chiqarib, o'pkasidagi qoldiq havo hiso-biga shivirlab, avval past tovush chegarasidagi, keyin baland tovush chegarasidagi so'zlarni aytadi.

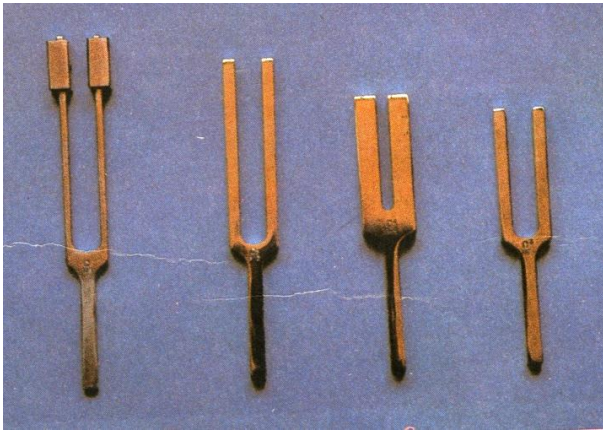
<i>Past tovush chegarasidagi so'zlar</i>	<i>Baland tovush chegarasidagi so'zlar</i>
"un", "o'n", "ur", "o'r", "nur", "umr", "unum", "mum", "non", "nor", "osmon", "omon", "o'rmon", "unvon", "o'rol", "o'mrov", "o'rin", "urin", unum"	"aya", "soya", "yana", "yara", "yasa", "yasha", "aka", "sirka", "archa", "aziza", "ariza", "jizza", "jiyda", "choy", "joy", "soy", "ishchi", "yassi", "shisha"

Agar bemor shivirlab aytilgan so'zlarni 6 m masofadan eshitmasa, unda har safar masofa 1 m ga qisqartiriladi va tekshiruv bir necha bor takrorlanadi. Xuddi shunday tekshiruv ovozni chiqarib aytilgan so'zlar yordamida o'tkaziladi. Bemorda eshitish qobiliyati so'zlarni qaysi masofadan eshitishi bilan belgilanadi. Me'yorda sog'lom odam shivirlab aytilgan so'zlarni 6 m masofadan, ovozni chiqarib aytilgan so'zlarni 20 m masofadan eshitadi.

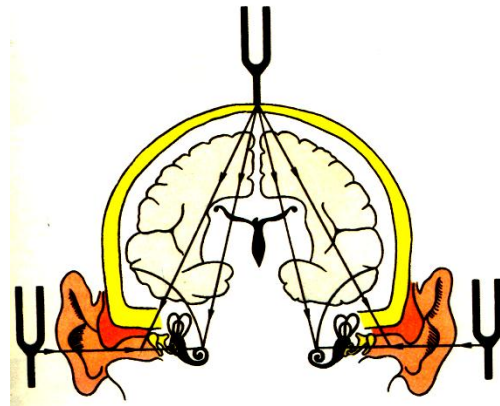
Ushbu ko'rsatkichlarni kamayishi eshitish qobiliyati pasayganligidan dalolat be-radi. Bemor shivirlab aytilgan so'zlarni quloq suprasi oldida, ovozni chiqarib aytil-gan so'zlarni 0,5-1 m masofadan eshitishi tovushni o'tkazish tizimida o'zgarishlar borligini bildiradi; eshituv markazi zararlangan bemor esa ovozni chiqarib aytilgan so'zlarni eshitsada, ularni anglay ololmaydi.

3 guruh - Eshitish qobiliyatini kamertonlar yordamida tekshirish usuli (akumetriya).

Kamertonlarning kichik to'plami 128, 1024, 2048 Gts va katta to'plami - (16, 32, 128, 256, 512, 1024, 2048, 4096 Gts) kamertonlardan iborat. Ular lotin harflar bilan belgilanadi. Otiatriyada tovushni havo va suyak orqali o'tkazuvchanligini tekshirish uchun ko'pincha "do" notasiga sozlangan kamertonlar - C₆₄, C₁₂₈, C₅₁₂, C₂₀₄₈ ishlatiladi, bunda "C" harfi "do" notasini anglatadi, pastdagi raqam kamertonning bir soniyadagi tebranishini bildiradi (23,24-rasmlar).



23-rasm. Kamertonlarning kichik to'plami



24-rasm. Eshituv a'zosi kamerton bilan tekshirilganda tovushni havo va suyak orqali o'tkazilish sxemasi

Tovush to'lqinlarini havo orqali o'tkazilishini (quloqning havo o'tkazuvchanligi) tekshirish usuli past chastotali kamertonlar yordamida boshlanadi. Tekshiruvchi kamerton shoxchalarini kaftining pastki yuzasiga urib tebratadi. (C_{512} va undan yuqori chastotali kamertonlar ikki barmoq bilan shoxchalarni qisish yoki chertish bilan tebratiladi). Shundan so'ng tekshiruvchi jaranglab turgan kamerton oyoqchasini ikki barmog'i bilan ushlagan holda, bemorning tashqi eshituv yo'liga 0,5 sm masofada yaqinlashtiradi. Bemor kamerton tovushini eshitmay qolgan paytda tekshiruvchi kamertonni tekshirilayotgan quloqdan tez uzoqlashtirib, uni qayta tebratmasdan yana bemorning qulog'iga yaqinlashtiradi (odatda bemor kamerton tovushini yana bir necha soniya davomida eshitadi). Bemor kamerton tovushini eshitmay qolgan vaqt belgilanadi va kamerton tebratilgan vaqtdan boshlab bemor uning tovushini qancha vaqt davomida eshitganligi sekundomerda belgilanadi. Keyin tekshiruv boshqa kamertonlar yordamida bajariladi.

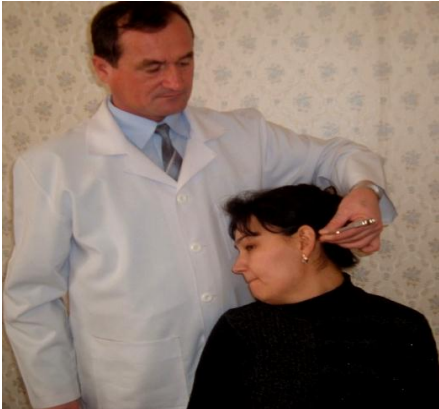Tovushni suyak orqali o'tkazilishini (quloqning suyak o'tkazuvchanligi) tekshirish usulida C_{128} kamerton ishlatiladi. Tekshiruvchi kamerton shoxchalarini kaftining pastki yuzaciga urib tebratilib, tovushi jaranglab turgan kamerton oyoqchasini bemorning so'rg'ichsimon o'sig'i sohasiga perpendikulyar holda o'rnatiladi. Bemor kamerton tebratilgandan boshlab qancha vaqt davomida tovushni his etganligini sekundomer yordamida belgilaydi.

Tovushni o'tkazish faoliyati buzilgan (*konduktiv past eshitishlik*) bemorda past chastotali S_{128} kamerton tovushini havo orqali past, suyak orqali – me'yorda eshitadi.

Tovushni qabul qilish faoliyati buzilgan (*sensorial past eshitishlik*) bemor yuqori chastotali C_{2048} kamerton tovushini havo orqali yomonroq eshitadi. Bunda kamerton tovushini eshitish vaqti ham havo, ham suyak orqali qisqaradi. Me'yorda ularning o'zaro nisbati 2:1 teng.

Eshituv a'zosining tovushni o'tkazish va tovushni qabul qilish bo'limlari zararlanganligini tez aniqlash maqsadida quyidagi *kamerton testlari* bajariladi:

Rinne tajribasi (R) - quloqning havo va suyak o'tkazuvchanligini taqqoslash. Tekshiruvchi jaranglab turgan C₁₂₈ kamerton oyoqchasini bemorning so'rg'ichsimon o'sig'i sohasiga vertikal o'rnatadi (25-rasm). Bemor kamerton tebranishini his etmay qolgan paytda tekshiruvchi kamertonni qayta tebratmasdan uning tashqi eshituv yo'li sohasiga ko'chiradi. Agar bemor havo orqali kamerton tebranishini eshitishni davom etsa, unda tajriba natijasi "R+" (*Rinne musbat*), kamerton tebranishini tashqi eshituv yo'li orqali eshitmasa, unda "R-" (*Rinne manfiy*) deb baholanadi. Me'yorda Rinne tajribasi (R+ musbat) bo'lib, havo o'tkazuvchanligi suyak o'tkazuvchanligidan 2 marta ko'p bo'ladi. Rinne manfiy hollarda buning aksi qayd etiladi va bu tovushni o'tkazish tizimi zararlanganidan darak beradi (*konduktiv past eshitishlik*).



25-rasm. Rinne tajribasi

Tovushni qabul qilish tizimi zararlanganda (*sensoral past eshitishlik*) havo o'tkazuvchanligi odatda suyak o'tkazuvchanligidan ko'proq bo'lib, tajriba (R+) deb baholanadi, ammo bu ham havo va ham suyak o'tkazuvchanligining vaqti qisqaradi. Bunday holat "kichik" Rinne deb yuritiladi.

Veber tajribasi (W) - tovush yo'nalishini (*lateralizatsiyasini*) tekshirish usuli. Tekshiruvchi jaranglab turgan kamerton oyoqchasini bemor boshining o'rta tepasiga o'rnatadi, bunda kamerton shoxchalari frontal tekislikda tebranishi kerak. Me'yorda kamerton tovushi boshning o'rtasida yoki ikki quloqda bir xil eshitiladi (me'yorda $\leftarrow W \rightarrow$). Tovushni o'tkazish tizimi bir tomonlama zararlanganda tovush yo'nalishi zararlangan quloq tomon (masalan, chapga $W \rightarrow$), tovushni qabul qilish tizimi bir tomonlama (masalan, chap tomonlama) zararlanganda - tovush yo'nalishi sog'lom quloq tomon yo'naladi ($\leftarrow W$). Ikki tomonda tovushni o'tkazish tizimi zararlanganda tovush yomonroq eshituvchi, ikki tomonlama tovushni qabul qilish tizimi zararlanganda - yaxshiroq eshituvchi quloq tomonga yo'nalgan bo'ladi.

Jelle tajribasi (G) yordamida uzangi harakatchanligi aniqlanadi. Jaranglab turgan kamerton oyoqchasi bemor boshining tepasiga o'rnatiladi va bir vaqtning o'zida pnevmatik balloncha yordamida tashqi eshituv yo'lining havo bosimi oshiriladi. Uzangining harakati saqlangan sog'lom quloqda bosim paytida uzangi dahliz darchasiga botadi. Buning natijasida eshituv pasayadi va tekshiruv natijasi - "G+" (*Jelle musbat*) deb baholanadi. Uzangicha harakatsiz bo'lgan hollarda bemor tashqi eshituv yo'lining havo bosimi oshirilganda eshituvida hech qanday o'zgarishni sezmasa, ya'ni uning eshitishi o'zgarmasa, u holda natija "G-" (*Jelle manfiy*) deb baholanadi. Tovushni qabul qilish tizimi zararlanganda ham uning natijasi "G+" bo'ladi.

Federichi tajribasi (F) C₋₁₂₈ yoki C₅₁₂ kamertonlar yordamida bajariladi. Jaranglab turgan kamerton oyoqchasi dastlab so'rg'ichsimon o'siq sohasiga o'rnatiladi, keyin quloq do'mboqchasiga ko'chiriladi. Me'yorda va tovushni qabul qilish tizimi zararlanganda quloq do'mboqchasi sohasida tovushni eshitish vaqti davomliroq bo'ladi.

di va tekshiruv natijasi "F +" (*Federichi musbat*) deb baholanadi. Tovushni o'tkazish ti-zimi zararlanganda natija "F-" (*Federichi manfiy*) bo'ladi.

Shvabax tajribasi - tovushni qabul qilish a'zosini tekshirish. Tekshiruvchi jaranglab turgan C₁₂₈ kamerton oyoqchasini bemorning so'rg'ichsimon o'sig'i sohasiga o'rnatadi va bemor uning tovushini eshitmay qolguncha shu joyda ushlab turadi, keyin kamertonni kayta tebratmasdan o'zining so'rg'ichsimon o'sig'i sohasiga ko'chiradi. Agar tekshiruvchi kamerton tovushini eshitishni davom etsa, unda bemorda suyak o'tkazuvchanligi zararlangan deb baholanadi. (Bunda tekshiruvchining quloq tizimi sog'lom bo'lishi shart).

Sub'ektiv shovqin, shivirlab aytilgan so'zlar (ShS), ovozni chiqarib aytiladigan so'zlar (OChS), qichqirib aytilgan so'zlar (QS) va kamertonlar yordamida o'tkazilgan tekshiruv natijalari *V.I.Voyachek "eshituv pasportiga"* kiritiladi.

<i>o'ng quloq (AD)</i>	<i>Testlar</i>	<i>chap quloq (AS)</i>
+	Sub'ektiv shovqin	-
1m	ShS	6m
2m	OChS	> 6m
	QS	
20 s	C ₁₂₈ (X* = 90 s)	90 s
22 s	C ₁₂₈ (S* = 50 s)	50 s
15 s	C ₂₀₄₈ (X* = 40 s)	37 s
" R - "	Rinne tajribasi (R)	"R +"
o'ng tomonga ←	Veber tajribasi (W)	

Xulosa: Tovushni o'tkazish tizimining o'ng tomonlama zararlanishi bilan kechgan konduktiv past eshitishlik (X*-havo o'tkazuvchanlik; S*- suyak o'tkazuvchanlik).

Eshituv pasportining ayrim xulosalari quyidagicha ifodalanadi: "Eshitish qobiliyati me'yorda", "Tovushni o'tkazish tizimining o'ng tomonlama zararlanishi bilan kechgan konduktiv past eshitishlik", "Tovushni qabul qilish tizimining chap tomonlama zararlanishi bilan kechgan sensonevral past eshitishlik", " Ikki tomonlama aralash (konduktiv, sensonevral) past eshitishlik".

4 -guruh - Eshitish qobiliyatini audiometr, ya'ni elektroakustik asboblarda yordamida tekshirish. Tovush to'lqinining kuchi elektroakustik asboblarda yordamida desibell (dB) birligida o'lchanadi.

Eshitish qobiliyatini tekshirishda ultra - va infratovushlar ham ishlatiladi. Psixofiziologik nuqtai nazardan turli audiometrik usullar *sub'ektiv* va *ob'ektiv* usullarga bo'linadi. Hozirgi kunda mavjud bo'lgan barcha sub'ektiv va ob'ektiv tekshiruv usullari ko'pincha bir-birini to'ldirib, eshituv a'zosining zararlanishini aniq va o'z vaqtida aniqlash imkonini beradi.

Sub'ektiv audiometriya usullari ko'p jihatdan bemorning hissiyotiga va ongli javob reaksiyasiga asoslanib, amaliyotda keng qo'llaniladi. Ta'sir etuvchi manbalarning kuchiga qarab sub'ektiv audiometriyaning quyidagi usullari tafovut qilinadi:

- 1) tonal bo'sag'a audiometriya;
- 2) bo'sag'a usti audiometriya;
- 3) eshituv tizimining ultratovushga sezgirligini aniqlash;
- 4) nutqiy audiometriya;
- 5) shovqinli audiometriya;
- 6) o'yinli audiometriya.

Audiometr asbobi elektr generatordan hosil bo'lgan nisbatan sof tovushlarni - tonlarni yoki tor tasmali shovqinni havo yoki suyak orqali tekshirilayotgan shaxs qulog'iga yuborish imkonini beradi. Audiometriya tekshiruvda "tovush kuchi" birligi, tovushning kuchiga qarab "eshitish bo'sag'asi" kabi atamalar ishlatiladi. Standart klinik audiometr yordamida tovush to'lqinlarining chastotasi 125 dan 8000 Gts gacha bo'lgan maydonlarda bemorning eshituv bo'sag'asi tekshiriladi. Bundan tashqari, 20000 Gts gacha tekshirish imkonini beruvchi generatorni ham ishlatish mumkin. Tovushni kuchaytiruvchi moslama (tovush attenyuatori) yordamida tovush to'lqinlarining intensivligi yoki kuchini havo orqali o'tkazilganda 100-110 dB gacha, suyak orqali o'tkazilganda 60-80 dB gacha kuchaytirish mumkin (26-rasm).



26-rasm. Audiometriya tekshiruvi

Tekshiruvda tovush kuchi 5 dB dan, ba'zan 1 dB dan boshlab, asta-sekin o'zgartiriladi. Klinik audiometr eshituv bo'sag'asini 125-8000 Gts ko'lamida o'lchash imkonini beradi. Eshitish qobiliyatini keng 18-20 kGts diapozonlarda tekshirish ham muhim ahamiyatga ega.

Tonal audiometriyada bemorga chastotasi 125 dan 8000 Gts gacha bo'lgan sof tovush tonlari, nutqiy audiometriyada - magnit tasmaga yozilgan so'zlar, shovqinli audiometriyada - tovush generatori yordamida hosil qilingan "oq" shovqinlar ta'sir etiladi.

Har bir quloqning havo va suyak o'tkazuvchanligi audiometr tovushini tashqi eshituv yo'li (havo orqali) va suyak orqali yuboruvchi *havo* va *suyak telefonlari*

yordamida alohida - alohida tekshiriladi. Tovush havo orqali yuborilganda tashqi eshituv yo'liga o'rnatiladigan moslamalar (*naushniklar*) tekshirilayotgan shaxsning tashqi eshituv yo'liga mos bo'lishi kerak. Suyak orqali o'tkazuvchanlik tekshirilganda suyak telefoni so'rg'ichsimon o'siq sohasiga o'rnatiladi. Suyak orqali o'tkazuvchanlik bo'sag'asi 125-8000 Gts chastotalarda tekshiriladi. Me'yorda havo va suyak o'tkazuvchanlik bo'sag'alari bir-biriga mos tushishi va suyak-havo oralig'i 10 dB dan oshmasligi lozim. Tonal audiometriya tekshiruvining 2 turi tafovut qilinadi: bo'sag'a va bo'sag'a usti tonal audiometriya.

Tonal bo'sag'a audiometriya tekshiruvi havo va suyak orqali turli chastotaldagi tovush to'lqinlarini eshitish bo'sag'asini aniqlash maqsadida o'tkaziladi. U havo va suyak telefonlari orqali 125 - 8000 Gts chastotalarda eshitish bo'sag'asini aniqlashga yordam beradi. Dastlab yuqori chastotali, keyin past chastotali tonlar yuborilib, bemorning eshitish bo'sag'asi aniqlanadi. Tekshiruv natijalari maxsus audiogramma blankida qayd etiladi.

Audiogramma - eshitish bo'sag'asining grafik ifodasi bo'lib, uning "0" chizig'i me'yoriy eshituv bo'sag'asini bildiradi. Absissada ta'sir etilayotgan ton chastotasi (125- 8000 Gts), ordinatada - tovush intensivligini pasayish darajasi dB birligida belgilanadi. Qabul qilingan standartlarga ko'ra audiogrammada tovushni havo orqali o'tkazilishi to'g'ri chiziq bilan, suyak orqali o'tkazilishi - siniq chiziq bilan, o'ng quloq- (O), chap quloq -(X) belgisi bilan belgilanadi.

Audiogramma tahlil qilinganda quyidagi belgilarga e'tibor beriladi:

- 1) "0" chizig'iga nisbatan havo o'tkazuvchanligi (HO') va suyak o'tkazuvchanligi (SO') chiziqlarining joylashuviga;
- 2) HO' va SO' chiziqlarining shakliga (gorizontal, yuqoriga ko'tarilgan, pastga tushgan yoki egarsimon)
- 3) HO' va SO' chiziqlarning o'zaro joylashuviga ("*suyak-havo oraliq masofasiga*")

Tekshirilayotgan shaxsning har ikki qulog'i bir xil eshitgan hollarda tonal bo'sag'a audiometriya tekshiruvini bajarish ko'p hollarda qiyinchilik tug'dirmaydi. O'ng va chap quloqlar orqali eshitish qobiliyati orasida keskin tafovut mavjud bo'lgan hollarda past eshitadigan quloqni tekshirish uchun yaxshi eshitadigan yoki sog'lom quloqni "niqoblash" talab etiladi. Yaxshi eshitadigan quloqni niqoblash, yani eshitish faoliyatini cheklash uchun unga shovqin yoki boshqa tovushlar ta'sir etiladi, bunda bir bemor uchun alohida niqoblash usuli tanlanadi. Odatda eshitish qobiliyatining asimetriyasi 30 dB va undan ortiq bo'lganda shovqin yordamida niqoblash usuli ishlatiladi.

Tovushni havo va suyak orqali o'tkazish bo'sag'alari chiziqlarining xususiyatlari, o'zaro bog'liqligiga qarab eshitish qobiliyatining sifati baholanadi, ya'ni bemorda tovush to'lqinlarini o'tkazish, qabul qilish jarayonlarining buzilishi yoki aralash buzilishi aniqlanadi.

Tovushni o'tkazish tizimi (tashqi eshituv yo'li, nog'ora parda va eshituv suyakchalari) zararlanganda, ya'ni konduktiv past eshitishlikda audiogrammada past, o'rta va ba'zan yuqori chastotali tonlarda havo orqali eshitish bo'sag'asi oshib, suyak or-

qali eshitish bo'sag'asi o'z-garmaydi, shunda HO' chizig'i yuqoriga ko'tarilgan, HO' va SO' chiziqlar orasidagi oraliq masofasi esa kengaygan bo'ladi. Quloq kiritilgan, otoskleroz, quloqning yallig'lanish va yallig'lanishsiz kechuvchi kasalliklari, quloq yot jismi, nog'ora pardaning jarohati, eshituv suyakchalarining nuqsonlari, xolesteatoma va eshituv nayi o'tkazuvchanligini buzilishi bemorda konduktiv past eshitishlikni rivojlanishiga olib kelishi mumkin.

Tovushni qabul qilish tizimini zararlanishi, ya'ni sensonevral (pertseptiv) past eshitishlik chig'anoq retseptorlarining faoliyati yoki impulsni markaziy asab tizimiga etkazilishi buzilganda rivojlanadi. Bunda ham havo, ham suyak orqali o'tkazuvchanlik zararlanib, HO' va SO' chiziqlari orasidagi oraliq masofa yo'qoladi. Bemorda dastlab yuqori chastotali tovushlarni, keyinchalik barcha tovushlarni qabul qilish qobiliyati pasaya boradi. Bo'sag'a chiziqlaridagi uzilishlar, ya'ni u yoki bu chastotalarda tovushni qabul qilinmasligi, bir yoki ikki chastotalarni qabul qilgan "*eshituv qirg'oqchalari*" suyak o'tkazuvchanligi yo'qotilganligini bildiradi. Sensonevral past eshitishlik ototoksik dorilarning salbiy ta'siri natijasida, Men'er kasalligida, keksalarda, ichki quloq va kalla suyagi jarohatlarida, zaxm kasalligida, bosh miya qon tomirlari sklerozida, qandli diabet va bir qancha xastaliklarda rivojlanishi mumkin.

Aralash past eshitishlikda tovush to'lqinini ham o'tkazish, ham qabul qilish tizimlarining zararlanish belgilari kuzatiladi. Audiogrammada suyak orqali o'tkazuvchanlik bo'sag'asini oshishi bilan birga HO' va SO' oraliq masofasini kengayishi qayd etiladi. Bunda eshitish qobiliyatining havo orqali pasayish darajasi suyak orqali pasayishiga qaraganda ko'proq bo'ladi.

Kengko'lamli chastotalarda bajarilgan audiometriya tekshiruvi. Etakchi firmalarning audiometrlari havo orqali eshitishning tonal bo'sag'alarini 20000 Gts gacha bo'lgan chastotalar diapozonida aniqlash imkoniga ega. Kengko'lamli chastotalarda bajarilgan tekshiruv eshituvning boshlang'ich buzilishlarini, ayniqsa tovushni qabul qilish tizimi buzilishlarini aniqlash imkonini beradi. Tekshiruv 8000 Gts gacha diapozonda bajariladigan tekshiruvday o'tkaziladi.

Shovqinli audiometriya tekshiruvi bemordagi sub'ektiv quloq shovqinlarining xarakteri va kuchini aniqlash imkonini beradi. Quloq shovqinining xarakterini aniqlash uchun tekshirilayotgan quloqqa dastlab yuqori, kichik tanaffusdan so'ng past tovush to'lqinlari ta'sir etiladi. Bemor ta'sir etilayotgan qaysi tovushlar uni bezovta qilayotgan shovqinlarga o'xshashini aniqlab, audiogramma qog'ozida aylana (o'ng qulog'i uchun) va hoj (chap qulog'i uchun) shaklida belgilaydi. Quloq shovqinining kuchi shovqin balandligini tenglashtirish va quloq shovqinini so'ndirish sinamalari yordamida aniqlanadi. Birinchi sinamada sog'lom quloqqa zararlangan quloq shovqinining kuchiga teng tovush yoki shovqin ta'sir etilsa, ikkinchi sinamada zararlangan quloq shovqini ta'sir etilayotgan oq tovush bilan so'ndiriladi.

O'yinli audiometriya tekshiruvi 2-3 yoshli va undan katta bolalarda eshitish qobiliyatini aniqlash uchun qo'llaniladi. Ushbu tekshiruv usuli tovush va boshqa

ta'sir omillari (ekranda rasmni paydo bo'lishi yoki o'yinchoqni ko'rsatish) o'rtasida shartli refleks hosil qilishga va uni mustahkamlashga asoslangan. Bunda bola maxsus tugmachani bosganda tovush bilan birga tasvirni paydo bo'lishi va bolaning unga nisbatan javobi (reaksiyasi) qayd etiladi. Dastlab tekshiruv baland tovushlar, keyin past tovushlar yordamida o'tkaziladi va shu tariqa bolaning eshitish bo'sag'asi aniqlanadi. Teshiruv natijasi ko'p jihatdan bolaning ruhiy holatiga, eshitish qobiliyatiga, bola va tekshiruvchi o'rtasidagi munosabatga bog'liq bo'ladi.

Erta yoshdagi bolalarda past eshitishlikni va karlikni aniqlash uchun birinchi navbatda ob'ektiv tekshiruv usullari – impedansometriya, chaqirilgan eshituv potentsialarini qayd etish, otoakustik emissiya tekshiruvlari bajariladi.

Tonal bo'sag'a audiometriya eshituv a'zosining turli bo'limlaridagi patologik jarayonning joylashishi haqida umumiy ma'lumot olish imkonini beradi. Tonal bo'sag'a audiometriya eshituv a'zosining kundalik hayotda uchraydigan tovushlarni qabul qilish qobiliyatini to'liq ifodalab bermaydi, chunki bunday tovushlar, masalan nutq bo'sag'a tovushlaridan ancha baland bo'ladi. Past eshitishlikning shaklini, eshituv a'zosining qaysi bo'limi (chig'anoq retseptori, eshituv asab tolasi, o'zaklari yoki markazi) zararlanganligini aniqlash uchun bo'sag'a usti tonal, kengko'lamli chastotalarda bajarilgan, nutqiy va shovqinli hamda ultratovush va past chastotali tonlarda bajarilgan audiometriya tekshiruvlari yordamida aniqlanadi.

Tonal bo'saga usti audiometriya tekshiruvi yordamida *tovush balandligini tezkor oshish fenomeni (TBTOF)* aniqlanadi (rus tilida - *феномен ускаренного нарастания громкости – ФУНГ- recruitment phenomenon*). Fenomen tovushni qabul qilish tizimining periferik qismi (spiral a'zoning sezuvchan hujayralari) zararlanganda paydo bo'ladi. Bunda ta'sir etilayotgan tovush to'liqini-ning kuchi bo'sag'a chegarasidan oshirilganda past eshitishlik bilan og'rikan bemor uni sog'lom odamday, hatto undan yaxshiroq eshitadi, ya'ni zararlangan quloq baland tovushlarni (70-100 dB) sog'lom quloqday yaxshi eshitib, zararlangan va sog'lom quloqlarning tovushni qabul qilish qobiliyati tenglashadi. Boshqacha qilib aytganda, zararlangan quloqda eshitish qobiliyatini pasayishi bilan birga uning baland (*bo'sag'a usti*) tovushlarga nisbatan sezgirligi oshadi, shuning uchun bo'sag'a usti tovushlar ta'sirida bunday bemor zararlangan qulog'ida noqulaylik his etadi.

Bo'sag'a usti audiometriya tekshiruvining 30 dan ortiq usullari mavjud. Ikki tomonlama past eshitishlikda TBTOF hodisasini aniqlash uchun ko'pincha Si-Si va Lyusher testlari, noqulaylik (*discomfort*) bo'sag'asini aniqlash usullari qo'llansa, bir tomonlama past eshitishlikda - Fouler testi bajariladi.

Si-Si testda ta'sir etilayotgan tovushning kuchi har 4 soniyada eshitish bo'sag'asidan 1 dB ga qisqa muddatga oshiriladi, jami 20 dB oshiriladi. Bemordan tovushning kuchi oshganligini ilg'ab olish so'raladi, keyin to'g'ri javoblar foiz hisobida belgilanadi. Me'yorda va tovushni o'tkazish tizimi buzilganda test natijasi 0 dan 20% ni tashkil qilsa, tovushni qabul qilish tizimini buzilishi bilan kechgan sonevral past eshitishlikda bu ko'rsatkich 80- 100% etadi.

Lyusher testi yoki differentsial eshituv bo'sag'asini aniqlash tekshiruvi quyidagicha bajariladi: bemorga eshituv bo'sag'asidan 40 dB yuqori bo'lgan tovush yo'naltiriladi. Me'yorda va konduktiv past eshitishlikda zararlangan quloq 1,0-1,5 dB ga yaqin tovushlarni farqlay olsa, sensonevral past eshitishlikda differentsial eshituv bo'sag'asi pasayib, 0,2 -0,6 dB ga teng bo'ladi.

Noqulaylik (diskomfort) bo'sag'asi tonal bo'sag'a audimetrda mavjud bo'lgan chastotalarning barcha ko'lamida aniqlanadi. Yo'naltirilayotgan tovushning kuchi eshituv bo'sag'asi sathidan bemorda noqulaylik hissiyoti paydo bo'lgucha oshirib boriladi. Me'yorda va TBTOF hodisasi kuzatilgan hollarda diskomfort bo'sag'asi 80 - 90 dB ga teng bo'lca, sensonevral past eshitishlik bilan og'rigan bemorlarda eshituv va diskomfort bo'sag'alari orasidagi farq qisqaradi. Konduktiv past eshitishlikda diskomfort bo'sag'asi 110 dB va undan ortiq bo'ladi.

Fouler testi yoki tovush balandligini tenglashtirish tekshiruvi bir tomonlama sensonevral past eshitishlikda va eshituv bo'sag'alarning interaural tafovuti 30-40 dB dan oshgan ikki tomonlama past eshitishlikda qo'llaniladi. Dastlab har ikki quloqning eshituv bo'sag'alari aniqlanadi (masalan, o'ng quloqda 10 dB, chap quloqda 50 dB). Keyin zararlangan quloqqa yo'naltirilyotgan tovushning kuchi 10 dB ga oshiriladi, sog'lom quloqqa esa zararlangan tomon bilan bir xil eshituv sezgisi hosil qiluvchi tovush ta'sir etiladi. Keyin tekshiruv zararlangan quloqqa yo'naltirilyotgan tovush kuchini yana oshirgan holda takrorlanadi. Me'yorda va TBTOF hodisasi kuzatilgan hollarda tovushni bir xil eshitish hodisasi yomon eshitadigan quloqda tovushning kuchi 20-30 dB ga, sog'lom quloqda 40-50 dB ga oshirilganda kuzatiladi. Bunday hollarda test natijasi musbat hisoblanadi. Me'yorda va retrokoxlear past eshitishlikda tovushni bir xil eshitish hodisasi tovushning kuchi har ikki quloqda bir xil darajada oshirilganda qayd etiladi (manfiy test).

Bo'sag'a usti audiometriya sub'ektiv tekshiruv usuli ekanligini e'tiborga olib, TBTOF hodisasini aniqlash uchun ikkita va undan ortiq bo'sag'a usti testlari o'tkazilishi lozim.

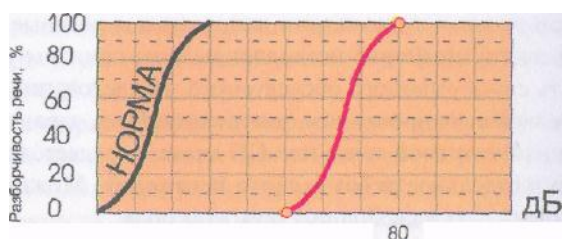
Nutqiy audiometriya ham eshitish qobiliyatining sub'ektiv tekshiruv usuli hisoblanadi. Bu tekshiruvda tovush o'rnida magnit tasmaga yozilgan so'zlar ishlatiladi.

Nutqiy audiometriya tekshiruvi eshitish qobiliyati pasaygan bemorning ijtimoiy layoqatini aniqlash imkonini beradi. Tekshiruv maxsus tinch xonada o'tkaziladi. Magnit tasmaga yoki CD diskda yozilgan so'zlar bemorning har bir qulog'iga alohida-alohida eshittiriladi. Bemorning eshitish qobiliyatini erkin maydonda ham tekshirsa bo'ladi.

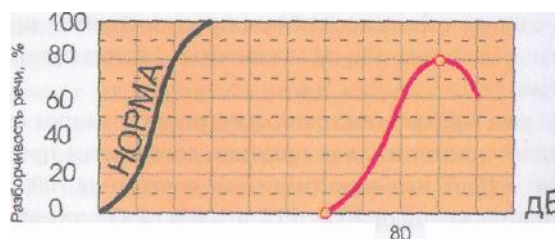
Tekshiruvda fonetik jihatdan tarkibi bir xil, I- va II- darajali murakkab 30-50 ta so'zlardan iborat maxsus jadvaldan foydalaniladi, undagi oddiy, aniq ma'noga ega so'zlar bir xil ovozda aytiladi. Nutqiy audiometriyada odatda 1000 Gts chastotali ton kuchini eshitish bo'sag'asidan 5-10 dB ga oshirish yordamida *eshituv sezgisi ko'rsatkichi* aniqlanadi. Bundan tashqari so'zlarni to'g'ri eshitish ko'rsatkichi ham aniqlanadi. *So'zlarni to'g'ri eshitish ko'rsatkichi* – bu bemor to'g'ri tushingan so'zlarini

aytilgan barcha so'zlarga nisbati bo'lib, foiz birligida ifodalanadi. Masalan, aytilgan 10 ta so'zlardan bemor barchasini to'g'ri eshitsu, unda so'zlarni to'g'ri eshitish ko'rsatkichi 100% ni, agar u faqat 8, 5, 2 so'zlarni to'g'ri eshitsu, unda ushbu ko'rsatkich 80, 50 va 20% ni tashkil qiladi. Aytilgan so'zlarning soni ko'p bo'lsa tekshiruv natijasi yanada ishonchliroq bo'ladi. Me'yorda so'zlarni to'g'ri eshitish ko'rsatkichi kuchi 30-40 dB ga teng tovush yordamida tekshiriladi.


Aytilgan barcha so'zlarni to'g'ri eshitish *maksimal to'g'ri eshitish ko'rsatkichi* deb baholanadi. Tekshiruv natijalari qiyshiq chiziq shaklida maxsus nutq audiometriya qog'ozida qayd etiladi, bunda absiss chizig'ida tovushning kuchi, ordinatada – so'zlarni to'g'ri eshitish qobiliyati foizda belgilanadi (27-rasm). Eshituv assimetriyasi bo'lgan hollarda niqoblash usuli ishlatiladi.



a



b



v

27-rasm. Nutqiy audiogrammalar namunalari:

- a) me'yorda va konduktiv past eshitishlikda;
- b) TBTOF - musbat bilan kechuvchi sensonevral past eshitishlikda;
- v) TBTOF - manfiy bilan kechuvchi past eshitishlikda.

Past eshitishlikning turli shakllarida nutqiy audiogramma chiziqlari turlicha bo'lib, qiyosiy tashxisotda muhim ahamiyatga ega. Tovushni o'tkazish tizimi buzilgan bemorlarda tovush kuchini oshirish orqali deyarli doimo so'zlarni to'g'ri eshitishning 100% ko'rsatkichiga erishsa bo'ladi.

Tonal va nutqiy audiogrammalar taqqoslanganda so'zlarni eshitish bo'sag'asi tonal audiogrammadagi nutq diapozinida (500-4000 Gts) past eshitishlikning o'rtacha darajasiga mos dB miqdorda me'yordan orqada qoladi.

Tovushni qabul qilish tizimi zararlanganda so'zlarni eshitish bo'sag'asi tonal audiogrammadagi nutq diapozonida ham past eshitishlikning o'rtacha darajasiga mos keladi. So'zlarni to'g'ri eshitishning 100% bo'sag'asiga kelsak, u eshitish pasayishini darajasiga va bemorda TBTOF hodisasi borligiga bog'liq bo'ladi (27 b – rasm).

Retrokoklear (retrolabirint) past eshitishlikda tonal - nutq dissotsiatsiyasi hodisasi kuzatiladi, ammo u TBTOF hodisasi bilan izohlanmaydi, chunki bunday hollarda ushbu fenomen odatda aniqlanmaydi. So'zlarni to'g'ri eshitish qobiliyatini buzilishini esa tovushni o'tkazish tizimidagi buzilishlar bilan emas, balki eshituv markazi va bosh miya po'stlog'idagi organik buzilishlar bilan izohlanadi. Tovush qabul

qilish tizimining chuqur buzilishlarida so'zlarni to'g'ri eshitish ko'rsatkichi 100% dan kam bo'ladi (27 v-rasm).

Ultratovushlarni eshitish qobiliyatini aniqlash usuli. Ma'lumki, insonning eshitish ko'lami 16 dan 20000 Gts ga teng bo'lgan tovush chastotalarni o'z ichiga oladi. Me'yorda sog'lom odam suyak orqali 20 kGts ga teng ultratovushlarni eshitish qobiliyatiga ega. Chig'anoq zararlangan hollarda ultratovushlarni eshitish bo'sag'asi oshadi.

Ultratovushlarni eshitish uchun ular kalla suyagi va organizmning zich to'qimalaridan o'tishi lozim. Tekshiruvda eng past chastotali (0,001-0,0001 Vt/sm²) ultratovushlar ishlatiladi. Ultratovushlarni eshitish qobiliyati maxsus kengko'lamli generator va segnet tuzi kristalidan tayyorlangan ultratovushlarni o'zgartiruvchi asbob yordamida aniqlanadi.

Yuqorida bayon etilgan sub'ektiv yoki psixofiziologik tekshiruv usullaridan tashqari eshitish qobiliyatining ob'ektiv tekshiruv usullari ham keng qo'laniladi. Ular tekshirilayotgan shaxsda tovush ta'sirida paydo bo'lgan shartsiz va shartli refleklarni qayd etishga asoslangan.

Ob'ektiv audiometriya usullariga tovush ta'sirida paydo bo'luvchi shartsiz refleklarni qayd etish, akustik impedansometriya, otoakustik emissisiya va chaqirilgan eshituv potentsiallarini qayd etish tekshiruvlari kiradi.

To'satdan ta'sir etilgan kuchli tovushga javoban bemorda ko'z qorachig'ining kengayishi (*auropupillyar*, yoki *chig'anoq - ko'z qorachig'i* refleksi), ko'z qovoqlarni yopilishi (*auropalpebral* yoki *mijja qoqish* refleksi) kabi shartsiz refleklar paydo bo'ladi. Tekshiruvda qichqirib aytilgan so'zlar yoki kamerton ishlatiladi.

Ob'ektiv tekshiruvlarga *teri-galvanik refleksi va qon tomirlar reaksiyasini aniqlash usullari* ham kiradi. Teri-galvanik refleksi tovush ta'sirida terining turli maydonlarida elektr potentsiallarni o'zgarishi, qon tomirlar reaksiyasi esa qon tomirlar tonusining o'zgarishi bilan namoyon bo'ladi. Natijalar pletizmogrammada qayd etiladi.

Akustik impedansometriya tekshiruvi o'rta quloq kasalliklarida qiyosiy tashxisini o'tkazish (ekssudativ o'rta otit, otoskleroz, adgeziv o'rta otit, eshituv suyakchalari zanjirini uzilishi), hamda VII va VIII juft bosh miya asab tolalari va bosh miya po-yasi o'tkazish yo'llarining faoliyati haqida tasavvurga ega bo'lish imkonini beradi. Tekshiruv impedansometr acbobi yordamida bajarilib, o'z ichiga 3 ta tekshiruv usullarini – timpanometriyani, akustik refleklarni qayd etish va o'rta quloqning to'liq akustik qarshiligini o'lchash tekshiruvlarni birlashtiradi.

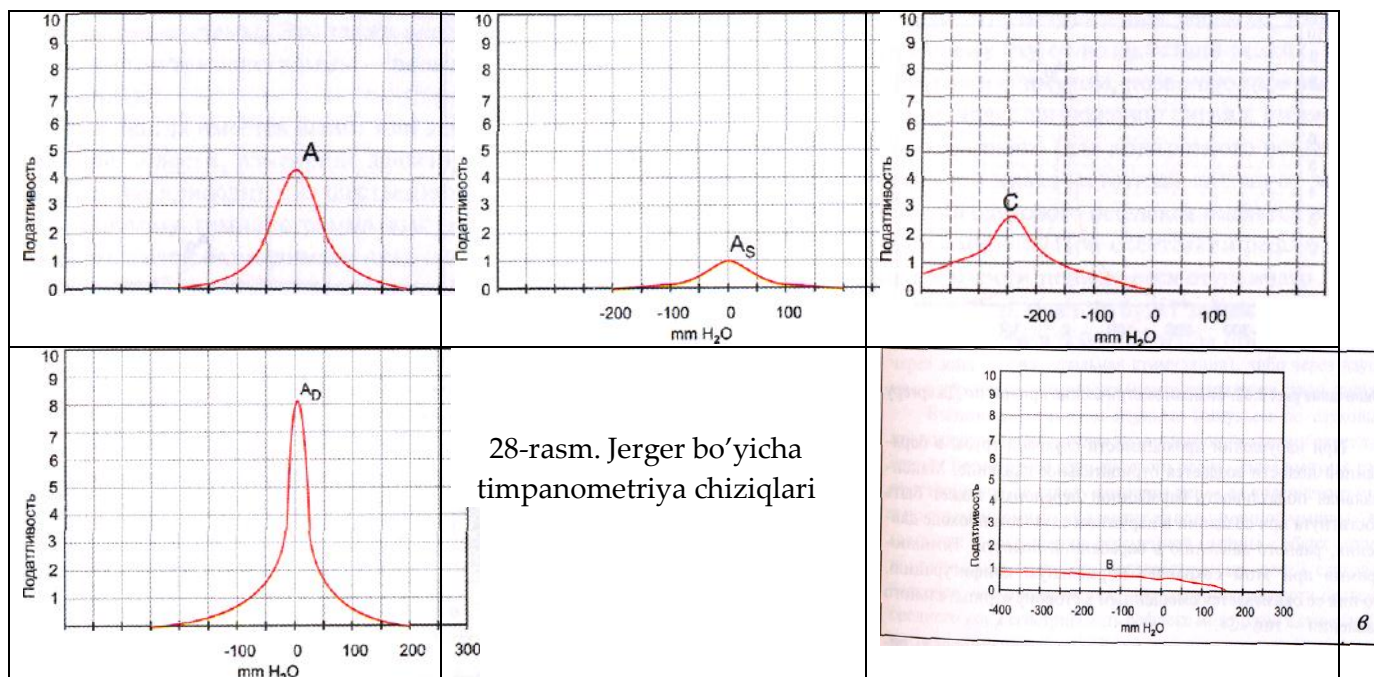
Timpanometriya - bu tovush to'lqinlarini o'tkazish tizimining akustik qarshiligini (yoki akustik o'tkazuvchanligini) qayd etish usuli bo'lib, eshituv suyakchalari zanjirining harakatini (harakati cheklanganligi yoki erkinligi) hamda o'rta quloqdagi havo bosimini baholash imkonini beradi. Timpanometriyani tushinish uchun tovush to'lqinlarini tashqi va o'rta quloqdan labirint suyuqligiga o'tkazilishini kuzatish lozim.

Tekshiruv tashqi eshituv yo'liga zond o'rnatishdan boshlanadi, keyin zond orqali ma'lum miqdorda tovush to'lqinlari yuborilib, o'rta quloq ichiga etib bormagan va zondga "qaytgan" tovush to'lqinlari o'lchanadi. Yuborilgan va qaytgan tovushlarning ayirmasi, ya'ni o'rta quloq ichiga yutilgan (o'tkazilgan) tovush to'lqinlari tovushni o'tkazish tizimining harakatiga to'g'ri proporsional bo'ladi. Zondga qaytgan tovushning miqdori qancha ko'p bo'lsa, o'rta quloqqa shuncha kam miqdorda tovush o'tkaziladi, va demak tovushni o'tkazish tizimning harakati ham shuncha kam bo'ladi. Tizimning harakat ko'rsatkichlarini pastligi o'rta quloqning haddan tashqari zichli-gidan yoki obstruksiyasidan dalolat beradi. Aksincha, harakat ko'rsatkichi yuqori bo'lgan yumshoq tizimda zondga qaytgan tovushning miqdori kam bo'ladi.

Tekshiruvda tashqi eshituv yo'liga zond orqali bosim bilan (odatda 200 mm. suv ust.) havo yuboriladi. Nog'ora pardani ichkari tomon botishiga majbur qilgan musbat bosimda tashqi eshituv yo'lining taxminiy havo hajmi, ya'ni o'rta quloq tuzilmalari harakatining boshlang'ich nuqtasi qayd etiladi. Shundan so'ng bosim ma'lum tezlik bilan manfiy tomon pasaytiriladi va harakat cho'qqisi paydo bo'lguncha davom ettiriladi. Harakat cho'qqisining sathi nog'ora pardaning har ikki tomonida havo bosimi tenglashgan vaqtiga to'g'ri keladi.

Havo bosimini o'zgartirish (X chizig'i) natijasida o'rta quloq tizimi harakatini o'zgarishi (Y chizig'i) *timpanogrammada* aks ettiriladi.

Jerger (1970) taklif qilgan timpanogrammalar tasnifi amaliyotda keng qo'lani-ladi. Tasnif bo'yicha timpanometrik chiziqlarning 5 asosiy shakli tafovut etiladi va ular lotin harflar bilan belgilanadi (28-rasm).



Timpanometriya natijalarini baholashda chiziqlarining quyidagi belgilariga e'tibor beriladi:

- mm, sm³, akustik Om yoki 0 dan 10 gacha birliklarda ifodalangan *cho'qqi amplitudasiga*;
- tashqi eshituv yo'li bosimining nol ko'rsatkichiga nisbatan *cho'qqining joylashuviga* (mm.suv ustuni bilan ifodalangan o'rta quloq va atmosfera bosimlarining nisbati);
- timpanogrammaning eniga – *gradientiga* (u nog'ora parda zichligini oshishi natijasida timpanogramma cho'qqisining yassilanishi bilan namoyon bo'ladi). Nog'ora bo'shlig'ining zichligi qancha ko'p bo'lsa, gradient shuncha kam bo'ladi. Gradient ko'rsatkichini pasayishi nog'ora bo'shlig'i suyuqlik bilan to'lganda, nog'ora pardada, eshituv suyakchalari tizimida va o'rta quloq bo'shliqlarida chandiqli jarayon rivojlanganda kuzatiladi.

O'rta quloq patologiyasi mavjud bo'lmagan va eshituv nayining faoliyati me'yorda bo'lgan hollarda nog'ora bo'shlig'idagi havo bosimi atmosfera bosimiga teng keladi. Shuning uchun maksimal egiluvchanlik tashqi eshituv yulida "O" deb belgilangan xuddi shunday bosim hosil qilinganda qayd etiladi (timpanogrammaning "A" shakli).

Otoskleroz kasalligida timpanogramma o'ziga xos xususiyatlarga ega. Bunda nog'ora pardaning egiluvchanligi saqlanib, uzangichaning harakatsizligi kuzatiladi, natijada tovushni o'tkazish tizimining harakati biroz susayadi. Bunday timpanogramma chizig'ining amplitudasi biroz pasayib, cho'qqisi yarim doira shaklini egallaydi (timpanogrammaning "As" shakli).

Eshituv nayi o'tkazuvchanligi buzilganda nog'ora bo'shligida manfiy bosim hosil bo'ladi. Nog'ora pardaning maksimal egiluvchanligiga erishish uchun tashqi eshituv yo'lida nog'ora bo'shlig'iga teng bosim hosil qilish ehtiyoji tug'iladi. Bunda timpanogramma o'z me'yoriy shaklini saqlagan, ammo cho'qqisi manfiy tomonga siljigan bo'ladi (timpanogrammaning "C" shakli).

Shikastlanish, yallig'lanish yoki aseptik nekroz jarayonining ta'sirida eshituv suyakchalarining zanjiri uziladi, natijada tovushni o'tkazish tizimining harakati keskin oshadi va timpanogramma cho'qqisining amplitudasi ko'payadi (timpanogrammaning "Ad" shakli).

Nog'ora bo'shlig'ida suyuqlik to'planganda yoki chandiqlanish jarayoni rivojlanganda tashqi eshituv yulidagi havo bosimining o'zgarishi tovushni o'tkazish tizimining harakatini sezilarli darajada o'zgartirmaydi. Shuning uchun timpanogramma yassi yoki cho'qqisiz tepacha shaklida bo'ladi (timpanogrammaning "B" shakli).

Akustik refleksometriya - tovush ta'siriga javoban uzangi mushagi qisqarishini tekshirish usuli bo'lib, bu refleks ichki quloqni kuchli tovushlardan himoya qiluvchi shartsiz refleks hisoblanadi. Akustik refleksni qo'zg'atish imkoniga ega adekvat qo'zg'atuvchisi sifatida bo'sag'a ko'rsatkichidan (har bir bemorda alohida) baland tovush signali ishlatiladi. Odatda bu zondan tarqalgan past chastotali tovush signali bo'ladi. Eshituv refleksini tekshirish uchun bitta quloqqa balandligi 85 dB ga teng tovush ta'sir etiladi. Reflektor reaksiya paydo bo'lmagan hollarda ta'sir etilayotgan faollashtiruvchi tovushning balandligi uzangicha mushagini qisqarishi nati-

jasida 0,05 sm ga siljish harakati bilan namoyon bo'lgan refleks javobi qayd etilguncha 10 dB ga oshirilib boradi. Faollashtiruvchi tovush to'lqinlari tashqi eshituv yo'liga zond orqali (*ipsilateral faollashtirish*) yoki qarama-qarshi quloqdan naushnik orqali (*kontralateral faollashtirish*) yonaltiriladi.

Faollashtiruvchi tovush to'lqinlari paydo qilgan asab impulslari eshituv yo'llari orqali yuqori olivalarga etib boradi va u erda yuz asab tolasining harakat o'zagiga tarqaladi. Keyin impulslar yuz asab tolasini poyasi bo'ylab tizzali tugungacha tarqalib, o'zangicha asab tolasini bo'ylab uzangicha mushagiga etib keladi. Bu jarayon har ikki tomonda uzangicha mushagini qisqarishiga va tegishli tomonda eshituv suyakchalari zanjirining zichligini oshishiga olib keladi va o'rta quloq tizimi harakatini pasayishi bilan namoyon bo'ladi. Akustik refleksi ham ta'sirlanayotgan quloqda (*ipsilateral*), ham qarama-qarshi tomonda (*kontralateral*) qo'zg'atsa bo'ladi.

Akustik refleksi qo'zg'atgan tovush to'lqinining kuchiga, refleksi paydo bo'lish vaqtiga, uning amplitudasi va yashirin davriga, ipsilateral yoki qarama-qarshi tomonda bor - yo'qligiga qarab eshituv a'zosining holati, eshituv yo'llarining zararlangan maydoni va joylashuvi aniqlanadi. Odatda refleksometriya tekshiruvini paytida tovush to'lqinining kuchi va chastotasi oshirilgan sari refleksning amplitudasi ham oshib boradi, uning yashirin davri qisqaradi.

Me'yorda uzangichaning akustik refleksi bo'sag'asiga nisbatan eshituv bo'sag'asi 80 dB ga ko'p bo'ladi. Konduktiv past eshitishlikda odatda zararlangan tomonda akustik refleksi yo'qotiladi. Eshituv suyakchalarining zanjiri o'zangicha mushak payining birikish joyidan distalroq maydonda uzilgan, masalan uzangicha oyoqchalari singan hollar, bundan mustasno. Yuz asab tolasini poyasi o'zaklarini zararlanishi ham akustik refleksning ipsilateral yo'qotilishiga olib keladi.

Chig'anoqning zararlanishi va TBTOF hodisasi bilan kechgan sensonevral past eshitishlikda akustik refleksning javob bo'sag'asi ancha qisqaradi va 35-60 dB, hatto 10-15 dB ni tashkil qiladi. Retrokoxlear sensonevral past eshitishlikda eshituv va akustik refleksi bo'sag'alarining nisbati me'yorda bo'lishi, ba'zan refleksi yo'qolganligi qayd etiladi. Eshituv asab tolasini nevrinomasida zararlangan tomon faollashtirilganda ham ipsi-, ham kontralateral reflekslar yo'qoladi.

Bosh miya poyasining trapetsiyasimon tanasi zararlanganda ikkala kontralateral reflekslar yo'qolib, ipsilateral reflekslar saqlanib qoladi. Bosh miya poyasining patologik jarayoni ancha keng tarqalganda sog'lom tomondagi ipsilateral refleksdan tashqari barcha reflekslar yo'qotilishi mumkin.

Retrolabirint zararlanishining qiyosiy tashqisotida *akustik refleksning parchalanish testi* (*reflex decay test*) muhim ahamiyatga ega. Uni bajarish paytida tekshirilayotgan quloq chastotasi 500 va 1000 Gts, davomiyligi 10 s kam bo'lmagan va kuchi ushbu chastotada akustik refleksi bo'sag'asidan 10 dB ga oshirilgan tovush to'lqinlari yordamida faollashtiriladi. Me'yorda 10 s davomida refleksning amplitudasi bir me'yorda saqlanib qoladi yoki 50% dan pastroq kamayadi.

Refleks parchalanishining son ko'rsatkichini aniqlash uchun refleksi amplitudasi maksimal ko'rsatkichdan ikki marta kam vaqt (soniyalar) ishlatiladi. 1,5 s da-

vomida refleks yarim parchalanishi vaqtining 2 marta kamayishi eshituv asab tolasining nevrinomasiga, yarim parchalanish vaqtining 6-10 s gacha qisqarishi VIII juft bosh miya asab tolasi poyasining o'smasiz zararlanishiga xos belgi hisoblanadi.

Zamonaviy ob'ektiv audiometriya tekshiruvlariga chaqirilgan eshituv potentsiallar (ChEP), qisqa yashirin chaqirilgan eshituv potentsiallari (QYaChEP), uzun yashirin chaqirilgan eshituv potentsiallari (UYaChEP) ni qayd qilish tekshiruvlari kiradi. Ular murakkab asboblar (audiometr, elektroensefalograf, EXM) yordamida bajariladi.

Chaqirilgan eshituv potentsiallarni (ChEP) qayd etish usuli bosh miya elektr faolligini qayd etishdan iborat, chunki bosh miyaning tovush signallariga javobi juda sust bo'lib, ularni qayd etish kompyuter yordamida kuchaytirib, o'rtacha kuchga keltirishni talab qiladi. Qisqa, o'rta va uzun yashirin chaqirilgan eshituv potentsiallari tafovut etiladi.

Qisqa yashirin chaqirilgan eshituv potentsiallarni (QYaChEP) aniqlash usuli ancha keng qo'llaniladi, ular 1 dan 10 ms gacha vaqt ichida eshituv asab tolasi va bosh miya poyasi tuzilmalarining elektr faolligi haqida tasavvurga ega bo'lish imkonini beradi. QYaChEP musbat cho'qqilar kompleksidan iborat bo'lib, ular paydo bo'lish tartibi bo'yicha rim raqamlari bilan belgilanadi (I - VII to'lqinlar). Hozirgi kunda barcha olimlar qisqa yashirin chaqirilgan eshituv potentsialining I- to'lqinini eshituv asab tolasi tomonidan paydo qilinadi degan fikrga qo'shiladilar. Qator mualliflar II - to'lqinni koxlear o'zak sathi, III - to'lqinni - yuqori oliva kompleksi, IY va Y- to'lqinlarni - yashirin ilgak va to'rt tepalikning pastki tepachalari, YI va YII - to'lqinlarni - ichki tizzali tana sathi paydo qiladi degan fikrni qo'llab-quvatlaydilar.

Me'yorda QYaChEP barcha tekshirilayotgan shaxslarda qayd etilishi mumkin. Odatda qayd etish bo'sag'asi tonal bo'sag'ali audiometriyadagi eshituv bo'sag'asiga mos keladi, yoki biroz yuqori bo'ladi. Konduktiv past eshitishlikda QTChEP barcha komponentlari yashirin davrining oshishi yuz beradi, bunda cho'qqilar aro masofalar o'zgarmaydi.

Eshituv asab tolasi nevrinomasida eshituv asab tolasining harakat potentsialini kengayishi, hamda bo'sag'ali audiometriya ko'rsatkichlarida uni eshituv bo'sag'asidan pastda aniqlanishi kuzatiladi. Shu bilan birga I -V cho'qqilar orasidagi oraliq masofani cho'zilishi aniqlanib, u ko'pincha sog'lom va zararlangan quloq ko'rsatkichlari taqqoslanganda keskinroq namoyon bo'ladi. Me'yorda va chig'anoq patologiyasida I - V- cho'qqilar aro masofalarda quloqlar orasidagi farq 0,3 m/s dan oshmasligi lozim. QYaChEP ni hatto chaqaloqlarda ham aniqlash mumkin, uni uyqu paytida bajarsa bo'ladi.

O'rta yashirin chaqirilgan eshituv potentsiallari (O'YaChEP) 10-50 m/s vaqt ichida paydo bo'lib, ham asab, ham mushak faolligni aks ettiradi. Mumkin bo'lgan generatorlarga ichki tizzali tana va birlamchi eshituv po'stloq jalb etiladi.

Uzun yashirin chaqirilgan eshituv potentsiallari (UYaChEP) 50 dan 400 m/s gacha teng vaqt ichida qayd etilib, ko'pincha eshituv markazi faolligi bilan belgilanadi.

ChEP ni qayd qilish tekshiruvini ilmiy jihatdan o'rganish va amalda qo'llash jarayonida tobora takomillashtirilib va yangi imkoniyatlar bilan to'ldirilib kelinmoqda.

Otoakustik emissiyani (OAE) qayd etish usuli aktinmiozin moddalar mavjudligi tufayli o'z uzunligini o'zgartirish qobiliyatiga ega spiral a'zoning tashqi tukli hujayralarida sodir bo'lgan faol mikromexanik jarayonlar natijasida yuzaga kelgan tovush javobini qayd etishga asoslangan. Musbat qaytuvchi bog'lanish hisobidan kuchayib boruvchi tashqi tukli hujayralarning faol harakatlari bazillyar membranaga tarqalib, qarama-qarshi tomonga yo'nalgan, uzangicha asosiga etib borgan va nog'ora pardani tebratgan "yuguruvochi to'lqinlarni" paydo qiladi. Oxir-oqibat bunday tebranishlar sog'lom quloqning tashqi eshituv yo'lida o'rnatilgan o'ta sezgir mikrofon yordamida qayd etiladi. Shunisi muhimki, OAE ni qayd etish tekshiruvini tinch shovqinsiz xonada o'tkazilishi lozim. OAE ni qayd etish paytida ancha past kuchga ega tovush to'lqinlari tashqi eshituv yo'lidagi shovin fonidan ajralib turishi uchun tovushlarni o'rtacha kuch bilan yuborish talab etiladi. O'rtacha kuchlarning turli miqdorini kompyuter ishlovi yordamida qayd etish mavjud bo'lgan o'ta kichik javobni ham aniqlash imkonini beradi. Otoakustik emissiya *spontan* va *chaqirilgan* otoakustik emissiyalarga bo'linadi.

Spontan otoakustik emissiya (SOAE) eshitish qobiliyati me'yorda bo'lgan 30 - 40 % shaxslarda qayd etiladi. Eshitishni 30 dB dan ortiq pasayishi kuzatilgan konduktiv va sensonevral past eshitishliklarda spontan OAE aniqlanmaydi.

Chaqirilgan otoakustik emissiya (ChOAE) faollashtiruvchi tovush to'lqinlariga javoan qayd etiladi. Yuborilayotgan faollashtiruvchi tovushning xarakteri bo'yicha kechiktirilgan otoakustik emissiya (KOAE) va buzilish chastotasidagi otoakustik emissiyalar (BChOAE) tafovut etiladi. Me'yorda chaqirilgan otoakustik emissiya har ikki shakli 100% hollarda qayd etiladi.

Sensonevral past eshitishlikda ichki quloq tuzilmalarining saqlanib qolishi OAE ko'rsatkichlariga sezilarli darajada ta'sir ko'rsatadi. Masalan, sensonevral past eshitishlikda ichki quloqning zararlanishi tufayli OAE har ikki shaklining javob amplitudasi me'yorga nisbatan ancha kamayadi yoki qayd etilmaydi. Bunda tonal bo'sag'ali audiogrammadagi eshituv pasayishining yuqori darajasi otoakustik javobning ancha past amplitudasiga to'g'ri keladi. Jarayon retrokoxlear kechgan hollarda, masalan VIII juft bosh miya asab tolasi nevrinomasida, jarayonning dastlabki bosqichida chaqirilgan OAE qayd etilib, u me'yorda bo'ladi. Uzoq vaqt davom etgan eshituvni pasayishi otoakustik javobni paydo qilishda qatnashuvchi ichki quloq sensor tuzilmalarining ikkilamchi zararlanishiga olib keladi. Shuning uchun retrokoxlear jarayonda otoakustik javob ko'rsatkichiga past eshitishlik darajasi emas, balki patologik jarayonning davomiyligi ta'sir ko'rsatadi.

Elektrokoxleografiya (EkoG) tekshiruv usuli faollashtiruvchi tovush ta'sir etilgandan so'ng 1-10 m/s vaqt oralig'ida paydo bo'lgan chig'anoq va eshituv asab tolasi-ning elektr faolligini qayd qilish imkonini beradi. Ushbu faollik presinaptik faollikdan (u mikrofon va summatsion potentsiallardan iborat bo'lib, ichki quloq sohasida paydo bo'ladi), hamda postsinaptik faollikdan (u eshituv asab tolasining harakat po-

tentsiali bilan namoyon bo'lib, eshituv asab tolasining periferik bo'limida paydo bo'ladi) iborat. Faol elektrod qaerda joylashganligiga qarab EkoG transtimpanal (bunda elektrod promontoriy devorda o'rnatiladi) va ekstratimpanal (elektrod nog'ora pardada yoki tashqi eshituv yo'lining tashqi devorida o'rnatiladi) bo'lishi mumkin. Faollashtiruvchi omil sifatida turli chastotali tovush signallari ishlatilishi mumkin. Tizimli bosh aylanish hurujlari, chig'anoq ichi buzilishlari va quloqni shang'illashi bilan kechgan sensonevral past eshitishlik shaklidagi eshituvni pasayishlari va retrokoxlear past eshitishlik borligiga shubha tug'ilishi tekshiruvni o'tkazish uchun ko'rsatma bo'lib xizmat qiladi.

Labirint gidropsi bilan kechgan ichki quloq kasalliklarini aniqlashda elektrokoxleografiya usuli ayniqsa qimmatli ma'lumotlar olish imkonini beradi. Bunda quyidagi belgilar kuzatiladi:

- harakat potentsiallaridan ilgari paydo bo'lgan yig'indi potentsialning manfiy to'lqini. Bunda tovush to'lqinining kuchi oshirilgan sari yig'indi potentsialning amplitudasi ham oshadi, u bilan birga yig'indi va harakat potentsiallari amplitudalarining nisbati ham oshadi;

- kuchli va kuchsiz qarsak tovush ta'sirida potentsialning yashirin davrini 0,2 m/s dan ortiqqa siljishi;

- ton signallari bilan tekshirilganda yig'indi potentsialni oshishi tufayli segmentni izochiziqdan siljigan o'ziga xos chiziqni paydo bo'lishi.

Retrokoxlear patologiyada ushbu tekshiruv usuli harakat potentsialiga to'g'ri kelgan yuqori amplitudali I- cho'qqini va I- va Y- cho'qqilar aro masofani qayd qilish imkonini beradi.

Shunday qilib, mavjud bo'lgan tekshiruv usullari eshituv pasayishining darajasini, shaklini, eshituv a'zosining zararlangan qismini aniqlashga yordam beradi.

Butun dunyo sog'liqni saqlash tashkiloti qabul qilgan tasnifda (1997) jonli nutqni eshitish va nutq maydonlarida (500, 1000, 2000, 4000 Gs chastotalarda) eshitish bo'sag'asining o'rtacha ko'rsatkichi bo'yicha past eshitishlikning uch darajasi tafovut qilinadi:

<i>Daraja</i>	<i>Past eshitishlik darajasi</i>	<i>Nutq maydonlarida eshituv bo'sag'alarining o'rtacha ko'rsatkichlari (Db)</i>
I	50 DB gacha, ovozni chiqarib aytilgan so'zlarni 6-4 metr masofadan eshitish (engil past eshitishlik)	26-40
II	50-70 DB , ovozni chiqarib aytilgan so'zlarni 4-1 metr masofadan eshitish (o'rtacha past eshitishlik)	41-55
III	80 DB, ovozni chiqarib aytilgan so'zlarni 1-0,25 metr masofadan zo'rg'a eshitish	56-70
IV	80 Db dan yuqori, (karlik)	≥ 91

Past eshitishlikning I- darajasida bemor ovozni chiqarib aytilgan so'zlarni 6 - 4 metr, II-darajasi – 4 - 1 metr, III - darajasida 1 – 0,25 metr masofadan eshitadi. Eshitish qobiliyatining bundan ortiq yo'qotilishi karlik deb baholanadi.

MUVOZANAT A'ZOSINING ANATOMIK TUZILISHI, FIZIOLOGIYASI VA TEKSHIRISH USULLARI

Muvozanat (*vestibulyar*) a'zosi organizmda muvozanatni saqlash vazifasini bajaradi. Agar uchta yarim doira kanallar inson gavdasining harakatini (*kinematikasini*) nazorat qilsa, uning tinch holatini (*statikasini*) - dahliz qopchalari nazorat qilib turadi. Birgalikda ular statokinetik vazifani bajaradi.

Muvozanat a'zosi quyidagi uch xususiyatga ega:

1) u o'ta sezgir bo'lib, organizmda sodir bo'layotgan barcha patologik jarayonlarga o'ziga xos o'zgarishlar bilan javob qaytaradi. Masalan, bosh miya o'smalarining 70-80 % muvozanatni saqlash a'zosi faoliyatining buzilishi bilan kechadi.

2) organizmning turli a'zo va tizimlari bilan chambarchas bog'liqligi. Shuning uchun yurak qon-tomir, asab va endokrin kasalliklarda doimo bosh aylanish belgisi kuzatiladi.

3) tinch holatda ham ishlab turishi. Agar adekvat qo'zg'atuvchisining davomli ta'sirida boshqa a'zolar qo'zg'aluvchanligi ma'lum darajada so'nsa, muvozanatni saqlash a'zosining qo'zg'aluvchanligi o'zgarmaydi. Tinch va harakatsiz holatida ham gavdaning fazodagi holati muvozanatni saqlash a'zosidan kelayotgan impulslar tufayli faoligicha qoladi.

Muvozanat a'zosining anatomik tuzilishi

Muvozanat (vestibulyar) a'zosi 4 bo'limdan iborat:

- periferik bo'lim yoki retseptor;
- bosh miyadagi o'zaklar;
- o'tkazish yo'llari;
- bosh miya qobig'idagi markaz bo'limi.

Muvozanat a'zosining *periferik bo'limi* chakka suyagining toshsimon qismida, ya'ni labirintda joylashgan. Suyakli labirint chig'anoq, dahliz va yarim doira kanallardan tashkil topgan. Yarim doira kanallar 3 ta bo'lib, ular *old (canalis semicircularis anterior)*, *orqa (canalis semicircularis posterior)* va *tashqi (canalis semicircularis lateralis)* kanallar deb ataladi. Yoysimon egilgan bu kanallar fazoda o'zaro perpendikulyar tekislikda (*frontal, sagital va gorizontal*) joylashgan, shuning uchun ular shu tekisliklar nomi bilan ham ataladi (10-12 – rasmlar).

Pardali yarim doira kanallar – *ductus semicircularis anterior, ductus semicircularis posterior, ductus semicircularis lateralis* o'z tuzilishi bilan suyakli kanallar shaklini takrorlaydi. Ammo ularning diametri suyakli yarim doira kanallar diametridan 3 marta kichik (0,5 mm) bo'ladi. Su-yakli labirint dahlizida, uning ichki devorida *sferik (recessus sphericus)* va *elliptik (recessus ellipticus)* cho'ntaklar bo'lib, ularda *sferik (sacculus)* va *elliptik (utricle)* qopchalar joylashgan.

Suyakli va pardali labirintlar orasida perilimfa, pardali labirint ichida endolimfa oqadi. Pardali labirintda 2 ta a'zolarning retseptorlari joylashgan:

1) Muvozanat a'zosining retseptorlari ikkita dahliz qopchalari va uchta pardali yarim doira kanallardan tashkil topgan bo'lib, VIII juft bosh miya asab tolasining muvozanat shoxchasi bilan ta'minlangan.

2) Eshituv retseptor a'zosi pardali chig'anoqda joylashib, VIII juft bosh miya asab tolasining eshituv shoxchasi bilan ta'minlangan.

Labirintning muvozanat retseptor a'zosi (3 ta yarim doira kanallar va 2 ta pardali qopchalar) eshituv retseptor a'zosi bilan sferik qopcha va chig'anoq yo'li orasida joylashgan *ductus reunius* orqali aloqa hosil qiladi. Elliptik qopcha barcha yarim doira kanallar bilan 5 ta teshik orqali aloqa hosil qiladi. Sferik va elliptik qopchalar orasida *ductus utriculosaccularis* joylashgan, ular VIII juft bosh miya asab tolasining muvozanat shoxchasi bilan ta'minlangan.

Yarim doira kanallarining bir uchi kengayib, ampulani hosil qiladi. Ampula ichida bo'rtish, ya'ni ampula qirradi (*crista ampullaris*) bo'lib, unda kadaxsimon neyroepitely va tayanch hujayralardan tashkil topgan VIII juft bosh miya asab tolasining retseptori joylashgan. Neyroepitely hujayralarining tuklari bir-biriga yaqin joylashib, mo'yqalamga o'xshash a'zoni (*cupula terminalis*) hosil qiladi. Endolimfa harakatlenganda ushbu a'zo ham harakatga keladi.

Dahliz qopchalarida *oq dog'lar* bo'lib, ular - *macula utriculi* va *macula sacculi* deb ataladi. Dog'lar sezuvchan neyroepitely va tayanch hujayralardan tashkil topgan. Sezuvchan hujayralar o'z asoslari bilan dahlizchig'anoq asab tolalari bilan bog'langan bo'lsa, ularning uzun tuklari bir-biriga chirmashib, to'r hosil qiladi. Shu to'rning orasida ko'p miqdorda turlicha shaklga ega karbonat kalsiyning mikroskopik kristallchalari - *statokoniylar* joylashgan. Sezuvchan hujayralarning tuklari va statokoniylar jelesimon modda yordamida birikib, statokoni (otolit) membranasini hosil qiladi (*membrana statoconium*). Neyroepitely hujayralarning tuklarida ampula retseptorlariga o'xshash *kinotsiliy* va *stereotsiliylar* mavjud. Sezuvchan neyroepitely hujayralarining tuklari statokoniylar bilan bosilganda yoki to'g'ri chiziqli tevlanish ta'sirida harakatga kelganda, ularning me-xanik energiyasi biotok holda asab impulsiga aylanadi.

Demak, sezuvchan muvozanat hujayralar 5 retseptor maydonida joylashadi: uchta yarim doira kanallarining ampulasida - bittadan va ikkita dahliz qopchalarida - bittadan.

Elliptik va sferik qopchalar ingichka kanalcha - *elliptik va sferik qopchalar yo'li* (*ductus utriculosaccularis*) orqali o'zaro bog'lanadi.

Otolit membranasini elliptik qopchada - gorizonta, sferik qopchada - vertikal va sagital tekislikda, yani yarim doira yo'llarga mos holda joylashadi. Dahliz qopchalarida joylashgan ushbu retseptor - *otolit a'zosi* deb ataladi.

Pardali chig'anoq dahlizidagi *oq dog'lar* va pardali yarim doira kanallaridagi *ampula qirradi* muvozanat a'zosining *periferik retseptori* hisoblanadi. U dahliz asab tolasini tuguni (*gang. Vestibulare*) bipolyar hujayralarining asab tolalari bilan ta'minlangan.

Periferik retseptorning har bir hujayrasi bir nechta asab tolasi bilan ta'minlanganligi tufayli u turli patologik jarayonlarga juda chidamli bo'ladi. Dahliz asab tolasi tugunining bipolyar hujayralarining aksonlari VIII juft bosh miya asab tolasi tarkibida bosh miya poyasiga, rombsimon chuqurchadagi vestibulyar o'zaklarga etib boradi.

Bosh miya poyasida 4 vestibulyar o'zaklar mavjud: ichki - Shvalbe, tashqi - Deyters, yuqori - Bexterev, pastki - Roller o'zaklari. Qarama-qarshi tomondagi o'zaklar o'zaro aloqa hosil qilib, impulsni bir tomondan boshqa tomonga uzatib turadi. Muvozanat a'zosining *markazi* bosh miya chakka bo'lagining old qismida joylashgan.

Muvozanat a'zosining fiziologiyasi

Muvozanat a'zosining faoliyati yarim doira yo'llar ampulasida va dahliz qopchalarida joylashgan vestibulyar retseptorlarning faoliyatiga bog'liq. Bu intra-retseptorlar gavda yoki boshning fazodagi holati, harakat tezligi va yo'nalishining o'zgarishi haqida ma'lumotni qabul qilib, muvozanat a'zosining markaziy bo'limiga etkazadi.

Dahliz qopchalarida statokoniya membranasini, yarim doira yo'llarda endolimfa va ampula retseptorining siljishi mexanik energiyani asab impulsiga aylantiruvchi mexanizm hisoblanadi. Bu inertsiya tuzilmalarning siljishi natijasida ampula va otolit qismida joylashgan sezuvchan hujayralarning tukli stereo- va kinotsiliylarning shakli o'zgaradi.

Elektron mikroskop yordamida o'tkazilgan tekshiruv shuni ko'rsatadiki, muvozanat retseptorining har bir neyroepiteliy hujayrasi bittadan harakatchan tuklar (*kinotsiliylar*) va 40 tadan harakatsiz tuklarga (*stereotsiliylar*) ega. Kinotsiliylar hujayraning chetida joylashadi. Gorizontalar yarim doira kanalining qirrasida ular dahlizga yaqin, ikki vertikal yarim doira kanallarning qirrasida esa oyoqchalariga yaqin joylashadi. Tukli neyroepiteliy hujayralarning qo'zg'alishi endolimfa stereotsiliylardan kinotsiliylar tomon harakatlanganda (gorizontalar kanalda - endolimfa ampula tomon harakatlanganda, vertikal kanallarda esa ampuladan silliq oyoqchalar tomon harakatlanganda) sodir bo'ladi. Endolimfa kinotsiliylardan stereotsiliylar tomon harakatlanganda tukli hujayralarning harakati to'xtaydi (gorizontalar kanalda - bu endolimfa ampuladan silliq oyoqchalar tomon, vertikal kanallarda - ampula tomon harakatlanganda sodir bo'ladi).

Tinch holatda dahlizchig'anoq asab tolasi dahliz shoxchasining tolalarida doimiy bioelektrik faollik qayd etiladi. Muvozanat a'zosining retseptoriga adekvat qitqlovchi ta'sir etganda uning tinch turgan holatiga nisbatan faolligini oshishi yoki kamayishi kuzatiladi. Bu hodisa quyidagicha izohlanadi: ampula endolimfasi va dahliz qopchalari statokoniya membranasining siljishi ta'sirida sezgir tuklar harakat yo'nalishiga qarab egiladi, bunda kinotsiliy va stereotsiliylar o'rtasidagi masofa ko'payadi yoki kamayadi. O'z navbatida u hujayra ichi potensialining oshishiga yoki kamayishiga, oxir-oqibat retseptor hujayralarining qo'zg'alishiga yoki harakatini to'xtashiga olib keladi.

Ampula retseptorlarining *adekvat qo'zg'atuvchisi* - *burchakli tezlanish* bo'lib, u yarim doira kanallar ichidagi endolimfani harakatga keltiradi va ampula retseptorini qo'zg'atadi. Yarim doira kanallar tizimi aylanma tezlanish harakatini tahlil qilib, fiziologik sharoitda boshni u yoki bu tomonga burish harakatini his etishga moslashgan. Otolit retseptorlari to'g'ri chiziqli tezlanishga sezgir bo'lib, Er tortish kuchining boshga nisbatan yo'nalishini uzluksiz nazorat qilib turadi. Fiziologik sharoitda otolit a'zosi boshni oldinga egish, orqaga tashlash, yurishning boshlanishini, harakat tezligini o'zgarishi yoki tugashini, pastga tushish va yuqoriga ko'tarilish harakatlarini his etishga moslashgan.

Agar burchakli tezlanish - yarim doira kanallar retseptorining adekvat qo'zg'atuvchisi bo'lsa, dahliz qopchalarida joylashgan otolit a'zosining adekvat qo'zg'atuvchilariga quyidagilar kiradi:

1) To'g'ri chiziq harakatining boshlanishi va tugashi, tezlashishi yoki sekinlanishi;

2) Markazdan uzoqlashgan harakat; bosh va gavda holatining fazodagi o'zgarishi;

3) Erning tortish kuchi otolit a'zosiga tinch holatda ham ta'sir ko'rsatib turadi.

Kviks nazariyasi bo'yicha statokoniylarning oq dog'lar sezgir hujayralariga ko'rsatgan bosimi *otolit a'zosining qo'zg'atuvchisi* hisoblanadi. Bu bosim qo'zg'atuvchi omil bo'lib doimiy ravishda ta'sir ko'rsatib turadi. U markazdan qochuvchi kuchlar, to'g'ri chiziqli tezlashish yoki sekinlashish va Erning tortish kuchi ta'sirida o'zgaradi. Magnus va de Klayn sezgir hujayralar tuklarining tarangligini - qo'zg'atuvchi omil deb hisoblaydilar.

Demak, muvozanat a'zosining adekvat qo'zg'atuvchilari - *bu burchakli va to'g'ri chiziqli tezlanishlar*. Muvozanat retseptor a'zosi qo'zg'alishining pastki bo'sag'asi tezlanishni (b) ta'sir vaqtiga (t) ko'paytmasi, ya'ni (bt) bilan o'lchanadi. Yarim doira yo'llar qo'zg'alishining pastki bo'sag'asi $0,12 - 20 \text{ }^{\circ}/\text{s}^2$ teng bo'lgan burchakli tezlanish bo'lib, otolit a'zosi uchun - u Er tortish kuchining (g) taxminan 0,001-0,03 qismiga teng.

Otolit a'zosi inson uchun juda muxim ahamiyatga ega. Otolit a'zosi retseptoridan uzluksiz ravishda boshning fazodagi holati va barcha mushaklar tonusini boshqarib turuvchi impulslar kelib turadi va shu tariqa gavdaning fazodagi to'g'ri holati ta'minlanadi.

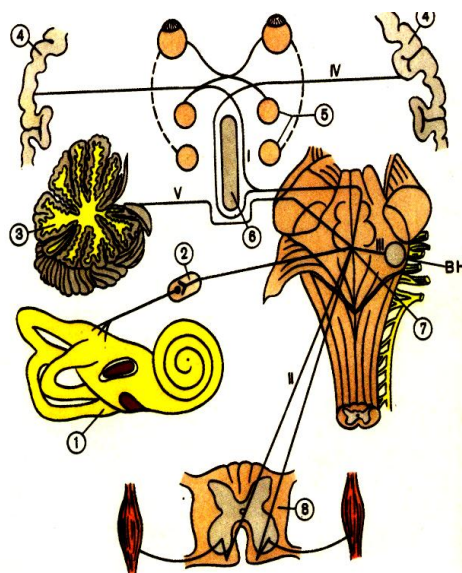
Otolit a'zosining reflekslari shu qadar muvofiqlashtirilganki inson o'z gavasining turli holatlarida ham (yotganda, o'tirganda) noqulaylik his etmaydi. Ammo, ta'sir kuchi qo'zg'alish bo'sag'asidan oshganda yoki uzoq vaqt davomida ta'sir etganda organizmda patologik o'zgarishlar yuzaga keladi. Masalan, ko'p vaqt davomida kemada, samolyotda, mashinada yoki poezdda yurgan odamning boshi aylanishi, ko'ngli aynishi, qon tomir va nafas tizimlari faoliyatining buzilishi, depressiya holati yuzaga kelishi va mehnat qobiliyatining pasayishi kuzatilishi mumkin.

Sezgir neyroepiteliy hujayralardan tashqari ampula qirrasi va dahliz qopchalarida muvozanatni saqlash a'zosining mustahkamligini ta'minlovchi boshqa hujayralar ham bor.

Muvozanatni saqlash a'zosi ta'sirlanganda organizmning turli a'zo va tizimlarida xilma-xil buzilishlar sodir bo'ladi. Bunday buzilishlar muvozanat o'zaklarida ko'pgina bog'lanish mavjudligi bilan izohlanadi. Muvozanat a'zosida keng anatomic va fiziologik bog'lanishlarga ega bo'lgan ikkilamchi refleks yo'llari juda yaxshi rivojlangan. Ulardan eng muhimlari quyidagilar (29-rasm):

1. *Tractus vestibulo-*

spinalis-tashqi va ichki muvozanat o'zaklardan pastga, orqa miya barcha bo'limlari old shoxchalarining hujayralariga etib borgan pastga tushuvchi refleks yo'llari bo'lib, gavadani ma'lum holatda ushlab turish maqsadida muvozanat a'zosi bu yo'llar orqali oyoqlar, qo'llar va gavda mushaklarining tonusini boshqarish uchun tinmay impulslar uzatib turadi.



29-rasm. Muvozanat a'zosining fiziologik ta'sir mexanizmlari

1-labirint; 2-muvozanat tuguni; 3-miyacha; 4-katta yarim sharlar qobig'i; 5-ko'zni harakatlantiruvchi asab tolalarning o'zaklari; 6-retikulyar formasiya; 7-uzunchoq miyadagi muvozanat o'zaklari; 8-orqa miya.

I-tractus vestibulooculomotorius;
II-tractus vestibulospinalis;
III- tractus vestibulovegetativus;
IV - tractus vestibulocerebralis;
V-tractus vestibulolongitudinalis.

2. *Tractus vestibulocerebralis* refleks yo'li yuqori va ichki o'zaklar hujayralaridan miyachaga borgan afferent tolalar va miyacha tomi o'zaklaridan tashqi va pastki muvozanat o'zaklarga borgan efferent tolalarga ega.

3. *Tractus vestibulolongitudinalis* refleks yo'li muvozanatni saqlash tizimini ko'zni harakatlantiruvchi asab tolasi o'zaklari bilan bog'laydi. U III- o'zakdan boshlanib (tashqi o'zak bunda qatnashmaydi), nistagmni paydo bo'lishida muhim ahamiyatga ega. Bog'lanish orqa uzun yo'l tizimi orqali amalga oshiriladi: ichki va pastki o'zaklardan ko'zni harakatlantiruvchi asab tolasining o'zaklariga kesishgan yo'l borsa, yuqori o'zakdan kesishmagan yo'l boradi.

4. *Tractus vestibuloreticularis* – muvozanat a'zosini vegetativ asab tizimi bilan bog'lab turgan ushbu refleks yo'li ichki o'zakdan boshlanib, asosan X juft bosh miya asab tolasi o'zaklarida tugaydi va bosh miya poyasining *formatio reticularis* orqali muvozanatni saqlash tizimini sayyor asab tolasi o'zaklari bilan bog'lab turadi.

5. *Tractus vestibulocorticalis* tufayli bosh miya qobig'ida muvozanatni saqlash a'zosining ta'sirlanishi bilan bog'liq ongli hissiyotlar va muvozanat reflekslari boshqariladi.

Muvozanat a'zosi ta'sirlanganda quyidagi 3 guruh reaksiyalar kuzatiladi:

1) sensor; 2) vegetativ; 3) somatik.

Barcha muvozanat reaksiyalar organizmning tizimli reaksiyalari bo'lib, fiziologik yoki patologik xarakterga ega bo'lishi mumkin.

a) *vestibulosensor reaksiyalar* - boshning fazodagi holati va bu holatni o'zgarishini, teskari aylanish muvozanat illyuziyasini, bosh aylanishini his etish qobiliyati bo'lib, *tractus vestibulocorticalis* orqali amalga oshiriladi;

b) *vestibulovegetativ reaksiyalar* - barcha silliq mushaklarga, ayniqsa, bosh miya, yurak, qon tomir, nafas va oshqozon-ichak mushaklariga simpatik va parasimpatik asab tolalari orqali tarqalib, *tractus vestibuloreticularis* orqali amalga oshiriladi.

v) *vestibulosomatik (animal) reaksiyalar* - barcha bo'yin, gavda, qo'l va oyoqlarning ko'ndalang targil mushaklari va ko'z mushaklariga tarqalib, *tractus vestibulospinalis*, *tractus vestibulocerebrali*, *tractus vestibulolongitudinalis* orqali amalga oshiriladi;

g) *vestibulomiyacha reaksiyalari* gavdaning fazodagi holatini ushlab turishga qaratilgan bo'lib, gavdaning harakatida, ya'ni tezlanish ta'sirida mushaklar tonusini qayta taqsimlash orqali amalga oshiriladi;

d) *vestibulospinal reaksiyalar* muvozanat impulslarini bo'yin, gavda va qo'l-oyoqlar mushaklarining tonusiga ta'sir etishi bilan bog'liq. Bunda bitta labirintning muvozanat retseptorlaridan kelayotgan impulsning oshishi qarama-qarshi tomonda mushaklar tonusi oshishiga, ta'sirlanayotgan labirint tomonda - mushaklar tonusi pasayishiga olib keladi.

Insonning tinch holatda va harakatlenganda o'z gavdasini vertikal holatda ushlab turish *muvozanatni saqlash qobiliyati* deb ataladi. Muvozanatni saqlash qobiliyati turli tizimlarning, shu jumladan muvozanatni saqlash a'zosining faoliyatlari orqali amalga oshiriladi. Ko'rish va proprioseptiv sensor tizimlar bilan bir qatorda vestibulyar analizator muvozanatni saqlash faoliyatida qatnashadi. Gavdaning fazodagi holati haqidagi ma'lumot muvozanatni saqlash a'zosining markaziy bo'limlariga, ekstrapiramida tizimiga, miyacha, retikulyar formasiya va bosh miya qobig'iga etkaziladi. Bu erda effektor a'zolarga ta'sir ko'rsatish uchun olingan asab impulslari tahlil qilinadi.

Vestibulosomatik reaksiyalar quyidagicha paydo bo'ladi: tinch holatda yarim doira kanallar va dahliz retseptorlaridan kelayotgan impulslar tufayli gavdaning barcha mushaklar tonusini muvozanatda saqlab turiladi. Periferik reseptor ta'sirlanganda esa ularning tonusi o'zgaradi. Gavdaning fazodagi holati o'zgarganda endolimfa harakatga kelib, uning harakat yo'nalishiga qarab labirintda turli impulslar paydo bo'ladi. Impulslar ta'sirida ayrim mushaklar guruhining tonusi qayta taqsimlanadi. Endolimfa harakatining yo'nalishi tomonida mushaklar tonusi kuchaysa, qarama-qarshi tomonda - susayadi. Masalan, odam o'z o'qi atrofida o'ng tomonga aylantirilib, keyin aylantirish harakati keskin to'xtatilsa, endolimfa inertsiya bilan bir necha daqiqa o'ng tomonga harakatlanishni davom ettiradi. Buning natijasida o'ng tomondagi mushaklar tonusi oshib, og'irlik markazi o'ng tomonga siljiydi, shunda

bemorning gavdasi o'ng tomonga oqadi. O'rnidan turib, ko'zlarini yumgan holda yura boshlagan bemor to'g'ri chiziqdan o'ng tomonga oqadi.

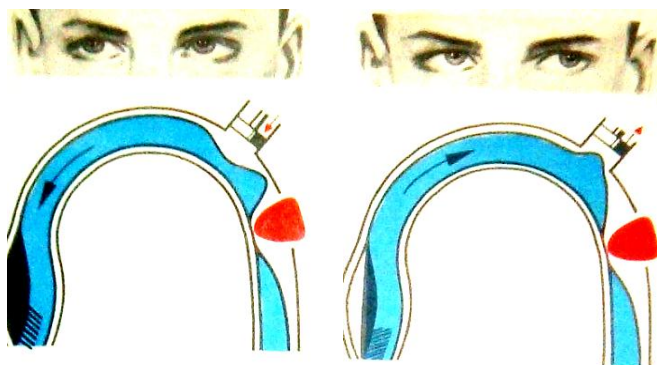
Muvozanat a'zosining ta'sirlanishi natijasida paydo bo'lgan *vestibulovegetativ reaksiyalar* xilma-xil bo'lib, barcha ichki a'zo va tizimlarga - oshqozon-ichak yo'llari, qon tomir tizimi, ichki bezlar va modda almashinuviga tarqaladi. Bunday reaksiyalarga ko'ngil aynishi, qusish, nafas va yurak - qon tomir a'zolari faoliyatining buzilishi, tomir urishning sekinlashishi, qon bosimini pasayishi, kollaps holatini rivojlantirishi, tana haroratini pasayishi, terlash va boshqa belgilar kiradi.

Yarim doira kanallar retseptorining ta'sirlanishi natijasida barcha ko'ndalang - targ'il mushaklar tonusining o'zgarishi bilan bir qatorda ko'z olmasini harakatlantiruvchi mushaklarning tonusi ham o'zgarib, tekshirilayotgan shaxsning ko'zlari mushaklar tonusi oshgan tomonga siljiydi. Ammo ko'zni harakatlantiruvchi mushakning qisqarishi uzoq davom etmaydi va ko'zlar darhol avvalgi holatiga qaytadi. Muvozanat markazining qo'zg'alishi tugamaganligi tufayli ular yana mushaklar tonusi oshgan tomonga siljiy boshlaydi va o'z joyiga qaytadi. Shu tariqa ko'zlarning ritmik harakati, ya'ni *nistagm* paydo bo'ladi.

Muvozanat nistagmi - bu sekinlashgan va tezlashgan fazalari almashib turgan ko'z olmalarining ixtiyorsiz ritmik harakati bo'lib, u ikki fazali xarakterga ega.

Nistagmning *sekinlashgan fazasi*, yoki komponenti retseptor va bosh miya poyasidagi o'zaklar bilan, *tezlashgan komponenti* - bosh miya qobig'i yoki qobiq osti markaz faoliyati bilan bog'liq (umumiy og'riqsizlantirishda nistagmning tezlashgan komponenti yo'qoladi).

Muvozanat nistagmi yarim doira kanallar retseptorlarining tasirlanishi bilan bog'liq. Ampula retseptori faoliyatining ayrim konunlari Evald tajribacida kuzatiladi (30-rasm).



30-rasm. Evald tajribasi

Evald 1892 yilda kabutarlar ustida olib borgan tajribasida muvozanat reaksiyalar u yoki bu yarim doira kanalning ta'sirlanishiga va undagi endolimfa harakatining yo'nalishiga bog'liqligini aniqlab, kuzatuv natijalarini quyidagi qonunlarda ifodalab berdi (*Evald qonunlari*):

- endolimfa gorizontalar yarim doira kanalda silliq oyoqchalaridan ampula tomon harakatlanganda, paydo bo'lgan nistagmning yo'nalishi ta'sirlanayotgan quloq tomonga yo'nalgan bo'ladi. Endolimfaning harakati ampuladan silliq oyoqchalar tomon yo'nalganda nistagmning yo'nalishi ta'sirlanmayotgan quloq tomonga qaratilgan bo'ladi.

- endolimfa ampula tomon (*ampulopetal*) harakatlenganda silliq oyoqchalar tomon (*ampulofugal*) harakatiga qaraganda gorizontalar yarim doira kanalga kuchliroq ta'sir ko'rsatadi.

- vertikal yarim doira kanallarda buning aksi kuzatiladi.

1915 yilda V.I.Voyachek nistagm reaksiyasiga doir ikkita "temir" qonunlarini ishlab chiqdi.

Birinchi qonun nistagmning tekisligiga doir qonun bo'lib, u quyidagicha ifodalanadi: nistagm hamisha aylantirish tekisligida paydo bo'ladi. Demak, nistagmni gorizontalar yarim doira kanaldan paydo qilish uchun, uni aylantirish tekisligiga joylashtirish, ya'ni tekshirilayotgan shaxsning boshini 30° ga oldinga egish lozim. Nistagmni frontal yarim doira kanaldan paydo qilish uchun bemorning boshni 90° oldiga egish talab etiladi, bu holda rotator nistagm paydo bo'ladi.

Sagital yarim doira kanalni tekshirish uchun boshni u yoki bu elkaga egish lozim, shunda sagital yarim doira kanalning tekisligi aylantirish tekisligiga mos keladi va bemorda vertikal nistagm belgisi paydo bo'ladi.

Ikkinchi qonun nistagmning yo'nalishiga doir qonun bo'lib, nistagmning yo'nalishi shartli ravishda tezlashgan komponenti bilan belgilanadi. Nistagmning sekinlashgan komponenti doimo yarim doira kanaldagi endolimfaning harakatiga hamda qo'l-oyoqlar, gavda va bosh og'ishining yo'nalishiga mos kelishi tufayli ikkinchi "temir" qonun quyidagicha ifodalanadi: *nistagmning yo'nalishi doimo endolimfa harakatining qarama-qarshi tomoniga qaratilgan bo'ladi.*

Muvozanat nistagmlar *spontan* yoki *eksperimental* bo'lishi mumkin.

Spontan muvozanat nistagm labirint yoki muvozanatni saqlash a'zosi yuqori bo'limlarining kasalliklarida kuzatiladi. Ichki quloqning yallig'lanish kasalliklarida spontan nistagm dastlab zararlangan labirint reseptorlarining ta'sirlanishi natijasida yuzaga keladi va "zararlangan" quloq tomon yo'nalgan bo'ladi. Reseptorlar butunlay ishdan chiqqandan so'ng nistagmning yo'nalishi teskari tomonga almashadi. U kompensatsiya jarayonigacha sog'lom labirintning tonusi zararlangan labirint tonusidan ustunligiga bog'liq bo'ladi. Ta'sir etuvchi omilga qarab quyidagi nistagmlar tafovut qilinadi:

- pozitsion nistagm;
- endogen (spontan) nistagm;
- kalorik nistagm;
- aylantirma nistagm;
- aylantirishdan so'nggi nistagm;
- bosim ta'sirida paydo bo'lgan (pressor) nistagm;
- galvanik nistagm.

Nistagm quyidagi belgilariga qarab baholanadi:

- 1) yo'nalishi - o'ngga, chapga, yuqoriga, pastga;
- 2) tekisligi - gorizontalar, vertikal, rotator;
- 3) kuchi -I, II, III darajali;
- 4) ko'lami - kichik-, o'rta-, kengko'lamlil;

- 5) tebranish sikllarining tezligi - jonli, sust (10 soniya davomida harakatlar soni);
- 6) ritmik yoki tartibsiz;
- 7) davomiyligi (soniyalarda).

Nistagmning yo'nalishi ko'zga yaqqol tashlanuvchi tezlashgan komponenti bilan belgilanadi.

I-darajali nistagm bemor boshini to'g'ri holatda ushlab, ko'zlari bilan nistagmning tezlashgan komponenti tomonga qaraganda ham paydo bo'ladi; *II - darajali nistagm* bemor uning tezlashgan komponenti tomonga va to'g'riga qaraganda paydo bo'ladi; *III-darajali nistagm* bemor nistagmning tezlashgan komponenti tomon, to'g'riga va hatto sekinlashgan komponenti tomon qaraganda ham paydo bo'ladi.

Muvozanat nistagmi odatda o'z yo'nalishini o'zgartirmaydi, ya'ni ko'zning turli holatlarida uning tezlashgan komponenti bir tomonga yo'nalgan bo'ladi.

Ekstralabirint, ya'ni *markaziy nistagm* vertikal, diagonal, turli tomonga yo'nalgan, monokulyar yoki asimetrik bo'ladi, shuning uchun bunday nistagmning tezlashgan va sekinlashgan komponentlarini ajratish qiyin.

Indutsiyalangan (eksperimental) nistagm labirint retseptorlari sun'iy usulda ta'sirlanganda paydo bo'ladi va aylantirma, kalorik va galvanik sinamalarda kuzatiladi. Paydo bo'lgan nistagmning davomiyligi va keskinligi ta'sir etilayotgan omilning xarakteri va kuchiga bog'liq.

Muvozanat nistagmdan tashqari fiziologik, optokinetik, ko'rish va markaziy nistagmlar tafovut qilinadi. Ikki tomonlama kuchsiz *fiziologik nistagm* ko'z olmalari chetga siljirilganda paydo bo'lib, qisqa vaqt ichida (2-3 s) so'nadi. *Optokinetik nistagm* tez harakatlanuvchi jismni kuzatish paytida paydo bo'ladi. U ba'zan temir yo'l, yoki fiksatsiya, nistagmi deb yuritiladi.

Ko'rish nistagmi ko'pincha ko'rish a'zosining tug'ma nuqsonlari bilan bog'liq bo'lib, tartibsiz xarakterga ega. *Markaziy nistagm* vestibulyar a'zosining markaziy bo'limlari zararlanganda paydo bo'ladi. Bunday nistagm ko'psonli, tartibsiz, turli tekisliklarda paydo bo'ladigan, keng yoki o'rta ko'lamlil amplitudaga ega va yo'nalishi doimo zararlangan tomonga qaratilgan bo'ladi.

Elektr nistagmografiya ob'ektiv tekshiruv muvozanat a'zosining faoliyatini baholash imkonini beradi. Otolit a'zosi va yarim doira kanallar retseptorlarining faoliyati bir-biriga bog'liq. Otolit a'zosi ta'sirlanganda nistagm susayib, gavda, qo'l va oyoqlarning mushak reaksiyasi va vestibulovegetativ reaksiyalar faollashadi. Bosh miya barcha muvozanat reflekslarini so'ndiradi.

Muvozanat a'zosini tekshirish usullari

Muvozanat a'zosining faoliyatini tekshirish quloq kasalliklarini va tekshirilayotgan shaxsning mexnatga layoqatini aniqlashga yordam beradi.

Tekshiruv bemor *shikoyatlarini* va *anamnez ma'lumotlarini* aniqlashdan boshlanadi. Ko'pincha bemor boshi aylanishidan, yurishi va koordinatsiyasi buzilganidan, ko'ngli aynishidan va qusishidan, hushidan ketishidan, ko'p terlashidan va terining rangi o'zgarganidan shikoyat qiladi. Bunday belgilar doimiy ravishda yoki vaqti-vaqti bilan kuzatilib turishi va bir dakika yoki bir necha soat yoki bir necha kun da-

vom etishi mumkin. Ular o'z-o'zidan yoki ma'lum omil ta'sirida: transportda o'tirganda, harakatlanayotgan jismlar o'rtasida turganda, jismoniy harakatdan so'ng, boshning u yoki bu holatida paydo bo'ladi.

Tekshirilayotgan shaxsning mehnatga layoqatini aniqlash maqsadida otolit reseptor a'zosining holati va vegetativ reflekslarga e'tibor beriladi.

Vestibulometriya spontan muvozanat belgilarni aniqlash, vestibulometrik sinamalarni bajarish, olingan natijalarni tahlil qilish va xulosa chiqarishdan iborat.

Spontan muvozanat belgilarga *spontan nistagm, qo'l-oyoq mushaklari tonusining o'zgarishi, yurishning buzilishi* kiradi.

1) Tekshiruv bemorning *sub'ektiv hissiyotini* aniqlashdan boshlanadi. Bunda bemorning shikoyatlariga (bosh aylanish, gandaraklab yurishi, yiqilishi, ko'ngil ay-nishi, qusishi) va anamnez ma'lumotlariga e'tibor beriladi.

Keyin bemorda muvozanatni saqlash qobiliyati navbatma-navbat tinch holatida va harakat paytida tekshiriladi. Shundan so'ng spontan nistagm aniqlanadi. Tekshiruv natijalari V.I. Voyachekning "*muvozanat pasporti*" ga kiritiladi.

<i>o'ng tomon</i>	<i>Testlar</i>	<i>chap tomon</i>
	SH (sub'ektiv hissiyot) Romberg holati To'g'riga va yon tomonga yurish Boshqa koordinatsiya tajribalari Spontan nistagm Kalorik sinama (harorati...°S) Aylantirishdan so'nggi nistagm (20 soniyada 10 marta) Pressor nistagm Otolit sinamasi	

Xulosa:

2) *Romberg holatida* muvozanatni saqlash qobiliyati quyidagicha tekshiriladi:

a) bemor ko'zini yumgan holda oyoqlarini birlashtiradi va qo'llarini oldinga cho'zgan holda tik turadi (31-rasm).



31-rasm.Romberg holati

Bunday holatda labirint faoliyati buzilgan bemor nistagm yo'nalishiga qarama-qarshi tomonga og'adi yoki yiqiladi;

b) bemorning boshi 90° chap yoki o'ng tomonga buriladi, shunda labirint faoliyati buzilgan bemorning yiqilish yo'nalishi o'zgaradi, ammo u har safar nistagm yo'nalishining qarama-qarshi tomoniga yiqiladi.

3) *To'g'riga va yon tomonga yurish* :

a) bemor ko'zini yumgan holda to'g'ri chiziq bo'ylab 5 qadam oldinga va orqaga o'girilmay 5 qadam

orqaga yuradi. Muvozanatni saqlash retseptor a'zosi-ning faoliyati buzilganda bemor to'g'ri chiziqdan nistagm yo'nalishining qarama-qarshi tomoniga, miyacha faoliyati buzilganda – zararlangan labirint tomonga og'ib yuradi;

b) bemor o'ng oyoqini o'ng tomonga tashlab, chap oyoqini o'ng oyoqiga yaqinlashtirib 5 qadam o'ng tomonga, keyin 5 qadam chap tomonga yuradi. Muvozanatni saqlash retseptor a'zosining faoliyati buzilganda bemor yon tomonga yura oladi, miyacha faoliyati buzilganda esa - yon tomonga yurish harakatini bajarolmay, zararlangan tomonga yiqiladi.

Adiadoxokinez miyacha zararlanishining o'ziga xos belgisi hisoblanadi. Bemor Romberg holatida turib ikki qo'llari bilan pronatsiya va supinatsiya harakatlarini bajaradi. Miyacha faoliyati buzilganda "zararlangan" tomonda qo'l harakati ancha sust bo'ladi.

Qo'llar nishonga tegmaslik reaksiyalari barmoq-burun, barmoq-barmoq sinamalari yordamida aniqlanadi.

a) *Barmoq-burun sinamasi*. Bemor qo'llarini yonga yoki oldinga keng ochib, dastlab ko'zlarini ochgan, keyin ko'zlarini yumgan holda ko'rsatkich barmoqlari bilan burun uchiga tegishga harakat qiladi.

b) *Barmoq-barmoq sinamasi*. Tekshiruvchi bemorning ro'parasiga o'tirib, ko'rsatkich barmog'ini cho'zgan holda qo'llarini ko'krak sathigacha ko'taradi. Bemor qo'llarini tizzasiga qo'ygan holda tekshiruvchining ro'parasidagi kursiga o'tiradi va qo'llarini ko'tarib, ko'rsatkich barmoqlarining yon tomoni bilan tekshiruvchining ko'rsatkich barmoqlariga tegishga harakat qiladi. Bemor bunday harakatni dastlab ko'zlarini ochgan, keyin ko'zlarini yumgan holda bajaradi. Me'yorda u nishonga (tekshiruvchining barmoqlariga) bexato tegadi. Labirint faoliyati buzilgan bemorning ikkala qo'li nistagm yo'nalishiga qarama-qarshi tomonda (nistagmning sekinlashgan fazasi), miyacha faoliyati buzilgan bemorning zararlangan tomondagi qo'li "zararlangan" tomonda nishonga tegmaydi (32-rasm).



32-rasm. Barmoq-barmoq sinamasi

v) *Vodak-Fisher sinamasi*. Bemor ko'zlarini yumgan va qo'llarini oldinga cho'zgan holda ko'rsatkich barmoqlarini ochib (qolgan barmoqlari bukilgan) kursiga o'tiradi. Tekshiruvchi o'zining ko'rsatkich barmoqlarini bemorning ko'rsatkich barmoqlari-

ning ro'parasida ushlab turadi. Sog'lom kishida qo'llarning og'ishi kuzatilmaydi, quloq labirinti zararlanganda bemorning ikkala qo'li nistagmning sekinlashgan komponenti tomon og'adi.


4) *Spontan nistagm* bemor o'tirgan yoki chalqancha yotgan holatda aniqlanadi. Tekshiruvchi barmog'ini 60-70 sm masofaga qo'yib bemordan barmoq harakatini kuzatishni so'raydi, keyin barmog'ini gorizontaal, vetrikal va diagonal tekislikda siljitadi. Ko'zlarning harakati $40 - 45^{\circ}$ dan oshmasligi lozim, chunki ko'z mushaklarining haddan tashqari zo'riqishi ham ko'z olmasining tebranishiga sabab bo'ladi. Spontan nistagmni +20D yoki maxsus Frensel ko'zoynaklari, ba'zan elektrnistagmograf yordamida kuzatish mumkin.

5) *Kalorik sinama*. Bemorning tashqi eshituv yo'liga sovuq yoki iliq suv qo'yiladi va shu tariqa yarim doira kanallar retseptori (asosan tashqi yarim doira kanal) sun'iy usulda qo'zg'atiladi. Kalorik sinama chap va o'ng labirintni alohida-alohida tekshirish imkonini beradi. Suvning harorati muvozanatni saqlash retseptor a'zosining adekvat qo'zg'atuvchisi bo'lmasada, u endolimfani harakatga keltiruvchi omil hisoblanadi.

Kalorik sinamaning bir nechta usullari mavjud:

- 1) *Bryunning usuli*- tashqi eshituv yo'liga ko'p miqdorda (300 ml) suv quyiladi;
- 2) *Kobrak usuli*- tashqi eshituv yo'liga kam miqdorda (5 ml) sovuq suv quyiladi;
- 3) *O. G. Ageeva-Maykova usuli*- tashqi eshituv yo'liga 100-300 ml miqdorda harorati $25 - 30^{\circ}\text{C}$ va $44 - 49^{\circ}\text{C}$ bo'lgan suv quyiladi;

Kalorik sinama quyidagicha bajariladi: tekshiruvchi harorati 20°S (yoki 42°C) bo'lgan 100 ml suvni Jane shprisiga tortib olib, bemordan boshini 60° orqaga tashlagan holda kursiga o'tirishini so'raydi; bunday holatda tashqi yarim doira kanal vertikal tekislikda joylashadi. Tashqi eshituv yo'liga 10 soniya davomida 100 ml suv orqayuqori devori bo'ylab yuboriladi).



33-rasm. Kalorik sinama.


Dastlab quloqqa suvni yuborish to'xtatilgan paytdan nistagm paydo bo'lgan paytgacha vaqt (yashirin davri) belgilanadi (me'yorda 25-30 s). Keyin nistagm reaksiyasining vaqti belgilanadi (me'yorda 50-70 s).

Quloqqa sovuq suv quyilganda nistagmning yo'nalishi ta'sirlanayotgan quloqning qarama-qarshi tomoniga, issiq suv quyilganda - ta'sirlanayotgan quloq tomonga qaratilgan bo'ladi. Bu holni Evald qonuni bo'yicha izohlash mumkin: kalorigatsiya paytida bemorning boshi 60° orqaga egilganligi tufayli gorizontaal yarim doira kanalning ampulasi yuqorida, silliq oyoqchasi - pastda joylashadi. Shunda sovuq endolimfa pastga, ampuladan oyoqchalar tomon harakatlanadi, paydo bo'lgan nistagm esa I - qonunga binoan ta'sirlangan quloqning qarama-qarshi tomoniga yo'nalgan bo'ladi (33-rasm). Test natijasi nistagmni paydo qilish uchun sarf etilgan suv miqdori bilan o'lchanadi (me'yorda 50-100 ml).

6) *Aylantirma sinamasi* maxsus Barani kursisida bajariladi. Bemor ko'zlarini yumgan holda boshini 30° oldinga egib, kursiga o'tiradi, shunda tashqi yarim doira kanallar aylantirish tekisligida joylashadi. Tekshiruvchi kursini 20 soniya davomida chap yoki o'ng tomonga 10 marta aylantirib, so'ng aylantirishni keskin to'xtatadi. Bunda bemor dastlab musbat, keyin manfiy tezlanish ta'siri ostida bo'ladi.

Kursi soat mili bo'ylab aylantirilib, keskin to'xtatilgandan so'ng tashqi yarim doira kanalda endolimfaning o'ng tomonga harakati inersiya bilan davom etadi, shuning uchun paydo bo'lgan nistagmning sekinlashgan komponenti o'ng tomonga, tezlashgan komponenti esa chap tomonga yo'nalgan bo'ladi.

Kursi o'ng tomonga aylantirilganda bemorning o'ng qulog'ida endolimfaning harakati *ampulofugal* (ampuladan silliq oyoqchalar tomon), chap qulog'ida – *ampulopetal* (silliq oyoqchalardan ampula tomon) bo'ladi (34-rasm).



34-rasm. Aylantirma sinamasi.

Aylantirishdan so'ng qarama-qarshi tomonga yo'nalgan nistagmni paydo bo'lishi.

Demak, bemorda paydo qilingan nistagm va boshqa vestibulyar reaksiyalar Evald qonuni bo'yicha chap labirit qo'zg'alishining natijasidir. Kursi chap tomonga aylantirilganda bemorda o'ng labirintning qo'zg'alish reaksiyasi kuzatiladi. Aylantirish to'xtatilgandan so'ng tekshiruvchi vaqtni belgilaydi. Bemor tekshiruvchining barmog'iga tikilib turgan holatida nistagmning darajasi, jonliligi, xarakteri va davomiyligi baholanadi. Aylantirishdan so'nggi nistagm aylantirish yo'nalishiga qarama-qarshi tomonga yo'nalgan bo'ladi.

Aylantirishdan so'nggi nistagmning davomiyligiga qarab muvozanatni saqlash retseptorining faoliyatiga baho beriladi. Me'yorda tashqi yarim doira kanallar tekshirilganda nistagm 25-30 soniya, orqa va old kanallar tekshirilganda - 10-15 soniya davom etadi. Tashqi yarim doira kanallar ta'sirlanganda - gorizontaal, old yarim doira kanallar ta'sirlanganda – rotator, orqa yarim doira kanallar ta'sirlanganda - vertikal nistagm paydo bo'ladi (1-jadval). Chap va o'ng tomonga aylantirishdan so'ng paydo bo'lgan nistagmlar taqqoslanadi.

Aylantirma va kalorik sinamalardan so'nggi nistagmni yo'nalishi va xarakteri, gavda va qo'l oyoqlar og'ishini yo'nalishi yarim doira kanaldagi endolimfa harakati yo'nalishiga bog'liqligi

A y l a n t i r m a s i n a m a

<i>Ta'sirlash</i>	<i>Yarim doira kanal</i>	<i>Endolimfa harakati</i>	<i>Nistagmning yo'nalishi va xarakteri</i>	<i>Gavda va qo'l oyoqlarni og'ishi</i>
Chap tomonga aylantirishdan so'ng	o'ng gorizontal (yon)	Ampulopetal	o'ng tomonga gorizontal, Jonli	----->
	chap gorizontal (yon)	Ampulofugal	o'ng tomonga gorizontal, Sust	----->
O'ng tomonga aylantirishdan so'ng	chap gorizontal (yon)	Ampulopetal	chap tomonga gorizontal Jonli	<-----
	o'ng gorizontal (yon)	Ampulofugal	chap tomonga gorizontal Sust	<-----
<i>K a l o r i k s i n a m a</i>				
45° issiq suv qo'yilgandan so'ng	o'ng gorizontal (yon)	ampulopetal	o'ng tomonga gorizontal Kuchli	----->
	chap gorizontal (yon)	ampulopetal	chap tomonga gorizontal Kuchli	<-----
30° sovuq suv qo'yilgandan sung	o'ng gorizontal (yon)	ampulofugal	chap tomonga gorizontal Sust	<-----
	chap gorizontal (yon)	ampulofugal	o'ng tomonga gorizontal Sust	----->

Ta'sirlanish bo'sag'alari 2 usulda tekshiriladi:

a) bemorda aylanish hissiyoti kursining qaysi aylanish burchagida paydo bo'lganligi, ya'ni *sensor bo'sag'asi* (gradusda o'lchanadi);

b) ko'zlarda nistagm harakatlari aylantirishning qaysi ta'sir kuchida paydo bo'lganligi, ya'ni *nistagm bo'sag'asi* maxsus asbob - nistagmograf yordamida o'lchanadi. Nistagmografiya tekshiruv natijalarni ob'ektiv baholashga, nistagm amplitudasini (ko'lamini), sekinlashgan va tezlashgan komponentlarining tezligini aniqlashga yordam beradi.

7) *Kupulometriya* kichik tezlanish ta'sirida paydo bo'lgan labirint reflekslarini tekshirish usuli. Bunda aylantirma sinamada bemorga nisbatan kichik ($30^0/s^2$, $40^0/s^2$, $60^0/s^2$) va minimal burchakli tezlanishlar ($0,40^0/s^2$, $0,60^0/s^2$, $10^0/s^2$) ta'sir qilinadi. Dastlab musbat tezlanish, keyin bir maromda tezlanishsiz aylantirish va nihoyat keskin to'xtatish (1-2 s davomida) harakati bilan manfiy tezlanish hosil qilinadi. *Kupulometriya* tekshiruv maxsus asboblarda yordamida bajariladi.

8) *Otolit retseptor a'zosining faoliyatini tekshirish (otolit reaksiyasi).*

V.I.Voyachek (1929) bo'yicha otolit reaksiyasi 4 bosqichda tekshiriladi:

1- *bosqichda* tekshirilayotgan shaxsga boshini va gavdasini 90° oldinga egib, Barani kursisiga o'tirish buyuriladi.

2- *bosqichda* kursi 10 soniya davomida 5 marta aylantiriladi, shunda yarim doira kanal va otolit a'zosi ta'sirlanadi.

3- *bosqichda* kursi to'xtatilgandan so'ng 5 soniya kutib turiladi (bu vaqt ichida yarim doira kanal reaksiyasi biroz so'nadi).

4- *bosqichda* tekshirilayotgan shaxsga boshini ko'tarib, tezda gavdasini to'g'ri tutish buyuriladi, shunda statokoniya membranasini qayta ta'sirlanadi.

Otolit retseptor a'zosining ta'sirlanishi natijasida susaygan yarim doira kanallar reaksiyasi yana faollashib, nistagm yo'qoladi, vegetativ reaksiyalar esa kuchayadi. Tekshiruv natijalari "*Otolit reaksiyasi*" jadvalida qayd etilib, kasr shaklida ifodalaniadi (mahrajda - vegetativ, suratda – somatik reaksiyalar belgilanadi).

Somatik va vegetativ reaksiyalarning 4 darajasi tafovut qilinadi:

<i>Somatik reaksiyalar</i>	<i>Vegetativ reaksiyalar</i>
0 - somatik belgilar yo'q	0 - vegetativ belgilar yo'q
I - gavnani 0-5° og'ishi	I - rangparlik, tomir urishini o'zgarishi, bosh aylanishi, ko'ngil aynishi;
II - gavnani 5-30° og'ishi	II- rangparlik yoki qizarish, ter chiqishi, ko'ngil aynishi, yurak, qon tomir va nafas tizimi buzilishlari.
III- gavnani 30° dan ko'proq og'ishi va hatto yiqilish	III- ko'ngil aynishi, qusish, yurak, qon tomir tizimining buzilishlari va hatto es-hushni yo'qotilishi

Tekshirilayotgan shaxsni uchuvchi yoki dengizchi kasbiga layoqatini aniqlashda asosan vegetativ reaksiyalarga e'tibor beriladi. Vegetativ reaksiyalari keskin rivojlangan shaxslar yuqorida qayd etilgan kasblarga jalb etilmaydi.

9) Kichik amplitudali tebratishlarda ko'zlarning kompensator harakatini qayd etish tekshiruvini "*bevosita otolitometriya*" deb ataladi.

10) *Ta'sir kumulyatsiyasi* ko'rsatkichini baholash aviasiya va kosmonavtika sohasiga qabul qilinadigan shaxslarda qo'llaniladi. Buning uchun K.L.Xilov (1933) taklif etgan tekshiruv bajariladi: tekshirilayotgan shaxs ko'zini yumgan holda 4 shtangali (ikki brusli) arg'imchoq supasiga yotqizilib, 15 daqiqa davomida tebratiladi. Tebratish paytida arg'imchoq polga parallel holatda harakatlanadi. Elektrookulografiyada ko'zlarning tonik harakati qayd etiladi. Vegetativ belgilar qancha tez paydo bo'lishiga qarab shaxsning muvozanat ta'sir kumulyatsiyasiga sezgirligi baholanadi. Ta'sir kumulyatsiyasi to'rt darajaga bo'linadi - 0,1,2,3. Shu vaqt ichida vegetativ belgilar paydo bo'lmagan shaxslarning otolit reaksiyasi gorizontal, vertikal va sagittal tekisliklarda tekshiriladi.

Vaznsizlik holatida otolit retseptor a'zosi yarim doira kanallarga o'z so'ndiruvchi ta'sirini ko'rsatmaydi, shuning uchun ularning faolligi oshib, boshning hatto kichik

harakatida vestibulovegetativ reaksiyalar paydo bo'lishi kuzatiladi. Vestibulyar belgilar bosh miya gemodinamikasi, suv-tuz almashinuvining o'zgarishlari va boshqa omillarga bog'liq.

11) *Kompyuterli stabilometriya yoki posturografiya* (posture - holat) statik muvozanatni ob'ektiv baholash usuli bo'lib, bunda maxsus stabilometrik platforma ustida turgan bemor gavdasining (sagital va frontal tekislikda) tebranishi kompyuterda tahlil qilinib, stabilogramma qog'ozida qayd etiladi. Stabilometriya asosida turli sinamalar, shu jumladan *stabilografik vertebrogen sinamasi* ishlab chiqilgan, ular muvozanatni saqlash a'zosi buzilishlarini erta aniqlash imkonini beradi.

12) *Pressor (fistula, pnevmatik) sinama* surunkali yiringli o'rta otit bilan og'rigan bemorda labirint devori (ko'pincha tashqi yarim doira kanal ampulasi) fistulasini aniqlash maqsadida bajariladi. Tekshiruvchi tekshirilayotgan quloq do'mboqchasini barmog'i bilan bosib, tashqi eshituv yo'lida havo bosimini oshiradi. Bemorda nistagm va muvozanatning boshqa buzilish belgilari paydo bo'lsa, fistula sinamasi "*musbat*" deb baholanib, labirint devorida fistula borligidan dalolat beradi. Bunda paydo bo'lgan nistagmning yo'nalishi tekshirilaetgan quloq tomon bo'lishi tashqi eshituv yo'li va nog'ora bo'shlig'ida havo bosimi oshganligini, nistagmni tekshirilayotgan quloqqa qarama-qarshi tomon yo'nalishi - nog'ora bo'shlig'ida havo bosimi pasayganligini bildiradi.

Kalorik va aylantirishdan so'nggi nistagmlar paydo qilingan (*eksperimental*) nistagmlar guruhiga kiradi va sog'lom kishilarda kuzatilmaydi. Pressor nistagm faqat bemorlarda kuzatiladi. Vestibulyar pasportning xulosalari quyidagicha bo'lishi mumkin: "Spontan vestibulyar o'zgarishlar yo'q, muvozanat retseptor a'zosining qo'zg'aluvchanligi simmetrik va me'yorda", "Reflekslarni o'ng tomonlama susayishi natijasida rivojlangan spontan vestibulyar o'zgarishlari va vestibulyar qo'zg'aluvchanlik".

QULOQ KASALLIKLARI.

TASHQI QULOQ KASALLIKLARI.

1990 yilda Butun dunyo sog'likni saqlash tashkiloti qabul qilgan barcha kasalliklarning xalqaro tasnifiga binoan tashqi quloq kasalliklariga quyidagilar kiradi:

740.0. Tashqi quloqning tug'ma nuqsonlari.

380.3. Quloq suprasining orttirilgan nuqsonlari.

380.5. Tashqi eshituv yo'lini torayishi. Tashqi quloq jarohati va uning oqibatlari.

920. Quloqni lat eyishi. Otogematoma.

872.9. Jarohatdan so'ngii asoratlar.

380.0. Quloq suprasining jarohatdan so'nggi perixondriti.

911.0. Tashqi quloq kuyishlari.

991.0. Tashqi quloqning muzlashi.

991.9. Quloq suprasi tog'aylarining suyaklanishi;

380.4. Quloq kiri. Tashqi quloqning yallig'lanish kasalliklari.

380.0. Quloq supراسi perixondriti.

380.1. Tashqi eshituv yo'lining furunkulyozi. Karbunkul, furunkul. Tashqi otit. Tarqoq tashqi otit. Gemorragik tashqi otit. Otomikoz. Aspergillyoz. Monimaz. Suzuvchilar qulog'i. Miringit. O'rab oluvchi temiratki (03.7 boshqa asoratlar bilan birga). O'tkir tashqi bullyoz-gemorragik grippdan so'nggi otit.

692.9. Dermatomikozlar va toksidermiyalar (kimyoviy, dori-darmonlar ta'sirida, nur ta'sirida va metereologik omillar t'sirida rivojlangan).

390.2. Tashqi quloqning allergik kasalliklari, ekzema.

710.0. Tashqi quloqni biriktiruvchi to'qimaning tarqoq kasalliklarida zararlanishi-kollagenozlar. Qizil bo'richa. Dermatomiozit.

785.4. Quloq supراسi gangrenasi.

380.1. Tashqi yuqumli otit. Saramas. Saramas va boshqa asoratlar. Piodermiya. Impetigo. Oddiy herpes (04.7 boshqa asoratlar bilan). Sklerodermiya. Tugunchali periarteriit.

380.8. Quloq sohasidagi podagra asoratlari.

380.9. Tashqi quloqni retikulyozlarda zararlanishi. Tashqi quloqning kasb kasalliklari. Saraton oldi kasalliklar. Tashqi quloqning xavfsiz o'smalari.

380.1. Tashqi quloqning xavfli o'smalari.

TASHQI QULOQNING TUG'MA NUQSONLARI ga *makrotiya* (quloq o'lchamlarini kattaligi), *mikrotiya* (quloq o'lchamlarini kichikligi) va *anotiyalar* (quloq supراسi yo'qligi) kiradi. Bu nuqsonlar plastik jarrohlik amallari yordamida bartaraf etiladi. Quloq nuqsonlari ellikka yaqin nuqsonlarni o'z ichiga oladi. Bularning barchasi jarrohlik amaliyoti yordamida bartaraf etiladi.

Quloq supراسi nuqsonlari ko'pincha *tashqi eshituv yo'li atreziyasi* bilan birga kechadi. ToshPTI otorynolaringologiya klinikasining ma'lumotlariga ko'ra har 1500-2000 tug'ilgan bolalarga 1 ta quloq nuqsoni to'g'ri kelar ekan, lekin Orol bo'yi mintaqasida bu hol nisbatan ko'proq uchraydi. Agar tashqi eshituv yo'li atreziyasida nog'ora parda, eshituv suyakchalari va labirint darchalari saqlanib qolgan bo'lsa, unda mahalliy to'qima va autogen erkin transplantat (teri va fassiya) yordamida yangi tashqi eshituv yo'lini hosil qilish plastik jarrohlik amali bajariladi.

Quloq supراسining boshqa nuqsonlariga mushuk quloq (*yuqoriga cho'zilgan quloq supراسi*, *Darvin tepachasi*, *makaka qulog'i* (burmalar yo'qligi) kabi nuqsonlar kiradi. Anotiyada bajariladigan quloq supراسini tiklash jarrohlik amallari ancha murakkab. Shuning uchun bunday bemorlarga sun'iy quloq supراسi o'rnatiladi.

Tug'ma quloq oldi oqmasi odatda quloq do'mbog'idan yuqorida quloq supراسining yuqoriga ko'tarilgan burmasida oldida joylashadi. Ba'zan oqmadan quyuyq sariq ajralma oqadi, yiringli oqma atrofida teri yallig'lanib, bosilganda oqma teshigidan yiring chiqadi. Oqma teshigi yopilgan hollarda kista hosil bo'lishi mumkin. Kasallik jarrohlik usulida davolanadi.

QULOQ JAROHATLARI. Tashqi, o'rta va ichki davolanadi quloqning alohida yoki aralash jarohatlari uchraydi. Quloq jarohatlariga akustik, mexanik, termik, fizikaviy va kimyoviy omillar sabab bo'ladi. Barojarohat, vibrojaroht va atmosfera

bosimining o'zgarishlari quloq jarohatlari orasida alohida o'rinni egallaydi. Yuzaki jarohatlarga - yumshoq to'qimalarni zararlanishi, chuqur quloq jarohatlariga – chakka suyagining piramidasini va boshqa qismlarini shikastlanishi yoki sinishi kiradi.

Tashqi quloq jarohatlari. Quloq suprasining alohida o'zini jarohatlanishi yoki periaurikulyar to'qima, o'rta quloq va kalla suyagi boshqa qismlarining jarohatlari bilan birga uchrashi mumkin. Tashqi quloq jarohatlari barcha tashqi quloq kasalliklarining 0,3% ni tashkil qiladi. Sentura va hammualliflar (1980) tashqi quloq jarohatlarining quyidagi tasnifini keltiradi:

1. Lat eyishi va gematoma hosil bo'lishi;
2. Shilinishi;
3. Yirtilishi;
4. Perixondrit va xondoperxondrit;
5. Tashqi eshituv yo'lini torayishi;
6. Kuyishi;
7. Muzlashi;
8. Radiasiyadan zararlanishi;
9. Quloq gajagining tugunchali xondrodermatiti.
10. Tashqi aerootit.

Jarohatning darajasi klinik belgilar, chakka suyagining rentgenografiyasi va kompyuter tomografiya tekshiruvlari yordamida aniqlanadi.

Quloq suprasi jarohati zarb tegishi, tishlash yoki lat eyish natijasida yuzaga kelib, janjal, o'yin yoki sport musobakalari paytida sodir bo'ladi. Bunda tashqi, o'rta va hatto ichki quloq u yoki bu darajada jarohatlanib, quloq suprasini qisman yoki butunlay uzilishi kuzatiladi. Quloq suprasining jarohat maydoniga infeksiya tarqalgan yoki tibbiy yordam o'z vaqtida ko'rsatilmagan hollarda bemorda quloq suprasi xondroperixondriti rivojlanadi. Keyinchalik bunday asorat tog'ayni emirilishiga va quloq suprasi shaklini buzilishiga olib kelishi mumkin.

Davolash. Quloq suprasining yuzaki jarohatida jarohat maydonining terisiga birlamchi ishlov berib, mahalliy og'riqsizlantirish ostida choklar qo'yiladi. Choklar mumkin qadar erta, dastlabki 2 kun ichida qo'yilishi lozim. Bemor qoqsholga qarshi emlanib, mushak orasiga yoki ichish uchun antibiotiklar buyuriladi. Jarohat maydoniga fizioterapiya muolajalari buyuriladi, boylami har kuni almashtirib turiladi.

Yallig'lanish tarqalmagan hollarda jarohat maydoni bitib, iplar bir haftadan so'ng olinadi.

Jarohat maydoni yiringlaganda qo'yilgan choklar olinib, yiringni chiqarish maqsadida teri qo'shimcha kesilib, rezina chiqargichlar qo'yiladi. Jarohat maydoni yiringli jarrohlik qoidalariga binoan parvarish qilinadi (furatsilin, 5-10% dimeksid yoki osh tuzining gipertonik eritmasi bilan ishlov beriladi). Bunday hollarda jarohat maydoni ikkilamchi bitishma hosil kilib bitadi.

Chuqur jarohatlarda, shu jumladan quloq suprasi qisman yoki butunlay uzilganda, mahalliy yoki umumiy og'riqsizlantirish ostida jarohat maydoni birlamchi jarrohlik ishlovi yordamida ifloslangan to'qima, yot jismlardan tozalanadi, antibio-

tiklar qoʻshilgan anestetik eritma bilan yuviladi, aseptik boylam qoʻyiladi, chetlarini yopishqoq plastir yordamida yaqinlashtiriladi.

Quloq suprasining uzilgan boʻlagi toza polietilen qopchaga solinib, qisqa vaqt ichida oʻz oʻrniga tiqilishi mumkin. Oʻq-yoy, suqilgan, kesilgan, chopilgan chuqur jarohatlar kalla suyagi va nogʻora pardaning jarohati bilan birga kechishi mumkin. Shuning uchun rentgenografiya, kompyuter tomografiya tekshiruvlari bilan birga bemorning eshitish qobiliyati ham tekshiriladi (shivirlab yoki ovozni chiqarib aytilgan soʻzlar, kamertonlar yordamida), spontan nistagm va nevrologik belgilar mavjudligi aniqlanadi.

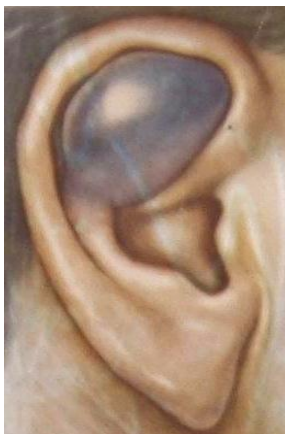Tashqi eshituv yoʻli jarohatlari quloq suprasi jarohati bilan birgalikda yoki yot jismni, quloq kirini chiqarish va quloqni tozalash paytida alohida jarohat sifatida sodir boʻlishi mumkin. Tashqi eshituv yoʻli suyak qismining jarohati koʻpincha yonoq va soʻrgʻichsimon oʻsiqlar, chakka - pastki jagʻ boʻgʻimi, nogʻora boʻshligʻi, baʼzan ichki quloq jarohatlari bilan birga uchrashi mumkin. Bemor pastki jagʻi bilan erga yiqilganda yoki zarb iyak sohasiga toʻgʻri kelganda tashqi eshituv yoʻli suyak qismining pastki-old qismi sinishi mumkin. Bunday hollarda bemorda quloqdan qon oqishi va pastki jagʻ harakatida quloqni keskin ogʻrishi, nutqni buzilishi kabi belgilar kuzatiladi.

Tashxis bemor shikoyatlari, anamnez maʼlumotlari, jarohat maydonini koʻzdan kechirish, zondlash, otoskopiya va chakka suyaklari va chakka-pastki jagʻ boʻgʻimi rentgenografiyasi, eshituv va muvozanat aʼzolarining tekshiruv natijalari asosida qoʻyiladi.

Davolash. Birinchi tibbiy yordam quloqdan qon oqishini toʻxtatish, jarohat maydoniga birlamchi jarrohlik ishlov berish, uni zararsizlantiruvchi eritmalar bilan yuvish, teri ostiga qoqsholga qarshi anatoksinni yuborishdan iborat. Tashqi eshituv yoʻlining torayishi yoki atreziyasini oldini olish maqsadida birinchi kundan boshlab eshituv yoʻliga levomikol yoki sintomitsin emulsiyasiga shimdirilgan pilikcha kiritiladi va boylam qoʻyiladi. Har safar boylam almashtirilganda tashqi eshituv yoʻliga 10 tomchidan gidrokortizon suspenziyasi tomiziladi. Yalligʻlanish jarayoni kamaygandan soʻng tashqi eshituv yoʻliga silikondan yasalgan naychali kengaytirgich kiritiladi. Bir vaqtning oʻzida bemorga antibiotikoterapiya, fizioterapiya tadbirlari (tashqi eshituv yoʻli sohasiga tubus kvars, UVCh, mikrotoʻlqinli terapiya va lazerterapiya) buyuriladi. Tashqi eshituv yoʻlining old-pastki devori singan hollarda pastki jagʻ suyagi boylam yordamida harakatsizlantirilib, bemorga vaqtincha faqat suyuq ovqat isteʼmol qilish tavsiya etiladi.

Otgematoma - quloq suprasining togʻay va togʻay usti pardalari orasiga yoki teri ostiga qon quyulishi. Otgematoma ayrim hollarda quloq sohasiga oʻtmas zarb tegishi yoki quloq suprasi uzoq vaqt davomida qisilishi natijasida paydo boʻladi, lekin u koʻpincha kurash va boks bilan shugʻullangan shaxslarda kuzatiladi. Odatda otgematoma quloq suprasi yuqori qismining old yuzasida joylashgan toʻq qizil yoki koʻkintir silliq shish shaklida boʻlib, paypaslanganda liqillash belgisi aniqlanadi; baʼzan otgematoma ustidagi teri oʻzgarmasligi mumkin. Qon va limfa toʻplamidan

iborat otgematoma odatda og'rimaydi va bemorni bezovta qilmaydi; u biroz noqulaylik his etadi (35-rasm).



35-rasm.Otgematoma

Kichik otgematoma o'z-o'zidan so'rilishi, ba'zan yiringlab, quloq supراسi xondroperixondriti rivojlanishiga olib kelishi mumkin.

Tashxis bemor shikoyatlari, anamnez ma'lumotlari, quloq supراسini ko'zdan kechirish natijasi asosida qo'yiladi.

Davolash. Kichik otgematoma o'z-o'zidan yoki bosuvchi boylam qo'yilgandan so'ng so'rilib ketadi. Bunday hollarda zararlangan maydonga 5% yodning spirtli eritmasini surtish tavsiya etiladi. Yirik otgematoma aseptika qoidalariga rioya qilgan holda teshiladi va ekssudat so'rib olinadi. Keyin quloq supراسi sohasiga 5-7 kunga bosuvchi boylam qo'yiladi. Yallig'langan otgematoma keng ochilib, bo'shlig'i nekrozga uchragan yumshoq to'qimalardan tozalanadi. Yallig'lanish jarayoni chuqur va keng tarqalgan hollarda jarohat maydoni ochiq usulda davolanadi. Mikrofloraning antibiotiklarga sezuvchanligi e'tiborga olingan holda bemorga antibiotikoterapiya buyuriladi (antibiotiklarni limfotrop usulda yuborish eng afzal usul hisoblanadi). Quloq supراسi tog'aylari singanda tog'ay bo'laklari o'z joyiga o'rnatiladi va quloq supراسiga bosuvchi boylam qo'yiladi.

Nog'ora parda jarohatlari. Nog'ora pardani yirtilishi o'rta quloq jarohatlarining 90% hollarida uchraydi. Quloq sohasiga zarb tegishi, quloq sohasi bilan yiqilish, qorbo'ron yoki suvga sho'ng'ish o'yinlari paytida tashqi eshituv yo'lining havo bosimi to'satdan oshishi natijasida nog'ora parda yirtilishi mumkin. Bunday jarohatlar g'ovvoslarda, kompressiya va dekopressiya qoidalari buzilganda, yaqin masofada portlash sodir bo'lib, nog'ora pardaga kuchli havo to'lqini ta'sir etganda yuz berishi mumkin.

Chakka suyagining piramida sohasi uzunasiga singanda va sinish chizig'i nog'ora parda ustidan o'tgan hollarda ham nog'ora parda yirtilishi mumkin. Nog'ora pardani bevosita jarohatlanishi quloqni turli qattiq jismlar bilan tozalash (masalan, gugurt cho'pi yoki shpilka bilan) yoki chakalakzorlarda yugurganda daraxt shoxchalari quloqni ichiga kirib ketishi natijasida sodir bo'lishi mumkin. Bilar-bilmas quloq ichidan yot jismni chiqarib olishga urinishlar ham shunday oqibatlariga sabab bo'ladi.

Klinik belgilari. Bemor qulog'i og'rishiga, qulog'i shang'illashiga va eshitishi pasayganiga shikoyat qiladi. Otoskopiyada nog'ora pardaga qon quyilganligi, unda tirqishsimon teshik borligi va nog'ora bo'shlig'ida gematoma hosil bo'lganligi ko'rinadi. Ba'zan nog'ora pardadagi teshik orqali nog'ora bo'shlig'ining qizargan shilliq pardasi va uning ichki devori ko'rinib turadi. Teshiklar tirqishsimon, nuqtali, aylana, ba'zan cheti qiyshiq shaklda bo'lib, nog'ora pardaning bitta yoki undan ortiq qismlarini egallashi mumkin. Ko'pincha nog'ora pardaning old-pastki qismi sohasi

yirtiladi. Bug', qaynoq suv yoki kimyoviy modda ta'siri natijasida nog'ora parda to'liq teshilishi yoki erib ketishi mumkin.

Tashxis bemor shikoyatlari, anamnez ma'lumotlari, otoskopiya, akumetriya, audiometriya, vestibulometriya tekshiruvlari asosida qo'yiladi.

Davolash tadbirlari nog'ora pardadagi teshik orqali infeksiyani o'rta quloqqa tarqalishini oldini olishga qaratiladi. *Quloqni yuvish qat'iy taqiqlanadi!* Birinchi tibbiy yordam tashqi eshituv yo'liga 5-7 kunga steril pilichani kiritib turishdan iborat. O'rta quloqni yallig'lanishini oldini olish maqsadida bemorga antibiotiklar buyurilib, eshituv nayining o'tkazuvchanligi tekshiriladi. Nog'ora pardaning teshigini o'z-o'zidan bitishi uning o'lchamlariga va jarohatning xarakteriga bog'liq bo'ladi. Mexanik jarohat olgan 55% bemorlarda nog'ora pardadagi teshik o'z-o'zidan bitib ketadi. Bu hol ko'pincha tirqishimon shakldagi teshik nog'ora pardaning 1/4 qismini egalaganda kuzatiladi.

Nog'ora pardadagi teshik o'z-o'zidan bitmagan hollarda bemorlarda keyinchalik *miringoplastika jarrohlik amali* bajarilib, teshik turli plastik materiallar (meatotimpanal to'qima bo'lagi, chakka mushagining fastsiyasi, ishlov berilgan bosh miya pardasi va h.k.) yordamida yopiladi.

Quloqdan qon oqishi quloq suprasi, tashqi eshituv yo'li yoki nog'ora pardaning mexanik jarohatlarida, kalla suyagi asosi singanda (sinish chizig'i chakka suyagi ustidan o'tganda), bosh miya qon tomirlari (ayniqsa sigmasimon sinus), tashqi yoki ichki uyqu arteriyalari shikastlanganda kuzatiladi. Bundan tashqari gripp yoki jarrohlik amalidan so'ng asorat sifatida rivojlangan o'tkir va surunkali o'rta otitlarda ham quloqdan qon oqishi kuzatilishi mumkin.

Quloqdan qon oqishining keskinligi jarohat maydonining joylashuviga bog'liq; tashqi quloq jarohatida kamroq, chakka suyagi va tashqi eshituv yo'li suyak qismining jarohatida - ko'proq qon oqishi kuzatiladi. Nog'ora parda yirtilgan hollarda bemor qulog'ini og'rishiga va shang'illashiga, eshitish qobiliyati pasayganligiga shikoyat qiladi. Otoskopiyada nog'ora parda qizarganligi, unga qon quyilganligi va tirqishimon yoki aylana shaklda yirtilganligi ko'rinadi.

Kalla suyagi asosi singan va bosh miyaning qattiq pardasi shikastlangan hollarda quloqdan nafaqat qon, balki orqa miya suyug'ligi ham oqadi; bemorning eshitish qobiliyati keskin pasayadi yoki yo'qoladi, ba'zan yuz asab tolasining falaji, bosh aylanishi, ko'ngil aynishi va qusish kabi vestibulyar buzilishlar kuzatiladi.

O'rta quloq tomi va tubi shikastlangan hollarda nog'ora bo'shlig'ida qon to'planadi (*gemotimpanum*). Otoskopiyada ko'kimtir nog'ora parda tashqi eshituv yo'liga bo'rtganligi, nog'ora bo'shlig'ida qon to'plaminig sathi ko'rinadi.

Grippdan keyin rivojlangan o'tkir o'rta otitda quloqdan qon oqishi asosiy kasallikning belgisi bo'lib, otoskopiyada nog'ora parda qizarganligi, uning epiteliy qatlami ko'chganligi va to'q qizil qon pufakchalari paydo bo'lganligi ko'rinadi.

Surunkali yiringli o'rta otit polip o'sishi bilan kechganda tashqi eshituv yo'lida bajarilgan muolajadan so'ng (masalan, tashqi eshituv yo'liga kiritilgan zond polipga tegib ketganda) quloqdan kam miqdorda qon oqishi mumkin. Xolesteatoma nog'ora

bo'shlig'ining old devorida joylashib, ichki uyqu arteriya devorini emirganda quloqdan ko'p miqdorda qon oqishi kuzatilishi mumkin.

Tashxis bemor shikoyatlari, anamnez ma'lumotlari, otoskopiya, rentgenografiya, kompyuter tomografiya tekshiruvlari natijalari asosida qo'yiladi. Ba'zan quloq ichida qon borligi tashqi eshituv yo'lini paxta yoki zond bilan tozalash paytida aniqlanadi. Kalla asosi singanda bosh miya qon tomirlarining jarohatini aniqlash ancha qiyin.

Davolash. Bemorga quloqdan qon oqishini to'xtatish tadbirlari o'tkaziladi; tomir ichiga yoki mushak orasiga qon oqishini to'xtatuvchi dorilar (disinon, etamzilat natriy) yuboriladi, tashqi eshituv yo'liga kseroformga shimdirilgan pilikcha qo'yiladi. Zarurat tug'ilgan hollarda umumiy uyqu arteriyasi bosiladi va bemor shoshilinch ravishda shifoxonaga yuboriladi. Og'ir hollarda tashqi uyqu arteriyasi bog'lanadi.

O'rta quloq jarohatlari kalla suyagi asosi singanda va sinish chizig'i chakka suyagi ustidan o'tganda yoki chakka suyagining toshsimon qismi uzunasiga singanda kuzatiladi. Bunday hollarda sinish chizig'i nogora bo'shlig'ining yuqori devori va tashqi eshituv yo'li ustidan o'tadi.

Jarohatdan so'nggi o'rta otit o'rta quloqning oddiy yallig'lanishining klinik manzarasi kabi kechadi. Shu bilan birga u ayrim xususiyatlarga ega. Bunday hollarda o'rta otit kalla suyagi, bosh miya, umurtqa pog'onasi va boshqa a'zolar jarohati bilan birga kechadi. Shuning uchun diagnostik va davolash tadbirlari nevropatolog, neyrojarroh, oftalmolog mutaxassislari bilan birgalikda olib borilishi lozim. Kalla suyagi asosi yoki umurtqa pog'onasi singan bemorning boshi va gavdasi albatta harakatsizlantirilishi lozim.

O'rta quloq jarohati nog'ora pardaning yirtilishi bilan kechgan hollarda ikkilamchi infeksiya nog'ora bo'shlig'iga tashqi eshituv yo'li orqali, nog'ora parda yirtilmagan hollarda - eshituv nayi orqali tarqalishi va yallig'lanish jarayonining rivojlanishiga sabab bo'lishi mumkin. Infeksiyani nog'ora bo'shlig'iga tarqalishi so'rg'ichsimon o'siqning ochiq shikastida ham kuzatiladi. Jarohatdan so'ng organizmning himoya kuchini pasayishi natijasida jarohatdan so'nggi o'rta otit bilan og'rigan bemorda mastoidit asorati rivojlanishi mumkin.

O'rta quloq jarohatlari ko'pincha eshituv suyakchalarida o'zgarishlar bilan birga kechishi mumkin. Bunda bolg'acha va sandonchani sinishi, chiqishi, siljishi, uzangicha asosini labirint darchasidan chiqib ketishi kuzatiladi. Shunga o'xshash jarohatlar kalla suyagi va pastki jag' suyagi jarohatlarida ham qayd etiladi.

O'rta quloq jarohatida bemorning qulog'idan qon, ba'zan miya suyuqligi oqadi, unda "zararlangan" tomonga yo'nalgan nistagm belgisi paydo bo'lishi mumkin.

Tashxis bemor shikoyatlari, anamnez ma'lumotlari, zararlangan maydonni ko'zdan kechirish, paypaslash, otoskopiya, otomikroskopiya, Stenvers bo'yicha chakka suyagi rentgenografiyasi yoki kompyuter tomografiya, qon tahlillari, orqa miya suyuqligining tarkibini tekshirish, akumetriya, audiometriya tekshiruvlari natijalari asosida qo'yiladi. Eshituv suyakchalarining shikastlanishi otoskopiya va otomikroskopiya, nog'ora parda zararlanmagan hollarda - impendansometriya tekshiruv-

lari yordamida aniqlanadi (timpanogrammaning D shakli). Ayrim hollarda jarohatning xarakteri va eshituv suyakchalari zanjirining uzilishi timpanotomiya va timpanoplastika jarrohlik amali paytida aniqlanadi.

Davolash. Ochiq jarohatlarda jarohat maydoniga birlamchi jarrohlik ishlovi beriladi. Tashqi eshituv yo'liga borat kislotasiga shimdirilgan bint bo'lagi kiritiladi, shikastlangan quloq sohasiga aseptik boylam qo'yilib, yallig'lanish jarayonini oldini olish maqsadida bemorga antibiotiklar bu-yuriladi. Eshituv suyakchalari va nog'ora parda jarohatlanganda o'rta quloqning tovushni o'tkazish faoliyatini tiklash maqsadida nog'ora bo'shlig'ida timpanoplastika jarrohlik amali bajariladi.

Ichki quloq jarohatlari o'tkir uchli yot jism (to'g'nogich, shpilka) nog'ora bo'shlig'i va labirint darchasini teshib, quloq ichiga chuqur suqilgan hollarda sodir bo'ladi. Ichki quloqda bajarilgan jarrohlik amali paytida ham ichki quloq jarohatlanishi mumkin (masalan, tashqi yarim doira kanal jarohati yoki uzangichani dahliz darchasidan ajralishi). Kalla suyagi asosining sinishi chakka suyagi piramidasining sinishi bilan kechgan shikastlarda ham ichki quloq jarohatlanishi mumkin. Yuqorida qayd etilgan jarohatlar quloqning eshitish va muvozanatni saqlash faoliyatini pasayishi, keskin vestibulyar reaksiyalar (bosh aylanishi, muvozanatni buzilishi, ko'ngil aynishi va h.k.) bilan kechadi. Bundan tashqari, infeksiyani ichki quloqdan kallaning orqa chuqurchasiga tarqalishi natijasida bunday bemorlarda kalla ichi asoratlari rivojlanishi mumkin.

Chakka suyagi piramidasini sinishi ko'pincha kalla suyagi asosining sinishi bilan bir paytda sodir bo'ladi. Bunday sinish zarb peshona yo'nalishi bo'ylab, kallaning ensa sohasiga to'g'ri kelganda yoki bemor iyagi sohasi bilan erga yiqilganda yuz beradi va cingan suyak bo'laklari siljimasligi bilan boshqa suyak sinishlaridan farq qiladi. Sinish chizig'ining joylashuviga qarab chakka chuyagi piramidasini sinishi: *uzunasiga* va *ko'ndalang* sinishlarga bo'linadi. Birinchi vaziyatda nog'ora bo'shlig'ining tomi va tashqi eshituv yo'lining yuqori devori shikastlansa, ikkinchisida – sinish chizig'i piramidani ko'ndalang kesib o'tganda nog'ora parda shikastlanmaydi, lekin boshqa og'ir klinik belgilar yuzaga keladi. Chakka suyagi piramidasining turli sinishlari o'ziga xos klinik belgilar bilan kechadi.

Chakka suyagi piramidasini uzunasiga sinishi odatda kalla suyagi asosi ko'ndalang singanda sodir bo'ladi. Aksariyat hollarda bunday bemorlarda nog'ora pardani yirtilishi, quloqdan qon, ba'zan miya suyuqligi oqishi kuzatiladi. Bemorda eshituv va muvozanat a'zolarining faoliyati buziladi, ayrim hollarda ular saqlanib qolishi mumkin. Yumshoq to'qimaning shishi va gematomasi yuz asab tolasini bosishi natijasida bemorda yuz asab tolasini qisman falaji yoki falaji rivojlanadi.

Chakka suyagi piramidasini ko'ndalang sinishi kalla suyagi asosi uzunasiga singanda sodir bo'ladi. Bunday sinishda odatda nog'ora parda zararlanmaydi, quloqdan qon yoki miya suyuqligi ham oqmaydi. Otokopiyada nog'ora parda o'zgarmaganligi yoki nog'ora bo'shlig'ida qon to'planganligi ko'rinadi (gemotimpanum). Sinish chizig'i ichki quloq ustidan o'tishi natijasida ichki eshituv yo'lidan o'tuvchi asab tola-

lari jarohatlanadi, bemorda eshituv va muvozanatni saqlash a'zolarining faoliyati buziladi, yuz asab tolasi falaji rivojlanadi.

Chakka suyagi piramidasi singanda infektsiya o'rta va ichki quloqdan kalla bo'shlig'iga tarqalishi, bemorda kalla ichi asoratlari (otogen meningit, entsefalit va boshq.) rivojlanishi mumkin.

Klinik belgilari. Jarohatdan so'ng bemorning umumiy ahvoli og'ir bo'lib, unda spontan vestibulyar reaksiyalar kuzatiladi (bosh aylanishi, spontan nistagm, statik va dinamik muvozanatni yo'qotilishi, ko'ngil aynishi va qusish). Quloqdan qon va orqa miya suyuqligi oqayotganda (otolikvoreyada) doka bog'lamda o'ziga xos dog', ya'ni markazda qon dog'i, uning atrofida och-sariq tasma shaklida orqa miya suyuqligini dog'i qoladi. Bemorda yuz asab tolasining falaji, meningial va bosh miyaning o'choqli belgilari kuzatiladi. Zararlangan tomonda tovushni qabul qilish tizimining buzilishi yoki sensonevral past eshitishlik, ba'zan karlik rivojlanishi mumkin. Labirint shikastlanganda Veber sinamasida tovush sog'lom quloq tomon, labirint shikastlanmagan hollarda, ya'ni o'rta quloqqa qon quyilganda, tovushni zararlangan quloq tomon oqishi kuzatiladi. Kalla suyagi singan hollarda orqa miya suyuqligida qon aniqlanadi.

Tashxis bemor shikoyatlari, kasallikni boshlanishi, otoskopiya, paypaslash, perkussiya, vestibulometriya, akumetriya, audiometriya, rentgenografiya va kompyuter tomografiya tekshiruvlarining natijalari asosida qo'yiladi. Bemorning umumiy ahvolini e'tiborga olgan holda kalla suyagi rentgenografiyasi tekshiruvini bajariladi. Lekin jarohatdan so'nggi dastlabki kunlarda chakka suyagi rentgenografiyasi tekshiruvini bajarish imkoniyati bo'lmaydi. Bemorga nevropatolog, neyroxaroh va oftalmolog maslahati tavsiya etiladi.

Davolash. Quloqdan qon oqishini to'xtatish maqsadida tashqi eshituv yo'lga toza steril doka yoki paxta bo'lagi kiritilib, quloq sohasiga aseptik boylam qo'yiladi. Keyin boshi va buyin sohasiga korset qo'yilib, chalkancha yotkizilgan holatda bemor shifoxonaga yuboriladi. Yo'lda silkinishlar, bemorga boshni harakatlantirish va yonboshiga yotish taqiqlanadi. Subaraxnoidal qon oqishiga shubha tug'ilganda orqa miya suyuqligi tekshiriladi; kalla ichi gematomasi aniqlanganda esa bemorda neyroxarohlik amali bajariladi. Keyingi davolash tadbirlari bemorning umumiy ahvoli, shu jumladan kasallikning nevrologik belgilari e'tiborga olingan holda olib boriladi.

Miya suyuqligini oqishi odatda o'z-o'zidan to'xtaydi; ba'zan miya suyuqligi bosimini pasaytirish maqsadida tomir ichiga 25% magnezium sulfat yuboriladi, tashqi eshituv yo'lga yog'li pilikcha qo'yiladi. Agar quloqdan miya suyuqligini oqishi to'xtamas, unda o'rta quloqda jarrohlik amali bajariladi va bosh miya qattiq pardasi ochilib, uning teshilgan joyi chakka suyagi mushagidan olingan qiyiq bilan yopiladi.

Chakka suyagi shikastlarining oqibatlarini kalla suyagi asosi sinishining xarakteriga, muddatiga va nevrologik belgilarning rivojlanishiga, ya'ni bosh miya pardalari va to'qimasining jarohatiga bog'liq bo'ladi. Og'ir aralash jarohatlarda ko'pincha jarohatdan so'nggi dastlabki daqiqalarda yoki qisqa vaqt ichida bosh miyani hosil

bo'lgan gematoma bilan bosilishi, bosh miya to'qimasining shishi natijasida bemorda o'lim holati yuz berishi mumkin. Boshqa hollarda jarohatdan so'ng bemorlarda bosh og'riqi, bosh aylanishi, epilepsiyaga o'xshash talvasa holatlari kabi asoratlarni kuzatilishi mumkin.

QULOQNING TERMİK VA KIMYOVIY JAROHATLARI yuqori yoki past haroratning, kislota yoki ishkorli eritmalarning ta'siri natijasida sodir bo'ladi. Tashqi quloqning termik jarohati deyarli doimo yuz, bosh va bo'yin sohasi kuyishlari bilan birga uchraydi.

Kuyishlarda quyidagi klinik darajalar tafovut qilinadi:

I daraja - eritema, quloq supراسi terisining qizarishi va shishi;

II daraja - shish va pufakchalarni hosil bo'lishi;

III daraja - yuqoridagi belgilar va terining yuzaki nekrozi;

IV daraja - yuqoridagi belgilar va terining chuqur nekrozi.

Tashxis anamnez ma'lumotlari, bemor shikoyatlari va klinik manzara asosida qo'yiladi.

Davolashda bemorning umumiy ahvoli, kasallikning klinik belgilari, zaharlantirish darajasini hisobga olingan holda amalga oshiriladi. Quloq supراسi va tashqi eshituv yo'li terisining termik jarohatlarida birinchi tibbiy yordam umumiy jarrohlik qoidalari bo'yicha olib boriladi. Mushak orasiga og'riqsizlantiruvchi dori vositalari (morfiy, pantapon, promedol) yuboriladi. Mahalliy davolash usuli og'riqni kamaytirish, jarohat maydonini nekrozga uchragan to'qimalardan tozalash, yallig'lanishga qarshi davolash va teridagi jarohatni bitishini tezlashtirish, chandiqlar hosil bo'lishini oldini olish tadbirlaridan iborat.

Jarohat maydoniga aseptik sharoitda ishlov berilishi lozim. Nekrozga uchragan teri qatlamlari olib tashlangandan so'ng kuygan teri maydoni natriy xloridning izotonik eritmasi bilan yuvilib, quritiladi va spirt bilan artiladi. hosil bo'lgan pufakchalar ichidagi eksudatni chiqarish maqsadida pufakchalar teshiladi yoki qaychi bilan kesiladi. Birlamchi jarrohlik ishlovidan so'ng jarohat maydoniga aseptik boylam qo'yilmaydi, uni o'rniga burushtiruvchi eritma - 5% tanin, permanganat kaliyning och pushti rangli eritmasi bilan namlanadi yoki maxsus lampa ostida quritiladi.

Quloq supراسi termik kuyishining I-II darajasini davolash jarayonida aseptika qoidalari jiddiy rioya kilinganda u 10-12 kun ichida izzsiz bitib ketadi. III-IV darajali kuyishlarda bemor qoqsholga qarshi emlanadi, nekrozga uchragan to'qimalarni olib tashlash bilan birga teri autotransplantasiyasi jarrohlik amali bajariladi. Nekrozga uchragan to'qimalardan tozalash paytida antiseptik malham (levomikol) va kortikosteroid dori moddalari (oksikazol aerozoli, gidrokortizon suspenziyasi) ishlatiladi. Kuyishdan so'ng rivojlangan perixondrit umumiy tamoyillar bo'yicha davolanadi. Chuqur kuyishlarda tashqi eshituv yo'li atreziyasini oldini olish maqsadida uning ichidagi ortiqcha yallig'lanish o'smalari olib tashlanadi, joyi esa 10 - 40% kumush nitrat eritmasi bilan kuydirilib, tashqi eshituv yo'liga bioinert materialdan tayyorlangan naycha kiritilib, tashqi eshituv yo'lining terisi epiteliy bilan qoplanmaguncha shu erda qoldiriladi. Quloqning termik kuyishi o'rta quloqning

o'tkir yallig'lanishi bilan birga kechganda yiringli o'rta otitni davolash tadbirlari o'tkaziladi.

Quloqning kimyoviy kuyishlarda birinchi tibbiy yordam neytrallashtiruvchi vositalarni zudlik bilan qo'llashdan iborat. quloq suprasining tersi kislota eritmasi bilan kuyganda jarohat maydoni ishqorli eritma (2% natriy gidrokarbonat, magniy oksidi, sovun suvi) bilan, ishqor eritmasi bilan kuyganda esa 1-2% sirka yoki limon kislotasi bilan yuviladi. Keyin bemor termik kuyishlarni davolash qoidalari buyicha davolanadi.

QULOQ SUPRASI MUZLASHIda quyidagi klinik darajalar tafovut qilinadi:

I daraja – terining shishi va ko'karishi;

II daraja - pufakchalar hosil bo'lishi;

III daraja - teri va teri osti yog' to'qimasining nekrozi;

IV daraja - tog'ay to'qimasining nekrozi.

Tashxis anamnez ma'lumotlari, bemor shikoyatlari va klinik manzara asosida qo'yiladi.

Davolash. Quloq suprasi muzlashida birinchi tibbiy yordam uni iliq (37°C) suv bilan isitish, spirt bilan ishlav berishdan iborat. Quloq suprasi qo'l yoki yumshoq mato bilan ishqalanadi. Teriga jarohat etkazmaslik uchun quloqlarni qor yoki dag'al mato bilan ishqalash man etiladi. Terida pufakchalar hosil bo'lganda jarohat maydoniga burushtiruvchi eritma yoki malxam surtiladi, pufakchalar aseptik sharoitda ochilib, ichidagi eksudat chiqariladi. Keyin jarohat maydoniga antibiotik malhami bilan boylam qo'yiladi.

Og'ir hollarda nekrozga uchragan to'qimalar olib tashlanib, jarohat maydoniga Vishnevskiy malhami, levomikolga shimdirilgan doka qiyiq qo'yilib, bemorga antibiotiklar, fizioterapevtik muolajalar (UVCh, UBN) buyuriladi.

Muzlashdan so'ng quloq suprasi terisining sovuq va issiq haroratga sezgirligi oshadi. Muzlashdan so'nggi venalar trombozi yoki qon aylanishining buzilishi natijasida quloq suprasining rangi qizaradi yoki ko'kintir tus oladi.

QULOQNING AKUSTIK JAROHATI o'ta kuchli tovush to'lqinlari (120 dB) eshituv a'zosiga qisqa muddatli yoki davomli ta'sir etishi natijasida sodir bo'ladi va eshituv a'zosi faoliyatining buzilishi bilan namoyon bo'ladi.

Bunday jarohatlar o'tkir va surunkali akustik jarohatlarga bo'linadi. *O'tkir akustik jarohat* o'ta kuchli va baland to'lqinli tovush (portlash, quloq suprasi oldida hushtak chalish) qisqa muddatli ta'sir etishi natijasida sodir bo'lib, og'riq bilan kechadi.

Surunkali akustik, yoki shovqin ta'sirida yuzaga kelgan jarohatlar ko'pincha tinch hayotda uchraydi va kuchli tovush to'lqinlarining davomli ta'siri natijasida rivojlanadi. Agar o'tkir akustik jarohat natijasida buzilgan eshitish qobiliyati tiklansa, surunkali akustik jarohat spiral a'zoning atrofiyasiga olib kelishi mumkin. Davomli shovqin va vibratsiyaning (masalan, to'quv sexida, temirchilik ustaxonasidagi vibratsiya) birgalikda ta'siri bemorda eshitish qobiliyatini og'ir buzilishlariga olib keladi.

Tashxis bemor shikoyatlari, kasallikni boshlanishini aniqlash asosida qo'yiladi. Akustik jarohatlarda bemorda odatda konduktiv past eshitishlik va suyak orqali eshitish bo'sag'asini oshishi kuzatiladi.

Davolash. Kasb bilan bog'liq eshituv buzilishlarining boshlang'ich bosqichida bemorga kasbni o'zgartirish yoki shaxsiy himoya choralari qo'llash tavsiya qilinadi. Bunday bemorlarga sensonevral past eshitishlikni davolash tadbirlari buyuriladi: B, C, A, E guruhi vitaminlar, tinchlantiruvchi vositalar, mehnat va dam olish tartibiga rioya qilish.

Kasbiy past eshitishlik oldini olish choralari tibbiy va texnik tadbirlarga bo'linadi. Tibbiy tadbirlarga shovqin bilan bog'liq ishlab chiqarish korxonalariga ishga qabul qilinadigan shaxsni tibbiy ko'rikdan o'tkazish va maxsus testlar yordamida eshituv a'zosining kuchli tovush ta'siridan toliqish darajasini aniqlash ishlari kiradi. Eshitish qobiliyatini tiklanishi uzoq vaqt davom etgan shaxslar shovqin sharoitida mehnat qilishga yaroqsiz deb topiladi. Korxonada xodimlarini otorinolaringologik ko'rikdan o'tkazib, ularning eshitish darajasini o'z vaqtida aniqlash sensonevral past eshitishlikni oldini olishda muhim profilaktik ahamiyatga ega.

Texnik tadbirlarga ishchilarga ta'sir etuvchi tovush to'lqinining kuchini pasaytirish (tovush to'lqinlarini yutish va tarqalishini cheklash) choralari kiradi. Ishlab chiqarish korxonalarida yuqori to'lqinli tovush kuchi 90 - 100 dB dan, o'rta chastotali tovush kuchi 85-90 dB dan va past to'lqinli tovush kuchi 75-85 dB dan oshmasligi talab qilinadi. Shaxsiy himoya vositalaridan ishchilarga shovqinga qarshi turli moslamalar foydalanish tavsiya etiladi.

VIBRATSION (CHAYQALISH) JAROHAT. Kasallikning nomidan bilinib turibdiki, ushbu jarohat turli mexanizmlar (asbob-uskunalar, transport vositalari) tarqatuvchi vibratsion tebranishni (chayqalish) inson organizmiga ta'siri natijasida yuzaga keladi. Vibratsiyani hayvonlarga ta'sirini o'rganish borasida olib borilgan eksperimental tajribalar shuni ko'rsatadiki, chayqalish ta'sirida chig'anoqda (uning cho'qqisida va spiral a'zoning hujayralarida, hamda chig'anoq va muvozanat o'zaklarda) degenerativ o'zgarishlar sodir bo'lar ekan. Ushbu o'zgarishlarning xarakteri vibratsiyaning kuchi va ta'sirining davomiyligiga bog'liq.

Davolash. Uzviy anatomik bog'lik mavjudligini e'tiborga olgan xolda davolash tadbirlari akustik jarohatni davolashday olib boriladi. Faqat vibrojarohatni oldini olish maqsadida vibratsiyani izolyatsiya qilish, uni so'ndirish va yutish chora-tadbirlari ham qo'shiladi.

BAROJAROHAT. Barojarohat atmosfera bosimini keskin o'zgarishi natijasida sodir bo'ladi. O'rta va ichki quloq bunday o'zgarishlarga ayniqsa sezgir bo'ladi. Barojarohatning ikki turi tafovut qilinadi. Birinchi vaziyatda barojarohat faqat tashqi eshituv yo'lidagi bosimni o'zgarishi natijasida, masalan qo'lning kafti bilan quloq sohasiga urganda, Zigle pnevmatik voronkasini ishlatganda rivojlanadi. Barojarohatning ikkinchi turi esa tashqi muhit va nog'ora bo'shlig'i bosimlarining tafovuti natijasida rivojlanadi, masalan uchuvchilar uchganda, g'ovoslar suvga

sho'ng'iganda va h.k. Baro- va akustik jarohatlarni birga kechishi yaqin masofada portlash sodir etilganda yoki o'q otilganda kuzatiladi. Bunday buzilishlarning negizida atmosfera bosimini juda tez oshishi va kuchli tovushning to'satdan ta'siri yotadi.

Barojarohatda otoskopiya manzarasi nog'ora pardani qizarishi, to'qimasiga qon quyi-lishi; ba'zan yirtilishlar yoki nog'ora pardani butunlay parchalanishi bilan namoyon b'yo'adi. Jarohatdan so'ng 2 kun davomida yallig'lanish belgilari kuzatilmaslgi, keyinchalik ikkilamchi infeksiyani qo'shilishi natijasida yallig'lanish jarayoni rivojlanishi mumkin. Nog'ora bo'shlig'iga qon quyilib, nog'ora parda yirtilmay qolgan hollarda uning rangi to'q-qo'kimtir bo'ladi.

Barojarohat ichki quloq va markaziy asab tizimining qator funktsional buzilishlari bilan kechadi. Bemorda quloqlarni shang'illashi, eshituvni pasayishi, bosh aylanishi va ko'ngil aynishi paydo bo'ladi. Ba'zan es-xushini yo'qotilishi kuzatiladi.

Barojarohatda eshituvni pasayish darajasi turlicha bo'lib, u eshituv a'zosining qaysi qismi zarargaligiga bog'liq bo'ladi. Ba'zan halqum murtagi yoki nay yostiqtchasining gipertrofiyasi tufayli eshituv nayining o'tkazuvchanligi buzilgan bolalarda barojarohat samolyotda parvoz etish paytida rivojlanadi.

Davolash. Nog'ora pardani yirtilishi, quloqdan qon ketishi yoki nog'ora pardaning to'qimasiga qon quyilishi bilan kechgan barojarohatda birinchi tibbiy yordam tashqi eshituv yo'lini zondga o'ralgan steril paxta yordamida ehtiyotkorlik va sinchkovlik bilan qon laxtalari va yot jismlardan (portlash paytida quloqni ichiga to'proq kirishi mumkin) tozalashdan iborat. Quloqni yuvish qat'iy man etiladi, chunki bu nog'ora bo'shlig'ini yallig'lanishiga olib kelishi mumkin. Tashqi eshituv yo'li tozalangandan so'ng uning terisiga spirtga shimdirilgan paxta bo'lagi bilan ishlov beriladi, keyin jarohat maydoniga uchta sulfanilamid doridan tayyorlangan kukun sepiladi. Infeksiya tarqalishini oldini olish va qon ketishni to'xtatish maqsadida tashqi eshituv yo'liga quruq steril tiqma kiritiladi. Muolajalar har kuni bajariladi.

Ichki quloqning funktsional buzilishlari (bosh aylanishi va h.k) paydo bo'lgan hollarda bemor albatta to'shakda yotishi lozim. Unga umumiy quvvatlovli va yallig'lanishga qarshi terapiya buyuriladi. Davolashning 6-kunidan boshlab davolash tadbirlari u yoki bu a'zoni zararganligiga qarab olib boriladi. Jarohatning xarakteri va keskinligiga qarab bemor poliklinika yoki shifoxona sharoitida davolanadi.

Barojarohatni oldini olish tadbirlari atmosfera bosimini asta-sekin o'zgarishini ta'minlash, eshituv nayining me'yoriy faoliyatini saqlashdan iborat. Shaxslarni uchuvchi, g'ovvos kasbi uchun tanlovdan o'tkazish ham muhim profilaktik ahamiyatga ega.

TASHQI ESHITUV YO'LINING CHIPQONI (*furunculus meatus acustici*) – tog'ay-parda bo'limida joylashgan soch follikulalari hamda atrofdagi biriktiruvchi to'qimaning o'tkir yiringli-nekrotik yallig'lanishi bo'lib, tashqi eshituv yo'lining teri va teri osti yog' to'qimasining chegaralangan yallig'lanishi bilan kechadi. Tashqi

eshituv yo'lining yallig'lanishi, ya'ni tashqi otitning ikki shakli: *chegaralangan* (jarayonni faqat tog'ay parda qismiga tarqalishi) va *tarqoq* (jarayonni suyak qismiga ham tarqalishi) tafovut etiladi.

Tashqi eshituv yo'lining suyak qismida soch follikulalari yo'qligi sababli bu maydonda chipqonlar paydo bo'lmaydi. Infeksiya (ko'pincha *S. aureus*, ko'k yiringli tayoqcha, stafilokokklar) teridagi soch follikulariga tashqi eshituv yo'lini shpilka yoki boshqa biror o'tkir jism bilan jarohatlanganda tarqaladi. Shu sababdan kasallik ko'pincha qulog'idan vaqti-vaqti bilan yiringli ajralma oqadigan bemorlarda uchraydi. Shamollash, modda almashinuvi, xususan uglevodlar almashinuvini buzilishi, noto'g'ri ovqatlanish, gipovitaminoz kabi umumiy omillar tashqi eshituv yo'li chipqonining rivojlanishiga yordam beradi.

Klinik belgilari. Tashqi eshituv yo'li chipqonining etakchi belgisi bu keskin og'riq bo'lib, u tishlar va ko'zlar sohasiga, bo'yinga, ba'zan boshning barcha qismlariga tarqaladi. Og'riq gapirganda, chaynaganda, quloq dumboqchasi va tashqi eshituv yo'lining pastki devori bosilganda, quloq suprasi tortilganda zo'rayadi. Chipqon tashqi eshituv yo'lining barcha devorlarida rivojlanishi mumkin. Og'riq tufayli otoskopiya ehtiyotlik bilan, kichik quloq qadoqchasi (voronkasi) yordamida bajariladi. Otoskopiya tashqi eshituv yo'lida yallig'langan va qizargan terida shish hosil bo'lib, uning yo'lini torayganligi ko'rinadi. Ba'zan tashqi eshituv yo'lida bir nechta chipqonlar paydo bo'lishi mumkin. Nog'ora pardada o'zgarish kuzatilmaydi, bemorning eshitish qobiliyati o'zgarmaydi. Mahalliy limfa tugunlar kattalashib, engil paypaslanganda og'riydi. Ba'zan yallig'lanish jarayoni quloq suprasi atrofidagi yumshoq to'qimalarga, so'rg'ichsimon o'siq sohasiga tarqalishi mumkin. Chipqon tashqi eshituv yo'lining old yoki pastki devoridagi santoriy tirqishlari sohasida joylashganda infeksiya quloq oldi beziga tarqalib, uni yallig'lanishiga olib kelishi mumkin.

Bemorning tana harorati biroz ko'tarilib, qaltirash kuzatilishi mumkin. Muvaffaqiyatli davolangan tashqi eshituv yo'lining chipqoni *infiltratsiya bosqichida* so'rilib ketishi mumkin. Boshqa hollarda (*ho'ppoz bosqichida*) kasallikning 5-7- kuni chipqonning cho'qqisi yorilib, tashqi eshituv yo'lga qon aralash yiringli ajralma va nekrozga uchragan chipqon o'zagi ham oqib chiqadi. Shundan so'ng og'riq kamayib, bemorning ahvoli biroz yaxshilanadi. Kasallik ba'zan qaytalanishi mumkin.

Tashxis bemor shikoyatlari, anamnez ma'lumotlari, otoskopiya va audiometriya, ob'ektiv tekshiruv (quloq do'mbog'i bosilganda va chaynaganda og'riqni paydo bo'lishi) natijalari asosida qo'yiladi. Chipqon tashqi eshituv yo'lining kirish joyida joylashganda u tibbiy asboblarsiz, qolgan hollarda kichik quloq qadoqchasi yordamida ko'zdan kechiriladi. Kasallikni boshida chipqonning o'zagi ochilgandan so'ng shish ustida kratersimon chuqurlik va undan oqayotgan yiringli ajralma ko'zga ko'rinadi.

Tashqi eshituv yo'lining chipqoni mastoidit kasalligidan farqlanadi. Chipqonda og'riq va shish asosan quloq suprasining birikish maydonida, mastoiditda esa so'rg'ichsimon o'siq sohasida joylashadi. Mastoiditda quloq orqasidagi shish

bosilganda barmoq izi qolmaydi, chipqon maydoni bosilganda esa chuqur barmoq izi qolib, u biroz vaqt ko'rinib turadi. Bundan tashqari, mastoiditda tashqi eshituv yo'li suyak qismining orqa-yuqori devori osilganligi, chakka suyagi rentgenogrammasida - so'rg'ichsimon o'siqning havoli kataklarida havo zichligi kamayganligi va quloqning eshitish qobiliyati pasayganligi aniqlanadi. Chipqonda esa otoskopiyada nog'ora pardada o'zgarish kuzatilmaydi, bemorning eshitish qobiliyati buzilmaydi.

Qandli diabet kasalligini inkor etish uchun qon va siydikda glyukozaning miqdori, zarurat tug'ilganda mikroflora va uning antibiotiklarga sezgirligi ham tekshiriladi.

Davolash. Kasallikning dastlabki *infiltratsiya bosqichida* bemorga antibiotiklar buyuriladi: mushak orasiga ampitsillin, ichishga oksatsillin, augmentin bolalarga 375 mg, kattalarga 625 mg dan 3 mahal, sefalosporinlar guruhi antibiotiklari - sefaleksin, sefazolin. Tashqi eshituv yo'liga borat kislotaning 3% li spirtli eritmasiga shimdirilgan paxta pilikcha kiritiladi. Bemorga tana haroratini pasaytiruvchi va og'riqqa qarshi dorilar panadol, eferalgon, aspirin, paratsetamol tavsiya qilinadi. Desensibilizatsiya maqsadida va yallig'lanishga qarshi 1% li kalsiy xlorid eritmasidan bolalarga 7-10 ml/kg miqdorda, kattalarga 300-400 ml gacha 1daqiqada 40-50 tomchi tezligida vena ichiga yuborish tavsiya etiladi. Bundan tashqari bemorga pipolfen, suprastin, stafilokokka qarshi anatoksin yoki gamma-globulin, vitaminlar va fizioterapiya muolajalari (UBN, UVCh, SVCh) buyuriladi.

Chipqonni ochish muolajasi kasallikning *ho'ppoz bosqichida* (odatda 4-5- kuni), og'riq kuchayganda, atrof to'qima infiltratsiya va mahalliy limfadenit keskinlashganda bajariladi. Mahalliy infiltratsion og'riqsizlantirish ostida chipqon cho'qqi sohasida kesilib, o'zagi va yiringli ajralma chiqarilib, o'rniga rezina chiqargich kiritiladi; tashqi eshituv yo'liga gipertonik eritmaga shimdirilgan pilikcha qo'yiladi va u har 3-4 soatda almashtirib turiladi.

Limfotrop usulda quloq suprasining orqa yoki pastki asosining terisi ostiga antibiotik (masalan, 1 ml 0,5% li novokainda eritilgan 1 ml linkomitsinni) eritmasini yuborish yaxshi samara beradi.

TARQOQ TASHQI OTIT (*otitis externa diffusa*) - tashqi eshituv yo'li terisining yiringli tarqoq yallig'lanishi bo'lib, uning rivojlanishiga turli mexanik, termik va kimyoviy jarohatlar, yiringli o'rta otit sabab bo'ladi. Bunda yallig'lanish jarayoni tarqoq xarakterga ega bo'ladi.

Kasallikni gramm-musbat flora, *Pseudomonas aeruginosa*, *S. pyogenes* yoki aralash mikroflora va zamburug'lar qo'zg'atadi. Organizmda uglevodlar almashinuvining buzilishi, immunitetning susayishi, qandli diabet va allergik kasalliklar diffuz tashqi otitning rivojlanishiga yordam beradi.

Klinik belgilari. Tashqi tarqoq otit o'tkir yoki surunkali shaklda kechadi. Kasallikning o'tkir kechimida tashqi eshituv yo'lining terisi dastlab qichiydi, keyinchalik og'riq belgisi qo'shilib, quloq do'mboqchasi bosilganda yallig'langan quloq og'riydi, undan yiringli ajralma oqadi. Otoskopiyada tashqi eshituv yo'li

tog'ay-parda qismining terisi qizarib, shishganligi, yorigi torayib unda ko'chgan epidermis qatlami va yiringdan hosil bo'lgan badbo'y bo'tqasimon ajralma to'planligi, nog'ora parda ham biroz qizarib, ko'chgan epidermis bilan qoplanganligi ko'rinadi.

Qiyosiy tashxis. Tarqoq tashqi otitni birinchi navbatda o'rta quloq kasalliklari, otomikoz va virusli otitlardan farqlash lozim. Tashqi eshituv yo'lining tarqoq yallig'lanishi bilan og'rikan bemorning eshitish qobiliyati o'zgarmaydi. *Zamburug'li tashqi otitni* inkor etish maqsadida mikologik tekshiruv o'tkaziladi. *Virusli otitda* o'ziga xos gerpetik toshma toshadi, quloq suprasining orqa yuzasida, quloq solinchagi va tashqi eshituv yo'lining orqa devorida mayda pufakchalar, *grippdan so'ngi otitda* esa gemorragik pufakchalar paydo bo'ladi. Virusologik tekshiruv aniq tashxis qo'yishga yordam beradi.

Tashqi quloq ekzemasida qizarish va shish tufayli quloq suprasi qalinlashib, eshituv yo'li keskin torayadi, tashqi eshituv yo'lining terisida kichik serozli pufakchalar paydo bo'ladi. Pufakchalar yorilganda quloqdan serozli ekssudat oqib, terining qo'l yuzasida sarg'ish-kulrang po'stloqlar ko'zga tashlanadi. Po'stloqlar to'plami tashqi eshituv yo'lini qisman yoki to'liq yopib qo'yishi mumkin. Bemor qulog'i tinimsiz qichishiga shikoyat qiladi.

Davolash. Bemorga vitaminlarga boy, uglevodlar miqdori cheklangan parhez taomlar tavsiya etiladi. O'tkir va shirin taomlarni iste'mol qilish chegaralanadi. Giposensibilizatsiya (Kalsiy gluconat 0,5 g dan 3-4 mahal ichish) va yallig'lanishga qarshi davolash tadbirlari o'tkaziladi. Tashqi eshituv yo'li furatsilin eritmasi (1:5000) bilan yaxshilab yuvilib quritiladi, keyin unga safrodeks tomchilari tomiziladi. Quloqni kichishini kamaytirish uchun unga 1% mentol tomchisi, 1-2% salitsilat kislotasi, 2% sulfatiozol, 1-2% sariq simob va 2-5% oq simob, gioksizon yoki prednizolon, gidrokortizon, belogent, beloderm, selestoderm - B va boshqa glyukokortikoid malhamlar surtiladi. Bemorga UVCh, UBN, geliy neon lazer nuri kabi fizioterapevtik muolajalar buyuriladi.

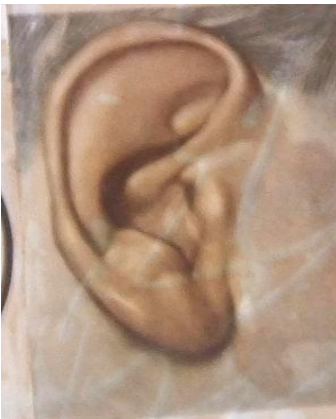Kasallikning surunkali kechimida vaksinoterapiya, stafilokokga qarshi anatoksini, autogemoterapiya, vitaminoterapiya o'tkaziladi.

Ma'lumki, qandli diabet bilan og'rikan bemorlarda tarqoq tashqi otitning surunkali shakli ko'p uchraydi va uzoq vaqt davom etadi. Uni davolashda odatdagi dori-darmonlar yaxshi natija bermaydi. Bunday hollarda C.A.Hasanov taklif etgan usul bo'yicha tashqi eshituv yo'lga insulin eritmasiga shimdirilgan paxta pilikchasi qo'yiladi va har 4-6 soatda 4-5 tomchidan insulin tomizilib turiladi. Mahalliy usulda qo'llanilgan insulin retseptorlarga ta'sir ko'rsatib, hujayralar oralig'idagi glyukozani hujayra ichiga kirishini va hujayradagi glikoliz jarayoni me'yorda kechishini ta'minlaydi. Quloq suprasi orqa pastki burmasining terisi ostiga 0,5% novokainda eritilgan antibiotik limfotrop usulda yuboriladi.

Kasallikni oldini olishda gigiena qoidalariga rioya qilish muhim ahamiyatga ega.

TASHQI QULOQ SARAMASI (*erysipelas*) – bu tashqi quloq terisidagi yuzaki limfa tizimining yallig'lanishi bilan kechuvchi teri va teri osti yog' to'qimasining o'tkir infeksiyon-allergik kasalligi bo'lib, birlamchi yoki yuz va bosh terisidan tarqalgan ikkilamchi kasallik sifatida rivojlanishi mumkin. Kasallikni ko'pincha A guruhiga mansub betta-gemolitik streptokokk qo'zg'atadi. Immunobiologik himoya mexanizmlarining buzilishi, terini shilinishi, ayniqsa quloqdan yiring oqishi natijasida quloq supراسi va tashqi eshituv yo'liga infeksiyani tarqalishi saramas jarayonining rivojlanishiga yordam beradi.

Klinik belgilari. Bemor quloq'ga qizib og'rishiga shikoyat qiladi. Quloq supراسi keskin qizarib, shishadi, paypaslanganda og'riydi, shish quloq solinchagiga ham tarqaladi. Zararlangan maydon qizil rangi va shishi bilan sog'lom teridan keskin ajralib turadi. Saramasning bullyoz shaklida terida serozli pufakchalar hosil bo'ladi. Bemorning tana harorati 39-40°C ga ko'tariladi, boshi og'riydi, qaltirash kuzatiladi. Kasallik 3-5 kun davom etib, sog'ayish bilan tugaydi. Ba'zan jarayon qaytalanib turishi, so'rg'ichsimon o'siq yoki nog'ora pardaga tarqalishi mumkin (36-rasm).



36-rasm. Tashqi quloq saramasi

Qiyosiy tashxis. Saramasni ko'pincha quloq supراسi xondroperiondritidan farqlashga to'g'ri keladi. Saramasda yallig'lanish jarayoni quloq supراسining solinchak qismiga va atrof teri maydoniga tarqaladi. Xondroperiondrit eshituv yo'li sohasining og'rihi bilan boshlanib, tashqi quloq avval og'riydi, so'ngra unda pufakchalar paydo bo'ladi. Undan keyin paydo bo'lgan shish quloq supراسining barcha maydonlariga (solinchak qismidan tashqari) tarqalib, dastlab g'adir-budir xarakterga ega bo'ladi. Keyinchalik tog'ay va tog'ay usti pardasi orasida yiringli eksudat to'planib, paypaslanganda lo'qillash va quloq supراسini keskin og'rihi qayd etiladi.

Davolash. Infeksiya tarqalishini oldini olish maqsadida tashqi quloq saramasi bilan og'riyaning bemor alohida xonaga yotqiziladi. Unga antibiotikoterapiya, ya'ni mushak orasiga ampicillin yuborish, amoksisilinni 3 mahal ovqatdan oldin ichish, augmentin 375 yoki 625 mg tabletkasidan 3 mahal ichish yoki mushak orasiga har 8 soatda yuborish tavsiya etiladi.

Bundan tashqari giposensibilizatsiya vositalari (vena ichiga 10 % kalsiy xlorid eritmasini 7-10 ml hisobida yuborish, suprastin yoki pipolfenni qo'llash), vitaminlar, biologik faollashtiruvchi dorilar buyuriladi. Mahalliy usulda quloq sohasiga UBN fizioterapiya muolajasi va penitsillin guruhiga mansub antibiotik malhami surtiladi.

OTOMIKOZ (*otomycosis*) – tashqi va o'rta quloq, hamda jarrohlik amalidan so'nggi bo'shliqlarning zamburug'li yallig'lanishi.

Etiologiyasi. Kasallikni *Aspergillus*, *Penicillium*, *Mucor*, *Rizopus*, *Candida* zamburug'lari, ba'zan bakteriya va zamburug'larning aralash florasi (masalan, *Candida* bilan tillarang yoki epidermal stafilokokk) qo'zg'atadi. Etiologik jihatdan turlicha

bo'lgan otitlarning 25-30% da mikologik zararlanish qayd etiladi. Otomikozning rivojlanishiga tashqi eshituv yo'lining dermatiti, ekzemas, surunkali yiringli o'rta otit va mikrojarohatlar sabab bo'ladi. Bundan tashqari uzoq vaqt davomida mahalliy yoki umumiy antibiotikoterapiyani yoki garmonoterapiyani qo'llash, modda almashinuvining buzilishi, organizmdagi immunitet tanqisligi ham otomikozning rivojlanishiga olib kelishi mumkin. Bunga tashqi eshituv yo'lida mavjud bo'lgan quyidagi sharoit yordam beradi: zamburug'larni kislorod va karbonat angidrid bilan ta'minlab turuvchi atmosfera havosi borligi, quyosh nurlari tushmasligi, yuqori namlik va haroratni doimo bir xil bo'lishi. Bunday sharoitda rivojlangan zamburug'lar tashqi eshituv yo'lida qalin mitseliy to'rlarini hosil qilib, terini yallig'lanishiga sabab bo'ladi.

Klinik belgilari. Kasallik asta-sekin boshlanib, zamburug' mitseliyasi teri ichiga o'sib borgan sari uning belgilari zo'rayib boradi. Otomikozning klinik belgilari tashqi eshituv yo'li terisining nafaqat mexanik zararlanishi, balki zamburug'larning fermentativ va toksik ta'siri tufayli yuzaga keladi. Bemor qulog'i kichishiga, og'rishi, bitishi, shang'illashi, qulog'idan biroz ajralma oqishiga shikoyat qiladi. Ba'zan zararlangan quloq tomonida bosh og'riqi kuzatilishi mumkin.

Otoskopiya tashqi eshituv yo'li devorlarining terisi qizarib, shishganligi, unda o'ziga xos ajralma borligi ko'rinadi. Quloq ajralmasining rangi zamburug'larning turiga qarab qoramtir (*Aspergillus niger*), sarg'ish yoki yashil (*Aspergillus flavus*), kulrang-qora (*Aspergillus fumigatus*) bo'lishi mumkin. *Renitcillium* zamburug'lari sabab bo'lgan otomikozda tashqi eshituv yo'lida sarg'ish hidsiz suyuq serozli ajralma, yumshoq oq-sariq oson ko'chuvchi po'stloqlar hosil bo'ladi. *Candida* zamburug'lari qo'zg'atgan kandidomikozning klinik belgilari tashqi quloq ekzemasini eslatadi, ya'ni tashqi eshituv yo'lida (ko'pincha tog'ay-parda qismida) oqish yoki sarg'ish po'stloqlar, kepaksimon tangachalar yoki tashqi eshituv yo'lining yorig'ini yopib turgan yumshoq hidsiz oqish ajralma to'planadi. Aspergillyoz jarayoni asosan tashqi eshituv yo'lining suyak qismida joylashadi.

Tashxis bemor shikoyatlari, kasallikni boshlanishi, klinik belgilari, otoskopiya manzarasi, quloq ajralmasining o'ziga xos rangi, mikroskopiya va mikologik tekshiruv natijalari asosida qo'yiladi.

Davolash tadbirlari organizmning umumiy holatini, kasallikning klinik belgilarini va zamburug' turini e'tiborga olgan holda olib boriladi. Bemorga umumiy va mahalliy usulda zamburug'larga karshi davolash tadbirlari buyuriladi. Dastlab tashqi eshituv yo'li antiseptik eritma bilan yuviladi va obdon quritiladi. Bunda kaliy permanganat eritmasidan foydalanish mumkin. Keyin tashqi eshituv yo'lga zamburug'ga qarshi dori bilan shimdirilgan paxta pilikcha kiritiladi va kuniga 2-3 marta almashtirib turiladi. Bundan tashqari, 2-3 hafta davomida flavofungin, orungal, nistatin, nioral, diflyukan tabletkalarini kuniga 2-3 mahal, lamizil tabletkasini kuniga 1 mahal ovqatdan oldin ichish, tashqi eshituv yo'lga lamizil malhamini yoki nitrofungin eritmasini surtish, 10% dimeksid eritmasi bilan kuniga 3 mahal pilikcha qo'yish tavsiya qilinadi.

Allergik holatlarda bemorga dimedrol 0,05g dan 2 mahal; suprastin 0,025 g dan 2 mahal; 5-10% kalsiy xlorid eritmasini 1 osh qoshiqdan 3 mahal; kalsiy glukonat tabletkasuni 0,5 g dan 3-4 mahal ovqatdan oldin ichish va parhezga rioya qilish tavsiya etiladi.

Gigiena qoidalariga rioya qilish, kasalliklarni davolashda antibiotik va garmonlardan to'g'ri foydalanish, organizmning himoya kuchini oshirish otomikozni oldini olishga yordam beradi.

TASHQI QULOQ EKZEMASI (*eczema*) - o'tkir yallig'lanish belgilari bilan kechgan, quloq suprasi va tashqi eshituv yo'li terisining ta'sirlanishi va infeksiya natijasida rivojlangan surunkali kasallik. O'tkir va surunkali o'rta otitda quloqdan oqayotgan yiringli ajralma, tarkibida yod bor dori moddasi, ko'mir va sement changi, ob-havoning yuqori namligi quloq suprasining terisiga salbiy ta'sir ko'rsatishi mumkin. Tashqi quloq ekzemasini organizmning ayrim moddalarga nisbatan sezgirligini oshishi yoki umumiy kasalliklarning (qandli diabet, podagra va boshq.) belgisi sifatida namoyon bo'lishi ham mumkin. Mahalliy immunitetning susayishi, surunkali teri kasalliklari (mikrobl, zamburug'li, virusli), surunkali infeksiya o'choqlari (tonzillit, xolesistit) va sil kasalliklari tashqi quloq ekzemasining rivojlanishiga yordam beradi.

Bolalarda ko'pincha ho'l ekzema uchraydi. Uning rivojlanishiga eksudativ diatez, raxit, ichak kasalliklari, uzoq vaqt turli dorilar bilan davolash, bolani haddan tashqari issiq kiyintirish kabi omillar yordam beradi.

Klinik belgilari. Tashqi quloq ekzemasining o'tkir va surunkali, chegaralangan va tarqoq, ho'l va quruq shakllari tafovut qilinadi.

O'tkir tashqi quloq ekzemasida terining asosan yuzaki qatlamlari, surunkali ekzemada – uning chuqur qatlamlari zararlanadi. O'tkir ekzemada qizarish va infiltratsiya tufayli quloq suprasi qalinlashib, eshituv yo'li keskin torayadi, terida kichik serozli pufakchalar paydo bo'ladi. Pufakchalar yorilgandan so'ng quloqdan serozli eksudat oqadi, ajralma qurigandan so'ng terining qo'l yuzasida sarg'ish-kulrang po'stloqlar hosil bo'ladi. Po'stloqlar to'planib tashqi eshituv yo'lini yopib qo'yishi mumkin. Bemor qulog'i tinmay qichishiga shikoyat qiladi. Ikkilamchi infeksiyani qo'shilishi chegaralangan yoki tarqoq tashqi otitning rivojlanishiga olib keladi.

Umumiy kasalliklarda tashqi quloq ekzemasini ko'pincha surunkali kechadi va kaytalanib turadi; quloq suprasi qalinlashib, tashqi eshituv yo'lining kirish qismi terisida yoriqlari hosil bo'ladi.

Tashxis bemor shikoyatlari, kasallikni boshlanishi, uning sabablari va allergik omilni aniqlash, otoskopiya, bakteriologik, mikologik va boshqa laboratoriya tekshiruvlari natijasi asosida qo'yiladi.

Qiyosiy tashxis. Tashqi quloq ekzemasini tashqi quloq saramasi, chegaralangan va tarqoq tashqi otit va otomikozdan farqlash lozim. Saramasda zararlangan maydon paypaslanganda keskin og'riydi, uning chegarasi, ya'ni demarkasiya chizig'i ko'zga tashlanib turadi; ekzemada bu belgi kuzatilmaydi. Otomikoz kasalligi bemorning o'ziga xos shikoyatlari, otoskopiya va mikologik tekshiruvlarining natijalarida asosida aniqlanadi.

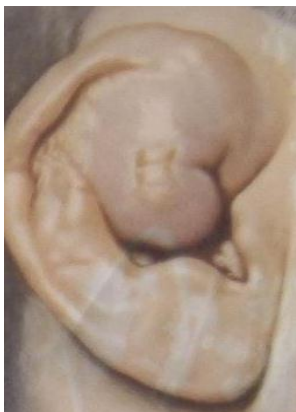Davolash tadbirlari kasallikning rivojlanishiga sabab bo'lgan asosiy kasallikni davolashdan boshlanadi va turli endogen va ekzogen omillar ta'siri bartaraf etiladi; xususan, o'rta quloqning yiringli kasalliklari davolanadi, surunkali infeksiya o'choqlari sog'lomlashtiriladi, uglevodlar almashinuvi tiklanadi. Bemorga parxez taomlar tavsiya qilinadi (tuz, uglevodlar, spirtli ichimliklar, qovurilgan va dudlangan qo'y yoki tovuq go'shti, anjir, pista, bodom kabi maxsulotlarni iste'mol qilish cheklanadi). Tozalangandan so'ng quloq suprasiga har kuni talk yoki rux oksidi kukuni sepidiladi. Ho'l ekzemada kortikosteroid aerzollari va malhamlari (oksikort aerzoli va malhami, gioksizon, prednizolon, elokom, selestoderm, diprosalik, triderm malhamlari) buyuriladi. Tashqi eshituv yo'liga 2-3% li kumush nitrat, 1-2% li brilliant yashil eritmalar bilan ishlov berish yaxshi natija beradi. Po'stloqlar avval vazelin yog'i bilan yumshatilib, keyin olib tashlanadi. Bemorga desensibilizatsiyalovchi (dimedrol, diazolin, suprastin, fenkarol, gistolan, analergin, klaritin, loratal, kalsiy glyukonat, kalsiy xlorid) va kortikosteroid dori vositalari tavsiya etiladi. Zarur bo'lsa autogemoterapiya, vitaminlar, UBN, UVCh, lazer- yoki magnitolazeroterapiya fizioterapiya muolajalari buyuriladi.

Tashqi quloq ekzemasini oldini olish uchun kasallikning rivojlanishiga sabab bo'lgan omillar bartaraf etilishi lozim. Tashqi eshituv yo'lini suv bilan yuvish taqiqlanadi, chunki suv va suvli eritmalar kasallikni avj olishiga olib keladi. O'tkir yoki surunkali o'rta otit bilan kasallangan va qulog'idan tinimsiz yiring oqadigan bemorlarni to'g'ri davolash muhim ahamiyatga ega. Bunday bemorlarga tozalikka rioya qilish tavsiya qilinadi.

QULOQ SUPRASI PERIXONDRITI (*perichondritis auriculae*) - quloq supراسi tog'ayi va tog'ay usti pardasining yallig'lanishi.

Kasallikni ko'k yiringli tayoqcha (*P.aeruginosa*) qo'zg'atadi. U quloq supراسining turli jarohatida infeksiyani tog'ay usti qavatiga tarqalishi natijasida rivojlanadi. Perixondrit tashqi eshituv yo'li chipqoni, gripp va sil kasalligining asorati sifatida ham rivojlanishi mumkin.

Klinik belgilari. Perixondritning dastlabki belgisi - bu quloq supراسi yoki tashqi eshituv yo'li sohasining avval og'rishi, keyinchalik ushbu maydonning terisida pufakchalar paydo bo'lishidir. Paydo bo'lgan shish quloq supراسining barcha maydonlariga (solinchak qismidan tashqari) tarqalib, dastlab g'adir-budir xarakterga ega bo'ladi. Keyinchalik tog'ay va tog'ay usti pardasi orasida yiringli ekssudat to'planib, paypaslanganda liqillash va quloq supراسining keskin og'rishi aniqlanadi. Bemorga o'z vaqtida tibbiy yordam ko'rsatilmagan hollarda jarayon tog'ayning emirilishiga olib keladi. Buning oqibatida quloq supراسi chandiqlanadi, bujmayadi, uning shakli keskin o'zgaradi (37-rasm). Serozli perixondrit engilroq kechadi.



37-rasm. Quloq supراسi perixondriti

Tashxis kasallikni boshlanishi, bemor shikoyatlari, ob'ektiv tekshiruv natijalari asosida qo'yiladi. Kasallikning boshlang'ich belgilarini quloq supراسi saramasidan va otgematomadani farqlash lozim, bunda asosan etiologik omil e'tiborga olinadi. Saramasda zararlangan maydonning chegarasi, ya'ni demarkasiya chizig'i ko'zga tashlanib turadi, yallig'lanish jarayoni esa quloqning solinchak qismiga va atrof teri sohalariga tarqalishi bilan ajralib turadi. Otgematoma quloq supراسi yuqori qismining old yuzasida joylashgan to'q qizil yoki ko'kimtir silliq shish shaklida bo'lib, odatda og'rimaydi.

Davolash. Bemorga yallig'lanishga qarshi mahalliy va umumiy terapiya buyuriladi: 7 kun davomida mushak orasiga ampitsillin, sefamizin, klaforan yuborish, augmentin 0,375 yoki 0,625 g 1 tabletkadan kuniga 3 mahal ichish. Bir vaqtning o'zida quloq supراسiga 1% li polimiksin, sintomitsin, levomikol, gioksizon malhamlari, 5% li yod, 10% li kumush nitrat eritmaları surtiladi, 10% dimeksidga shimdirilgan boylam qo'yiladi. Bemorga UBN, UVCh yoki SVCh, ultraton fizioterapiya muolajalari tavsiya qilinadi. Quloq atrofi terisining ostiga kuniga bir marta limfotrop usulda 0,5% novokainda eritilgan antibiotik yuboriladi. Bundan tashqari davolashda tibbiy zulukdan foydalanish ijobiy natija beradi.

Zararlangan maydonda liqillash belgisi aniqlanganda quloq supراسining terisi keng kesilib, nekrozga uchragan to'qimalar olib tashlanadi. Ho'ppoz bo'shlig'ining ichiga antibiotik yoki gipertonik eritmaga shimdirilgan tiqma qo'yiladi va rezina chiqargich o'rnatiladi. Jarohat maydoniga aseptik boylam qo'yiladi. Tiqma har 3-4 soatda, boylam – kuniga bir marta, og'ir hollarda - kuniga 2 marta almashtirib turiladi. Ajralma oqishi to'xtagandan so'ng jarohat maydoniga bosuvchi boylam qo'yiladi.

QULOQ KIRI (cerumen) – tashqi eshituv yo'lida tog'ay-parda bo'limining bezlari ishlab chiqargan chirk moddasi va ko'chgan epidermis qatlamini to'planishi. Me'yorda tashqi eshituv yo'li bezlarining ajralmasi, ya'ni chirk moddasi qurib, kichik to'plam yoki po'stloq shaklida chaynash yoki gapirish paytida chakka-pastki jag' bo'g'imi va tashqi eshituv yo'li old devori harakatlanishi tufayli tashqariga chiqariladi. Tashqi eshituv yo'lida quloq kirini to'planishiga chirk moddasi ishlab chiqarilishining oshishi, tashqi eshituv yo'li torligi yoki qiyshiqligi, yorig'iga chang kirishi, yallig'lanish jarayoni, quloq kirini gugurt cho'pi yoki shpilka yordamida tozalashga urinish, giperxolesterinemiya, tashqi eshituv yo'li dermatiti, ekzemas, ekzostozi kabi omillar yordam beradi. Chirk moddasi odatda tashqi eshituv yo'lining tog'ay-parda qismida to'planib, keyin suyak qismiga ham tarqaladi.

Quloq kirining rangi sarg'ish yoki to'q jigarrang, yumshoq, dag'al yoki toshsimon bo'lib, tashqi eshituv yo'lini qisman yoki butunlay yopib qo'yishi mumkin. Tashqi eshituv yo'lida qolib ketgan quloq kiri qurib, uning devorlarida to'planib, qotadi va terini bosishi tufayli yo'tal paydo bo'lishi, ba'zan esa eshitish faoliyatini pasayishiga sabab bo'ladi.

Klinik belgilari. Odatda bemor quloq kirini his etmaydi, ba'zan qulog'i bitishiga, shang'ilashiga, autofoniyaga va reflektor yo'talga shikoyat qiladi. Eshituv yo'li butunlay yopilib qolganda bemor to'satdan eshitmay qolganligiga yoki eshitish qobiliyati pasayganiga shikoyat qiladi. Bunday shikoyatlar ko'pincha qulog'i ichiga suv kirganda kuzatiladi (suv ta'sirida chirk moddasi shishadi). Quloq kiri tashqi eshituv yo'lining suyak qismida to'planib, nog'ora pardani bosganda bemorda bosh aylanishi, ko'ngil aynishi, bosh og'riqi, eshituvni keskin pasayishi kuzatiladi.

Tashxis bemor shikoyatlari, anamnez ma'lumotlari va otoskopiya natijalari asosida qo'yiladi. Otoskopiya tashqi eshituv yo'lini qisman yoki butunlay yopib turgan to'q sariq yoki qora tiqma borligi aniqlanadi.

Davolash. Quloq kiri quloqni yuvish yoki zond yordamida quruq tozalash usuli yordamida chiqariladi. Quloqni yuvishdan oldin bemor ilgari quloq kasalligi bilan og'riganligi aniqlanadi, chunki quloq kasalligini boshdan kechirgan bemorda nog'ora pardada bitmagan teshik bor bo'lishi mumkin. Bunday hollarda quloqni yuvish man etiladi, chunki suv nog'ora pardaning teshigi orqali nog'ora bo'shlig'iga kirib, yallig'lanish jarayonining avj olishiga va quloqdan yiring oqishiga sabab bo'lishi mumkin. Bunday hollarda quloq kiri quruq usulda chiqarib olinadi.

Quloqni yuvish uchun tana haroratiga mos (37°C) 50-100 ml iliq suv yoki furatsilin eritmasi ishlatiladi. Qotgan quloq kirini yumshatish uchun bemorning qulog'iga dastlab 7-10 tomchi 2% li sodali eritma tomiziladi, 10-15 daqiqadan keyin Jane shprisi yordamida yuvib chiqariladi. Muolaja quyidagicha bajariladi:

Davolovchi vrach o'ng qo'lga Jane shprisini olib, chap qo'li bilan bemorning quloq suprasini orqaga va yuqoriga (yosh bolalarda - orqaga va pastga) tortadi; bunda u chap qo'lining to'rtinchi barmog'ini shprisga tirab, uni tashqi eshituv yo'lga chuqur kirib ketishini, devorlari jarohatlanishini oldini oladi. Keyin bemorni bo'yniga sochiq tashlanib yoki sellofan fartuk bog'lanib, yuviladigan quloq ostiga buyraksimon likopcha qo'yiladi. Shprisning uchi eshituv yo'lining boshlang'ich qismiga kiritilgandan so'ng vrach suv oqimini tashqi eshituv yo'lining orqa-yuqori devori bo'ylab yuboradi. Shunda quloq kiri parchalangan yoki butun holda chiqadi.

Yuvilgandan so'ng tashqi eshituv yo'li zondga o'ralgan quruq paxta yordamida suv qoldiqlaridan quritiladi va nog'ora parda ko'zdan kechiriladi. Tashqi eshituv yo'lining terisiga 70° spirtga (yoki 3% borat kislotasiga) shimdirilgan paxta yordamida ishlov beriladi (chunki muolaja paytida terida kichik jarohatlar yuz berishi mumkin).

TASHQI ESHITUV YO'LI YOT JISMI (*corpora aliena*). Tashqi eshituv yo'lga no'xat, tugmalar, pista, yong'oq po'chog'i va boshqa yot jismlar, ba'zan hasharotlar kirib qolishi mumkin.

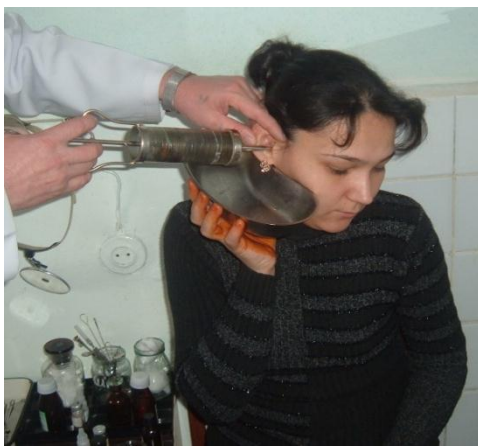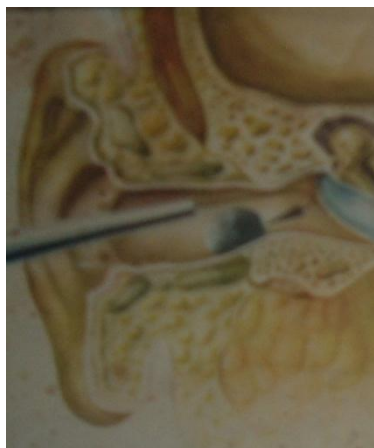Klinik belgilari. Bolalar odatda tashqi eshituv yo'li yot jismini uzoq vaqt his etmaydilar. Yot jismini yiring va ko'chgan epidermis o'rab olgandan so'ng tashqi eshituv yo'lining yorig'i to'liq yopilib, bemor qulog'i bitishiga, shang'illashiga shikoyat qila boshlaydi. Tashqi eshituv yo'lga kirib qolgan tirik yot jismning harakatlanishi (suvarak, kana, chivin va boshq.) bemorda yomon hissiyotlarni keltirib chiqaradi.

Quloq ichiga glitserin, o'simlik yog'i yoki spirtli eritmalarning iliq tomchilari tomizilgandan so'ng hasharot harakatdan to'xtaydi, shunda u yuvib chiqariladi.

Tashxis bemor shikoyatlari, anamnez ma'lumotlari va otoskopiya natijalari asosida qo'yiladi. Anamnez ma'lumotlaridan yot jism tashqi eshituv yo'liga qachon va qaysi vaziyatda kirganligi, uni chiqarishga urinishlar bo'lganligi aniqlanadi. Dastlab tashqi eshituv yo'li atrof maydonining terisi ko'zdan kechiriladi. Otoskopiyada tashqi eshituv yo'lida yot jism (tugmacha, no'xat, cho'pcha, pista, yong'oq po'chog'i, qog'oz bo'lagi) borligi ko'zga tashlanadi.

Davolash. Tashqi eshituv yo'li yot jismi bilan og'rikan bemor shoshilinch tibbiy yordamga muhtoj bo'ladi. Yot jismni pinset, qisqich, zond yordamida chiqarib olishga urinishlar og'ir asoratlarga olib kelishi mumkin. Bunday urinishlar tashqi eshituv yo'li devorlarining jarohatiga, yot jismni yanada ichkariroqqa siljishi va nog'ora pardani jarohatlab, nog'ora bo'shlig'iga kirishi, keyinchalik o'rta quloqni yallig'lanishi, eshituv suyakchalarini yoki yuz asab tolasini zararlanishiga olib kelishi mumkin.

Tashqi eshituv yo'liga iliq suvni yoki furatsilin eritmasini bosim bilan yuborib, yot jismni yuvib chiqarish eng zararsiz usul hisoblanadi. Muolaja Jane shpritsi yordamida bajariladi (38-rasm).



38-rasm. Tashqi eshituv yo'li yot jismni ilgak yordamida va yuvib chiqarish usullari

Nog'ora pardasida teshik borligi aniqlangan bemor qulog'ini yuvish man etiladi. Kattalashishga moyil bo'lgan organik yot jismni (no'xat, loviya) chiqarib olish uchun tashqi eshituv yo'liga dastlab 96% spirt tomiziladi; spirt ta'sirida bujmayib, kichraygandan yot jism yuvib chiqariladi. Tashqi

eshituv yo'lini to'liq yopib turgan yot jismni yuvib chiqarish qiyin, chunki yot jismning orqa tomoniga kirgan suvni tashqariga oqib chiqishi qiyinlashadi.

Yot jismni o'tmas ilgak (*pinset ishlatilmaydi!*) yordamida chiqarib olish muolajasini faqat mutaxassis bajarishi lozim. Bunda o'tmas ilgak ko'z nazorati ostida gorizontal holda yot jismning orqa tomoniga ehtiyotkorlik bilan o'tkaziladi va vertikal holatda chiqarib olinadi. Tashqi eshituv yo'lida bajariladigan barcha muolajalar (ayniqsa yallig'lanish jarayonida) og'riq bilan kechadi, shuning uchun bolalarda va ayrim katta yoshdagi bemorlarda bunday muolaja mahalliy yoki umumiy og'riqsizlantirish ostida bajarilishi lozim.

Tashqi eshituv yo'li orqali yot jismni chiqarish imkoni bo'lmagan hollarda u mahalliy va umumiy og'riqsizlantirish ostida *jarrohlik yo'li* orqali olinadi. Buning

uchun, quloq orqasi sohasida teri kesilib, tashqi eshituv yo'lining yumshoq to'qimasi suyakdan ajratiladi va shu kesim orqali tashqi eshituv yo'li suyak qismining orqa devori ochiladi. Yot jismni chiqarib olishning bu usuli ham ijobiy natija bermaganda tashqi eshituv yo'lining suyak qismi iskana yordamida kengaytiriladi va nog'ora pardaga zarar etkazmay ehtiyotkorlik bilan chiqarib olinadi. Ba'zan nog'ora bo'shlig'iga kirib qolgan yot jism umumbo'shliq kengaytirilgan jarrohlik amalida chiqarib olinadi.

TASHQI ESHITUV YO'LI EKZOSTOZLARI (*exostosis*) - tashqi eshituv yo'lining devorlaridan o'sgan suyak tuzilmalari. Oyoqchali va yassi ekzostozlar tafovut qilinadi.

Oyokchali ekzostozlar ko'pincha tashqi eshituv yo'li suyak qismining tashqi halqasi sohasida o'sadi, yassi ekzostozlar keng asosga ega bo'lib, tashqi eshituv yo'lining bitta yoki bir nechta devorlarida joylashadi. Ekzostozlar to'g'nag'ich kallachasiday yoki tashqi eshituv yo'lini to'liq yopuvchi yirik hajmga ega bo'lishi mumkin. Ba'zan bunday tuzilmalarning soni ko'p bo'lib, tashqi eshituv yo'lida nog'ora halqa sohasigacha joylashadi. Kichik ekzostozlar bemorni bezovta qilmaydi va to'satdan otoskopiya paytida aniqlanadi. Yirik ekzostozlar tashqi eshituv yo'lining yorig'ini to'liq yopishi, ba'zan qolgan qismini quloq kiri to'plami bila yopilishi natijasida bemorda eshitish qobiliyatining pasayishi, qulog'ini shang'illashi, bitishi, ba'zan bosh og'riqi belgilari kuzatiladi.

Tashxis bemor shikoyatlari, otoskopiya va tashqi eshituv yo'li tuzilmalarini zond yordamida tekshirish natijalari asosida qo'yiladi. Bundan tashqari rentgenografiya, kompyuter tomografiya tekshiruvlari aniq tashxis qo'yishga yordam beradi.

Davolash. Kasallik jarrohlik usuli yordamida davolanadi. Davolashda ekzostozning o'lchamlari va shakli e'tiborga olinadi; oyoqchali ekzostoz endaural yo'l orqali olib tashlanadi. Bunda ekzostoz asosining terisi 1% novokain bilan og'riqsizlantirilgandan so'ng uning oyoqchasi maxsus iskana yordamida chopib olinadi.

Tarqoq yassi ekzostozlar umumiy og'riqsizlantirish ostida quloq orqasi sohasida bajarilgan jarrohlik amali yordamida olib tashlanadi, bunda tashqi eshituv yo'li, asosan uning orqa suyak devori iskana yordamida kengaytiriladi. Nog'ora halqasi yonida joylashgan ekzostozlarni olib tashlash paytida o'rta quloq tuzilmalari jarohatlanishi mumkinligini inobatga olish lozim. Tashqi eshituv yo'lining chandiqli to'rayishini oldini olish maqsadida jarrohlik amalidan so'ng unga 7-10 kunga bioinert naycha kiritiladi va ikkilamchi infeksiya rivojlanishini oldini olish uchun jarohat maydoni parvarish qilinadi.

O'RTA QULOQ KASALLIKLARI

O'rta quloq kasalliklari muhim klinik va ijtimoiy ahamiyatga ega. Ularning patogenetik mexanizmi o'rta quloqning anatomik va fiziologik xususiyati, etiologik omil va organizmning immun holati bilan belgilanadi. Patologik jarayon odatda o'rta quloqning uch asosiy qismini kamrab oladi: nog'ora bo'shlig'i, eshituv nayi va

so'rg'ichsimon o'siqning patologik o'zgarishlari bir-biridan keskin farq qiladi. Masalan, o'rta quloq yallig'lanishida patologik o'zgarishlar ko'proq nog'ora bo'shlig'ida, kamroq eshituv nayida va juda kam hollarda - so'rg'ichsimon o'siq sohasida rivojlanadi. Tashxis qo'yishda patologik jarayon o'rta quloqning qaysi qismida ko'proq rivojlanganligi e'tiborga olinadi. Yallig'lanish jarayoni ko'proq nog'ora bo'shlig'ini qamrab olganda kasallik "o'tkir o'rta otit", eshituv nayida joylashganda - "evstaxeit", so'rg'ichsimon o'sik sohasida rivojlanganda esa "mastoidit" yoki "antrit" deb yuritiladi.

Kechimi bo'yicha o'rta quloq kasalliklari o'tkir va surunkali, yallig'lanish jarayonining xarakteri bo'yicha - kataral, serozli va yiringli o'rta otitga bo'linadi. Ba'zan o'rta quloq kasalliklari birlamchi kasallik sifatida namoyon bo'lib, ularning rivojlanishida eshituv nayining o'tkazuvchanlik faoliyatini buzilishi muhim rol o'ynaydi. Bunday kasalliklarda davolash tadbirlari birinchi navbatda eshituv nayining faoliyatini tiklashga qaratiladi.

Patologik jarayonni baholashda yallig'lanishning qaysi morfologik shakli etakchilik qilishi e'tiborga olinadi: *alterativ*, *ekssudativ*, *proliferativ*. O'rta quloqning anatomik va morfologik xususiyatlari ekssudativ yallig'lanish jarayoni etakchilik qilishini taqozo qiladi. Qon tomirlar o'tkazuvchanligining buzilish darajasiga qarab eksudat turli xarakterga ega bo'lishi va bir-biridan tarkibidagi oqsil miqdori va hujayralarining soni bilan farq qiladi. O'rta quloq shilliq pardasining yallig'lanishi ko'proq kataral, serozli va yiringli shakllarda kechadi. Kam hollarda fibrozli, gemorragik va aralash yallig'lanish shakllari kuzatiladi.

O'TKIR O'RTA OTIT (*otitis media acuta*) - o'rta quloqning o'tkir yallig'lanishi nog'ora bo'shlig'i shilliq pardasining o'tkir yallig'lanishi bo'lib, unda patologik jarayon o'rta quloqning barcha qismlarini qisman yoki to'liq qamrab oladi. O'tkir o'rta otit barcha quloq kasalliklarining 25-30% ni tashkil etadi va uch yoshgacha bo'lgan bolalarda ko'proq uchraydi.

Etiologiyasi. Kasallik organizmning umumiy va mahalliy immunitetining susayishi va infeksiyani nog'ora bo'shlig'iga tarqalishi natijasida rivojlanadi. O'rta quloqning o'tkir yallig'lanishini turli patogen mikroblar: streptokokk, stafilokokk, pnevmokok, ichak va difteriya tayoqchalari, sil mikobakteriyasi, viruslar, og'iz bo'shlig'i spiroxetasi qo'zg'atadi. 80% hollarda kasallikni rivojlanishiga *S. Pneumoniae* va *H. influenzae*, kamroq hollarda *M.catarrhalis*, *S.pyogenes*, *S. aureus* yoki aralash mikroflora sabab bo'ladi. Virusli o'rta otit esa asosan virusli kasalliklar epidemiyasi paytida uchraydi.

O'tkir o'rta otitning rivojlanishida organizmning umumiy va mahalliy immun holati muhim ahamiyatga ega. Sog'lom va immuniteti me'yorda bo'lgan shaxslarda kasallik engil kechib, qisqa vaqt davom etadi, immuniteti susaygan shaxslarda esa og'ir kechib, tez-tez qaytalanib turadi.

Nog'ora bo'shlig'iga infeksiya ko'pincha eshituv nayi orqali kiradi. Bunga burun va burun yondosh bo'shliqlarining yallig'lanishi, ularda bajarilgan jarrohlik amallari, old va orqa burun tiqmalari (tamponada) sabab bo'ladi. Me'yorda eshituv

nayi shilliq pardasining ko'p qavatli silindrik hilpillovchi epiteliysining faoliyati tufayli o'rta quloq bo'shliqlarida mikroblar bo'lmaydi, chunki eshituv nayida mikroblarga qarshi ajralma ishlab chiqariladi, hilpillovchi epiteliy tuklari esa bu ajralmani burunhalqum tomon siljitib turadi. Yuqori nafas yo'llarining o'tkir va surunkali kasalliklarida hamda organizmning turli yuqumli kasalliklarida eshituv nayi epiteliy qavatining himoya faoliyati buzilib, buning natijasida burunhalqumdagi mikroflora nog'ora bo'shlig'iga tarqaladi. Ba'zan infeksiya nog'ora bo'shlig'ining shilliq pardasiga jarohatlangan nog'ora parda orqali, ya'ni *tashqi eshituv yo'li orqali* kiradi. Bunday hollarda bemorda jarohatdan so'nggi o'rta otit rivojlanadi. Turli yuqumli kasalliklarda (gripp, skarlatina, qizamiq, ich terlama, sil) infeksiya o'rta quloqqa *gematogen* yoki *limfogen yo'l* bilan, juda kam hollarda (bosh miya ho'ppozi, yiringli meningit, yiringli labirintit) infeksiya dahliz-chig'anoq, yuz asab tolalari kanallari hamda so'rg'ichsimon o'siq katakchalari, ya'ni retrograd yo'l bilan tarqaladi.

Patogenezi va patologoanatomik o'zgarishlar. O'tkir o'rta otitning rivojlanishida burun va burunhalqum fiziologik holatining buzilishlari muhim ahamiyatga ega. Bundan tashqari, so'rg'ichsimon o'siqni anatomik tuzilishining xususiyati ham (pnevmatik, diploetik, sklerotik, aralash) o'tkir o'rta otitning kechishiga ta'sir ko'rsatadi va mastoidit, subperiostal ho'ppoz hamda kalla ichi asoratlarning rivojlanishida ahamiyati katta. Nog'ora bo'shlig'ining shilliq pardasi mukoperiostdan, ya'ni suyak usti pardasidan tashkil topganligi sababli uni yallig'lanishi o'ziga xos xarakterga ega. Kasallik eshituv nayi va nog'ora bo'shlig'i shilliq pardalarining yallig'lanishi bilan boshlanadi. Nog'ora bo'shlig'i shilliq pardasida mukoid shish, leykotsitli (neytrofilli va limfotsitli) infiltratsiya, arteriya qon tomirlarini kengayishi sodir bo'lib, shilliq parda 20-30 marta qalinlashadi. Eshituv nayi faoliyatining buzilishi natijasida esa nog'ora bo'shlig'i dastlab serozli yoki gemorragik, keyin yiringli eksudat (suyuq, quyuq yoki yopishqoq) bilan to'ladi. Shilliq pardaning maydonlarida epiteliy qavati ko'chib, yuzasida yaralar hosil bo'ladi. Eshituv nayining chiqarish faoliyatini buzilishi natijasida nog'ora bo'shliqda to'plangan patologik suyuqlik nog'ora pardani tashqi eshituv yo'li tomon bo'rttirib chiqaradi; yiringli ajralma to'plangan nog'ora bo'shlig'ida bosimni oshishi va qon aylanishining buzilishi natijasida nog'ora pardaning ayrim maydonlari teshilib, bemorda otoreya, ya'ni quloqdan qon aralash yiring oqishi kuzatiladi.

Dastlab quloqdan ko'p miqdorda qon aralash shilimshiq-yiringli ajralma oqadi, keyin ajralma quyuqlashib, yiringli ajralmaga aylanadi. O'tkir yallig'lanish jarayoni tugagandan so'ng nog'ora bo'shlig'ining shilliq pardasida tiklanish jarayoni boshlanadi; ajralma miqdori kamayib, quloqdan yiring oqishi to'xtaydi, nog'ora pardaning teshigi asoratsiz bitib ketadi; otoskopiya manzarasi me'yorlashib, bemorning eshitish qobiliyati to'liq tiklanadi. Tiklanish jarayoni sust kechgan hollarda nog'ora bo'shlig'ida chandiqlar hosil bo'ladi. Infiltrat va ekssudat to'liq so'rilmay qolganda nog'ora bo'shlig'ining shilliq pardasida, nog'ora pardada va eshituv suyakchalarida chandiqli bitishmalar hosil bo'ladi, natijada eshituv suyakchalarning harakatchanligi buzilib, bemorning eshitish qobiliyati turli darajada pasayadi.

Patologoanatomik o'zgarishlar bir tomondan organizmning immun holatiga, ikkinchi tomondan mikrofloraning biologik xususiyatlariga bog'liq bo'ladi. Masalan, streptokokk qo'zg'atgan o'tkir o'rta otit sust kechadi, yallig'lanish jarayoni chakka suyagi sohasiga tarqalib, ko'pincha mastoidit asorati rivojlanishiga olib keladi.

Sil kasalligining mikobakteriyalari o'pka va limfa tugunlaridan nog'ora bo'shlig'iga gematogen yo'l orqali tarqalishi natijasida rivojlangan yiringli o'rta otit og'riqsiz kechadi, bemorning qulog'idan yoqimsiz hidli yiringli ajralma oqadi, nog'ora pardada bir nechta teshiklar hosil bo'ladi. Sil kasalligining og'ir kechimida nog'ora bo'shlig'ining devorlari va eshituv suyakchalar emiriladi.

Allergik kasalliklarga moyil bemorlarda o'tkir o'rta otit o'ziga xos kechadi. Kasallik to'satdan boshlanib, bemorning tana harorati me'yorda yoki subfebril bo'ladi. Otokopiyada nog'ora parda shishganligi, tashqi eshituv yo'lida tiniq shilimshiq ajralma to'planganligi aniqlanadi. Qon va patologik ajralmalarda eozinofillar soni ko'payadi.

Klinik belgilari. Odatda o'tkir o'rta otitning klinik kechimida o'ziga xos bosqichlar kuzatiladi. Kasallikning mahalliy va umumiy belgilari uning bosqichi va jarayonning og'irligiga bog'liq. O'tkir o'rta otitning klinik manzarasida uch bosqich tafovut qilinadi:

1-*bosqich* – nog'ora pardani teshilishidan oldingi bosqich bo'lib, o'rta quloqda yallig'lanish jarayonini boshlanishi, nog'ora bo'shlig'ida ekssudat to'planib, bemorda yallig'lanishga xos umumiy va mahalliy belgilar kuzatiladi;

2- *bosqich* - nog'ora pardani teshilishi bosqichi bo'lib, bunda nog'ora parda teshilib, bemorning qulog'idan yiringli ajralma oqib, kasallikning umumiy va mahalliy belgilari nisbatan susayadi;

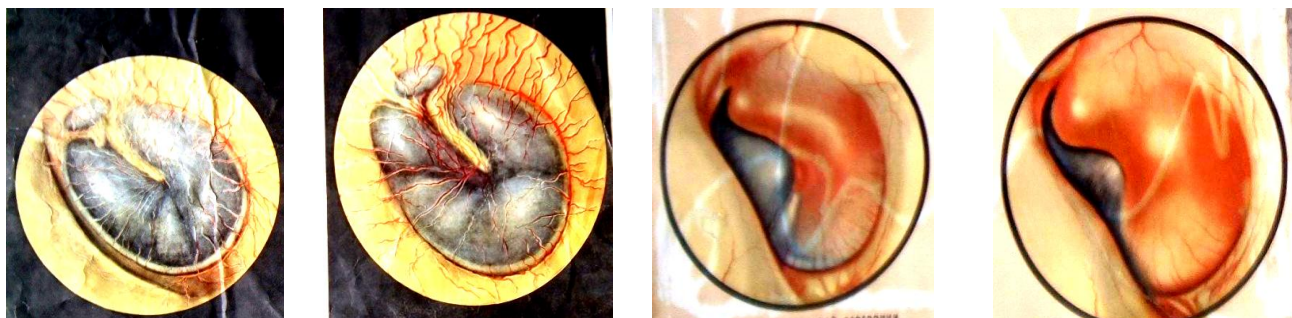3- *bosqich* - reparatsiya yoki tiklanish bosqichida yallig'lanish jarayoni asta-sekin tugaydi va quloqning eshitish faoliyati tiklanadi.

Kasallikning birinchi, ya'ni *nog'ora pardani teshilishidan oldingi bosqichi* keskin rivojlangan mahalliy va umumiy belgilar bilan namoyon bo'ladi. Bemor qulog'i og'rishiga va shang'illashiga shikoyat qiladi. Tobora zo'rayib borgan og'riq chakka va ensa sohalariga, tishlarga tarqaladi. Yutinganda, aksirganda, yo'talganda og'riq chidab bo'lmas darajada kuchayadi. Bunday og'riq nog'ora pardaning yallig'lanish infiltratsiyasi, nog'ora bo'shlig'ida to'plangan ekssudat hamda uch shoxli va tilhalqum asab tolalari shoxchalarini ta'sirlanishi natijasida yuzaga keladi. Ba'zan paypaslanganda yoki perkussiya qilinganda bemor so'rg'ichsimon o'siq sohasida og'riq sezadi. Yuz asab tolasi ta'sirlanishi natijasida yuz asab tolasi qisman falaji yoki falaji, bosh miya pardalarining ta'sirlanishi natijasida bolalarda meningizm yoki meningit belgilari kuzatiladi. Nog'ora bo'shlig'ida to'plangan suyuqlik uning ichki devorini bosishi va zaharli moddalarni qonga so'rilishi natijasida bemorda bosh aylanishi, muvozanatni buzilishi kabi belgilar kuzatilishi mumkin.

Bemorning umumiy ahvoli og'irlashadi, uyqusi buziladi, tana harorati 38-39⁰ C ga ko'tariladi, tomir urishi tezlashadi, holsizlik, darmonsizlik, ishtahani pasayishi kuzatiladi. Qonda neytrofilli leykotsitoz (leykotsitlar soni 12-15·10⁹/l, bolalarda -

20·10⁹/l etadi), leykoformulaning chapga siljishi, eritrositlarning cho'kish tezligi oshganligi aniqlanadi. Bir vaqtning o'zida nog'ora parda va eshituv suyakchalari harakatlarining cheklanishi tufayli bemorning eshitish qobiliyati pasayadi.

Otoskopiya dastlab bolg'acha dastasi va nog'ora pardaning cheti bo'ylab joylashgan qon tomirlar kengayganligi, yorug'lik konusi qisqarganligi, keyinchalik nog'ora pardaning qizarishi ko'payib, bilish nuqtalari yo'qolganligi, nog'ora parda bo'rtgan va infiltratsiyalashganligi aniqlanadi (39-rasm). Ba'zan nog'ora pardaning bo'rtgan joyi oqish rangli tus oladi. Nog'ora parda va eshituv suyakchalarining harakati qisman cheklanadi yoki butunlay harakatsizlanadi. Nog'ora bo'shlig'idagi bosimning oshishi va ikkilamchi nog'ora pardani bosilishi natijasida uzangichaning harakati cheklanadi.



39-rasm. O'tkir o'rta otitda nog'ora pardani teshilishigacha bo'lgan davrning otoskopiya manzarasi

Bu bosqichda bemorda suyak o'tkazuvchanligining biroz yomonlashishi bilan kechuvchi konduktiv past eshitishlik kuzatiladi. Gripp, ich terlama, skarlatina, qizamiqda rivojlangan yiringli o'rta otitlarda spiral a'zo va dahlizchig'anoq asab tolasining zararlanishi natijasida bemorda tovush to'lqinini qabul qilish faoliyati ham buzilishi mumkin. Birinchi bochqichning dastlabki kunlarida shilliq pardaning qizarishi va shishi aniqlangan, lekin nog'ora bo'shlig'ida hali yiringli ajralma paydo bo'lmagan davrda bemorga "o'tkir kataral o'rta otit", nog'ora bo'shlig'ida yiringli eksudat yig'ilib, uni bo'shliq devorlariga bosim ko'rsatishi natijasida kasallik belgilari kuchaygan davrda - "o'tkir yiringli teshilmagan o'rta otit" tashxisi qo'yiladi.

Kasallikning ikkinchi, ya'ni *nog'ora pardani teshilishi bosqichida* nog'ora parda teshilib, bemorning qulog'idan dastlab ko'p miqdorda shilimshiq-yiringli, ba'zan qonli ajralma oqadi. Bu bosqichda quloqni og'rishi kamayadi, bemorning umumiy ahvoli biroz yaxshilanadi, tana harorati pasayadi. Bu davrda bemorga "o'tkir yiringli o'rta otit" tashxisi qo'yiladi. Otoskopiya tashqi eshituv yo'lida qon aralash yiringli ajralma borligi, nog'ora pardaning taranglashgan qismi teshilganligi aniqlanadi. Teshik ko'pincha nog'ora pardaning old-pastki qismida joylashadi, uning o'lchamlari turlicha bo'ladi. Ba'zan otoskopiya yiringli ajralma nog'ora parda teshigidan tomir urishiga mos holda ajralib chiqayotganligini ko'rish mumkin. Ayrim hollarda nog'ora pardadagi teshik orqali yallig'lanish tufayli dag'allashgan nog'ora bo'shlig'ining shilliq pardasi ko'rinadi va u yallig'lanish o'smalarini eslatishi mumkin. Bir necha kundan so'ng nog'ora bo'shlig'idagi ajralma quyuvlashib,

yiringli ajralmaga aylanadi, uning miqdori kamayadi. Quloqdan yiring oqishi odatda 5-7 kun davom etadi.

O'tkir yiringli o'rta otitning uchinchi, ya'ni *reparatsiya (proliferatsiya) bosqichida* yallig'lanish jarayoni tugab, quloqdan yiring oqishi to'xtaydi, bemorning eshitish qobiliyati asta-sekin tiklana boshlaydi. Nog'ora pardaning qizarishi va shishi kamayib, bilish nuqtalari asta-sekin ko'rina boshlaydi. Nog'ora pardada hosil bo'lgan kichik teshiklar qisqa vaqt ichida izsiz yopiladi, lekin teshik katta bo'lgan ayrim hollarda nog'ora pardaning fibroz qavati tiklanmasligi sababli u tashqaridan epidermis va ichkaridan shilliq parda hisobidan yopiladi. Shuning uchun bu maydon otoskopiya papiros qog'oziga o'xshash bo'ladi, keyinchalik bu joyda ohaklanish jarayoni rivojlanadi. Odatda nog'ora pardaning yirik teshiklari o'z-o'zidan bitmaydi va nog'ora pardada doimiy quruq teshik qoladi. Ba'zan o'tkir yiringli o'rta otitdan so'ng nog'ora bo'shlig'ining o'zida ham fibrozli bitishmalar hosil bo'lib, eshituv suyakchalarining harakati cheklanishi mumkin.

Kasallikning noaniq sust kechimida ikkinchi bosqich cho'zilib, quloqdan yiring oqishi 2-3 haftagacha davom etishi mumkin. Ayrim hollarda nog'ora parda teshilmay, nog'ora bo'shlig'ida quyuv va yopishqoq ajralma to'planadi. Kasallikni bunday kechishiga davolashda yo'l qo'yilgan xatolar, mikroblarning antibiotiklarga sezgirligi aniqlanmay o'tkazilgan yallig'lanishga qarshi terapiya, paratsentez jarrohlik amalini o'z vaqtida bajarmaslik sabab bo'ladi. Qator hollarda nog'ora bo'shlig'ida chandiqlanish jarayoni rivojlanishi mumkin.

Ba'zan, aksincha, kasallikning birinchi bosqichi o'ta og'ir kechadi; bemorning tana harorati keskin ko'tarilib, kuchli bosh og'riqi, qusish, bosh aylanishi, umumiy ahvoning keskin og'irlashishi kuzatiladi. Bunday holat nog'ora parda teshilmaganligi va yiring tashqi eshituv yo'lga oqib chiqmaganligi natijasida yuzaga keladi. Ayrim hollarda infeksiya qisqa vaqt ichida o'rta quloqdan kalla bo'shlig'iga tarqalib, og'ir kalla ichi asoratlari rivojlanishiga sabab bo'lishi mumkin. Ba'zan esa nog'ora parda teshilganligiga qaramasdan, bemorning tana harorati pasaymaydi, ahvoli yaxshilanmaydi. Kasallikning bunday kechimi so'rg'ichsimon o'siqning yallig'lanishi, ya'ni mastoidit (*antrit*) asoratining rivojlanishi bilan izohlanadi.

Qator hollarda kasallikning oddiy kechimida nog'ora parda teshilib, bemorning ahvoli yaxshilangan va tana harorati pasaygandan so'ng kasallikning klinik belgilari qayta avj olishi kuzatiladi (tana harorati yana ko'tariladi, quloq og'riqi kuchayadi). Bunday klinik manzara patologik ajralmani chiqarilishi buzilganligi va uni o'rta quloq bo'shlig'ida to'planib qolishi natijasida yuzaga keladi. Patologik ajralmani nog'ora bo'shlig'ida to'planishiga dag'allashgan va shishgan shilliq pardasi yoki so'rg'ichsimon o'siqning yallig'lanishi sabab bo'ladi.

Uzoq vaqt davomida (3-4 hafta) quloqdan yiring oqishi davom etishi va tozalagandan so'ng tashqi eshituv yo'lida tezda yana qayta to'planishi so'rg'ichsimon o'siq empiyasi (*mastoidit*) va suyak to'siqlari emirilayotganligidan dalolat beradi. Ba'zan yiringli ajralmani uzoq vaqt davomida to'lqinlanib oqishi bemorda ekstradural ho'ppoz rivojlanganligini bildiradi.

Kasallikning og'ir klinik kechimida qondagi keskin leykotsitoz (ba'zan 15 - 20·10⁹/l va undan ortiq), leykoformulani keskin chapga siljishi, eozinofillarni yo'qolishi o'rta quloqning yiringli yallig'lanishi so'rg'ichsimon o'siq kataklariga yoki infeksiyani kalla bo'shlig'iga tarqalganligidan dalolat beradi.

O'tkir yiringli o'rta otit odatda 2-3 hafta davom etib, sog'ayish bilan tugaydi. Boshqa hollarda o'rta quloqning o'tkir yallig'lanishi surunkali shakliga aylanib, asoratlardan beradi. Asoratlardan rivojlanishiga organizmning mahalliy va umumiy immunitetining susayishi, mikrofloraning virulentligi va antibiotiklarga chidamliligining yuqoriligi, o'tkazilgan davolash tadbirlari etarli darajada bo'lmaganligi sabab bo'ladi.

Tashxis bemor shikoyatlari, anamnez ma'lumotlari, ko'zdan kechirish, paypaslash, otoskopiya manzarasi, akumetriya, audiometriya, vestibulometriya, timpanopunktsiya, so'rg'ichsimon o'siq rentgenografiyasi, kompyuter tomografiyasi, laboratoriya tekshiruvlari natijalari asosida qo'yiladi.

Qiyosiy tashxis. O'tkir yiringli o'rta otit eksudativ o'rta otit, salpingootit, va miringit kasalliklaridan farqlanadi.

Davolash. Kasallikning *birinchi bosqichida* bemor uy sharoitida davolanadi. Unga vitaminlarga boy taomlar, burunga qon tomirlarni toraytiruvchi (0,05- 0,1% naftizin, sanorin, galozolin, 0,1% adrenalini gidroksid), 1-2% protargol eritmalarini tomizish, oyoqlariga issiq vanna qilish tavsiya etiladi. Bu tadbirlar eshituv nayining chiqarish faoliyatini yaxshilab, o'rta quloqdagi eksudatni burunhalqumga chiqarilishini engillashtiradi, natijada o'rta quloqdagi bosim pasayib, og'riq belgisi kamayadi.

Burunning ikki katagini berkitgan holda keskin qoqish, burun ajralmasini og'izga tortish ham maqsadga muvofiq emas, chunki bunday harakat infeksiyani burundan burunhalqumga va eshituv nayiga tarqalishiga sabab bo'ladi.

Tashqi eshituv yo'lga 3% borat kislotasining spirtli eritmasi tomchilari tomiziladi yoki shu dorilarga shimdirilgan pilikcha qo'yiladi. Tashqi eshituv yo'lga spirtglitserinli aralashma (teng miqdorda olingan borat kislotasining 3% spirtli eritmasi va glitserin) bilan pilikcha kiritish og'riqni biroz kamaytiradi. Aralashmaga shimdirilgan paxta yoki doka pilikcha tashqi eshituv yo'lga chu-qur kiritiladi va u erda 2-3 kunga qoldiriladi. Har kuni pilikcha qo'yilgan tashqi eshituv yo'lga aralashma 5-6 tomchidan kuniga 3-4 mahal tomizib turiladi. Bemorning og'riyotgan qulog'iga va so'rg'ichsimon o'simta sohasiga yarim spirtli issiq boylam qo'yiladi, UVCh, sollyuks fizioterapiya muolajalari tavsiya qilinadi. Bemorga og'riqsizlantiruvchi, tana haroratini pasaytiruvchi va tinchlantiruvchi dorilar beriladi (paratsetamol, analgin, baralgin, ketonal, sedalgin).

Patologik ajralma mikroflorasining antibiotiklarga sezgirligini e'tiborga olgan holda bemorga antibiotiklar buyuriladi. Asoratsiz kechgan o'rta otitlarda bemorga 5 - 7 kun davomida amoksitsillin ichish tavsiya etiladi (0,25-0,5 g dan 3 mahal ovqatdan oldin). Davolash tadbirlari samara bermaganda 3 kundan so'ng ushbu antibiotik augmentin (0,375 g yoki 625 g dan kuniga 3 mahal ichish) yoki sefuroksim (0,25 g yoki 0,5 g dan kuniga 2 mahal ichish) bilan almashtiriladi. Kasallikning og'ir

kechimida mushak orasiga yoki tomir ichiga kerakli miqdorda ampitsillin, sefamizin, sefazolin va boshqa antibiotik eritmalari yuboriladi. *Bemorning ahvoli yaxshilaniganligiga qaramasdan antibiotikoterapiya albatta 7-10 kun davom ettirilishi lozim!* Antibiotikoterapiyani muddatdan oldin to'xtatish kasallikni qaytalanishiga, nog'ora bo'shliqda bitishmalar hosil bo'lishiga va eshitishni pasayishiga olib keladi. Antibiotiklar bilan birga disbakteriozni oldini olish maqsadida bemorga nistatin va vitaminlar buyuriladi.

Antibiotiklarni meatotimpanal usulda yuborish, ya'ni novokainda eritilgan ampitsillin natriy tuzini yoki boshqa antibiotikni quloq orqasi sohasiga yuborish muolajasi ham samarali davolash usullaridan biri hisoblanadi. Bitta muolajaga 250 000-500 000 TB ampitsillin natriy tuzini 1,5-3 ml 1% novokainda eritilgan holda ishlatiladi. Nina quloq orqasiga, quloq suprasining birikish chizig'i sohasidan tashqi eshituv yo'lining orqa va yuqori devorlarining chegarasiga sanchiladi. Muolaja to'g'ri bajarilganda tashqi eshituv yo'lining orqa va yuqori devorlarining terisi va nog'ora pardaning orqa qismi oqaradi.

O'rta quloqda yallig'lanish jarayonini tez bartaraf etish maqsadida degidrotatsiya va giposensibilizasiya tadbirlari o'tkaziladi: vena ichiga 5% 3-5 ml askorbin kislotasi, 1% kalsiy xlorid eritmasini kattalarga 400 ml gacha miqdorda bir daqiqada 50 tomchidan vena ichiga tomchilab yuboriladi. Bolalarga 1% kalsiy xlorid eritmasi 7-10 ml/kg hisobida buyuriladi. Masalan, 15 kg vaznli bolaga 105-150 ml miqdorda 1% kalsiy xlorid bir daqiqada 40 tomchidan (2 ml dan) yuboriladi.

Kalsiy xlorid eritmasi organizmga quyidagicha ta'sir ko'rsatadi: 1) suyuqlik holda yuborilishi tufayli organizmning zaharlanishi kamayadi; 2) to'qimalararo o'tkazuvchanlikni mo'tadillashtiradi; 3) immunitetni oshiradi. Bundan tashqari bemorga pipolfen, suprastin, dimedrol bir tabletkadan 1-3 mahal ichish tavsiya etiladi.

O'tkir yoki surunkali o'rta otitlarni rivojlanishida burun yondosh bo'shliqlaridagi yiringli yallig'lanishlarning ahamiyati katta. Shuning uchun bemorni nafaqat qulog'ini, balki burun yondosh bo'shliqlarini rentgen tasvirini e'tiborga olgan holda tashxis qo'yish va o'tkir yiringli o'rta otit bilan birga sinusitlarni ham davolash lozim.

Parenteral usulda ototoksik dori moddalarini yuborish taqiqlanadi !

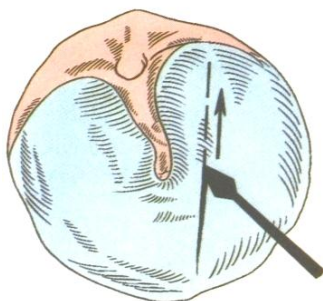
Olib borilgan davolash tadbirlariga qaramasdan bemorning ahvoli yaxshilanmagan, tana harorati pasaymay, quloq og'riqi davom etgan hollarda, so'rg'ichsimon o'siq sohasi bosilganda og'riganda va otoskopiyada nog'ora parda bo'rtganligi aniqlansa bemorga *timpanopunktsiya* - nog'ora pardani teshish va *paratsentez* - nog'ora pardani kesish jarrohlik amallari bajariladi.

O'tkir yiringli teshilmagan o'rta otitda bajariladigan *parasentez jarrohlik amaliga ko'rsatmalar* 2 - jadvalda keltirilgan.

Yosh bolalarda nog'ora parda kattalarnikiga nisbatan qalinroq bo'lishi, o'tkir yiringli o'rta otitda umumiy klinik belgilar keskinroq rivojlanishi, meningizm belgilari, qusish, tutqanoq holatlari kuzatilishi tufayli timpanopunktsiya va paratsentez amallari ko'proq bajariladi.

<i>Rejali ko'rsatmalar (Betsold uchligi)</i>	<i>Shoshilinch ko'rsatmalar</i>
1) quloqni qattiq og'rishi; 2) nog'ora pardaning qizarishi va bo'rtishi, Shvarts belgisi musbatligi; 3) tana haroratini keskin ko'tarilishi.	1) meningizm va meningial belgilar; 2) yuz asab tolasining nimfalaji yoki falaji; 3) labirint faoliyatining buzilish belgi lari (quloqni shang'illashi, eshituvni pasayishi yoki karlik, bosh aylanishi, nistagm, gandaraklab yurish, ko'ngil aynishi, qusish; g) antrit yoki mastoidit belgilari.

Paratsentez jarrohlik amali quyidagicha bajariladi: tashqi eshituv yo'li spirt bilan tozalangandan so'ng mahalliy usulda og'riqsizlantiriladi, ya'ni tashqi eshituv yo'lining tog'ay-parda bo'limi suyak bo'limiga o'tish joyida orqa devorining terisi ostiga 1,5-2 ml 1-2% novokain eritmasi yuboriladi yoki 10% lidokain aerezoli sepi-ladi. Bolalarda paratsentez jarrohlik amali qisqa muddatli umumiy og'riqsizlanti-rish ostida bajarilishi mumkin. Yordamchi boshi yostiq ustiga qo'yilgan, yarim o'tir-gan yoki yotgan bemorning boshini ushlab turadi. Odatda nog'ora parda orqa yoki pastki qismi sohasida pastdan yuqoriga qarab kesiladi. Paratsentez ninasi 1-1,5 mm chuqurlikka sanchiladi, chunki u haddan tashqari chuqur sanchilganda labirintning ichki devori jarohatlanishi mumkin. Doimiy teshik hosil qilmaslik maqsadida kesim nog'ora parda halqasiga etmasligi lozimi. Odatda paratsentezda hosil qilingan su-n'iy teshik nozik chandiqlik hosil qilib 7-10 kunda batamom bitib ketadi (40-rasm).



40-rasm.Paratsentez

Paratsentez jarrohlik amali bajarilgandan so'ng tashqi eshi-tuv yo'lidan qon aralash yiringli ajralma oqadi, shunda unga toza doka yoki paxta pilikcha kiritilib, kuniga 1-2 marta al-mashtirib turiladi. Quyuq yiringli ajralmaga dastlab 3% vo-dorod peroksidi tomizilib, so'ngra tashqi eshituv yo'li zond-ga o'ralgan paxta bilan tozalanadi. O'z vaqtida bajarilgan paratsentez amali og'riqni va kasallikning umumiy belgi-larini kamayishiga, yallig'lanishni tugashiga, asoratlarni oldini olishga va eshitish qobiliyatini tezda tiklanishiga yordam beradi. *Paratsentez* yoki *mikromiringotomiya* jarrohlik amalini optik asbob yorda-mida bajarish juda yaxshi natija beradi.

Nog'ora parda o'z-o'zidan yoki paratsentez yordamida teshilgandan so'ng, ya'ni *kasallikning ikkinchi bosqichida*, tashqi eshituv yo'lidagi yiringli ajralma bir necha mar-ta paxta bilan tozalanib, nog'ora bo'shlig'iga *transtimpanal yo'l orqali* gormon va anti-biotik aralashmasi (nog'ora bo'shlig'ida chandiqlar hosil bo'lishini oldini olish maq-sadida aralashmaga tripsin yoki lidaza qo'shish mumkin) yuboriladi. Tana harora-tigacha isitilgan aralashma bemor yotgan holatida tashqi eshituv yo'luga 1 ml miq-dorda qo'yiladi va quloq do'mboqchasi tashqi eshituv yo'lining teshigiga engil bo-siladi, shunda aralashma nog'ora bo'shlig'iga tarqaladi. Aralashma nog'ora bo'sh-lig'i, eshituv nayi va burunhalqumga tarqalishini yaxshilash uchun tashqi eshituv yo'luga avval qon tomirlarni toraytiruvchi tomchi (naftizin, adrenalin) tomiziladi.

Tashqi eshituv yo'li yiringdan tozalangandan so'ng unga birorta antibiotik, naftizin va gidrokortizon emulsiyasidan tayyorlangan aralashma tomiziladi va bemor boshini qarama-qarshi tomonga egib turgan holatida quloq do'mboqchasi bir necha bor bosiladi. Bunday harakatlar tashqi eshituv yo'lining havo bosimini o'zgartirib, nog'ora bo'shlig'idagi dorilarni eshituv nayiga tarqalishini ta'minlaydi. Dorilarni transtimpanal yo'l orqali yuborish samarali davolash usuli hisoblanadi.

O'tkir yiringli o'rta otitning ikkinchi bosqichida spirtli eritmalarni qo'llash mumkin emas, chunki spirt nog'ora bo'shlig'ining shilliq pardasiga salbiy ta'sir ko'rsatib, og'riqni kuchaytiradi va shilliq pardani dag'allashtiradi.

Kasallikning birinchi bosqichida bajariladigan barcha muolajalar (og'riqsizlantirishdan tashqari) uning ikkinchi bosqichida ham davom ettiriladi. Bemorga antibiotiklar va antigistamin dorilar ichish buyuriladi, burniga qon tomirlarini toraytiruvchi tomchilardan so'ng 1-2% protorgol eritmasi tomiziladi. Qulog'idan ko'p miqdorda quyuq yiringli ajralma oqayotgan bemorga mukolitiklar (ambroben, bronxopret), yallig'lanishga qarshi, gipersekresiyani va shilliq parda shishini kamaytiruvchi hamda eshituv nayining hilpillovchi epiteliy faoliyatini kuchaytiruvchi dorilar, flumutsil, sinupret buyuriladi.

Quloq ajralmasida pH ko'rsatkichini ishqoriy tomonga siljishi tashqi eshituv yo'li terisini yallig'lanishiga olib keladi. Shuning uchun tashqi eshituv yo'lga birorta indefferent yog' (vazelin yoki paxta yog'i) surtish foydadan holi emas. Yiringli ajralmani o'ziga so'rib olishi uchun tashqi eshituv yo'lga nog'ora pardagacha quruq bintli pilikcha joylanib, qo'l bo'lganda almashtiriladi.

Fizioterapevtik muolajalardan bemorga UBN, UVCh, SVCh va geliy-neon lazer terapiyasi tavsiya qilinadi. Geliy-neon lazer tashqi quloq orqali 5 daqiqa davomida ta'sir etiladi (dozasi $24 \text{ Dj}/\text{sm}^2$). Jami 5-6 muolaja o'tkaziladi (umumiy dozasi $120-144 \text{ DJ}/\text{sm}^2$).

Kasallikning *uchinchi bosqichida* nog'ora pardaning teshigi odatda nozik chandiq hosil qilib yopiladi. Ammo ba'zan nog'ora bo'shlig'ining ichida chandiqli bitishmalar rivojlanishi va eshituv suyakchalarining harakatini cheklab qo'yishi mumkin. Bu bosqichda bemorning eshitish qobiliyatini to'liq tiklanishi muhim ahamiyatga ega. Shuning uchun davolash tadbirlari eshituv nayining havoni o'tkazish faoliyatini tiklashga va organizmning himoya kuchini oshirishga qaratiladi. Bemorga vitaminlar, biostimulyatorlar (apilak, aktovegin) buyuriladi. Eshituv va muvozanat a'zolarining faoliyati tiklanganligiga ishonch hosil qilish maqsadida akumetriya, audiometriya, vestibulometriya tekshiruvlari o'tkaziladi.

Yashirin yoki sust kechgan yiringli o'rta otitlarda kasallik belgilarining noaniqligiga qaramasdan paratsentez jarrohlik amali mumkin qadar erta bajarilishi foydadan xoli emas. Bunday hollarda parasentezdan so'ng nog'ora bo'shlig'ining ajralmasi so'rib olinib, keyin eshituv nayi faoliyati tiklanib, davolash muolajalari o'tkaziladi.

Zamburug'lar qo'zg'atgan o'rta otit nistatin, levorin va lamizil dori vositalari bilan davolanadi (davolash 10 kunlik tanaffus bilan 2 hafta davomida olib boriladi

va 2 marta takrorlanadi). Mahalliy usulda lamizil malhami va nitrofungin eritmasi qo'llaniladi.

Grippdan so'nggi o'rta otitni davolashda yuqorida qayd etilgan tadbirlardan tashqari, bemorga virusga qarshi dori vositalar buyuriladi. Grippda rivojlangan o'tkir o'rta otit ko'pincha o'tkir sensonevral past eshitishlik bilan birga kechadi, shuning uchun bemorda akumetriya, audiometriya tekshiruvlari va shoshilinch davolash tadbirlari o'tkaziladi.

O'tkir yiringli o'tra otitning rivojlanishiga allergik omillar sabab bo'lganda bemorlarga spetsefik va nospetsefik giposensebilizatsiya terapiyasi buyuriladi.

O'rta quloqning o'tkir yiringli yallig'lanishi quyidagicha yakunlanishi mumkin:

1. Sog'ayish - bemorda otoskopiya manzarasi va eshitish qobiliyati to'liq tiklandi, nog'ora pardaning teshigi chandiqsiz bitib ketadi, ba'zan hosil bo'lgan chandiqli ohakli tuzlar (*petrifikatlar*) bilan qoplanadi.

2. Nog'ora bo'shlig'ida chandiqlanish jarayonini rivojlanishi - nog'ora pardada quruq teshik hosil bo'ladi, eshituv suyakchalari orasida hosil bo'lgan chandiqli bitishmalar tufayli ularning harakatchanligi cheklanadi va bemorda oshib boruvchi konduktiv past eshitishlik rivojlanadi.

3. Kasallik surunkali klinik kechimiga (surunkali yiringli o'rta otitga) aylanishi. Nog'ora pardada doimiy teshik hosil bo'lib, quloqdan yiringni qayta-qayta oqishi kuzatilib, uning eshitish faoliyati pasayadi.

4. Bemorlarda u yoki bu asoratlarni rivojlanishi. O'tkir yiringli o'rta otitdan so'ng mastoidit (2 yoshgacha bolalarda antrit), labirintit, yuz asab tolasi falaji, meningit, bosh miya va miyacha ho'ppozlari va sigmasimon sinus trombozi, otogen sepsis kabi asoratlar rivojlanishi mumkin.

Profilaktikasi. O'tkir o'rta otit kasalligini oldini olish tadbirlari quyidagilardan iborat: 1) gigiena qoidalariga rioya qilish; 2) bolani to'g'ri ovqatlanish; 3) bola organizmini chiniqtirish; 4) yuqumli kasalliklarga qarshi o'z vaqtida emlash; 5) yuqori nafas yo'llari kasalliklarini to'g'ri davolash; 6) burun va burun yondosh bo'shliqlari kasalliklarini o'z vaqtida aniqlash; 7) burun orqali nafas orlish faoliyatini tiklash; 8) organizmning umumiy va mahalliy immunitetini oshirish.

YOSH BOLALARDA O'TKIR YIRINGLI O'RTA OTIT ayniqsa ko'p uchraydi va barcha ambulatoriya va stasionar bemorlarning 15-16% tashkil etadi. Chaqaloqlarda yiringli o'rta otitning rivojlanishiga enterobakteriyalar oilasiga mansub grammanfiy tayoqchalar (*E.coli*, *S. Pneumoniae* va boshq.) sabab bo'lsa, bir oylik va katta bolalarda uni *S.pneumoniae* va *H.influencae* qo'zg'atadi.

Bolalarda o'rta quloqning o'tkir yallig'lanishi ko'p uchrashini va o'ziga xos belgilar bilan kechishini quyidagi omillar bilan izohlash mumkin:

- yosh bolalarda o'rta quloqning anatomik tuzilishi va fiziologiyasi o'ziga xos xususiyatlarga egaligi: a) kichik yoshdagi bolalarda eshituv nayi kalta, keng va biroz gorizontal holatda joylashishi; b) chaqaloqlarda va erta yoshdagi bolalarda nog'ora bo'shlig'ida havo va yupqa shilliq parda o'rnida mikroblar ko'payishiga qulay

sharoit yaratuvchi yumshoq miksoid to'qima va homila atrofi suyuqligi qoldiqlarini borligi;

- yosh bolalarda o'rta quloq shilliq padasining mahalliy va organizmning umumiy immuniteti yaxshi rivojlanmaganligi;

- chaqaloq ko'p vaqt davomida gorizontal holatda yotishi va uning eshituv nayi keng va katta bo'lganligi sababli sut va suyuq ovqat nog'ora bo'shlig'iga kirib, uni yallig'lanishiga olib kelishi mumkinligi;

- yosh bolalarda qizamiq, skarlatina, difteriya kabi yuqumli kasalliklar ko'p uchraydi va ularda rivojlangan o'tkir yiringli o'rta otit og'ir kechadi.

- katta yoshdagi bolalarda o'tkir tonzillit, halqum murtagi gipertrofiyasi va uni yallig'lanishi eshituv nayining burunhalqum teshigini yopib qo'yishi natijasida uning faoliyati buzilib, o'rta quloqni yallig'lanishiga sabab bo'ladi.

- homila davrini va tuqilish jarayonini og'ir kechishi, chala tuqilish, akusherlik muolajasi paytida jarohat olish chaqaloqda o'tkir o'rta otitni rivojlanishiga yordam beradi.

- sun'iy ovqatlantirish, gipotrofiya, gipovitaminoz, raxit va boshqa kasalliklar bilan og'rikan bolalarda o'tkir yiringli o'rta otitni noaniq va sust kechishiga sabab bo'ladi.

Klinik belgilari. Yosh bolalarda o'tkir yiringli o'rta otit o'ziga xos kechadi. U ko'pincha ikkilamchi kasallik sifatida o'tkir respirator virusli infeksiyalarda, qizamiqda, skarlatinada, difteriyada va sepsisdan so'ng rivojlanib, to'satdan boshlanadi. Bolaning tana harorati dastlab subfebril, 1 - 2 kundan so'ng 39,5- 40⁰ C ko'tariladi. Quloq do'mbog'i bosilganda og'riq paydo bo'lishi kasallikning muhim belgilaridan biri hisoblanadi. Qulog'i og'rikan bolaning hatti-harakati kattalarnikidan farq qiladi; dastlabki kunlarda u bezovtalanib ko'p yig'laydi, ko'krakni emolmaydi, og'rikan qulog'ini onasining qo'lga ishqalaydi, uyquasi buziladi. 4-5 oylik bola boshini har tomonga tashlab yig'laydi.

O'rta quloq qon tomirlari kalla ichi bo'shlig'i qon tomirlari bilan aloqa hosil qilishi va yosh bolalarda toshsimon-tangacha suyak tirqishi ochiqligi tufayli ularda bosh miya pardalarining ta'sirlanish belgilari, ya'ni meningizm belgilari (qusish, bosh aylanishi, ensa mushagini tortilishi, boshni orqaga tashlab yig'lash, oyoq-qo'l mushaklari tonusining oshishi, tutqanoq) paydo bo'ladi. Bunday belgilar bosh miya pardalarini bakteriya toksinlaridan ta'sirlanishi natijasida yuzaga keladi. Nog'ora parda teshilib, o'rta quloq bo'shliqlari yiringli ajralmadan bo'shagandan so'ng meningizm belgilari tez orada yo'qoladi.

O'tkir o'rta otit bilan og'rikan yosh bolalarda ba'zan oshqozon-ichak faoliyatini buzilishi, ya'ni o'tkir diarreya belgilari (qusish, ich ketishi) kuzatiladi.

Tashxis bemor shikoyatlari, kasallikni boshlanishi, klinik belgilari, otoskopiya manzarasi, rentgenografiya, kompyuter tomografiya, timpanopunktsiya, antropunktsiya, paratsentez, bakteriologik va boshqa laboratoriya tekshiruvlari natijasi asosida qo'yiladi. Yosh bolalarda otoskopiya manzarasiga to'g'ri baho berish kasallikni o'z vaqtida aniqlash uchun muhim ahamiyatga ega. Yosh bolalarda tashqi eshituv yo'li-

ning shakli tirqishsimon bo'lishi, unda ko'chgan epidermis to'plami mavjudligi, nog'ora pardaning deyarli gorizontal joylashganligi otoskopiya tekshiruvini ancha qiyinlashtiradi. Bundan tashqari yosh bolalarda nog'ora parda nisbatan qalin bo'lib, u quloqni tozalash paytida yoki bola yig'laganda oson qizaradi. Yig'layotgan yosh bolalardagi otoskopiya manzarasida nog'ora pardani qizarishini o'tkir o'rta otitdagi yorqin giperemiyadan farqlash uchun bemorni bir necha vaqt kuzatish lozim. Agar yig'layotgan bola tinchlanib erkin nafas olgan paytida nog'ora pardani rangi biroz oqarsa, unda o'rta quloqda yallig'lanish yo'q deb hisoblash mumkin.

Nog'ora pardaning tarqoq qizarishi, infiltrasiyasi, bilish nuqtalarining noaniqligi o'rta quloqning o'tkir yallig'lanishdan dalolat beradi. Bolada o'tkir yiringli o'rta otitning boshqa klinik belgilari aniqlanganda shoshilinch timpanopunksiya yoki paratsentez jarrohlik amali bajariladi. Ayrim hollarda nog'ora parda xiralashib, kulrang yoki sarg'ish ko'chgan epidermis bilan qoplangan bo'lsa, boshqa hollarda u yupqalashib, old qismlari orqali xira dog'ga o'xshash yiring ko'rinadi, to'rt qismi-ning birida infiltratsiya va bo'rtish borligi ham ushbu kasallikka xos belgi hisoblanadi.

Yosh bolalarda ham o'tkir yiringli o'rta otit uch bosqichda kechadi. Ammo yosh bolalarda nog'ora parda qalin bo'lganligi, nog'ora bo'shlig'ining shilliq pardasi ajralmani o'z ichiga tez singdirib olish qobiliyatiga ega ekanligi va o'rta quloq ajralmasi keng va kalta eshituv nayi orqali oson chiqarilishi sababli ularda nog'ora parda ko'pincha teshilmaydi va jarayon ko'p hollarda sog'ayish bilan tugaydi.

Qonda leykotsitoz, EChT oshishi, immunologik ko'rsatkichlarni o'zgarishi, so'rg'ichsimon o'siq sohasining termometriyasi ham to'g'ri tashxis ko'yishda muhim ahamiyatga ega.

Davolashda klinik belgilarning keskinligi, mavjud bo'lgan asoratlar va bolaning umumiy ahvoli e'tiborga olinadi. O'tkir yiringli o'rta otitni kompleks davolashda antibiotikoterapiya muhim o'rinni egallaydi. Masalan, 2 yoshgacha bo'lgan va kasallikning klinik belgilari keskin rivojlangan, tana harorati 38°C va undan ortiq bo'lgan bolaga albatta antibiotiklar (augmentin, sefuroksim, sefozolin) buyuriladi.

Yosh bolalarda o'tkir yiringli o'rta otit ko'pincha burun va burunhalqum kasalliklari bilan birga kechishi sababli eshituv nayi o'tkazuvchanligini yaxshilash, ajralmani nog'ora bo'shlig'idan chiqarish uchun burun va burunhalqum shilliq pardasi shishini kamaytirish tadbirlari o'tkaziladi. Buning uchun bolaning burniga 0,05% naftizin, sanorin, nazivin kabi qon tomirlarni toraytiruvchi tomchilar tomiziladi. Bir yoshgacha bo'lgan bolaning burniga emishidan 10 daqiqa oldin bir tomchi 0,1% adrenal gidroksid qo'shilgan izotonik eritma tomiziladi. Tomchilarni tomizishdan oldin bolaning burni tozalanadi, yosh bolalarda burun ajralmasi rezina balloncha yordamida so'rib olinadi. Yallig'lanishga qarshi tadbirlar bilan bir qatorda burunga 1% protargol yoki kollargol eritmalarini tomizish tavsiya qilinadi. Quloqdagi yallig'lanish jarayoni tugagandan so'ng halqum murtagi gipertrofiyasi aniqlansa, u holda adenotomiya jarrohlik amali bajarilib, eshituv nayining faoliyati tiklanadi.

Bolalarda otoskopiya manzarasi ishonchli bo'lmagan, ammo ahvoli tobora yomonlashib borgan hollarda timpanopunktsiya yoki paratsentez jarrohlik amalini imkon qadar ertaroq bajarish lozim. Bunda nog'ora parda orqa-pastki kvadrantida kesiladi. Paratsentezdan so'ng tashqi eshituv yo'lida yiringni paydo bo'lishi o'rta otitning eng ishonchli belgisi hisoblanadi. Ba'zan yiring tashqi eshituv yo'lida bir necha soatdan so'ng paydo bo'lishi mumkin. Paratsentez jarrohlik amalidan so'ng bolaning umumiy ahvoli tez orada yaxshilanadi. Ayrim hollarda kasallik bir necha kundan keyin yana avj olishi mumkin, bunday hollarda parasentez jarrohlik amalini takrorlashga to'g'ri keladi. Bu ham kerakli natija bermagan va so'rg'ichsimon o'siqa katakchalarining yallig'lanishi rivojlanganligiga shubha tug'ilgan hollarda bemorda antrotomiya jarrohlik amali bajariladi.

Nog'ora parda teshilgandan so'ng yosh bolalarda nog'ora bo'shlig'ida yallig'lanish o'smalarini hosil bo'lishi kattalarga nisbatan ko'proq uchraydi. Ular nog'ora parda teshigini yopib, ajralma chiqarilishini qiyinlashtiradi. Shuning uchun bolaning qulog'iga qon tomirlarni toraytiruvchi tomchi, masalan 0,1% adrenalın gidroklorid yoki naftizin tomizilib (2 tomchidan kuniga 3 mahal), quloq do'mboqchasi bir necha bor engil bosilgandan so'ng tashqi eshituv yo'li tozalanib, nog'ora bo'shlig'iga xuddi shu usulda antibiotik va gidrokortizon emulsiyasi aralashmasi yuboriladi.

Profilaktikasi. O'rta quloq kasalliklarini oldini olish choralari bola tug'ilgandan boshlab olib borilishi lozim. Gigiena qoidalariga rioya qilish, to'g'ri ovqatlanirish, organizm himoya kuchini oshirish, o'tkir respirator kasalliklarni oldini olish, chiniqtirish, suv muolajalarini qo'llash tadbirlari bolalarda o'tkir yiringli o'rta otitni oldini olishga yordam beradi. Emizikli bolalarda quloq kasalliklari nisbatan kamroq uchraydi.

Bolalardagi burun, burun yondosh bo'shliqlari va halqum kasalliklari ham o'rta quloqning yallig'lanishiga olib kelishi mumkinligi sababli ularda ushbu a'zolar kasalliklarini oldini olish tadbirlarini o'tkazish muhim ahamiyatga ega. O'tkir respirator kasallik bilan og'rikan bolada birinchi navbatda burun orqali nafas olish faoliyati tiklanishi lozim. Eshituv nayining anatomik tuzilishini hisobga olib yosh bolalarni ovqatlantirish paytida boshini biroz yuqoriroq holatda bo'lgani ma'qul.

Ko'pincha yosh bolalarda o'rta quloqning o'tkir yiringli yallig'lanishi boshqa umumiy kasalliklarning belgilari ostida yashirin kechadi. Ularda otoskopiya manzarasini noaniqligi, bezovtala-nishi, vazninini yo'qotishi, qusish, ich ketishi, tutqanoq, boshini orqaga tashlashi, ko'kragini ema olmasligi belgilari davolashda otorinolog va pediatrni ishtirok etishini taqozo qiladi.

YUQUMLI KASALLIKLARDA RIVOJLANGAN O'RTA OTIT odatda og'ir kechadi va organizm himoya kuchining pasayishi hamda qo'zg'atuvchi mikroorganizmning virulentligiga bog'liq bo'ladi. Infeksiya nog'ora bo'shlig'iga eshituv nayi orqali, ba'zan gematogen yoki limfogen yo'llar orqali tarqaladi. Yuqumli kasalliklarda yallig'lanish jarayoni ikkala quloqda bir vaqtda rivojlanib, o'rta va ba'zan ichki quloq tuzilmalariga tez tarqaladi.

O'rta quloqning o'tkir yallig'lanishi yuqumli kasallikning boshlang'ich davrida rivojlanishi va asosiy kasallikning barcha belgilari bilan birga kechishi mumkin; ba'zan esa u ikkilamchi jarayon sifatida yuqumli kasallikning keyingi bosqichlarida rivojlanadi.

Grippdan so'ng rivojlangan o'rta otit odatda gripp epidemiyasi paytida kuza-tilib, yallig'lanish jarayoni gemorragik shaklda kechadi. Tashqi eshituv yo'lining suyak qismi terisining epidermisi ostiga va nog'ora pardada teri osti qontalashishlari paydo bo'lib, *gemorragik pufakcha* yoki *bullae* deb ataladi. Shuning uchun bunday otit *bullyoz otit* deb yuritiladi. Otokopiyada nog'ora parda va tashqi eshituv yo'lining terisi tarqoq qizarishi ostida 2-3 dona aylana to'q-qizil gemorragik pufakchalar ko'rinadi. Pufakchalar ochilganda kam miqdorda qon aralash suyuq ajralma paydo bo'ladi.

Grippdan so'nggi o'rta otitda yallig'lanish jarayoni ko'pincha nog'ora usti chuqurligida (epitimpanumda) joylashadi va og'ir kechadi. Ba'zan bemorda jarayon ichki quloqqa tarqalishi, va ayrim hollarda bemorda meningizmni rivojlanishiga olib kelishi mumkin.

Bunday otitni davolash taktikasi parasentez jarrohlik amalini bajarish va o'rta quloqdan yiringli ajralmani chiqarish, davolashda antibiotiklarni (amoksiklav, amoksitsilin, klofaran), kortikosteroidlarni, dezintoksikatsiya va desensibilizatsiya tadbirlarini (kalsiy glyukonat, suprastin) hamda vitaminlarni keng qo'llashdan iborat. Bir vaqtning o'zida mahalliy usulda burun bo'shlig'iga interferon tomizish va ingalyatsiya qilish, eshituv nayi faoliyatini yaxshilash maqsadida naftizin, sanorin eritmalarini tomizish, oyoqlarga issiq vanna qilish, so'rg'ichsimon o'siq sohasiga issiq yoki yarim-spirtli boylam qo'yish va simptomatik davolash tadbirlari (tana haroratini me'yorlashtirish, og'riqni kamaytirish va boshq.) olib boriladi.

Yiringli ajralmaning miqdori ko'payib, suyak to'qimasining o'zgarish belgilari paydo bo'lgandagina so'rg'ichsimon o'siq sohasida jarrohlik amali bajarilishi lozim. Agar grippdan keyin rivojlangan o'rta otitda nog'ora bo'shlig'ida yiringli ajralma yo'qligi isbotlansa, unda bemorda asorat sifatida rivojlangan meningit nima bilan bog'liqligi aniqlanishi lozim. Grippdan keyingi o'rta otit bilan og'rigan bemorning eshitish qobiliyati tekshirilib turiladi, chunki unda kech rivojlangan konduktiv past eshitishlik bilan birga sensonevral past eshitishlik belgilari paydo bo'lishi mumkin.

Skarlatinadan so'ng rivojlangan o'rta otit ko'proq kichik yoshdagi bolalarda uchraydi. Jarayon o'rta quloqning suyak va yumshoq to'qimalarining nekrotik yallig'lanishi bilan kechadi. Skarlatina va qizamiqdagi nekrotik o'rta otit odatda yuqumli kasallikning dastlabki kunlarida rivojlanib, ko'pincha burun va halqumning nekrotik jarayonlari bilan birga kechadi.

Nekrotik o'rta otitda yuzaga kelgan o'rta quloq qon tomirlarining trombozi nog'ora bo'shlig'ining shilliq pardasi, eshituv suyakchalari va so'rg'ichsimon o'siqning suyak to'qimasi nekroziga olib keladi. Infeksiya tohsimon-tangacha tirqishi yoki nekrotik jarayon hosil qilgan yo'l orqali kalla bo'shlig'iga tarqalishi va bolada og'ir

kalla ichi asorati (yiringli meningit, sigmasimon sinus trombozi, bosh miya va miya-cha ho'ppozi), ba'zan yuz asab tolasi falaji rivojlanishiga sabab bo'lishi mumkin.

Klinik belgilari. Skarlatinada va qizamiqda o'rta quloqni yallig'lanishi klinik belgilarsiz boshlanadi, chunki bu davrda bemorda asosiy kasallikning belgilari etakchilik qiladi. Quloqning patologik jarayoni yashirin boshlanib, nog'ora parda tez orada nekrozga uchrashi tufayli bolaning qulog'i og'rimaydi. Kasallikning birinchi belgisi - bu quloqdan ko'p miqdorda yoqimsiz hidli yiring oqishi bo'lib, so'rg'ichsimon o'siq sohasini og'rishi va eshitish qobiliyatining pasayishi bemorda suyak to'qimasi yallig'langanligini bildiradi. Otokopiyada nog'ora pardada yirik teshik hosil bo'lganligi, hatto butunlay emirilganligi aniqlanadi; ba'zan nog'ora pardani teshilishi bir kun ichida sodir bo'lishi mumkin. O'rta quloqning o'tkir yallig'lanishi ko'pincha surunkali shakliga aylanadi.

Nekrotik jarayon ichki quloqqa tarqalganda bemorda serozli yoki yiringli labirintit rivojlanib, ba'zan quloqning eshituv va muvozanatni saqlash faoliyatlari to'liq izdan chiqishi mumkin. Ikki tomonlama nekrotik labirintit bemorda sensonevral karlikni rivojlanishiga olib keladi.

Davolash tadbirlari yiringli o'rta otitni davolash tadbirlariga o'xshash bo'lib, asosiy kasallikni davolash va o'tra quloqdagi mahalliy bergilarni bartaraf etishga qaratiladi. Qizamiq va skarlatinada antibiotiklarni o'z vaqtida va to'g'ri qo'llash nekrotik otit va uning asoratlarini oldini olishga yordam beradi. So'rg'ichsimon o'siq katakchalarining chirishi va kariesi rivojlangan bemorda jarrohlik davolash usuli qo'llanilib, chirigan va kariesga uchragan to'qimalar sog'lom suyak to'qimasi-gacha tozalanadi. Quloq ortidagi jarohat maydoni ochiq usulda davolanadi, granulyatsiya to'qimasi o'sib borishi bilan minerallardan xoli qo'zichoq suyagi yoki konservasiya qilingan tog'ay to'qimasi bilan to'ldirilib (mastoidoplastika), yumshoq to'qimalar tikiladi.

O'tkir yuqumli kasallik bilan og'rigan bemorlarda burun, og'iz va halqum bo'shliqlarini sog'lomlashtirish, o'rta quloq yallig'lanishining klinik belgilari paydo bo'lganda tegishli davolash tadbirlarini o'tkazish zarur.

ANTRIT - *so'rg'ichsimon o'siq g'orining shilliq qavati va g'or atrofi suyak to'qimalarining yiringli yallig'lanishi.* So'rg'ichsimon o'siq katakchalari uch yoshli bolalarda to'liq shakllangan bo'ladi. Chaqaloq va yosh bolalarda esa chakka suyagining so'rg'ichsimon o'siqda yagona bo'shliq, ya'ni antrum bo'shlig'i (so'rg'ichsimon o'siq g'ori) bo'lganligi sababli bu yoshdagi bolalarda so'rg'ichsimon o'siqning yallig'lanishi "*antrit*" deb nomlanadi. Yosh bolalarda o'tkir yiringli o'rta otit va antrit kasalliklari bir vaqtda kechishi mumkin. Bunday hollarda kasallik "*otoantrit*" deb yuritiladi. Antrit ko'pincha sun'iy ovqatlantirilgan, gipotrofiya, raxit, dizenteriya, zotiljam bilan og'rigan bolalarda ko'proq uchraydi. Antritda subperiostal ho'ppoz asorati mastoiditdagiga nisbatan ko'proq uchraydi va ba'zan suyak to'qimasi emirilishidan oldin hosil bo'ladi; yiring bitmay qolgan tirqishlar (tangacha-so'rg'ich va nog'ora-so'rg'ich tirqishlar) orqali ichki quloqqa va kalla ichiga tarqaladi.

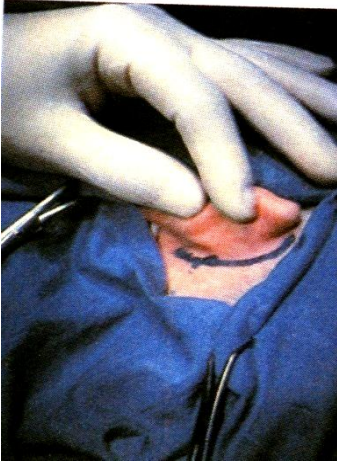
Klinik belgilari. Antrit ayon va yashirin (*notipik*) klinik shakllarda kechishi mumkin. Kasallikning ayon shaklida bolada o'tkir yiringli o'rta otitning barcha belgilari: qulog'idan yiringli ajralmani oqishi, uyqusini buzilishi, ishtahasini pasayishi, tana haroratini 38 - 39 ° C ga ko'tarilishi, ko'krakni emmasligi, bezovtalanishi, ko'p yig'lashi, meningizm belgilari kuzatiladi. Antritning yashirin klinik kechimida bola karaxt va holsiz bo'lishi, qulog'ini biroz og'rishi (bola qo'lini qulog'iga ko'p olib boradi va uni ushlab, tortadi), tana haroratini subfebril yoki me'yorda bo'lishi, vaznini kamayishi, tez-tez ich ketishi, qusish belgilari kuzatiladi. So'rg'ichsimon o'siq sohasining terisi biroz qizarganligi, paypaslanganda va bosib ko'rilganda og'rishi aniqlanadi.

Otoskopiya tashqi eshituv yo'lida quyuciq-qush yiringli ajralma borligi va tozalangandan so'ng qayta to'planishi kuzatiladi. Nog'ora parda to'q qizil, pushti yoki kulrang, bilish nuqtalari noaniq, ba'zan nog'ora pardaning orqa yuqori qismini bo'rtganligi ko'rinadi. Nog'ora parda teshilgan hollarda teshik orqali yiringli ajralmani tomir urishiga monand to'lqinlanib chiqishi kuzatiladi. Bundan tashqari, tashqi eshituv yo'lining yuqori va orqa devorlari orasidagi burchak tekislanganligi, ba'zan uning orqa yuqori devori osilganligi (*Shvarts belgisi*) ko'rinadi. Quloq supراسi birikish joyida teri burmasi biroz tekislanib, paypaslanganda og'riydigan shish borligi (shish barmoq bilan engil bosilganda barmoq izi qolmaydi) aniqlanadi.

Tashxis bemor shikoyatlari, anamnez ma'lumotlari, kasallikni boshlanishi, uning mahalliy va umumiy belgilari, tashqi ko'ruv, otoskopiya, mikrootoskopiya, timpanopunksiya, paratsentez, antropunksiya, rentgenografiya, kompyuter tomografiya va klinik tekshiruvlarning natijalari asosida qo'yiladi. Antrit ayon klinik belgilar bilan kechgan hollarda tashxis qo'yish qiyin bo'lmaydi, ammo mahalliy belgilari sust rivojlangan notipik shaklini aniqlash ancha qiyin. Chakka suyagi rentgenogrammasi yoki kompyuterli tomogrammasida so'rg'ichsimon o'siq g'ori xiralashganligi ko'rinadi. Ammo antrit kasalligida rentgenografiya tekshiruvi hal qiluvchi ahamiyatga ega emas. Shuning uchun tashxis qo'yish va davolash maqsadida paratsentez, timpanopunksiya va antropunksiya jarrohlik amallari bajariladi.

Antrotomiya jarrohlik amali umumiy og'riqsizlantirish ostida konservativ davolash tadbirlari natija bermagan va bemorda periantral maydonning osteomieliiti belgilari paydo bo'lgan hollarda bajariladi. Quloq orqasida, quloq supراسining birikish joyidan 0,5 sm orqada, birikish chizig'iga parallel ravishda teri 1,5 sm uzunlikda yoysimon kesiladi (41-rasm).

Qon oqishi to'xtatilgandan so'ng maxsus asbob yordamida yumshoq to'qima orqaga, oldinga siljiriladi va so'rg'ichsimon o'siq g'ori sathida joylashgan *Shipo uch-burchagi* maydoni ochiladi. Bu maydon tashqi eshituv yo'lining orqa yuqori burchagidan biroz yuqorida va orqaroqda joylashadi. So'rg'ichsimon o'siq g'orini ochish, ya'ni antrotomiya jarrohlik amali o'tkir tibbiy qoshiqcha, o'tkir uchli va novsimon iskana, bolg'acha, Voyachek iskanasi, parma yoki stomatologik bormashina yordamida bajarilishi mumkin.



41-rasm. Antrotomiyada terini kesish chizig'i

Bunda bolalarda so'rg'ichsimon o'siq g'ori nisbatan katta va yuza joylashganligini inobatga olish lozim.

So'rg'ichsimon o'siq katakchalari yallig'langan va emirilgan suyak to'qimalaridan, yiring va yallig'lanish o'smalaridan tozalanadi. Bolalarda so'rg'ichsimon o'siq g'ori odatda 1,0-1,5 sm chuqurlikda joylashgan bo'ladi.

Ochilgan bo'shliq so'rg'ichsimon o'siq g'ori, yani antrum ekanligiga ishonch hosil qilish uchun bo'shliq ichiga tugmachali zond kiritiladi. Odatda zond so'rg'ichsimon o'siq tomondan, ya'ni *aditus at antrum* orqali nog'ora bo'shlig'iga oson kiradi. Bundan tashqari, antrum bo'shlig'ining tubida tashqi yarim doira kanal ampulasining bo'rtish maydoni ko'rinadi. G'orga kirish teshigini toza-

lash paytida uzangichani o'z o'rnidan chiqarib yubor-maslikka harakat qilish lozim, chunki uning kalta o'simtasi g'orga kirish joyining tubida joylashgan bo'ladi. Bundan tashqari, yuz asab tolasi, sigmasimon sinus va yarim doira kanallar atrofini yallig'langan suyak to'qimalaridan tozalash paytida ham asoratlar yuz berishi mumkinligini esda tutish va ehtiyotkorlik bilan harakat qilish talab etiladi.

Jarrohlik amalidan so'ng bo'shliq iliq antiseptik eritmalar (furatsilin, dioksidin) bilan yuvilib, bo'shliq ichiga gipertonik yoki antibiotik eritmasiga shimdirilgan tiqma joylanadi va aseptik boylam qo'yiladi. Boylam har kuni almashtirib turiladi. Bemorga antibiotikoterapiya, dezintoksikatsiya, desensibilizatsiya, mahalliy davolash tadbirlari va fizioterapiya muolajalari tavsiya qilinadi. Odatda bemor jarrohlik amalidan so'ng 10-12 kun ichida sog'ayib ketadi.

Bolalarda o'rta quloqning yallig'lanishi va mastoiditni oldini olish uchun gigiena qoidalarga rioya qilish, bolani to'g'ri ovqatlantirish va yuqumli kasalliklarni oldini olish chora tadbirlari o'tkazilishi lozim. Bolani ona suti bilan ovqatlantirish va chiniqtirish uni sog'lom o'sishiga yordam beradi. Burun, burun yondosh va halqum kasalliklarini davolash, o'tkir yiringli o'rta otitni o'z vaqtida va to'g'ri davolash keyingi asoratlarni oldini olishga yordam beradi.

MASTOIDIT (*mastoiditis*) - so'rg'ichsimon o'siq shilliq pardasi va suyak to'qimasining yiringli yallig'lanishi. Kasallik o'tkir yiringli o'rta otit va surunkali otitning asorati sifatida rivojlanadi. Mastoiditning quyidagi shakllari tafovut qilinadi:

- 1) *birlamchi* mastoidit – o'tkir yiringli o'rta otitni rivojlanishi bilan bog'liq bo'lmagan so'rg'ichsimon o'siq katakchalarining yallig'lanishi;
- 2) *ikkilamchi* mastoidit:
 - a) o'tkir yiringli o'rta otitda rivojlangan oddiy mastoidit, shu jumladan cho'qqi – bo'yin (*Betseld*) mastoiditi;
 - b) notipik mastoidit - nog'ora parda teshilishidan oldin rivojlangan mastoidit va qaytalanuvchi mastoidit.

Zigomatitsit, skvamit va petrozitlar mastoiditning alohida shakllari hisoblanadi. Mastoidit ko'pincha so'rg'ichsimon o'siq katakchalarining pnevmatik tuzilishida rivojlanadi.

Etiologiyasi. Mastoiditning rivojlanishiga o'tkir yiringli o'rta otitni qo'zg'atgan mikroblar (streptokokk, stafilokokk, pnevmokok, ichak va difteriya tayoqchalari, sil mikobakteriyasi, filtrlanuvchi viruslar, og'iz bo'shlig'i spiroxetasi, *S. Pneumoniae*, *H. Influenzae*, *M.catarrhalis*, *S.pyogenes*, *S.aureus* yoki aralash mikroflora) sabab bo'ladi.

Patogenezi. Quyidagi omillar yallig'lanish jarayonini so'rg'ichsimon o'siq katakchalariga tarqalishiga yordam beradi:

- 1) yallig'lanishga sabab bo'lgan qo'zg'atuvchining yuqori virulentligi;
- 2) organizmning umumiy va mahalliy immuniteti sustligi;
- 3) o'tkir yiringli o'rta otitni etarlicha davolamaslik va parasentez jarrohlik amalini kechiktirilishi;
- 4) nog'ora bo'shlig'i va so'rg'ichsimon o'siq kataklaridagi patologik ajralmani tashqi eshituv yo'liga chiqarilmasligi;
- 5) qandli diabet, kamqonlik, sil, buyrak kasalliklari va boshqalar.

Patologoanatomik o'zgarishlar So'rg'ichsimon o'siqning yallig'lanishida rivojlangan patologoanatomik o'zgarishlar uning klinik bosqichlariga bog'liq bo'ladi:

1) kasallikning eksudativ bosqichida so'rg'ichsimon o'siq katakchalarida mukoperiostit, ya'ni so'rg'ichsimon o'siq katakchalarining shilliq va mukoperiost (suyak usti) pardasining yallig'lanishi rivojlanadi. Shilliq pardada qon aylanishining buzilishi natijasida qizarish va shish, so'rg'ichsimon o'siq katakchalarida serozli, yiringli va qon aralash yiringli eksudatni to'planishi kuzatiladi;

2) alteratsiya bosqichida suyak to'qimalarining yallig'lanishi - osteit rivojlanadi. Yallig'lanish jarayoni so'rg'ichsimon o'siq katakchalari orasidagi suyak to'siqlariga tarqalib, ularni emiradi;

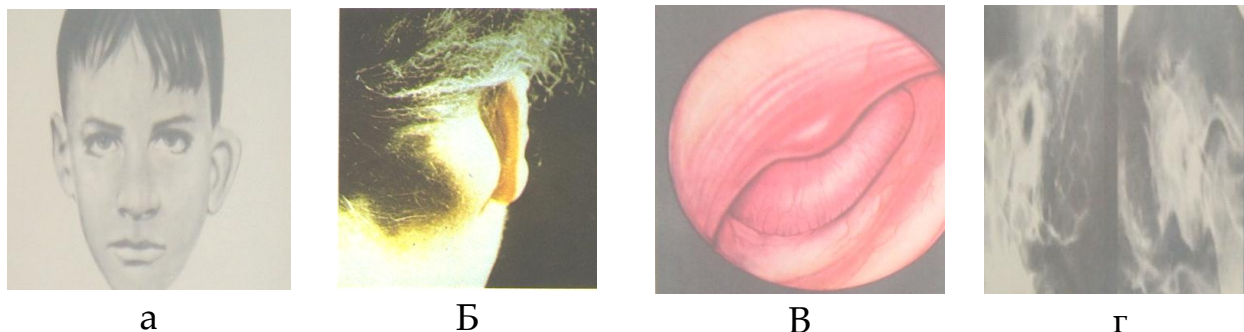
3) so'rg'ichsimon o'siq empiemasi bosqichida so'rg'ichsimon o'siq katakchalari orasidagi suyak to'siqlari emirilib, yiringli ajralma bilan to'lgan umumiy bo'shliq hosil bo'ladi.

Suyak to'qimasining emirilishi jarayoni kallaning o'rta va orqa chuqurchalari sohasidagi bosh miya qattiq pardasigacha tarqalishi va kalla ichi asoratlarini rivojlantirishiga olib kelishi mumkin.

Klinik belgilari. O'tkir yiringli o'rta otitning 2-3- haftasida bemorning ahvoli to'satdan og'irlashib, tana harorati ko'tarilib, boshi og'rib, qon va siydikda yallig'lanishga xos o'zgarishlar paydo bo'ladi. So'rg'ichsimon o'siq sohasi shishib, paypaslanganda og'riydi, quloq orti burmasi tekislanib, quloq suprasi old-tashqi tomonga bo'rtib turadi. Bemor qulog'i orqasi shishganligiga, og'rishiga, qulog'idan yiring oqishiga, tana harorati ko'tarilishiga, og'rigan qulog'i shang'illashi va past eshitishiga, boshi og'rishiga shikoyat qiladi.

Otoskopiyada quloqdan tomir urishiga mos ko'p miqdorda quyuk yiring oqayotganligi ko'rinadi; tashqi eshituv yo'li tozalangandan so'ng u tez orada yana yiringga to'ladi. Ba'zan yiring nafaqat nog'ora pardadagi teshik orqali, balki tashqi eshituv

yo'lining emirilgan orqa suyak devori orqali oqib chiqishi mumkin. Ko'zga tashlangan *tashqi eshituv yo'lining orqa-yuqori devorining osilishi (Shvarts belgisi)* mastoiditning muhim otoskopik belgisi hisoblanadi (42-rasm).



42-rasm. Mastoidit.

a) quloq suprasini oldinga bo'rtib turishi; b) mastoiditni orqa tomondan ko'rinishi; v) otoskopiyada tashqi eshituv yo'lining suyak qismini osilishi (Shvarts belgisi); g) rentgen tasvirida so'rg'ichsimon o'siq katakchalarida havo zichligining pasayishi.

Bu belgi so'rg'ichsimon o'siq katakchalarida rivojlangan yallig'lanish jarayoni natijasida so'rg'ichsimon o'siqning old devori va g'orga kirish joyini patologik ajralma bilan bosilishi natijasida yuzaga keladi.

Qator hollarda bu maydonda oqma hosil bo'lib, yiring tashqi eshituv yo'lga oqma orqali oqib chiqadi va mastoiditning absolyut belgisi hisoblanadi. Ayrim hollarda, masalan, nog'ora pardaning teshigi yopilib, nog'ora bo'shlig'idan yiringni chiqarilishi buzilganda yoki so'rg'ichsimon o'siq g'origa kirish joyi yopilib qolganda bemorning qulog'idan yiring oqishi to'xtab qolishi mumkin. Ba'zan so'rg'ichsimon o'siq katakchalari va suyak to'qimasining emirilishi natijasida yiring suyak usti pardasi ostida to'planib, *subperiostal ho'ppozni* rivojlanishiga olib keladi; bunda quloq orti terisining shishishi hisobiga quloq orti burmasi tekislanib, quloq supراسi oldinga bo'rtib turadi.

Bundan tashqari, yiring o'z-o'zidan antrumning tashqi devori sohasiga yoki boshqa maydonlarga tarqalishi mumkin. Masalan, yiring so'rg'ichsimon o'siq cho'qqisining ichki yuzasidan bo'yin fastsiyalari orasiga tarqalganda *cho'qqi - bo'yin (Betsold) mastoiditi*, so'rg'ichsimon o'siq cho'qqisining tashqi devoriga tarqalganda - *Orleanskiy mastoiditi*, ikki qorinchali mushakning ichki tomoniga tarqalganda - *bo'yinning chuqur ho'ppozni*, ya'ni *Mure mastoiditi* deb belgilanadi.

Yallig'lanish jarayoni chakka suyagi yonoq o'sig'ining asosiga tarqalganda - *zigomatitsit*, tangacha qismiga tarqalganda - *skvamit*, toshsimon qismiga tarqalganda esa *petrozit* deb ataladi (43-rasm).



43-rasm. Mastoiditda yiringni tarqalish yo'llari

Cho'qqi-bo'yin mastoiditida bo'yinning yumshoq to'qimalari shishadi, ba'zan shish so'rg'ichsimon o'siq cho'qqisidan umrov suyagi sohasigacha tarqaladi. Boshini yon tomonga burganda keskin og'riq paydo bo'lishi sababli bemor boshini majburan yallig'langan tomonga egib turadi. Ba'zan yiringni bo'yin bo'shliqlaridan ko'ks oralig'iga tarqalishi natijasida bemorda *mediastenit* rivojlanishi mumkin.

Zigomatitsit va skvamatitda yallig'langan maydon terisining qizarishi, shish va maxalliy og'riq kuzatiladi. Petrozitda Gradenioning uch belgisi (quloqdan

yiring oqishi, trigeminit - uch shoxli asab tolasi bo'y-

lab tarqalgan kuchli og'riq va uzoqlashtiruvchi asab tolasi bilan ta'minlangan mushaklarning qisman falaji yoki falaji) kuzatiladi. So'rg'ichsimon o'siq yallig'lanishida otoskopiyada ko'pincha nog'ora pardaning orqa yuqori qismi qizarib, shishganligi aniqlanadi.

Yashirin mastoiditning rivojlanishida bemorning yoshi, umumiy va mahalliy immunitetining holati, mikrobnig virulentligi, co'rg'ichsimon o'siq katakchalarining o'ziga xos anatomik tuzilishi, davolashda yo'l qo'yilgan xatolar muhim ahamiyatga ega. Bunday mastoidit ko'pincha og'riqsiz va deyarli doimo so'rg'ichsimon o'siqning suyak tuzilmalarining yallig'lanishi va emirilishi bilan kechadi.

Tashxis bemor shikoyatlari, kasallikni boshlanishi, anamnez ma'lumotlari, tashqi quloqni ko'zdan kechirish, paypaslash, otoskopiya, mikrootoskopiya, akumetriya, audiometriya, vestibulometriya, rentgenografiya, kompyuter tomografiya, MRT, timpanopunktsiya, paratsentez, antropunktsiya, klinik va bakteriologik tekshiruvlar natijalari asosida qo'yiladi. Aniq klinik belgilar bilan kechgan mastoiditda tashxis qo'yish qiyinchilik tug'dirmaydi. Kasallik yashirin noaniq belgilar bilan kechgan hollarda tashxis qo'yishda uning barcha ob'ektiv belgilari e'tiborga olinadi. Shumskiy yoki Shyuller bo'yicha chakka suyagi rentgenografiyasida yallig'langan va sog'lom quloqlar so'rg'ichsimon o'siqlarining tasviri bir-biriga taqqoslanadi; yallig'langan tomonda rentgen tasvirida so'rg'ichsimon o'siq g'ori va katakchalarining havoni saqlash holati pasayganligi, katakchalar orasidagi suyak to'siqlari emirilganligi, yiring va yallig'lanish o'smalari bilan to'lgan bo'shliq hosil bo'lganligi ko'rinadi. Zarur bo'lsa KT va MRT tekshiruvlari o'tkaziladi, tashxis qo'yishda ularning ham natijalari inobatga olinadi.

Ba'zan mastoiditni quyidagi kasalliklardan farqlash kerak bo'ladi:

1) *quloq orqasi limfa tugunlarining yallig'lanishida* nog'ora pardada, nog'ora bo'shlig'ida va tashqi eshituv yo'lining yuqoriorqa devorida patologik o'zgarishlar aniqlanmaydi, bemorning eshitish qobiliyati o'zgarmaydi.

2) *ho'ppozga aylangan tashqi eshituv yo'li chipqoni* ham quloq suprasi orqasining shishi bilan kechadi. Ammo unda nog'ora parda o'zgarmaydi, bemorning eshitish qobiliyati saqlanib, quloq og'riqi quloq suprasi tortilganda, quloq do'mboqchasi bo-

silganda, pastki jag' suyagining harakatida va chaynash paytida kuchayadi. Chipqonda otoskopiyada tashqi eshituv yo'lining tog'ay-parda qismi torayganligi aniqlansa, mastoiditda - suyak qismi torayganligi va yuqori-orqa devori osilganligi kuzatiladi. Tashqi eshituv yo'li chipqonida so'rg'ichsimon o'siq sohasidagi shish maydoni bosilganda barmoq izi qoladi, mastoiditda esa barmoq izi qolmaydi, ammo bosilganda shish maydoni og'riydi.

3) *chakka suyagi sohasining flegmonasida* bemorda trizm va og'iz bo'shlig'ida patologik o'zgarishlar paydo bo'ladi, bemorning eshitish qobiliyati o'zgarmaydi, otoskopiyada tashqi eshituv yo'lining yuqori-orqa devorining osilishi kuzatilmaydi, nog'ora parda o'zgarmaydi va o'rta quloqda yiring bo'lmaydi.

4) *bo'yinning chuqur flegmonasida* quloqda patologik o'zgarishlar aniqlanmaydi, bemorning eshitish qobiliyati o'zgarmaydi, rentgenogrammada so'rg'ichimon o'siq katakchalarida ham patologik o'zgarishlar aniqlanmaydi.

5) *kichik ensa asab tolasining nevralgiiyasi* quloq orqasi terisining keskin og'rishi va uning sezgirligini oshishi bilan kechadi. Bemor boshini pastga yoki yon tomonga burganda og'riq kuchayadi; og'riq boshni eguvchi va trapetsiyasimon mushaklar orasida, ya'ni ensa asab tolasining chiqish nuqtasida joylashadi. Bemorning tana harorati me'yorda bo'lib, qonda yallig'lanishga xos patologik o'zgarishlar aniqlanmaydi. Otoskopiyada nog'ora parda o'zgarmaganligi, akumetriya, audiometriya tekshiruvlarida o'zgarishlar yo'qligi aniqlanadi.

Davolash. Mastoidit bilan og'rigan bemor shifoxona sharoitida otorinolaringologiya bo'limida konservativ va jarrohlik usullari bilan davolanadi. Konservativ davolash usuli qo'yidagi etiopatogenetik va simptomatik tadbirlardan iborat bo'lib, ular mahalliy va umumiy usulda qo'llaniladi:

1) Burun bo'shlig'i va eshituv nayining faoliyatini yaxshilash maqsadida boshini orqa-yon tomonga eggan holda burunga qon tomirlarni toraytiruvchi dorilar tomiziladi;

2) Quloq sohasiga yarimspirtli issiq boylamlar qo'yiladi, tashqi eshituv yo'li va nog'ora bo'shlig'i yiringli ajralmadan tozalanadi va ularga nog'ora parda orqali dori eritmalari yuboriladi;

3) Antibiotikoterapiyani o'tkazish: bemorning ahvoli va mikrofloraning antibiotiklarga sezuvchanligiga qarab bir yoki ikkita antibiotik mushak orasida yoki vena ichiga yuboriladi. Antibiotiklardan linkomitsin, seftriakson yoki boshqasi 0,5-1% novokainda eritilib, so'rg'ichsimon o'siq sohasining terisi ostiga bir sutkada 1-2 mahlal limfotrop usulida yuborish ijobiy natija beradi.

4) Giposensibilizatsiya tadbirlaridan kalsiy xlorid, kalsiy glyukonat, dimedrol, tavegil, suprastin, zirtek, klaritin, telfast (120-180 mg) tabletkalarini buyurish mumkin;

5) Giposensibilizatsiya, dezintoksikatsiya va yallig'lanishga qarshi vosita sifatida 1% kalsiy xlorid eritmasi vena ichiga bir daqiqada 40 - 50 tomchidan (bolalarga 7-10 mg/kg hisobida, kattalarga 400 ml gacha) tomchilab yuboriladi;

6) Vitaminlardan B₁, B₆, C, B₁₂, nikotin kislotasi tavsiya qilinadi;

7) Bemorga organizm immunitetini yaxshilovchi dorilar (imudon, timolin, t-aktivin) buyuriladi;

8) Siydik haydovchi dorilardan laziks, novurit, fonurit, diakarb va boshqalar tavsiya qilinadi;

9) Simptomatik terapiya og'riqni qoldirish, isitmani tushurish) qo'llaniladi;

10) Fizoterapiya muolajalaridan UBN, UVCh, lazeroterapiya buyuriladi.

11) Bemorda boshqa yo'ldosh kasalliklar aniqlanganda tegishli mutaxassislar maslahati uyushtirilib, ularning ko'rsatmalari bajariladi.

Yuqorida qayd etilgan konservativ davolash tadbirlari ijobiy natija bermagan hollarda kechiktirmay zudlik bilan so'rg'ichsimon o'siq katakchalarini ochish (antrotomiya, antromastoidotomiya yoki mastoidektomiya) jarrohlik amallaridan biri bajariladi.

Subperiostal ho'ppoz, cho'qqi-bo'yin mastoiditi, petrozit, zigomatisit, skvamit va kalla ichi asorati rivojlangan bemor shoshilinch ravishda shifoxonaga yotqizilib, dastlabki 2-6 soat ichida *antrotomiya* yoki *antromastoidotomiya* jarrohlik amali bajarilishi, zarur bo'lsa o'rta va orqa kalla chuqurchalari ochilib taftish qilinishi lozim.

So'rg'ichsimon o'siq katakchalarini va g'orini ochish va tozalash jarrohlik amali – *antromastoidotomiya*, uch yoshgacha bolalarda - *antrotomiya* deb ataladi. So'rg'ichsimon o'siqni cho'qqisi bilan birga olib tashlash jarrohlik amali- *mastoidektomiya* deb nomlanadi.

Ba'zan so'rg'ichsimon o'siqning barcha katakchalarini (periantral, perifastsial, burchak, cho'qqi, yonoq va boshq.) ochishga va so'rg'ichsimon o'siq cho'qqisini butkul olishga to'g'ri keladi. Bunday jarrohlik amali *kengaytirilgan antromastoidektomiya* deb nomlanadi. Jarrohlik amalida dastlab so'rg'ichsimon o'siq cho'qqisi, periantral, perifastsial va burchak katakchalari ochilib, o'tkir qoshiqcha yordamida emirilgan suyak parchalari, yiring va yallig'lanish o'smalaridan tozalanadi. Keyin suyakdagi jarohat maydonining chetlari suyak qoshiqchasi yordamida tekislanadi. Jarohat maydoni antiseptik eritma bilan yuvilib, quritilgandan so'ng unga gipertonik eritmaga shimdirilgan tiqma qo'yiladi va ochiq holda parvarish qilinadi.

Quloq orqasidagi jarohat maydoniga 7-10 kundan so'ng kechiktirilgan chok qo'yiladi. Jarrohlik amalidan so'ng oqma hosil bo'lgan hollarda *chuqur taftish jarrohlik amali* o'tkaziladi. Takroran bajarilgan jarrohlik amalidan keyin so'rg'ichsimon o'siqda orttirilgan nuqson hosil bo'lgan hollarda u plastik jarrohlik amali yordamida yopiladi.

Antromastoidotomiya jarrohlik amali quyidagicha bajariladi:

1. *Subperiostal ho'ppozda*, ya'ni quloq orqasi yumshoq to'qimalarining keskin shishi, qizarishi va yiringlashida - dastlab ko'proq bo'rtib turgan maydon (lo'qillash maydoni) biroz kesilib, keyin ho'ppoz bo'shlig'iga to'mtoq uchli metal naycha kiritiladi va yiring elektrso'rg'ich yordamida so'rib chiqariladi. Keyin kesim yuqori va pastga davom ettirilib, so'rg'ichsimon o'siq sohasi ko'zdan kechiriladi va emirilgan suyak parchalaridan tozalanadi. Ho'ppoz bo'shlig'iga kiritilgan zond so'rg'ichsimon o'siq g'origa kirish joyini topishga yordam beradi.

2. *Cho'qqi-bo'yin mastoiditida*, ya'ni yiring so'rg'ichsimon o'siq cho'qqisidan to'sh-o'mrov - so'rg'ichsimon mushak ostiga tarqalganda mastoidotomiya bajarilib, yiringli o'choqlar tozalangandan so'ng quloq orqasidagi kesim mushak bo'ylab pastga, uning old yoki orqa chetiga davom ettiriladi, keyin to'qimalar o'tmas (tig'siz) usulda ho'ppoz tomonga siljtiladi. Ba'zan chuqur joylashgan yiring o'chog'ini ochish uchun bo'yin qon tomirlari va asab tolalari to'plamini ochishga to'g'ri keladi.

3. So'rg'ichsimon o'siq sohasida bajarilayotgan jarrohlik amali paytida sigmasimon sinus suyak devoriga yaqin joylashgan hollarda, ya'ni sigmasimon sinusning notipik joylashuvida u jarohatlanishi va bemordan ko'p miqdorda qon oqishi yuz berishi mumkin. Bunday hollarda sigmasimon sinus suyak devoriga bosilib tiqma qo'yiladi (*Uayting usuli*).

4. *Petrozitda* dastlab so'rg'ichsimon o'simta sohasida jarrohlik amali bajariladi va hosil qilingan bo'shliq obdon ko'zdan kechiriladi. Oqma yo'llari aniqlangandan so'ng patologik o'choq maydoni kengaytirilib, maxsus qoshiqchalar yordamida tozalanadi.

Ikkilamchi mastoiditning notipik shakllari ham konservativ va jarrohlik usullarda davolanadi.

SURUNKALI YIRINGLI O'RTA OTIT (*otitis media purulenta chronuca*) - o'rta quloqning surunkali yiringli yallig'lanishi. Kasallik asosan uch klinik belgilar bilan kechadi: nog'ora pardada doimiy teshik hosil bo'lishi, quloqdan tinimsiz yoki vaqti-vaqti bilan yiring oqishi va eshitish qobiliyatini turli darajada pasayishi kuzatiladi. 1988-1990 yillarda O'zbekiston Respublikasining bir necha viloyatlarida Toshkent pediatriya instituti LOR kafedrasida xodimlari tomonidan 20 000 ortiq aholi profilaktik ko'rikdan o'tkazilganda 6,5 -7,0 % da nog'ora parda teshilganligi, vaqti-vaqti bilan quloqdan yiring oqishi hollari aniqlangan. Lekin keyingi yillarda kasallik sezilarli darajada kamaygan.

Kasallik ijtimoiy ahamiyatga ega, chunki surunkali yiringli o'rta otitdan so'ng rivojlangan past eshitishlik bemorni atrofdagilar bilan muloqotda bo'lishini qiyinlashtiradi, uning mehnat qobiliyatiga salbiy ta'sir ko'rsatadi, bolalarda - nutqni rivojlanishiga salbiy ta'sir qiladi. Surunkali yiringli o'rta otit bilan og'rigan shaxsni harbiy xizmatga chaqirilishi va ayrim kasb sohaslarida mehnat qilishga jalb etilishi cheklanadi. Ba'zan kasallik ichki quloqni zararlanishiga va kalla ichi asoratini rivojlanishiga olib keladi.

Surunkali yiringli o'rta otitning rivojlanishida tashqi muhit va ijtimoiy - iqtisodiy omillar muhim ahamiyat kasb etadi. Aholining tibbiy madaniyati past, tibbiy yordam xizmati etarli darajada yo'lga qo'yilmagan va yuqumli kasalliklar tarqalgan hududlarda aholi orasida surunkali yiringli o'rta otit kasalligi ko'proq uchraydi.

Etiologiyasi. Surunkali yiringli o'rta otit ko'pincha o'tkir yiringli o'rta otitning davomi bo'lganligi sababli ularning etiologiyasi va patogenezida umumiylik mavjud. Agar o'tkir yiringli o'rta otitda quloq ajralmasida ko'pincha pnevmokokklar aniqlansa, surunkali o'rta otitda asosan stafilokokk va streptokokklar aniqlanadi (*Pseudomonas, S. aureus, Proteus, Esherichia coli, Klebsiella, S.pneumoniae*). 50% hollarda

stafilokokk antibiotiklarga chidamli bo'lib, protey va boshqa grammanfiy bakteriyalar bilan aralash florani tashkil qiladi. Oxirgi yillarda ushbu kasallik bilan og'ri-gan bemorlarning 70 - 90% da *Bacteroides*, *Fusobacterium*, *Peptococcus*, *Lactobacillus* aerob mikroblari aniqlangan. Ba'zan surunkali o'rta otitning rivojlanishiga virus va zamburug'lar sabab bo'ladi. Kasallikning rivojida allergik holatlar va irsiy omil ham muhim ahamiyatga ega.

Patogenezi. O'tkir yiringli o'rta otitni surunkali shakliga aylanishi quyidagi noqulay omillar bilan bog'liq bo'ladi: mikrobnning virulentligi, uning antibiotiklarga chidamliligi, bemor organizmining mahalliy va umumiy immunitetining susa-yishi, qon kasalliklari, qandli diabet, raxit va h.k. Surunkali yiringli o'rta otit bilan og'ri-gan 30% bemorlarda immunitet tanqisligi aniqlangan. Kasallikning rivojlani-shiga yuqori nafas yo'llari kasalliklari va nuqsonlari, o'rta quloq shilliq pardasi tuzi-lishining xususiyatlari (burma va cho'ntaklar), so'rg'ichsimon o'siq katakchalari-ning anatomik tuzilishi ham ta'sir ko'rsatadi.

Bolalarda o'tkir yiringli o'rta otitni surunkali klinik kechimiga o'tishi ko'proq kuzatiladi va bunga asosan quyidagi omillar sabab bo'ladi: eksudativ diatez, gipo-trofiya, raxit, burun orqali nafas olishni qiyinlashtiruvchi kasalliklar (adenoidlar, burun to'sig'i qiyshayishi, sinusitlar va h.k.). Shuning uchun profilaktik ko'rik pay-tida bolalardagi burun va burunhalqum holatiga alohida e'tibor berilishi kerak. Burunhalqum murtagi gipertrofiyasi eshituv nayining o'tkazuvchanligini buzib, nog'ora bo'shlig'ida patologik jarayonni rivojlanishiga, ba'zan esa tanglay murtak-larining o'tkir yoki surunkali yallig'lanishi eshituv nayi orqali nog'ora bo'shlig'iga tarqalishi mumkin. O'tkir yiringli otitni noto'g'ri davolash ham jarayonni surunkali shakliga aylanishiga sabab bo'ladi.

Burun, burun yondosh bo'shliqlari kasalliklari, burun to'sig'i qiyshiqliqi, burun poliplari, o'smalari, burun chig'anoqlari gipertrofiyasi ham eshituv nayining faoliya-tini buzib, kasallikni rivojlanishida muhim ahamiyat kasb etadi. ToshPTI LOR kli-nikasida olingan ma'lumotlarga ko'ra surunkali yiringli o'rta otit bilan og'ri-gan bolalarda burun yondosh bo'shliqlari rentgenografiya usulida tekshirilganda 81,7% hollarda ularda surunkali yiringli sinusit mavjudligi aniqlangan. Demak, o'rta otit-larni davolashda birinchi navbatda yiringli sinusitlarga ahamiyat berish lozim.

Klinik belgilari. Bemorning shikoyatlari (bosh aylanishi, bosh og'rish, quloqni shang'illashi, muvozanatni buzilishi kabi belgilar) kasallikning shakliga va yallig'la-nish jarayoni atrof to'qimalarga qay darajada tarqalganligiga bog'liq bo'ladi. Su-runkali yiringli o'rta otitda quyidagi asosiy klinik belgilar kuzatiladi:

- 1) *otoreya* -quloqdan uzoq vaqt davomida (6 hafta va undan ortiq) vaqti-vaqti bilan yoki uzluksiz yiringli ajralma oqishi;
- 2) *nog'ora pardada turli o'lchamdagi teshiklar borligi*;
- 3) *eshitish qobiliyatining pasayishi* (konduktiv yoki aralash past eshitishlik).

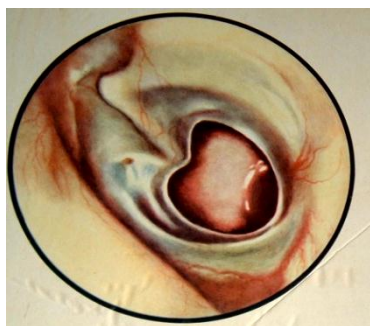Tasnifi. Surunkali yiringli o'rta otit, asosan ikki klinik shaklda kechadi:

- *mezotimpanit*,
- *epitimpanit*.

Kasallikning ushbu shakllari bir-biridan o'рта quloqdagi yallig'lanish jarayoni-ning tarqalish darajasi, klinik manzarasi va kechimi bilan farq qiladi.

Kasalliklar xalqaro tasnifiga binoan *surunkali tubotimpanal yiringli o'рта otit* (mezotimpanit) va *surunkali epitimpanoantral yiringli o'рта otit* (epitimpanit) deb belgilangan. Mezotimpanitda yallig'lanish jarayoni nog'ora bo'shlig'ining faqat shilliq pardasiga tarqalgan bo'lsa, epitimpanitda esa u shilliq pardadan tashqari o'рта quloqning suyak tuzilmalarini ham qamrab oladi. Bundan tashqari, mezotimpanit nisbatan engil kechib, teshik nog'ora pardaning tarang qismida sodir bo'ladi, epitimpanitda esa og'irroq kechadi va teshik nog'ora pardaning salqi qismida joylashadi.

Yiringli mezotimpanit - surunkali yiringli o'рта otitning nisbatan engil kechadigan klinik shakli bo'lib, unda yallig'lanish jarayoni ko'proq nog'ora bo'shlig'ining o'рта va pastki qismlarini va eshituv nayini qamrab oladi; nog'ora pardaning teshigi uning taranglashgan (*markaziy*) qismida joylashadi (44 -rasm).



44-rasm. Yiringli mezotimpanit

Yiringli mezotimpanit barcha surunkali yiringli o'рта otit bilan og'rigan bemorlarning 55% da kuzatiladi. Nog'ora bo'shlig'ida ko'pincha shilimshiq yoki yiringlishilimshiq hidsiz ajralma to'planib, nog'ora bo'shlig'ining shilliq pardasi dag'allashib, qalinlashadi. Gistologik tekshiruvda nog'ora bo'shlig'i shilliq pardasining shishi, qizarishi, epiteliy gipersekretsiyasi, qadaxsimon hujayralarni ko'payishi, yallig'lanish o'smalari va poliplar hosil bo'lishi qayd etiladi.

Eshituv suyakchalari odatda zararlanmaydi yoki yallig'lanib, qisman emiriladi. Yallig'lanish jarayoni ko'pincha bolg'acha dastasi, uzangichaning uzun oyoqchasiga tarqaladi. Uzangicha atrofida hosil bo'lgan chandiqlar uzangicha asosining harakatini cheklab qo'yadi. Mezotimpanitda 15-20% hollarda shilliq pardaning shishi tufayli g'orga kirish joyining yopilishi natijasida so'rg'ichsimon o'siq katakchalarida mikroblarni ko'payishiga va surunkali yallig'lanish jarayonining rivojlanishiga qulay sharoit yaratiladi.

Klinik belgilari. O'tkir yiringli o'рта otitni yoki quloq jarohatini boshdan kechirgandan so'ng bemorlar bir necha oy yoki yillar davomida vaqti-vaqti bilan qulog'i og'rishiga, qulog'idan yiringli ajralma oqishiga, eshitishi pasayganligiga, 50% bemorlar qulog'i shang'illashiga shikoyat qiladilar. Surunkali mezotimpanit nisbatan engil kechib, vaqti - vaqti bilan qaytalanib turadi. Bunga shamollash, nog'ora bo'shlig'iga suv kirishi, burun, burunhalqum, burun yondosh bo'shliqlarining kasalliklari va boshqa yo'ldosh kasalliklar sabab bo'ladi. Kasallik huruji davrida bemorning qulog'i og'riydi, yiring oqishi ko'payib, tana harorati ko'tariladi. Nog'ora parda old kvadrantlari sohasida teshilganda bemorda og'riq va qulog'idan yiring oqish belgilari uncha kuzatilmaligi mumkin. Ular kasallikning avjida yoki tashqi eshituv yo'li yallig'langanda paydo bo'ladi.

Mezotimpanit bilan og'rigan bemorning qulog'idan odatda kam yoki ko'p miqdorda hidsiz shilimshiq-yiringli, yallig'lanish o'smalari va poliplar paydo bo'lganda - qon aralash yiringli ajralmani oqishi kuzatiladi.

Otoskopiya da nog'ora pardaning taranglashgan qismi teshilganligi ko'rinadi. Nog'ora pardada hosil bo'lgan teshikning shakli, o'lchamlari va joylashuvi turlicha bo'lishi mumkin. Shakli bo'yicha nog'ora pardaning teshigi aylana, buyraksimon; o'lchami bo'yicha - nuqtali yoki nog'ora parda tarang qismining keng maydonini egallagan yirik teshik bo'lishi mumkin. Nog'ora pardaning yirik teshigi orqali o'rta quloqning qalinlashgan shilliq pardasi, yallig'lanish o'smalari va poliplari ko'rinib turadi. Ba'zan nog'ora parda teshigining chetlari va nog'ora bo'shlig'ining ichki devori o'rtasida chandiqlar hosil bo'ladi. Nog'ora pardaning tarang qismida joylashgan *markaziy* teshik suyak halqasigacha tarqalmay, halqa atrofida uning ingichka tasmasi saqlanib qoladi. Nog'ora pardaning *chetki* teshigi suyak halqasigacha tarqalganda surunkali yiringli o'rta otit og'irroq kechadi.

Bemorda tovushni o'tkazish tuzilmalarining zararlanishi, ya'ni konduktiv past eshitishlik rivojlanib, odatda u 40-50 dB dan oshmaydi. Nog'ora pardaning old qismi teshilgan hollarda eshitish qobiliyati 15-20 dB ga pasayishi yoki me'yorga yaqin bo'lishi mumkin. Mezotimpanit bilan og'rigan bemorlarning 50% ovozni chiqarib aytilgan so'zlarni 2-3 m masofadan eshitadilar.

Tashxis bemor shikoyatlari, anamnez ma'lumotlari, kasallikning klinik belgilari, otoskopiya va mikrootoskopiya tekshiruvlari asosida qo'yiladi. Nog'ora pardaning tarang qismida joylashgan markaziy teshik mezotimpanitga xos belgi hisoblanadi; quloq ajralmasi hidsiz, shilimshiq, shilimshiq-yiringli yoki yiringli bo'ladi. Nog'ora pardaning yirik teshigi orqali nog'ora usti chuqurligiga (attik sohasiga) zond kiritib, uning devorlarini tekshirish mumkin bo'ladi; surunkali mezotimpanitda attik devorlari silliq ekanligi aniqlanadi (karies jarayoniga xos notekislik kuzatilmaydi).

Shyuller, Mayer va Shumskiy usullarida bajarilgan *chakka suyagi rentgenografiya* tekshiruvi surunkali mezotimpanitda bajariladigan muhim tekshiruvlardan biri bo'lib, u so'rg'ichsimon o'siq katakchalari va attikoantral maydonining holatini baholashga yordam beradi. Uzoq vaqt davom etgan surunkali yiringli o'rta otitda rentgen tasvirida chakka suyagining sklerotik tuzilishi, so'rg'ichsimon o'simta katakchalari rivojlanmay qolganligi yoki so'rg'ichsimon o'siq katakchalarining havo bilan to'lishi pasayganligi ko'rinadi.

Oxirgi yillarda quloq kasalliklarini aniqlashda kompyuter tomografiya tekshiruvi keng qo'llanilmoqda. KT tekshiruvi mezotimpanitning og'ir kechimida rivojlangan xolesteatomani, eshituv suyakchalari nuksonlarini, nog'ora bo'shlig'i va so'rg'ichsimon o'siq katakchalarining yallig'lanish o'smalarini va poliplarini, so'rg'ichsimon o'siq g'ori, nog'ora bo'shlig'ining tomi va sigmasimon sinus devorining patologik o'zgarishlarini, kalla bo'shlig'iga tarqalgan patologik jarayonlarni aniqlashga yordam beradi.

Bemorlarda eshituv nayining o'tkazuvchanligi, chiqarish (*drenaj*) va havoni almashtirish (*ventilyatsiya*) faoliyatlari tekshiriladi. Eshituv nayining chiqarish faoliyati nog'ora bo'shlig'iga yuborilgan rangli eritmani (masalan, ko'k metilen) yoki saxarinni burunhalqumga oqib tushish tezligiga qarab baholanadi. Akumetriya va audiometriya tekshiruvlari bemorda tovush to'lqinini o'tkazish tizimi buzilganligini, bakteriologik, virusologik va mikologik tekshiruvlar esa kasallikning qo'zg'atuvchisini va uni antibiotiklarga sezgirligini aniqlashga yordam beradi.

Yiringli epitimpanitda yallig'lanish jarayoni asosan nog'ora usti chuqurligida (*attikda*) va so'rg'ichsimon o'siqda joylashib, nog'ora pardani teshilishi uning salqi qismida yuz beradi. Kasallik mezotimpanitga nisbatan og'irroq kechadi, chunki bunda yallig'lanish jarayoni nog'ora bo'shlig'ining nafaqat shilliq pardasiga, balki suyak tuzilmalariga ham tarqaladi. Nog'ora bo'shlig'ining shilliq pardasi nog'ora usti bo'shlig'i sohasida burmalar hosil qilganligi sababli bu erda yallig'lanish jarayoni juda tez rivojlanib, nog'ora usti bo'shlig'iga, g'orga kirish joyiga (*aditus ad antrum*), so'rg'ichsimon o'siq g'ori (*antrum*) va katakchalarining devorlariga tarqaladi. Aksariyat hollarda yiringli epitimpanitda xolesteatoma jarayoni rivojlanadi. Shuning uchun yiringli epitimpanit shartli ravishda ikki klinik shaklga bo'linadi:

- suyak to'qimalarini chirishi, yallig'lanish o'smalarini hosil bo'lishi bilan kechgan shakli;
- xolesteatoma hosil bo'lishi bilan kechgan shakli.

Suyak to'qimalarining chirishi bilan kechgan epitimpanitda attikning tashqi devorida va g'orga kirish joyining ustki qismida joylashgan suyak to'qimalarining chirishi va emirilishi sodir bo'ladi. Gistologik tekshiruvda so'rg'ichsimon o'siqning havoli suyak katakchalarini kengayishi, ularni biriktiruvchi to'qima va yallig'lanish o'smalari bilan to'lishi, katakchalar orasidagi devorlarni emirilishi va bo'shliqlar hosil bo'lishi kabi o'zgarishlar kuzatiladi.

Xolesteatoma hosil bo'lishi bilan kechgan epitimpanitda nog'ora bo'shlig'ining shilliq pardasini, suyak to'qimalarini va hatto suyakli labirintni emiruvchi o'smasimon tuzilma (xolesteatoma) hosil bo'ladi. Xolesteatoma suyak to'qimalarining buzilishi bilan kechgan surunkali patologik jarayonlar natijasida rivojlanib, qalin parda va epidermal to'plamdan tuzilgan. U xolesterin, yiring va bakteriyalar qoldiqlaridan iborat. Xolesteatomaning biriktiruvchi to'qimasi, ya'ni *matriksi* ko'p qavatli yassi epiteliy bilan qoplangan bo'lib, suyak to'qimasiga zich yopishadi. Xolesteatomaning rivojlanishi tashqi eshituv yo'lining terisi nog'ora bo'shlig'iga o'sib kirishidan boshlanadi va nog'ora pardaning chetki teshigida kuzatiladi, chunki bunda tashqi eshituv yo'li va nog'ora usti chuqurligi o'rtasidagi to'siq yo'qoladi; nog'ora bo'shlig'i tomon o'sgan terining epidermis qavatini xolesteatoma pardasini, ya'ni matriksini hosil qiladi. Teriga xos epidermis qavatining doimiy ko'chishi esa o'rta quloqning tor bo'shliqlarida yog' va kislotalar bilan birga ko'chgan epidermis to'plamini, ya'ni xolesteatomani hosil bo'lishiga olib keladi.

Asta-sekin kattalashib borgan xolesteatoma attik va so'rg'ichsimon o'siq g'orini butunlay to'ldiradi. Suyak to'qimalariga zich yopishgan xolesteatoma matriksi tar-

kibidagi kimyoviy moddalar (kollagenaza, fosfataza, lizosoma) esa labirintning suyak kapsulasini, yuz asab tolasi kanalini, sigmasimon sinus va so'rg'ichsimon o'siq devorlarini emiradi. Yarim doira kanallarida (ko'pincha, tashqi yarim doira kanal ampulasida) va yuz asab tolasi kanalida *fistula* hosil bo'ladi. So'rg'ichsimon o'siq devorini emirilishi natijasida bosh miya chakka bo'lagining va miyachaning pardalari hamda sigmasimon sinus devori ochilib, bemorda labirintit va yuz asab tolasi falaji, sigmasimon sinus trombozi, meningit kabi og'ir asoratlarni rivojlanish xavfi ortadi.

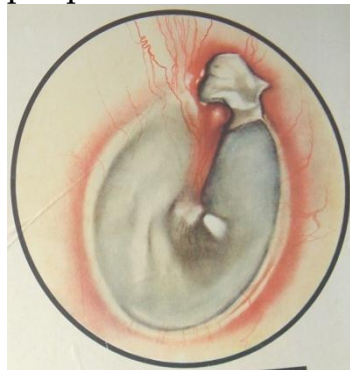Klinik belgilari. Yiringli epitimpanitda yiringli jarayon nog'ora bo'shlig'i shilliq pardacining tor, qiyshiq cho'ntaklarida va eshituv suyakchalarning aksariyat qismi joylashgan nog'ora usti chukurligida (attikda) rivojlanganligi sababli patologik ajralmani nog'ora bo'shlig'idan chiqarilishi qiyinlashadi. Bemor qulog'idan yiring oqishiga, ba'zan (60% hollarda) qulog'i shang'illashiga shikoyat qiladi. Quloqdan oz miqdorda quyuq qo'lansa hidli yiring, ba'zan qon aralash yiring oqadi.

Suyak to'qimalarining chirishi bilan kechgan epitimpanitning chegaralangan yallig'lanish jarayonida otoskopiyada nog'ora pardaning salqi qismida teshik hosil bo'lganligi va attikning tashqi devorida sust kechuvchi osteit rivojlanganligi ma'lum bo'lib, lekin bemorlarning eshitish qobiliyati ortiqcha o'zgarmaydi. Tarqoq yallig'lanish jarayonida nog'ora pardaning teshigi uning salqi qismini va attikning tashqi suyak devorini to'liq egallab, ba'zan tashqi eshituv yo'lining orqa-yuqori devoriga ham tarqalishi mumkin. Teshik orqali nog'ora bo'shlig'ida hosil bo'lgan yallig'lanish o'smalari ko'zga ko'rinib, suyak to'qimasining cheti zond bilan tekshirilganda notekis, g'adir-budir ekanligi aniqlanadi. Uzangicha-bolg'acha bo'g'imining yallig'lanishi va suyak to'qimalarining emirilishi natijasida bemorning eshitish qobiliyati keskin pasayadi. Yallig'lanish jarayoni chig'anoq darchasining ichki membranasini va uzangicha asosining halqa boylami orqali ichki quloqqa tarqalishi va hosil bo'lgan zaharli moddalarni so'rilishi natijasida bemorda konduktiv va sensonevral past eshitishlik rivojlanadi.

Xolesteatoma hosil bo'lishi bilan kechgan surunkali epitimpanit uzoq vaqt yashirin va belgisiz kechadi. Bemorda quloq og'riqi kuzatilmaydi, u vaqti-vaqti bilan qulog'idan yiring oqishiga va eshitishini pasayganligiga shikoyat qiladi. Ammo yillar o'tgan sari nisbatan tinch va yashirin kechgan epitimpanitning ushbu shaklida o'rta quloq suyak tuzilmalarining asta-sekin emirilishi davom etib borib, oxir oqibat nog'ora bo'shlig'ining yoki so'rg'ichsimon o'siq g'orining tomi yoki sigmasimon sinusning suyak devorlari emirilib, bemorda *chegaralangan labirintit*, *paximeningit (ekstradural ho'ppoz)* yoki *sigmasimon sinus trombozi*, *otogen sepsis*, *yuz asab tolasining nimfalaji* rivojlanadi. Bemorda quloq va bosh og'rig'i, bosh aylanishi, gandarab yurish, nistagm, qusish, meningeal belgilarlarni paydo bo'lishi unda kalla ichi asorati rivojlanganidan dalolat beradi.

Tashxis bemor shikoyatlari, anamnez ma'lumotlari, klinik belgilar, otoskopiya, mikrootoskopiya, akumetriya, audiometriya, vestibulometriya, rentgenografiya, kompyuter tomografiya, klinik va bakteriologik tekshiruvlar natijalari asosida qo'yiladi. Otoskopiyada tashqi eshituv yo'lida qo'lansa hidli yiring borligi, nog'ora par-

daning bo'shashgan qismi teshilganligi, nog'ora bo'shlig'ida yallig'lanish o'smalari, polip va xolesteatoma hosil bo'lganligi aniqlanadi (45-rasm).



45-rasm. Yiringli epitimpanit

Xolesteatoma hosil bo'lganda nog'ora pardaning teshigi orqali yaltiroq tuzilma ko'zga ko'rinadi. Boshqa hollarda nog'ora usti bo'shlig'i Gartman kanyulyasi yordamida yuvilgandan so'ng yuvindi suyuqligi ustida kepaksimon qipiqalar, ya'ni epidermal po'stloqlar va uning soyasi (*soya belgisi*) aniqlanadi; bu esa xolesteatoma jarayoni rivojlanganligidan dalolat beradi. Nog'ora pardadagi teshik orqali tugmachali qiyshiq zond yordamida bajarilgan tekshiruvda esa attik tashqi suyak devorining ustki qismi g'adir-budir ekanligi aniqlanadi. Ba'zan zond uchiga xolesteatoma parchalari yopishib qoladi. Epitimpanitning bunday shaklida tashqi eshituv yo'li orqa-yuqori devorining osilishi va suyak qismining torayishi kuzatiladi (*Undrits belgisi*). Bu belgi xolesteatoma jarayoni tashqi eshituv yo'lining suyak usti pardasiga tarqalganligini bildiradi.

Xolesteatoma hosil bo'lishi bilan kechgan epitimpanitda Shyuller, Mayer va Shumskiy usullari bo'yicha bajarilgan chakka suyagi rentgenogrammasida attiko-antral maydonda yupqa suyak pardasi bilan chegaralangan suyak nuqsoni mavjudligi ko'rinadi. Kompyuter tomografiya tekshiruvi (KT) esa yallig'lanish jarayoni qay darajada tarqalganligini aniqlashga yordam beradi.

3-jadvalda yiringli mezotimpanit va epitimpanitlarning qiyosiy tashxisi keltirilgan.

3-jadval

Yiringli o'rta otit shakllarining qiyosiy tashxisi

Diagnostik belgilar	Yiringli mezotimpanit	Yiringli epitimpanit
1. Bemor shikoyatlari	Qulog'idan yiring oqishi, eshitishi pasayganligi, qulog'i shang'illashi	Qulog'idan yiring oqishi, eshitishi pasayganligi, qulog'i shang'illashi, bosh aylanishi, yuz mushaklarining tortilishi, bosh og'riqi, gandaraklab yurish va boshqalar.
2. Quloq ajralmasi	Yiringli-shilimshiq	Badbo'y quyuq yiringli ajralma
3. Nog'ora pardaning teshigi	Taranglashgan qismida joylashgan markaziy teshik	Bo'shashgan qismida joylashgan yirik chetki teshik
4. Jarayonni tarqalishi	O'rta quloqning shilliq qavatiga tarqalishi	O'rta quloqning shilliq qavatiga va suyak to'qimalariga tarqalishi
5. Nog'ora bo'shlig'ida-gi patologik o'zgarishlar	Hidsiz yiringli ajralma, yallig'lanish o'smalari, kam hollarda xolesteatoma va poliqlar	Badbo'y quyuq yiringli ajralma, yallig'lanish o'smalari, polip, xolesteatoma

6. Patologik o'choqni nog'ora bo'shlig'ida joylashuvi	Nog'ora bo'shlig'ining o'rta va pastki qavatida	Barcha qismlarida, ko'proq attik sohasida
7. Eshitishni pasayishi	Konduktiv past eshitishlik	Konduktiv va sensonevral (aralash) past eshitishlik
8. Chakka suyagining rentgenografiyasi	Sklerozli o'zgarishlar, so'rg'ichsimon o'siq katakchalarda havo zichligini pasayishi	Sklerozli o'zgarishlar, attikoantral bo'limi suyak tuzilmalarining emirilishi natijasida nuqson hosil bo'lishi
9. Kompyuterli tomografiya	So'rg'ichsimon o'siq katakchalarida havo zichligini pasayishi	So'rg'ichsimon o'siq katakchalari va g'orining suyak devorlarini emirilishi va bo'shliq hosil bo'lishi
10. Allergik omillar bilan bog'liqligi	Allergen ta'sirida qu'loqdan yiring oqishini paydo bo'lishi yoki ko'payishi	Ahamiyati yuq

Ba'zan surunkali yiringli o'rta otit notipik shaklda kechadi. Masalan, suyak tuzilmalarining emirilishi va xolesteatoma jarayoni nog'ora pardaning markaziy qismida joylashganda yoki nog'ora parda teshilmay kechgan yallig'lanishi ham uchrashi mumkin.

Surunkali allergik o'rta otit barcha surunkali yiringli o'rta otit bilan og'rikan bemorlarning 60% da uchraydi. Kasallik to'satdan boshlanib, bemorning qulog'idan ko'p miqdorda suyuq shilimshiq - yiringli ajralma oqadi. Kasallik og'riqsiz kechadi va tez-tez qaytalanib turadi; nog'ora bo'shlig'i shilliq pardasining gistologik tekshiruvda shish, yaltiroq yallig'lanish o'smalari va eoznofillar aniqlanadi.

Surunkali yiringli o'rta otitning rivojlanishiga *zamburug'lar* sabab bo'lgan holalarda kasallik ko'pincha tashqi eshituv yo'li terisining yallig'lanishi (ekzemas) bilan birga kechadi. Bemor qulog'i qichishiga, bitishiga, ba'zan shang'illashiga va og'rishiga shikoyat qiladi. Otokopiyada tashqi eshituv yo'li suyak qismi terisining qizarishi, shishi, epidermis qatlamining ko'chishi, nog'ora bo'shlig'ida sariq-yashil yoki qora-kulrang karash hosil bo'lishi, nog'ora pardada chandiqlangan markaziy teshik borligi aniqlanadi.

Davolash. Surunkali yiringli o'rta otit konservativ va jarrohlik usullari yordamida davolanadi. Davolash tadbirlarini boshlashdan oldin bemorga terapevt, nevropatolog va oftalmolog maslahati uyushtiriladi. Surunkali mezotimpanitda konservativ davolash tadbirlari ijobiy natija berib, jarrohlik amali asosan yallig'lanish o'chog'ini tozalash (antrotomiya, antromastoidotomiya) va yallig'lanish jarayoniga to'g'ridan-to'g'ri ta'sir etishga qaratiladi. Mezotimpanitning asoratsiz kechimidida konservativ davolash tadbirlari natijasida quloqdan yiring oqishini to'xtaydi, nog'ora pardaning teshigi uning tashqi va ichki qavatlari hisobidan (nog'ora pardaning o'rta fibroz qavati tiklanmaydi) yupqa parda hosil qilib o'z-o'zidan yopilishi mumkin.

Epitimpanitda asosan jarrohlik davolash usuli qo'llaniladi va u yallig'lanish o'choqlarini bartaraf etish va kalla ichi asoratlarining rivojlanishini oldini olishga qaratiladi (attikoantrotomiya, kengaytirilgan mastoidotomiya, umumbo'shliq hosil qilish jarrohlik amallari).

Surunkali yiringli o'rta otitda *mujassamlashgan konservativ davolash usuli* qo'llaniladi, bunda mahalliy va umumiy davolash tadbirlari bir vaqtda olib boriladi.

Mahalliy davolash tadbirlari o'rta quloqdagi yiringli o'chog'ni bartaraf etishga qaratilgan bo'lib, ular 3 bosqichdan iborat:

I - bosqichda nog'ora bo'shlig'i zondga o'ralgan paxta yordamida yiring va boshqa patologik ajralmalardan (granulyasiya, polip, xolesteatoma) tozalanadi yoki anti-septik eritmalar bilan yuviladi. Dorilar surilishini yaxshilash, quyuq ekssudatni suvultirish, chandiqlar hosil bo'lishini oldini olish va mahalliy fagositozni kuchaytirish maqsadida nog'ora bo'shlig'iga proteolitik fermentlar (tripsin, xemotripsin, lidaza) tomiziladi, mukolitik dori vositalari buyuriladi. O'rta quloq shilliq pardasining shishini kamaytirish va dorilarni shilliq pardaga surilishini yaxshilash maqsadida nog'ora bo'shlig'iga transtimpanal, transtubar yo'l orqali dastlab qon tomirlarni toraytiruvchi eritmalar (0,1% adrenalin gidrokslorid, galazolin, naftizin, vibrotsil) tomiziladi. Nog'ora pardaning teshigini yopib turgan polip yoki yallig'lanish o'smasi 10-20 % kumush nitrat eritmasi bilan kuydiriladi yoki qisqichlar yordamida asta olib tashlanadi. O'rta quloqda xolesteatoma hosil bo'lgan hollarda zararlangan quloq ichiga proteolitik ferment eritmasi (tripsin, xemotripsin, xemopsin) 7-8 tomchidan kuniga 3-4 mahal tomizilib, ertasiga Gartman kanyulyasi yordamida yuviladi. Nog'ora bo'shlig'i yaxshilab quritilgandan so'ng unga antibiotik kukuni sepiladi.

Eshituv nayining chiqarish va havoni almashtirish faoliyatlarini tiklash maqsadida transtubar yoki transtimpanal yo'l orqali kateter yordamida qon tomirlarni toraytiruvchi, yallig'lanishga qarshi antibakterial va gormonal dori vositalar yuboriladi, eshituv nayi puflanib, uning halqum va nog'ora teshiklari sohalarida lazerterapiya o'tkaziladi.

Xalq tabobatida surunkali yiringli o'rta otitni davolashda bodom yog'i, aloe sharbati, kalanxoe, moychechak, kalendula, yong'oq po'stloqining damlamasi, sarimsoq piyoz va piyoz suvi yoki ularning 1% spirtli eritmasi qo'llaniladi.

Biogen dorilardan solkoseril, propolisning 30% spirtli eritmasi yoki 33% malhami, bakteriyaga qarshi tabiiy dorilardan novoimanin, xlorofillipt, sangviritrin, ekteretsid, lizotsim ham surunkali yiringli o'rta otitni davolashda ijobiy natija beradi.

Barcha dori vositalar eritma, surtma, suspenziya, aerozol yoki kukun shaklida ishlatiladi. Nog'ora pardaning teshigi kichik bo'lib, betartib joylashgan bo'lsa, unda dori eritmaları odatda o'rta quloq ichiga transtimpanal usulda engil bosim bilan yuboriladi. Bu usul dori eritmasini nog'ora bo'shlig'ining barcha bo'limlariga tarqalishiga yordam beradi. Epitimpanitda dori eritmasi attik sohasiga etib borishi maqsadida nog'ora bo'shlig'i Gartman kanyulyasi yordamida yuviladi. Nog'ora pardaning yirik teshigi orqali nog'ora bo'shlig'iga suspenziya, aerozol yoki malham shaklida turli dorilar kiritiladi.

II - bosqichda nog'ora bo'shlig'iga antiseptik va mikrobg qarshi vositalar yuboriladi. Ular yallig'lanish jarayonini kamaytirishga, zararlangan shilliq pardaning fiziologik faoliyatini tiklanishiga yordam beradi. 1% li dioksid ko'proq grammanfiy bakteriyalarga qarshi ta'sir ko'rsatadi.

Surunkali yiringli o'rta otitda antibiotiklar eritmasini quloq tomchilari, pilikchali tiqma shaklida yoki mahalliy elektroforez, parenteral, meototimpanal, tubototimpanal usullarda yuborish tavsiya qilinadi. Ularni qo'llashdan oldin quloq ajralmasi mikroflorasi va uning antibiotiklarga sezgirligi aniqlanadi. Davomli antibiotikoterapiya bemorda allergiya, disbakterioz va kandidoz holatlarini yuzaga kelishiga, yallig'langan to'qimalarda o'sma hosil bo'lishiga, ototoksik ta'sirli antibiotiklar bemorda sensonevral past eshitishlikni rivojlanishiga olib kelishi mumkinligini ham esda tutish lozim. Antibiotiklar har 7 - 8 kunda almashtiriladi. Zamburug'lar qo'zg'atgan o'rta quloqning surunkali yallig'lanishida dastlab mikologik tekshiruv o'tkaziladi va uning natijasiga qarab bemorga lamizil 1 tabletkadan kuniga bir mahal 14 kun ichish, diflyukan yoki nizoral, yoki introkonozolni 1 kapsuladan kuniga 3 mahal ovqatdan oldin ichish buyuriladi. Mahalliy usulda nitrofungin, lamizil, mikoseptin, mikozan, rimfamitsin, xloramfenikol, metronidazol, kandibiotik kabi zamburug'lar va mikroblarga qarshi dorilarni qo'llash yaxshi samara beradi.

Surunkali allergik o'rta otitda antigistamin dori vositalari (tavegil, suprastin, gismanal, klaritin, zirtek, telfast) tabletkada yoki in'eksiya shaklida, kortikosteroid dori vositalari (gidrokortizon, prednizolon, diprospan, kenolog, flutsinar, ftorokot, oksikort) eritma, aerezol yoki malham shaklida tavsiya qilinadi. Steroid gormonlar nog'ora bo'shlig'ining shishini, eksudatsiya va proliferatsiya jarayonini kamaytirish, shilliq pardaning hujayra tarkibini me'yorga keltirish xususiyatiga ega.

Fizioterapiya muolajalaridan bemorga UBN, elektroforez, fonoforez, ultroton, aeroionoterapiya, geliy-neon va uglerodli lazer terapiyasi, nog'ora bo'shlig'ini ozon va kislorod aralashmasi bilan aeratsiya qilish muolajalari tavsiya qilinadi.

III - bosqichda barcha mahalliy davolash tadbirlari nog'ora parda teshigini yopilishiga qaratilgan bo'lib, bunda 10 - 25 % kumush nitrati ishlatiladi. Davolash tadbirlari organizmning mahalliy va umumiy immunitetini oshirish choralari bilan birga olib boriladi. Bemorlarni to'g'ri ovqatlantirish, toza havoda sayr qildirish, chiniqtirish muhim ahamiyat kasb etadi. Bemor boshini yuvganda yoki cho'milganda quloq'iga suv kirmasligi lozim, shuning uchun zararlangan quloq'ining tashqi eshituv yo'liga biror indeferent yog'ga (paxta yog'i, vazelin) shimdirilgan paxta bo'lagini joylash lozim.

Surunkali yiringli o'rta otitda *jarrohlik davolash usuli* ikki maqsadni ko'zlaydi:

- 1) yallig'lanish o'chog'ini bartaraf etish va kalla ichi asoratini oldini olish;
- 2) eshituv a'zosi faoliyatini saqlash yoki tiklash.

Surunkali yiringli o'rta otit kasalligi xuruj davrida bemor albatta shifoxona sharoitida davolanishi lozim. Eshituv nayi, nog'ora bo'shlig'ining shilliq pardasi, so'rg'ichsimon o'siq katakchalari, nog'ora pardadagi teshikning hajmi va joylashuvi, ri-

vojlangan asoratlarni e'tiborga olgan holda yallig'langan quloqda quyidagi jarrohlik amallari bajariladi:

- 1) attikoantrotomiya;
- 2) eshituvni saqlash umumbo'shliq tozalash jarrohlik amali;
- 3) nog'ora bo'shlig'i, nog'ora usti chuqurligi, g'orga kirish joyini taftish qilish bilan birga bajarilgan timpanoplastika;
- 4) timpanoplastika yoki miringoplastika.

Bemorlar 6 oy davomida qulog'idan yiring oqishi kuzatilmagan, eshituv nayining faoliyati saqlangan, o'rta quloq suyak tizimida chirigan suyak to'qimasi yoki shilliq pardada giperplaziya jarayoni rivojlanmagan hollarda *miringoplastika*, ya'ni nog'ora parda teshigini sun'iy usulda yopish jarrohlik amali bajariladi.

Miringoplastikada biologik va sintetik transplantantlardan (turli elimlar, amnion, plastmassa, autofibrin plyonkasi, vena qon tomirining devori, mushak usti pardasi, ko'zning shox va oq pardalari) foydalaniladi. Jarrohlik amalidan oldin o'rta quloq tuzilmalarining faoliyati va eshituv nayining o'tkazuvchanligi tekshiriladi. Nog'ora pardadagi teshik yopilgandan so'ng bemorning eshitish qobiliyati tiklanadi.

Autoto'qima yordamida bajariladigan miringoplastika eng oddiy usullardan biri bo'lib, bunda to'qima tashqi eshituv yo'li suyak qismining terisidan yoki chakka mushagi usti pardasidan olinadi.

Konservativ davolash tadbirlariga qaramasdan qulog'idan yiring oqishi davom etgan bemorlarda dastlab *antrodrenaj* jarrohlik amali bajarilib, keyin so'rg'ichsimon o'siq g'origa kirish joyining o'tkazuvchanligi tekshiriladi. G'orga kirish joyi ochiq bo'lgan hollarda g'orni antiseptik eritmalar bilan yuvish, quritish va nog'ora bo'shlig'i ichiga o'rnatilgan shunt orqali kvars yoki lazer nurlari bilan ta'sir etish muomalalari o'tkaziladi. G'orga kirish joyi yopiq bo'lgan hollarda (*aditus bloki*) mahalliy infiltrativ og'riqsizlantirish yoki neyroleptanalgeziya ostida ushbu maydonda endaural mikrojarrohlik amali bajariladi.

Chakka suyagining patologik o'chog'ini bartaraf etish, kalla ichi va umumiy otogen asoratlarni oldini olish, bemorning eshitish qobiliyatini saqlab qolish va biroz yaxshilash, keyinchalik eshitishni tiklovchi jarrohlik amalini bajarish uchun sharoit yaratish maqsadida o'rta quloqda *umumbo'shliq radikal jarrohlik amali* bajariladi.

Umumbo'shliq tozalash jarrohlik amali quyidagi ko'rsatmalar mavjud bo'lgan hollarda bajarilishi lozim:

- 1) o'rta quloq suyak tuzilmalarini va uning atrofidagi suyak to'qimalarini chirishi;
- 2) xolesteatoma;
- 3) yuz asab tolasining qisman falaji yoki falaji;
- 4) labirintit;
- 5) otogen kalla ichi asoratlari (*otogen kalla ichi asorati rivojlanganda jarrohlik amali shoshilinch ravishda bajarilishi lozim!*)

Umumbo'shliq tozalash jarrohlik amali quyidagi bosqichlarga bo'linadi;

- 1) so'rg'ichsimon o'siq katakchalarini ochish va tozalash - antromastoidotomiya;

2) tashqi eshituv yo'li orqa devorining suyak qismini va attikning tashqi devorini olib tashlash;

3) nog'ora bo'shlig'ini patologik ajralmalardan (yiring, yallig'lanish o'smalari, polip, xolesteatoma, emirilgan va chirigan suyak to'qimalari) tozalash;

4) plastika – so'rg'ichsimon o'siq va tashqi eshituv yo'li orasidagi terini "T" yoki "T" shaklida kesib keng yo'l hosil qilish;

5) so'rg'ichsimon o'siq sohasida hosil bo'lgan teshikni yopish.

Jarrohlik amali natijasida nog'ora bo'shlig'i, so'rg'ichsimon o'siq va tashqi eshituv yo'li birlashtirilib, umumiy bo'shliq hosil qilinadi. Shuning uchun u "*eshituvni saqlash umumbo'shliq tozalash jarrohlik amali*" deb yuritiladi.

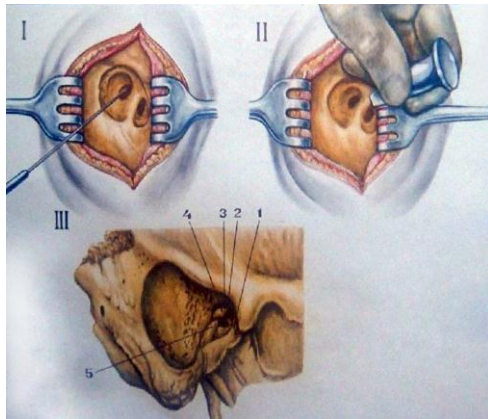
Umumbo'shliq jarrohlik amalining "*ochiq*" usuli umumiy yoki mahalliy og'riqsizlantirish ostida quyidagicha bajariladi:

Jarrohlik amalining *birinchi bosqichida* igna quloq orqasi teri ostiga tashqi eshituv yo'lining taxminan o'rtasi sathida sanchilib, to'qimalarga 0,5-1% novokain (10 ml novokainga 1 tomchi 0,1% adrenalid gidrokslorid qo'shiladi) eritmasi yuboriladi. Eritma yuborilgandan so'ng tashqi eshituv yo'li keskin torayadi. Keyin ignani yuqoriga, orqaga va pastga harakatlantirib, suyak usti pardasi ostiga ham 1,5-2 ml novokain yuboriladi. quloq suprasi chakka suyagiga yopishgan joydan 0,5-1,0 sm tashlab, unga paralel holda teri va teri osti yog' to'qimasi, suyak usti pardasi 3-4 sm uzunlikda yoysimon kesiladi. Qon oqishi to'xtatilgandan so'ng yumshoq to'qimalar o'tmas usulda oldinga siljutilib, Shipo uchburchagi sohasi ochiladi.

Tashqi eshituv yo'lining orqa, yuqori va qisman pastki devorining terisi suyakdan ajratilib, oldinga surib qo'yiladi va yuqoriroqla suyak devorida *spina Henle* orientir sifatida topiladi.

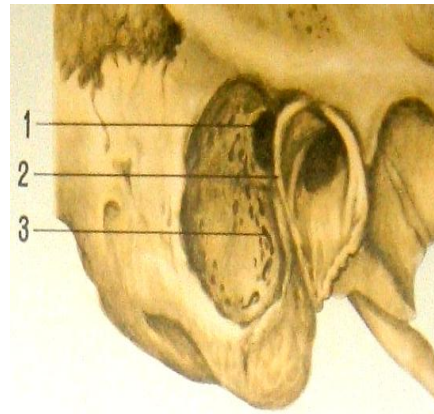
Jarrohlik amalining *birinchi bosqichida* bormashina yoki uzun novsimon iskana yordamida Shipo uchburchagi sohasida so'rg'ichsimon o'siq katakchalari va g'ori ochiladi (iskanani pastdan yuqoriga, orqadan oldinga qarab harakatlantirish talab etiladi). Bunda chakka chizig'i va tashqi eshituv yo'lining yuqori suyak devoridan balandroqda bosh miyaning qattiq pardasi, Shipo uchburchagining orqasida – sigmasimon sinus, g'orga kirish joyining ichki devorida yuz asab tolasining ikkinchi (vertikal) oyoqchasi joylashganligini, orqasida – tashqi yarim doira kanal bo'rtib turganligini, pastida - yuz asab tolasining suyak kanali davom etishini e'tiborga olish lozim. So'rg'ichsimon o'siq g'ori turli o'lchamdagi qoshiqchalar yordamida patologik ajralmalardan, chirigan suyak parchalaridan sog'lom suyakgacha qirib tozalangandan so'ng, *ikkinchi bosqichda* tashqi eshituv yo'lining orqa devori, g'orga kirish joyi ustidagi orqa suyak devorining ichki qismi ("*ko'prikcha*") ham bormashina yoki iskana yordamida olib tashlanadi. "*Ko'prikcha*" dastlab g'or va nog'ora bo'shlig'i tomondan yupqalashtiriladi, keyin tepadan ohista urib sindiriladi. Kalla suyagining o'rta chuqurchasi va yuz asab tolasining jarohatlanishi oldini olish maqsadida g'orning yuqori devoridan balandroqda tashqi yarim doira kanal ampulasining pastida joylashgan suyak plastinkalari ochilmaydi.

Umumbo'shliq jarrohlik amalining *uchinchi bosqichida* g'orga kirish joyi ko'zdan kechiriladi, attikning tashqi devori ingichka novsimon iskana yordamida (attikning tomi va old devori tashqi eshituv yo'lining yuqori devori orqali yallig'langan suyak to'qimalaridan tozalanadi) va tashqi eshituv yo'li orqa devorining qoldiqlari yassi iskana yordamida silliqshatiriladi va olib tashlanadi. Nog'ora bo'shlig'i ko'zdan kechiriladi va yallig'lanish o'smalaridan, polip, xolesteatomadan tozalanib, eshituv suyakchalari ham yallig'lanish o'smalaridan xalos etiladi.



46-rasm. Umumbo'shliq jarrohlik amali.

I - antrumni (g'orni) ochish;
 II - tashqi eshituv yo'li orqa devorini olish;
 III- umumbo'shliq jarrohlik amalida hosil qilingan bo'shliq: 1.tashqi eshituv yo'lining old devori;2. dahliz darchasi; 3. yuz asab tolasi kanali; 4.goriozntal yarim doira kanal. 5. so'rg'ichsimono'siq g'ori.



47-rasm. Antromastoidotomiyadan keyingi bo'shliq

1. Antrum
 2. Tashqi eshituv yo'lining orqa devori
 3. So'rg'ichsimon o'siqning suyak to'qimasini ochish

Jarrohlik amali paytida za-rarlanmagan eshituv suyakchalarini va nog'ora parda qoldiqlarini imkon qadar olib tashlamaslikka harakat qilinadi.

Jarohat maydoni antiseptik eritmalar (furatsilin, dioksidin) bilan yuvilib, gipotimpanum, chig'anoq va dahliz darchalari, eshituv nayining nog'ora teshigi ko'zdan kechiriladi.

Jarrohlik amalining *to'rtinchi bosqichida* tashqi eshituv yo'li orqa devorining terisidan yuqori va pastki devorlari terisidan oziqlantiruvchi oyoqchali "T" yoki "T"-simon meatotimpanal to'qima qirqilib, so'rg'ichsimon o'siq g'ori, sandoncha va "shpora" ustiga yotqiziladi. "Shpora"- bu tashqi yarim doira kanal sathigacha tekislangan tashqi eshituv yo'lining orqa devori bo'lib, uning ostida yuz asab tolasi joylashgan Fallopiy kanali yotadi.

Umumbo'shliq jarrohlik amalining *beshinchi bosqichida* hosil qilingan bo'shliq ichiga antiseptik malhamlarga (levomikol, dioksikol, antibiotik va kandibiotik) shimdirilgan doka tiqma yoki bosuvchi ballon joylanadi. Keyin quloq orqasidagi jarohat chetlari qavatma-qavat tiqiladi va aseptik boylam qo'yiladi (46,47-rasmlar).

Jarrohlik amalidan so'ng tiqmalar almashtirib turiladi. Vaqti-vaqti bilan jarohat maydinini ochiq qoldirish va antiseptik eritmalar bilan yuvish tavsiya qilinadi. Bo'shliq epidermis bilan butunlay qoplangandan so'ng (3-4 haftadan so'ng) undan ajralma oqishi to'xtaydi. Epidermis bilan qoplanishiga to'sqinlik qilgan yallig'lanish o'smalari jarrohlik qoshiqchasi yordamida olib tashlanadi yoki 30 - 40% kumush nitrat eritmasi bilan kuydiriladi.

Quloqdan qayta yiring oqishini va bo'shliqda epidermis to'qimalari to'planganligini inkor etish maqsadida jarrohlik amalidan so'ng hosil qilingan bo'shliq vaqti-vaqti bilan ko'zdan kechiriladi.

Surunkali yiringli o'rta otitda umumbo'shliq tozalash jarrohlik amali bilan bir qatorda *attikoantrotomiya* jarrohlik amali ham keng qo'llaniladi. Attikoantrotomiya jarrohlik amali tashqi eshituv yo'lining orqa suyak devorini qoldirish, yoki tashqi eshituv yo'lining orqa suyak devori olib tashlanganda, g'orga kirish joyi ustidagi suyak "*ko'prikcha*"sini qoldirilishi bilan umumbo'shliq tozalash jarrohlik amalidan farq qiladi. Attikoantrotomiya jarrohlik amali "*shpora*" ostida suyak to'qimalarining chirish jarayoni va g'orga kirish joyida yallig'lanish o'smasi yoki xolestoma rivojlanmagan (g'orga kirish joyi bloki bo'lmagan) hollardagina bajariladi.

Timpanoplastika- eshituvni yaxshilash (tiklash) jarrohlik amali odatda umum-bo'shliq tozalash jarrohlik amali bilan bir paytda yoki undan 3-6 oy keyin bajariladi.

Timpanoplastika jarrohlik amali tovushni o'tkazish tuzilmalarining zararlangan qismini to'liq yoki qisman tiklash maqsadini ko'zlab, umumbo'shliq tozalash jarrohlik amalida hosil qilingan bo'shliqning holati qoniqarli bo'lgan hollardagina bajariladi.

Timpanoplastikani amalga oshirish, ya'ni nog'ora bo'shlig'ini butunlay yopish ko'p jihatdan mukoperiostning holatiga, eshituv nayining chiqarish va havo almash-tirish faoliyatiga, eshitishni pasayish darajasiga bog'liq.

Timpanoplastika jarrohlik amalini bajarishga bo'lgan *qarshi ko'rsatmalar*:

- 1) otogen kalla ichi asoratlari;
- 2) tarqoq labirintit;
- 3) o'rta quloqning surunkali allergik yallig'lanishi;
- 4) surunkali o'rta otitning xuruj davri;

Timpanoplastika jarrohlik amalining *asosiy vazifalari* quyidagilardan iborat:

- 1) nog'ora bo'shlig'ini zich yopuvchi tebranuvchi membrana hosil qilish;
- 2) tovush to'lqinlarini uzangichaga etib borishini ta'minlash;
- 3) labirint darchalarining harakatini tiklash;
- 4) qolgan nog'ora parda faoliyatini tiklash yoki yangi parda hosil qilish;
- 5) nog'ora bo'shlig'ining ichki devori va eshituv nayining teshigi sohasida havoni saqlovchi bo'shliqni hosil qilish.

Transplantant sifatida quloq orqasidan yoki tashqi eshituv yo'ldan olingan teri bo'lagi, chakka mushagining fastsiyasi, vena qon tomirining devori, ko'zning shox yoki oq pardasi, zamonaviy bioinert materiallar (poliamid to'qimasi, polifasfazen) va boshqa biologik to'qimalardan foydalanilish mumkin.

Jarrohlik amalidan oldin bemorda audiologik tekshiruv o'tkaziladi va past eshitishlikning darajasi, chig'anoqning fiziologik faoliyati (audiogrammada havo va suyak o'tkazuvchanliklar orasidagi tafovut), eshituv nayining havo almashtirish va chiqarish faoliyati aniqlanadi. Tovush to'lqinini qabul qilish tuzilmalari zararlanganda (sensonevral past eshitishlik) timpanoplastika Jarrohlik amali ijobiy natija bermaydi. Timpanoplastikadan so'ng bemorning eshitish qobiliyati yaxshilanishi mumkinligini oldindan bilish maqsadida quyidagi sinama o'tkaziladi: agar vazelin moyiga shimdirilgan yupqa paxta bo'lagini nog'ora pardadagi teshikga o'rnatilgandan so'ng bemorning eshitishi yaxshilansa, unda timpanoplastika yaxshi natija berishiga ishonch paydo bo'ladi.

"Ochiq" timpanoplastika, ya'ni timpanal bo'shliqni hosil qilishning turli usullari mavjud bo'lib, ularni nemis olimlari Vulshteyn va Solner ishlab chiqishgan. Jarrohlik amalining 5 turi tafovut etiladi, bunda eshitish qobiliyatining yaxshilanishi quyidagilar orqali amalga oshiriladi:

- tovush to'lqinlarining o'zgarishini kuchaytirish orqali;
- labirint darchalaridan birini himoya qilish (ekranlash) orqali;
- ikki usulni birgalikda qo'llash orqali.

Timpanoplastikaning I turi nog'ora parda teshilgan, ammo eshituv suyakchalari va eshituv nayining faoliyati saqlangan hollarda qo'llanadi. Bunda endaural miringoplastika amali bajariladi.

Timpanoplastikaning II turi - katta timponal bo'shliqni hosil qilish usuli bolg'acha kallachasi, bo'yni yoki dastasining nuqsoni mavjud bo'lgan hollarda qo'llanadi. Nog'ora bo'shlig'i ko'zdan kechirilgandan so'ng bolg'acha dastasi kesilib, bolg'achasandoncha bo'g'imi ustiga transplantant o'rnatiladi.

Timpanoplastikaning III turi - kichik timponal bo'shliqni hosil qilish usuli bolg'acha va sandoncha suyakchalari chirigan hollarda qo'llanadi. Chirigan suyakchalar olib tashlangandan so'ng transplantant bevosita uzangicha kallachasiga o'rnatiladi. Bitta suyakchadan iborat bunday tovush to'lqinlarini o'tkazish tizimi qushlarnikiga o'xshaydi (*kolyumella*).

Timpanoplastikaning IV turi - reduksion timpanal bo'shliqni hosil qilish usuli barcha eshituv suyakchalari chirigan va faqat uzangichaning asosi saqlanib qolgan hollarda qo'llanadi. Neotimpanal to'qima parchasi promontorium ustiga o'rnatilib, eshituv nayining nog'ora bo'shlig'i teshigi, chig'anoq darchasi va gipotimpanum yopiladi, dahliz darchasi esa ochiq qoldiriladi. Eshitish qobiliyati labirint darchalariga ta'sir etuvchi bosimni o'zgarib turishi tufayli yaxshilanadi.

Timpanoplastikaning V turi - tovushni o'tkazish tuzilmalarining barcha suyak elementlari chiriganda va uzangicha asosi harakatsiz bo'lib qolgan hollarda qo'llanadi. Bunda tashqi yarim doira kanali fenestrasiyasi bajarilib, hosil qilingan darcha trans-

plantant bilan yopiladi; bir vaqtning o'zida chig'anoq darchasi ham ekran bilan yopilib, kichik timpanal bo'shliq hosil qilinadi. Bu bo'shliqning havo almashinuvi nog'ora bo'shlig'ining pastki qismi orqali amalga oshiriladi.

“Yopiq” timpanoplastika epimezotimpanit bilan og'rigan bemorlarning 80 - 90% da umumbo'shliq tozalash jarrohlik amali bilan bir paytda yoki undan 3-6 oy o'tgandan so'ng bajariladi. Protezlar kortikal suyak to'qimasi yoki bemorning tirnog'idan tayyorlanadi.

Timpanoplastikadan so'ng bemorga 10-12 kun davomida antibiotiklar (klaforon, sefomizin) buyuriladi, giposensibilizasiya tadbirlari o'tkaziladi. Unga askorbin kislotasi, rutin, D va B guruhi vitaminlari, 15-20 kun davomida aloe yoki FIBS, metiluratsil yoki pentoksil, timolin va boshqa kerakli dori vositalari tavsiya qilinadi.

So'rg'ichsimon o'siqda hosil qilingan bo'shliq shunt orqali antibiotik yoki 1% dioksidin eritmalari bilan yuviladi, keyin bo'shliq ichiga 5-10 daqiqa davomida kislorod, jarrohlik amalidan so'nggi 4 - kundan boshlab bo'shliq ichiga 0,5 ml gidrokortizon suspenziyasi yuboriladi. Tashqi eshituv yo'lidagi paxta tiqma 4-5 - kuni, rezina kateter esa 7- kuni chiqarib olinadi. Jarrohlik amalidan 5-6 kun o'tgandan so'ng jarohat maydoni ochiq usulda parvarish qilinadi. Keyingi muola-jalar har 2 kunda 1 marta jarrohlik mikroskopi nazorati ostida takrorlanadi. Quloq ortidagi choklar 6-7- kuni, shunt – 8-10 - kuni olib tashlanadi. Eshituv nayi faoliyatini yaxshilash maqsadida burunga kuniga 2 mahal 6 -7 tomchidan naftizin tomiziladi. Jarohat maydoni odatda 14-15 kundan so'ng chandiqlanadi.

Bolalarda surunkali yiringli o'rta otit. O'tkir yiringli o'rta otitni surunkali shakliga aylanishi ko'pincha umumiy va mahalliy imunitetni susaygan, o'tkir o'rta otit noto'g'ri davolangan bolalarda rivojlanadi. Kasallikning rivojlanishiga eshituv nayi faoliyatining buzilishi (adenoidlar) va allergik holatlar yordam beradi. Bolalarda surunkali yiringli o'rta otit ko'pincha nog'ora bo'shlig'i shilliq pardasining yallig'lanishi bilan kechib, ularning umumiy ahvoli o'zgarmaydi, quloqlaridan shilimshiq yoki shilimshiq-yiringli ajralma oqadi. Ammo qizamiq va skarlatinada rivojlangan o'rta otit qisqa muddat ichida suyak to'qimasining o'zgarishi bilan kechgan surunkali yiringli o'rta otitga o'tishi mumkin. Surunkali yiringli o'rta otit 10-14 yashar bolalarda kattalardagiga o'xshab suyak tuzilmalarining chirishi yoki xolesteatoma bilan kechishi mumkin. Yosh bolalarda esa surunkali yiringli o'rta otitning bunday shakllari kam uchraydi. O'rta quloqda rivojlangan xolesteatoma odatda tez o'sadi va so'rg'ichsimon o'siqni parchalab yumshoq to'qimalarga tarqaladi. Ba'zan xolesteatoma antrotomiya jarrohlik amalini boshdan kechirgan bolalarda rivojlanadi.

Bolalarda surunkali yiringli o'rta otitni konservativ davolash usuli odatda yaxshi natija beradi. Antibiotikoterapiya foyda qilmagan bolalarda mikologik tekshiruv o'tkazilishi va zarur bo'lsa nitrofungin, klotrimazol, ekzoderil, futsis, lamizil, kandibiotik tavsiya qilinadi.

Uzoq vaqt davom etgan va so'rg'ichsimon o'siqning yallig'lanishi bilan kechgan surunkali yiringli o'rta otitlarda so'rg'ichsimon o'siqda chirish jarayoni aniqlangan

bemorlar jarrohlik usuli yordamida davolanadi. Bolalarda ko'pincha engil jarrohlik amallari qo'llaniladi, kengaytirilgan umumbo'shliq tozalovchi jarrohlik amallari esa kalla ichi asorati va otogen sepsis rivojlangan hollardagina bajarilishi mumkin.

Profilaktikasi. O'rta quloq kasalliklarini oldini olish uchun o'tkir o'rta otitning rivojlanishiga va uni surunkali shakliga aylanishiga sabab bo'lgan omillar (raxit, gipotrofiya, kamqonlik, burun to'sig'i qiyshayishi, adenoidlar, ekssudativ diatez) bartaraf etilishi lozim.

O'tkir respirator kasalliklar va o'rta otitlarning rivojlanishini oldini olish uchun bolani ona suti bilan ovqatlantirish muhim ahamiyatga ega, chunki bola ona suti bilan nospesifik gumoral himoyani ta'minlovchi moddalarni qabul qiladi (masalan, lizosim, immunoglobulinlar), bu esa tashqi muhit sharoitiga moslashish davrida muhim ahamiyatga ega.

Bolalar va kattalarda o'rta quloqni yallig'lanishiga quyidagi omillar ta'sir qiladi:

1. Eshituv nayi epiteliy qoplaminig mukotsiliar faolligini susaytiruvchi va mahalliy immunitetni so'ndiruvchi respirator virusli kasalliklar, surunkali yiringli sinusitlarni keng tarqalganligi;

2. Antibiotiklarga chidamli mikroblarni paydo bo'lishiga va organizmning tabiiy himoya kuchini buzilishiga olib keluvchi antibiotikoterapiyani keng, asossiz va tartib qo'llanishi;

3. Konservantlar, turli sintetik moddalar qo'shilgan taomlarni iste'mol qilish, bolalarni sun'iy ovqatlantirish natijasida yuzaga kelgan organizmning sensibilizatsiya holati hamda mahalliy va umumiy immunitetning susayishi;

4. Gipodinamiya, toza havoda va quyosh nuri ostida cheklangan vaqt davomida bo'lish, vitaminlarga boy bo'lmagan oziq-ovqatlarni iste'mol qilish natijasida organizmning umumiy nospetsifik himoya kuchini susayishi;

Qayd etilgan omillarni bartaraf etilishi o'rta quloq kasalliklarini kamayishiga olib keladi. Masalan, gripp va o'tkir respirator kasalliklarning profilaktikasi (influyvak, IRS-19, imudon), yuqori nafas yo'llarini sog'lomlashtirish va o'tkir respirator kasalliklarni antibiotiklarsiz davolash kasallikni oldini olishga yordam beradi.

Burun, burun yondosh bo'shliqlari va halqumdagi surunkali infeksiya o'choqlarini o'z vaqtida davolash, burun orqali nafas olishni tiklash o'rta otitlarni oldini olishda muhim ahamiyatga ega. Surunkali yiringli o'rta otitni oldini olish uchun o'tkir o'rta otitni to'g'ri davolash, parasentez jarrohlik amalini o'z vaqtida bajarish, mikroob sezgirligini e'tiborga olgan holda adekvat antibiotikoterapiyani o'tkazish lozim.

Dispanserizatsiyasi. O'tkir o'rta otitni boshdan kechirgan bemor 6 oy davomida dispanser nazorati ostida bo'lishi kerak. Ushbu muddat tugagandan keyin bemor qayta tekshiriladi. Otokopiya, akumetriya, audiometriya tekshiruvlarida patologik o'zgarishlar va eshituv nayi faoliyatining buzilishi aniqlangan hollarda davolash tadbirlari (eshituv nayiga havo yuborish, nog'ora pardani pnevmouqalash, biostimulyatorlarni qo'llash) takrorlanadi, zarur bo'lsa timpanotomiya, nog'ora bo'shlig'ini shuntlash jarrohlik amallari bajariladi.

Surunkali yiringli o'rta otit bilan og'riqan bemor har 3 oyda bir marta otorinolaringolog ko'rigidan o'tishi talab etiladi. Zarur bo'lganda bemor umumbo'shliq tozalash yoki eshitishni yaxshilash jarrohlik amalini bajarish uchun shifoxonaga yotqiziladi. Jarrohlik amaliga qarshi ko'rsatmalari mavjud bo'lgan bemor vaqti-vaqti bilan ko'rikdan o'tkazilishi va konservativ usulda davolanishi lozim. Nisbatan tinch kechayotgan surunkali yiringli o'rta otitda o'rta quloq bo'shliqlarida xolesteatoma va eshituv suyakchalarining chuqur chirish jarayoni rivojlanishi mumkinligini va past eshitishlikdan tashqari og'ir, ba'zan bemor hayotiga xavf soluvchi asoratlarga olib kelishini doimo esda tutish lozim! Shu bilan birga quloq kasalliklariga chalingan bemorlar qancha erta davolansa, eshitish qobiliyatini saqlab qolish va yaxshilash imkoniyati shuncha ko'p bo'ladi.

Shunday qilib, aholining tibbiy madaniyatini oshirish, yashash sharoitini yaxshilash, yuqumli kasalliklarni kamaytirish, otorinolaringologiya xizmatini va dispanserizatsiya ishlarini yo'lga qo'yish, tibbiyot yangiliklarini amaliyotga keng tadbiq etish surunkali yiringli o'rta otitni oldini olishga yordam beradi.

ICHKI QULOQ KASALLIKLARI

Ichki quloqda organizmning ikki muhim a'zolarining (muvozanat va eshituv) retseptorlari joylashgan. Shu sababdan ichki quloq kasalliklari muvozanat va eshituv a'zolari faoliyatlarining buzilish belgilari bilan kechib, ular sub'ektiv va ob'ektiv usullar yordamida aniqlanadi. Eshituv va muvozanatni buzilishlari deyarli bir xil namoyon bo'lishi yoki ulardan biri ustunlik qilishi mumkin. Ichki quloq a'zolarining kasalliklari *yallig'lanish* va *yallig'lanishsiz* kechishi mumkin.

LABIRINTIT (*labyrinthitis*) - *muvozanat va eshituv a'zolari retseptorlari faoliyatining buzilishi bilan kechgan ichki quloq yallig'lanishi.*

I.B.Soldatov (1980) labirintitlarni quyidagi shakllarga bo'ladi:

1. Etiologik omil:
 - a) *nospetsifik*;
 - b) *spetsifik (sil,zaxm)*
2. Patogenezi:
 - a) *timpanogen*;
 - b) *meningogen*;
 - v) *gematogen*;
 - g) *jarohatdan so'nggi.*
3. Kechimi va klinik belgilari:
 - a) *o'tkir*;
 - b) *surunkali (klinikasi yaqqol namoyon bo'lgan, yashirin);*
4. Patologoanatomik manzarasi:
 - a) *serozli*;
 - b) *yiringli*;
 - v) *nekrotik.*

5. Yallig'lanish jarayonining tarqalishi:

a) *chegaralangan*;

b) *tarqoq*.

Surunkali yiringli o'rta otit, umumbo'shliq tozalovchi jarrohlik amali va timpanoplastikani boshdan kechirgan bemorlarda odatda chegaralangan labirintit rivojlanadi.

Patogenezi. Labirintitning patogenezida organizmning umumiy va mahalliy immunitetining holati muhim ahamiyatga ega. O'tkir yoki surunkali o'rta otitda uzangicha asosining aylana boylami, chig'anoq darchasining membranasi shishib, o'tkazuvchanligi oshadi. Natijada labirint ichida tarqoq serozli yallig'lanishga xos patologik o'zgarishlar rivojlanib, ichki quloqda serozli suyuqlik to'planib, labirint ichi bosimi oshadi. Seroz - fibrinozli yallig'lanish tufayli labirint ichi bosimini oshishi darchalar membranalarining (ko'pincha-chig'anoq darchasi) teshilishiga olib keladi.

Suyak tuzilmalarining chirishi yoki xolesteatomani hosil bo'lishi bilan kechgan surunkali yiringli o'rta otitda ko'pincha tashqi yarim doira kanal ampulasining devorida, ba'zan promontoriy yoki uzangicha asosida oqma (*fistula*) hosil bo'ladi. O'rta quloq bilan tutashgan labirint devorida periostit va ostit jarayonlari rivojlanadi. Jarayon yarim doira kanalning endost qavatiga tarqalganda yallig'lanish o'smalari va chandiqlar hosil bo'ladi. Natijada fistula maydoni infeksiyani perilimfaga tarqalishiga to'sqinlik qilgan yallig'lanish o'sma halqasi bilan o'rab olinadi. Bunday labirintit *chegaralangan labirintit* deb ataladi.

Chegaralangan labirintitning engil kechimida fistula atrofi biriktiruvchi to'qima bilan qoplanib yoki suyaklanib, ayrim hollarda esa bu to'siq parchalanib, infeksiya o'rta quloqdan suyakli labirintga tarqaladi va bemorda surunkali *tarqoq yiringli labirintit*ni rivojlanishiga olib keladi.

Patologoanatomik manzara. Serozli labirintitda suyakli labirintning endost qavatining shishi, qalinlashishi, qon tomirlarini kengayishi, o'tkazuvchanligini oshishi, perilimfada leykositlarni paydo bo'lishi kuzatiladi. Jarayon labirintning barcha bo'shliqlariga tarqaladi. Kasallikning engil klinik kechimida jarayon chegaralanib, labirintning faoliyati qayta tiklanadi, og'ir kechimida esa labirint ichi bosimi oshadi, ikkilamchi nog'ora parda va uzangichaning aylana boylami shishadi va o'zgaradi, jarayon quloqning neyroepitelial tuzilmalariga ham tarqalib, uni chirishiga olib keladi.

Amaliyotda kupincha *timpanogen (otogen) labirintit* uchraydi va u barcha o'rta quloq kasalliklarining 1- 2% ni tashkil qiladi. 3,8 - 4,2% hollarda labirintit suyak to'qimasining emirilishi va xolesteatomani hosil bo'lishi bilan kechuvchi surunkali yoki ayrim hollarda o'tkir yiringli o'rta otitning asorati sifatida rivojlanadi.

Otogen labirintitning rivojlanishiga o'rta quloqning o'tkir va surunkali kasalliklarini qo'zg'atgan mikroflora sabab bo'ladi. Yallig'lanish jarayonini nog'ora bo'shlig'idan chig'anoq yoki dahliz darchalari orqali ichki quloqqa tarqalishiga, ya'ni be-

morda labirintitni rivojlanishiga nog'ora bo'shlig'idan patologik ajralmani chiqarilmasligi va unda havo bosimini oshishi sabab bo'ladi.

Meningogen labirintit timpanogen labirintitga nisbatan kamroq uchraydi. Kasallik epidemik meningit, gripp, sil kasalligi, skarlatina, qizamiq va ich terlamada rivojlangan meningitning og'ir yoki engil kechimida yallig'lanish janrayoni bosh miya pardalaridan ichki quloqqa bosh miya suyuqligidan perilimfa orqali tarqalganda rivojlanadi. Ichki quloqqa infeksiya odatda ichki eshituv yo'li, dahliz va chig'anoq suv oqavalari orqali tarqaladi. Bunday hollarda yallig'lanish jarayoni ichki quloqning barcha tuzilmalariga tarqalib, bemorda orttirilgan sensonevral karlikni rivojlanishiga sabab bo'ladi.

Gematogen labirintit yuqumli kasalliklarda: epidemik serebrospinal meningit, epidemik parotit yoki zaxm va sil kasalliklarida rivojlanishi mumkin.

Jarohatdan so'nggi labirintit ichki quloqni nog'ora parda va o'rta quloq orqali jarohatlanishi natijasida (masalan, quloq ichiga sim, shpilka yoki boshqa o'tkir uchli yot jism kirganda) yuzaga keladi. Jarohatdan so'nggi labirintit kalla suyagi asosining sinishi bilan kechgan og'ir kalla suyagi va bosh miya jarohatlarida ham rivojlanishi mumkin. Bunday hollarda labirintit piramidaning ko'ndalang yoki uzunasiga sinib, sinish chizig'i chakka suyagi piramidasi ustidan o'tishi va infeksiyani o'rta va ichki quloqqa tarqalishi natijasida rivojlanadi.

Klinik belgilari. Labirintit eshituv va muvozanat a'zolari faoliyatining buzilish belgilari bilan namoyon bo'ladi; ba'zan yuz asab tolasi va uning yonida joylashgan oraliq va katta toshsimon asab tolalari faoliyatining buzilishi kuzatilishi mumkin.

Muvozanat buzilishlari; dastlab bemorda muvozanat a'zosini ta'sirlanishi, keyinchalik faoliyatining pasayish yoki yo'qotilish belgilari paydo bo'ladi. Muvozanat a'zosi retseptorlarining ta'sirlanish (*irritasiya*) belgilariga bosh aylanishi, ko'ngil aynishi, qusish, harakatlarni buzilishi kiradi. Bu belgilar boshning harakatida, uning ma'lum holatida yoki quloqda bajariladigan muolajalar paytida kuchayadi.

Bosh aylanishi belgisi - bu atrof jismlarni yoki o'z tanasini siljishini yoki aylanishini his etish illyuziyasi bo'lib, muvozanat a'zosi tonusining bir xilligini buzilishi, ya'ni ta'sirlanish belgisi hisoblanadi; bu hissiyot bosh miya qobig'ida yuzaga kelib, muvozanat reaksiyasi sifatida baholanishi mumkin. Labirintitda odatda *tizimli bosh aylanishi* kuzatiladi va u bemorda atrof jismlarni atrofida aylanishi, yoki o'z tanasini, odatda bir tekislikda aylanishini his etish illyuziyasi bilan namoyon bo'ladi.

Tizimli bo'lmagan bosh aylanishi yurganda pastga yiqilish, pastga tushib ketish yoki yurganda muvozanatni saqlay olmaslik hissiyoti bilan kechadi. Bunday bosh aylanishlar ko'pincha muvozanat a'zosining markaziy bo'limlari zararlanganda kuzatiladi. O'tkir labirintitda bosh aylanishi bir necha soniya yoki daqiqa, ba'zan bir necha soat davom etsa, surunkali labirintitda bosh aylanish hurujlari bir necha kunlar davom etishi mumkin.

Labirintlardan biri ta'sirlanganda yoki uning faoliyati so'nganda chap va o'ng quloq muvozanat reseptorlaridan kelayotgan impulslar oqimining muvozanati buzilib, bemorda *labirintlar faoliyatining bir-biriga o'xshamaslik* holati yuzaga keladi. Ush-

bu holatning ob'ektiv ko'rinishlaridan biri - bu *spontan labirint nistagmi* bo'lib, uni ko'z yordamida yoki *elektrnistagmogrammada* aniqlash mumkin. Labirintida spontan nistagm ko'pincha I - II darajali, kichik - yoki o'rta ko'lamlı, gorizontali yoki gorizontali-rotator xarakterga ega bo'lib, o'z yo'nalishini o'zgartirib turadi: kasallikning boshlang'ich bosqichida, ya'ni muvozanat retseptorining ta'sirlanishi davrida nistagmning yo'nalishi yallig'langan quloq tomonga qaratilgan bo'lsa (*irritatsiya nistagmi*), zararlangan labirint faoliyati so'ngan sari (ya'ni undan kelayotgan impulslar oqimi pasayib, sog'lom quloq tomondagi impulslar kuchayib borganda) spontan nistagmning yo'nalishi sog'lom quloq tomonga qaratilgan bo'ladi (*destuktsiya yoki so'nish nistagmi*).

Bemor bir nuqtaga tikilganda nistagm reaksiyasi odatda pasayadi, shuning uchun ba'zan bemor bir nuqtaga tikilganda aniqlanmagan spontan nistagm korong'i xonada bajarilgan elektr-nistagmografiyada aniqlanishi mumkin. Bu holda u *yashirin spontan nistagm* deb ataladi va ichki quloqning faoliyati buzilganligidan dalolat beradi.

Ichki quloqni yallig'lanishi natijasida yuzaga kelgan labirintlar faoliyatining bir-biriga o'xshamaslik holati tonik reaksiyalar xakteri va ko'rsatkich sinamasining o'zgarishi bilan ham namoyon bo'ladi. Vodak-Fisher, barmoq-burun va barmoq - barmoq sinamalarida qo'llar nistagmning sekinlashgan komponenti tomonda nishonga tegmaydi. Statik va dinamik muvozanatni saqlash qobiliyati tekshirilganda bemorning gavdasi nistagmning sekinlashgan komponenti tomon og'ishi kuzatiladi. Bemor boshini yon tomonga burib yurganda og'ish yo'nalishini o'zgarishi labirint ataksiyasiga xos belgi hisoblanadi. Masalan, chap tomonga og'ib yurayotgan bemor boshini o'ng tomonga burganda old tomonga yira boshlaydi.

Kalorik yoki aylantirma sinamalarda muvozanat a'zosining qo'zg'alish me'yorlari o'zgarganligi (giperrefleksiya, giporefleksiya, muvozanat a'zolari qo'zg'alishining bir xil bo'lmasligi) aniqlanadi. Har bir quloqni alohida tekshirish imkonini beruvchi kalorik sinama bemor uchun zararsiz tekshiruv bo'lib, u og'ir bemorlarda ham bajarilishi mumkin. Kalorik sinamaning musbat natijasi zararlangan labirintning faoliyati saqlanganligidan dalolat beradi. Reflekslarni oshishi faqat serozli va chegaralangan labirintlarda qayd etiladi. Kalorik qo'zg'alishning yo'qligi (sinamaning manfiy natijasi) esa ichki quloq retseptorlari faoliyati chuqur o'zgarganligini yoki butunlay yo'qotilganligini bildiradi.

Labirint buzilishlarini aniqlashda *fistula (pressor) sinamasi* ham muhim ahamiyatga ega. Tashqi eshituv yo'lida havo bosimini oshirish yoki kamaytirish, tugmachali zond yordamida nog'ora bo'shlig'ining ichki devorida joylashgan oqma maydoniga ta'sir qilish natijasida bemorda fistula belgisi paydo bo'ladi. U pressor nistagm, bosh aylanishi yoki o'ziga xos "turtki" hissiyoti, ayrim hollarda ko'ngil aynishi va qusish belgilari bilan namoyon bo'ladi. Mikroskop ostida ko'zdan kechirilganda tashqi yarim doira kanal devori sathida epidermis bilan qoplangan yumshoq tuzilma borligi ko'zga tashlanib, zond tegizilganda bemorning boshi aylanadi. Oqma ko'pincha tashqi yarim doira kanal devorida joylashganligi sababli havo bosimi

oshirilganda nistagmni yo'nalishi Evald qonuniga binoan "zararlangan" quloq tomonga, pasaytirilganda esa qarama-qarshi tomonga qaratilgan bo'ladi.

Shuni e'tiborga olish lozimki, ba'zan, oqma mavjud bo'lgan hollarda fistula belgisi kuzatilmasligi mumkin, chunki u ko'pincha endost tomondan yallig'lanish o'smalari lo'lchasi yoki xolesteatoma bilan qoplangan bo'ladi.

Vegetativ reaksiyalar ko'ngil aynishi, qusish, ko'p terlash, teri qoplamlari va shilliq pardalarning rangparligi yoki qizarishi, taxikardiya yoki bradikardiya, yurak sohasida noxushlik hissiyoti bilan namoyon bo'ladi. Kasallangan quloqda o'tkazilgan barcha tekshiruvlar keskin vegetativ reaksiyalar bilan kechadi.

Koxlear buzilishlar eshitishni pasayishi va quloqni shang'illashi bilan namoyon bo'ladi.

*Serozli labirintit*da eshitish qobiliyati aralash shaklda pasayib, asosan tovush to'lqinini qabul qilish tizimining buzilishi va muvozanat retseptorlarining ta'sirlanish yoki faoliyatining pasayish belgilari bilan kechadi. Agar serozli labirintitda o'rta quloqning yiringli jarayoni davolangandan so'ng bemorda eshituv va muvozanat a'zolarining faoliyatlari tiklansa, yiringli va nekrotik labirintitlarda ichki quloqdagi barcha retseptorlar nobud bo'lishi natijasida davolab bo'lmaydigan sensonevral karlik va muvozanat buzilishlari rivojlanishi mumkin. Eshitish faoliyatining buzilishi ichki quloqdagi yallig'lanish jarayonining shaklini aniqlashga yordam beradi. Serozli labirintitda bemorning eshitish qobiliyati 3-4 kundan so'ng qisman tiklansa, yiringli labirintitda sensonevral karlik rivojlanib, bemorning eshitish qobiliyati tiklanmaydi. Agar vestibulometriyada nistagmni "zararlangan" quloq tomonga yo'nalishi, ya'ni muvozanat a'zosi retseptorining ta'sirlanishi kasallikning ijobiy belgisi hisoblansa; sog'lom quloq tomonga yo'nalgan spontan nistagm, aksincha, kalorik sinamalarda muvozanat a'zosi retseptori qo'zg'almaganligi va eshituv retseptorlari chuqur buzilish borligidan dalolat beradi.

Quloq shang'illashi ko'pincha yuqori chastotali bo'lib, bemor boshini yon tomonlarga burganda kuchayadi. Quloq shang'illashi eshituv a'zosi retseptorlarining ta'sirlanishi va bosh miya eshituv markazining qo'zg'alishi natijasida yuzaga keladi.

Bemorda yuz asab tolasining falajini rivojlanishi yallig'lanish jarayonini ichki quloqning dahlizi va chig'anog'i o'rtasida joylashgan yuz asab tolasini sohasiga yoki ushbu maydonga o'rta quloq tomondan tarqalishi bilan bog'liq bo'lib, bemorda yuz asab tolasini bilan ta'minlangan mushaklarning periferik falaji rivojlanishi bilan namoyon bo'ladi.

O'tkir labirintit 2-3 hafta davom etib sog'ayish bilan tugashi yoki kasallik yashirin shakliga o'tib, bir necha yillar davom etishi va bemorni mehnat qobiliyatini pasayishiga yoki butunlay yo'qotilishiga olib kelishi mumkin. O'tkir labirintitning yiringli tarqoq shakli ancha og'ir kechib, meningit yoki miyacha ho'ppozi asoratlarning rivojlanishiga olib kelishi mumkin; kasallik shiddatli boshlanib, bemorda bosh aylanishi, muvozanatni buzilishi, vegetativ buzilishlar, spontan nistagm belgilari kuzatiladi, eshituv va muvozanat a'zolari retseptorlarining faoliyati qisqa vaqt ichida izdan chiqadi.

Ichki quloq retseptorlari nobud bo'lgan hollarda asta-sekin ko'nikish jarayoni rivojlanib, muvozanat faoliyati ikkinchi labirint va muvozanat a'zolari retseptorlari faoliyatini muvofiqlashtiruvchi markaziy mexanizmlar, hamda ko'rish, eshitish va taktil sezgi hisobidan tiklanadi. Ushbu sezgi tizimlari saqlangan hollarda, xususan, yosh organizmda muvozanatni saqlash faoliyati tez orada va to'liq tiklansa, eshitish faoliyati tiklanmaydi, ya'ni zararlangan quloqda sensonevral karlik rivojlanadi.

Chegaralangan labirintitda fistula belgisi kasallikning asosiy belgisi hisoblanadi. Ba'zan chegaralangan labirintit surunkali tarqoq yiringli labirintitga aylanishi mumkin. Agar yiringli labirintitda bemorda eshitishni pasayishi va muvozanatni saqlash faoliyatining buzilishlari kuzatilsa, serozli labirintitda ularni buzilishi qayd etilmaydi. Surunkali yiringli o'rta otitda umumbo'shliq jarrohlik amalidan keyin bosim natijasida paydo bo'lgan nistagm hosil qilingan bo'shliqda labirint fistulasi borligi, lekin epidermis bilan qoplanmaganligidan dalodat beradi.

Tashxis kasallikni boshlanishi, bemor shikoyatlari, klinik belgilari, otoskopiya, mikrootoskopiya, akumetriya, audiometriya, vestibulometriya, nistagmometriya, rentgenografiya, KT, MRT va boshqa tekshiruvlar natijalari asosida qo'yiladi.

Qiyosiy tashxis. Labirintit kasalligini kalla orqa chuqurchasi araxnoiditidan, miyacha ho'ppozidan, dahliz-chig'anoq (VIII juft bosh miya) asab tolasi nevrinomasidan farqlash lozim. *Otogen araxnoidit* bosh miya pardalarining chegaralangan yallig'lanishi bo'lib, patologik jarayon asosan kallaning orqa chuqurchasi yoki ko'prik miyacha uchburchagi sohasidagi bosh miya asosining to'r pardasini qamrab oladi. Kasallik asta-sekin rivojlanadi, bemorda ko'pincha subfebril harorat, leykoformulani chapga siljishi kuzatiladi. Jarayon ko'prik miyacha sohasida joylashganda bemorda zararlangan quloq tomonda burun shilliq pardasi sezgirligining pasayishi, ko'z shox pardasi refleksining susayishi yoki yo'qotilishi, yuz asab tolasining periferik falaji rivojlanadi. Patologik jarayon kallaning orqa chuqurchasi sohasida joylashganda uzoqlashtiruvchi (YI), yuz (YII), tilhalqum (IX), sayyor (X) va qo'shimcha (XI juft bosh miya) asab tolalari faoliyatlarining buzilishi kuzatilib, labirintitda bunday buzilishlar qayd etilmaydi. Araxnoidit IY qorinchaning o'rta (Mojandi teshigi) va tashqi (Lyushko teshigi) apperturalarini bitishmalar bilan yopilishi bilan kechganda IY qorincha bo'shlig'ida kalla ichi bosimi oshib, kasallikning klinik manzarasida labirintit belgilari emas, balki umumiy bosh miya belgilari ustunlik qiladi. Xususan, bemorni ensa sohasining og'rishi, og'riqni bo'yin sohasiga tarqalishi bezovta qiladi. Bosh aylanish hurujlarida bemor boshini majburiy holatda ushlab turadi, boshining holatini o'zgartirishga uringanda unda rangparlik, terlash, tomir urishini va nafas olishini tezlashishi kuzatiladi.

Miyacha ho'ppoz ko'pincha sigmasimon sinus trombozi va shu sohaning ekstrakural ho'ppozida rivojlanadi; ba'zan kasallik labirintit bilan birga kechishi mumkin. Boshni ho'ppoz sohasida og'rishi, ho'ppoz tomonda mushaklar tonusining buzilishi miyacha ho'ppozining o'ziga xos belgilari hisoblanadi. Bosh miya ho'ppozida spontan nistagmning ko'lami katta bo'lib, asta-sekin kuchayib borsa, labirintitda u o'z yo'nalishini o'zgartirib turadi va 3-4 haftadan so'ng butunlay so'nadi. Bundan tash-

qari, miyacha ho'ppozi bilan og'rikan bemor barmoq-barmoq sinamasini bajarish paytida barmog'ini vrachning barmog'iga tegiza olmaydi, chunki uning qo'li kasallangan tomonga og'ib ketadi; barmoq-burun sinamasida ham bemor kasallangan tomondagi barmog'ini burun uchiga tegizolmaydi. Bunday bemor zararlangan tomondagi tizza-tovon sinamasini ham bajarolmaydi - odatda tovon tizzaga tegar-tegmas harakatga kelib, sirpanib pastga tushadi; Romberg holatida ham bemor o'z muvozanatini saqlay olmaydi va kasallangan tomonga oqib ketadi, bunda bemor boshini yon tomonga burib yurganda ham yiqilish yo'nalishi o'zgarmaydi. Va nihoyat, miyacha ho'ppozida bemorni kasallangan tomonga yon tomoni bilan yurishi buziladi.

Dahlizchig'anoq asab tolasi (VIII) nevrinomasi 3 bosqichda kechadi: otiatrik, otonevrologik va nevrologik (*terminal*). Kasallikning boshlang'ich (*otiatrik*) bosqichida bemorning bir tomonlama eshitish qobiliyati asta-sekin pasayib boradi va quloq shang'illashi bilan birga kechadi. Quloq shang'illashi suv qaynashini, hushtak tovushini, guvullashni eslatadi. Bosh aylanish belgisi kuzatilmaydi, ammo kalorik sinamada ba'zan muvozanat a'zosi retseptorining qo'zg'alishi pasayganligi aniqlanadi. Kasallikning keyingi bosqichida eshituv va muvozanat a'zolari faoliyatlarining buzilishiga ensa sohasini og'rishi, zararlangan tomonda burun shilliq pardasi sezgirligi va ko'z shox pardasi refleksini pasayishi, tilning old 2/3 qismida ta'm bilish sezgisini buzilishi, yuz asab tolasi bilan ta'minlangan mushaklarning periferik falaji kabi nevrologik belgilar qo'shiladi.

Davolash. Labirintit konservativ va jarrohlik davolash usullari yordamida davolanadi. Tarqoq serozli labirintitda asosan konservativ davolash tadbirlari o'tkazilib, labirint ichi bosimini pasaytirish, serozli labirintitni yiringli labirintitga aylanishini va kalla ichi asoratlari rivojlanishini oldini olishga qaratiladi. Bunda degidrotatsiya, yallig'lanishga qarshi, dezintoksikatsiya, desensibilizatsiya, simptomatik va umumiy terapiya tadbirlari o'tkaziladi. Ta'sir ko'lami keng antibioiklardan ampicillin, augmentin, sefomizin, zinatsef, klafaron va boshqalar (ototoksik antibiotiklardan tashqari) kerakli miqdorda har 6-8 soatda mushak orasiga, vena ichiga tomchilab yuboriladi yoki ichish uchun tavsiya qilinadi. Bemorga siydik haydovchi va kortikosteroid dori vositalari, gipertonik eritmalar (vena ichiga 10 ml 10% kalsiy xlorid eritmasini, mushak orasiga 10 ml 25% magniy sulfat eritmasini yuborish) buyuriladi. Bemorga parhez taomlar tavsiya qilinadi (suyuqlik miqdori bir sutkada bir litrgacha, osh tuzining miqdori 0,5 g gacha kamaytiriladi). Bundan tashqari to'qimalar oziqlanishini yaxshilash maqsadida 5 % 5 ml askorbin kislotasi, vitamin K, B₁, B₆, B₁₂, ATF, kokarboksilaza, preduktal dori vositalari qo'llaniladi. Labirint qo'zg'alishini kamaytirish uchun teri ostiga atropin sulfat, skopolamin, pantopon yuboriladi.

O'tkir va surunkali yiringli o'rta otitda rivojlangan serozli yoki yiringli labirintitda antromastoidotomiya yoki umumbo'shliq jarrohlik amali bajariladi. Jarrohlik amali konservativ davolash tadbirlaridan so'ng, ya'ni bemorda muvozanat a'zosining buzilish belgilari kamaygandan keyin, odatda 6-8- kunlarda bajariladi (bu vaqt ichida oqma atrofi yallig'lanish o'smasi to'qimasi bilan o'rab olinadi). Labirintit

belgilari 4-5 kun davomida kamaymagan bemorda jarrohlik amali shoshilinch ravishda bajarilishi lozim.

Chegaralangan labirintitda mikrojarrohlik davolash usuli qo'llaniladi. Mikroskop ostida tashqi yarim doira kanal devorlari, yuz asab tolasi kanali va nog'ora bo'shlig'ining ichki devori ko'zdan kechiriladi va oqma kanali jarrohlik usulida tozalanadi (kanal yallig'lanish o'smalari va chirigan suyak to'qimalaridan tozalanadi). Keyin oqma kanalining teshigiga yumshoq to'qima joylanadi yoki u transplantant bilan yopiladi. Ba'zan surunkali o'rta otit va otogen labirintit bilan shifoxonaga keltirilgandan bemorga shoshilinch ravishda umumbo'shliq tozalash jarrohlik amali bajariladi va yallig'lanish o'chog'i o'tkir qoshiqcha yordamida chirigan suyak to'qimalardan tozalangandan so'ng o'rta quloqning ichki devori ko'zdan kechiriladi.

Labirintit bilan og'rikan bemorda kalla ichi asoratining dastlabki klinik belgilari kuzatilganda ham shoshilinch ravishda tegishli jarrohlik amali bajarilishi lozim.

Nekrotik va ba'zan yiringli labirintitda konservativ davolash va o'rta quloqda bajarilgan umumbo'shliq tozalash jarrohlik amali ijobiy natija bermaganda labirintni qisman yoki to'liq ochish jarrohlik usuli qo'llaniladi. Labirintektomiya jarrohlik amaliyotida ichki quloqning barcha qismlari (dahliz, yarim doira kanallar va chig'anoq) ochiladi.

Labirintitni oldini olish uchun o'rta quloqning yiringli kasalliklarini o'z vaqtida aniqlash va to'g'ri davolash, bemorlarni dispanser nazorati ostiga olish lozim. Chegaralangan labirintitda o'z vaqtida bajarilgan jarrohlik amali bemorda eshitish va muvozanat faoliyatlarini saqlab qolishga, yiringli labirintitni oldini olishga yordam beradi.

OTOGEN KALLA ICHI ASORATLARI

Otogen kalla ichi asoratlari o'rta quloqning yiringli kasalliklari bilan og'rikan bemorlar orasida 3,5 - 4 % hollarda uchraydi. Surunkali yiringli o'rta otitlarda otogen kalla ichi asoratlari o'tkir yiringli o'rta otitlardagiga qaraganda 10 marta ko'p uchraydi. Kalla ichi asoratlarida o'lim ko'rsatkichi 10 % gacha bo'lishi mumkin va u ko'pincha asoratning xarakteriga va o'z vaqtida boshlangan davolash tadbirlariga bog'liq.

Otogen kalla ichi asoratlari orasida birinchi o'rinni - otogen yiringli meningit, ikkinchi o'rinni - bosh miya va miyacha ho'ppozlari, uchinchi o'rinni sigmasimon sinus trombozi va otogen sepsis egallaydi. Ba'zan bir nechta kalla ichi asoratlari birga kechishi kuzatiladi. Masalan, sigmasimon sinus trombozi, meningit, miyacha va bosh miya ho'ppozlari. Yosh bolalarda ko'pincha meningoentsefalit rivojlanadi.

Etiologiyasi. Otogen kalla ichi asoratlarini turli mikroblar qo'zg'atadi: o'tkir o'rta otitda stafilokokk, streptokokk, ba'zan pnevmokokk va viruslar; surunkali o'rta otitda - bulardan tashqari, protey, ko'k yiringli tayoqcha, Kox tayoqchasi va boshqalar. Otogen kalla ichi asoratlarining rivojlanishida mikroblarning virulentligi va organizmning immun holati hal qiluvchi ahamiyatga ega.

Patogenezi. Yallig'lanish jarayoni kalla bo'shligiga o'rta va ba'zan, ichki quloqdan quyidagi yo'llar orqali tarqaladi (47-rasm).

1 - *kontakt yo'l* - bu yo'l surunkali yiringli o'rta otitlarga xos bo'lib, yallig'lanish jarayoni kalla suyagining o'rta chuqurchasiga emirilgan nog'ora bo'shlig'ining yuqori devori yoki so'rg'ichsimon o'siq g'ori orqali tarqaladi;

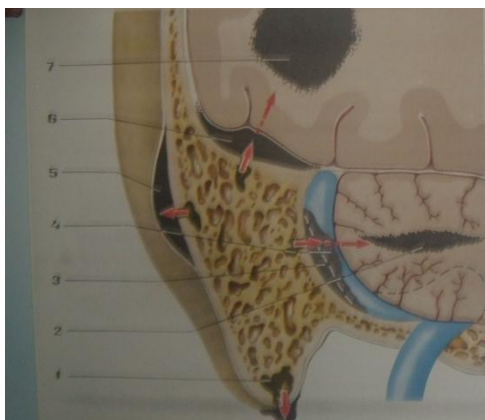
2 - *ilgari mavjud bo'lgan aloqa yo'llari orqali*, ya'ni qon va limfa tomirlari hamda asab tolalarining yo'llari orqali tarqalishi (48-rasm);

3 - *labirintogen yo'l* - yallig'lanish jarayonini ichki quloqdan dahlizchig'anoq asab tolasi bo'ylab ichki eshituv yo'li, perilimfa va endolimfa yo'llari orqali kalla suyagining orqa chuqurchasiga tarqalishi. Bunda bemorda dastlab yiringli labirintitning klinik belgilari (bosh aylanishi, qusish, muvozanatni buzilishi, spontan nistagm, eshitishni pasayishi) kuzatiladi.

4 - *gematogen yo'l* - jarayonni bosh miyaning chuqur qismlariga qon orqali tarqalishi;

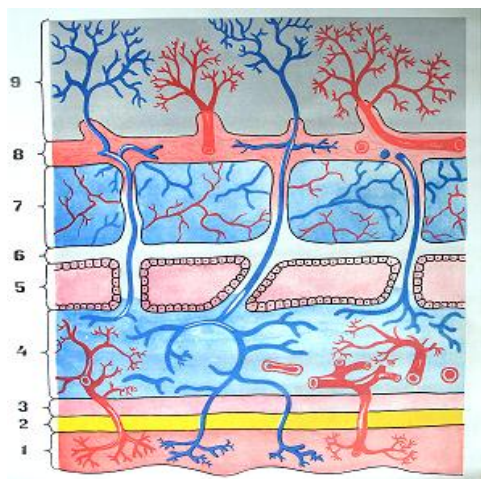
5 - *limfogen yo'l* - yallig'lanish jarayonini bosh miyaga limfa yo'llar orqali tarqalishi;

6 - *degissentsiyalar orqali* - yallig'lanish jarayonini bosh miyaga nog'ora bo'shlig'idagi bitmagan tirqishlar orqali tarqalishi; bu yo'l ko'pincha yosh bolalarda kuzatiladi.



48-rasm. Yallig'lanish jarayonini o'rta quloqdan bosh miyaga tarqalish yo'llari.

1. Yiringli o'choqni bo'yin mushaklari orasiga ochilishi; 2. Miyacha ho'ppozi; 3. Sinus oldi ho'ppozi; 4. Sigmasimon sinus trombozi; 5. Subperiostal ho'p-poz; 6. Bosh miya qattiq pardasi usti ho'ppozi; 7. Bosh miya chakka qismining ho'ppozi



49-rasm. O'rta quloq va bosh miya qon tomirlarining o'zaro aloqasi

1. Nog'ora bo'shlig'ining shilliq pardasi; 2. Nog'ora bo'shlig'ining tomi; 3. Bosh miya qattiq parda usti bo'shlig'i; 4. Bosh miyaning qattiq pardasi; 5. Bosh miya qattiq parda ostki bo'shlig'i; 6. To'r parda; 7. To'r parda osti (subaraxnoidal) bo'shlig'i; 8. Bosh miyaning yumshoq pardasi; 9. Bosh miya to'qimasi.

Yallig'lanish jarayonini kalla ichiga tarqalishi quyidagi bosqichlarda kechadi:

1- bosqich - *epidural (parda usti) ho'ppozni hosil bo'lishi*. O'rta va ichki quloqdagi yallig'lanish jarayoni atrof to'qimalarga tarqalib, chirigan suyak to'qimalari orqali yaqin joylashgan qattiq bosh miya pardasiga o'tib, chegaralangan yallig'lanish o'chog'ini hosil qiladi. Kalla ichi asoratining ushbu boshlang'ich bosqichi *chegaralangan paximeningit* deb nomlanadi.

2 - bosqich - *ekstradural (yoki parda atrofi) ho'ppozni hosil bo'lishi*. Bunda yiring chakka suyagining kalla bo'shlig'iga qaragan yuzasi va bosh miya qattiq pardasi (*dura mater*) orasida to'planadi. Yiring to'plamini sinus bo'shlig'ining tashqi devori va kalla suyagi o'rtasida to'planishi *perisinuoz (sinus atrofi) ho'ppoz*, yiringli jarayonni sinus devoriga tarqalishi *sinusflebit*, sinus ichida tromb hosil bo'lishi *sinustromboz* deb yuritiladi.

3 - bosqich - *subdural (parda osti) ho'ppozni hosil bo'lishi*. Bunda yiringli yallig'lanish jarayoni bosh miyaning qattiq va to'r (*arachnoidea*) pardalari orasiga tarqaladi. Yiringli o'choq chakka suyagi toshsimon qismining orqa tomoni va bosh miyaning qattiq pardasi o'rtasidagi *saccus endolymphaticus*da joylashganda jarayon *intradural ho'ppoz* deb ataladi.

4 - bosqich - *yallig'lanish jarayonini to'r parda ostiga tarqalishi*, ya'ni yiringni bosh miyaning to'r va yumshoq pardalari orasiga tarqalishi. Bunday hollarda bemorda *tarqoq yiringli meningit* rivojlanadi.

5 - bosqich - *yiringli yallig'lanish jarayonini bosh miya to'qimasiga tarqalishi*. Bunda bosh miya to'qimasi dastlab yumshaydi, keyin - *bosh miya va miyacha ho'ppozlari* hosil bo'ladi.

Otogen kalla ichi asoratlarining rivojlanishiga asosan nog'ora bo'shlig'i va so'rg'ichsimon o'siq katakchalarida to'plangan yiringli ajralmaning chiqarilmay, to'planib qolishi sabab bo'ladi. Masalan, epitimpanitda yiringli ajralmani nog'ora bo'shlig'i tomidan uning o'rta qismiga chiqarilishi qiyinlashganda, mastoiditda g'orga kirish joyi yopilib qolganda, o'tkir teshilmagan yiringli o'rta otitda nog'ora parda teshilmay, patologik ajralma eshituv nayi orqali chiqarilishi qiyinlashganda bemorda kalla ichi asorati rivojlanish xavfi tug'iladi. Shuning uchun otogen kalla ichi asorati bilan og'rigan bemorni davolashda o'rta quloqdagi yiring o'chog'ini bartaraf etish muhim patogenetik ahamiyatga ega.

OTOGEN BOSH MIYA HO'PPOZLARI ga *ekstradural* (bosh miya parda usti), *subdural* (bosh miya parda osti) va *bosh miya to'qimasi ho'ppozlari* kiradi.

Ekstradural (bosh miya parda usti) ho'ppoz, ya'ni chakka suyagining ichki yuzasi va bosh miyaning qattiq pardasi orasida yiring to'plamini hosil bo'lishi yallig'lanish jarayonini nog'ora bo'shlig'i va so'rg'ichsimon o'siq sohasidan kalla bo'shlig'iga tarqalishi natijasida rivojlanadi. Parda usti ho'ppozni kallaning o'rta yoki orqa chukurligi sohasida joylashadi. Yiring to'plami sigmasimon sinusning tashqi devori va suyak orasida joylashgan hollarda kasallik *perisinuoz (sinus atrofi) ho'ppoz* deb yuritiladi. Parda usti ho'ppozni o'tkir yoki surunkali o'rta otitda o'rta quloq bo'shliqlaridagi yiringli yallig'lanish va xolesteatoma jarayoni tufayli so'rg'ichsimon o'siq

va nog'ora bo'shlig'i yuqori qavatlarining suyak to'qimalari emirilishi natijasida rivojlangan mastoiditning asorati sifatida yuzaga keladi.

Yallig'lanish jarayoni bosh miya qattiq pardasiga tarqalganda, ammo o'rta quloqning suyak devori emirilmagan hollarda bemorda *yopiq parda usti ho'ppozi*, suyak devori emirilgan hollarda - *ochiq parda usti ho'ppozi* hosil bo'ladi.

Klinik belgilari. Bosh miya parda usti ho'ppozi noanik kechadi va ko'pincha jarrohlik amali paytida aniqlanadi. Bemorning tana harorati me'yorda yoki subfebril bo'ladi. Tana haroratini ko'tarilishi va o'zgarib turishi yiringli meningit yoki sigma-simon sinusning trombozi va sepsis rivojlanganidan dalolat beradi. Bunday ho'ppozda qonda patologik o'zgarishlar kuzatilmasligi va EChT me'yorligicha qolishi mumkin. Bosh miya parda usti ho'ppozida boshni qattiq og'rishi kuzatilmasligi mumkin, lekin ba'zan bemor doimo boshi biroz og'rib turishiga shikoyat qiladi. Ho'ppoz sigmasimon sinus oldida va uning atrofida joylashganda bemorning ensa va peshona sohasi, kallaning o'rta chukurchasida joylashganda - chakka, quloq orqasi va quloq do'mboqchasi sohalari, kallaning orqa chuqurchasida joylashganda - bo'yin sohasi og'riydi. Chuqur joylashgan ho'ppoz uch shoxli asab tolasining tuguni (*Gasser tuguni*) yoki uning shoxchalarini bosgan hollarda bemorda trigiminal og'riqlar paydo bo'ladi. Qator hollarda bemorlarda bosh og'rishi, ko'ngil aynishi, qusish, uyquchanlik belgilari kuzatiladi. Bemorning umumiy ahvoli qoniqarli, kamdan-kam hollarda - og'ir bo'lishi mumkin. Ba'zan ensa mushaklarining engil tortilishi, ho'ppoz joylashgan tomonda Kernig belgisi aniqlanishi mumkin. Orqa miya suyuqligining tarkibi odatda o'zgarmaydi. Bemorning qulog'idan ko'p miqdorda quyuvq badbo'y yiringli ajralmani oqishi va konservativ davolash tadbirlari ijobiy natija bermasligi bosh miya parda usti ho'ppoziga xos belgi hisoblanadi.

Tashxis bemor shikoyatlari, kasallikni boshlanishi, otoskopiya, mikrootoskopiya, akumetriya, audiometriya, vestibulometriya, rentgenografiya, KT, MRT, exoentsefalografiya, klinik, bakteriologik tekshiruvlar natijalari asosida qo'yiladi. Ba'zan kasallik jarrohlik amali paytida aniqlanadi.

Davolash. Bosh miya parda usti ho'ppozi jarrohlik amali va umumiy davolash tadbirlari yordamida davolanadi.

Subdural (bosh miya parda osti) ho'ppoz, ya'ni bosh miyaning qattiq va to'r pardalari orasida yiringli to'plamni hosil bo'lishi ko'pincha surunkali yiringli o'rta otitning asorati sifatida uchraydi. Infeksiya odatda kontakt yo'l orqali tarqaladi; nog'ora bo'shlig'i va so'rg'ichsimon o'siqning yuqori qavatidagi suyak tuzilmalarini emirilishi natijasida zaharli moddalar so'rilib, bosh miya qattiq pardasini yallig'lanishi uchun qulay sharoit yaratiladi. Yiringli jarayonni ushbu maydonga tarqalishi natijasida bosh miyaning qattiq va yumshoq pardalari orasida ho'ppoz, ya'ni chegaralangan yiring to'plami hosil bo'ladi.

Bosh miya parda osti ho'ppozi bosh miya yumshoq pardasi va bosh miya to'qimasiga yaqin joylashganligi tufayli bemorda ba'zan meningial va o'chokli belgilar kuzatilishi mumkin. Ho'ppoz o'chog'i kallaning o'rta chuqurchasi sohasida joylashganda bemorda o'rta bosh miya chuqurchasi ho'ppoziga xos o'choqli va engil me-

ningeal belgilar, orqa miya chuqurchasi sohasida joylashganda - miyacha ho'ppo- ziga xos belgilar (spontan nistagm, bosh aylanishi, ko'rsatkich barmoq sinamasida barmoqni zararlangan tomonda nishonga tegmasligi) va boshqa belgilar kuzatiladi.

Bosh miya parda osti ho'ppozi bilan og'rigan bemorda vaqti-vaqti bilan meningial belgilar va orqa miya suyuqligida engil pleotsitoz aniqlanadi. Kasallik ko'pin- cha meningit yoki bosh miya to'qimasi ho'ppozlari, yoki sigmasimon sinus trombozi bilan birga kechgan hollarda klinik belgilar rangbarangligi bilan ajralib turadi.

Tashxis bemor shikoyatlari, klinik va bakteriologik tekshiruvlar, otoskopiya, mikrootoskopiya, akumetriya, audiometriya, vestibulometriya, rentgenografiya, KT, MRT, exoentsefalografiya va boshqa tekshiruvlar natijalari asosida qo'yiladi. Ba'zan kasallik jarrohlik amali paytida aniqlanadi.

Davolash. Bosh miya parda osti ho'ppozi jarrohlik usulida davolanadi. Bemorda kengaytirilgan umumbo'shliq tozalash jarrohlik amali (ba'zan antromasdoidoto- miya) bilan bir paytda sigmasimon sinus va kallaning o'rta va orqa chuqurchalari sohasida bosh miya qattiq pardasi ham ochiladi. Bosh miya qattiq pardasida yiringli oqma borligi bosh miya pardasi osti ho'ppozi tashxisini tasdiqlaydi. Oqma bo'lma- gan hollarda yiringli o'choq maydonida bo'rtib turgan sarg'ish-oq yoki sarg'ish- yashil bosh miya qattiq pardasiga yod eritmasi surtilib, yo'g'on nina bilan teshiladi. Shpris yordamida asta so'rib olingan yiringli ajralma mikroblar turi va ularni anti- biotiklarga sezgirligini aniqlash uchun bakteriologik tekshiruvga yuboriladi. Shun- dan so'ng ignani o'z joyida qoldirgan holda ho'ppoz maydoni hojsimon kesim bilan ochiladi va unga rezina chiqargich kiritiladi. Quloq orqasidagi jarohat maydoniga gipertonik eritmaga shimdirilgan tiqma joylanadi (chok qo'yilmaydi). Jarrohlik amalidan so'ng bemorga antibiotiklar, degidrotatsiya, dezintoksikatsiya, desensi- bilizatsiya, umumiy, mahalliy va simptomatik davolash tadbirlari buyuriladi.

Bosh miya to'qimasi ho'ppozlari, ya'ni bosh miya to'qimasining chegaralangan yiringli to'plami o'rta quloq bo'shliqlarida yallig'lanish o'chog'i mavjud bo'lgan hollarda ikkilamchi jarayon sifatida rivojlanadi. Bosh miya to'qimasi ho'ppozlari orasida bosh miya chakka bo'lagi va miyacha ho'ppozlari ayniqsa ko'p uchraydi. Ular ko'pincha surunkali yiringli o'rta otitda rivojlanib, yallig'lanish jarayoni bosh miya to'qimasiga kontakt yo'l orqali tarqaladi. Bosh miya boshqa maydonlarining ho'ppozlari ko'pincha yallig'lanish gematogen yo'l orqali tarqalganda rivojlanadi.

Bosh miya chakka bo'lagi ho'ppozi ko'p hollarda nog'ora bo'shlig'i va so'rg'ichsi- mon o'siq g'orining yuqori devoriga yaqin maydonda odatda 2-4 sm chuqurlikda joylashadi. U miyacha ho'ppozi- ga nisbatan 4 marta ko'p uchraydi va ko'pincha aylana shaklga ega bo'ladi (miyacha ho'ppozi odatda tirqishsimon shaklga ega). Ho'ppoz o'chog'i biriktiruvchi to'qima yoki yallig'langan yumshoq bosh miya to'qimasi (qopchasi) bilan o'ralgan bo'ladi.

Klinik belgilari ko'p jihatdan ho'ppozning joylashuviga, uning hajmiga, atrof to'qima reaksiyasiga va jarayonning bosqichiga bog'liq bo'ladi. Bosh miya ho'ppozi- ning rivojlanishida quyidagi to'rt klinik bosqichlar kuzatiladi:

- 1) boshlang'ich;

- 2) yashirin;
- 3) ayon;
- 4) terminal.

B o s h l a n g' i ch klinik bosqich odatda 1-2 hafta davom etadi. Bemorda umumiy yallig'lanish jarayoniga xos umumiy belgilar (holsizlik, tana haroratini $37,2 - 37,5^0$ C ga ko'tarilishi) bilan birga bosh og'rig'i, ko'ngil aynishi, qusish kuzatiladi. Ushbu klinik bosqich bosh miya ho'ppozining entsefalitga xos bosqichi deb nomlanadi. Ba'zan bunday holat surunkali o'rta otit avj olgan davriga yoki jarrohlik amalidan so'nggi davrga to'g'ri kelishi va shu sababli etarli darajada e'tiborga olinmasligi mumkin. Shuning uchun bu davrda bemor boshqa tekshiruvlar bilan bir qatorda nevrologik tekshiruvdan o'tkazilishi lozim.

Ya s h i r i n klinik bosqich taxminan 2 - 6 hafta davom etadi. Bu bosqichda bemorda kasallikning klinik belgilari odatda yo'qoladi yoki noaniq kechadi. Uni holsizlik, terisini rangparligi, ishtahani yo'qolishi, vaqti-vaqti bilan boshini og'rishi bezovta qilib, tana harorati va qon tahlili me'yordaligicha qolishi yoki biroz o'zgarishi ham mumkin.

A y o n klinik bosqich 2 hafta davom etadi va turli klinik belgilar bilan namoyon bo'ladi. Bu bosqich asta-sekin yoki to'satdan boshlanadi, bemorning ahvoli kun sayin og'irlashib boradi. Ushbu bosqichda kuzatiladigan kasallik belgilarini quyidagi to'rt guruhga bo'lish mumkin:

1 – guruh – *og'ir yiringli yallig'lanish jarayonlariga xos belgilar*. Bemorda holsizlik, ishtahani pasayishi, qabziyat, tilni oq karash bilan qoplanishi, og'izdan qo'lansa hid kelishi kuzatiladi. Qonda o'zgarishlar borligi aniqlanib, tana harorati me'yorda yoki subfebril bo'ladi.

2 – guruh - *bosh miya po'stloqi ta'sirlanishining umumiy belgilari*. Kalla ichi bosimini oshishi, bosh miya tuzilmalarini o'zgarishi, bosilishi belgilari - yallig'lanish jarayonining tarqalishi yoki ho'ppozning uzunchoq miyaga toksik ta'siri natijasida rivojlanadi. Bemorda qattiq bosh og'riqi, bradikardiya, ko'z tubi o'zgarishlari (50% bemorlarda ko'rish asab tolasi so'rg'ichining turg'unligi aniqlanadi), ensa mushaklarining tortilishi va Kernig belgilari musbatligi qayd etiladi.

Bosh og'rig'i odatda ho'ppoz hosil bo'lgan maydon atrofida joylashib, doimiy yoki hurujli xarakterga ega bo'ladi. Ho'ppoz joylashgan maydon engilgina perkussiya qilinganda og'riq kuchayadi. Ba'zan bemorning boshi chidab bo'lmas darajada og'rishi mumkin. Bosh og'rig'i bilan birga bemorda ovqatlanishi bilan bog'liq bo'lmagan ko'ngil aynishi va qusish kuzatiladi. Miyacha ho'ppozi bilan og'rigan bemor ko'pincha boshini yon tomonga egib turadi, chunki bunda IY bosh miya qorinchasida orqa miya suyuqligi harakati biroz engillashadi. (Boshning bunday holati miyacha o'smasi bilan og'rigan bemorlarda ham kuzatiladi).

Bradikardiya bosh miya chakka bo'lagi va miyacha ho'ppozlarining o'ziga xos belgisi hisoblanadi. Bemorning yurak urishi ritmik bo'lsada, bir daqiqada 45 tagacha kamayadi, tomir urishi va tana harorati ko'rsatkichlari bir-biriga mos kelmaydi. Bradikardiya kalla ichi bosimining oshishi natijasida uzunchoq miyani qisilishi, uzun-

choq miyaga tarqalgan yallig'lanish jarayoni yoki ho'ppozni adashgan asab tolasi o'zaklariga toksik ta'siri natijasida yuzaga keladi.

Meningial belgilar otogen bosh miya ho'ppozlarida deyarli doimo kuzatiladi. Ular ko'pincha ho'ppozning boshlang'ich bosqichida, ya'ni ho'ppoz qopchasi hosil bo'lishidan oldin rivojlanadi. Ho'ppoz qopchasi hosil bo'lgandan so'ng ular kamayib, butunlay yo'qolishi mumkin. Meningial belgilarni kuzatilishi umurtqa pog'onasi-ning bel sohasida orqa miya kanalini teshib suyuqlik olish uchun ko'rsatma hisoblanadi. Orqa miya suyuqligining tahlili meningit va otogen gidrotsefaliya tashxisini aniqlashga yordam beradi, ammo boshqa kalla ichi asoratlarni, shu jumladan ho'ppoz jarayonini inkor etolmaydi.

Bosh miya ho'ppozni meningitsiz kechgan hollarda orqa miya suyuqligining bosimi biroz ko'tarilib, 300-500 mm. suv ustuniga teng bo'ladi (me'yorda - 70-200 mm suv ustuni), uning boshqa ko'rsatkichlari me'yorda yoki pasaygan bo'ladi.

Meningitsiz kechgan bosh miya ho'ppozida orqa miya suyuqligi tiniq bo'ladi, meningit asorati bilan kechganda – u xira, yiringli to'plam to'r parda ostiga tarqalganda esa u yiringli xarakterga ega bo'ladi. Undagi oqsil miqdori biroz oshib, ba'zan pleotsitoz (1 mkl 100-300 hujayra) kuzatiladi. Yallig'lanishga qarshi o'tkazilgan antibiotikoterapiya ta'sirida orqa miya suyuqligida rivojlangan pleotsitoz tez orada o'z holiga qaytadi. Orqa miya suyuqligi tarkibining tez orada yaxshilanishi, ammo bemorning ahvoli og'irligicha qolishi orasida tafovut paydo bo'ladi. Bunday holat "*tafovut sindromi*" deb atalib, u ham bosh miya ho'ppoziga xos belgi hisoblanadi. Bosh miya ho'ppozida miya suyuqligining *Pandi* globulin reaksiyasi deyarli doimo musbat bo'ladi.

Orqa miya kanalini teshish paytida ho'ppoz o'chog'i yorilib, orqa miya bo'shlig'iga ochilishi yoki miyacha ho'ppozida miya suyuqligi bosimining keskin pasayishi sodir bo'lishi mumkin. Buning natijasida bemorda uzunchoq miyani joyidan siljishi va nafas olish markazini bosilishi sababli nafas olish faoliyati to'xtab qolishi mumkin. Shuni e'tiborga olgan holda miya suyuqligini 2-3 ml dan ortiq olish man etiladi. Qonda yallig'lanishga xos belgilar neyetrofilli leykositoz, leykoformulani chapga siljishi va EChT ni 20 -70 mm gacha oshishi aniqlanadi.

3 – guruh - *bosh miya o'tkazish yo'llari va po'stloq osti o'zaklari faoliyatining buzilish belgilari*. Bunday belgilarga bosh miya chakka bo'lagi ho'ppozining joylashuvining qarama-qarshi tomonida rivojlangan gemiparez, gemi falajlar kiradi. Bemorda yuz asab tolasining markaziy falaji, tutqanoq xurujlari, Babinskiy, Oppengeym belgilari kuzatiladi.

4 - guruh - *o'choqli belgilar*. Ular ho'ppoz joylashuvini aniqlashda muhim ahamiyatga ega. Bunday belgilarga afaziya va gemianopsiya belgilari kiradi va bosh miya chakka bo'lagi ho'ppozining 75-80 % hollarida aniqlanadi. Sensor va amnestik afaziyalar tafovut etiladi. Bosh miya chakka bo'lagining chap tomonlama ho'ppozni bilan og'rigan o'ngqay bemorlarda *amnestik afaziya*, ya'ni nutqni buzilishi kuzatilsa, bosh miya chakka bo'lagining o'ng tomonlama ho'ppozni bilan og'rigan chapaqay bemorlarda - *sensor-amnestik afaziya* belgisi kuzatiladi. Amnestik afaziya bosh miya-

ning ensa va chakka bo'lagining orqa qismi ho'ppozida kuzatilib, bemor jism nomini emas, uni ishlatilishini aytadi. Masalan, qalam ko'rsatilganda bemor " bu bilan yoza-dilar", qoshiq ko'rsatilganda - "bu bilan ovqatlanadilar"- deb javob beradi.

Vernike markazi (yuqori chakka bo'lagi egatining orqa qismi) *ho'ppozida* bemorda *sensor afaziya* rivojlanadi. Bunda bemor gapni eshitsada, uning ma'nosini tushunmaydi; uning nutqi ma'nosiz so'zlar yig'indisiga aylanadi. Vernike markazi zararlanganda o'qish va yozish ko'nikmalari yo'qoladi, ya'ni bemorda *aleksiya* va *agrafiya* kuzatiladi.

Bosh miya chakka bo'lagining o'ng tomonlama ho'ppozida bilan og'rigan o'ngqay bemorda o'choqli belgilar bilan birga *chakka bo'lagi ataksiyasi* ham kuzatiladi. Bemor Romberg holatida chap tomonga yiqiladi. Bunday ataksiya bosh miya chakka bo'lagini qarama-qarshi tomondagi miyacha yarimsharlari bilan bog'lagan yo'lni zararlanishi bilan izohlanadi. Bosh miya qobig'ining muvozanat maydonlari zararlangan bemorda bosh aylanishi belgisi paydo bo'ladi.

Bosh miya chakka bo'lagi ho'ppozining ikkinchi muhim belgisi - bu *gemianopsiya* belgisi bo'lib, u o'ng tomonida joylashgan ho'ppozda yagona o'choqli belgi sifatida namoyon bo'lishi mumkin. Gemianopsiya, ya'ni ko'rish qobiliyatini ikki tomondan bir xil yo'qotilishi, bosh miyaning chakka bo'lagidan ensa bo'lagi tomon boradigan ko'rish yo'li zararlanganda rivojlanadi. Ba'zan bemorda *yuqori* yoki *pastki gemianapsiya* kuzatilishi mumkin.

Bosh miya chakka bo'lagi ho'ppozining o'choqli belgilaridan yana biri - *tutqanoq belgisi* bo'lib, ba'zan ho'ppozning birinchi belgisi sifatida namoyon bo'lishi mumkin. Bosh miya chakka bo'lagi ho'ppozida piramidaning buzilish belgilari (mushaklar tonusini biroz oshishi, mushaklarni engil bo'shshishi) va harakat buzilishlari qarama-qarshi tomonda yuz beradi. Ho'ppoz tomonda rivojlangan gemiparez va piramida belgilari miyacha ho'ppozida hosil bo'lganini bildiradi.

Otogen miyacha ho'ppozida bosh miya chakka bo'lagi ho'ppoziga nisbatan 4 - 5 marta kam uchraydi va ko'pincha labirintit yoki sinustrombozdan so'ng rivojlanadi. Miyacha ho'ppozida qo'l va oyoq mushaklari tonusining buzilishi, harakat sinamalarining o'zgarishi, ataksiya va spontan nistagm belgilari kuzatiladi. Ba'zan bemorda dizartriya, qo'l-oyoqlar va ko'z mushaklarining qisman falajlari, uzoqlashtiruvchi va yuz asab tolasi faoliyatining buzilish belgilari rivojlanadi.

Ataksiya belgisi mushaklar tonusining bir tomonlama pasayishi natijasida yuzaga keladi va u barmoq-burun, barmoq-barmoq, tizza-tovon sinamalarida aniqlanadi; bemor zararlangan tomonda barmoq-burun, barmoq-barmoq sinamasini bajarolmaydi, ya'ni qo'li bilan nishonga tegolmaydi. Tizza-tovon sinamasini ham u qiyinchilik bilan bajaradi.

Adiadoxokinez belgisi - miyacha ho'ppoziga xos belgi bo'lib, bemor ikki qo'li bilan pronasiya va supinasiya harakatlarini bajarganda zararlangan tomonda uning qo'l harakatlari orqada qoladi. Og'ir bemorlarda statik va yurish cinamalarini aniqlash qiyin bo'ladi. Bemor Romberg holatida tik turganda har tomonga og'ishi, orqaga va oldinga yurganda - orqaga va zararlangan tomonga yiqilishi, yon tomonga va to'g'ri

chiziq bo'ylab yurganida – zararlangan tomonda bemorda yurish harakati buzilganligi aniqlanadi.

Spontan nistagm ko'pincha gorizontal, keng, ba'zan o'rtacha ko'lamli, kamdankam hollarda vertikal bo'lishi mumkin. Miyacha ho'ppozi kattalashgan sari spontan nistagm keskinlashib boradi, labirintitda esa u o'z yo'nalishini sog'lom quloq tomonga o'zgartirib, asta-sekin so'nib boradi va nihoyat butunlay yo'qoladi.

Ba'zan ko'prik-miyacha uchbarchagini kattalashgan va shishgan miyacha yarim sharlari bilan bosilishi yoki bosh miya asosining chegaralangan meningiti rivojlanishi natijasida ho'ppoz joylashgan tomonida yuz va uzoqlashtiruvchi asab tolalari ning faoliyati buzilishi mumkin. Miyacha ho'ppozida qo'l va oyoq mushaklarining falaji aniqlanmaydi. Bunday bemorlarda ko'rish o'tkirligini pasayishi, ko'rish asab tolasi nevriti, ko'rish maydonini o'zgarishi kuzatiladi.

Bosh miya peshona, ensa va tepa bo'laklarining ho'ppozlari juda kam uchraydi. Bosh miya peshona bo'lagining ho'ppozi ko'pincha burun va burun yondosh bo'shliqlari yallig'langanida rivojlanadi. Klinik belgilarsiz kechgan ushbu bosh miya ho'ppozlari ko'pincha yiringni to'r parda ostiga yoki bosh miya qorinchalariga ochilishi natijasida bemorda to'satdan o'lim holati yuz bergandan so'ng, ya'ni patologoanatomik tekshiruv paytida aniqlanadi.

Bosh miya o'ng yarimshari sohasida joylashgan ho'ppozda bemorda ruhiy buzilishlar - eyforiya, depressiya, og'ir ahvolini his etmaslik, negativizm, psixomotor hayajon holatlari kuzatiladi. Bosh miyaning boshqa maydonlarida joylashgan otogen va rinogen ho'ppozlar juda kam uchraydi va KT, MRT tekshiruvlari yordamida aniqlanadi.

Tashxis o'z vaqtida aniqlanmagan va davolash tadbirlarini o'z vaqtida o'tkazilmagan hollarda bemorda bosh miya to'qimasi ho'ppozining *t e r m i n a l* bosqichi rivojlanadi. Bu bosqich odatda bir necha kun davom etib, bemorda anizokariya, eshushni yo'qotilishi, nafas ritmini buzilishi kuzatiladi. Tobora zo'rayib borayotgan entsefalit, bosh miya shishi va uzunchoq miya markazlarining falaji bemorda o'lim holati yuz berishiga olib keladi.

Tashxis bemor shikoyatlari, klinik belgilar, otoskopiya, mikrootoskopiya, rentgenografiya, KT, MRT, elektroensefalografiya, exoentsefalografiya, pnevmo- va ventrikulografiya, reografiya, angiografiya, radionuklid stsintigrafiya, klinik, bakterio-logik tekshiruvlar natijalari asosida qo'yiladi.

Shyuller, Mayer, Stenvers va Shumskiy usulida bajarilgan chakka suyagi rentgenografiyasi yallig'lanish jarayonining tarqalishini, chakka suyagining so'rg'ichsimon o'siq katakchalaridagi emirilish jarayonining darajasini, bemorda petrozit rivojlangan yoki rivojlanmaganligini aniklashga yordam beradi. Exoentsefalografiya (M-exo) bosh miya tuzulmalaridagi siljishlarni aniqlaydi va faqat es-hushi saqlangan bemorlarda qo'llaniladi.

Angiografiya tekshiruvi neyrojarrohlikda ayniqsa keng qo'llaniladi. Tashqi (*silviev*) egat ustida yoki ostida joylashgan bosh miya chakka bo'lagi ho'ppozida bosh

miya o'рта arteriyasi pastga yoki tepaga siljiganligi aniqlansa, tashqi egatning ichki tomonida joylashgan ho'ppozda - bosh miya o'рта arteriyasi siljimaydi.

Ventrikulografiya tekshiruv usuli faqat neyrojarrohlik bo'limida o'tkaziladi. Bunda bosh miya yarimsharlari ho'ppozida bosh miyaning qorincha tizimi, ko'pincha bosh miya yon qorinchasining old shoxlari yon tomonga siljiganligi aniqlanadi. Kompyuter tomografiyasi (KT) tekshiruvi eng aniq tekshiruv usuli hisoblanadi va u bosh miya va miyacha ho'ppozlarini aniqlashda keng qo'llaniladi. Orqa miya suyuqligini polyarografik tekshiruv usuli bemor organizmida sodir bo'lgan metabolik o'zgarishlarni aniqlashda yordam beradi.

Qiyosiy tashxis. Bosh miya va miyacha ho'ppozlarini yiringli meningit, lokal entsefalit va yiringli labirintitdan farqlash lozim. *Yiringli meningit*da bemorning tana harorati baland, bosh miya ho'ppozida - u subfebril yoki me'yorda bo'ladi. Meningitda tana haroratiga mos taxikardiya kuzatilsa, ho'ppozda aksincha bradikardiya, ya'ni yurak urishining tezligi tana haroratiga mos bo'lmaydi. Meningit bilan og'rikan bemor bezovta bo'ladi, ho'ppozda esa u, aksincha, karaxt bo'ladi. Bosh miya ho'ppozida ko'z tubida o'zgarishlar borligi aniqlanadi. Meningit va bosh miya ho'ppozida birga kechgan hollarda bemorda meningit belgilari ustunlik qiladi. Orqa miya kanalini teshib, orqa miya suyuqligini tahlil qilish aniq tashxis qo'yishga yordam beradi. Ikkilamchi, ya'ni bosh miya ho'ppozida bilan kechgan yiringli meningitda orqa miya suyuqligida oqsil-hujayra tafovuti aniqlanadi va davolashdan so'ng undagi patologik o'zgarishlari tez orada me'yorga keladi, ammo bemorning umumiy ahvoli og'irligicha koladi. Ho'ppozsiz kechgan otogen meningitda esa miya suyuqligidagi patologik o'zgarishlar kasallikning kechimiga mos bo'ladi.

Yiringsiz lokal entsefalit bosh miya ho'ppoziga qaraganda klinik belgilarning o'zgaruvchanligi bilan farq qiladi. Ushbu kasallikda bemor yuz terisining rangi er rangiga o'xshashi, tilini qurishi kabi belgilar kuzatilmaydi.

Bosh miya orqa chuqurchasi otogen araxnoiditining klinik belgilari miyacha ho'ppozining belgilariga o'xshaydi. Ammo, araxnoiditda kasallik sust kechadi, miya suyuqligida va qon tarkibida patologik o'zgarishlar aniqlanmaydi.

Yiringli labirintit va miyacha ho'ppozida birga kechgan hollarda ularni bir-biridan farqlash juda qiyin. Yiringli labirintit to'satdan boshlanadi, bemorda eshitish qobiliyati keskin pasayib, hatto karlik rivojlanadi, bosh aylanishi, ko'ngil aynishi, qusish, muvozanatni buzilishi, gorizontal - rotator nistagm paydo bo'ladi. Yiringli labirintitda paydo bo'lgan kichik - va o'рта ko'lamli nistagm avval zararlangan, keyinchalik - sog'lom quloq tomonga yo'nalgan bo'ladi. Romberg holatida bemorning gavdasi va qo'llari nistagmning sekinlashgan komponenti tomonga og'adi. Labirintitda bosh aylanish belgisi keskinroq namoyon bo'ladi. Yiringli labirintit bilan og'rikan bemorda tana haroratini keskin ko'tarilishi, bosh og'rig'i, meningial belgilar va bradikardiyaning aniqlanishi unda kalla ichi asorati rivojlanganligini bildiradi. Bunday hollarda birinchi navbatda miyacha ho'ppozida haqida o'ylash kerak. Miyacha ho'ppozida nistagm zararlangan tomonga yo'nalgan bo'ladi. Agar yiringli labirintitda nistagm asta-sekin so'nib borsa, miyacha ho'ppozida u zo'rayib boradi. Miyacha ho'ppozida

adiadoxokinez belgisi kuzatiladi, Romberg holatida esa bemor zararlangan tomonga yiqiladi, nistagm ham shu tomonga yo'nalgan bo'ladi. Bundan tashqari miyacha ho'ppozida bemorda ko'z tubining patologik o'zgarishlari aniqlansa, labirintitda bunday o'zgarishlar kuzatilmaydi. Yiringli tarqoq labirintitda eshituv va muvozanat a'zolarining faoliyatlari to'liq yo'qotiladi.

Shuni esda tutish lozimki, ba'zan sigmasimon sinus trombozida patologik o'zgargan sigmasimon bo'shlig tromb bilan to'lib, u miyacha to'qimasini bosishi mumkin. Bunday hollarda bemorda miyachaning zararlanish belgilari paydo bo'lishi mumkin.

Davolash. Otogen bosh miya va miyacha ho'ppozlari jarrohlik va konservativ usulda davolanadi. Antrotomiya, mastoidotomiya yoki kengaytirilgan umumbo'shliq tozalash jarrohlik amali paytida kallaning o'rta va orqa chuqurchalari sohasi va suyak devori olinib, bosh miyaning qattiq pardasi yodning spirtli eritmasi bilan tozalanib, teshib ko'riladi.

Bosh miya va miyacha ho'ppozlarida jarrohlik amalining quyidagi uch usuli qo'llaniladi:

1) yopiq usul – ho'ppoz maydoni teshib ko'riladi va yiringli ajralma so'rib olinadi, keyin ho'ppoz bo'shlig'i antiseptik eritma bilan yuviladi;

2) ochiq usul – teshib ko'rilgandan ho'ppoz maydoni nina bo'ylab ochiladi va unga rezina chiqargich qo'yiladi;

3) ho'ppoz maydoni kopchasi bilan birga olib tashlanadi.

Amaliyotda jarrohlik amalining ikkinchi va uchinchi usullari keng qo'llaniladi.

Kengaytirilgan umumbo'shliq jarrohlik amali bajarilgandan keyin so'rg'ichsimon o'siqning yuqori suyak devori olinib, ho'ppoz maydoni izlab topiladi va ochiladi. Jarrohlik amali paytida kallaning o'rta va orqa chuqurliklari, zarur bo'lsa – Trautman uchburchagi sohasida bosh miyaning qattiq pardasi ko'zdan kechiriladi. Ushbu sohada hatto bir tomchi yiringni aniqlanishi ho'ppoz borligini tasdiqlaydi. Ho'ppozning joylashuviga qarab bosh miyaning chakka bo'lagi so'rg'ichsimon o'siqning yuqori devori orqali, miyacha sigmasimon sinus bo'shlig'i Trautman uchburchagi orqali teshib ko'riladi. Bunda nina uch yo'nalishda va 4 sm gacha (undan ortiq emas) chuqurlikka sanchilishi lozim. Ho'ppoz maydoni izlab topilgandan so'ng igna o'z joyida qoldiriladi va bosh miyaning qattiq pardasi xojsimon kesiladi. Keyin jarroh nina bo'ylab ho'ppoz maydoniga yopiq uzun burun ko'zqusini kiritib, uni 1,5 - 2 sm ga ochadi va shu tariqa yiringli o'choq maydoniga yo'l ochadi, keyin ho'ppoz bo'shlig'iga steril rezina qo'lqopdan tayyorlangan chiqargichni kiritadi.

Ho'ppoz bo'shlig'idan yiringli ajralmani chiqarish va bo'shliqni tozalash jarrohlik amalini yopiq usulda ham bajarilishi mumkin. Bunda ho'ppoz bo'shlig'i teshilgandan so'ng bo'shliq ichiga ikkita yo'g'on nina kiritilib, yiringli ajralma so'rib olinadi va bo'shliq antiseptik dori eritmaları bilan yuviladi. Ho'ppoz bo'shlig'ini yuvish muolajasi shu ikki nina yordamida bajariladi; ninalarning biri bilan antibiotik va antiseptik eritmalar yuborilib, ikkinchisidan yiring va yuvindi suvlar so'rib

chiqariladi. Jarrohlik amalining yopiq usuli chuqur bosh miya ho'ppozlarida qo'llaniladi.

Jarrohlik davolash usuli bilan bir paytda bemorga faol mujassamlangan etiologik, patoginetik, simptomatik, umumquvvatlovchi davo tadbirlari buyuriladi.

Bosh miya va miyacha ho'ppozlari o'z vaqtida aniqlanib, rezina chiqargich o'rnatilgandan so'ng bemorlarning aksariyati sog'ayib ketadi. Yiringli to'plam atrofida ensefalit jarayonini rivojlanishi va keng tarqalishi, ho'ppoz o'chog'ini bosh miya qorinchalariga yoki to'r parda ostiga o'z-o'zidan ochilishi esa og'ir oqibatlariga olib kelishi mumkin.

OTOGEN MENINGIT yoki *leptomeningit (meningitis otogenia)* - bosh miya qattiq pardasining tarqoq yiringli yallig'lanishi bo'lib, yiringli yallig'lanish jarayoni o'rta quloq bo'shliqlaridan tarqalishi natijasida rivojlanadi. Meningit ko'pincha surunkali yiringli o'rta otitning, ba'zan - o'tkir yiringli o'rta otitning asorati sifatida rivojlanadi. Quloq kasalligidan so'ng rivojlanganda-*birlamchi meningit*, boshqa kalla ichi asoratidan so'ng rivojlanganda-*ikkilamchi meningit* deb baholanadi.

Etiologiyasi. Kasallikning rivojlanishiga surunkali yoki o'tkir yiringli o'rta otitni rivojlanishiga olib kelgan bakterial flora: pnevmokokklar, stafilokokk va streptokokklar (*Pseudomonas, S. aureus, Proteus, Esherichia coli, Klebsiella, S.pneumoniae*) sabab bo'ladi. 50% hollarda stafilokokklar antibiotiklarga chidamli bo'lib, protey va boshqa grammanfiy bakteriyalar bilan aralash florani tashkil qiladi. Oxirgi yillarda ushbu kasallik bilan og'rikan bemorlarning 70-90% da *Bacteroides, Fusobacterium, Peptococcus, Lactobacillus* aerob mikroblari aniqlangan.

Patologoanatomik manzarasi bosh miya yumshoq pardalarining va qon tomirlar devorlarining qizarishi va shishi, yiringli eksudatning to'planishi bilan namoyon bo'ladi. Kalla ichi bosimining oshishi natijasida bosh miyaning egatlari tekislanadi, bosh miya to'qimalarining shishi natijasida bemorda entsefalitga xos belgilar paydo bo'ladi. Shuning uchun ba'zan kasallik meningoentsefalit deb ataladi.

Klinik belgilari. Otogen meningit bilan og'rikan bemorda umumiy, meningial va o'choqli belgilar kuzatiladi.

Umumiy klinik belgilarga bemorning umumiy ahvoli odatda juda og'ir bo'lishi, unda es-hushini xiralashganligi, alahsirash va keskin psixomotor holatlar, karaxtlik, uyquchanlik, bezovtalik, bosh aylanishi kuzatilishi kiradi. Bemor oyoqlarini bukib, boshini orqaga tashlagan holatda yotadi, tana harorati 39-40 °C ga va undan yuqori ko'rsatkichlarga ko'tarilib, bir kecha-kunduz ichida bir gradus atrofida o'zgarib turadi, tomir urishi tezlashadi. Qariyalarda, qandli diabet bilan og'rikan bemorlarda va homilador ayollarda tana harorati subfebril yoki me'yorda bo'lishi ham mumkin.

Bemorda mikroob toksinlarining salbiy ta'siri natijasida organizmning keskin zaharlanish belgilari - taxikardiya, yurak tonlari bo'g'iqligi, nafas olishni tezlashishi; teri qoplamlarining rangparligi, tilni quriqligi va karash bilan qoplanganligi kuzatiladi.

Meningial (parda) belgilarga qattiq bosh og'riqi, ensa mushaklarining tortilishi, yuqori va pastki Brudzinskiy, Kernig, Bexterev belgilari, umumiy giperesteziya bel-

gilari kiradi. Ular kalla ichi bosimining oshishi, orqa miya asab tolalari orqa ildizlarini ta'sirlanishi va qondagi zaharli moddalar ta'sirida yuzaga keladi.

Kasallikning asosiy belgisi - bu *kalla ichi bosimining oshishi*, bosh miya qattiq pardasini qizarishi va shishi, uch shoxli asab tolasini ta'sirlanishi sababli yuzaga kelgan *qattiq bosh og'riqi*. Bosh og'riqi esa tashqi ta'sirlar (tovush, yorug'lik, taktil ta'sir) natijasida kuchayadi. Ba'zan og'riq bo'yin va umurtqa pog'onasiga tarqaladi. 90% bemorlarda bosh og'rigi ko'ngil aynishi, 30% holmagan qusish bilan kechadi.

Ensa mushaklarining tortilishi belgisi ushbu mushaklar tonusining keskin oshishi bilan namoyon bo'ladi. Bemor boshini oldinga egib, uni to'sh suyagiga yaqinlashtirilmaydi. Ensa mushaklari tortilganligi tufayli u boshni orqaga tashlagan holatda yotadi. Bemor holatini o'zgartirish urinishlari kuchli og'riq reaksiyasini paydo bo'lishiga olib keladi. Ensa mushaklari tortilishi belgisini aniqlash uchun vrach bemorning boshini oldinga egadi. Bunda to'sh suyagi va pastki jag' orasida nechta barmoq joylashishiga qarab belgining musbat darajasi aniqlanadi.

Kernig belgisi ham ensa mushaklarining tortilishi bilan bir paytda yoki keyinroq paydo bo'lib, ko'pincha kasallikning uchinchi kuni aniqlanadi. Kernig belgisi quyidagicha tekshiriladi: bemor chalqancha yotgan holatida tekshiruvchi uning bitta oyog'ini tizza va chanoq-son bo'g'imida bukib, tizza bo'g'imida yozadi. Kernig belgisi musbat bo'lgan hollarda bemorning oyoqi tizza bo'g'imida yozilmaydi.

"Yuqori" Brudzinskiy belgisi musbat bo'lgan hollarda chalqanchasiga yotgan bemorning boshi oldinga passiv egilganda uning oyoqlari ham chanoq-son va tizza bo'g'imlarida o'z-o'zidan bukiladi; bemorning qo'llari tirsak bo'g'imida bukilganda esa uning elkari yuqoriga ko'tariladi (o'rindan turish belgisi).

"Pastki" Brudzinskiy belgisi - bemorning bitta oyog'i tizza va chanoq-son bo'g'imlarida bukilganda, uning boshqa oyog'i ham o'z-o'zidan bukiladi.

Bexterev belgisi - tekshiruvchi yonoq suyagi yoyining sohasiga bolg'acha bilan urganda bemorda bosh og'rig'ini keskin kuchayishi va blefarospazm kuzatiladi.

Odatda ensa mushaklarining tortilishi va Kernig belgilari kasallikning og'ir kechimiga va orqa miya suyug'ligining patologik o'zgarishlariga mos bo'ladi.

Bemorda Babinskiy, Rossolimo, Jukovskiy, Gordon, Oppengeym belgilarini aniqlanishi unda entsefalit rivojlanganligini bildiradi. Birinchi navbatda ko'zlarni harakatlantiruvchi bosh miya asab tolalari, ko'pincha uzoqlashtiruvchi (YI), kam hollarda ko'zni harakatlantiruvchi (III) va undan ham kam hollarda g'altak asab tolasini (IY) zararlanadi.

Meningit bilan og'rikan bemorlarning 1/3 qismida ko'z tubi o'zgarishlari aniqlanadi: ko'rish asab tolasini diskklarining qizarishi, chegaralarining noaniqligi, vena qon tomirlarining kengayishi.

Qonda deyarli doimo neytrofilli leykositoz ($15,0 \cdot 10^9 / l - 25 \cdot 10^9 / l$), leykofor-mulani chapga siljishi, yosh leykositlar paydo bo'lganligi aniqlanadi, EChT oshib, 40-60 mm/soat ni tashkil qiladi. Ba'zan keskin leykotsitoz va EChT ni biroz oshishi orasida tafovut kuzatiladi.

Bemorda meningial belgilarni aniqlanishi (ularni hatto biroz namoyon bo'lishi) umurtqa pog'onasining bel sohasidan orqa miya kanalini teshish jarrohlik amalini bajarish va miya suyuqligini tahlil qilish uchun ko'rsatma bo'lib xizmat qiladi

Tashxis bemor shikoyatlari, kasallikni boshlanishi, o'ziga xos belgilari, qon va miya suyuqligining tahlili, biokimyoviy va bakteriologik tekshiruvlar, otoskopiya, mikrootoskopiya, akumetriya, audiometriya, vestibulometriya, rentgenografiya, KT, MRT tekshiruvlar natijalari asosida qo'yiladi. Meningit kasalligini aniqlashda miya suyuqligini (*likvorni*) tahlili muhim ahamiyat kasb etadi. Orqa miya kanalini teshish jarrohlik amali bemor oldinga egilib, oyoqlarini qorniga tortib yotgan holatida bajariladi. Maxsus nina ikki yonbosh suyak qirralaridan o'tkazilgan shartli ko'ndalang chiziq ustida joylashgan III va IV bel umurtqalari orasiga sanchiladi. Nina orqa miya bo'shlig'iga to'g'ri sanchilganda undan miya suyuqligi tomchilab oqaboshlaydi. Yiringli meningitda miya suyuqligi xira va bosim bilan oqadi (me'yorda uning tezligi bir daqiqada 60 tomchi, bosimi 150-200 mm suv ustuniga teng bo'ladi). Klinik tekshiruvda pleositoz, ya'ni miya suyuqligida hujayralar soni 1 mkl da 200 - 800, 1000 (me'yorda 3-6 hujayra) va undan ortiq bo'lishi yiringli meningit tashxisini tasdiqlaydi; neytrofillar 80 - 90 % etadi. Bundan tashqari, miya suyuqligida oqsil miqdorining biroz ko'payishi, Pandi va Nonne Apelt globulin reaksiyalar musbatligi, qand va xlorid tuzlarini kamayishi kuzatiladi (me'yorda glyukoza- 2,5-4,2 mmol/l ni, xloridlar 118-132 mmol/l ni tashkil qiladi).

Olingan orqa miya suyuqligi mikroflora turini va antibiotiklarga sezgirligini aniqlash uchun mikrobiologik tekshiruvga yuboriladi. Bemorga nevropatolog, oftalmolog, neyrojarroh maslahati uyushtiriladi.

Qiyosiy tashxis. Otogen yiringli meningit sil, epidemik serebrospinal va serozli virusli meningitlardan farqlanadi.

Sil meningiti ko'pincha bolalarda uchraydi va sust kechadi. Bemorning boshqa a'zolari, birinchi navbatda o'pkasi sil jarayoni bilan zararlanganligi aniqlanadi. Sil kasalligida asosan serozli meningit rivojlanadi. Bunda miya suyuqligi tiniq, hujayralarining soni 1mkl 100 - 500 ta, ba'zan 1000 - 2000 taga etadi, glyukoza miqdori kam, limfotsitoz 80% tashkil qiladi. 24-48 soat davomida probirkadagi tindirilgan miya suyuqligida sil tayoqchalari mavjud bo'lgan to'rsimon mayin fibrin parda hosil bo'ladi. Pirke va Mantu sinamalari, rentgenologik va bakteriologik tekshiruvlar tashxis qo'yishga yordam beradi.

Epidemik serebral meningit odatda yiringli bo'lib, kasallik to'satdan nazofaringitning klinik belgilari (tumov, tomoqni og'rishi, yutinishni qiyinlashishi va h.k.) bilan boshlanadi; bemorning terisida petexial toshma paydo bo'ladi, miya suyuqligi xira va bosim bilan oqib, mikrobiologik tekshiruvda unda meningokokk bakteriyalari aniqlanadi. Tashxisda epidemik tekshiruv natijalari e'tiborga olinadi.

Grippda rivojlangan serozli virusli meningit tashxisi ham epidemik tekshiruv natijalari va miya suyuqligining tahlili asosida qo'yiladi. Miya suyuqligi tarkibida limfotsitli pleotsitoz aniqlanadi, hujayralarning soni 1 mkl 200-300 dan oshmaydi, glyukozaning miqdori me'yorligicha qoladi. Jarrohlik amali paytida o'rta quloq bo'sh-

liqlarida yiringli ajralma bo'lmaydi, otoskopiyada nog'ora pardada va nog'ora bo'shlig'ida o'zgarishlar aniqlanmaydi; akumetriya va audiometriya tekshiruvlari eshitish faoliyati buzilmaganligini ko'rsatadi. Orqa miya suyuqligining bakteriologik va virusologik tekshiruvlari aniq tashxis qo'yishga yordam beradi.

Davolash. Otogen meningitda umumiy mujassamlashgan davolash usuli qo'llaniladi. Bemorning ahvoli va qulog'idagi o'zgarishlar qay darajada rivojlanganligidan qat'iy nazar birinchi navbatda yallig'lanish o'chog'ini bartaraf etish maqsadida yallig'langan quloqda jarrohlik amali bajarilishi lozim. Bemorning umumiy ahvolidan qoniqarsiz bo'lishi jarrohlik amalini bajarish uchun qarshi ko'rsatma sifatida qabul qilinmaydi, chunki o'rta quloqdagi yiringli o'choq bosh miya pardasi ostiga tarqalgan mikroblar manbai bo'lib xizmat qiladi va bemor organizmida zaharlanish belgilarini rivojlanishiga sabab bo'ladi.

Ko'p hollarda kalla ichi asorati, ya'ni bosh miya parda usti - yoki parda osti ho'ppozi va sigmasimon sinus trombozi faqat jarrohlik amali paytida aniqlanishi mumkin. Qator hollarda nog'ora bo'shlig'ida aniqlangan engil patologik o'zgarishlar jarrohlik amali paytida aniqlangan so'rg'ichsimon o'siq katakchalaridagi suyak o'zgarishlariga mos kelmasligi, ya'ni yallig'lanish jarayoni chuqurroq bo'lishi mumkin.

Otogen kalla ichi asoratlarida chakka suyagida *kengaytirilgan umumbo'shliq jarrohlik amali* bajariladi. Agar o'rta quloqdagi yiringli o'choqni bartaraf etish maqsadida o'tkir yiringli o'rta otitda - antrotomastoidotomiya, surunkali yiringli o'rta otitda - kengaytirilgan umumbo'shliq jarrohlik amali bajarilsa, otogen meningitda - kengaytirilgan umumbo'shliq jarrohlik amali bilan birga so'rg'ichsimon o'siqning orqa sohasida yoki nog'ora bo'shlig'ining tomi sohasida bosh miyaning qattiq pardasi va sigmasimon sinus maydoni ochilib, taftish qilinadi. Jarohat maydoni anti-septik eritmalar bilan yuvilgandan so'ng aseptik boylam qo'yiladi.

Bir vaqtning o'zida bemorga kuchli *antibiotikoterapiya* buyuriladi; tomir ichiga tomchilab yoki mushak orasiga bemor vaznini hisobga olgan holda bitta yoki ikkita antibiotik yuboriladi. Yarim sintetik penitsillinlar bilan birga augmentin 600 mg yoki 1,2 mg dan har 6-8 soatda mushak orasiga yoki vena ichiga yuboriladi, amok-siklav bilan birga sulbaktam (unazin) tavsiya kilinadi.

Anaeroblar aniqlanganda vena ichiga tomchilab metronidazol yuboriladi. Otogen meningitning og'ir kechimida dastlabki soatlardan boshlab bemorga birga qo'llash mumkin bo'lgan turli guruh antibiotiklardan 3 - 4 tasi buyuriladi. Masalan, vena ichiga 5 % glyukoza yoki 0,9 % natriy xlorid, augmentin va 100 ml 0,5% metronidazol tomchilab yuborilsa, mushak orasiga linkomitsin har 8 soatda, kefzol 500 mg yoki 1,0 g har 6 - 8 - 12 soatda yoki sefuroksim 750 mg - 1,5 gr dan har 6 - 8 - 12 soatda yuboriladi.

Kalla ichi asoratlarini davolashda III - avlod sefalosporinlardan seftazidim (fortum), seftibuten (sedeks), seftriakson (longatsef, rotsefin) dori vositalari keng qo'llaniladi. *Sefalosporinlarni ampitsillin bilan birga qo'llash ko'pincha toksik va allergik reaksiyalar rivojlanishiga olib keladi!*

Etiotrop terapiya bilan birgalikda bemorga degidrotatsiya va detoksikatsiya tadbirlaridan iborat patogenetik terapiya ham olib boriladi. Degidrotatsiya dori moddalaridan vena ichiga tomchilab 250 ml natriy xloridning izotonik eritmasida eritilgan 30-60 g mannitol, vena ichiga yoki mushak orasiga 1-2 ml laziks; mushak orasiga 5 ml 25% magniy sulfat eritmasi 0,5% novokain eritmasi bilan birga yuboriladi. *Degidrotatsiya terapiyasi paytida qonning elektrolit tarkibi, ayniqsa kaliy miqdorini nazorat qilish talab etiladi!* Bemorga kaliy dori vositalari (kaliy xlorid, panangin) tavsiya qilinadi. Detoksikatsiya maqsadida vena ichiga tomchilab reopolyuglyukin, disol, trisol, 5% glyukoza, B₁, B₆, C vitaminlari yuboriladi. Bemorga antigistamin dori vositalari (dimedrol, pipolfen, suprastin, tavegil, zirtek, gistolang), bemorning og'ir ahvolini hisobga olgan holda glyukokortikosteroidlar (prednizolon, gidrokortizon, deksametazon) buyuriladi. Bosh miyada qon aylanishini yaxshilash maqsadida vena ichiga tomchilab – trental, kavinton kerakli dozada yuboriladi. Shular bilan bir qatorda simptomatik terapiya ham o'tkaziladi (yurak glikozidlari, og'riqni qoldiruvchi, isitmani tushuruvchi tadbirlar). Psixomotor qo'zg'alish holatlarida vena ichiga 2-4 ml seduksen, relanium, sibazon, oksibutirat natriy (60-120 mg 1 kg tana vazniga) yuboriladi. Organizmni immun holatini yaxshilash maqsadida vena ichiga tomchilab qon va qon zardobi, mushak orasiga timolin 1,0 ml, t-aktivin 1,0 ml dan har 3 kunda 1 mahal yuboriladi, jarohat maydoni sohasiga lazerterapiya tavsiya qilinadi; vena ichiga tomchilab 100 ml stafilokokkga qarshi zardob, mushak orasiga 3 marta gamma globulin 3-5 ml dan yuboriladi.

Virusli meningitlarda jarrohlik amali ijobiy natija bermaydi, aksincha u bemor ahvolini og'irlashtirishi mumkin. Shuning uchun virusli meningit bilan og'riqan bemor birinchi navbatda dori-darmonlar yordamida davolanishi lozim. Jarrohlik amali esa 2-3 kun davomida olib borilgan konservativ davolash tadbirlari ijobiy natija bermagan, so'rg'ichsimon o'siq katakchalari va nog'ora bo'shlig'ida patologik o'zgarishlar aniqlanganda bajarilishi mumkin.

Bemorda boshqa yo'ldosh kasalliklar aniqlangan hollarda kerakli mutaxassislar maslahati uyushtiriladi va tegishli davolash tadbirlari o'tkaziladi.

OTOGEN SIGMASIMON SINUS TROMBOZI (*trombophlebitis sinus sigmoidei*) – *sigmasimon sinus devorining yallig'lanishi natijasida unda tromb hosil bo'lishi, mikroblar ta'sirida trombnig va sinus devorining yiringli yallig'lanishi va emirilishi.*

Amaliyotda sigmasimon va ko'ndalang sinuslar tromboflebiti ko'proq, toshsimon va g'orsimon sinus devorlarining yallig'lanishi va tromb hosil bo'lishi esa juda kam uchraydi.

Sigmasimon sinus trombozi va undan so'ng rivojlangan otogen sepsis o'tkir va surunkali o'rta otitning asorati sifatida yuzaga keladi. Yallig'lanish jarayoni kontakt yo'li orqali tarqaladi. Dastlab chakka suyagining yiringli o'chog'iga yaqin joylashgan sinusning tashqi devorida *periflebit* jarayoni rivojlanib, *sinus atrofi ho'ppozi* paydo bo'ladi. Cigmasimon sinus klapanlarga ega bo'lmaganligi va undagi qon bosimi past bo'lganligi sababli sinus bo'shlig'ida tromb hosil bo'ladi. Asta-sekin yallig'lanish jarayoni sinus devorining barcha qavatlariga tarqalib, *periflebit* va *endoflebit* sigmasi-

mon sinusdagi qon harakatini yanada sekinlashtiradi va trombnini o'sishiga sabab bo'ladi. Tobora kattalashib borgan tromb sigmasimon sinus yorig'ini butunlay yopib qo'yishi va kalla bo'shligiga (hatto uning qarama-qarshi tomoniga) yoki ichki bo'yinturuq venaning yuqori piyozchasiga va hatto yurak sohasiga tarqalishi mumkin. Bakteriyalar va ularning toksinlari ta'sirida trombnini parchalanishi, sinus devori esa nekrozga uchrashi mumkin. Yiringli metastazlar va tromb parchalari yurakning o'ng bo'lmasiga, undan kichik qon aylanish doirasiga tarqalib, o'pkada metastazlarni paydo bo'lishiga olib keladi. Ba'zan bakteriyalar yurakning chap bo'lmasiga, keyin katta qon aylanish doirasiga tarqalib, yurak klapanlari, bo'g'imlar, buyrak, jigar, teri osti yog' kavati va boshqa a'zolarida yiringli metastazlar hosil bo'lishiga olib keladi.

Otogen sepsis ko'pincha sigmasimon, bo'yinturuq sinuslar va bosh miya qattiq pardasining boshqa vena bo'shliqlari tromboflebitida hamda so'rg'ichsimon o'siq g'orining yallig'lanishida jarayon vena, limfa va qon tomir orqali tarqalganda rivojlanadi.

Otogen sepsis sigmasimon sinus trombozisiz rivojlanishi, ayrim hollarda trombnini o'z-o'zidan so'rilish hollari kuzatilishi ham mumkin.

Otogen sepsis erta yoki kech rivojlanishi mumkin. Erta rivojlangan otogen sepsis yosh bolalarda o'tkir o'rta otitning dastlabki kunlarida septik reaksiya sifatida namoyon bo'ladi va odatda engil kechadi. Kechki otogen sepsis esa ko'pincha o'tkir yoki surunkali o'rta otitlarda rivojlanib, bemorda septik o'choq (*tromboflebit*) shakllanishi bilan kechadi.

Klinik belgilari. Sigmasimon va ko'ndalang sinuslar trombozi yoki otogen sepsis bilan og'rigan bemorlarda kasallikning belgilari 2 guruhga bo'linadi:

- 1) umumiy belgilar;
- 2) mahalliy belgilar.

Umumiy belgilar o'ziga xos *isitma* bilan namoyon bo'lib, kasallikning dastlabki soatlarida bemorning tana harorati $39 - 41^{\circ} \text{C}$ ga keskin ko'tarilib, kuchli qaltirash bilan kechadi. Bir necha soatdan so'ng bemorning harorati keskin pasayib, bemor terlaydi, kun davomida uning tana harorati $2 - 3^{\circ} \text{C}$ ga o'zgarib turadi. Shuning uchun bemorning tana haroratini har 3 soatda o'lchash tavsiya qilinadi. Tana haroratini keskin ko'tarilishi va keskin pasayishi bir kunda bir necha bor takrorlanishi mumkin. Sigmasimon sinus trombozi isitmasiz kechishi davolashda antibiotiklarni qo'llanishi bilan bog'liq bo'lishi mumkin. Ba'zan kasallikning bunday kechimi immuniteti susaygan (masalan, qandli diabet bilan og'rigan) bemorlarda ham kuzatiladi. Shuning uchun tana harorati ko'p yuqori bo'lmagan bemorlarda vrach xatoga yo'l qo'yishi va kasallikka etarli darajada baho bermasligi mumkin. Otogen sepsis bilan og'rigan bolalarda ko'pincha gektik harorat va qaltirash kuzatilmasada, ularning tana harorati doimo baland bo'ladi.

Sigmasimon sinus trombozida bemorning teri qoplamlari rangpar, ba'zan er rangiga o'xshash bo'ladi. Ayrim hollarda eritrotsitlar gemolizi va jigarning toksik zaharlanishi tufayli uning terisi va ko'zlarining oq pardasi sarg'ayadi. Shuning

uchun ba'zan bunday bemorlarni yuqumli kasalliklar shifoxonasiga yotqizish va o'sha erda davolash hollari ham uchrab turadi.

Otogen sepsisda bradikardiya kuzatilmaydi, bemorning tomir urishi haroratiga mos holda tezlashadi. Qonda yallig'lanishga xos neytrofilli leykotsitoz ($15-18 \cdot 10^9/l$), leykoformulani chapga siljishi, neytrofillarning toksik donaliligi, EChT oshib, o'sib boruvchi gipoxrom kamqonlik aniqlanadi. Qonning mikrobiologik tekshiruvini aniq tashxis qo'yishga yordam beradi. Mikrobiologik tekshiruv uchun olinadigan qon isitma va qaltirash paytida olinadi (chunki ayni shu paytda qonda mikroblarning soni ko'payadi). Bundan tashqari bemorda "gialuronidaza-gialuron kislota" tizimining holati tahlil qilinadi.

Orqa miya kanali teshib ko'rilganda miya suyuqligining bosimi oshganligi, lekin tarkibi o'z-garmaganligi, tromb bosh miya venalariga retrograd yo'l orqali tarqalganda esa miya suyuqligida eritrositlar borligi aniqlanadi (*ksantoxrom likvor*).

Sigmasimon sinus trombozining mahalliy belgilariga quyidagilar kiradi:

- *Grizinger belgisi* tromb so'rg'ichsimon o'siqning emissar venalariga tarqalganda paydo bo'ladi; bunda so'rg'ichsimon o'siqning orqa chetidagi yumshok to'qimalar paypaslanganda shish va og'riq borligi aniqlanadi.

- *Uayting belgisi* - ichki bo'yinturuq vena trombozida to'sh-o'mrov-so'rg'ichsimon mushagining old cheti paypaslanganda og'riydi. Bemor boshini zararlangan tomonga egib turadi.

- *Foss belgisi* - auskultatsiyada ichki bo'yinturuq venaning shovkini eshitilmaydi. Ichki bo'yinturuq vena yuqori piyozchasining periflebitida bemorda tilhalqum va sayyor, ya'ni IX va X juft bosh miya asab tolalari faoliyatining buzilish belgilari (yutinish harakatini qiyinlashishi va ovozni bo'g'ilishi) kuzatiladi.

Ko'ndalang sinus trombozidagi bosh miya asosi qattiq pardasining shishi tufayli bemorda uzoqlashtiruvchi, ya'ni YI juft bosh miya asab tolasi bilan ta'minlangan mushaklarning qisman falaji rivojlanadi. Chegaralangan meningit bilan kechgan sigmasimon sinus trombozida esa ko'zning boshqa mushaklarining qisman falaji belgilari kuzatiladi.

Chakka suyagi rentgenogrammasida va kompyuter tomogrammada so'rg'ichsimon o'siq katakchalarida suyak to'qimasining emirilishi va ko'pincha xolesteatoma jarayoni aniqlanadi.

Tashxis kasallikni boshlanishi, bemor shikoyatlari, ob'ektiv tekshiruv, otoskopiya, akumetriya, audiometriya, vestibulometriya, qon va miya suyuqligining umumiy tahlili, bakteriologik tekshiruv, rengenografiya, kompyuter tomografiy, MRT, jarrohlik amali paytida sigmasimon sinus sohasini ko'zdan kechirish natijalari asosida qo'yiladi. Kasallikni o'ziga xos gektik isitma bilan kechishi sigmasimon sinus trombozini aniqlashga yordam beradi. O'rta quloqning yiringli yallig'lanishida ajralmani o'rta quloqdan chiqarilishi qiyinlashganda bemorning tana harorati $39^{\circ}C$ ga va undan yuqori ko'rsatkichlarga ko'tarilib, kun davomida keskin o'zgarib turishi, qaltirash, ko'p terlash hollari bemorda sigmasimon sinus trombozi rivojlanganligini bildiradi. Bemorda metastazlar rivojlanganda kasallikning klinik belgilari ko'payib,

tashxis qo'yish osonlashadi. Yashirin isitma bilan kechgan hollarda (masalan, tana harorati subfebril bo'lganda) kasallik jarrohlik amali paytida, ya'ni sigmasimon sinus bevosita ko'zdan kechirilganda aniqlanadi.

Miya suyuqligida patologik o'zgarishlar aniqlanmaydi, lekin qonda trombositlar soni ko'payib, protrombin indeksi o'zgaradi.

Davolash. Surunkali yoki o'tkir yiringli o'rta otitda sigmasimon sinus trombozi va otogen sepsis asorati aniqlangandan so'ng shu zahotiyok umumiy konservativ davolash tadbirlari bilan bir qatorda o'rta kuloqda kengaytirilgan umumbo'shliq jarrohlik amali bajariladi. Bunda sigmasimon sinus devori ochilib, yodning spirtli eritmasi bilan artilib, uning yuqori va pastki qismlari teshib ko'riladi. Agar teshib ko'rilganda nina orqali qon chiqmasa, unda sinusning old devori ingichka tig' bilan ochilib, sinus bo'shlig'ida hosil bo'lgan tromb qoshiqcha yordamida olib tashlanadi. Tromb ichki bo'yinturuk venaga tarqalgan hollarda jarrohlik maydon kengaytirilib, ichki bo'yinturuq vena bog'lanadi yoki ko'ndalang sinus ochiladi. O'rta quloq va sigmasimon sinusda joylashgan yiringli o'choqni ochish bilan birga quyidagi davolash tadbirlari o'tkaziladi:

1. Davolashda gematoentsefalitik to'siqdan o'tish qobiliyatiga ega bo'lgan antibiotiklar (mushak orasiga yoki vena ichiga har 6-8 soatda kerakli miqdorda levomitsetin, seporin, sefamizin) buyuriladi. Metrogil 200 ml dan har 12 soatda vena ichiga tomchilab yuboriladi. Disbakteriozni oldini olish maqsadida 250 000 - 300000 TB nistatin, levorin bir sutkada 2-3 mahal ovqatdan oldin ichish tavsiya qilinadi.

2. Patogenetik terapiya quyidagi degidrotasiya va umumiy davolash tadbirlaridan iborat:

- 30-60 g mannitolni 0,9 % natriy xlorid eritmasiga qo'shib kuniga 1 marta (ertalab) vena ichiga yuborish;

- 2-4 ml laziks 2 mahal har 12 soatda mushak orasiga;

- 25% magniy sulfat – 10 ml 2 mahal har 12 soatda mushak orasiga;

- 0,9% natriy xlorid 150-300 ml vena ichiga tomchilab;

- 40% urotropin 5 ml 2 maxal bir necha kun davomida vena ichiga;

- 5% aksorbin kislotasi 5-10 ml har 12 soatda mushak orasiga yoki vena ichiga yuborish;

- 250 ml qon yoki qon o'rnini bosuvchi eritmalar ikki kunda 1 marta vena ichiga tomchilab yuborish. Bundan tashqari bemorga antigistamin dorilar, "B" guruhi vitaminlari buyuriladi.

3. Simptomatik terapiya - bemorga yurak glyukozidlari, tinchlantiruvchi va og'riqsizlantiruvchi dori vositalari buyuriladi.

4. Geparinoterapiya - sigmasimon sinus trombozida protrombin miqdorini e'tiborga olgan holda (protrombin indeksi 64 ga tushgancha) bemorga geparin 10000-20000 TB (1ml - 5000 TB), dikumarin, pelentan buyuriladi va 2-3 kun davomida so'rg'ichsimon o'siq va bo'yinturuq vena sohasiga 2-4 dona tibbiy zuluk qo'yiladi. Metastaz o'choqlari jarrohlikning umumiy qoidalari asosida davolanadi: aseptik boylamni har kuni almashtirish, bo'shliq ichini aseptik dori eritmalar bilan yuvish,

jarohat maydoniga UBN, UVCh muolajalarini tavsiya qilish. Bemorlar davolanandan keyin ambulatoriya sharoitida dispanser nazorati ostiga olinadi.

OTOGEN YUZ ASAB TOLASI FALAJI o'rta quloqning o'tkir va surunkali yallig'lanishining asorati sifatida yoki asab tolasini jarohatlanish natijasida rivojlanadi.

Yuz asab tolasining perefirik falajida uning shoxchalari bilan ta'minlangan barcha mimik mushaklar va ayrim a'zolar faoliyatining buzilish belgilari yuzaga kelsa, markaziy falajida - faqat pastki mimik mushaklar faoliyatini buzilishi kuzatiladi (burun uchburchagi burmasini tekislanishi, og'iz - lab burchagini osilishi). Buni yuz asab tolasining o'zagi ikki tomonlama innervasiyaga ega bo'lishi va uzoqlashtiruvchi asab tolasini falajining belgilari qo'shilishi bilan izohlash mumkin.

Davolash. Otogen yuz asab tolasining qisman falaji yoki falaji aniqlangan bemor shoshilinch ravishda otorynolaryngologia bo'linga yotqiziladi. Surunkali yiringli o'rta otitda kuzatilgan yuz asab tolasini falaji belgilari og'ir asorat rivojlanganligini bildiradi (yallig'lanish jarayoni yuz asab tolasini bo'ylab kalla suyagining orqa chuqurchasiga tarqalib, yiringli meningit yoki otogen miyacha ho'ppozini paydo bo'lishiga olib keladi). Otogen yuz asab tolasini falaji bilan kechgan o'tkir o'rta otitda shoshilinch ravishda paratsentez, mastoiditda - mastoidotomiya, surunkali yiringli o'rta otitda - umumbo'shliq jarrohlik amallari bajarilishi lozim.

Jarrohlik amaliyoti bilan bir vaqtda bemorga yallig'lanishga qarshi mujassamlashgan konservativ terapiya buyurilib, quloq ajralmasi mikroflorasining antibiotiklarga sezgirligini e'tiborga olgan holda bemorga antibiotiklar, degidrotasiya dori vositalari (vena ichiga 40% glyukoza, mushak orasiga 1% - 2 ml laziks, qon bosimi nazorati ostida 0,25 diakarb yoki 0,025 gipotiazid kuniga 1-2 mahal 3-5 kun davomida ichishga buyuriladi), asab to'qimasi faoliyatini yaxshilovchi dorilar (prozerin, galantamin gidrobromid, B-guruhi vitaminlari) buyuriladi.

Jarrohlik amaliyoti va ikki oy davomida dori vositalar bilan davolash tadbirlari ijobiy natija bermagan hollarda yuz asab tolasida dekompressiya jarrohlik amali bajariladi.

QULOQNING YIRINGSIZ KASALLIKLARI.

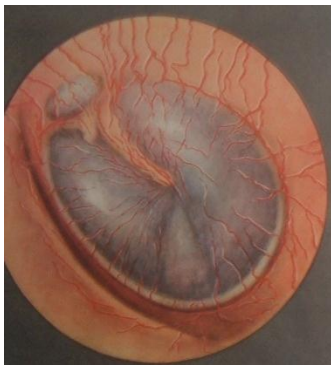
Quloqning yiringsiz kasalliklariga o'rta quloq katari, eshituv asab tolasining yallig'lanishi, otoskleroz va Men'er kasalliklari kiradi. Qayd etilgan kasalliklarda quloq tuzilmalarida yiringli yallig'lanish rivojlanmasada, bemorlarda eshitish qobiliyatining pasayishi, quloqni shang'illashi kabi umumiy belgilar kuzatiladi. Quloqning yiringsiz kasalliklari bir-biridan patologik o'choqning joylashuvi, etiologik va patogenetik omillari bilan farq qiladi. Ular 91% hollarda bemorda eshitish qobiliyati pasayishiga olib keladi.

O'TKIR TUBOOTIT (O'TKIR EVTSAXIIT) (*tubootitis acuta*) yallig'lanish jarayoni burun, burun yondosh bo'shliqlari, burunhalqum va halqumdan eshituv nayining shilliq pardasiga va nog'ora bo'shliqqa tarqalishi natijasida rivojlanadi.

Etiologiyasi va patogenezini. O'tkir tubootitning rivojlanishiga ko'pincha streptokokk, safilokokk, pnevmokokk va viruslar sabab bo'ladi. Yuqori nafas yo'llarining tug'ma nuqsonlari, allergik va yuqumli kasalliklari, gripp, o'tkir respirator virusli kasalliklar, adenoidlar, burun polipozi va o'smasi, patski burun chig'anog'i orqa qismining gipertrofiyasi va yiringli sinuitlarda eshituv nayi halqum teshigini limfadenoid to'qima va shilimshiq ajralma bilan mexanik yopilishiga, shilliq pardasining shishiga, eshituv nayining havo almashtirish faoliyatini buzilishiga olib keladi. Natijada nog'ora bo'shlig'ida havo bosimi pasayib, o'rta quloq va atmosfera bosimi orasidagi muvozanat buziladi, nog'ora parda ichkariga tortiladi, shilliq pardasining qon tomirlarida turg'unlik paydo bo'lib, transsudat to'planishi kuzatiladi. Yallig'lanish jarayoni burunhalqumdan o'rta quloqning shilliq pardasiga tarqalganda transsudatga serozli (allergik holatlarda – shilimshiq-serozli yoki shilimshiq) ekssudat qo'shiladi.

Klinik belgilari. O'tkir tubootit bilan og'rikan bemor qulog'i bitishiga, eshitishi pasayganligiga, autofoniyaga va ba'zan qulog'i shang'illashiga, qulog'ida suyuqlik borligini his etishiga shikoyat qiladi; esnaganda, aksirganda eshitish qobiliyati qisqa vaqtga yaxshilanishini ta'kidlaydi. Bemorning umumiy ahvoli o'zgarmaydi, tana harorati me'yorda yoki subfebril bo'ladi, qulog'i og'rimaydi.

Otoskopiya da nog'ora pardani ichkariga botganligi va xiralashganligi; bolg'acha datsasi kalta, tashqi o'simtasi esa bo'rtgan bo'lib ko'rinadi, nog'ora pardaning old va orqa burmalari ko'zga tashlanib turadi. Yorug'lik konusi to'g'ri chiziq shaklida ko'rinadi (me'yorda u uchburchak shaklda bo'ladi). Nog'ora parda ichkariga yanada chuqur botgan hollarda yorug'lik konusi ko'rinmay qoladi (50-rasm).



50-rasm. O'tkir tubootit

Yallig'lanish jarayoni eshituv nayidan nog'ora bo'shlig'iga tarqalmagan hollarda otoskopiya manzarasi ko'p o'zgarmaydi. Nog'ora pardaning rangi och kulrang, sarg'ish ba'zan jigarrang yoki ko'k bo'lishi mumkin. Bu hol transsudat tarkibidagi eritrotsitlar va ularni parchalanishiga bog'liq bo'ladi.

Tashxis bemor shikoyatlari, kasallikni boshlanishi, otoskopiya, mikrootoskopiya, audiometriya, impedansometriya, timpanopunktsiya va klinik tekshiruvlar natijalari asosida qo'yiladi.

Eshituv nayini kateterizatsiya qilib tekshirilganda uning o'tkazuvchanligi yomonlashganligi, puflangandan so'ng esa bemorning eshitish qobiliyati qisqa vaqtga yaxshilanganligi aniqlanadi. Audiometriyada o'tkir tubootit bilan og'rikan bemorlarda 40-50 dB gacha konduktiv (ba'zan aralash) pats eshitishlik aniqlanadi; aralash pats eshitishlikda sensonevral pats eshitishlik asosan 2000 Gts dan ortiq maydonlarda eshituv bo'sag'asini 30-40 dB gacha oshishi va suyak-havo oralig'ini 20-40 dB teng bo'lishi bilan namoyon bo'ladi. So'zlarni anglash qobiliyati 100% ga etadi (bunda tovush balandligini tezkor oshish fenomeni kuzatilmaydi). Tubootitda

sensonevral past eshitishlik, asosan labirint darchalarini ekssudat bilan yopilishi va o'rta quloq impedansini oshishi natijasida yuzaga keladi.

Davolash tadbirlari o'tkir tumov va rinofaringit belgilarini bartaraf etishdan boshlanadi. Burun bo'shlig'i shilliq pardasi shishini kamaytirish maqsadida burun ichiga qon tomirlarni toraytiruvchi vositalar (naftizin, nazivin, sanorin, galozolin) tomizilib, quloqlar sohasiga isituvchi boylam qo'yiladi, fizioterapiya muolajalari (ultraton, sollyuks, UBN, aerozolterapiya, elektroforez, fonoforez, lazeroterapiya) buyuriladi.

Nog'ora bo'shlig'ida havo bosimini tiklash va eshituv nayining o'tkazuvchanligi yaxshilash maqsadida eshituv nayiga Politser usulida havo yuboriladi. Eshituv nayining o'tkazuvchanligi tiklangandan so'ng bemorda o'tkir tubootit belgilari yo'qolib, nog'ora parda o'z holatiga qaytadi. Bu-run va burun yondosh bo'shliqlari kasalliklarining o'tkir davrida nog'ora bo'shlig'iga eshituv nayi orqali havo yuborish mumkin emas, chunki bunda infeksiya burun bo'shlig'idan o'rta quloqqa (nog'ora bo'shlig'iga) tarqalishi mumkin.

Nog'ora bo'shlig'iga havo yuborish usuli ijobiy natija bermagan hollarda eshituv nayi kateterizatsiya qilinib, kateter orqali nog'ora bo'shlig'iga havo yoki dori eritmalari (0,1% xinozol, lidaza, tripsin, dioksidin, naftizin, gidrokortizon va antibiotiklar) yuboriladi. Muolaja kuniga bir marta bajariladi. Ushbu usul bilan har bir eshituv nayini alohida-alohida kateterizatsiya qilish imkonini beradi. Bundan tashqari bemorga nog'ora pardani pnevmouqalash muolajasi buyuriladi.

Eshituv nayi va nog'ora bo'shlig'ida ekssudat to'planganda timpanopunktsiya jarrohlik amali bajarilib, ajralma so'rib olinadi, hosil qilingan teshikka chiqargich naycha o'rnatiladi va nog'ora bo'shlig'i shu naycha orqali gidrokortizon eritmasi bilan yuvib turiladi. Shu bilan birga bemorga umumquvvatlantiruvchi, desensibilizatsiya (ko'rsatmaga asosan) va fizioterapiya tadbirlari o'tkaziladi. Bunda dimedrol, efedrin gidrokslorid, eufillin, gidrokortizon yoki lizosim qo'shilgan qon tomirlarni toraytiruvchi va desensibilizatsiyalovchi dorilar aralashmasi bilan endonazal ingalyatsiyalar qo'llaniladi.

SURUNKALI TUBOOTIT (*tubootitis chronica*) yuqorida qayd etilgan omillar (adenoidlar, burunhalqum o'smalari, chandiqlari, skleroma tugunchalari va h.k.) ta'sirida eshituv nayining halqum teshigi uzoq vaqt davomida yopilishi natijasida hamda sabablari o'z vaqtida bartaraf etilmagan o'tkir tubootit oqibatida yuzaga keladi.

Eshituv nayining yopilishi va u bilan bog'liq bo'lgan boshqa jarayonlar asta-cekin rivojlanib, to'rt bosqichda kechadi:

- 1) serozli aseptik yallig'lanish;
- 2) mukozli aseptik yallig'lanish;
- 3) o'rta quloqda chandiqli bitishmalar (*adgeziv* bosqich) hosil bo'lishi;
- 4) nog'ora bo'shlig'ining o'sib boruvchi *atelektazi* bosqichi.

O'rta quloq bo'shlig'ida turg'un manfiy bosim hosil bo'lishi natijasida nog'ora parda nog'ora bo'shlig'i tomon botadi; u erda ekssudat hosil bo'ladi (serozli aseptik

yallig'lanish bosqichi); ekssudat uzoq vaqt davomida chiqarilmasligi natijasida quyuqlashadi va nog'ora bo'shlig'ida quyuq gelsimon ajralma to'planadi (mukozli aseptik yallig'lanish bosqichi), keyinchalik nog'ora bo'shlig'ida bitishmalar hosil bo'ladi (adgeziv otit bosqichi). Og'ir hollarda nog'ora pardani nog'ora bo'shlig'ining ichki devori bilan birikishi natijasida nog'ora bo'shlig'ining obliterasiyasi (atelektazi) yuzaga keladi. So'rg'ichsimon o'siqning sklerotik shakliga ega bo'lgan shaxslar pnevmatik shaklli shaxslarga nisbatan surunkali tubootitga ko'proq moyil bo'lalilar, chunki birinchilarda eshituv nayining faoliyatiga ta'sir etuvchi o'rta quloq bo'shliqlarining hajmi, ikkinchilarnikiga nisbatan kichikroq bo'ladi.

Klinik belgilari. Bemor eshinishi pasayganiga, gapni yaxshi anglamasligiga, qulog'i bitishi va shang'illashiga shikoyat qiladi. Audiometriyada unda havo orqali 50 - 60 dB gacha konduktiv yoki aralash past eshitishlik, sub'ektiv shovqin va autofoniya aniqlanadi. Aralash past eshitishlikda suyak orqali tovushlarni eshitish bo'sag'alari 2-8 kGts maydonlarida 20-40 dB gacha oshadi, so'zlarni anglash qobiliyati 100% ga etadi, rekrutment hodisasi kuzatilmaydi. Nog'ora bo'shlig'ining bosimi qancha past bo'lsa, ekssudatni to'planishi shuncha ko'p bo'ladi, demak tovush to'lqinlarini havo va suyak orqali eshitish qobiliyati shuncha yomonlashadi.

Eshituv nayi o'tkazuvchanligi buzilishining *I darajasida* otoskopiyada nog'ora parda kam o'zgarganligi, ba'zan nog'ora bo'shlig'ida suyuqlik sathi ko'rinishi mumkin, nog'ora pardani teshib ko'rganda nog'ora bo'shlig'ida tiniq ko'pikli suyuqlik borligi aniqlanadi; *II darajasida* – nog'ora parda biroz xiralashganligi, ko'kimtirliги, biroz ichkariga tortilganligi va harakati keskin cheklanganligi aniqlanadi, teshib ko'rganda nog'ora bo'shlig'idagi ajralmani so'rib olish imkoni yo'qligi aniqlanadi; buzilishning *III darajasida* – nog'ora parda xira, oqish rangda ekanligi, nog'ora bo'shlig'i ichiga keskin tortilganligi va uning ichki devori va eshituv suyakchalari bilan birikib ketganligi tufayli harakatsiz ekanligi aniqlanadi. Eshituv nayi kateterizatsiya qilinganda uning o'tkazuvchanligi keskin pasayganligi (*III darajasi*) yoki yo'qotilganligi aniqlanadi.

Tashxis bemor shikoyatlari, otoskopiya, mikrootoskopiya, rinoskopiya, orqa rinoskopiya, faringoskopiya, akumetriya, audiometriya, impedansometriya, timpanopunktsiya va klinik tekshiruvlar natijalari asosida qo'yiladi. Surunkali tubootit tashxisini aniqlashda impedansometriya tekshiruv usuli qimmatli ma'lumotlar olishga yordam beradi. Bunda akustik refleks bo'sag'asini keskin oshishi, timpanometriya chizig'ining o'zgarishi aniqlanadi.

Davolash eshituv nayining havoni o'tkazish faoliyatini buzilishiga sabab bo'lgan omillarni bartaraf etishdan boshlanadi, ya'ni burun va burun yondosh bo'shliqlari, burunhalqum va halqumning surunkali kasalliklari davolanadi.

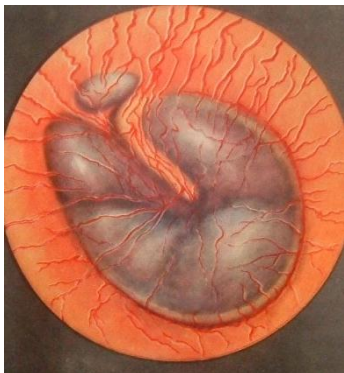Surunkali tubootitda eshituv nayi orqali havo yuborish muolajasi bir necha bor takrorlanishi lozim (jami 12-15 muolaja, har 1-2 kunda bir marta). Eshituv nayi o'tkazuvchanligi buzilishining *II – IV darajalarida* bemorga ultratovushli terapiya, eshituv nayini kateterizatsiya qilish va nog'ora bo'shlig'iga transtubar yo'l orqali 1 ml miqdorda gidrokortizon, ximotripsin va antibiotik aralashmasini yuborish

muolajalari o'tkaziladi. Eshituv nayining o'tkazuvchanligi yomon bo'lgan hollarda bu aralashma nog'ora parda orqali yuboriladi; nog'ora bo'shlig'ida eksudat to'plan-gan hollarda u so'rib olinadi. 20-30 daqiqadan keyin nog'ora pardada Zigle pnev-matik voronkasi yordamida pnevmouqalash muolajasi bajariladi. Boshqa fizioter-a-piya muolajalaridan lidaza bilan end-aural elektroforez, so'rg'ichsimon o'siq soha-siga tibbiy loy qo'yish, Bernar toklari qo'llaniladi.

Yuqorida qayd etilgan usullar nog'ora bo'shlig'idan eksudatni chiqarishga yordam bermagan hollarda nog'ora pardaning orqa-pastki kvadrantida paratsentez jarrohlik amali bajarilib, termoplastik naycha (chiqargich) o'rnatiladi va shu naycha orqali nog'ora bo'shlig'iga antiseptik, yallig'lanishga, chandiq va bitishmalar hosil bo'lishiga qarshi dori vositalar (tripsin, xemotripsin, lidaza, gidrokortizon) yubori-ladi. Og'ir hollarda shuntlash jarrohlik amali bajariladi. Shunt orqali ham nog'ora bo'shlig'ini yuvish va unga gidrokortizon va antibiotiklar bilan birga proteolitik fermentlar eritmalarini yuborish muolajalarini bajarish mumkin. Bunda aminogliko-zidlar guruhiga mansub antibiotiklarni qo'llash tavsiya etilmaydi, chunki ular hatto mahalliy usulda qo'llanilganda ham chig'anoq darchasi va uzangichaning halqa boylami orqali labirint ichiga tarqalishi va unga toksik ta'sir ko'rsatib, sensonevral past eshitishlikni rivojlanishiga sabab bo'lishi mumkin.

EKSSUDATIV O'RTA OTIT (sekretor yoki serozli o'rta otit) ko'pincha 4-10 yoshli bolalarda kuzatiladi va o'rta quloqda serozli eksudatni to'planishi bilan kechadi. Ekssudativ o'rta otitni rivojlanishida organizmning allergik holati muhim ahamiyatga ega.

Klinik belgilari. Bemor eshitishi pasayganiga, qulog'i shang'illashiga, auto-foniyaga shikoyat qiladi. Audiometriyada bemorda konduktiv yoki aralash past eshitishlik, sub'ektiv shovqin va autofoniya aniqlanadi. Suyak orqali o'tkazuv-chanlik o'zgarmaydi. Otoskopiyada nog'ora parda kam o'zgarganligi, nog'ora bo'shlig'ida suyuqlik sathi ko'rinadi, nog'ora pardani teshib ko'rganda o'rta quloq bo'shlig'ida tiniq ko'pikli suyuqlik aniqlanadi (51-rasm).



51- rasm. Ekssudativ o'rta otit

Tashxis bemor shikoyatlari, kasallikni boshlanishi, oto-skopiya, akumetriya, audiometriya, impedansometriya, timpanopunktsiya tekshiruvlarining natijalari asosida qo'yiladi.

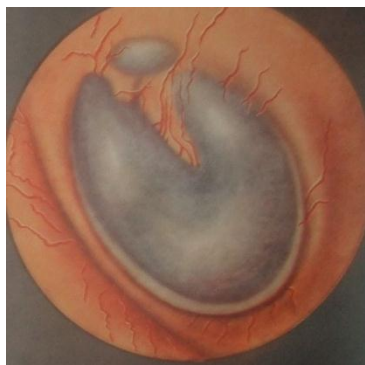
Davolash. Ekssudativ o'rta otitni davolashda eshituv nayi o'tkazuvchanligini tiklash, burun va burun yondosh bo'shliqlari hamda halqum kasalliklarini davolash, nog'o-ra bo'shlig'idan eksudatni chiqarish va havo almashinu-vini yaxshilash tadbirlari o'tkaziladi. Eshituv nayiga Poli-tser usulida havo yuboriladi, kateterizasiya qilinib, gidro-kortizon, naftizin, tripsin, lidaza yuboriladi. Quloqlar soha-siga issituvchi boylam qo'yiladi. Bemorga antibiotiklar, fermentlar, qon tomirlarni toraytiruvchi va giposensebilizatsiya dori vositalari hamda pnevmouqalash va aero-zolterapiya qo'llaniladi.

Bundan tashqari ultraton, sollyuks, UBN, elektroforez, fonoforez va lazeroterapiya fizioterapevtik muolajalar va rehabilitatsiya tadbirlari o'tkaziladi. Qayd etilgan davolash tadbirlari ijobiy natija bermaganda paratsentez jarrohlik amali bajariladi.

ADGEZIV O'RTA OTIT (*otitis media adhaesiva*). Eshituv nayi o'tkazuvchanligining buzilish belgilari uzoq vaqt davom etgan hollarda nog'ora bo'shlig'ida chandiqlar va bitishmalar hosil bo'lib, eshituv suyakchalari va nog'ora pardaning harakati chegaralanadi, ya'ni bemorda adgeziv (yopishqoq) o'rta otit rivojlanadi.

Etiologiyasi. Adgeziv o'rta otit burun va burun yondosh bo'shliqlarining surunkali kasalliklari, allergik holatlar, burun poliplari, burun to'sig'i qiyshiqligi, adenoidlar, burunhalqum angiofibromasi, burunhalqum chandiqlari, skleroma tugunchalari, nay murtaklari gipertrofiyasi va boshqa omillar ta'sirida eshituv nayi halqum teshigini uzoq vaqt davomida yopilib qolishi hamda ekssudativ o'rta otit o'z vaqtida davolanmaganligi natijasida rivojlanadi.

Klinik belgilari. Bemor eshitishi pasayganiga, qulog'i shang'illashiga va autofoniyaga shikoyat qiladi. Otokopiyada nog'ora parda xiralashgan va ichkariga botganligi, bolg'achaning kalta o'simtsi bo'rtib, ko'zga tashlanib turishi, yorug'lik konusi xiralashganligi yoki yo'qolganligi aniqlanadi (52-rasm).



52-rasm. Adgeziv o'rta otit

Ba'zan chandiqlar eshituv nayining ichki teshigi sohasiga tarqaladi va uni qisman yoki to'liq yopib, eshituv nayining chiqarish va havo o'tkazish faoliyatlarini buzadi. Eshituv suyakchalarining bo'g'imlarida ankiloz jarayoni rivojlanib, uzangichaning dahliz darchasiga birikadigan qismining harakati chegaralanadi.

Ayrim hollarda otokopiyada nog'ora parda me'yorda, ammo biroz yupqalashganligi, ba'zi maydonlarda oq dog'lar - petrifikatlar (ohak tuzi to'plami) paydo bo'lganligi ko'rinadi. Zigle pnevmatik voronkasi yordamida tashqi quloqning havo bosimi o'zgartirilganda nog'ora pardaning harakati chegaralanganligi yoki harakatsiz ekanligi aniqlanadi.

Eshituv nayiga Politser usulida havo yuborish imkoni yo'qligi tufayli eshituv nayi kateterizatsiya qilinadi. Eshituv nayi chandiqlar bilan to'liq yopilgan hollarda havo oqimi nog'ora bo'shlig'iga kirganda otoskop orqali o'ziga xos hushtak tovushi eshitiladi. Bo'sag'ali tonal audiometriyada konduktiv past eshitishlik, suyak-havo o'tkazuvchanliklar orasida nomutanosiblik aniqlanadi.

Tashxis bemor shikoyatlari, kasallikning boshlanishi, otokopiya, mikrootokopiya, audiometriya, timpanometriya, impedansometriya va klinik tekshiruvlar natijalari asosida qo'yiladi.

Davolash adgeziv o'rta otitni rivojlanishiga sabab bo'lgan omillarni, allergik holatlarni bartaraf etish, burun va burunhalqum kasalliklarini davolash va eshituv nayining fiziologik faoliyatini tiklashdan boshlanadi.

Adgeziv o'rta otitda yuqori nafas yo'llarini sog'lomlashtirish, nog'ora bo'shlig'ini o'z vaqtida shuntlash (drenaj o'rnatish), nog'ora bo'shlig'iga meatotimpanal, endoaural elektroforez yoki kateter orqali lidaza yuborish, nog'ora pardani pnevmouqalash muolajalari yaxshi samara beradi. Nog'ora pardani pnevmouqalash muolajasi maxsus asbob yoki Zigle pnevmatik voronkasi yordamida bajariladi. Jami 15 ta muolaja o'tkazilib, 2-3 oydan so'ng davolash kursi takrorlanadi. Pnevmoqalash nog'ora parda va eshituv suyakchalarining harakatini tiklashga, bitishmalarni ochilishiga yordam beradi.

Konservativ davolash ijobiy natija bermagan hollarda timpanopunktsiya, miringotomiya, timpanotomiya jarrohlik amallari bajariladi. Timpanopunktsiyada nog'ora parda to'mtoq nina bilan teshilib nog'ora bo'shliq ichidagi eksudat so'rib olinib, keyin bo'shliq ichiga lidaza va gidrokortizon eritmalari yuboriladi. Miringotomiyada nog'ora parda kesiladi (bu usul quyuq eksudatni nina yordamida so'rib chiqarish imkoni bo'lmagan hollarda qo'llanadi). Kesilgan joyga termoplastik naycha (chiqargich) o'rnatiladi. Timpanotomiyada nog'ora bo'shlig'i ochilib, ichidagi bitishma va chandiqlar ehtiyotlik bilan olib tashlanib, nog'ora bo'shlig'iga metilftoruratsil, lidaza va boshqa dori vositalar yuboriladi.

Nog'ora bo'shlig'iga termoplastik naychani o'rnatish usuli ayrim kamchiliklarga ega; naycha nog'ora bo'shlig'ining shilliq pardasiga shikast etkazishi, ba'zan bo'shliqdan chiqib ketishi yoki naycha turgan joyda doimiy teshik hosil bo'lishi mumkin. Bunday hollarda quyidagi davolash usuli qo'llaniladi. Tashqi eshituv yo'li orqa devorining terisi kesilgandan keyin nog'ora pardaga shikast etkazmagan holda nog'ora bo'shlig'iga yo'l ochiladi va unga uzunligi 7-8 mm teng ingichka polietilen naycha o'rnatiladi. Ammo, bu usul ham kamchilikdan xoli emas. hozirgi kunda nog'ora pardani jarrohlik lazer nuri bilan teshish usuli keng qo'llanilmoqda. Bunda nog'ora pardada hosil qilingan teshik 1,5-2 oyda chandiqsiz bitib ketadi.

ESHITUV ASAB TOLASI YALLIG'LANISHI (NEVRITI) YOKI SENSONEVRAL PAST ESHITISHLIK. Eshituv asab tolasini ichki va tashqi muhit ta'siriga tez beriluvchan bo'ladi, yallig'lanish jarayoni asab tolasini bo'ylab tez tarqalib, uning nobud bo'lishiga olib keladi.

Etiologiyasi. Kasallikning rivojlanishiga tashqi va ichki omillar sabab bo'ladi. Qaysi omil ta'sirida rivojlanishiga qarab eshituv asab tolasining infeksiya, toksik, jarohatdan so'nggi va kasb nevrirlari hamda sensonevral karlik tafovut etiladi.

Gripp, epidemik meningit, qizilcha, qizamiq, difteriya, ich terlama, entsefalit, zahm, parotitlardan so'ng asorat sifatida rivojlangan eshituv asab tolasining yallig'lanishi *infeksiya nevrit* deb ataladi.

Ototoksik dorilarni eshituv analizatorining sezgir hujayralariga salbiy ta'siri natijasida bemorda *toksik nevrit* yoki *toksik sensonevral past eshitishlik* yuzaga keladi. Ototoxik dorilarga aminoglyukozidlar (monomitsin, neomitsin, sizomitsin, kanamitsin, gentamitsin, amikotsin, streptomitsin, etakrin kislotasi, o'smaga qarshi dorilar (sisplatin), salitsilatlar, xinin va boshqalar kiradi. Ushbu dorilar ta'sirida ichki quloq qon tomirlarida, chig'anoq retseptori hujayralarida o'ziga xos patomorfologik

o'zgarishlar rivojlanadi. Patologik o'zgarishlar chig'anoq membranasi asosidan boshlanib, uning cho'qqisigacha tarqaladi va bemorlarda turli tovush to'lqinlarini qabul qilish qobiliyatini buzilishiga olib keladi. Dorilar ta'sirida endolimfada kaliy miqdori kamayib, natriy miqdori ko'payadi, chig'anoq to'qimalarida gipoksiya jarayoni rivojlanadi. Neomisin ta'sirida labirint suyuqligidagi asetilxolin miqdori kamayib, ba'zan butunlay yo'qoladi. Og'ir metall tuzlari (simob, qo'rg'oshin), fosfor, benzin, neftni qayta ishlash maxsulotlari, spirtli ichimliklar va tamaki ham eshituv asab tolasiga salbiy ta'sir ko'rsatishi mumkin.

Bosh miya va quloqning mexanik, baro- va akustik jarohatlarida bemorda *jarohatdan so'nggi eshituv asab tolasining nevriti* yoki *toksik sensonevral past eshitishlik* rivojlanishi mumkin.

Kasb bilan bog'liq sensonevral past eshitishlik ichki quloqqa ishlab chiqarish korxonalaridagi shovqin va vibrasiyani davomli ta'siri natijasida rivojlanadi. O'ta kuchli tovush to'lqinlarini (o'q ovozi, portlash, hushtak) qisqa vaqt ta'sir etishi ham eshituv asab tolasini jarohatlanishiga sabab bo'lishi mumkin

Sensonevral karlik yurak, qon tomir kasalliklarda, buyrak, endokrin, allergik va irsiy kasalliklarda ham kuzatilishi mumkin. Qariyalarda eshitish qobiliyatini asta-sekin pasayib borishi ularda sensonevral past eshitishlikni rivojlanishiga olib keladi. Bu hol ko'pincha 60 yoshdan oshgan qariyalarda kuzatiladi. Shovqinni davomli ta'siri, noto'g'ri ovqatlanish, ateroskleroz, gipertoniya, qandli diabet, irsiy moyillik va ototoksik dorilar bilan davolash sensonevral karlikni rivojlanishiga yordam beradi. Eshitish qobiliyati ko'pincha baland, ya'ni 2000 Gts dan ortiq maydonlarda ko'proq yomonlashib, nutqni anglash qobiliyati ham buziladi (bemor gapni eshitsada, so'zlarini anglamaydi). Jarayon dahlizchig'anoq asab tolasining chig'anoq retseptoridan boshlanib, dahliz qismiga tarqalishi mumkin. Bunda bemorlarga eshituvni yaxshilovchi asbobdan foydalanish tavsiya etiladi.

Klinik belgilari. Bemor eshinishi yomonlashganiga va qulog'i shang'illashiga shikoyat qiladi. Dahlizchig'anoq asab tolasining muvozanat qismi zararlanganda bemorda muvozanatning buzilish belgilari va bosh aylanishi kuzatiladi. Otokopiyada nog'ora pardada patologik o'zgarishlar kuzatilmaydi. Tashxis qo'yish uchun bemorning eshitish qobiliyati tekshiriladi. Sensonevral past eshitishlikda tovush to'lqinlarini qabul qilish tizimining faoliyati buziladi, ya'ni bemorda sensonevral past eshitishlik rivojlanadi. Audiogrammada suyak va havo o'tkazuvchanligi chiziqlari, ayniqsa yuqori chastotalarda pastga yo'nalib, oralaridagi tafovut yo'qoladi.

Tashxis bemor shikoyatlari, kasallikni boshlanishi, akumetriya, audiometriya tekshiruvlari natijalari asosida qo'yiladi. Audiometriya tekshiruvi eshituv a'zosining turli qismlarining – chig'anoq hujayralari, gangliy, asab tolasini yo'llari, o'zaklar, bosh miya qobig'idagi markazning patologik o'zgarishlarini aniqlashga yordam beradi.

Eshituv asab tolasining yallig'lanishini *VIII juft bosh miya asab tolasini nevrinomasidan* farqlash lozim. Sensonevral past eshitishlikda bemorda odatda ikki tomonlama past eshitishlik kuzatiladi, *VIII juft bosh miya asab tolasini nevrinomasida* esa

sensonevral past eshitishlik bir tomonlama bo'lib, bemorda spontan nistagm, kalorik arefleksiya, muvozanatning buzilish belgilari, ta'mni bilish qobiliyatini buzilishi, miyacha patologiyasiga xos klinik belgilar kuzatiladi. Bundan tashqari VIII juft bosh miya asab tolasi nevrinomasida ichki eshituv yo'li kengayadi, buni kompyuter tomogrammada yoki chakka suyagi rentgenogrammasida ko'rish mumkin. Aniq tashxis qo'yish uchun ob'ektiv audiometriya, vestibulometriya, elektrogustometriya va meatotsisternografiya tekshiruvlari o'tkaziladi.

Zaxm kasalligida asosan muvozanatni saqlash faoliyati buzilib, eshituv asab tolasidagi o'zgarishlar esa klinik va audiologik manzarasi jihatidan Men'er kasalligini eslatadi.

Davolash tadbirlari asosan eshituv asab tolasining yallig'lanishiga sabab bo'lgan omillarni bartaraf etishga qaratiladi. Patogenetik davolash maqsadida bemorga B, A, E vitaminlari, kokarboksilaza, ATF, aloe ekstrakti, FIBS, gumizol, apilak, niko-tin kislotasi, papaverin gidroxlorid, dibazol; asab to'qimalarining o'tkazuvchanligini yaxshilovchi dori vositalar (galantamin, prozerin), antigistamin dori vositalar (di-medrol, pipolfen, diazolin, tavegil, loratal) buyuriladi. Galantamin (nivalin) 0,5% novokain bilan birgalikda 15 kun davomida quloq sohasiga meatotimpanal yo'l orqali yuboriladi. U bosh miya xolinergik sinapslarda impuls o'tkazuvchanligini yaxshilaydi.

Quloq shang'ilashini kamaytirish va bartaraf etish maqsadida bemorga 2-3 oy davomida 16 mg dan 2-3 mahal, sub'ektiv belgilar kamaygandan so'ng 8 mg dan 3 mahal betaserk (betagistin) ichish tavsiya etiladi. Bundan tashqari akupunktura, elektroakupunktura, magnitopunktura, lazeropunktura va biologik faol nuqtalarga anestetiklarni yuborish muolajalari o'tkaziladi. Barokamerada giperbarik oksigenatsiya (10 kun davomida) usuli va tibbiy zuluk yordamida davolash ham yaxshi natija beradi.

Davolash tadbirlarining samarasi ko'pincha uni o'z vaqtida boshlashga bog'liq. Tovush to'lqinlarini qabul qilish a'zosi zararlanganligi tufayli ayrim bemorlarda sensonevral past eshitishlikni davolashda ishlatiladigan dorilar yaxshi foyda bermaydi. Bunday hollarda bemorlarga eshituvni yaxshilovchi mashqlar (*reedukatsiya mashqlari*) buyuriladi, eshituv apparatlaridan foydalanish tavsiya etiladi.

Eshituv apparatlarining bir nechta turi mavjud bo'lib, ularni bemorga protezist surdolog tanlab beradi. Agar eshituv apparati ham eshituvni etarli darajada yaxshilanmasa, unda bemorga fikrini imo-ishora yoki lablar harakati yordamida ifoda etish ko'nikmasi o'rgatiladi. Oxirgi yillarda chig'anoq ichiga elektrod o'rnatish – implantatsiya usuli ishlab chiqilgan bo'lib, u muvaffaqiyat bilan amalga oshirilmoqda.

Profilaktikasi. Kasb bilan bog'liq bo'lgan eshituv sensonevral past eshitishlikni oldini olish maqsadida ishlab chiqarish korxonalarida texnologik jarayonni takomillashtirish, har bir ishchini maxsus antifonlar (shovqinga qarshi vositalar) bilan ta'minlash, vaqti-vaqti bilan audiometriya tekshiruvlarni o'tkazish talab etiladi.

Chala tug'ilgan, kamqonlik va yiringli o'rta otit bilan og'rigan yosh bolalarda (ayniqsa uch yoshgacha bo'lgan bolalarda) ototoksik antibiotiklarni, xususan, ami-

noglikozidlarni imkon qadar qo'llamaslik tavsiya etiladi. Ototoksik antibiotiklar qo'llangan taqdirda ularni salbiy ta'sirini kamaytirish maqsadida mushak orasiga unitiol (5 % - 5 ml 20 kun davomida), ATF, B₁ vitamini, nikotin kislotasi, kokorbak-silaza, vena ichiga 10% glyukoza yuborish tavsiya qilinadi.

O'TKIR SENSONEVRAL PAST ESHITISHLIK – bu labirint qon aylanishining o'tkir buzilishi bo'lib, u ayrim somatik kasalliklarda (gipertoniya, o'tkir leykoz, gemorragik diatez, osteoxondroz, qandli diabet, qon tomirlar distoniyasi, nefrit, tug'ma zaxm) labirint arteriyasi va uning shoxchalarining spazmi, emboliyasi, trombozi natijasida yuzaga keladi. Kuchli hayajon, spirtli ichimliklarni suistemol qilish ham labirint qon aylanishining o'tkir buzilishiga olib kelishi mumkin. Bu kasallikda kuzatiladigan *koxleovestibulyar o'zgarishlarga* quyidagi omillar sabab bo'ladi:

- a) eshituv asab tolaci retseptorining gipoksiyasi;
- b) reaktiv shish tufayli Korti a'zosining tukli hujayralarini, yarim doira kanallar va dahliz qopchalari retseptorlarini qo'zg'alishi va labirint ichi bosimini oshishi;
- v) labirint arteriyasida yoki uning shoxchalarida (koxlear, vestibulokoxlear, vestibulyar) qon aylanishining buzilishi.

Klinik belgilari. Labirint qon aylanishi o'tkir buzilishining klinik manzarasi labirint arteriyasidagi patologik jarayonning shakliga (spazm, tromboz, emboliya), zararlangan qon tomirning hajmiga va joylashuviga bog'liq bo'ladi.

Odatda eshituv va muvozanat a'zolari faoliyatining buzilishlari to'satdan boshlanadi va bir vaqtda kechadi, ba'zan esa chig'anoq, dahliz yoki yarim doira kanallar faoliyatining buzilish belgilari alohida-alohida kuzatilishi mumkin.

Bemor qulog'i shang'illashi (hushtak tovushi eshitilishi), bir tomonda eshitishi pasayganligi, gandaraklab yurishi, ba'zan butunlay muvozanatni saqlay olmasligi, boshi aylanishi, ko'ngli aynishi va qusishga shikoyat qiladi. Tekshiruvda bemorda tovush to'lqinini qabul qilish a'zosining faoliyati buzilganligi, sog'lom tomonga yo'nalgan spontan gorizonta-rotator nistagm, Romberg holatida yoki oldinga va orqaga yurganda bemor zararlangan quloq tomonga og'ishi yoki yiqilishi aniqlanadi. Ichki quloqning fiziologik faoliyati qisman buzilgan hollarda (boshlang'ich bosqichida yoki labirint gemodinamikasi yaxshilanganda) bemorda baland tovush to'lqinlarini qabul qilish qobiliyati buzilib, pereferik gorizonta - rotator yoki rotator nistagm paydo bo'ladi.

Tashxis bemor shikoyatlari, otoskopiya, mikrootoskopiya, audiometriya, vestibulometriya, KT, MRT va boshqa tekshiruvlar natijalari asosida qo'yiladi.

Labirint qon aylanishining o'tkir buzilishida bemorga shoshilinch ravishda oftalmolog, terapevt va nevropatolog maslahati uyushtiriladi, qon va siydikning umumiy tahlili, qonning ivish tezligi va qon ivishi tizimining holati tekshiriladi. Tekshiruvlarda ko'pincha angiospazm yoki ko'z tubi qon tomirlarining sklerozi, ba'zan gipertoniya, ateroskleroz yoki vertebrobazillyar qon tomirlar etishmovchiligi belgilari aniqlanadi.

Shuni esda tutish lozimki, labirint arteriyasi vertebrobazillyar arteriya tizimining oxirgi shoxchasi bo'lganligi tufayli labirint qon aylanishining o'tkir buzilishi u bilan bir paytda

yoki undan keyin rivojlangan kalla orqa chuqurchasi qon aylanishining o'tkir buzilishini inkor etmaydi!

Muvozanat a'zosi faoliyatining buzilishlari kalla orqa chuqurchasida qon aylanishi buzilganligidan dalolat beradi. Bunday hollarda bemorda vertikal, diagonal yoki ko'p sonli nistagm, harakatlarining noaniqligi va yiqilish, adiadoxokinez belgilari kuzatiladi.

Davolash. O'tkir sensonevral past eshitishlik aniqlangan bemor darhol shifoxonaga yotqiziladi. Asab tizimining buzilish belgilari aniqlangan bemor nevrologiya bo'limida, ichki a'zolar patologiyasi aniqlangan bemor (leykoz, o'tkir yurak-qon tomir va buyrak etishmovchiligi) terapiya bo'limida otorinolaringolog nazorati ostida davolanadi. Asab va ichki a'zolarining engil kasalliklari va labirint qon aylanishining o'tkir buzilishi bilan og'riqan bemor otorynolaryngologia bo'limda davolanadi.

Bemorga giperbarik oksigenatsiya, refleksoterapiya, tinchlantiruvchi, degidrotatsiya, zaharlanishga qarshi tadbirlar, ichki quloqda mikrotsirkulyasiyani va modda almashinuvini yaxshilash, qon bosimini va qon ivishini pasaytiruvchi dorilar buyuriladi. O'tkir sensonevral past eshitishlik bilan og'riqan bemorlarning 48,3% da karbonsuvlar, 84% da – yog' almashinuvi buzilishi tufayli davolashda endokrinolog maslahatidan foydalanish lozim.

Ilgari tavsiya etilgan davolash usuli, ya'ni labirint ichida osmotik bosimni pasaytirish maqsadida vena ichiga 20 – 40 ml 40% glyukozani yuborish mutlaqo noo'rin, chunki qonda gomeostaz holati tez orada o'z holiga qaytadi. Bundan tashqari glyukozani to'g'ridan-to'g'ri venaga yuborilishi insulin ishlab chiqaruvchi ichki sekretsiya bezlariga -Langergans orolchalariga ortiqcha yuklama bo'lib, ularning faoliyatiga salbiy ta'sir ko'rsatadi va alimentar diabetni rivojlanishiga olib keladi (C.A.Hasanov).

Bundan tashqari, organizmning allergik reaksiyalariga moyilligi ham ichki quloq tizimidagi keskin o'zgarishlarga sabab bo'lishini nazarda tutgan holda bemorlarga kortikosteroid dori vositalarini tavsiya etish foydadan xoli bo'lmaydi.

OTOSKLEROZ (*otosclerosis*) – *suyakli labirintda rivojlangan ikki tomonlama chegaralangan osteodistrofiya jarayoni va uzangini dahliz darchasiga zich yopishishi natijasida eshitish qobiliyatining pasayishi, quloqni shang'illashi bilan yoki ichki quloq sensonevral tuzilmalarining zararlanishi bilan birga kechgan kasallik.* Ba'zan otoskleroz kasalligi "*otospongioz*" deb yuritiladi.

Otoskleroz jarayoni ko'pincha ikki tomonlama xarakterga ega, ammo dastlabki bosqichlarida u bir tomonda keskinrok rivojlangan bo'lib, qarama-qarshi quloqqa keyinroq tarqaladi. Statistik ma'lumotlarga ko'ra otoskleroz kasalligi butun Er yuzi aholisining 1 % da, ko'pincha 20 yoshdan 45 yoshgacha bo'lgan shaxslarda, 78% hollarda - ayollarda kayd etilib, homiladorlik va tug'gandan so'ng zo'rayib borishi aniqlangan. Markaziy Osiyoda, xususan O'zbekiston xududida yashovchi mahalliy aholi orasida otoskleroz kasalligi ancha kam uchraydi.

Otosklerozning *ilk boshlang'ich davri* klinik belgilarsiz, ya'ni faqat gistologik o'zgarishlar bilan kechsa, uning *klinik davri* quloqlarni shang'illashi va past eshitishlik belgilari bilan namoyon bo'ladi. Ular patologik jarayon labirint devorlari va darchalariga tarqalib, uzangi harakatini chega-ralanishi natijasida yuzaga keladi.

Etiologiya va patogenezi to'liq aniqlanmagan. Genetika nazariyasiga acosan kasallik autosom - dominant yo'l orqali nasldan naslga o'tadi, shuning uchun otoskleroz kasalligi genetik nuqson tashuvchi shaxslarning 40% da uchraydi. Ayrim tadqiqotchilar otosklerozning rivojlanishi endokrin bezlar faoliyatining *metabolik buzilishlari* bilan bog'liq deb hisoblaydilar. Kasallikni ko'proq ayollarda uchrashini ular-dagi *gormonal buzilishlar* bilan izohlash mumkin. Perilimfaning kimyoviy tarkibi, undagi kalsiy, fosfor, magniy, natriy, temir, mis, ftor, alyuminiy moddalari nisbiy miqdorlarining buzilishi eshitish qobiliyatiga salbiy ta'sir ko'rsatib, otoskleroz kasalligining rivojlanishiga olib kelishi mumkin.

Patomorfologiyasi. Otosklerozda o'ziga xos patologomorfologik manzara kuzatiladi. Labirint qobig'ining patologik o'zgarishlari suyak-miya bo'shliqlarida, ayniqsa embrional tog'ay qoldiqlari mavjud bo'lgan joylarda boshlanadi. Osteoklastlarning faolligi oshganda suyak to'qimasi kaltsiy moddasini yo'qotib, ko'pgina suyak-miya bo'shliqlari mavjud bo'lgan va qon tomirlarga boy maydonlarda chegaralangan spongioz o'chog'i hosil bo'ladi. Kasallikning ushbu davri *otosklerozning faol fazasi* deb nomlanadi. Keyingi bosqichida mo'rt g'ovak suyak to'qimasi so'rilib, sklerozlangan suyak paydo bo'ladi. Birlamchi otoskleroz o'chogi oval dahliz darchasi, ko'pincha uzangicha asosining old qutbi yonida joylashadi va kattalashib, uzangicha ankiloziga olib keladi. Ba'zan jarayon ichki quloqning boshqa qismlarida – chig'anoq darchasida, ichki eshituv yo'lida, yarim doira kanallarda joylashishi mumkin. Otoskleroz jarayoni chig'anoq bo'shlig'iga tarqalib, eshituv retseptorlari faoliyati buzilganda bemorda sensonevral past eshitishlik rivojlanadi.

Klinik belgilari. Bemor eshinishi pasayganiga va qulog'i shang'illashiga shikoyat qiladi. Kasallikning bunday belgilari dastlab bir tomonda, keyinchalik ikki tomonda kuzatiladi. Bemor shikoyatlari va anamnez ma'lumotlari tahlil qilinganda quyidagilarga e'tibor beriladi:

- 1) bemorning qarindoshlarida otoskleroz kasalligi qayd etilishi;
- 2) kasallik 20 dan 40 yoshgacha bo'lgan shaxslarda uchrashi;
- 3) 80-85% hollarda otoskleroz bilan ayollar kasallanishi;
- 4) klinik belgilarni kuchayishi organizmdagi gormonal o'zgarishlariga, ya'ni homiladorlik yoki menopauza davrlariga to'g'ri kelishiga.

Tovush to'lqinlarini o'tkazish va qabul qilish tizimlarining zararlanishiga qarab otoskleroz uch klinik shaklda namoyon bo'ladi:

- 1) timpanal;
- 2) aralash;
- 3) koxlear.

Otosklerozning timpanal shakli bilan og'rigan bemorlarda tonal bo'sag'ali audiogrammada konduktiv past eshitishlik, ya'ni tovush to'lqinlarini havo orqali o'tka-

zuvchanlik bo'sag'asi 40 dB dan (past eshitishlikning I darajasi) 65 - 70 dB gacha oshganligi (past eshitishlikning III darajasi) aniqlanadi. Tovush to'lqinlarini suyak orqali o'tkazuvchanlik bo'sag'asi me'yorda qoladi (nutq maydonlarida 20 dB gacha), suyak-havo o'tkazuvchanligi oraliqi 30-45 dB ga teng bo'lib, u chig'anoq zahirasi sifatida baholanadi. *Chig'anoq zahirasi* tovush to'lqinlarini qabul qilish tizimi saqlanib qolganligi va demak, jarrohlik amali ijobiy natija berishi va bemorning eshitish qobiliyati yaxshilanishidan darak beradi.

Tonal bo'sag'ali audiogrammada suyak-havo o'tkazuvochanliklari orasidagi tafovut muhim ahamiyatga ega, chunki jarrohlik amalidan keyin bemorning eshitish qobiliyati chig'anoq faoliyati zahirasini ko'rsatkichiga teng darajada yaxshilanishi mumkin.

Otosklerozning aralash klinik shaklida havo va suyak orqali tovush to'lqinlarini o'tkazuvchanlik bo'sag'alari oshadi. Bemorda aralash past eshitishlik aniqlanadi. Tovush to'lqinlarini havo orqali o'tkazuvchanlik 40-75 dB gacha, suyak orqali o'tkazuvchanlik 21-40 dB gacha pasayadi. Suyak-havo o'tkazuvchanligi orasidagi tafovut qisqaradi. Bunday hollarda jarrohlik amalidan so'ng eshituv faoliyati suyak o'tkazuvchanligi bo'sag'asigacha tiklanishi mumkin.

Kasallikning *koxlear klinik shakli* tovush to'lqinlarini qabul qilish tizimining zararlanishi bilan kechadi. Otoskleroz jarayoni ichki quloqqa tarqaladi. Suyak orqali o'tkazuvchanlik bo'sag'asi turli chastotalarda 40 dB dan oshadi. Suyak-havo o'tkazuvchanligi orasidagi tafovut 25-30 dB ga etadi. Jarrohlik amali havo o'tkazuvchanligini tiklashda ijobiy natija bermaydi, lekin bemorning eshitish qobiliyati biroz yaxshilanadi, umumiy ahvoli ancha engillashadi.

Klinik belgilarning rivojlanish darajasi bo'yicha otoskleroz tez(11%), asta-sekin (68%) va goh tez, goh sekinroq rivojlanuvchi (21%) shakllari tafovut etiladi. Otosklerozning klinik kechimida uch bosqich kuzatiladi:

- 1) boshlang'ich;
- 2) asosiy klinik belgilar;
- 3) terminal.

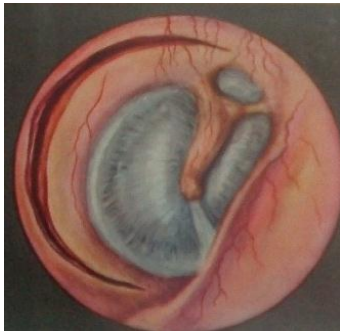Kasallikning *boshlang'ich* bosqichi eshitishni bir tomonlama biroz pasayishi va sub'ektiv shovqin belgilari bilan kechib, 2-3 yilgacha davom etadi. Qarama-qarshi quloqda gistologik o'zgarishlar aniqlanishiga qaramasdan klinik belgilar kuzatilmaydi. Kasallikning *asosiy klinik belgilar* bosqichi eshituvni ancha yaxshilanishi bilan kechadi, bunda ikkinchi quloqning zararlanish belgilari aniqroq namoyon bo'ladi. Otosklerozning *terminal* bosqichi tez rivojlanib, tovush to'lqinlarini qabul qilish tizimining chuqur buzilishlari bilan kechadi.

Bemorlarda ko'p yillar davomida otosklerozning boshlang'ich yoki ayonlashgan davri rivojlanib, terminal davri esa umuman kuzatilmasligi mumkin.

Kasallikning boshlang'ich bosqichida bemor ko'pincha bitta qulog'i past eshitishiga shikoyat qilsada, ob'ektiv tekshiruvda unda ikki tomonlama past eshitishlik aniqlanib, yillar davomida og'irlashib boradi. Otosklerozning eshitish qobiliyatini keskin pasayishi quloq shang'illashi bilan kechgan bosqichlarida ba'zan zo'rayib boruvchi sensonevral past eshitishlik holati kuzatilishi mumkin.

Otoskleroz bilan og'rikan aksariyat bemorlarda kasallikga xos *paracusis Willisii belgisi*, ya'ni eshitish qobiliyatining paradoksal yaxshilanishi kuzatiladi. Bunda bemor shovqin sharoitda (masalan tramvay yoki metroda) yaxshiroq eshitadi. Ba'zan ularda *deprecusis Scheer* belgisi, ya'ni yutinganda yoki chaynaganda eshitish qobiliyatini pasayishi, keskin egilganda yoki boshini orqaga tashlaganda qisqa muddatli bosh aylanish belgisi paydo bo'lishi kuzatiladi.

Otoskopiya tashqi eshituv yo'li kengaygan, suyak qismining terisi yupqalashib, quloq kiri kuzatilmaydi. Ba'zan tashqi eshituv yo'li ekzostozlari aniqlanadi (*Toynbi belgisi*). Qator hollarda nog'ora parda yupqalashib (shishaday tiniq bo'lishi), undan promantoriumning qizargan shilliq pardasi ko'rinib turadi (*Shvarts belgisi*).



53-rasm. Otoskleroz

Ushbu belgi bemorda kasallikning asosiy klinik belgilari bosqichida kuzatilib, faol otosklerotik jarayon rivojlanganligidan dalolat beradi (53-rasm).

Ba'zan bemorda teri qoplamlarini qurishi, tirnoqlarni sinishi, ko'zning oq pardasi moviy rangda bo'lishi kuzatiladi.

Tashxis bemor shikoyatlari, uning yoshi, jinsi, anamnez ma'lumotlari, otoskopiya, akumetriya, audiometriya va boshqa tekshiruvlar natijalari asosida qo'yiladi.

Kasallik klinik belgilari yaqqol rivojlangan ayon bosqichida bemor zararlangan qulog'i bilan shivirlab aytilgan so'zlarni eshitmaydi, ba'zan ovozni chiqarub aytilgan so'z-

larni zo'rg'a eshitadi. Odatda bemor C₆₄ kamerton tovushini eshitmaydi, C₁₂₈ kamerton tovushini esa havo orqali qisqa vaqt (2-3 soniya) davomida eshitadi. Aksariyat bemorlarda havo orqali C₂₀₄₈ kamerton tovushini eshitish muddati 4-5 martagacha qisqaradi. Past tonlarni eshitish qobiliyatining pasayishi otoskleroz kasalligining dastlabki belgilaridan biri hisoblanadi.

Bemorda Rinne, Federichi va Jelle tajribalari manfiy bo'lib, Veber tajribasida tovush yomonroq eshitadigan quloq tomonga, ya'ni uzangicha dahliz darchasiga zichroq birikkan tomonga og'adi. Uzangicha har ikki quloqda birday zich birikkan hollarda tovush to'lqinlari eshituv tuzilmalar bir-biriga nisbatan zichroq birikkan tomonga og'adi.

Qiyosiy tashxis. Otosklerozni sensonevral past eshitishlikdan farqlash uchun bemorning eshitish qobiliyati ultratovushlar yordamida tekshiriladi (*B.M.Sagalovich usuli*). Otoskleroz bilan og'rikan bemorda ultratovushlarni eshitish qobiliyati me'yorda bo'ladi, sensonevral past eshitishlikda esa u 2-3 marta yomonlashadi.

Muvozanat a'zosining faoliyati tekshirilganda kalorik sinamada 64% hollarda - giporefleksiya, 21% hollarda - muvozanat a'zosi retseptorlari qo'zg'aluvchanligini me'yorda bo'lishi va 15% hollarda - giperrefleksiya aniqlanadi.

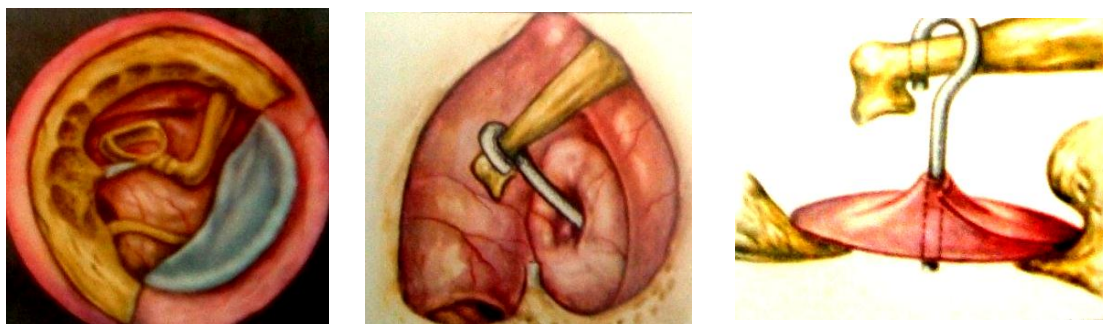
Davolash. Otoskleroz kasalligi jarrohlik usulida davolanadi. Jarrohlik amalinin maqsadi tovush to'lqinlarini eshituv suyakchalaridan perilimfaga tarqalishini yaxshilashdan iborat bo'lib, u tovush to'lqinlari suyak orqali o'tkazuvchanligi 15 dB gacha, havo orqali o'tkazuvchanligi 50 dB gacha yo'qotilgan bemorlarda bajariladi.

Jarrohlik davolash usuli 80 - 90 % bemorlarda eshitish qobiliyatini ancha yaxshilashga yordam beradi. Otoklerozning klinik belgilari yaqqol rivojlangan ayon davrida jarrohlik amalini bajarish tavsiya qilinmaydi.

Otokleroz bilan og'rikan bemorlarda bajariladigan jarrohlik amallarining uch turi tafovut etiladi:

- labirint fenestratsiyasi;
- uzangicha harakatini tiklash;
- stapedektomiya bilan birga bajarilgan stapedoplastika.

Oxirgi yillarda qayd etilgan jarrohlik amallarining birinchi va ikkinchi turlari qo'llanilmaydi. hozirgi kunda *qisman* va *to'liq stapedektomiya* bilan birga *porshen o'rnatish stapedoplastika* mikrojarrohlik usullari qo'llaniladi. Bunday jarrohlik amallari Shy (1958) taklif etgan uzangicha asosi fenestratsiyasi yoki stapedektomiyani bajarilishi, sandonchanning uzun oyoqchasi va dahliz darchasi orasiga sun'iy protez o'rnatilishiga asoslangan. Dastlab dahliz darchasi bemorning kaftidan olingan vena qon tomiri devorining parchasi bilan yopiladi. Keyin teflondan ustuncha shaklida bir uchi ilgaksimon qayrilgan sun'iy protez tayyorlanadi. Uzangichaning asosida diametri 1 mm ga teng teshik hosil qilinib, unga teflon protezining silliq uchi kiritilib, protezning ilgakli uchi sandonchanning uzun oyoqchasiga ilintirib qo'yiladi (54-rasm).



54 - rasm. Stapedoplastika jarrohlik amalining bosqichlari

Uzangicha olib tashlangandan so'ng dahliz darchasini yopib turuvchi vena qon tomiri devoriga o'rnatilgan teflon (yoki polietilen) protez vena devorini bosishi va eshituv retseptorlari faoliyatini chuqur buzilishiga olib kelishi mumkin. Shuni e'tiborga olib, V.T.Palchun (1969) dahliz darchasini yopish usuliga o'zgartirish kiritdi. Protez sandonchanning uzun oyoqchasiga o'rnatilgan, uning ikkinchi uchi dahliz darchasiga kiritilgandan so'ng (uzangicha olib tashlanganda) vena qon tomiridan tayyorlangan tasma protez atrofi sharf shaklida o'raladi va shu tariqa protez va darchaning cheti o'rtasidagi oraliq yopiladi. Hozirgi kunda protezni tayyorlashda autotog'ay va autosuyakdan keng foydalanilmoqdi.

Yomonroq eshituvchi quloqda bajarilgan jarrohlik amali ijobiy natija berganda 6 oydan so'ng jarrohlik amalini ikkinchi quloqda bajarish tavsiya etiladi.

Otokleroz jarayoni faolligini va quloq shang'illashini kamaytirish maqsadida bemorga konservativ davolash tadbirlari buyuriladi. Bunda bemorga uzoq vaqt da-

vomida vitamin D₃ va kalsiy moddasiga ega dori vositalar bilan birga fluorid natriyni ichish tavsiya qilinadi. Bunday davolash usuli uzangicha ostidagi labirint darchasida osteoskleroz jarayonining o'sishiga va suyak to'qimasida mineral tuzlarni yo'qotilishiga qarshi ta'sir ko'rsatadi va otoskleroz o'choqlarini keng tarqalishini oldini oladi. Natriy fluoridni sulfat magniy bilan birga endaural fonoforez orqali yuborish usuli ham yaxshi natija beradi (V.T.Palchun va boshq.,1986).

MEN'ER KASALLIGI vaqti-vaqti bilan ko'ngil aynishi, es-hushni xiralashishi, muvozanatni yo'qotilishi bilan kechgan bosh aylanish hurujlari bilan namoyon bo'ladi; bunday hurujlardan so'ng bemorda u yoki bu darajada bir tomonlama past eshitishlik va quloq shang'illashi paydo bo'ladi. Bizning xududimizda kam uchraydi.

Kasallikni 1861 yilda frantsuz otiatri Prosper Men'er ta'riflagan. Tez orada u alohida nozologik birlik sifatida tan olindi. Men'er kasallikning klinik manzarasini quyidagicha ta'riflaydi: "Yosh va sog'lom odamda to'satdan, hech bir sababsiz bosh aylanishi, quloq shang'illashi, eshitish qobiliyatini pasayishi, ko'ngil aynishi, qusish, ta'riflab bo'lmaydigan darajada noxushlik va holsizlik paydo bo'ladi; bemorning rangi oqarib, yuzini ter bosadi. Ko'pincha u chayqalishini yoki yiqilishini his etadi, yiqilganda esa "karaxt" bo'lib, turolmay qoladi. Chalqancha yotganda bemor ko'zini yumishga majbur bo'ladi, chunki ko'zini ochishi bilan atrof jismlar aylanayotganligini his etadi.

Boshining hatto birozgina harakati ko'ngil aynishini va bosh aylanishini kuchaytiradi. Boshi yoki tanasining holatini o'zgartirishga uringanda esa bemorda bosh aylanish va qusish kuzatiladi"

Men'er kasalligi ba'zan boshqa kasalliklar bilan, xususan asab kasalliklari, modda almashinuvining buzilishi, endokrin kasalliklar, boshqa quloq kasalliklari va jarohatlari bilan birga kechishi mumkin. Bunday hollarda Men'er kasalligini eslatuvchi holat faqat bir marta kuzatiladi va u "Men'er sindromi " deb ataladi.

Kasallikning *etiologiyasi va patogenezi* oxirigacha aniqlanmagan. Men'er kasalligini rivojlanishiga quyidagilar sabab bo'lishi mumkin:

- angionevroz, vegetativ distoniya, labirint ichi suyuqligida ionlar muvozanati va modda almashinuvining buzilishi;
- vazomotor va asab buzilishlari;
- noto'g'ri ovqatlanish, vitaminlar va suv almashinuvining buzilishlari.

Qayd etilgan sabablar Men'er kasalligining bir tomonlama rivojlanishini, hurujlarining davriyligini va kasallik belgilarini izohlab berolmaydi. Shular bilan birga Men'er kasalligini rivojlanishiga yordam beruvchi omillar mavjud bo'lib, ularga labirint arteriyalarining o'lchamlari har ikki quloqda turlicha bo'lishi kabi omillar kiradi. Ko'pgina olimlar Men'er kasalligining asosiy sababi – bu labirint ichining shishi, ya'ni endolimfatik gidrops va shu tufayli rivojlangan labirint ichi bosimining oshishi deb hisoblaydilar.

Endolimfa gidropsi va labirint ichi bosimining oshishi uch asosiy omillar bilan bog'liq: *endolimfani haddan tashqari ko'p ishlab chiqarilishi, rezorbtsiyasining pasayishi,*

hamda ichki quloq membrana tuzilmalari o'tkazuvchanligining buzilishi. Labirint ichi bosimining oshishi uzangicha asosi plastinkasiga bosim ko'rsatib, chig'anoq darchasini nog'ora bo'shlig'i tomonga bo'rtib chiqishiga olib keladi. Bu esa tovush to'lqinlarini ichki quloq suyuqliklari orqali tarqalishini qiyinlashishiga hamda chig'anoq, dahliz va yarim doira kanallar retseptorlari oziqlanishining buzilishiga sabab bo'ladi.

Klinik belgilari. Men'er kasalligining kechimi ko'p jihatdan organizm neyroendokrin tizimining holatiga bog'liq bo'ladi. Gipofizning kortikotrop, gonadotrop, tireotrop faoliyati pasaygan, glyukokortikoidlar va progesteron miqdori kamaygan, prolaktin miqdori ko'paygan hollarda kasallik ayniqsa og'ir kechadi. Men'er kasalligida biogen amin (serotonin, melatonin) va peptidli gormonlar (adrenalin, noradrenalin) ishlab chiqaruvchi labirint apudotsitlari, ya'ni gormon ishlab chiqaruvchi hujayralarning faoliyati kuchayadi. Men'er kasalligi uchta asosiy klinik belgilar bilan namoyon bo'ladi:

- tizimli bosh aylanish hurujlarini muvozanatni buzilishi, ko'ngil aynishi, qusish va turli vegetativ belgilar bilan kechishi;

- bir tomonlama eshitishni pasayib borishi;

- quloqlarda turli chastotali shovqinlar eshitilishi.

Eshituv va muvozanat a'zolari faoliyatlarining buzilish belgilarini birga uchrashi 1/3 bemorlarda qayd etiladi. Men'er kasalligi 50% bemorlarda eshituv va 10 % hollarda muvozanat a'zosi faoliyatining buzilish belgilari bilan boshlanadi.

Men'er kasalligining eng og'ir belgisi hisoblangan bosh aylanish hurujlari bir haftada yoki bir oyda 1-2 marta, bir yilda 1-2 marta yoki bir necha yilda 1 marta (epizodik) takrorlanishi va bir necha daqiqa yoki bir necha kun, ko'pincha 2-6 soat davom etishi mumkin. Bosh aylanish huruji paytida bemor atrof jismlarni aylanishini va siljishini his etadi; huruj kechimining og'irligi asosan vegetativ belgilarning (ko'ngil aynishi, qusish, terlash, qon bosimini oshishi yoki pasayishi va h.k.) qay darajada rivojlanganligiga bog'liq bo'ladi. Odatda huruj paytida bemorda "zararlangan" qulog'ining shang'illashi kuchayib, qulog'i bitib qoladi. Kasallikning 67% hollarida kuzatiladigan bosh aylanish hurujlarida paydo bo'lgan spontan nistagm huruj tugagandan so'ng tez orada yo'qoladi. Bosh aylanish huruji paytida bemor muvozanatini yo'qotib, hatto oyoqlarida tik turolmay qoladi va ko'zlarini yumgan holda gorizontol holatni egallashga majbur bo'ladi. Boshning biroz harakati bemor ahvolini og'irlashishiga, ko'ngil aynishi va qusishiga olib keladi. Hurujdan so'ng bemor bir necha vaqt (6 - 48 soat) davomida holsizlik va ish qobiliyati pasayganini his etadi. Bosh aylanish hurujlaridan so'ng kasallikning nisbatan tinch davri bir necha oy yoki bir necha yil davom etishi mumkin. Tinch davrida muvozanat a'zosining buzilish belgilari yo'qolib, bemor o'zini yaxshi his etadi. Ammo kasallikning har bir hurujidan so'ng bemorning eshitish qobiliyati pasayib boradi.

Tashxis bemor shikoyatlari, anamnez ma'lumotlari, otoskopiya, kamerton testlari, audiometriya, vestibulometriya, klinik va biokimyoviy tekshiruvlar natijalari asosida qo'yiladi. Men'er kasalligida eshitish qobiliyatining pasayish belgilari bosh-

qa belgilariga nisbatan keskinroq namoyon bo'lib, o'ziga xos xususiyatlarga ega bo'ladi.

Quloqlar shang'illashi muvozanatni saqlash a'zosi faoliyatining buzilish belgilaridan ancha oldin paydo bo'lib, dastlab vaqti-vaqti bilan, keyinchalik doimiy xarakterga ega bo'ladi. Quloqlar shang'illashi huruj davrida kuchayib, umumiy uyqu arteriyasini bosganda ham kamaymaydi.

Men'er kasalligining boshlang'ich bosqichlarida bemorda *konduktiv*, keyinchalik – *aralash past eshitishlik* aniqlanadi. Dastlab bemorda past chastotali tovush to'lqinlarini eshitish qobiliyati buziladi, bunda audiometrik chiziq o'ziga xos yassi yoki yuqoriga ko'tarilgan shaklga ega bo'ladi. Eshituv bo'sag'asi ko'rsatkichi past va o'rta chastotalarida oshib, yuqori chastotalarda me'yorda bo'ladi. Eshitish qobiliyati ultratovushga nisbatan saqlanishi, Veber tajribasida tovushni zararlangan quloq tomonga yo'nalishi bemorlarning 2/3 qismida aniqlanadi.

Men'er kasalligida kuzatiladigan o'ziga xos eshituv buzilishlaridan yana biri – bu *eshitishni vaqti-vaqti bilan o'zgarib turishi*, ya'ni *flyuktuatsiyasi* bo'lib, uni bemor his etadi. Eshitish flyuktuatsiyasi audiometriyada ham aniqlanadi. Quloqlar shang'illashi va bitishi hissiyoti ham o'zgaruvchan bo'lib, kasallik hurujidan oldin kuchayadi, huruj paytida yuqori darajada bo'lib, hurujdan so'ng sezilarni darajada kamayadi.

Men'er kasalligi bilan og'rikan bemorlarning barchasida turli bo'sag'a usti testlar o'tkazilganda, ularda spiral a'zo retseptori zararlanganligidan dalolat beruvchi *tovush balandligini tezkor oshishi fenomeni TBTOF (yoki FUNG)* musbat bo'ladi.

Labirint endolimfa gidropsi ko'rsatkichi *glitserol, laziks, ksilit bilan bajarilgan turli suvsizlantirish (degidrotatsiya) testlari* yordamida aniqlanadi. *Glitserol testi* quyidagicha bajariladi: bemorga 1-1,5 g/kg hisobida glitserolni suvga qo'shib och qoringa ichish buyuriladi. Dorini ichishidan oldin va undan keyin har 2-3 soatda tonal audiometriya tekshiruvlari o'tkaziladi. Bemorning eshitish qobiliyati yaxshilangan hollarda glitserol - test musbat, yomonlashgan hollarda – manfiy deb baholanadi. O'rta chastotalarida eshitish bo'saqasini 10 dB ga pasayishi bemorda *endolimfa gidropsi* belgisi borligini tasdiqlaydi.

Men'er kasalligining *boshlang'ich bosqichida* endolimfa gidropsi faqat hurujdan oldin aniqlanadi; keyingi bosqichlarda, ya'ni Men'er kasalligining klinik belgilari yaqqol rivojlangan ayon va labirint ichi bosimi doimiy baland bo'lgan bosqichlarida endolimfa gidropsi mavjudligi suvsizlantirish testlari yordamida tasdiqlanadi.

Kasallikning *oxirgi bosqichida* eshituv flyuktuatsiyasi belgisi yo'qolib, tonal audiometriyada havo va suyak o'tkazuvchanliklar orasidagi tafovut yo'qolib, chiziq-larning yo'nalishi sensonevral past eshitishlikdagiday pastga yo'nalgan bo'ladi. Bu bosqichda suvsizlantirish testi o'tkazilganda bemorda eshitish qobiliyatining yaxshilanishi kuzatilmaydi.

Men'er kasalligining xurujida kuzatiladigan muvozanatni saqlash a'zosi faoliyatining buzilish belgilari periferik tipda kechadi, ya'ni bemorda atrof jismlarni aylanishi bilan kechgan bosh aylanishi, gorizonta-rotator nistagm, harakat sinama-

larida ho'llarni nistagmning sekinlashgan komponenti tomon ikki tomonlama oqishi kuzatiladi.

Xuruj paytida *spontan nistagm yo'nalishining haddan tashqari o'zgaruvchanligi* vestibulyar xurujning o'ziga xos belgisi hisoblanadi. U muvozanatni saqlash faoliyatining o'tkir etishmovchiligidan kechroq yo'qoladi. Keskinligi susaya borib, u ba'zan kasallik hurujidan so'ng bir necha kun davomida kuzatiladi. Ammo Men'er kasalligidagi spontan nistagm, odatda, bir haftadan ortiq davom etmaydi.

Qiyosiy tashxis. Men'er kasalligini muvozanatning buzilish belgilari bilan kechuvchi labirint qon tomir kasalliklaridan, zaharlanishidan, yuqumli kasalliklaridan, quloq jarohatlaridan, osteoxondrozdan, labirintitdan, VIII asab tolasi nevrinomasidan, baro- va akustik jarohatlardan farqlash lozim.

Davolash. Men'er kasalligi konservativ va jarrohlik usullari yordamida davolanadi. Davolash tadbirlari kasallikning xuruji va xurujlar orasida o'tkaziladigan tadbirlardan iborat bo'ladi.

Men'er kasalligining xuruj davrida bemor shoshilinch tibbiy yordamga muhtoj, shuning uchun u shovqin va yorug'likdan xoli alohida xonaga yotqizilib, oyoqlari isitiladi, bo'yin-ensa sohasiga xantal qo'yiladi.

Bosh aylanish xurujini to'xtatish maqsadida teri ostiga yoki vena ichiga 1% - 1 ml atropin sulfat, mushak orasiga 2,5% - 2 ml pipolfen, yoki 1% - 1 ml aminazin, yoki 2% - 1 ml promedol, yoki 2% - 2 ml suprastin, teri ostiga 0,2% - 2 ml platifillin, 10% - 1 ml kofein natriy benzonat eritmalarini yuborish tavsiya qilinadi. Xuruj belgilari to'liq bartaraf etilmagan hollarda 3-4 soatdan so'ng atropin, aminazin va novokain dori vositalari takroran yuboriladi. Bemorga ovqatdan keyin betaserk ichish buyuriladi (2 hafta davomida 16 mg dan 3 mahal, keyin yana 3 hafta davomida 8 mg dan 3 mahal), keyinchalik davolash kursi ko'rsatmaga binoan yil davomida takrorlanib turiladi.

Bosh aylanish hurujini bartaraf etish maqsadida ba'zan intrameatal yoki paramental yo'l orqali ketma-ket 1-2% - 1 - 2 ml novokain (yoki 0,5% trimekain), 0,2% - 0,5 ml platifillin yoki 0,5 ml 0,1% atropin sulfat, yoki 10% kofein natriy benzonat eritmalarini yuborish usuli qo'llaniladi. Ijobiy natija bermagan holda vena ichiga tomchilab 200 ml izotonik eritma bilan 2% - 1-2 ml trental, kavinton yuboriladi.

Kasallikning huruji davrida yuzaga kelgan metabolik asidozni bartaraf etish va qonning ishqor zaxirasini oshirish maqsadida xuruj va xurujlar orasida 15 kun davomida vena ichiga kuniga bir mahal tomchilab 50-100 ml 4% gidrokarbonat natriy eritmasi yuboriladi. Keyinchalik bemorga 30 kun davomida kuniga 1-2 mahal *per rectum* gidrokarbonat natriy shamchalarini qo'llash (bir shamchada 0,5-0,7 g gidrokarbonat natriy) tavsiya qilinadi. Hurujdan so'ng bemor bir hafta davomida vrach nazorati ostida bo'lishi lozim. Kasallikning boshlang'ich davrida davolashni 1yilda 2 marta takrorlash yaxshi natija beradi.

Davolashda yurak - qon tomir va tinchlantiruvchi dori vositalari ham tavsiya qilinadi. Betaserk dori vositasi ichki quloqning kichik va yirik qon tomirlarida qon aylanishini yaxshilashi, labirint endolimfasi bosimini me'yorlashtirishi, bosh miya

qon tomirlari faoliyatini yaxshilashi tufayli Men'er kasalligining tinch va boshlang'ich davrlarida qo'llaniladi. Bemorga uzoq vaqt davomida (3-4 oy) 16 mg dan 2-3 mahal, (sub'ektiv belgilar kamaygandan keyin 8 mg dan 3 mahal) betaserk (betagistin), 4-6 hafta davomida 10 mg dan 3 mahal korinfar, 3-4 hafta davomida 4-8 mg dan 3 mahal peritol va har 2-3 kunda 5 kun davomida 0,125 g dan 3 mahal (jami 3 kurs) bemiril ichish tavsiya qilinadi.

Men'er kasalligini davolashda bosh miya va ichki quloq qon tomirlarida qon aylanishini yaxshilovchi (reopoliglyukin, reoglyuman, mannitol), bosh miya qon aylanishini yaxshilovchi (stugeron, trental, kavinton, mildronat va boshq.) dori vositalari, spazmolitiklar (dibazol, papaverin, eufillin), venalar tonusini me'yorlashtiruvchi (eskuzan, detraleks) hamda metabolik ta'sirga ega dorilar (nootropil, stugeron), B, A, E, PP guruhi vitaminlari keng qo'llaniladi.

Davolash 45 daqiqa davom etuvchi giperbarik oksigenatsiya muolajasi (jami 10 ta muolaja), refleksoterapiya (akupunktura, lazeropunktura, magnitlazer ta'siri) davolash usullaridan foydalanish, kasallikning tinch davrida davolash mashqlarini va stabilografiya platformasida rehabilitatsiya mashqlarini bajarish ham yaxshi natija beradi.

Shunga qaramasdan davolash tadbirlari 70-80 % bemorlardagina ijobiy natija beradi. Ular kasallik hurujini to'xtatishga, tinch davrini uzaytirishga yordam bersada, ayrim bemorlarda eshituvni pasayib borishi oldini ololmaydi. Konservativ davolash tadbirlari yordam bermagan holda jarrohlik davolash usuli qo'llaniladi.

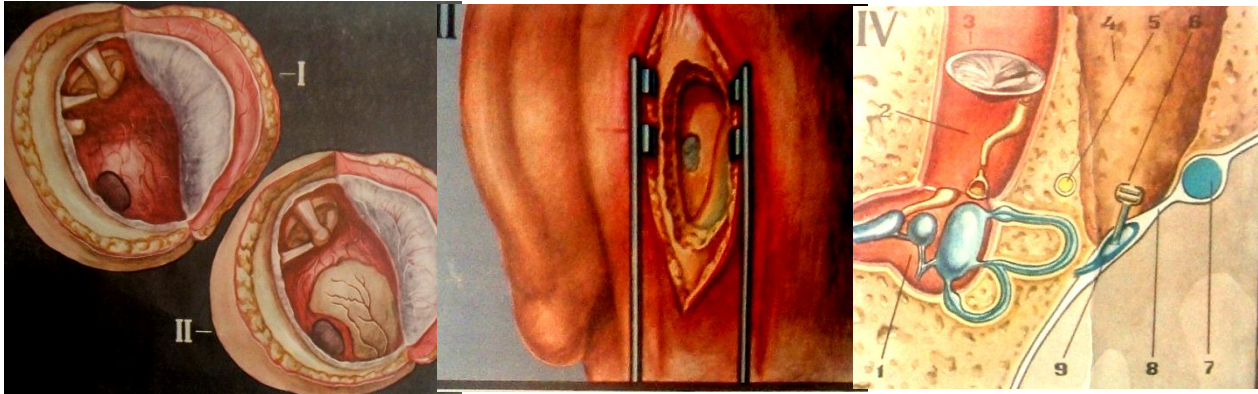
Men'er kasalligida bajariladigan jarrohlik amallarini 3 guruhga bo'lish mumkin:

1-guruh. Vegetativ asab tizimida bajariladigan jarrohlik amallari - nog'ora torini kesish, promontoriy asab chigali va bo'yinko'krak (yulduzsimon) tugun faoliyatini buzish jarrohlik amallari;

2-guruh. Labirint suyuqligi bosimini me'yorlashtiruvchi jarrohlik amallari - dahliz qopchalarini ochish, chig'anoq yo'li va endolimfatik qopchaga chiqargich yoki shunt o'rnatish amallari.

3-guruh. Labirintda yoki dahlizchig'anoq asab tolasining muvozanat shoxchasida bajariladigan destruktiv jarrohlik amallari.

Birinchi guruh jarrohlik amallari Men'er kasalligining boshlang'ich bosqichida, quloq shang'illashida, hamda endolimfatik qopchada jarrohlik amalini bajarish imkoni bo'lmaganda qo'llaniladi. Endolimfatik yo'lni kesish kabi suvsizlantirish jarrohlik amallarini kasallikning II bosqichida bajarish tavsiya qilinadi. Bunday jarrohlik amali deyarli barcha bemorlarda bosh aylanish hurujlarini to'xtatishga yordam beradi. Va, nihoyat, destruktiv jarrohlik amallari yuqorida qayd etilgan davolash tadbirlari eshituv va muvozanatni saqlash a'zolarining buzilish belgilarini bartaraf etmagan hollarda bajarilishi mumkin (55-rasm).



55-rasm. Men'er kasalligida bajariladigan jarrohlik amallarining bosqichlari.

Surunkali tonsillit, yiringli sinusit va boshqa yallig'lanish o'choqlarini sog'lomlashtirish tadbirlari Men'er kasalligini oldini olishga yordam beradi. Bemorga ko'p miqdorda suyuqlik ichish, ko'proq meva va sabzavotlarni, sut maxsulotlari, go'sht va baliqni faqat qaynatilgan holda, o'tkir va sho'r taomlarni kamroq iste'mol qilish tavsiya etiladi.

Men'er kasalligi bemor o'limiga olib kelmasada, u juda og'ir kasallik hisoblanadi. Qayta-qayta takrorlangan va muvozanat a'zosi faoliyatining buzilishi bilan kechgan hurujlar bemorning ish qobiliyatiga salbiy ta'sir ko'rsatadi, eshitish qobiliyatining pasayishi esa unda karlikni rivojlanishiga olib keladi. Ba'zan Men'er kasalligi bilan og'rigan bemorlar III yoki II guruh nogironlari bo'lib qoladilar.

HALQUMNING ANATOMIK TUZILISHI, FIZIOLOGIYASI VA TEKSHIRISH USULLARI

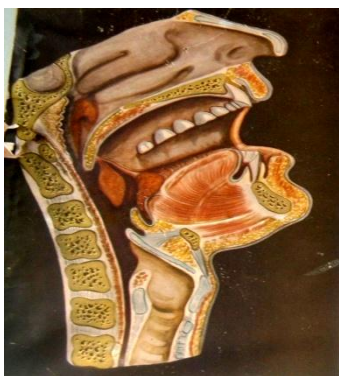
Halqum (pharynx) ovqat hazm qilish tizimining boshlang'ich qismi bo'lib, og'iz bo'shlig'i va qizilo'ngach orasida joylashgan. Bir vaqtning o'zida u nafas olish yo'lining ham bir qismidir, chunki havo halqum orqali burun bo'shlig'idan hiqildoqqa o'tadi. Halqum umurtqa pog'onasi bo'yin qismining oldida joylashib, kalla suyagi asosi sathidan YI bo'yin umurtqasi sathigacha davom etadi va torayib, qizilo'ngachga o'tadi. Kattalarda halqumning uzunligi 14 sm (12-15 sm), eni 4,5 sm ga teng.

Halqumda yuqori, orqa, old va yon devorlar tafovut qilinadi.

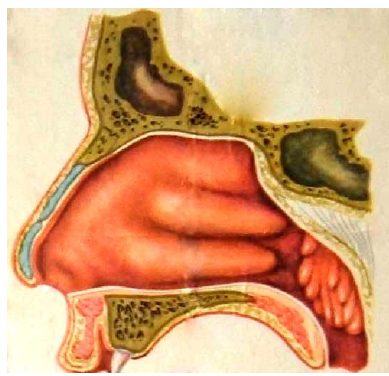
- *yuqori devori - gumbazi (fornix pharyngis)* ensa suyagining asosiy qismi va ponasi-mon suyak tanasi sohasida kalla suyagi asosining tashqi yuzasiga tutashadi;
- *orqa devori* bo'yin fassiyasining umurtqa oldi plastinkasi (*lam.prevertebralis*) oldida yotib, beshta yuqori bo'yin umurtqalari tanalari sathiga to'g'ri keladi;
- *yon devorlari* ichki va tashqi uyqu arteriyalar, ichki bo'yinturuq vena, adashgan va til osti asab tolalari, simpatik poya, til osti suyagining katta shoxlari va qalqonsimon tog'ay plastinkalariga tegib turadi;
- *old devori* burunhalqum sohasida xoanalar orqali burun bo'shlig'iga, o'rta bo'limi og'iz bo'shlig'iga ochiladi.

Halqum 3 bo'limdan iborat:

- burun bo'limi - *epipharynx* (burunhalqum);
- og'iz bo'limi - *mesopharynx* (og'izhalqum);
- hiqildoq bo'limi - *hipopharynx* (hiqildoqhalqum).



56-rasm. Halqumni yon tomonidan ko'rinishi



57-rasm. Burunhalqumni yon tomonidan ko'rinishi

Burunhalqum (epipharynx, nasopharynx) halqum gumbazidan qattiq tanglay sathigacha joylashib, uning gumbazi yuqorida kalla suyagi, aniqrog'i ensa suyagining asosiga va ponasi-mon suyakning old-pastki qismiga, orqa tomonda I va II bo'yin umurtqalariga tutashadi. Burunhalqum nafas olish faoliyatida qatnashadi. Uning old de-

vorini xoanalar (*choanae*), yon devorlarini pastki burun chig'anoqlari orqa uchlari-ni sathida halqumni nog'ora bo'shlig'i bilan bog'lab turuvchi eshituv nayining halqum teshiklari va ularning yuqori va orqasida nay murtaklari joylashgan (56 - 57-rasmlar).

Eshituv nayi halqum teshiklarining orqasida, burunhalqumning yon devorlarida halqum cho'ntagi *recessus pharyngeus* (yoki *Rozenmyuller cho'ntagi*) bo'lib, unda lim-foid to'qima to'plami nay murtaklari joylashgan.

Burunhalqumning yuqori orqa devorlarida halqum yoki III - murtak joylashgan. Bu murtakning gipertrofiyasi (*adenoidlar*) xoanalarni qisman yoki to'liq yopib, burun orqali nafas olishni qiyinlashtiradi yoki eshituv nayining halqum teshiklarini yopib, uning faoliyatini buzadi.

Og'izhalqum (*oropharynx, mesopharynx*) nafas va ovqatni hazm qilish yo'llari bir-biri bilan kesishgan maydon bo'lib, uning orqa devori III-bo'yin umurtqasiga tuta-shadi. Old tomonda og'iz halqum tomoq teshigi orqali og'iz bo'shlig'iga ochiladi. Tomoq (*fauces*) yuqoridan yumshoq tanglayning cheti, yon tomonlaridan *old* (tanglay-til) va *orqa* (tanglay-halqum) tanglay ravoqchalari va pastdan til negizi bi-lan chegaralangan. Yumshoq tanglay (*palatum molle*) qattiq tanglayning davomi bo'l-gan harakatchan plastinka bo'lib, mushak tolalari va paylar to'plami aponevrozla-ridan tuzilgan. Tinch holatda yumshoq tanglay til asosi ustida osilib turadi, o'rta chizig'i bo'ylab cho'zilgan erkin cheti tilcha (*uvula*) deb nomlanadi.

Har ikki tomonda tanglay pardasi ikki ravoqchalarda davom etadi. Birinchisi (old) til ildizi tomon yo'nalgan bo'lib, tanglaytil ravoqchasi (*arcus palatoglossus*), ik-kinchisi (orqa) halqum yon devorining shilliq pardasiga o'tib, tanglay halqum (*arcus palatopharyngeus*) ravoqchasi deb ataladi. *Tanglay-til* (old) ravoqchasining orqa yuza-sida shilliq pardaning yupqa uchburchak (*plica triangularis*), yoki Gis burmasi o'tadi. Uchburchak burma tanglay murtagini qisman yopib turadi.

Yumshoq tanglayda quyidagi mushaklar mavjud:

- yumshoq tanglayni taranglashtiruvchi mushak (*m.tensor veli palatini*) - yumshoq tanglayning old va eshituv nayining halqum qismlarini kengaytiradi;
- yumshoq tanglayni ko'taruvchi mushak (*m.levator veli palatini*) – yumshoq tang-layni ko'taradi, eshituv nayining halqum teshigini toraytiradi;
- tanglay-til mushagi (*m.palatoglossus*) tanglay-til ravoqchasi ichida joylashib, tilning yon yuzasiga birikadi. Qisqarganda tanglay-til ravoqchasini til negiziga yaqinlashtirib, tomoq teshigini toraytiradi.
- tanglay-halqum mushagi (*m.palatopharyngeus*) tanglay-halqum (orqa) ravoqchasi ichida joylashib, halqumning yon devoriga birikadi. Qisqarganda tanglay-halqum ravoqchalarini bir-biriga yaqinlashtirib, halqum va hiqildoqning pastki qismini yuqoriga tortadi.

Har ikki tomonda tanglay ravoqchalari orasida, uchburchak shakldagi murtak chuqurligi (*fossa tonsillaris*) bo'lib, ularda tanglay murtaklari joylashadi.

Hiqildoqhalqum (*laryngopharynx, hypopharynx*) hiqildoq usti qopqog'ining yuqori cheti va til ildizi sathidan boshlanib, IY,Y,YI bo'yin umurtkalari oldida joylashadi, keyin qadaxsimon torayib qizilo'ngachga o'tadi. Hiqildoqhalqum halqumning eng tor qismi hisoblanadi. Hiqildoqhalqumning old devorida til negizi ustida IY- til murtagi (*tonsilla lingualis*) joylashgan. Oldinda va pastda hiqildoqhalqum hiqildoqqa kirish joyiga ochiladi. Hiqildoqqa kirish joyining yon tomoni va halqumning yon de-vori orasida noksimon cho'ntaklar bo'lib, ovqat luqmasi ular orqali qizilo'ngachni kirish qismiga siljiydi. Hiqildoqqa kirish joyi oldida hiqildoq usti qopqog'i, yon to-monlarda – cho'michhiqildoq usti burmasi (*lig. aryepiglottica*) bilan chegaralangan.

Halqumning yuqori qismida va xoanalar yonida halqumning shilliq pardasi ko'pqavatli hilpillovchi silindrik epiteliy, o'rta va pastki qismida ko'p qavatli yassi epiteliy bilan qoplangan. Shilliq pardada, ayniqsa burunhalqum, yumshoq tanglayning halqum yuzasida va til negizining shilliq pardasida ko'pgina shilliq bezlar mavjud. Limfadenoid to'qima, shu jumladan murtaklar ham shilliq osti qavatida joylashgan.

Halqum devorlari shilliq (*tunica mucosa*), fibroz (*tunica fibrosa*), mushak (*tunica muscularis*) va biriktiruvchi (*tunica adventitia*) qavatlardan iborat. Halqum mushaklari ko'ndalang targ'il mushak tolalaridan tuzilgan. Ular halqumni qisuvchi (*constrictor*) va halqumni yuqoriga ko'taruvchi (*levator*) mushaklarga bo'linadi.

Halqumning qisuvchi mushaklariga yuqori, o'rta va pastki konstriktor mushaklari (*m.constrictor pharyngis superior, medius et inferior*) kiradi. Halqumni ko'taruvchi mushaklariga bigizsimonhalqum (*m.stylopharyngeus*) va orqa tanglay ravoqchasini hosil qilgan tanglayhalqum (*m.palatopharyngeus*) mushaklari kiradi.

Halqumning orqa va yon devorlari yumshoq biriktiruvchi to'qima bilan to'lgan halqum atrofi bo'shlig'i bilan yonma-yon turadi.

Halqum atrofi bo'shlig'ida 2 bo'shliq tafovut qilinadi:

- 1) halqum orti bo'shlig'i;
- 2) halqum yon bo'shlig'i.

Halqum orti bo'shlig'i (spatium retropharyngeum) bo'yin umurtqalari, ularni qoplagan mushaklar va bo'yin fassiyasi umurtqa oldi plastinkasining old tomonida joylashgan; u tor tirqish shaklida bo'lib, yumshoq biriktiruvchi to'qima bilan to'lgan. Halqum orti fassiyasi kalla suyagi asosidan boshlanib, halqumning orqa devori bo'ylab pastga tushadi va qizilo'ngach orti yumshoq to'qimasiga, undan keyin ko'ks oralig'iga o'tadi.

Halqum yon bo'shlig'i (spatium lateropharyngeum) yumshoq biriktiruvchi to'qima bilan to'lgan bo'lib, bigizhalqum mushagi yordamida old va orqa bo'limlariga bo'linadi. Bu bo'shliq kalla suyagi asosidan boshlanib, ko'ks oralig'igacha davom etadi.

Halqumni tashqi uyqu arteriyasining shoxchasi yuqoriga ko'tariluvchi halqum arteriyasi (*a. rharyngea ascendens*), yuz arteriyasi shoxchasi yuqoriga ko'tuvchi tanglay arteriyasi (*a. ralatina ascendens*), uyqu arteriyasining oxirgi shoxchasi – yuqori jag' arteriyasi shoxchasi - *a. palatina descendens*, uning pastki bo'limlarini asosan *a.thyreoidea inferior* (*chap tomonda a. subclavia shoxchasi, o'ng tomonda truncus brachiocephalicus*) qon bilan ta'minlaydi.

Halqum venalari old va orqa halqum chigalini (*plexus pharyngeus anterior et posterior*) hosil qiladi. Ular yumshoq tanglay va halqumning orqa va yon devorlarining tashqi yuzasida joylashgan bo'lib, vena qoni ichki buyinturuq venasiga (*v.jugularis interna*) quyiladi.

Halqumdan limfa chuqur va orqa bo'yin limfa tugunlariga oqib tushadi. Halqumning limfadenoid tuzilmalarida, shu jumladan barcha murtaklarda limfa tomirlar bo'lmaydi.

Halqum o'rtta qisuvchi mushagining tashqi va ichki yuzalarida *nn. glossopharyngeus, vagus et sympathicus* shoxlaridan hosil bo'lgan halqum asab chigali (*plexus pharyngeus*) joylashgan. Bu chigal halqumning harakat va sezuvchanlik innervatsiyasini ta'minlaydi. Halqum yuqori qismining harakat innervatsiyasini asosan til-halqum asab tolasi, o'rtta va pastki qismlarining innervatsiyasini sayyor asab tolasining shoxchasi qaytuvchi hiqildoq asab tolasi (*n. laryngeus reccurens*) ta'minlaydi. Halqumning sezuvchanlik innervatsiyasini yuqori qismida *n.tigeminusning* II shoxchasi, o'rtta qismida *n.glossopharyngeus* shoxchalari va pastki qismida *n.vagus* ning yuqori halqum asab tolasining yuqori shoxchasi ta'minlaydi.

Halqum fiziologiyasi

Halqum hayot uchun muhim faoliyatlarni bajaradi: u ovqatni qabul qilishda (so'rish va yutinish harakatlarida), nafas olish, himoya, ovozni hosil qilish va nutq jarayonida ishtirok etadi.

Yosh bola dastlabki oylarida faqat *so'rib* ovqatlanadi. Bunda og'iz bo'shlig'ida 100 mm sim. ust. chegarasida manfiy bosim hosil qilinadi. So'rish paytida yumshoq tanglay pastga cho'zilib, til negiziga yaqinlashadi va og'iz bo'shlig'ini orqa tomondan berkitib, burun orqali nafas olish uchun sharoit yaratadi. Suyuqlik og'iz bo'shlig'iga kirganda so'rish va nafas harakatlari to'xtab, yutinish harakati yuz beradi. Kattalarda *chaynash* harakati tufayli ovqat luqmasi til negizi sohasida to'planib, uni qitig'laydi va yutish harakatini, ya'ni halqum konstriktorlari, yumshoq tanglay va tanglay ravoqchalari mushaklarining to'liqinsimon qisqarishini paydo qiladi. Reflektor *yutinish harakati* tufayli ovqat luqmasi og'iz bo'shlig'idan halqum bo'ylab qizilo'ngachgacha o'tadi. Yutish harakatida uzluksiz va ketma-ket 3 bosqich kuzatiladi: og'iz bosqichi *ixtiyoriy*, halqum bosqichi *ixtiyorsiz (tezlashgan)* va qizilo'ngach bosqichi *ixtiyorsiz (sekinlashgan)*.

Yutish harakatining *I bosqichi* ixtiyoriy bo'lib, bunda til yuqoriga ko'tarilishi bilan luqma tanglay-til ravoqchasining orqasiga siljiriladi. Bu bosqich bosh miya postloq'i tomonidan nazorat qilinadi. *II bosqichda* luqma halqum bo'ylab qizilo'ngachning kirish joyigacha ixtiyorsiz siljiriladi. Bu bosqich yumshoq tanglay va halqum reseptorlarining qitiqlanishi natijasida paydo bo'lgan shartsiz refleksdir. Ikkinchi bosqich boshlanganda hiqildoq yuqoriga ko'tirilib, hiqildoq usti qopqog'i til negiziga yopishib, pastga tushadi va hiqildoqqa kirish joyini yopadi; cho'michsimon tog'aylar va dahliz burmalari bir biriga yaqinlashib, hiqildoq yorig'ini toraytiradi.

Tanglay ravoqchalari mushaklari va halqum yuqori konstriktorlarining qisqarishi tufayli ovqat luqmasi halqumning o'rtta bo'limiga siljiydi. Shu paytda yumshoq tanglay yuqoriga va orqaga ko'tarilib, halqumning orqa devoriga yopishib, burun-halqumni og'izhalqumdan ajratadi. Halqumning o'rtta bo'limida o'rtta va pastki konstriktorlar ovqat luqmasini pastga siljitadi. Hiqildoq, til osti suyagi va halqumni yuqoriga ko'tarilishi luqmani siljishini osonlashtiradi. *III bosqich* – ixtiyorsiz sekin davom etadi. Ovqat luqmasi qizilo'ngachga kirish joyiga yaqinlashganda u reflektor ravishda ochiladi, qizilo'ngach mushaklarining qisqarishi esa luqma qizilo'ngach

bo'ylab siljishini ta'minlaydi. Ovqat luqmasidan bo'shagandan so'ng halqum yana dastlabki holatiga qaytadi. Yutish harakati 6-8 soniya davom etadi. Ovqatni qabul qilish harakati organizmdagi nafas, qon aylanish, gaz almanishuviga ta'sir ko'rsatadi.

Suyuqlikni yutish harakati boshqacharoq kechadi. Og'iz bo'shlig'ining tubi, til va yumshoq tanglay mushaklarining qisqarishi natijasida og'iz bo'shlig'ida yuqori bosim hosil qilinadi va suyuqlik to'g'ridan-to'g'ri qizilo'ngachning yuqori bo'limiga va me'daning kirish joyigacha etib boradi. Jarayon 2-3 soniya davom etadi.

Yumshoq tanglayning old va orqa yuzasining shilliq pardasi, halqumning orqa devori, hiqildoq usti qopqog'ining tilga qaragan yuzasida ta'm reseptorlari bo'lib, ular *ta'm bilish* faoliyatini bajaradi. Asosan shirin, nordon, sho'r va achchiq ta'mlar tafovut qilinadi.

Ta'mni sezishda *nog'ora tori (chorda tympani)*, *tilhalqum (n. glossopharyngeus)* va *sayyor (n.vagus)* asab tolalari ishtirok etadi.

Halqumning *nutq faoliyati* uni tovush rezonansida ishtirok etishidan iborat. Tovush tembri hiqildoq, halqum, burun va burun yondosh bo'shliqlarida shakllanadi. Halqum o'z hajmi va shaklini o'zgartira olish xususiyati, yumshoq tanglay o'z harakatlari bilan tovush to'lqinlarining yo'nalishini o'zgartirib (og'iz yoki burun bo'shlig'i tomon), ovozning kuchiga, rang-barangligiga ta'sir ko'rsatadi. Yumshoq tanglay burunhalqumni og'izhalqumdan ajratib turgan holatida - unli tovush, ajratmagan holatida unsiz tovushlar hosil bo'ladi.

Qattiq tanglayning shakli va hajmi ham tovush tembriga o'z ta'sirini ko'rsatadi. Qattiq tanglay nuqsonlari, burun va burunhalqumda rivojlangan patologik jarayonlar (adenoidlar, poliplar, o'smalar, shilliq pardaning shishi, yumshoq tanglay falaji va boshq.) ovoz tembrining patologik o'zgarishlariga, ya'ni manqalanishga sabab bo'ladi.

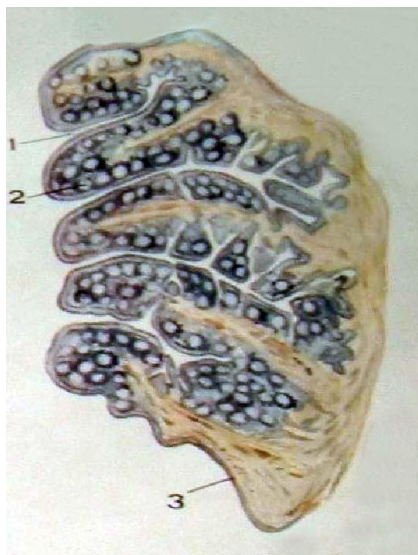
Halqumning *nafas faoliyatida* uning barcha bo'limlari ishtirok etadi. Burun orqali erkin nafas olinganda yumshoq tanglay pastga qarab osilib turadi, natijada og'iz bo'shlig'i halqum bo'shlig'idan ajralib turadi. Ammo burun orqali nafas olish faoliyati buzilganda nafas og'iz orqali olinadi, bunda yumshoq tanglay yuqoriga ko'tarilib, til esa yassilanib pastga tushadi, shuning uchun havo to'g'ridan - to'g'ri halqumning o'rta qismiga o'tadi.

Halqumning *himoya faoliyati*. Yot jism yoki boshqa (kimyoviy, termik) omil ta'sir etganda halqum mushaklarining reflektor qisqarishi yuz berib, halqum yorig'ini to'raytiradi, natijada yot jismni pastki bo'limlarga siljishi qiyinlashadi. Bundan tashqari, havoning isitilishi va chang zarrachalaridan tozalanishi halqumda ham davom etadi. Chang zarrachalari halqum devorlaridagi shilliqqa yopishib, balg'am bilan birga tashqariga chiqariladi yoki yutib yuborilib, oshqozonda zararsizlantiriladi. Og'iz va halqum bo'shlig'idagi shilliq pardaning qon tomirlari va limfadenoid to'qimasidan ajraladigan limfositlar ham himoya faoliyatida faol ishtirok etadi.

Limfadenoid murtaklar halqumda, ya'ni nafas va ovqatni hazm qilish yo'llari o'zaro tutashgan maydonda joylashganligi uchun doimo havo va ovqat luqmasi ta'siri ostida bo'ladi.

Halqum limfoid apparati halqa shaklida joylashib, "*Pirogov – Val'deyer limfadenoid halqum halqasi*" deb nom olgan. U ikkita tanglay (I va II), bitta halqum (III), bitta til (IV) va ikkita nay murtaklari (Y va YI) dan tashkil topgan.

Juft tanglay murtaklari (*tonsilla palatina*) halqumning yon tomonida joylashib, old va orqa tomondan til-tanglay va tanglay-halqum ravoqchalari bilan chegaralangan. Toq halqum murtagi (*tonsilla pharyngea*) burunhalqum gumbazida, toq til murtagi (*tonsilla lingualis*) til negizining novsimon so'rg'ichlari orqasida, bir juft nay murtaklari (*tonsilla tubariae*) - burunhalqumning yon devorida, eshituv nayining halqum teshiklari yonida joylashgan. Yuqorida qayd etilgan murtaklardan tashqari halqumda limfadenoid to'qima to'plamlari ham mavjud. Ular halqumning yon devorida, tanglay-halqum ravoqchalarining orqasida, halqumning orqa devorida, hiqildoqqa kirish joyida, noksimon chuqurlikda shilliq qavat ostida joylashgan. Homila davrida murtaklar kalla suyagi asosida, yurak va yirik qon tomirlar hamda o'pka maydonida shakllanadi. Tanglay murtagi homilaning 3-oyida, halqum murtagi 5-oyida, nay murtagi 6-oyida va til murtagi 7-oyida shakllana boshlaydi. Chaqaloqlarda murtaklar follikulalari ko'zga tashlanmaydi. 10 yoshda limfoid to'qimaning hajmi katta bo'lib, balog'at yoshiga borib limfoid elementlar va follikulalar asta kichrayadi. Kattalarda murtaklar kichik, follikulalar soni kam bo'ladi, ba'zan limfoid to'qima atrofiyaga uchrab, biriktiruvchi to'qima bilan almashadi.



58-rasm. Tanglay murtagi
1-lakuna; 2-follikul; 3-psevdokapsula; 4-trabecula

Tanglay murtagi limfadenoid halqum halqasining eng yirik tuzilmalaridan biri bo'lib, tuzilishining murakkabligi bilan ajralib turadi. Tanglay murtagida ichki (tomoq) va tashqi (yon) yuzalari hamda yuqori va pastki qutblari tafovut qilinadi (58-rasm). Tanglay murtagining halqum yorig'iga qaragan *ichki* yuzasi 16-22 chuqur, egri-bugri, bir-biriga tutashgan *lakunalarga* (*kriptalarga*) ega bo'lib, ular daraxt ildiziday qator shoxchalarga tarmoqlanadi. Tanglay murtagining *tashqi* yuzasi qalin fibrozli biriktiruvchi to'qima murtak *psevdokapsulasi* (soxta kapsula) bilan qoplangan bo'lib, uning qalinligi 1 mm ga etadi. Psevdokapsula va halqum yon devori orasida yumshoq paratonzillar yumshoq to'qima joylashgan.

Murtakning ichki (tomoq) yuzasida va pastki qutbida psevdokapsula bo'lmaydi. Psevdokapsuladan murtak ichiga biriktiruvchi to'qima tolalari *trabekulalar* kiradi. Murtak trabekulalari o'ziga xos qalin to'r hosil qiladi. To'rning orasi limfotsitlarning sharsimon to'plami – *follikulalar* bilan to'lgan;

Bundan tashqari bu erda plazmatik hujayralar va labrositlar ham uchraydi. Follikulalar odatda kriptalar bo'ylab joylashadi. Kichik follikulalardan tashqari murtakda yirik "ikkilamchi follikulalar" ham mavjud bo'lib, ularning diametri 1-2 mm ga etadi. Bunday follikulalarda to'q rangli periferik va och rangli markaziy maydonlar tafovut etiladi. Markaziy maydon reaktiv yoki embrional maydon deb ataladi. Olimlarning fikricha unda limfoblastlar bo'lib, ular yangi limfotsitlarni ishlab chiqish, zaharli moddalarni zararsizlantirish vazifa-sini bajaradi.

Tanglay murtagining erkin yuzasi, lakunalarning devorlari ko'ppqavatli yassi epiteliy bilan qoplangan. Epiteliy ostida kollagen, elastik va argirofil tolalar to'ri tafovut etiladi. Argirofil tolalar odatda epiteliyning o'rta qavatlarida, limfoleykotsitlar joylashgan maydonlarda joylashib, tayanch va oziqlantirish faoliyatini bajaradi. Epiteliy qoplamida limfotsit va neyetrofillar bo'lib, ular murtak parenximasidan halqum yorig'iga ko'chib turadi. Ko'chgan epiteliy, mikroflora, limfotsit va neyetrofillardan murtak kriptalarida tiqmalar hosil bo'ladi. Lakunalar murtak ichiga kirib birlamchi va ikkilamchi tirqishlarni hosil qiladi.

Tanglay murtagining *yuqori qutbi* sohasida ba'zan uchburchak shaklidagi chuqurlik (*sinus*) bo'lib, unda ba'zan tanglay murtagining qo'shimcha bo'lagi joylashadi.

Tanglay murtagining *pastki qutbi* til negizi ustida osilib turib, halqumning yon devoriga zich yopishib turadi. Murtakning pastki qutbidan 1,1-1,7 sm masofada ichki uyqu arteriyasi, 2,3-3,3 sm masofada tashqi uyqu arteriyasi o'tadi.

Tanglay murtaklarining o'ziga xos anatomotopografik xususiyatlari, psevdokapsula va undan tarqalgan trabekulalar, ularni ovqatni hazm qilish va nafas yo'llari kesishgan maydonda joylashishi tanglay murtaklarida surunkali yallig'lanish rivojlanishiga qulay sharoit yaratadi.

Tanglay murtagi qon ishlab chiqishda ham ishtirok etadi. Limfoid elementlar turlicha hosil bo'ladi. Follikulalar hujayralari mitoz, amitoz va kurtaklanish yo'li orqali ko'payadi. Hosil bo'lgan yangi limfotsitlarning bir qismi limfa tomirlar orqali qon tomir tizimiga, boshqa qismi epiteliy qavatidan halqum yorig'iga chiqariladi. Murtak parenximasida doimo plazmotsit va gistiotsit hujayralari, ya'ni makrofaglar bo'ladi. Plazmositlar ko'pincha follikulalar va biriktiruvchi to'qima yonida joylashadi. Ular o'zgargan limfotsit, poliblast va monotsitlardan hosil bo'lib, murtak uzoq vaqt ta'sirlanganligini bildiradi. Gistiotsitlar odatda retikulyar to'qimadan hosil bo'lib, murtaklar ta'sirlanganda harakatsiz gistiotsitlar faol fagotsitlarga aylanadi.

Halqum, til va nay murtaklarining anatomik tuzilishi tanglay murtagini eslatmada, o'ziga xos xususiyatlariga ega.

Halqum murtagining yuzasi sagital yo'nalishda joylashgan burmalar hosil qiladi. Follikula va tarqoq limfoid elementlarining to'plami shu burmalar orasida joylashib, burmalar o'zaro egatlar, ya'ni o'ziga xos kriptalar bilan ajralib turadi.

Til murtagi yassi tepaliklar to'plamidan tashkil topgan bo'lib, har bir tepalikning uchida teshikcha bo'ladi. Bu teshikchalar qopchaga o'xshagan tirqishsimon lakuna

yoki kriptaga olib boradi. Til murtagi qon tomirlarga va shilliq bezlarga boyligi, kriptalarining kichikligi bilan tanglay murtagidan farq qiladi.

Nay murtaklari hajmi bo'yicha boshqa murtaklardan ancha kichik, asosan limfoid to'qimadan tashkil topgan bo'lib, ularda follikulalar soni ham kam bo'ladi. Nay va halqum murtaklari ko'p qavatli hilpillovchi epiteliy bilan qoplanganligi bilan tanglay va til murtaklardan farq qiladi.

Murtaklarni tashqi uyqu arteriyasi qon bilan ta'minlaydi. Tanglay murtaklarini yuqoriga ko'tariluvchi halqum arteriyasi, yuqoriga ko'tariluvchi tanglay arteriyasi va yuz arteriyasining tanglay shoxchasi qon bilan ta'minlaydi (59-rasm).

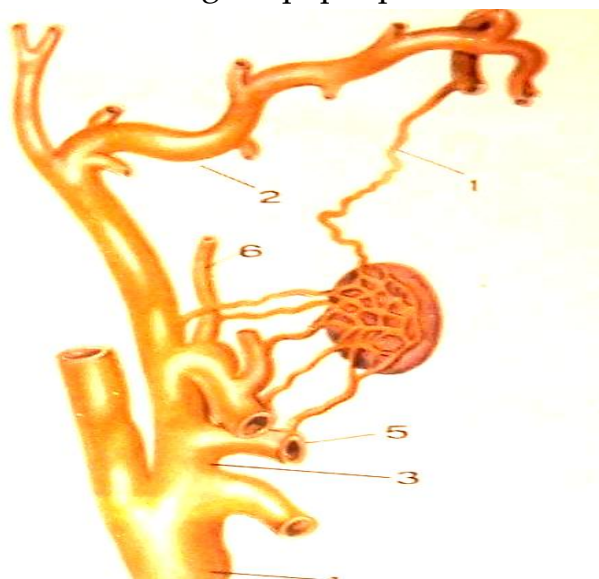
Tanglay murtaklaridan vena qon tomirlari yuz venasiga, keyin esa ichki bo'yinturuq venaga qo'yiladi. Burunhalqum va shu maydonda joylashgan halqum va nay murtaklarining venalari to'g'ridan to'g'ri kalla ichi va umurtqa venalari bilan tuta-shadi. Til murtagidan qon til venasi orqali ichki bo'yinturuq venaga oqib tushadi.

Tanglay murtagining innervatsiyasida tilhalqum, til, sayyor va simpatik asab to-lalari ishtirok etadi. Asab elementlari murtakning epiteliy qavatida va follikulalarda joylashgan. Tanglay murtagi epiteliy qavatining ostida subepitelial perilakunar asab to'ri, lakuna epiteliy qavati ostida xemoreseptorlar joylashgan.

Murtak follikularining innervatsiyasini ularning orasida joylashgan asab to'ri ta'minlaydi. Follikulalarda asab tolachalarning mavjudligi unda afferent impulsa-tsiyasi borligidan dalolat beradi. Follikulalarda xolinesteraza to'plami borligi aniqlangan.

Limfadenoid halqum halqasining fiziologik faoliyatiga doir "infekcion" va "himoya" nazariyalari ishlab chiqilgan.

B.S. Preobrajenskiy tasnifi bo'yicha organizmdagi limfadenoid to'qima limfatik (nodulyar) va follikulalardan tashqarida yotgan lifoid (eksranodulyar) to'qimalarga bo'linadi. Limfatik to'qima bu follikulalar hosil qilgan limfositlar guruhi bo'lsa, limfoid to'qima - bu yumshoq retikulyar biriktiruvchi to'qima orasida joylashgan limfoid elementlarning tarqoq to'plamidir.



59-rasm. Tanglay murtagini qon bilan ta'minlanishi.

1. Pastga tushuvchi tanglay arteriyasi;
2. Yuqori jag' arteriyasi;
3. Tashqi uyqu arteriyasi;
4. Umumiy uyqu arteriyasi;
5. Til arteriyasi;
6. Yuqoriga ko'tariluvchi tanglay arteriyasi;
7. Yuz arteriyasi;
8. Yuqori qalqonsimon arteriya;

Organizmning limfatik tizimlarini 3 guruhga bo'lish mumkin:

- 1) taloq va ilikning limfatik to'qimasi umumiy qon oqimining yo'lida joylashib, limfaqon to'sig'ini hosil qiladi;
- 2) limfa tugunlar limfa oqimi yo'lida joylashib, limfointerstitsial to'siqni hosil qiladi. Yuqumli kasalliklarda limfa tugunlarda antitelolar ishlab chiqiladi;
- 3) murtaklar, ichaklardagi to'p-to'p va yakka limfa tugunlar birgalikda limfoepitelial to'sig'ni hosil qiladi.

Halqum limfoid halqasining limfo-epitelial to'siq tizimini shartli 4 bos-qichlarga bo'lish mumkin:

1 - to'siq - murtakning shilliq pardasi bo'lib, bu to'siq zaiflashganda bemorda angina kasalligi rivojlanadi;

2 - to'siq - qon tomirlar devori, ya'ni gistogematik to'siq bo'lib, bu to'siq zaiflashganda mikroblar va ularning zaharli moddalari qonga tarqalib, metatonzillar kasalliklarni rivojlanishiga olib keladi;

3 - to'siq - murtak kapsulasi bo'lib, uning faoliyati buzilganda bemorda paratonzillit kasalligi rivojlanadi;

4 - to'siq mahalliy bo'yin limfa tugunlaridan tashkil topgan.

V.I.Voyachekning fikricha murtaklar *to'siq* (bar'er) faoliyatini bajaradi. Bakteriya va zaharli moddalar murtakning epiteliy qavatidan o'tib murtak parenximasida zararsizlantiriladi. Bu jarayonda hosil bo'lgan mahalliy antitelolar organizmning immunitetiga ta'sir ko'rsatadi. Murtak gistiotsitlari asosiy to'siq elementi hisoblanadi.

Infeksion nazariya tarafdorlari murtaklardagi "fiziologik yara" va zaharli moddalarni e'tiborga olib, ularni infeksiyaning "kirish darvozasi" deb hisoblasalar, "himoya" nazariyasi tarafdorlari murtaklardagi limfa oqimi markazdan tashqariga qarab harakat qilganligini e'tiborga olib, ularni infeksiyaning "chiqish darvozasi" deb baholaydilar. Ammo, tadqiqotlar ikkala nazariyalarni ham inkor etadi, chunki murtaklar limfa chiqaruvchi tomirlarga ega emas. Murtaklardagi limfatik kapillyarlar to'ri lakunalarga (kriptalarga) ochilmaydigan yopik kanallar tizimidan iborat.

Tanglay murtaklarida yuzaki va chuqur joylashgan limfatik kapillyarlar to'ri mavjud. Yuzaki joylashgan limfatik kapillyarlar to'ri murtakning erkin yuzasida epiteliy ostida joylashgan. Chuqur limfatik kapillyarlar to'ri tarqoq limfoid to'qimada, ya'ni follikulalar atrofida va biriktiruvchi to'qimada joylashgan limfatik kapillyarlardan tuzilgan. Murtak kapsulasi ham ko'p qavatli limfatik kapillyarlar to'riga ega, ulardan murtak tashqi yuzasining chiqish limfa tomirlari hosil bo'lgan; limfa murtak follikulalari atrofi limfatik kapillyarlar to'ridan shu limfa tomirlar va murtakning ichki yuzasidan chiqayotgan limfa tomirlar orqali chiqariladi. Tanglay ravoqchalari shilliq pardasi va burunhalqumning yon tomonida joylashgan limfa tomirlar orqali tanglay murtaklari til, nay va halqum murtaklari bilan bog'lanadi.

Barcha murtaklar mahalliy limfa tugunlarga ega. Halqum murtagi uchun yuqori yon bo'yin, tanglay murtaklari uchun jag' osti va til murtagi uchun chuqur buyinturuq zanjirining yuqori tuguni birlamchi mahalliy limfa tugunlar sifatida xizmat qiladi.

Murtaklarning *himoya* faoliyati infeksiyani zaharsizlantirishdan iborat. V.N.Zak va V. T.Talalaevar fikricha doimiy ravishda ta'sir qilgan infeksiya bu erda "*fiziologik angina*"ni paydo qiladi, o'z navbatida angina organizmning immun holatiga ta'sir ko'rsatadi.

I.V.Davidovskiy murtaklarni *fiziologik moslashish* apparati deb hisoblaydi.

Hozirgi kunda murtaklar organizm immun tizimining periferik a'zosi sifatida hujayra va gumoral immunitetning shakllanishida ishtirok etishi isbotlangan. Barcha limfatik a'zolariga o'xshab, murtaklar *limfotsitlar ishlab chiqarishda*, ya'ni limfopoez jarayonida ishtirok etadi. Limfotsitlar follikulalarning markaziy qismida ishlab chiqarilib, etilgan sari ular follikulalarning chetiga qarab siljiydi va u erdan limfa yo'llarga, limfaning umumiy oqimiga va murtaklar yuzasiga chiqadi. Limfotsitlarni murtaklar yuzasidan chiqarilishi organizmda ularning sonini me'yorda saqlashga yordam beradi, ya'ni murtaklar *eliminatsiyasi* ro'y beradi. Tanglay murtaklarida T-va B-limfotsitlar bo'lib, T-limfotsitlar follikulalar orasida, B-limfotsitlar - follikulalar ichida joylashgan. B-limfotsitlar makrofag, plazmatik hujayralar, immunoglobulinlarni hosil qilishda, T-limfotsitlar hujayra immunitetining mediatorlarini ishlab chiqarishda qatnashadi.

Bundan tashqari tanglay va halqum murtaklarida virusga qarshi nospetsifik omil - *interferon*, poliomielitga qarshi *antitelolar ishlab chiqarilishi* aniqlangan. Interferon adenovirus, paragripp, Koksaki, qizamiq, stomatit viruslariga qarshi vosita hisoblanadi.

Ko'pgina tadqiqotlarda halqum murtaklari halqasi, xususan, tanglay murtaklari *ferment ishlab chiqarishda* ishtirok etishi tasdiqlangan. Murtaklar to'qimasida amilaza, lipaza, fosfataza va boshqa fermentlar borligi, ovqatlangandan so'ng ularning miqdori ko'payganligi aniqlangan. Bu esa murtaklarni ovqatni *oral hazm qilish* jarayonida ishtirok etishini tasdiqlaydi.

Murtaklar o'ziga xos *immunoretseptor* vazifasini bajarib, mahalliy va umumiy himoya reaksiyalarni paydo qilishda muhim ahamiyatga ega. Murtaklar retseptorlari ko'pgina a'zolar bilan asab-reflektor yo'l orqali bog'langan. Xususan, yurak va murtaklar o'rtasida tonzillokardial refleks borligi amalda tasdiqlangan. Tanglay murtaklari bosilganda yoki unga igna sanchilganda elektrokardiogrammada o'zgarishlar paydo bo'ladi. Bunday o'zgarishlar surunkali tonzillit bilan og'rigan bemorda yaqqol namoyon bo'lib, tonzillokardial refleks deb ataladi.

Tonzillokardial refleks - shartsiz refleks bo'lib, undan shartli refleks hosil qilishda foydalansa bo'ladi. Masalan, murtaklarga mexanik ta'sir bir necha bor tovush signali bilan birga o'tkazilsa, keyinchalik elektrokardiogrammadagi o'zgarishlar faqat tovush signali bo'lganda ham paydo bo'ladi. Bu aurokardial shartli refleks amalda eshituvning ob'ektiv tekshiruvi sifatida qo'llaniladi.

Bundan tashqari, limfadenoid halqum halqasi ayrisimon, qalqonsimon, me'da osti, buyrak usti bezlarining qobig'i bilan, xususan, tanglay murtaklari (ayniqsa balog'at yoshida) gipofiz buyrak usti bezining qobig'i limfatik to'qima tizimi bilan uzviy bog'liq.

Halqumni tekshirish usullari

I bosqich. Bemor shikoyatlarini va anamnez ma'lumotlarini aniqlash.

II bosqich. Ko'zdan kechirish va paypaslash.

1. Tekshiruvchi bemorning bo'yin sohasi, lablarining shilliq pardasini ko'zdan kechiradi.

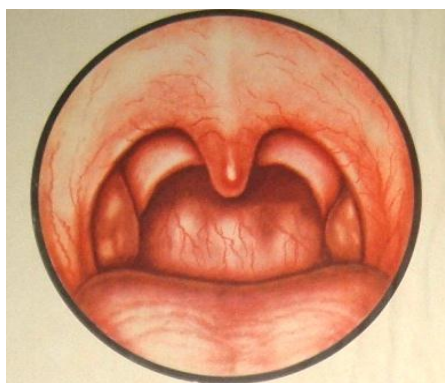
2. Mahalliy limfa tugunlarni paypaslash. Tekshiruvchi bemorning boshini biroz oldinga egib ikki qo'lining barmoqlari bilan jag' osti, orqa buyin, retromandibulyar chuqurlikdagi limfa tugunlarni paypaslaydi. Keyin bir qo'lini bemor boshining tepasiga qo'yib, boshqa qo'li bilan chuqur bo'yin, o'mrov usti va o'mrov osti chuqurlikdagi limfa tugunlarni avval bir tomonda, keyin ikkinchi tomonda paypaslab tekshiradi.

III bosqich. Halqum endoskopiyasi. Orofaringoskopiya yoki mezofaringoskopiya.

1. Tekshiruvchi shpatelni chap qo'lga olib, bosh barmog'ini shpatelning pastiga, II va III barmoqlarini uning ustida qo'yib, o'ng qo'lini bemorning boshiga qo'yadi.

2. Bemordan og'zini ochishini so'rab, shpatel yordamida navbatma-navbat og'izning o'ng va chap lunjlarini va og'iz dahlizini ko'zdan kechiradi: og'iz bo'shlig'ining shilliq pardasi, quloq oldi so'lak bezlarining chiqish teshiklarini ko'zdan kechiradi. Bundan tashqari, tishlarni, milklarni, qattiq tanglayni, tilni, til osti va pastki jag' osti so'lak bezlarining chiqish yo'llarini hamda og'iz bo'shlig'ining tubini ko'zdan kechiradi. Og'iz bo'shlig'ining tubini ko'zdan kechirish uchun bemordan til uchini yuqoriga ko'tarishini so'raydi yoki uni shpatel yordamida ko'taradi. Og'iz bo'shlig'ining tubida til osti va pastki jag' osti bezlarining chiqish yo'llari joylashgan.

3. Tekshiruvchi shpatelning uchi yordamida tilning oldingi 2/3 qismini pastga asta bosadi va bunda shpatelning uchi bilan til negiziga tegmaslikga harakat qilinadi, aks holda bemorda qusish refleksi paydo bo'ladi. Yumshoq tanglayning harakatchanligini aniqlash uchun tekshiruvchi bemordan "a-a-a-a" tovushini chiqarishni so'raydi. Me'yorda yumshoq tanglay harakatchan bo'ladi.



60-rasm. Mezofaringoskopiya
og'izhalqum manzarasi

4. Yumshoq tanglayning shilliq pardasi, tilcha, old (tanglay-til) va orqa (tanglay-halqum) tanglay ravoqchalari va tanglay murtaklarini ko'zdan kechirish. Me'yorda shilliq parda silliq va nimpushti rangda bo'lib, ravoqchalar yaqqol ko'zga tashlanib turadi (60-rasm).

Tanglay murtaklarining hajmi aniqlanadi, buning uchun tanglay murtagi hamda tilcha o'rtasidan xayolan o'tkazilgan chiziq orasidagi masofa uch qismga bo'linadi. Murtaklar shu masofaning 1/3 qismigacha kattalashganda tanglay murtaklari gipertrofiyasining I darajasi, 2/3 qismigacha kattalashsa – II va halqumning o'rta chizig'igacha kattalashganda - III darajasi deb baholanadi.

5. Murtaklar shilliq pardasini ko'zdan kechirish. Me'yorda u nimpushti rangda, yuzasi silliq va nam, lakunalarining og'zi yopiq bo'ladi.

6. Murtak lakunalarining ajralmasini aniqlash uchun tekshiruvchi ikki qo'lga ikkita shpatelni olib, biri bilan bemorning tilini pastga bosib, ikkinchisi bilan old ra-voqcha asosi orqali murtakning yuqori qutbini bosadi. O'ng tomondagi murtak o'ng qo'lga olingan shpatel, chap tomondagi murtak chap qo'lga olingan shpatel yordamida bosiladi. Me'yorda lakunalarda ajralma bo'lmaydi yoki biroz yiringsiz epitelial tiqma bo'ladi.

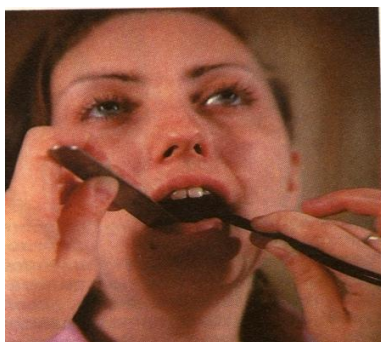
7. Halqum orqa devorining shilliq pardasini ko'zdan kechirish. Me'yorda u nimpushti rangda, nam va tekis bo'ladi, yuzasida kam miqdorda o'lchami 1 mm gacha bo'lgan limfoid to'qimaning kichik to'plamchalari (limfoid donachalar) ko'rinadi. *Epifaringoskopiya (orqa rinoskopiya)*.

8. Halqum gumbazini ko'zdan kechirish uchun tekshiruvchi burunhalqum ko'z-gusini dastasiga o'rnatib, keyin ko'zguni 2-3 soniyaga issiq ($40 - 45^{\circ}\text{C}$) suvga botirib yoki spirt alangasi ustida ushlab isitadi. O'ng qo'lga ko'zgu dastasini olib, ko'zgu yuzini toza salftka bilan quritib, chap qo'l kaftining orqa yuzi yoki I barmog'i bilan ko'zgu isiganligini tekshirib ko'radi.

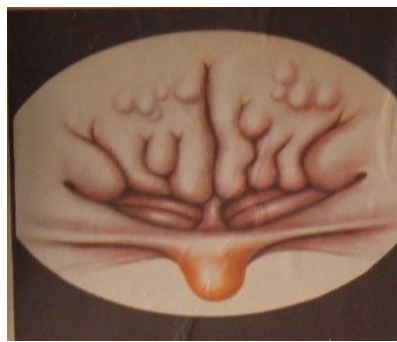
9. Chap qo'lga shpatelni olib, uni o'ng burchakdan bemor og'ziga kiritadi va shpatelning uchi bilan tilning old 2/3 qismini asta bosib, bemordan burun orqali na-fas olishni so'raydi.

10. Burunhalqum ko'zguni qalamni ushlaganday o'ng qo'li bilan ushlab, tekshi-ruvchi uni til negizi va halqum orqa devoriga tekkizmasdan bemorning og'ziga, ke-yin yumshoq tanglayning orqasiga kiritadi, bunda ko'zguning sathi 45° ga yuqoriga qaratilgan bo'lishi lozim.

11. Peshona reflektoridan yorug'likni ko'zguna yo'naltirib, halqum gumbazi, xoa-nalar, halqumning yon devorlari va eshituv nayining teshiklarini (ular pastki burun chig'anog'ining orqa uchi sathida joylashgan) ko'zdan kechiradi. Me'yorda halqum gumbazi va xoanalar erkin, halqum yuqori bo'limlarining shilliq pardasi nimpushti rangda va silliq bo'ladi. Halqum murtagi burunhalqum gumbazining orqa yuqori devorida joylashib, dimog' suyagi va xoanalarning yuqori uchiga tegmaydi (61, 62-rasmlar).



61-rasm. Orqa rinoskopiyani bajarilishi.



62-rasm. Orqa rinoskopiyada burunhalqum manzarasi

Gipofaringoskopiya (bilvosita laringoskopiya) hiqildoq ko'zgusi yordamida bajariladi.

12. Hiqildoq ko'zgusi dastasiga o'rnatilgandan so'ng issiq suvda (40° - 45° C) yoki spirt alangasi ustida 2-3 soniya davomida isitiladi, salfetka bilan quritiladi. Tekshiruvchi ko'zguni kaftining orqa yuzasiga tegizib, uni isiganligini tekshirib ko'radi.

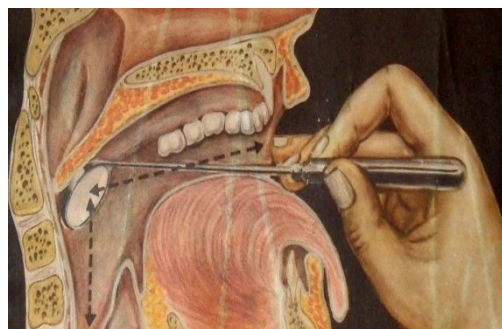
13. Keyin u bemordan og'zini ochib, tilni chiqarishni va og'iz orqali nafas olishni so'raydi.

14. Tekshiruvchi chap qo'li bilan bemor tilining uchini doka sochiqcha bilan ushlab (bunda u bosh barmog'ini tilning yuqori yuzasiga, III barmog'ini - uning pastki yuzisiga, II barmog'ini - yuqori labning ustiga qo'yadi), bemor tilini o'ziga va pastga biroz tortadi. Bu harakatni bemorni o'zi ham bajarishi mumkin.

15. Hiqildoq ko'zguning dastasini o'ng qo'li bilan qalamni ushlaganday ushlab, tekshiruvchi uni og'iz bo'shlig'iga yumshoq tanglaygacha kiritadi (bunda ko'zguning sathi pastga qaratilgan va tilning yuziga parallel turishi lozim). Ko'zguni kiritish paytida til negizi va halqumning orqa devoriga tegmaslikka harakat qilinadi. Yumshoq tanglayga etgandan so'ng ko'zguning sathi halqum o'qiga nisbatan 45° burchakda o'rnatiladi; peshona reflektorining yorug'ligi ko'zguna tushishi uchun



63-rasm. Gipofaringoskopiya da bemorning holati



64-rasm. Gipofaringoskopiya da hiqildoq ko'zguning holati.

yumshoq tanglay yuqoriga va orqaga biroz ko'tariladi. Keyin bemorga cho'zib " i-i " tovushini chiqarish, so'ng chuqur nafas olish buyuriladi. Ovoz chiqarish va nafas olish paytida hiqildoqning ichki yuzasi ko'rinadi (63, 64 rasmlar).

16. Tekshiruvchi ko'zguni halqumdan chiqarib oladi va dastasidan ajratib, uni zararsizlantiruvchi eritmaga solib qo'yadi.

IY bosqich. Burunhalqumni barmoqlar yordamida paypaslash.

17. Bemor kursiga o'tiradi, qo'llariga qo'lqop kiygan tekshiruvchi uning orqasida o'ng tomonda tik turib, chap qo'lining bosh barmog'i bilan bemor lunjini tishlari orasiga kiritib, ikkinchi, uchinchi, to'rtinchi va beshinchi barmoqlari bilan pastki jag'ni ushlab, bilagi bilan bemorning boshini o'zini tanasiga bosib turib, o'ng qo'lining ko'rsatkich barmog'ini burunhalqumga, yumshoq tanglayning orqasiga chaqqonlik bilan kiritib, xoanalarni, burunhalqum gumbazini va halqum yon devorlarini paypaslaydi. Zarur bo'lsa tekshiruv dikain yoki lidokain bilan mahalliy og'riqsizlantirish ostida bajariladi.

Y bosqich. Halqumning ta'm bilish qobiliyatini tekshirish.

Tilning turli bo'limlarida ta'm bilish qobiliyatining buzilish belgisi muhim klinik ahamiyatga ega. Masalan, tilning old 1/2 qismining bir tomonida ta'm bilish qobiliyati buzilib, boshqa sezgilari saqlanib qolganligi shu nomonda nog'ora asab tolasining faoliyati buzilganligini bildiradi; tilning orqa 1/3 qismida ta'm bilish qobiliyatini buzilishiga esa tilhalqum asab tolasining zararlanishi sabab bo'ladi. Ta'm bilish qobiliyatini buzilishi turli yuqumli kasalliklarda, kalla bo'shlig'ining patologik jarayonlarida (o'sma, jarohatlar, tarqoq skleroz) kuzatiladi.

Ta'm bilish qobiliyatini tekshirish uchun *sub'ektiv* va *ob'ektiv* tekshiruv usullari qo'llaniladi. Sub'ektiv tekshiruvda har biri asosiy ta'm sezgisini qo'zg'atish ta'siriga ega turli qitqlovchi moddalar ishlatiladi: shakar (glyukoza) eritmasi *shirin*, xininxlorid eritmasi *achchiq*, kislota eritmasi (sirka, limon, xlorid kislotalari) – *nordon*, natriy xlorid eritmasi *sho'r*. Ushbu moddalarning bo'sag'a miqdori quyidagicha bo'ladi: 100 ml suvda 0,4 g shakar, 0,000008 g xininxlorid kislotalari, 0,003 g natriy xlorid tuzi. Har bir yangi moddaning ta'mini aniqlashidan oldin bemorga og'zini bir stakan qaynatilgan suv bilan chayish buyuriladi. Taktil sezgisini paydo qilmaslik uchun eritma yupqa paxta bo'lakchasi yoki pipetka yordamida tomiziladi. Eritma bir tomchi miqdorida ushbu moddaga sezuvchan til maydoniga tomiziladi. Masalan, shakar eritmasi tilning o'ng va chap tomonidagi oldingi 1/3 qismiga va yon tomonidagi oldingi 1/3 qismiga (nog'ora asab tolasini); kislota eritmasi til negizining har ikki tomoniga (tilhalqum asab tolasini); achchiq eritma tilning orqa 1/3 qismining har ikki tomoniga (tilhalqum asab tolasini) tomiziladi. Osh tuzi eritmasi tilning ham oldingi 1/3 (nog'ora asab tolasini), ham orqa 2/3 qismiga (tilhalqum asab tolasini) navbatma - navbat tomiziladi. Tekshiruvning keyingi bosqichlarida kontsentratsiyasi yuqori bo'lgan eritmalar (2% xininxlorid kislotalari, 20% shakar, 0,2% xlorid kislotalari) ishlatiladi. Ta'm bilish qobiliyati tilning o'ng va chap tomonida navbatma-navbat tekshiriladi.

Hozirgi kunda ta'm bilish bo'sag'asining elektrometrik tekshiruvi *elektrogustometriya* usuli mavjud. Ushbu tekshiruv ta'm bilish bo'sag'asining aniq ko'rsatkichini tez aniqlash va uning dinamikasini o'rganish imkonini beradi. Tadqiqotlar shuni ko'rsatadiki, tekshiruvda qo'llanilgan elektr toki ta'siri tabiiy ta'mga ega moddalar ta'siriga o'xshaydi. Ushbu tekshiruv usuli XIX asrda aniqlangan hodisaga asoslangan: tilning yuzasiga 3-4 Vt kuchga ega (undan ortiq emas!) kuchsiz doimiy elektr toki yaqinlashtirilganda elektrod tegib turgan maydonda achchiq, sho'r yoki nordon ta'm sezgisi paydo bo'ladi. Sezgining xarakteri elektrodning qutbiga va tegib turgan maydonga bog'liq bo'ladi. Masalan, tilning old 1/3 qismiga o'rnatilgan manfiy elektrod achchiqroq sho'rroq, elektr toki o'chirilgandan so'ng nordonroq ta'mni, til asosi sohasiga o'rnatilgan elektrod esa ichimlik sodasi ta'mini paydo qiladi. Doimiy elektr toki impulslarining tezligi va amplitudasini o'zgartirish va faol elektrodni tilning turli maydonlariga o'rnatish orqali bemorda shirin, sho'r va nordon ta'm sezgisini paydo qilish mumkin. Ushbu hodisa doimiy elektr toki ma'lum ta'mni sezish xususiyatiga ega til so'rg'ichlaridan o'tkazilganda ayniqsa yaqqol namoyon bo'ladi.

HALQUM KASALLIKLARI

HALQUM JAROHATLARI. Halqumning mexanik jarohatlari terining butunligi buzilgan yoki buzilmaganligiga qarab tashqi va ichki, yopiq va ochiq jarohatlarga bo'linadi. Bundan tashqari, botgan yoki botmagan, faqat kirish teshigi yoki ham kirish, ham chiqish teshigi mavjud bo'lgan jarohatlar tafovut qilinadi.

Halqumning *ichki jarohati* ko'pincha mexanik ta'sir, termik va kimyoviy kuyishlar natijasida sodir bo'ladi. Bola og'ziga solingan qalam yoki cho'p bilan yiqilganda yumshoq tanglayni teshilishi, halqum orqa devori shilliq pardasini yirtilishi va lat eyishi sodir bo'ladi. Shunga o'xshash jarohatlar yot jism chiqarib olinayotganda yoki endoskopiya paytida sodir bo'lishi mumkin. Hasharotlar, ayniqsa ari halqum shilliq pardasini chaqishi natijasida qisqa vaqt ichida mahalliy shish rivojlanib, bemorda bo'g'ilish holati rivojlanadi.

Halqumning *yopiq tashqi* jarohatlariga lat eyish, teri osti yirtilishlari kiradi. Bunday jarohatlar ko'pincha ko'cha transport hodisalarida, sport o'yinlarida sodir bo'ladi. Engil jarohatlarda lat egan maydon og'riydi, shishadi va shilliq pardasi ostiga qon quyilib, ba'zi hollarda teri shilinadi.

Halqumning tashqi jarohati *aralash* (bo'yin, kalla suyagi, gavda, qo'l-oyoqlarning jarohati bilan birga) va *ochiq* (kesilgan, suqilgan, majag'langan) jarohatlarga bo'linadi.

Klinik belgilari. Kasallikning belgilari bir vaqtning o'zida bir necha a'zolar, masalan halqum, hiqildoq va qon tomirlar jarohatlanishiga bog'liq bo'ladi. Bemorni og'zidan so'lak va qon oqishi, tomoq'i og'rishi, yutinishi qiyinlashganligiga shikoyat qiladi. Ba'zan bemorda bo'yin sohasining shishi va teri osti emfizemasining klinik belgilari kuzatiladi.

Bemorda og'riq, qon oqishi, pastki jag' va til osti suyagining jarohatida nafas, nutq, yutinish harakatini buzilishi va teri osti emfizemasi kuzatiladi.

Tashxis bemor shikoyatlarini, kasallikni boshlanishini, jarohat sodir etilgan vaqti va vaziyatini, kasallik belgilari aniqlash hamda paypaslash, gipo, mezo, epifaringoskopiya, rentgenografiya, kompyuter tomografiya tekshiruvlari natijalari asosida qo'yiladi.

Faringoskopiya bo'yin yumshoq to'qimalari zararlanganligi, jarohat maydonida shish, gematoma va yallig'lanish belgilari paydo bo'lganligi ko'rinadi. Burunhalqum, hiqildoqhalqum va jarohat maydoni ko'zdan kechirilib, yot jism bor - yo'qligi aniqlanadi. Jarohat maydonining joylashuviga qarab jarroh yoki stomatolog maslahati uyushtiriladi, laboratoriya tekshiruvlari o'tkaziladi.

Davolash tadbirlari otorinologiya yoki reanimatsiya bo'limida olib boriladi. Halqumning tashqi jarohatida shoshilinch ravishda qon oqishni to'xtatish, nafas olish faoliyatini tiklash, og'riqsizlantirish va yallig'lanishga qarshi tadbirlar o'tkaziladi. Kuchli arterial qon oqishlarda umumiy uyqu arteriyasi bosilib, jarohat maydoni ko'zdan kechiriladi va qonayotgan qon tomir bog'lanadi.

Halqumning engil ichki jarohatida jarohat maydoni tozalanib, bemorga yallig'lanishga qarshi terapiya buyuriladi. Halqumning shilliq pardasi shilinganda jarohat maydoniga 3% kumush nitrat eritmasi surtiladi. Yumshoq tanglay yoki halqumning yon devori yirtilganda jarohat maydoniga chok qo'yiladi. Bemorga qoqsholga qarshi zardob yuborilib, yallig'lanishga qarshi davolash tadbirlari o'tkaziladi. Halqum orti ho'ppozri rivojlanish xavfi tug'ilganda bemor vrach nazorati ostida bo'lishi lozim. Bemor zond orqali ovqatlantiriladi.

HALQUM YOT JISMI. Yot jism og'izhalqum, burunhalqum yoki hiqildoq-halqumda tiqilib qolishi ovqatlanish vaqtida yoki yot jism og'izga solinganda (tish tozalagich, nina, to'g'nag'ich, tugma va boshqalar) sodir bo'lishi mumkin.

Klinik belgilari. Bemorda tomoq sohasini og'rishi, unda suqilish yoki noxushlik his etish kuzatiladi; ba'zan og'riq quloq sohasiga tarqalishi, og'izdan so'lak oqishi, qon tupurish, burun orqali nafas olish, yutish harakatlarini qiyinlashishi va yo'tal kuzatilishi mumkin.

Tashxis kasallikni boshlanishi, bemorning shikoyatlari, faringoskopiya, bilvosita laringoskopiya, orqa rinoskopiya va boshqa tekshiruvlar natijalari asosida qo'yiladi.

Ko'pincha o'tkir uchli yot jism (baliq suyakchalari, nina) murtaqlar cho'ntaklarida, til negizida, noksimon cho'ntaklarda tiqilib qoladi.

Murtaqlarni ko'zdan kechirish uchun old ravoqchalar shpatel bilan asta bosilib, murtaqlar ichki tomonga siljiriladi. Odatda yot jism murtaqda yoki ravoqchalar orasidagi shilliq parda burmasida tiqilib qoladi. Ba'zan yot jismning bir uchi murtaq to'qimasiga suqilgan bo'lsa, ikkinchi uchi til negiziga tegib turadi. Bilvosita laringoskopiya da til negizining shilliq pardasi shilinganligi ko'rinadi. Til negizi va noksimon cho'ntakni ko'zdan kechirish va tiqilib qolgan yot jismni olib tashlash uchun shilliq pardaga 2% dikain, 10% lidokain sepiladi. Tekshiruvda til murtagi to'qimasi hamda til negizi va hiqildoq usti qopqog'i orasidagi bo'shliq holatiga e'tibor beriladi. Noksimon cho'ntakni ko'zdan kechirish uchun bilvosita laringoskopiya (yoki gipofaringoskopiya) tekshiruvi bajariladi. Muolaja bemorning boshi oldinga yoki yot jism tiqilib qolgan tomonga egilgan holda bajariladi. Bunda til negizi, hiqildoq-halqumning yon devori, cho'michsimon tog'ay, cho'michsimon hiqildoq usti qopqog'i burmalarining shilliq pardasi shishganligi, zararlangan tomonda noksimon cho'ntak torayganligi ko'rinadi.

Zarurat tug'ilganda rentgenologik, KT yoki MRT tekshiruvlari o'tkaziladi. Agar klinik va rentgenologik belgilar noaniq bo'lib, bemor yutinganda kuchli og'riq paydo bo'lishiga shikoyat qilca, unda yot jism qizilo'ngachda tiqilib qolganligiga shubha qilish mumkin.

Davolash. Halqum yot jismi faringoskopiya da uchi egri qisqich yordamida chiqarib olinadi. Til negizi yoki noksimon cho'ntakda tiqilib qolgan yot jism shilliq qavatga 10% lidokain sepilib yoki 2% dikain surtilgandan so'ng bilvosita laringoskopiya da hiqildoq korntsangi yordamida chiqarib olinadi.

Yosh bolalarda hiqildoqhalqum yot jismi umumiy og'riqsizlantirish ostida bevosita laringoskopiya paytida chiqarib olinadi.

Burunhalqum yot jismlari orqa rinoskopiyada mahalliy og'riqsizlantirish ostida korntsang yoki Mikulich qiskichlari yordamida chiqarib olinadi.

HALQUM KUYISHLARI. Halqumning termik va kimyoviy kuyishlari ko'proq nazoratsiz qolgan yosh bolalarda sodir bo'ladi (nazoratsiz qolgan bola to'satdan choynak tumshug'idan choy yoki qaynoq suvni, sut yoki suyuq ovqatni ichib qo'yishi mumkin). Bundan tashqari bola turli suyuqliklarni, shu jumladan konsentratseyasi yuqori kislota, ishqor, og'ir metal tuzini, yod eritmasini, permanganat kaliy kristallari yoki boshqa zaharli moddalarni ichib yuborishi mumkin. Kattalar orasida ruhiy holati o'zgarganda o'z joniga qasd qilish maqsadida yuqorida qayd etilgan zaharli moddalarni ichish hollari uchraydi.

Bolalarda og'iz bo'shlig'i va halqum shilliq pardasi kuyishlari hiqildoq shilliq pardasi kuyishiga nisbatan engilroq kechadi.

Klinik belgilari. Dastlab halqum sohasida kuchli og'riq paydo bo'ladi, og'riq yutinganda, qusganda va yo'talganda kuchayadi. Nnavshadil spirt va sirka kislota-ning kuchsiz eritmasi og'iz bo'shlig'i, halqum shilliq pardalarini yuzaki kuydiradi. O'tkir kislota yoki ishqor yutib yuborilganda og'iz bo'shlig'i va halqumning shilliq pardalarida nekroz, devorlarini emirilishi kuzatiladi.

Kuyishning *I darajasida* shilliq pardaning epiteliy qatlami kuyadi, og'iz bo'shlig'i, tanglay ravoqchalari, tilcha, halqum va ba'zan hiqildoqqa kirish joyining shilliq pardasi keskin qizarib, shishadi.

Kuyishning *II darajasida* bemorda umumiy zaharlanish belgilari kuzatilib, jarohat maydonida shilliq parda shishib, shishasimon bo'ladi va nekrotik karash bilan qoplanadi.

Kuyishning *III darajasida* bemorda keskin umumiy zaharlanish belgilari, qon atsidozi, eritrositlar gemolizi rivojlanib, buyrak, jigar, yurak, qon tomir etishmovchiligi rivojlanish xavfi tug'iladi. Faringoskopiyada nafaqat shilliq parda, balki shilliq osti to'qimalari kuyganligi va chuqur nekroz jarayoni yuz berganligi, shilliq parda oq karash bilan qoplanganligi ko'rinadi.

Tashxis kasallikni boshlanishi, bemor shikoyatlari, qaysi zaharli moddani qanday vaziyatda ichganligi, bemorning umumiy ahvoli, ichgan ichimlikni hidi, qayt qilingan suyuqlikni xarakteri va boshqa tekshiruvlar natijasini e'tiborga olgan holda qo'yiladi. Bemor yutinganda og'riqni paydo bo'lishi, nafas olishi va yutinishi qiyinlashganligi, og'zidan ko'p miqdorda so'lak oqishi e'tiborga olinadi. Tekshiruv paytida vrach kuyish qachon va qanday vaziyatda sodir bo'lganligini, kuydiruvchi moddani va organizmning umumiy zaharlanish darajasini aniqlashi lozim.

Faringoskopiyada kuygan maydonning hajmi va kuyish darajasi aniqlanadi. Kerak bo'lganda halqumning rentgenologik tekshiruvi o'tkaziladi.

Davolash. Bemorga shoshilinch ravishda birinchi tibbiy yordam ko'rsatiladi. Kimyoviy kuyishlarda zaharli moddani neytrallashtirishga qaratilgan chora tadbirlar o'tkaziladi. Kislota bilan zaharlanganda halqum ohak suvi, ishqor bilan zaharlanganda esa 1% sirka kislotasining eritmasi yoki sut va suv aralashmasi (1:2) yoki tuxum oq-

sili bilan oshqozon va qizilo'ngach yuviladi. Bemorga ichish uchun og'riqsizlantiruvchi dori buyurilib, parhez taomlar tavsiya etiladi.

Keyingi davolash tadbirlari kuyish, organizmning umumiy zaharlanish va nafasning buzilish darajalariga qarab o'tkaziladi. Halqum va og'iz bo'shlig'ining engil kuyishlarida jarohat maydoniga 0,5% novokain eritmasi yoki 10% lidokain aerosoli sepilib, och pushti rangli permanganat kaliy eritmasi bilan chayiladi. Ichishga 3,0 anestezin qo'shilgan 100 ml o'simlik yog'i tavsiya etiladi (bir osh qoshiqdan 4-6 mahal). Agar og'iz bo'shlig'i kaliy permanganat kukuni bilan kuygan bo'lsa, 5% askorbin kislotasi eritmasi bilan bir necha marta lidokain aerosoli yoki dikain bilan og'riqsizlantirilib, toza bo'lguncha artiladi. Keyinchalik simptomatik va patogenetik davolash tadbirlari o'tkaziladi.

O'TKIR BIRLAMCHI TONZILLITLAR (ANGINALAR) (*angina*) - o'tkir yuqumli kasallik bo'lib, limfadenoid halqum halqasi to'qimasining (ko'pincha tanglay murtaklarining) mahalliy yallig'lanishi bilan namoyon bo'ladi. Angina barcha kasalliklar orasida etakchi o'rinlardan birini egallaydi. Angina to'g'risida aniq statistik ma'lumot olish qiyin, chunki, birinchidan aksariyat bemorlar o'z bilganlaricha turli dorilar bilan davolansa, ikkinchidan shaxsiy amaliyot olib boruvchi shifokorlarga murojaat qiladilar. Shuning uchun aniq ma'lumot olish qiyin. Ammo surunkali tonzillit borasida ToshPTI kafedrasida 20000 dan ortiq aholini turli viloyat va shaharlarda ko'rikdan o'tkazib, olingan raqam - 16% (1990 y.) tashkil etishini inobatga olib, tonzillit xuruji yiliga 1,5 - 2 marta uchraydi deb hisoblansa, taxminan aholimizning 1/4 qismi (25%) o'tkir tonzillit bilan kasallanadi deb aytish mumkin. Bunday ahvol respublikamiz sog'liqni saqlash tizimiga anchagina noqulayliklar tug'diradi.

Etiologiyasi. Kasallikning rivojlanishiga A-guruhi mansub betta-gemolitik streptokok (50-80% hollarda), ba'zan stafilokokk, pnevmokokk, adenoviruslar, og'iz bo'shlig'i spiroxetasi, zamburug'lar va boshqa mikroblar sabab bo'ladi. O'tkir tonzillitlarni rivojlanishida 63% hollarda anaerob floraning roli aniqlangan (C.N.Allaniov).

Patogenezi. Infeksiya ekzogen va endogen yo'llar orqali tarqalib, mikroblar murtakning shilliq pardasiga *havo tomchi* yoki *alimantar* yo'llar orqali kiradi. Endogen yo'l orqali yuqish mexanizmida organizm immun holatini susayishi, saprofit yoki shartli patogen mikrofloralarini patogen mikrofloraga aylanishi yoki patogen xususiyatini oshishi natijasida yuzaga keladi. Autoinfeksiya surunkali tonzillitning xuruj davrini rivojlanishida muhim ahamiyatga ega.

Anginalar patogenezida organizmning sovuqqa bo'lgan moslashuv qobiliyatining susayishi (sovuqqa sezgirlikni oshishi), tashqi muhit sharoitining keskin o'zgarishlari (ob-havoning harorati, nisbiy namligi, havoda zaharli moddalarni mavjudligi va boshq.), C va B guruh vitaminlar, hamda ovqat tarkibida oqsillar etishmasligi ma'lum rol o'ynaydi. Limfatik gipoplastik diatez, markaziy va vegetativ asab tizimi to'liq rivojlanmaganligi, og'iz, burun, burun yondosh bo'shliqlarining surunkali kasalliklari, burun orqali nafas olishni buzilishi ham anginaning rivojiga yordam beradi.

Kasallikning rivojida lakunalar ichi mikroflorasi va oqsilni parchalanishi natijasida hosil bo'lgan moddalar sensibilizatsiyalovchi omil sifatida ta'sir ko'rsatsa, turli ekzogen yoki endogen omillar sensibilizatsiyalangan organizmda yallig'lanish jarayonini rivojlanishiga turtki bo'ladi. Bundan tashqari, allergik omil infeksiyon-allergik xarakterga ega revmatizm, o'tkir nefrit, nospetsifik yuqumli poliartrit va boshqa asoratlarni yuzaga kelishiga yordam beradi.

Tasnifi. B.S.Preobrajenskiy anginalarni quyidagi shakllarga bo'ladi:

1. Epizotik atrof muhit sharoitining o'zgarishi, ko'pincha shamollash natijasida rivojlangan anginalar;
2. Epidemik bemordan sog'lom kishiga yuqishi natijasida rivojlangan anginalar;
3. Surunkali tonzillitning xuruji davrida yuzaga keladigan anginalar.

Ammo amaliyotda B.S.Preobrajenskiy, V.T.Palchun bo'yicha anginalarning quyidagi tasnifi keng qo'llaniladi.

Odduü anginalar: Kataral;

Follikulyar;

Lakunar;

Aralash.

Anginalarning notipik shakllari:

Simanovski-Vensan;

Gerpetik;

Flegmonoz;

Zamburug'li;

Aralash.

Yuqumli kasalliklarda rivojlangan (ikkilamchi) anginalar:

Difteriyada;

Skarlatinada;

Qizamiqda;

Zaxmda;

OITSda.

Qon kasalliklarda rivojlangan anginalar:

Agranulositar kamqonlikda;

Monotsitar kamqonlikda;

Leykozda.

Oddiy anginalar quyidagi umumiy belgilar bilan boshqa anginalardan ajralib turadi:

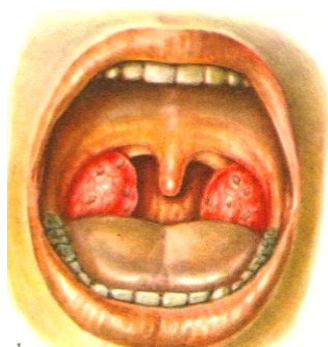
- organizmning umumiy zaharlanish belgilarini mavjudligi;
- klinik-patologik o'zgarishlar har ikkala tanglay murtaklarida kuzatilishi;
- yallig'lanish jarayonini o'rtacha 7-8 kun davom etishi;
- oddiy anginalarni qo'zg'atgan bakteriya va viruslar yallig'lanish jarayonida bir-lamchi omil sifatida xizmat qilishi.

Patologoanotomik o'zgarishlar. Murtak parenximasida qon tomir kapillyarlari va limfa tomirlarining keskin kengayishi, kichik vena qon tomirlari trombozi va limfa kapillyarlardagi turg'unlik kabi o'zgarishlar yuz beradi.

Kataral angina - kasallikning eng engil shakli bo'lib, yallig'lanish jarayoni tanglay murtaklari barcha qatlamlarining yallig'lanishi bilan kechadi. Anginaning bu shaklida tanglay murtaklari qizargan, shilliq pardasi hamda limfoid to'qima shishgan va yuzi serozli ajralma bilan qoplangan bo'ladi. Murtaklar epitelial qavatining yuzasida va kriptalarda limfositlar, leykositlarning qalin infiltratsiyasi aniqlanadi. Ayrim maydonlarda epiteliy yumshagan va mug'uzlangan bo'ladi.

Klinik belgilari. Kasallik o'tkir boshlanib, bemorning tomog'ida achishish, qichishi va yutinganda kuchayadigan og'rishi kuzatiladi. U holsizlikka, boshi va ba'zan bo'g'imlari og'rishiga, tana harorati, asosan subfebril, ya'ni 38°C gacha ko'tarilishiga, ko'ngli aynishiga shikoyat qilishi mumkin.

Qonda neytrofilli leykotsitoz ($7-9 \cdot 10^9 / l$), leykotsitlar formulasini biroz chapga siljishi, EChT 18-20 mm/soat oshishi qayd etiladi. Ba'zan tana harorati me'yorda



65-rasm.

Kataral angina

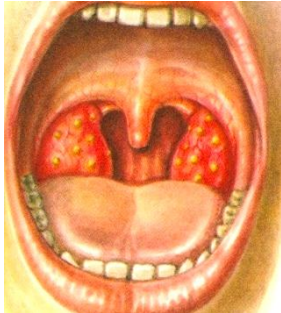
bo'lishi yoki leykotsitlar formulasi o'zgarishsiz qolishi ham mumkin. Faringoskopiya murtaklar shilliq pardasining tarqoq qizarish va bu qizarish tanglay ravoqchalarining chetlariga tarqalganligi, tanglay murtaklari keskin kattalashib, qon tomirlari bo'rtib chiqqanligi, yumshoq tanglay va halqum orqa devorining shilliq pardasi o'zgarmaganligi ko'rinadi. Bemorning tili quruq, oq-sarg'ish karash bilan qoplanadi (65-rasm). Kataral angina ko'pincha follikulyar va lakunar anginalardan oldin rivijlanadi, 2 - 3 kun davom etib, davolanmasa follikulyar yoki lakunar anginaga aylanadi.

Kataral anginani o'tkir faringitdan farqlash lozim. O'tkir faringit odatda o'tkir respirator kasalliklarda rivojlanib, unda murtaklar va halqumning shilliq pardasi qizaradi, kataral anginada esa yallig'lanish jarayoni asosan murtaklarda joylashadi. Mahalliy limfa tugunlari kattalashib, paypaslanganda biroz og'riydi.

Tashxis anamnez ma'lumotlari, bemor shikoyatlari mezo, epi- va gipofaringoskopiya va klinik tekshiruvlar natijalari asosida qo'yiladi.

Follikulyar angina kasallikning og'ir shakllaridan biri bo'lib, yallig'lanish jarayoni nafaqat murtaklarning shilliq pardasini, balki follikulalarni ham qamrab oladi. Follikulalarda leykotsitli infiltratlar yoki ayrim maydonlarda nekrozli o'zgarishlar paydo bo'ladi. Murtaklar shishib, shilliq pardasi qizaradi. Epiteliy qavati ostida joylashgan follikulalarda tariq donasiday oq sarg'ish kichik nuqtalar (yiringli follikulalar) ko'rinadi. Shuning uchun murtaklarning erkin yuzi "yulduzli osmon" manzarasini eslatadi.

Klinik belgilari. Follikulyar angina o'tkir boshlanib, bemorning tana harorati 38–38,5 °C ga ko'tarilib, tomog'i og'riydi. Og'riq, ayniqsa yutinganda kuchayadi va ko'pincha quloq sohasiga ham tarqalishi mumkin. Organizmda umumiy zaharlanish belgilari: holsizlik, qaltirash, bosh og'rig'i, bo'g'imlar, mushaklar, ba'zan bel va yurak sohasining og'rishi, ishtahani pasayishi va qabziyat kuzatiladi. Bolalarda tana haroratini ko'tarilishi bilan birga qusish, meningizm belgilari, talvasa, es-hushni



66-rasm.

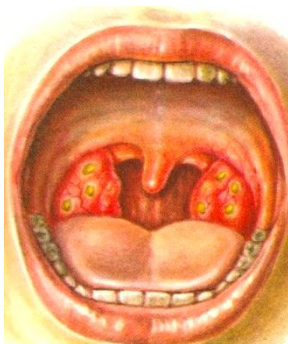
Folikulyar angina

xiralashishi kabi og'ir belgilar paydo bo'lishi mumkin. Bo'yin va jag' osti limfa tugunlari kattalashib, paypaslanganda og'riydi. Qonda leykotsitoz ($12-15 \cdot 10^9/l$), tayoqcha yadroli leykotsitlar sonini ko'payishi, leykoformulani chapga siljishi, EChT ni oshishi kuzatiladi; siydikda albuminuriya va mikrogematuriya aniqlanishi mumkin. Faringoskopiya yumshoq tanglay va ravoqchalarga tarqalgan tarqoq qizarish, infiltratsiya, tanglay murtaqlarining shishi ko'zga tashlanadi. Murtaqlar yuzasida 1-3 mm hajmdagi ko'psonli aylana, biroz bo'rtib chiqqan sarg'ishroq nuqtalar ko'rinib, yulduzli osmonni eslatadi. Bu tuzilmalar shilliq parda ostida joylashgan murtaqlarning yiringli follikulalari bo'lib, ular kasallikning 2-3-kuni yorilib, shilliq pardada tez bituvchi yarachalar hosil qiladi. Kasallik 5-6 kun davom etadi (66-rasm).

Folikulyar va lakunar anginalar klinik va patologoanatomik manzarasi bilan bir-biridan kam farq qiladi. Kasallikning klinik shakli esa qaysi jarayon ko'proq rivojlanganligiga bog'liq bo'ladi.

Folikulyar va lakunar anginalar klinik va patologoanatomik manzarasi bilan bir-biridan kam farq qiladi. Kasallikning klinik shakli esa qaysi jarayon ko'proq rivojlanganligiga bog'liq bo'ladi.

Lakunar angina lakunalar ichida va kirish qismida dastlab serozli-shilimshiq, keyinchalik yiringli ajralma to'planishi bilan kechadi. Ajralma leykotsitlar, limfotsitlar, ko'chgan epiteliy va fibrindan iborat. Lakunalar atrofini o'ragan karashlar bir-biri bilan qo'shib, murtaqlar yuzasini qisman yoki butunlay qoplashi mumkin, ammo bunday karashlar atrof to'qimalarga (ravoqchalar, yon devorlar, tilcha) tarqalmaydi va oson ko'chadi. Lakunar anginaning shu belgisi birinchi navbatda uni halqum difteriyasidan farqlashga yordam beradi.



67-rasm.

Lakunar angina

Klinik belgilari. Kasallikning boshlanishi va klinik manzarasi follikulyar anginaga o'xshasada, anginaning bu shakli nisbatan og'irroq kechadi. Jarayon ko'pincha ikkala murtaqda bir vaqtda rivojlanib, ba'zan bemorda bir vaqtning o'zida ham follikulyar, ham lakunar angina belgilarini kuzatish mumkin. Faringoskopiya murtaqlarning qizargan shilliq pardasining yuzasida, lakunalar ochiladigan maydonda sarg'ishoq karash paydo bo'lib, shilliq pardada nekroz va ko'chgan epiteliy maydonchalari ko'rinadi. Fibrozli karash ayrim maydonlarda bir-biriga qo'shib murtaq sathini to'liq qoplasada, lekin murtaqlar chegarasidan chiqmaydi. Karashlar shpatel yordamida oson ko'chadi (67-rasm). Kasallik o'rtacha 5-7 kun davom etishi yoki asoratlangan og'ir kechimida undan ko'proq muddatga cho'zilishi mumkin.

Kasallik o'rtacha 5-7 kun davom etishi yoki asoratlangan og'ir kechimida undan ko'proq muddatga cho'zilishi mumkin.

Tanglay murtaklarining o'tkir yallig'lanishi Pirogov-Valdeyer limfadenoid halqasining boshqa murtaklariga ham tarqalishi mumkin.

Burunhalqum murtagi yallig'langanda bemorning dimog'i og'riydi, og'riq burun sohasiga tarqalib, burun orqali nafas olish qiyinlashadi. Til murtagi yallig'langanda bemorning tomog'i og'rib, yutinganda va tilini og'zidan chiqarganda og'riq kuchayadi. Halqum yon devorlarining limfoid to'qimasi yallig'langanda ushbu maydonda biroz og'riq va shish paydo bo'ladi. Ba'zan kasallik og'ir kechib, bemorda yiringli mediastenit rivojlanishi mumkin.

Davolash. Kataral, follikulyar va lakunar angina bilan og'riqan bemor asosan uy sharoitida, lekin kasallik og'ir kechgan hollarda davolash yuqumli kasalliklar shifoxonasida davolanadi. Bemorga alohida idish tovoq va sochiq ajratilib, qonning umumiy va biokimyoviy tahlili o'tkaziladi, tanglay murtagidan bakteriologik tekshiruv uchun surtma olinadi. Engil va vitaminlarga boy ovqatlar, ko'p miqdorda iliq suyuqliklar ichish (limonli choy, sharbatlar, madanli suvlar) tavsiya qilinadi.

2010 yilda 8-9 oktyabr oyida O'zbekiston otorinologlarining III - s'ezdi bo'lib, unda o'tkir tonsillitlarda (anginalarda) yallig'langan tanglay murtaklari kriptalari ichida yig'ilib qolgan yiringni antiseptik dori vositalari bilan (xloryod, xlorfillipt, yodinol, 0,25% formalin, ekteritsid va h.k.) yuvish muammosiga bag'ishlangan ma'ruza bo'ldi (prof. C.A.Hasanov). Keltirilgan ma'lumotlarda 4 500 nafar bemordan faqat bittasida engilgina peritonozillit alomatlari qayd etilganligi, u ham tezda bartaraf etilganligi ko'rsatib o'tildi. Yiringli jarayonning oltin qoidasi yig'ilgan yiringni chiqarib tashlash lozimligi va kerak bo'lganda ho'ppozda tonzillektomiya jarrohlik amalini bajarish amaliyotda qo'llanilishini ko'rsatib, o'z amaliyoti natijasida 5 000 dan ziyod o'tkir tonsillitda kriptalarni yuvib, birirta asorat kuzatilmaganligini dotsent A.A.Hasanov hamma ma'lum qildi.

Shu bilan birga bemorlarga etiotrop, patogenetik, simptomatik davolash tadbirlari va vitaminlar buyuriladi. Kasallikni turli mikroflora ko'zg'atishini e'tiborga olgan holda bemorga keng ta'sir ko'lamiga ega antibiotiklar (ampitsilin, sefamizin, amoksiklav, klaforan, augmentin va boshq.) buyuriladi. Bioparoks mahalliy yallig'lanish jarayoniga qarshi ta'sirga ega bo'lib, kuniga 4 mahal aerozol shaklida buyuriladi. Antibiotiklar eritmasini pastki jag' suyagi burchagidan 1sm old pastki sohasiga teri ostiga limfotrop usulda yuborsa bo'ladi.

Yallig'lanish jarayonining 63% dan ortiq hollarda anaerob mikroblar ishtirok etishini nazarda tutib vena ichiga metrogil eritmasi tomchilab yuboriladi (S.N. Alaniyozov, 2006).

Bemorga antigistamin dori vositalari, vitaminlar (shu jumladan, askorutin) ichish tavsiya qilinadi. Tomoqni furatsilin, 2% ichimlik sodasi erimasi yoki sho'r suv, doriyor marmarak, kalendula damlamasi bilan kuniga 4-6 marta chayish tavsiya qilinadi. Klinikamizda olib borilgan tajribalar shuni ko'rsatadiki, 1% kalsiy xlorid eritmasini kattalarga 400 ml gacha miqdorda (bolalarga 7-10 ml/kg dozada bir daqiqada 40-50 tomchi) tomchilab yuborish yaxshi samara beradi.

ToshPTI LOR klinikasida olib borilgan kuzativlarga ko'ra angina bilan og'riqan bemorlarni 96% da burun yondosh bo'shliqlarida surunkali yalliglanish borligi aniqlanadi, demak faqatgina o'tkir tonzillitni (anginani) davolash bilan chegaralanmay, sinusitlarni ham davolash lozim.

Mahalliy usulda tanglay murtaklari sohasiga UVCh, qisqa to'lqinli terapiya muolajalari o'tkazilib, jag' osti limfa tugunlari sohasiga issiq yarimspirtli boylam qo'yiladi. Ko'rsatma bo'yicha bemorga salisilatlar (paratsetamol, panadol), mukolitiklar va tinchlantiruvchi dorilar buyuriladi. Angina bilan og'riqan bemor 6-8 kun davomida ishdan yoki o'qishdan ozod etilishi, ishga yoki o'qishga ruxsat berishdan oldin qon va siydik tahlillari, EKG tekshiruvi o'tkazilib, bir oy davomida vrach nazorati ostida bo'lishi lozim.

Aralash angina juda kam uchraydi va yuqorida qayd etilgan anginalar belgilarini birga kechishi bilan namoyon bo'ladi.

O'tkir adenoidit (*retronazal angina*) - halqum murtagining o'tkir yallig'lanishi. Kasallik o'tkir yoki surunkali qaytalanuvchi kechimga ega bo'lishi mumkin. Ko'pincha bolalarda halqum murtagi rivojlanishi davrida burun va burun yondosh bo'shliqlari yallig'lanishining asorati sifatida hamda turli yuqumli kasalliklarda uchraydi; kattalarda kasallik kam murtak invalyutsiyasi (bola ulg'aygan sari sodir bo'luvchi atrofiya jarayoni) rivojlanmagan hollardagina kuzatilishi mumkin. Yallig'lanish jarayoni murtakdan halqumning yuqori va o'rta bo'limlarining shilliq pardasiga tarqalishi mumkin. Kasallikni ko'pincha bolalar va o'smirlarda uchrashini bir tomondan ularda halqum murtagi borligi, ikkinchi tomondan uni infeksiyaga qarshi o'ta kuchli reaksiyasi bilan izohlash mumkin.

Etiologiyasi. O'tkir adenoidit (epifaringit) ko'pincha bolalar respirator kasalliklari bilan birga kechadi. Uni rivojlanishiga opportunistik va shartli-patogen florani turli noqulay omillar (ijtimoiy-maishiy, alimentar, ekologik va boshq.) ta'sirida faollashishi sabab bo'ladi. Bunda A guruhiga mansub bettagemolitik streptokokk muhim ahamiyatga ega. Adenoiditning rivojlanishiga sabab bo'lgan boshqa mikroorganizmlarga mikoplazmalar, xlamidiylar, rino va koronaviruslar, gripp va paragripp viruslari, Epshteyn Barr virusi, "C" va "G" guruhi streptokokklari va stafilokokklar kiradi.

O'tkir adenoidit havo-tomchi yo'li orqali tarqalib, bolalar maktab va bog'chalarda bo'lgan kuz qish va bahor fasllarida kasallikni ko'payishi qayd etiladi. Bu yoshdagi bolalarda halqum murtagi ko'pincha kattalashgan bo'lib, u turli klinik belgilar bilan kechuvchi immunitetni buzilishidan va organizm himoya kuchining sustligidan dalolat beradi.

Immunitet tanqisligi holatining asosiy klinik belgisi bu LOR a'zolarida, bronx o'pka tizimida, ko'zlarda, terida va yumshoq to'qimalarda ko'pincha an'anaviy va patogenetik terapiyaga chidamli opportunistik va shartli patogen mikroblar qo'zg'atgan turli surunkali qaytalanuvchi infeksiyon yallig'lanish jarayonlarini rivojlantirishidir. Organizm immun tizimidagi sifat etishmovchiligi son ko'rsatkichi, ya'ni limfoepitelial to'qimani kattalashishi bilan qoplanadi.

Klinik belgilari. Yosh bolalarda o'tkir adenoidit tana haroratini 39 - 40 ° C ga ko'tarilishi, burun orqali nafas olishni keskin buzilishi, quloq og'riqi, xurujli yo'tal bilan namoyon bo'ladi. Yosh bolalarda kasallik keskin ta'sirlanish belgilari, emishini qiyinlashishi, parenteral dispepsiya, qusish, ich ketishi, qator hollarda bosh miya pardalarining ta'sirlanish belgilari bilan juda og'ir kechadi. Burundan dastlab suyuq, keyinchalik shilimshiq - yiringli ajralma oqib, mahalliy limfa tugunlar, asosan bo'yin va pastki jag' limfa tugunlari kattalashadi va manqalanish kuzatiladi. Tana harorati 38 ° C va undan yuqoriga ko'tariladi, bo'yin va jag' osti limfa tugunlari kattalashib, paypaslanganda og'riydi. Katta yoshdagi bolalarda va kattalarda kasallik tana haroratini biroz ko'tarilishi yoki me'yorda bo'lishi, umumiy holatni engil buzilishi bilan kechishi mumkin.

Yallig'lanish jarayoni nay murtaklari, halqum, bodomcha bezlarning ravoqchalari va limfoid follikulalariga tarqalganda kasallik *o'tkir epifaringit* sifatida kechishi va bemorda kataral o'rta otit, evstaxeit, retrofaringial ho'ppoz asoratlari kuzatilishi mumkin.

Shuni e'tiborga olish lozimki, o'tkir yallig'lanish jarayoni surunkali kechimiga aylanganda kattalashgan halqum murtaklaridagi shish va infiltratsiya jarayoniga proliferatsiya jarayonini ham qo'shiladi, natijada murtaklar muguzlanib, yanada kattalashadi. Bu esa murtaklarning fiziologik faoliyatini keskin buzilishiga olib keladi: eshituv naylarining halqum teshiklari torayadi; burun orqali nafas olish faoliyati buziladi (bola og'zi orqali nafas oladi, nafas harakatlari yuzaki bo'lib, olingan havoning hajmi kamayadi).

Bosh miyada qon aylanishi buzilib, bemorda turli nevrologik belgilar bilan kechuvchi bosh miya gipoksiyasi jarayoni rivojlanadi. Halqum murtagining qon tomirlari ekstra va intrakranial qon tomirlar bilan anastomoz hosil qilishi esa yallig'lanish jarayonida kalla ichi asorati, xususan surunkali bazal leptomeningitni rivojiga olib kelishi mumkin.

Burun orqali nafas olishning uzoq vaqt davomida buzilishi tish jag' tizimining noto'g'ri rivojlanishiga, yuqori va pastki jag' suyaklarini noto'g'ri o'sishiga olib keladi (*habitus adenoideus*).

Ba'zan bolalarda burunhalqumning gumbazida jabra tirqishining bitmasligi va rudimentar cho'ntak *Tornvald kistasi* hosil bo'lishi mumkin. Kista kattalashgan halqum murtagi bilan yopilgan va patologik ajralma bilan to'lgan yashirin bo'shliqdir.

Balog'at yoshidagi bemorlarda adenoidit kasalligi kamdan-kam uchraydi va bunda murtak surunkali yallig'lanish holatida bo'ladi. Yallig'lanish jarayoni murtakdan halqum va nafas yo'llari shilliq pardasining barcha bo'limlariga tarqalib, kataral, yiringli, yiringli nekrotik xarakterga ega bo'lishi mumkin.

Tashxis bemor shikoyatlari, klinik, allergologik, immunologik tekshiruvlar asosida qo'yiladi. Faringoskopiya halqumning orqa devori, orqa tanglay ravoqchalari keskin qizarganligi, halqumning orqa devori bo'ylab shilimshiq-yiringli ajralma oqayotganligi ko'rinadi. Endoskop yordamida bajarilgan orqa rinoskopiya yoki epi-

faringoskopiya da halqum murtagi keskin shishgan va qizarganligi, uning yuzasida nuqtali va ko' shilib ketgan yiringli karashlar borligi aniqlanadi.

Old rinoskopiya da burun bo' shlig'i shilliq pardasi kizargan va shishganligi, umumiy burun yo' lining orqa bo' limlarida shilimshiq yoki shilimshiq-yiringli ajralma ko' rinadi.

Qator hollarda burun bo' shlig'i anemizatsiya qilinib, tozalangandan so' ng qizargan va turli darajada shishib kattalashgan va shilimshiq-yiringli ajralma bilan qoplangan adenoidlarni ko' rish mumkin.

Periferik qonda chapga siljigan leykotsitoz, EChT ni oshishi, virusli zararlanishda limfotsitoz kuzatiladi; siydikning umumiy tahlilida oqsil borligi aniqlanadi.

Halqum orqa devoridan surtma olib, mikrobiologik tekshiruvdan o' tkazish kasallikni qo' zg' atgan bakteriyalarni aniqlash va tegishli davolash tadbirlarini o' tka-zishga yordam beradi.

Davolash mahalliy va tizimli davolash tadbirlaridan iborat.

- Mahalliy davolash tadbirlari: bemorga burun tomchilari yoki aerosol shaklida qon tomirlarni toraytiruvchi, yallig' lanishga qarshi, mukolitik va antiseptik dorilar, immunomodulyatorlar buyuriladi. Barcha dorilar burun bo' shlig'i va halqum tozalangandan so' ng kiritiladi;

- Tizimli terapiya da turli dorilar ishlatiladi;

- Simptomatik vositalarga tana haroratini tushuruvchi, og' riqsizlantiruvchi dorilar kiradi.

- Viruslarga qarshi asiklovir, interferon va immunomodulyator dorilar: *polioksidoniy, likopid, arbidol, IRS-19, immudon*.

- Etiotrop terapiya: mikrofloraning antibiotiklarga sezgirliги aniqlangandan so' ng bemorga asosan penitsillin guruhi antibiotiklari (*fenoksimetilpenitsillin, amoksitsillin/klavulanat*) yoki II –III avlodga mansub sefalosporinlar (*sefuroksim, sefatoksim, seftriakson*) va makrolidlar (*eritromitsin, roksitromitsin, azitromitsin*) buyuriladi.

- Mahalliy usulda qo' llaniladigan *fuzafunjin (bioparoks)* aerosoli davolashda yaxshi natija beradi. U bakteriyalarga va yallig' lanishga qarshi keng ta' sir spektriga ega. Bioparokc aerosoli har burun teshiklariga har 4 soatda 4 ingalyatsiyadan buyuriladi. Ingalyatsiyadan oldin " burun bo' shlig'i dushini " bajarish davolash samaradorligini yanada oshiradi.

- Adenoiditning rivojlanishiga allergik omil sabab bo' lgan hollarda bemorga antigistamin dori vositalari tavsiya etiladi (*klamastin, loratadin, ebastin, setirizin*).

Aksariyat hollarda adenoidit 3-5 kun davomida sog' ayish bilan tugaydi, qator hollarda kasallik 15-20 kun davom etishi mumkin, bemorning umumiy ahvoli nisbatan yomonlashadi.

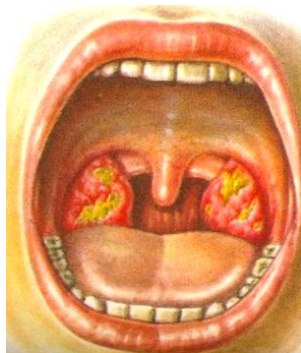
Dorilar bilan davolash tadbirlari samara bermagan hollarda adenotomiya jarrohlik amali bajariladi. Halqum murtagi gipertrofiyasining II-III darajasida adenoidlarni kasallikning xuruj davri davolangandan keyin rejaga asosan 1-2 oy ichida jarrohlik amalini bajarish tavsiya qilinadi.

ANGINALARNING NOTIPIK SHAKLLARI.

Yarali-nekrotik angina, yarali pardali angina yoki Simanovskiy-Plaut-Vensan anginasi murtaklarda, ba'zan tanglay ravoqchalarida va halqum devorlarida badbo'y hidli, kulrang karash bilan qoplangan yuzaki yaralar paydo bo'lishi bilan namoyon bo'ladi. Kasallik haqida dastlab 1890 yilda N.P.Simanovskiy va 1897 yilda H.R.Plaut va H. Vintsent ma'lumot berganlar.

Etiologiyasi. Bu anginani sog'lom odamning og'iz bo'shlig'ida mavjud bo'lgan saprofit mikroblar – *g'altaksimom tayoqcha* (*B. fusiformis*) va og'iz bo'shlig'i *spiroxetasi* (*Spirichaeta buccalis*) simbiozi qo'zg'atadi. Organizm umumiy va mahalliy immunitetining susayishi, o'tkir yoki surunkali yuqumli kasalliklar, qon kasalliklari, gipo-yoki avitaminoz, tish va milk kasalliklari, burun orqali nafas olishni qiyinlashishi va boshqa omillar anginani rivojlanishiga yordam beradi.

Klinik belgilari. Murtakning tomoq yuzasida (odatda, bir tomonda) yumshoq, oson ko'chuvchi kulrang karash paydo bo'lib, karash olingandan so'ng uning ostida yuzaki yara qoladi. Yaraning tubida nospetsifik mikrofloraga boy (asosan *g'altaksimom* batsillalar va *spiroxetalar*) yumshoq fibrinli karash hosil bo'ladi. Fibrinli karash ostida nekrozga uchragan limfadenoid to'qima maydoni, uning chetlarida – reaktiv yallig'lanish tasmasi ko'rinadi. Nekroz jarayoni murtakning epiteliy qavati va parenximasiga, karash va yaralar milklarga, yumshoq tanglayga, halqumning orqa devoriga, hiqildoqqa va ba'zan atrof to'qimalarga ham tarqalishi mumkin (68-rasm). Bemor chaynaganda yoki yutinganida tomog'ida yot jism va kuchli og'riq his etishiga, og'zidan yoqimsiz hid kelishiga, so'lagi oqishiga shikoyat qiladi. Umumiy ahvoli nisbatan qoniqarli, tana harorati me'yorda yoki biroz ko'tarilgan, zararlangan tomonda jag' osti limfa tugunlari kattalashib, biroz og'riydi.



68-rasm. Yarali nekrotik angina

Kasallik 1-3 hafta, ba'zan oylab davom etadi. Murtaklar sohasidagi yaralar dag'al chandiqli o'zgarishlar qoldirmasdan bitib ketadi.

Tashxis bemor shikoyatlari va faringoskopiya manzarasi asosida qo'yiladi. Faringoskopiya murtaklardan birining halqum yuzasi kulrang-sarg'ish yoki kulrang yashil karash bilan qoplanganligi, karash olingandan so'ng ostida cheti notekis yara borligi va uning tubi iflos kulrang-sarg'ish karash bilan qoplanganligi, og'ir hollarda yaralar murtak chegarasidan tashqariga, atrof to'qimalarga milklarga, til ildiziga, tanglay ravoqchalariga tarqalgan bo'ladi. Karash va yara ajralmasining bakterio-logik tekshiruvida *Fusobacterium fusiforme* va *Spirochaeta vincenti* borligi, qonda biroz leykotsitoz, kamqonlik belgilari va EChT ni oshishi kuzatiladi. 10% hollarda ushbu angina difteriya bilan birga kechadi.

Yarali-nekrotik angina halqum difteriyasi, tanglay murtagi zaxmi, sili, qon kasalligidagi angina va halqum murtagi o'smasidan farqlanishi lozim.

Davolash. Bemorga umumiy va mahalliy davolash tadbirlari buyurilib, og'iz bo'shlig'i kasalliklari davolanadi.

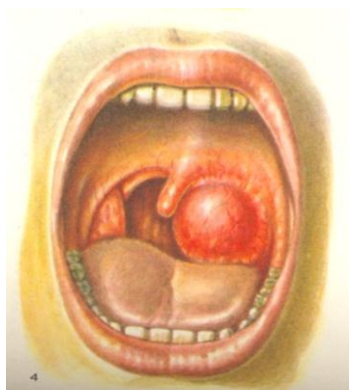
Gerpetik angina - halqum orqa devori va yumshoq tanglayda yaralanishga moyil mayda pufakcha va toshmalarni paydo bo'lishi bilan kechadigan o'tkir yuqumli kasallik. Kasallikni adenoviruslar, gripp va Koksaki viruslari qo'zg'atadi. Infeksiya havotomchi yo'li va qo'llar orqali tarqaladi. Pufakchalar yorilgandan so'ng epiteliy qavati fibrin bilan qoplanib, bir vaqtning o'zida pufakchalar tanglay-til va tanglay-halqum ravoqchalarida hamda yumshoq tanglayda paydo bo'lishi mumkin. Kasallik ko'pincha yosh bolalarda uchraydi.

Klinik belgilari. Gerpetik angina o'tkir boshlanadi, bemorning tana harorati 38-40 ° C ga ko'tarilib, boshi, tomog'i og'riydi, yutinganda og'riq kuchayib, u holsizlanadi. Bir tomonlama kon'yuktivit gerpetik anginaga xos muhim belgi hisoblanadi. Juda kam hollarda yosh bolalarda serozli meningit belgilari paydo bo'lishi mumkin.

Faringoskopiyada dastlabki soatlarda shilliq pardaning tarqoq qizarishi aniqlansa, keyinchalik yumshoq tanglay, tilcha, tanglay ravoqchalari, murtaklar va halqumning orqa devorida kichik qizg'ish pufakchalar paydo bo'ladi. Kasallik boshlangandan 3-4 kun o'tib pufakchalar yorilib yoki o'z-o'zidan so'rilib ketadi va shilliq parda yana o'z holiga qaytadi.

Davolash. Antibiotikoterapiya yaxshi samara bermasligini e'tiborga olgan holda bemorga simptomatik terapiya va viruslarga qarshi dorilar (atsiklovir, interferon yoki uni o'rnini bosuvchi dori) buyurilib, 1% li kalsiy xlorid eritmasi vena ichiga tomchilab yuborish ijobiy natija beradi.

Flegmonoz angina (intratonzillyar ho'ppoz) nisbatan kam uchraydi. Kasallikning rivojlanishiga banal anginalardan tashqari, murtaklarni ovqatni qattiq luqmasi bilan jarohatlanishi sabab bo'lishi mumkin.



69-rasm.

Flegmonoz angina

Bunday anginada lakunalar chiqarish faoliyatining buzilishi, dastlab murtak to'qimasining shishi, keyin leykotsitlar infiltratsiyasi kuzatiladi. Follikulalardagi nekrozga uchragan to'qima maydonlari qo'shilib, murtakda yiringli o'choq hosil qiladi (69-rasm). Murtak yuzasiga yaqin joylashgan ho'ppoz o'z-o'zidan og'iz bo'shlig'iga yoki paratonzillyar bo'shliq ichiga yorilishi mumkin. Flegmonoz anginada murtak qizarib kattalashadi, paypaslanganda og'riydi. Murtak ichi kichik ho'ppozchalari belgisiz yoki biroz mahalliy va umumiy o'zgarishlar bilan kechib, odatda keskin klinik belgilar bilan kechuvchi paratonzillyar

ho'ppozdan farq qiladi. Agar flegmonoz anginada bemor og'zini ocha olsa, paritonzillit yoki paritonzillyar ho'ppozda u og'zini ochishga qiynaladi.

Davolash. Flegmonoz angina jarrohlik usulida davolanib, bemorda *murtak ichi ho'ppozini ochish* yoki umumiy va mahalliy og'riqsizlantirish ostida *tonzillektomiya* jarrohlik amallari bajariladi. Bir vaqtning o'zida bemorga yallig'lanishga qarshi antibiotiklar, antigistamin, og'riqsizlantiruvchi, dezintoksikasiya va simptomatik dori vositalari buyuriladi. Tanglay murtaklari chegarasi sohasiga teri ostiga antibiotik

eritmasini yuborish va vena ichiga 1% li kalsiy xlorid eritmasini bir daqiqada 40 - 50 tomchidan tomchilab yuborish yaxshi natija beradi.

Jarrohlik amali paytida quyidagi asoratlar kuzatilishi mumkin: jarohat maydonidan qon oqishi, tana haroratini ko'tarilishi, bo'g'ilish (qon nafas yo'llariga kirganda sodir bo'ladi), meningoentsefalit, meningit, umurtqa pog'onasi osteomieliti, bo'yin umurtqalarini chiqishi, yumshoq tanglay falaji va boshq. Asoratlarni oldini olish uchun jarrohlik amalidan oldin EKG, qon, siydik va axlatning klinik tekshiruvlari o'tkaziladi; pediatr, terapevt va kardiolog ko'rigi uyushtirilib, bemor jarrohlik amaliga tayyorlanadi.

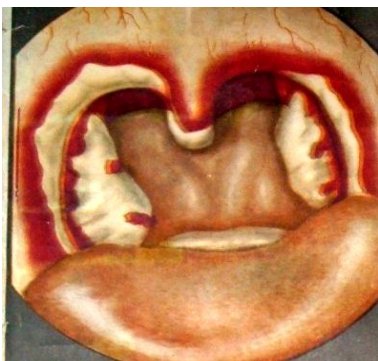
YUQUMLI KASALLIKLARDA RIVOJLANGAN ANGINALAR

Difteriyada rivojlangan angina yoki halqum difteriyasi tanglay murtaklari va og'izhalqum shilliq pardasida, ya'ni infeksiya kirish maydonida, fibrinli karash hosil bo'lishi bilan kechgan o'tkir yuqumli kasallik.

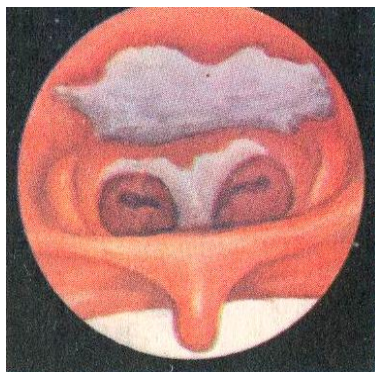
Etiologiyasi. Kasallikni tashqi muhitga chidamli difteriya tayoqchasi (*Corynebacterium diphtheriae*) ko'zg'atadi. Infeksiya asosan havo tomchi yoki kontakt yo'l orqali tarqaladi. Yashirin davr 2-7 kun davom etadi. Difteriya kattalarga nisbatan bolalarda ko'proq uchraydi.

Klinik belgilari. Kasallik o'tkir boshlanib, bemorning tana harorati ko'tariladi. Difteriyaning klinik kechimi xilma-xil bo'lganligi sababli, kasallikning quyidagi shakllari tafovut qilinadi:

- mahalliy shakli: karashli, orolchali, kataral;
- halqum, burun va hiqildoqni zararlanishi bilan kechuvchi tarqoq difteriya;
- toksik shakli: gemorragik va gangrenozli difteriya.



70-rasm. Og'izhalqum difteriyasi



71-rasm. Burunhalqum difteriyasi

Difteriyaning mahalliy shakli - eng ko'p uchrab, 70-80% ni tashkil qiladi. Jarayon chegaralangan maydonni qamrab oladi, organizmning umumiy zaharlanish belgilari bosh og'riqi, holsizlik, ishtahani pasayishi, bo'g'im va mushaklarni og'rishi bilan namoyon bo'ladi. Dastlabki soatlarda bemorni tomog'i

og'rishi bezovta qiladi, ikkinchi kuni og'riq ancha zo'rayadi, nutqi noaniq bo'lib, og'izdan yoqimsiz hid keladi. Tana harorati balandligiga qaramasdan bemorning yuzi rangpar bo'ladi (lakunar va follikulyar anginada bemorning ikki yuzi odatda qizil, lablari quruq bo'ladi). Mahalliy limfa tugunlar biroz kattalashib, og'riydi. Faringoskopiya murtaklarning va tanglay ravoqchalarining ko'kimtir qizarishi va shishi, lakunalar sohasida (orolcha shaklida) va murtaklarning tomoq yuzasida (karash shaklida) kulrang oqishqalin karashlar ko'rinadi. Karashlar sarg'ish yoki

yashil bo'lib, tanglay ravoqchalari, yumshoq tanglay, tilcha va halqumning orqa devorida joylashadi. Difteriyaning kataral shaklida karash kuzatilmasligi ham mumkin (70, 71- rasmlar).

Halqum *difteriyasining tarqoq shakli* 3-5% hollarda uchraydi va karashni burunhalqum, burun, hiqildoq va traxeyaning shilliq pardasiga tarqalishi bilan kechadi. Bemorda pastga tarqaluvchi hiqildoq torayish hollari rivojlanishi mumkin. Bemorda zaharlanish belgilari ancha keskin namoyon bo'lib, tana harorati 39°C ga ko'tariladi, tomog'i og'rib, yutinganda og'riq zo'rayadi. Bundan tashqari bemorda taxikardiya, aritmiya, qon bosimini pasayishi, es hushni xiralashishi kabi belgilar kuzatiladi.

Difteriyaning toksik shakli kam uchraydi. Kasallik o'tkir boshlanib, bemorning tana harorati 40°C ga ko'tariladi, halqum shilliq pardasining va buyin teri osti yog'to'qimasining shishi erta paydo bo'ladi. Bemorni tomog'i og'rib, yutinganda og'riq zo'rayadi, nafas olishi qiyinlashadi. Keyingi bosqichlarda yumshoq tanglay falaji rivojlanib, yumshoq tanglayning harakati buzilib, bemor yutinganda ovqat parchalari burun bo'shlig'iga kiradi, bemorda manqalanish yuzaga keladi. Mahalliy limfa tugunlar kattalashib, parafarengial, jag' osti va bo'yin to'qimalarining shishi bilan birga kechadi. Shish o'mrov suyagi va hatto kovurg'alargacha pastga tarqalishi mumkin. Ayrim hollarda klinik manzarada gemorragik diatez (gemorragik difteriya) belgilari etakchilik qilib, burundan, yuqori nafas yo'llaridan qon ketishi, teri ostiga qon quyulishi belgilari kuzatilishi mumkin.

Tashxis. Anginalarning barcha shakllari difteriyaga shubha tug'dirishi kerak. Difteriya ga xos kulrang oqish yoki sarg'ish kulrang karash kasallikning ikkinchi kuni oxirida paydo bo'ladi. Qalin karash qiyinchilik bilan olinib, predmet oynachasi orasiga qo'yib siqilganda ezilmay, o'z holatiga qaytadi, suyuqlikda cho'kadi. Karash olingan joyda u qayta hosil bo'ladi. Zararlangan maydondan olingan surtmaning bakteriologik tekshiruvini tashxisni tasdiqlaydi. Karashning chetidan olingan surtma yoki karash parchasida 75-80% hollarda Lyoffler tayoqchasi aniqlanadi.

Difteriyaning asoratlari ham kasallikning og'ir kechimi bilan birga zo'rayib boradi. Eng og'ir va eng ko'p uchraydigan asorat bu miokardit. Yumshoq tanglayning perefirik falaji (sayyor va tilhalqum asab tolasi halqum shoxchalarining zararlanishi) bir yoki ikki tomonlama bo'lishi mumkin. Kamdan kam hollarda oyoqlarning va diafragmaning periferik falajlari, bolalarda esa hiqildoq torayishi (difteriya krupi) rivojlanishi mumkin.

Qiyosiy tashxis. Difteriya keskin rivojlangan zaharlanish belgilari, adinamiya va tana haroratini past bo'lishi, faringoskopiya manzarasi va boshqa belgilari bilan o'tkir birlamchi tonzillitdan (xususan, lakunar anginadan) farq qiladi.

Davolash. Difteriya, ayniqsa uning toksik shakli aniqlangan bemor darhol yuqumli kasalliklar shifoxonasiga yotqizilib, sanitariya epidemiologiya bo'limiga shoshilinch xabar yo'llanadi. Difteriyaga qarshi antitoksik zardob infeksiya o'chog'idagi va qondagi zaharli moddalarni neytrallashtirish xususiyatiga ega bo'lib, hujayralar

bilan birikkan zaharli moddalarga ta'sir ko'rsatmaydi. Shu sababdan difteriyaga qarshi zardobni erta qo'llash lozim.

Zardob Bezredko usulida yuboriladi. To'liq davolash miqdorini yuborishdan bir soat oldin anafilaktik shokni oldini olish maqsadida teri ostiga 0,5 ml zardob yuboriladi. Difteryani mahalliy shaklida 10000-30000 AE, 1-2 kundan so'ng yana 5000 AE zardob yuboriladi. Difteryani tarqoq shaklida zardobning dastlabki miqdori 30 000 40 000 AE, keyingisi 10 000 AE ni tashkil qiladi. Difteryani toksik shaklida zardobning umumiy miqdori 100 000 200 000 AE ga etadi.

Bemorlarga detoksikasiya va simptomatik vositalar, vitaminlar buyuriladi. Ikki-lamchi asoratlarni oldini olish maqsadida antibiotikoterapiya va antigistamin dori vositalari tavsiya etiladi. Hozirgi kunda davolashda noxush ta'siri kamaytirilgan "diaferm" tozalangan zardob qo'llanilmoqda.

Difteryani boshidan kechirgan bemorlarning 5-10% batsilla tashuvchi bo'lib qoladi va atrofdagilar uchun xavfli hisoblanadi. Burun va tomoq surtmasi tekshiruvda uch marta manfiy natija olinganda bemor batsilla tashuvchi emas deb hisoblanadi.

Skarlatinada rivojlangan angina. *Skarlatina - streptokokk infeksiyasining klinik shakllaridan biri bo'lib, o'ziga xos belgilar organizmning umumiy zaharlanishi, angina va mayda qizil nuqtali toshmalar bilan kechuvchi o'tkir yuqumli kasallik.* Kasallik halqum, tanglay murtaklari, yumshoq tanglay shilliq pardasining keskin qizarishi bilan boshlanadi. Bemorning tana harorati 38-40 ° C ko'tarilib, bosh og'riqi va qusish kuzatiladi. Qizarish, ya'ni "skarlatina enantemasi" qattiq tanglayga tarqalib, unda zararlangan maydonni keskin ajratib turuvchi chegara chizig'ini paydo qiladi. Bu belgi kasallikning 2-kunida yuqolib, 3-4 kuni esa bemorning tili malina rangiday qip-qizarib, so'rg'ichlari ko'zga tashlanib turadi. Keyinchalik jarayon tanglay murtaklariga ko'chadi va u erda kataral yoki yiringli gemorragik angina belgilari paydo bo'ladi. Tanglay murtaklari shishib, oson olinadigan iflos kulrang karash bilan qoplanadi. Karash tanglay ravoqchalariga, yumshoq tanglay, tilcha va burunhalqumga tarqaladi. Mahalliy limfa tugunlar kattalashib og'riydi, terida mayda nuqtali toshmalar, epidermisni ko'chishi, Filatov burun lab uchburchagi (toshmasiz rangpar teri maydoni) belgilari kuzatiladi. Angina ko'proq bolalarda rivojlanadi va og'ir kechadi, ba'zan skarlatina bilan og'rigan bolada talvasa va es hushni yo'qotish holatlari kuzatilishi mumkin.

Davolash. 5-7 kun davomida bemorning yoshiga qarab ichishga yoki mushak orasiga penitsillin guruhi va keng ta'sir ko'lamiga ega antibiotiklar buyuriladi. Bir vaqtning o'zida antigistamin dorilar, og'iz va halqumni antiseptiklar bilan chayish tavsiya qilinadi.

Qizamiqda rivojlangan angina. *Qizamiq - odatda bolalarda organizmning umumiy zaharlanish belgilari, nafas yo'llari va limfadenoid halqum halqasi shilliq pardasining yallig'lanishi, kon'yuktivit, terida papula toshmalarining paydo bo'lishi bilan kechuvchi o'tkir yuqumli kasallik.*

Halqumni yallig'lanishi qizamiqning ham yashirin davrida, ham toshma davrida kuzatiladi. Bolalarda dastlab yuqori nafas yo'llarining kataral o'zgarishlari va kon-

yuktivit belgilari paydo bo'ladi. Kasallikning 3-4 kuni toshma paydo bo'lishidan oldin lunjlarning ichki yuzasida qizamiq kasalligiga xos Filatov Kopluk dog'lari (o'lchami 1-2 mm bo'lgan 10-20 dona alohida-alohida oqish dog'chalar) paydo bo'lib, 2-3 kundan so'ng yo'qoladi.

Faringoskopiyada og'iz bo'shlig'i, og'izhalqum va yumshoq tanglayning shilliq pardasi qizargan va biroz shishganligi, unda turli o'lchamdagi bir-biriga qo'shilib ketgan qizil dog'lar (*qizamiq enantemasi*) ko'rinadi. Tanglay murtaklarining zararlanishi lakunar yoki follikulyar angina manzarasini eslatadi.

Toshmalar davrida yuqori nafas yo'llari kataral o'zgarishlarning kuchayishi bilan birga, halqum halqasi limfadenoid to'qimasining umumiy giperplaziyasi, mahalliy limfa tugunlarning kattalashishi, tana haroratining ko'tarilishi kuzatiladi.

Kasallikning sog'ayish va undan keyingi davrida immunitetning susayishi natijasida ikkilamchi infeksiya qo'shilib, bemorda milk, til va lablarning yaralanishi, og'ir o'tkir va subxordal laringit belgilari kuzatilishi mumkin.

Davolash asosan simptomatik bo'lib, u bemorni parvarish qilish, yaxshi ovqatlantirish, vitaminoterapiya, og'iz bo'shlig'ini antiseptik eritmalar bilan chayishni o'z ichiga oladi.

Bolalarni qizamiqqa qarshi emlash kasallikni oldini olishga yordam beradi. Asoratlari rivojlanishi xavfi tug'ilganda antibakterial terapiya buyuriladi.

Tulyaremiyada rivojlangan angina. Tulyaremiya kasalligi chang, oziq - ovqatlar yoki suv orqali tarqaladi. Bemorda nekrotik angina belgilari kuzatiladi, mahalliy limfa tugunlar kattalashib, yiringlaydi. Nekroz maydonidan olingan surtmada tulyaremiya mikrobi aniqlanadi.

Ich terlamada rivojlangan angina bemorlarning 1/3 qismida kuzatiladi. Kataral angina tanglay murtaklari va ravoqchalarining shishi, kichik aylana yaralarning paydo bo'lishi bilan kechadi. Yaralarning tubi o'ziga xos oq kulrang tusda bo'ladi.

Yuqumli mononukleozda rivojlangan angina tana haroratini 39-40 °C ga ko'tarilishi, jigar va taloq kattalashib, qonda o'ziga xos o'zgarishlarning yuzaga kelishi (mononuklearlar soni 50 - 70 % ga etadi), jag' osti va bo'yin limfa tugunlarining kattalashishi va og'rishi bilan kechadi. Bemorda dastlab kataral yoki follikulyar angina rivojlanib, keyin murtakda oq kulrang parda bilan qoplangan yaralar paydo bo'ladi.

Halqumni OITV-infeksiyasida zararlanishi. OITV (*odam immuniteti tanqisligi virusi*) infeksiyasini rivojlanishiga retroviruslar sabab bo'ladi. Kasallik asta-sekin rivojlanuvchi va belgisiz kechuvchi virus tashuvchilikdan boshlanib, keyinchalik o'lim holatiga olib keluvchi va og'ir yo'ldosh kasalliklar bilan kechuvchi orttirilgan immunitet tanqisligi sindromiga (OITS) aylanadi.

OITS kasalligi XX asrning oxirida insoniyat duch kelgan jiddiy muammolardan biri. Kasallik butun dunyodagi millionlab odamlarning nafaqat sog'ligiga, balki hayotiga ham xavf solmoqda. Hozirgi kunda butun Er yuzini va aholining barcha qatlamlarini qamrab olgan OITS kasalligining haqiqiy pandemiyasi haqida gapirish mumkin.

Etiologiyasi. Kasallikni retroviruslar oilasiga mansub, qon va boshqa biologik muhitlarda o'z faoliyatini saqlab qolish qobiliyatiga ega odam immuniteti tanqisligi viruslari (OITV) ko'zg'atadi. Bu virus uzluksiz kayta tirilish qobiliyatiga ega bo'lib, buning uchun u limfoid to'qima, asab to'qimasining mikroglia va ichaklar epite-liysidan zahira (rezervuar) sifatida foydalanadi.

Patogenezi. Kasallikning patogenezi hujayra va gumoral immunitetning buzi-lishi bilan bog'liq, chunki odam immuniteti tanqisligi T-xelperlarni zararlaydi.

Epidemiologiyasi. Infeksiya manbai kasallikning turli bosqichi bilan og'rikan bemor bo'lib, virus uning qonida, spermasida, qin ajralmasida, ona sutida mavjud bo'ladi.

Tarqalish yo'llari. Kasallik bemordan sog'lom odamga qon orqali (ayniqsa narko-manlar orasida bitta shprintsni bir nechta odam ishlatganda), shilliq parda orqali jin-siy aloqalarda (ham gomo, ham geteroseksual aloqalarda), platsenta orqali onadan bolaga va ona suti orqali tarqaladi.

Zararlanish va kasallikning dastlabki belgilarni paydo bo'lishi orasidagi davr turli be-morlarda turlicha davom etadi. O'rta hisobda organizmda kasallikning belgisi sifa-tida baholanuvchi qonda OITV ga karshi antitelolarni aniqlanishidan boshlab, OITS ning klinik belgilari rivojlanishigacha 7-11 yil o'tadi, ammo kasallik dastlabki 3 yil ichida ham namoyon bo'lishi mumkin.

OITV odam organizmining barcha biologik muhitlarida aniqlangan.

- Yuzasida CD₄ antigenga ega hujayralar OITV uchun nishon hujayralar bo'lib xizmat qiladi, asosan ular T-limfotsitlardir.

- Monotsit va makrofaglar OITVning ta'siriga chidamli bo'lsalarda, ular uning disseminatsiyasiga (tarqalishiga) yordam beradi.

- OITV-infeksiyasining xarakteri va kechimining og'irligini oldindan aytish uchun CD₄ + T-limfotsitlar miqdorini va "virusli ustama"ni (polimeraz zanjir reaki-siyasi usuli bilan aniqlangan 1ml qon zardobidagi viruslar miqdori) aniqlash muhim ahamiyatga ega.

- CD₄+ hujayralarning soni kamaygan va immun javobi susaygan sari virusli ustama ko'payib boradi, bu esa kasallikni zurayishi bilan namoyon bo'ladi.

Tansifi. Mamlakatimizda qabul kilingan OITV infeksiyasining klinik tasnifi bo'-yicha kasallikning kechimida bir-birini navbatma-navbat almashtiruvchi 4 ta davri kuzatiladi:

I - davr; inkubatsiya davri;

II – davr; birlamchi belgilar, shu jumladan uch bosqichlar (fazalar):

A) o'tkir infeksiya bosqichi;

B) belgisiz infeksiya bosqichi;

V) ko'psonli tarqoq lifadenopatiya bosqichi.

III - davr; ikkilamchi kasalliklar davri, u ham turli infeksiya va o'sma jarayonla-rining kuchayishini va tarqalishini aks ettiruvchi uch (A,B,V) bosqichdan (faza-lardan) iborat.

IY– davr: terminal davri.

Klinik belgilari. LOR a'zolari, birinchi navbatda halqumning turlicha zararlanishi OITV infeksiyasida tez-tez uchraydigan belgilardan biri bo'lib, kasallikning deyarli barcha shakllarida kuzatiladi, hamda muhim diagnostik ahamiyat kasb etadi.

I inkubatsiya davri – bu OITV-infeksiya bilan zararlanish paytidan boshlab, o'tkir infeksiya belgilari va/yoki qon zardobida spetsifik antitelolar paydo bo'lishi orasidagi davr bo'lib, u 2-4 haftadan 3 oygacha (o'rta hisobda 1 oy) davom etadi.

II davri – OITV infeksiyasining dastlabki belgilari rivojlangan davri (zararlanishdan so'nggi 6-8- haftasi).

A bosqich: OITV infeksiyasining o'tkir boshlanishi nospetsifik bo'lib, mononukleozsimon (ko'p hollarda) yoki grippsimon sindrom, poliadenit, nafas yo'llari pastki bo'limlarining zararlanishi, serozli meningit, entsefalopatiya, nefropatiya, trombotitopatiyaning klinik belgilari bilan namoyon bo'ladi.

Mononukleozsimon sindromda bemorning tana harorati 38 - 39 ° C ga ko'tarilib, monotsitar shakldagi angina, limfa tugunlarning kattalashishi, gepato va splenomegaliya, ba'zan artralgiya, mialgiya va diareya kuzatiladi. Periferik qondagi o'zgarishlar (mononuklearlar, shu jumladan atipik shakllarining sonini ko'payishi) monotsitar anginani inkor etolmaydi. Shu sababdan qator hollarda birlamchi OITV-infeksiyasining belgilari kuzatilgan bemorlar angina tashxisi bilan yuqumli kasalliklar shifoxonasiga yotqiziladilar va faqat serologik tekshiruvda aniqlangan OITV antitelolar aniq tashxis qo'yishga yordam beradi. Bu davrda bemorning gavdasida, yuzida, bo'ynida eritemali makulopapulyoz va gemorragik vaskulit toshmasiga o'xshash diametri 3 mm ga teng gemorragik dog'lar paydo bo'ladi.

Grippsimon sindrom to'satdan boshlanishi, tana haroratining balandligi, qaltirash, bosh og'riqi, mialgiya, anoreksiya bilan kechuvchi organizmning keskin zaharlanish belgilari bilan namoyon bo'ladi; bemorda poliadenopatiya, splenomegaliya, ekssudativ faringit kuzatilishi mumkin. Halqumning shilliq pardasi qizargan, biroz shishgan, murtaklar qizarganligi aniqlanib, kasallik adenovirusli infeksiyani eslatuvchi to'lqinsimon kechimga ega bo'lishi mumkin. OITV-infeksiyasining IIA bosqichida yuz va buyin sohasi terisining gerpetik infeksiyasi rivojlanishi mumkin.

Tekshiruv paytida mononukleozsimon yoki grippsimon sindromlar belgilarini monotsitar angina yoki o'tkir respirator infeksiyadan farqlash juda qiyin, chunki kasallikning bu bosqichida halqumning o'ziga xos spetsifik o'zgarishlari kuzatilmaydi.

IIA bosqich: belgisiz virustashuvchilik (qonda OITV ga qarshi antitelolar titrini o'sib borishi davri). Bu davrda OITV infeksiyasi bilan zararlangan bemorlarning deyarli 50% da markaziy asab tizimida rivojlangan demielinizatsiya jarayoni sensoral past eshitishlik va muvozanat a'zosi kasalliklarining subklinik shakllarining rivojlanishiga olib kelishi mumkin. Ayrim bemorlarda rivojlangan tranzitor trombotitopeniya jarrohlik amali paytida qon ketishi asoratini yuzaga kelishiga sabab bo'ladi.

IIB bosqich: ko'psonli (persistirlangan) tarqoq limfadenopatiya ko'p vaqt davomida (10 yil va undan ortiq) tarqoq limfadenopatiya kasallikning yagona belgisi bo'lishi mumkin.

Ko'pincha orqa bo'yin, ensa orti va retromandibulyar limfa tugunlar kattalashadi. Bemorlarda limfa tugunlarning kattalashishi, tana haroratini 39°C ga va undan ortiq oshishi, qaltirash va terlash bilan kechadi; boshqa hollarda kasallik belgisiz kechadi.

III bosqichi bevosita IY bosqichga o'tishi yoki o'rtacha immun tanqisligi ostida kechuvchi OITS assotsiatsiya kompleksi bilan namoyon bo'lishi mumkin.

IY bosqich (terminal bosqich): ushbu davrda ko'pincha opportunistik va onkologik kasalliklarni shiddat bilan rivojlanishi kuzatiladi.

Immun tizimi me'yorda bo'lgan odam uchun xavfsiz, ammo immunitet tanqisligi sharoitida og'ir kasalliklarning rivojlanishiga sabab bo'luvchi shartli patogen mikroorganizmlar qo'zg'atgan kasalliklar "*opportunistik kasalliklar*" deb nomlandi. Immunitetning keskin susayishi sharoitida dastlab streptokokk, stafilokokk va pnevmokokk infeksiyalari faollashadi. Bu davrda bemorlarda kuzatilgan angina davolash tadbirlarining samarasizligi va og'ir asoratlari (paratonzillit, parafaringit, sepsis) rivojlanishi bilan kechadi.

LOR a'zolarining boshqa o'tkir va surunkali kasalliklarining rivojlanishi ham immunitetning keskin susayishi sharoitida piogen floraning faollashishi bilan bog'liq bo'ladi. O'tkir sinusit va otitni an'anaviy terapiya yordamida deyarli davolab bo'lmaydi va kasallik tez-tez avj oluvchi va og'ir asoratlarni rivojlanish xavfi yuqori bo'lgan surunkali shakliga aylanadi.

LOR a'zolarining opportunistik infeksiyalari orasida *halqum va qizilo'ngach kandidozi* ayniqsa ko'p uchraydi. Ilgari hech qachon antibiotiklar, kortikosteroidlar yoki sitostatik dorilarni qabul qilmagan yosh yigit - qizlarda davomli faringomikoz kasalligi aniqlanganda shifokor ularni darhol OITV infeksiyasiga tekshirishi lozim.

Opportunistik kasallikning eng og'iri bu *pnevmotsitoz*, ya'ni *pnevmotsitli zotiljam* bo'lib, u immuniteti juda susayib ketgan bemorlarda rivojlanadi. OITS bilan og'rigan bemorlarning 2/3 qismi o'pka pnevmotsitozi kasalligiga chalinsada, o'rta quloq kasalliklari ularda kamroq uchraydi.

OITS ning muhim belgilaridan biri - bu sababsiz rivojlangan immunodepressiya holati, hamda bir oydan ortiq vaqtga cho'zilgan og'iz bo'shligi, halqum shilliq pardalari va terining gerpetik infeksiyasidir. Yuzda paydo bo'lgan toshmalar bilan boshlangan oddiy herpes dissiminatsiyalashgan (tarqoq) xarakter kasb etishi mumkin. Bemorda tashqi eshituv yo'li toshmalar, zararlangan tomonda yuz sohasini keskin og'rishi, yuz(YII) va dahliz-chig'anoq (YIII), ba'zan uchshoxli (Y), sayyor (X) va qo'shimcha (XI) asab tolalarining zararlanishi bilan kechuvchi *herpes zoster otitis* rivojlanishi mumkin.

Gerpetik angina umumiy va mahalliy belgilar bilan kechadi. Umumiy belgilar tana haroratini ko'tarilishi, noxushlik, holsizlik bilan namoyon bo'ladi. Gerpetik anginadagi mahalliy belgilar tanglay murtaklari, tanglay ravoqchalari, yumshoq tang-

layning qizargan shilliq pardasida papulalar paydo bo'lishi bilan ifodalanadi. Papulalar dastlab oq kulrang pufakchalarga, keyin kichik eroziyalarga aylanadi (atsiklovir dori vositasi qo'llanilgandan keyin gerpetik infeksiyani davolash samaradorligi ancha oshdi).

OITS bilan og'rigan bemorlarda til chetida, lunjlar shilliq pardasida "*tukli leykoplakiya*", ya'ni oq, yuzi notekis bujmaygan shilliq pardaning qalinlashgan maydoni aniqlanadi. Uning rivojlanishiga *Epshteyn Barr virusi* yoki *papilloviruslar* sabab bo'ladi.

Sitomegalovirusli infeksiya OITS ga chalingan bemorlarda ezofagit, kolit, gastrit, enteritni rivojlanishiga olib keladi. Oshqozon-ichak yo'llaridan tashqari u ko'zlarni (*xorioretinit*), markaziy asab tizimini va o'pkani zararlashi mumkin.

O'sma jarayoni bilan kechgan OITS da ko'pincha Kaposhi sarkomasi - qon tomirlarning xafli o'smasi uchraydi. Boshning terisida qizil yoki pigmentga boy dog'lar paydo bo'lib, ular dastlab papula va tasmalarga aylanadi, keyinchalik bir-biriga qo'shilib, infiltratlar hosil qiladi. Tuzilma ko'pincha quloq suprasida va quloq orti sohasida, og'iz bo'shlig'ining qattiq va yumshoq tanglay sohasida, lunjlarning shilliq pardasida, murtaklarda va hiqildoqda (bunda bemorning ovozi bo'g'iladi) joylashadi.

Tashxis OITV infeksiyasi tashxisi klinik va epidemiologik anamnez ma'lumotlari tahlili va laboratoriya tekshiruvlari natijalariga bog'liq. OITV infeksiyaning laboratoriya tekshiruv usullari organizmning biologik suyuqliklarida OITV ga qarshi spetsifik antitelolarni aniqlashga asoslangan.

Standart va eng oddiy tekshiruv bu immunoferment tahlil (IFT) reaksiyasi bo'lib, u OITV ga qarshi antitelolarni serologik usulda aniqlash va keyin immun tizimning reaksiyasida ularning spetsifik ekanligini tasdiqlashdan iborat. Bemorlarda OITV ga qarshi antitelolar zararlanish paytidan boshlab, 2- haftadan 3 oygacha vaqt davomida paydo bo'ladi.

Hozirgi kunda OITV-infeksiyasini aniqlash uchun polimeraz zanjir reaksiyasi (PZR) tekshiruvi keng qo'llanilmoqda. Ushbu tekshiruvda kasallikning kechimi og'irlashgan sari keskin o'sib boruvchi "*virusli ustama*" ko'rsatkichi aniqlanadi.

Davolash. Hozirgi kunda OITV infeksiyasiga chalingan bemorlarni uzil-kesil davolash imkonini beruvchi dori vositalar yo'qligi sababli davolash tadbirlari OITS kasalligini oldini olish yoki uni og'irlashishini sekinlashtirishga qaratilgan.

Davolashda spetsifik viruslarga, shu jumladan retroviruslarga qarshi dorilar: *zidovudin*, *didanozin*, *ritonavir*, *indinavir* va boshqalar keng qo'llaniladi.

Retroviruslarga qarshi dorilar bilan davolash tadbirlarini bemorda keskin immun tanqisligi rivojlanmasdan oldin boshlash va umri davomida davom ettirish lozim. Davolash samaradorligi virusli ustama ko'rsatkichi va CD₄+ T-limfotsitlar soni o'zgarishini doimiy nazorat qilish orqali baholanadi.

Shu bilan bir paytda bemorda opportunistik, Qon va o'sma kasalliklarini davolash tadbirlari ham olib boriladi. OITV infeksiyasi bilan zararlangan bemorda LOR a'zolarining ikkilamchi kasalliklarini davolash o'ziga xos xususiyatlarga ega: kasallik qo'zg'atuvchisiga qarshi dorilar ko'p miqdorda va uzoq vaqt davomida qo'llani-

ladi; ular kasallikni oldini olish maqsadida ham tavsiya etiladi. Davolashda immunstimulyatorlar va immunodepressiv dorilarni qo'llash man etiladi.

QON KASALLIKLARIDA RIVOJLANGAN ANGINALAR

Agranulotsitozda rivojlangan angina - qonda monositlar va limfositlar saqlanib, granulotsitlarning (bazofillar, eozinofillar va neytrifillar) yo'qolishi, bir vaqtning o'zida leykotsitlar sonini keskin kamayishi (b'zan 0,2-0,5-10 %/l gacha) bilan kechuvchi tanglay murtaklari va halqumning yarali nekrotik yallig'lanishi. Agranulotsitozning rivojlanishiga ko'pincha gemopoezga salbiy ta'sir etuvchi dorilarni (analgin, aspirin, sulfanilamidlar, antibiotiklar, o'smaga qarshi dorilar) davomli va noto'g'ri qo'llash sabab bo'ladi.

Etiologiyasi bo'yicha agranulotsitozning 4 turi tafovut qilinadi: yuqumli, toksik (dorilar ta'siri natijasida), nurlanish va qon kasalliklaridagi agranulotsitoz.

Kasallik shiddatli, o'tkir va nisbatan o'tkir shakllarda kechadi. Agranulotsitozning o'tkir shakli bir kecha kunduzda rivojlanib, bemor ahvolining og'irligi, tana haroratining balandligi va qaltirash kabi umumiy belgilar bilan namoyon bo'ladi. Bir vaqtning o'zida tanglay murtaklarida nekrotik yaralar paydo bo'ladi. Jarayon og'iz bo'shlig'i, halqum va hatto hiqildoqning shilliq pardasiga tarqaladi. Nekrozga uchragan chuqur yumshoq va suyak to'qimalari parchalanib dag'al nuqsonlar hosil qiladi. Jarayon tomoqni keskin og'rishi, yutinganda og'riqni kuchayishi, so'lak oqishi, og'izdan yoqimsiz hid kelishi bilan kechadi.

Qonda keskin leykopeniya va neytropeniya aniqlanadi. Bir necha kun ichida qonda neytrifillar yuqolib, leykoformulani faqat limfotsit va monotsitlar tashkil qiladi. Eritrositlar va trombositlar soni deyarli o'zgarmaydi.

Tashxis kasallikni boshlanishi, bemor shikoyatlari, faringoskopiya, laboratoriya tekshiruvlari natijalari va boshqa qo'shimcha ma'lumotlar asosida qo'yiladi.

Davolash. Bemorga qon ishlab chiqarishni faollashtiruvchi dorilar buyurilib, ikkilamchi infeksiyaga qarshi davolash tadbirlari o'tkaziladi. Agranulotsitozga sabab bo'lgan dorilarni qo'llash to'xtatiladi. Vena ichiga 200-300 ml qon, leykotsitar massa qo'yilib, leykopoezni faollashtiruvchi vositalar nukleinat natriy, pentoksil, leykogen buyuriladi, kortikosteroidlar, vitaminlar, kalsiy xlorid yoki kalsiy glyukonat tavsiya qilinadi. Har kuni og'iz bo'shlig'i va halqumga ishlov berilib, nekrozga uchragan to'qimalar olib tashlanadi; og'iz bo'shlig'i va halqum antiseptik eritmalar bilan yuviladi.

Alimentar-toksik aleykiyada rivojlangan angina. Kasallikni oziq-ovqat maxsulotlarida mavjud bo'lgan zamburug'lar qo'zg'atadi. Organizmni zaharlanishi tufayli bemorda leykopoez, keyinchalik trombopoez va eritropoez jarayonlari susayadi. Kasallikning ikkinchi yarmida kamqonlik, leykopeniya (leykotsitlar soni $1 \cdot 10^9$ /l gacha kamayadi), tanglay murtaklarining nekrotik yoki gangrenoz yallig'lanishi rivojlanadi. Bemorning tana harorati ko'tarilib, qo'l-oyoqlarida va gavdasida o'ziga xos to'q qizil nuqtali toshmalar (*petexiyalar*) paydo bo'ladi. Mahalliy limfa tugunlar katalashmaydi.

Leykozda rivojlangan angina. *Leykoz – og‘ir qon kasalligi bo‘lib, turli a‘zolarida patologik gemopoez o‘choklarining hosil bulishi va qonda etilmagan leykotsitlar shakllarning paydo bo‘lishi bilan ifodalanadi.* Kasallik o‘tkir va surunkali kechadi. Leykozda leykotsitlarning fagotsitar faoliyati buzilishi natijasida bemorda nekrotik va septik asoratlari, gemorragik diatez belgilari, kuchayib boruvchi og‘ir kamqonlik rivojlanadi. Murtaqlar leykemik va aleykemik leykozlarda zararlanadi.

O‘tkir leykozning angina shakli to‘satdan boshlanib, shiddatli kechadi. Kasallikning dastlabki bosqichlarida kuzatilgan kataral angina keyinchalik gemorragik, yarali nekrotik va gangrenali anginaga aylanadi. Milkalarda ham shunga o‘xshash o‘zgarishlar sodir bo‘lib, bemorni og‘zidan badbo‘y hid kelib, disfagiya kuzatiladi. Terisi juda rangpar bo‘lib, unda petexiya toshmalari va qontalashlar paydo bo‘ladi. Og‘ir hollarda burun, milkar, me‘da va ichaklardan o‘lim holatiga olib keluvchi qon ketishlar kuzatilishi mumkin. Bo‘yin limfa tugunlari va taloq kattalashadi.

Qonda leykotsitlar soni 30 dan - $200,0 \cdot 10^9 / l$ gacha etadi. Leykozning leykopeniya shaklida leykotsitlar soni $1,0 - 3,0 \cdot 10^9 / l$ kamayishi mumkin. Qonda etilmagan “blast” hujayralari (gematoblast, mieloblast, limfoblastlar) paydo bo‘lib, ular 95% tashkil qiladi.

Davolash. Hozirgi kunda leykoz kasalligida qo‘llaniladigan farmakoterapiya kamsamarali bo‘lib, u kasallikning kechimida remissiya davriga erishishga va bemorning umrini bir necha yilga cho‘zish imkonini beradi, xolos. Vena ichiga bir necha bor eritrotsitar massani (150-200 ml dan) tomchilab qo‘yish leykozning asosiy davolash tadbiri hisoblanadi. Bir vaqtning o‘zida organizmning zaharlanish belgilarini kamaytirish va nekrotik o‘zgarishlarni bartaraf etish maqsadida bemorga antibiotikoterapiya buyurilib, nekrozga uchragan maydonlarga antiseptik eritmalar bilan ishlov beriladi. Bunday bemor gematolog nazorati ostida otorinologolog ishtirokida davolanadi.

ANGINALARDAN KEYIN RIVOJLANADIGAN ASORATLAR *umumiy va mahalliy* asoratlarga bo‘linadi. Ularni rivojlanishiga betta-gemolitik streptokokk va boshqa mikroflora sabab bo‘ladi. Umumiy asoratlari orasida birinchi o‘rinda revmatizm va yurakni zararlanishi (tonzillokardial sindrom) turadi. Ba‘zan buyrak (tonzillorenal sindrom), bo‘g‘imlar, qon ishlab chiqarish a‘zolari va oshqozon ichak tizimini zararlanishi yoki sepsis kuzatiladi.

Anginaning mahalliy asoratlaridan ko‘pincha paratonzillit, ba‘zan halqum orti (retrofaringial) va parafaringial ho‘ppozlar, o‘tkir bo‘yin limfadeniti, o‘tkir o‘rta otit (ayniqsa halqum va nay murtaqlari anginasida), hiqildoq shishi va torayishi (ko‘pincha paratonzillitda uchraydi), tonzillogen mediastenit va sepsis kuzatilishi mumkin.

Paratonzillit (*paratonsillitis*) - paratonzillyar (murtak atrofi) to‘qimasining, ya‘ni murtak qobig‘i va halqum fastsiyasi oralig‘i yumshoq to‘qimasining o‘tkir yalilg‘lanishi. 80% hollarda kasallik surunkali tonzillit bilan og‘rigan bemorlarda anginaning asorati sifatida rivojlanadi.

Patogenezi. Infeksiyani murtaklardan murtak atrofi to'qimasiga tarqalishiga murtak kriptalari chuqurroq (qobig'iga yaqin) joylashganligi sabab bo'ladi. Murtakning yuqori cho'qqisida infeksiya o'chog'i ayniqsa keskin rivojlangan bo'ladi (murtakning ushbu maydoni kapsulaga ega emas). Ba'zan murtak usti chuqurchasida tanglay murtagining qo'shimcha bo'lagi bo'lib, u tonzillektomiyada olinmay qoldirilganligi shu maydonda ho'ppoz rivojlanishiga qulay sharoit yaratadi. Bundan tashqari, paratonzillyar ho'ppozni paydo bo'lishiga turli jarohatlar yoki yuqumli kasalliklar sabab bo'ladi, bunda infeksiya gematogen yo'l orqali tarqaladi.

Paratonzillitning rivojida 3 bosqich tafovut qilinadi.

- 1) shish bosqichi;
- 2) infiltratsiya bosqichining 3-4 kuni yiring paydo bo'lishi;
- 3) ho'ppoz bosqichi.

Klinik belgilari. Paratonzillit ko'pincha bir tomonlama xarakterga ega. U odatda anginadan yoki surunkali tonzillitning xurujidan so'ng sog'ayish davrida rivojlanadi (bir tomonlama keskin og'riqni paydo bo'lishi asorat rivojlanganligidan darak beradi).

Paratonzillit turli maydonlarda joylashishi mumkin:

- 1) *old-yuqori (supratonzillyar)* ho'ppoz murtak yuqori cho'qqisining yonida, murtak qobig'i va tanglay-til (old) ravoqchasining yuqori qismi orasida;
- 2) *orqa paratonzillyar ho'ppoz* murtak va tanglay-halqum (orqa) ravoqchasi orasida;
- 3) *pastki paratonzillyar ho'ppoz* murtakning pastki cho'qqisi va halqum yon devori orasida;
- 4) *yonbosh (tashqi) ho'ppoz* murtakning o'rta qismi va halqum yon devori orasida joylashadi.

Supratonzillyar ho'ppoz birinchi o'rinni egallab, 70% hollarda uchraydi, undan keyin orqa paratonzillyar ho'ppoz - 16%, pastki paratonzillyar ho'ppoz - 7% va yonbosh paratonzillyar ho'ppoz - 4% hollarda uchraydi.

Old-yuqori paratonzillyar ho'ppoz trizm, quloq sohasiga tarqalgan og'riq, tanglay murtagini pastga, ichkariga va orqaga siljishi, yumshoq tanglay va old ravoqcha sohasiga tarqalgan infiltratsiya, manqalanish belgilari bilan kechadi.

Orqa paratonzillyar ho'ppozda odatda engil trizm, quloq sohasiga tarqalgan kuchli og'riq, tanglay murtagini tashqariga va oldinga siljishi, yumshoq tanglay shishi va infiltratsiyasi kuzatiladi.

Pastki paratonzillyar ho'ppoz trizm, quloq sohasiga tarqalgan kuchli og'riq (tilni harakatida og'riq kuchayadi), infiltratsiya jarayonini old ravoqchani pastki bo'limiga, ba'zan hiqildoqhalqumning yon devoriga tarqalishi bilan namoyon bo'ladi.

Yonbosh paratonzillyar ho'ppozda bemorning umumiy ahvoli og'ir, yutinganda quloq sohasiga tarqalgan kuchli og'riq, trizm, tanglay murtagini ichkariga siljishi, halqum yon devorining infiltratsiyasi, tana haroratini ko'tarilishi kuzatiladi.

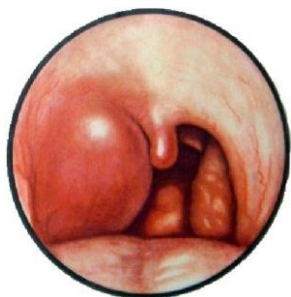
Klinik belgilari. Paratonzillit umumiy va mahalliy belgilar bilan kechadi. Umumiy belgilar bemorning nisbatan og'ir ahvoli, tana haroratining 39 – 40 °C ga ko'tarilishi, holsizlik, uyquni buzilishi, ovqat va so'lakni yutolmaslik bilan ifodalanadi.

Halqum va qisman buyin mushaklarining yallig'lanishi va bo'yin limfadeniti tu-fayli bemor boshini harakatlantirganda keskin og'riq paydo bo'ladi, shuning uchun u boshini yon tomonga egib turishga majbur bo'ladi, yon tomonga esa butun gav-dasini burib qaraydi.

Mahalliy belgilarga quloq va tishlarga tarqalgan kuchli og'riq, bemor ovqatdan va suyuqlik ichishdan bosh tortadi, og'zining burchagidan so'lak oqadi, turli darajali trizm (chaynov mushaklarining tonik qiskarishi) qayd etiladi. Bemor og'zini faqat 1-2 sm ga ochish imkoniga ega xolos, shuning uchun faringoskopiyanı bajarish ancha qiyinlashadi. Trizmni paydo bo'lishi mushaklar fastsiyasi yallig'lanishini va jarayon ho'ppoz bosqichiga aylanganligini bildiradi. Tanglay mushaklari nimfalajida ochiq manqalanish va ichgan suyuqlikni burun bo'shlig'iga kirishi belgilari kuzatiladi. Mahalliy limfa tugunlar kattalashib, zararlangan tomonda og'riydi, pastki jag' bur-chagi ko'pincha paypaslanmaydi. Qonda leykotsitoz $10,0-15,0 \cdot 10^9 / l$, qon formula-sining chapga siljishi, EChT oshishi kuzatiladi.

Kasallikning 4-6 kuni ho'ppoz o'z-o'zidan ochilishi mumkin. Shundan so'ng be-morning ahvoli yaxshilanib, tana harorati pasayadi. Ammo qator hollarda, parafa-ringeal ho'ppozni rivojlanishiga olib kelishi mumkin.

Faringoskopiya manzarasi infiltratni joylashuviga bog'liq bo'ladi. Ho'ppozning old-yuqori joylashuvida murtakning yuqori cho'qqisi sohasida keskin sharsimon bo'rtish hosil bo'lganligi va u tanglay ravoqchalari va yumshoq tanglay bilan birga o'rta chiziq tomon, tilcha esa qa-rama-qarshi tomonga siljiganligi ko'rinadi. Orqa joylashuvda tanglay-halqum ravoqchasi va halqumning yon devori soha-sida keskin shish paydo bo'lganligi, tanglay murtagi va tilcha shishgan va orqaga siljiganligi ko'rinadi. Paratonzillitning pastki joylashuvida shish hiqildoqning yuqori bo'limlariga tarqalishi va yorig'ini toraytirib, nafas olishni qiyinlashtirishi mumkin. Bu holda faringoskopiya manzarasida ravoqchalar-ning pastki qismi, murtaklarning pastki cho'qqisi va til negizi sohasining shishi va infiltratsiyasi ko'rinadi (72-rasm).



72-rasm.

Paratonzillar ho'ppoz

Tashxis bemor shikoyatlari, klinik belgilar va faringoskopiya manzarasi asosida qo'yiladi. Noaniq hollarda shish yo'g'onroq nina yordamida teshib ko'riladi. O'tkir paratonzillar ho'ppozni toksik difteriya, tanglay murtagining xavfli o'smasidan farqlash lozim.

Toksik difteriya to'satdan boshlanadi; tashqisni aniqlashda epidemiologik holat muhim ahamiyatga ega; bunda bemorda adinamiya, holsizlik kuzatilib, tana ha-rorati $39 - 40^{\circ} C$ ga ko'tariladi; tanglay murtaklari shishib, qalin, yashil, shilliq qa-vatga singib ketgan karash bilan qoplanadi, karash qiyinchilik bilan olinib, ostida qonaydigan yarali maydon qoladi; karash odatda ravoqchalarga va yumshoq tang-layning orqa yuzasiga tarqaladi; karash suvda erimaydi va cho'kadi, predmet oyna-chasi bilan ezganda ezilmaydi. Bemorda bo'yin to'qimalarining shishi, uni bo'yin va ko'krak qafasining yuqori qismiga tarqalishi, asab va yurak, qon tomir tizimlarining

zararlanish belgilari (tomir urishi ipsimon, qon bosimini pasayishi, ekstrasistoliya, uyquchanlik) kuzatiladi; mahalliy limfa tugunlar biroz kattalashib, og'riydi. Davolashda difteriyaga qarshi zardob yaxshi samara beradi.

Murtakning xavfli o'smasida (saron, sarkoma) tanglay murtagi kattalashib, yuzasi qattiq, g'adir-budir bo'ladi; bemorning tana harorati me'yorda bo'lib, tomog'i og'rimaydi; kasallik 3 haftadan ortiq davom etadi; zararlangan tomonda mahalliy limfa tugunlar kattalashadi.

Davolash tadbirlari paratonzillitning bosqichiga bog'liq bo'ladi. Bemorning tomog'iga issiq boylam qo'yilib, tomog'ini antiseptik eritmalar bilan 4-6 marta chayish tavsiya qilinadi. Paratonzillitning shish va infiltrativ bosqichlarida unga asosan penitsillin, sefalosporin qatoriga mansub antibiotiklar va makrolidlar (fenoksimetilpenitsillin, ampitsillin, sefazolin, klaforan, oleandomitsin, klaritromitsin va boshq.), dezintoksikatsiya va antigistamin dori vositalari, tana haroratini tushurish, og'riqsizlantirish, tinchlantirish va yurak faoliyatini yaxshilash tadbirlari buyuriladi. Og'ir hollarda infuzion terapiya o'tkaziladi.

Ayrim hollarda paratonzillyar ho'ppozni infiltratsiya bosqichida ochish yaxshi natija beradi, chunki bunda patologik ajralma chiqishi yaxshilanib, jarayonni yiringli bosqichiga o'tishining oldi olinadi.

Paratonzillit ho'ppozga aylangan hollarda ho'ppoz sohasi teshib ko'riladi, keyin ho'ppoz o'chog'i shoshilinch jarrohlik amali yordamida ochilib, bir vaqtning o'zida yallig'lanishga qarshi davolash tadbirlari olib boriladi. Odatda bu kasallikning 3-6 kuniga to'g'ri keladi. Paratonzillyar ho'ppoz o'chog'i 2% dikain, 1% promekain, lidokain yoki 0,5-1% novokain eritmaları yordamida bajarilgan mahalliy aplikatsion yoki infiltratsion og'riqsizlantirishdan keyin ochiladi; jarrohlik amalini bajarishdan oldin mushak orasiga 2 ml 50% analgin yoki 1ml 2% promedol yuboriladi.

Yiringli o'choqni o'z-o'zidan ochilishini kutish qat'iyan man etiladi!

Odatda ho'ppoz to'qimaning eng bo'rtgan maydonida ochiladi. Bu maydonni aniqlash qiyin bo'lgan hollarda old-yuqori paratonzillyar ho'ppoz xayolan o'tkazilgan ikki chiziqning o'zaro kesishgan nuqtasida, ya'ni sog'lom tomonda oxirgi yuqori oziq tish va tilcha asosining o'rtasidan (yuqori oziq tishlar bo'lmagan hollarda tilcha asosidan) o'tkazilgan gorizontaal hamda til-tanglay (old) ravoqchanning pastki qismidan yuqori tomonga qarab o'tkazilgan vertikal chiziqlarning o'zaro kesishgan nuqtasida ochiladi. To'qima bir marta ishlatiladigan tig' yordamida sagittal yo'nalishda 0,5-1,0 sm chuqurlikda kesiladi. O'rtacha o'lchamli o'tkir uchli Koxer qisqichi yordamida kesim kengaytiriladi va yiringli to'plam chiqariladi. Yiringli ajralma chiqarilgandan so'ng bemorga og'izni 0,1% kaliy permanganat, furatsilin, 2% ichimlik sodasi yoki 3% vodorod peroksidi eritmaları bilan bir necha bor chayish buyuriladi. Yiringli ajralma to'liq chiqarilmagan va bemorning umumiy holati engillashmagan hollarda jarohat maydoni bir sutkadan keyin takroran kengaytiriladi.

Orqa paratonzillyar ho'ppoz orqa ravoqchanning eng bo'rtgan maydonida, chuqurligi 0,5-1 sm vertikal kesim yordamida ochiladi.

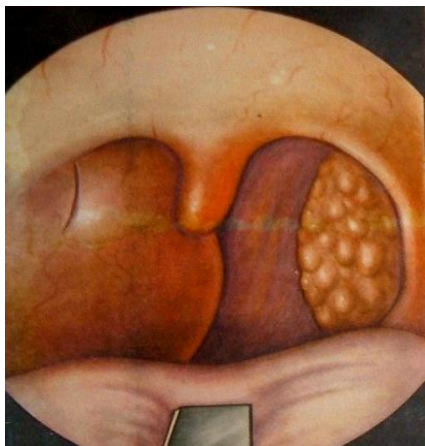
Pastki va yonbosh paratonzillyar ho'ppozlar dastlab teshib ko'rilgach, keyin ochiladi. Anamnez ma'lumotlarida anginalarni tez-tez takrorlanib turishi, jarayonni uzoq vaqt davom etishi, ho'ppozlarni ochish ijobiy natija bermasligi, sepsis, parafaringit, bo'yin flegmonasi, mediastinit belgilarini paydo bo'lishi *tonzillektomiya* jarrohlik amalini bajarishga ko'rsatma bo'lib xizmat qiladi.

Murtak atrofining yumshoq to'qimalari 1% novokain yoki trimekain yordamida og'riqsizlantirilgandan so'ng trizm kamayib, zararlangan maydonni ko'zdan kechirish osonlashadi. Tonzillektomiya jarrohlik amali umumiy yoki mahalliy og'riqsizlantirish ostida bajariladi. Tanglay-til va tanglay-halqum ravoqchalari murtakning yuqori cho'qqisidan to'liq ajratilgandan so'ng dastlab ho'ppoz o'chog'i ochiladi, keyin qolgan maydonlar ajratiladi va murtakning pastki cho'qqisi taftish qilinadi.

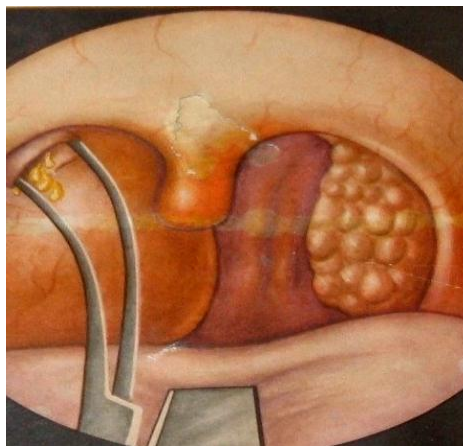
Parafaringeal ho'ppoz (*halqum yon ho'ppozi*) - *halqum atrofi to'qimasining yiringli yallig'lanishi*.

Patogenezi. Kasallikning rivojlanishiga anginalar, surunkali tonzillitning asoratlari (tonzillogen sepsis), o'tkir va surunkali yiringli o'rta otitning asoratlari (petrozit, bo'yinturuq vena piyozchasi trombozi), yiringli odontogen yallig'lanishlar (pastki 8-tishning qiyinchilik bilan chiqishi, pastki jag' osteomieliti, odontogen sepsis), burun va burun yondosh bo'shliqlarining yallig'lanishi, yiringli parotit, halqum shilliq pardasining chuqur jarohatlari va tonzillektomiya jarrohlik amali sabab bo'ladi.

Klinik belgilari. Parafaringeal ho'ppozda patologik jarayon bo'yinning yumshoq to'qimalarida rivojlanadi. Halqum sohasida bir tomonlama keskin og'riq paydo bo'lib, yutinganda u kuchayadi. Og'riq ko'proq boshning yarmiga va pastki jag' tishlariga tarqaladi. Ba'zan bemorning nafas olishi qiyinlashadi, trizm tufayli u og'zini ochishga, hatto suyuq ovqatni yutishga qiynaladi, og'zidan so'lak oqadi. Ho'ppoz o'z-o'zidan halqum atrofi bo'shlig'iga ochilganda trizm vaqtincha yo'qoladi, keyin ichki ponasimon mushakning shishi tufayli yana paydo bo'ladi. Bemorning umumiy ahvoli og'ir, tana harorati 40°C va undan ham yuqoriga ko'tariladi, boshini majburiy holatda zararlangan tomonga egib turadi. Zararlangan tomonda eshituv nayi shilliq pardasining shishi tufayli salpingootit belgilari kuzatiladi, otoskopiyada nog'ora parda qizarib, ichkariga botganligi ko'rinadi. Bo'yinning yon yuzasi paypaslanganda og'riydi, zararlangan tomonda mahalliy limfa tugunlar kattalashadi. Qu-loq atrofi, pastki jag' burchagi va jag' orti chuqurchasi yumshoq to'qimalarining shishi tufayli bo'yin asimmetriyasi yuz beradi. Parafaringeal ho'ppozda mediastinit, meningit, g'orsimon sinus va bo'yinturuq vena trombozi, sepsis, jag' osti va buyin flegmonasi, yirik qon tomirlardan qon ketishi kabi asoratlar yuzaga kelishi mumkin.



a) faryngoskopiya manzarasi



b) ho'ppoz o'chog'ini ochish

73-rasm. Parafaringeal ho'ppoz

Faryngoskopiya halqum yon devori shishgan va qizargan, shish va qizarish yumshoq tanglay, tanglay ravoqchalari va tilchaga tarqalganligi, zararlangan tomonda murtak bezlari tashqi tomonga bo'rtib chiqib, til oq-sarg'ish karash bilan qoplanganligi ko'rinadi (73a-rasm). Qonda yallig'lanishga xos o'zgarishlar (leykotsitoz, EChT oshishi, leykoformulani chapga siljishi) aniqlanadi.

Tashxis bemor shikoyatlari, faryngoskopiya va laboratoriya tekshiruvlari natijalari asosida qo'yiladi.

Davolash. Bemorga yallig'lanishga qarshi terapiya, tomir ichiga suyuqlik yuborish va immunoterapiya bilan birga shoshilinch ravishda jarrohlik amali bajariladi. Stomatolog jarroh maslahati uyushtiriladi.

Parafaringeal ho'ppoz umumiy va mahalliy (10% li lidokain yoki 1% novokain eritmaları yordamida) og'riqsizlantirish ostida murtaklar joylashgan chuqurcha orqali ochiladi (*ichki usul*). Bunda ho'ppozning eng bo'rtgan maydoni uchi doka bilan chegaralangan tig' yordamida 1-1,5 sm uzunlikda kesilib, Gartman asbobi yoki yumshoq qisqich bilan kengaytiriladi (73 b-rasm).

To'satdan yirik qon tomirlardan qon ketishi kuzatilgan hollarda tomirlar to'plami ochilib, tashqi uyqu arteriyasi bog'lanib, keyin tonzillektomiya jarrohlik amali bajariladi.

Parafaringeal ho'ppoz meningit, sepsis, mediastinit asoratlari bilan kechganda halqum atrofi bo'shlig'i tashqi tomondan ochiladi (*tashqi usul*). Bunda teri to'shovso'rg'ichsimon mushagining old cheti bo'ylab kesiladi. Keyin pastki jag' burchagi sohasida to'qimalar parafaringeal bo'shliqgacha qavatma-qavat ochilib, yiringli o'choq kengaytiriladi. Yiringli to'plam chiqarilgandan so'ng bo'shliq antibiotik eritmaları bilan yuvilib, unga rezina chiqargich kiritiladi. Jarohat maydoniga boylam qo'yilib, u kuniga ikki mahal almashtiriladi. Bu usul parafarengeal bo'shliqni (hatto, kalla asosining tashqi yuzasini), bo'yin qon tomirlar to'plamini va ko'ks oraliq'ining bo'yin qismini ko'zdan kechirishga yordam beradi. Jarrohlik amalidan so'ng bemorga antibiotiklar, organizm zaharlanishini kamaytiruvchi va simptomatik terapiya buyuriladi.

Retrofaringial ho'ppoz (halqum orti ho'ppoz) - halqum mushaklari fastsiyasi va bo'yin fastsiyasining umurtqa oldi plastinkasi orasida joylashgan limfa tugunlar va yumshoq to'qimasining yiringli yallig'lanishi. Ushbu sohada limfa tugunlar va yumshoq to'qima 4 yoshgacha bo'lgan bolalarda yaxshi rivojlangan bo'ladi.

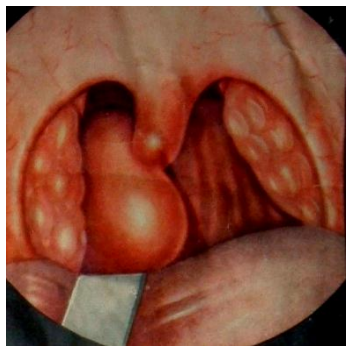
Patogenezi. Kasallik ko'pincha raxit, ekssudativ diatez yoki gipotrofiya bilan og'rigan, immuniteti sust yosh bolalarda ko'proq uchraydi. Kasallikning rivojlani-shiga yuqumli kasalliklar (o'tkir respirator virusli va boshqa yuqumli kasalliklar, o'tkir adenoidit, o'tkir o'rta otit), halqum orqa devorining jarohati sabab bo'ladi.

Klinik belgilari. Kasallik to'satdan, ba'zan asta-sekin boshlanadi. Bemorning to-mog'i og'riydi, yutinganda og'riqni kuchayishi tufayli bola ovqatlanishdan bosh tor-tadi, yig'laydi, bezovtalanib, uyqusi buzilib, og'zidan so'lagi oqib, xirillab nafas ola-di. Tana harorati $39 - 40^{\circ}C$ gacha ko'tariladi. Bola boshini orqaga va yallig'langan tomonga egib turadi. Bo'yin limfa tugunlari kattalashib, og'riydi. Qonda leykotsitoz $10,0 - 20,0 \cdot 10^9 / l$, EChT 40 mm/soatga etadi. Kasallik 7 - 8 kun, ba'zan undan ortiq

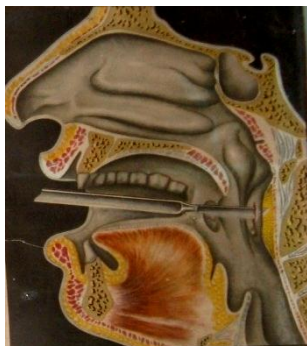vaqt davom etadi.

Halqum orti bo'shlig'ining ho'p-pozini halqumning qaysi bo'limida joylashganligiga qarab turli klinik belgilar bilan namoyon bo'ladi:

Ho'ppoz og'izhalqum sohasida joy-lashganda faringoskopiya og'iz-halqum orqa devorining o'rtasida o'ng yoki chap, ba'zan ikki tomonda to'q qizil bo'rtish ko'rinadi (74-rasm); barmoq yoki shpatel yordamida pay-



a) faringoskopiya manzarasi;



b) halqum orti ho'ppozini ochish

74-rasm. Halqum orti ho'ppoz

paslanganda flyuktuatsiya aniqlanadi. Ravoqchalar va murtaklar o'zgarmaydi.

Ho'ppoz burunhalqum sohasida joylashganda bemorda burun orqali nafas olishni keskin buzilishi, yopiq manqalanish kuzatilib, burnidan ko'p miqdorda shilimshiq ajralma oqadi; faringoskopiya yumshoq tanglay oldinga siljigan, halqumning orqa devorida yumshoq bo'rtish hosil bo'lganligi ko'rinadi.

Ho'ppoz hiqildoqhalqum sohasida joylashganda bemor xirillab qiynalib nafas oladi, yutinishi ham qiyinlashib, boshini majburiy holatda orqaga tashlab turadi. Og'zidan ko'p miqdorda so'lak oqib, til negizi oldinga siljirilganda yoki hiqildoqhalqum sohasi paypaslanganda uning orqa devorida yumshoq shish borligi aniqlanadi.

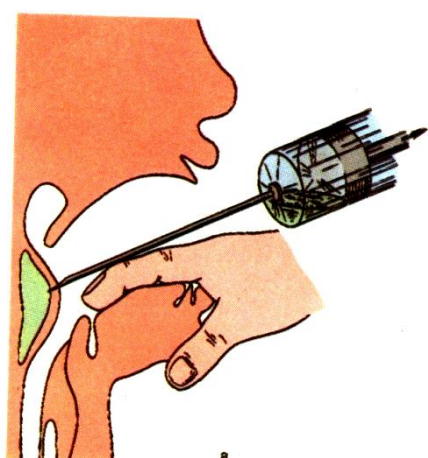
Yosh bolalarda nafas harakatlarini reflektor to'xtashini oldini olish maqsadida halqumni barmoq yordamida tekshirish va til negizini tortish chaqqonlik va ehtiyotkorlik bilan bajarilishi lozim. *Til negizini kuch bilan bosish man etiladi!*

Retrofaringeal ho'ppozni hiqildoqhalqum yot jismi va bo'yin spondilitidan farqlash lozim. Bunga anamnez ma'lumotlari va G.M.Zemtsov bo'yicha bo'yin sohasini rentgenografiya tekshiruvini yordam beradi.

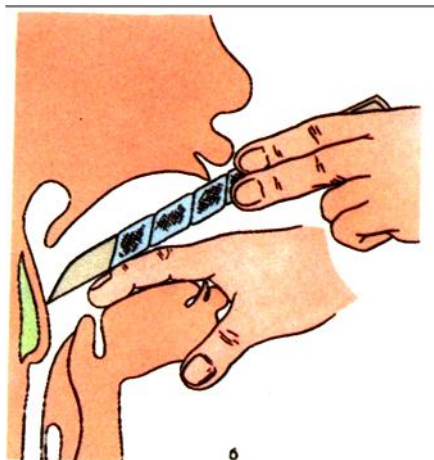
Tashxis kasallikning boshlanishi, bemor shikoyatlari, faringoskopiya, orqa rinoskopiya, laringoskopiya, shprints yordamida teshib ko'rish, rentgenografiya, KT, MRT va laboratoriya tekshiruvlarining natijalari asosida qo'yiladi.

Davolash. Bemorga yallig'lanishga qarshi va infuzion terapiyani buyurish bilan birga shoshilinch ravishda jarrohlik amali bajarilishi lozim.

Ho'ppoz og'izhalqum ortida joylashganda yiringli o'choq mahalliy va umumiy endotraxeal og'riqsizlantirish ostida og'iz orqali ochiladi. Bemorda shok holatini va nafasni to'xtab qolishini oldini olish maqsadida mushak orasiga 50% analgin va 0,1% atropin eritmalari yuboriladi. Bemor kursiga o'tqizilgandan so'ng tili shpatel bilan asta bosilib, keyin og'izhalqum orqa devorining eng bo'rtgan joyiga shprints yordamida uzun yo'qon nina sanchilib, yiringli ajralma so'rib olinadi va ko'zdan kechiriladi (75-rasm).



a) diagnostik punktsiya



b) ho'ppoz o'chog'ini ochish

75-rasm. Halqum orti ho'ppoz.

Keyin uchidan 0,5 sm qoldirib uchiga steril leykoplastir o'ralgan o'tkir tig' yordamida ho'ppoz maydoni vertikal o'rta chiziq bo'ylab kesiladi. Ho'ppoz o'chog'i ochilganda yiringli ajralma bir zumda og'izhalqumni to'ldiradi, shuning uchun uni chaqqonlik bilan elektr so'rg'ich yorda-

mida so'rib olish yoki bemorni boshini tezda pastga egib, og'zi ostiga chayindi suvlar uchun buyraksimon tozcha qo'yiladi, tomog'i rezina ballonchaga so'rib olingan 2% ichimlik soda yoki gipertonik eritma bilan chayiladi.

Ho'ppoz burunhalqum ortida joylashganda yumshoq tanglay ko'tarilib, ho'ppoz o'chog'i dastlab teshib ko'riladi. Yiringli ajralma mavjud bo'lgan hollarda u elektr so'rg'ich bilan so'rib olinadi, keyin ho'ppoz o'chog'i pastdan yuqoriga qarab kesiladi.

Ho'ppoz o'chog'i hiqildoqhalqum ortida joylashganda chap qo'lning ko'rsatkich barmog'i hiqildoqhalqumga kiritilgan holda yiringli o'choq barmoq bo'ylab teshib ko'riladi, yiringli to'plam mavjud bo'lganda u shpris bilan so'rib olinadi, keyin ho'ppoz maydoni yuqoridan pastga qarab kesiladi.

Yirik ho'ppozlarda yoki til shpatel bilan qattiq bosilganda bemorda nafas harakatlarini to'xtab qolishi kuzatilishi mumkin. Bunday hollarda ho'ppoz maydoni dastlab teshib ko'rib, nafas harakatlari tiklangandan keyingina ochilishi lozim.

Yiringli jarayon bo'yinning orqa-yon yuzi va mushak ostiga tarqalganda, hamda ho'ppoz o'chog'ini og'iz orqali ochish imkoni bo'lmaganda retrofaringial ho'ppoz mushakning orqa cheti orqali ochiladi; bunda mushak yuqori bo'lagining terisi, teri

osti yog' qatlami va bo'yin fastsiyasi kesilib, ilgak yordamida mushak chetga tortiladi va o'tmas usulda bo'yin umurtqalarining old yuzi va yiring qopchasi ochiladi. Zarurat tug'ilganda jarrohlik amalidan oldin bemorga intubatsiya yoki traxeostomiya amallari bajariladi. Jarrohlik amali bilan birga yallig'lanishga qarshi, desensibilizatsiya, dezintoksikatsiya, vitaminlar, immunitetni oshirish, simptomatik davolash tadbirlari o'tkaziladi.

Tonzillogen mediastinit juda kam uchraydi va yuqorida qayd etilgan asoratlarda yiringli jarayonni bo'yinning asab, qon tomir yo'llari orqali ko'ks oralig'iga tarqalishi natijasida rivojlanadi. Bunda bo'yinning yon tomonida og'riqli shish paydo bo'ladi.

Davolash. Parafaringeal ho'ppoz mediastinit asorati bilan kechganda halqum atrofi bo'shlig'i tashqi tomondan ochiladi (tashqi usul). Bunda teri to'sho'mrovso'rg'ichsimon mushagining old cheti bo'yulab kesiladi. Keyin pastki jag' burchagi sohasida to'qimalar parafaringeal bo'shliqgacha qavatma-qavat ochilib, yiringli uchoq kengaytiriladi. Yiring chiqarilgandan keyin bo'shliq antibiotik eritmalari bilan yuvilib, rezina chiqargich o'rnatiladi. Jarohat maydoniga boylam qo'yiladi va kuniga ikki mahal almashtiriladi. Bu usul ko'ks oralig'ining bo'yin qismini ko'zdan kechirish imkonini beradi. Jarrohlik amalidan so'ng bemorga antibiotiklar va simptomatik terapiya buyuriladi.

Og'ir hollarda bemorga jarroh maslahati uyushtirilib, zarur bo'lsa mediastinotomiya jarrohlik amali bajariladi.

Tonzillogen sepsis. Angina va paratonzillitning asorati bo'lgan tonzillogen sepsis hozirgi kunda juda kam uchraydi, lekin kasallik juda og'ir kechadi. Bemorning tana harorati keskin ko'tarilib, ko'zlari sarg'ayib, qaltirash, holsizlik kuzatiladi, uning boshi, bo'g'imlari, mushaklari og'riydi, mahalliy limfa tugunlari kattalashib, paypaslanganda og'riydi, ba'zan ichki bo'yinturuq vena sohasi og'rishi mumkin. Bemorning terisida gemorragik toshma, turli a'zolarida metastatik yiringli o'choqlar paydo bo'ladi. Mahalliy limfa tugunlar, taloq va jigar kattalashadi.

Qon tahlilida kamqonlik, leykotsitoz ($20-30 \cdot 10^9 / l$), neytrofilyoz (80-90%), limfopeniya (5-15%), EchT ni oshishi (45-60 mm/soat), streptokokk, stafilokokk bakteriyalari aniqlanadi.

Davolash. Tonzillogen sepsisni davolashda kuchli antibiotikoterapiya o'tkaziladi, infeksiya o'choqlari bartaraf qilinib, yallig'langan murtaklar olib tashlanadi. Davolash tadbirlari samara bermagan hollarda yallig'langan tomonda quyidagi jarrohlik amali bajariladi: umumiy yuz venasi ichki buyinturuq venaga tutashgan joyda jarrohlik amali o'tkazilib, venalar ko'zdan kechiriladi. Yuz va buyinturuq venalaridagi tromb olib tashlanadi, yallig'langan va kattalashgan limfa tugunlar kesilib, parafaringeal bo'shliq ichiga rezina chiqargich kiritiladi. Jarrohlik amali ba'zan ikki tomonda bajariladi.

SURUNKALI TONZILLIT – *tanglay murtaklarining davomli surunkali yallig'lanishi bilan namoyon bo'lgan umumiy infeksiya-allergik kasallik.* Limfadenoid halqum halqasi murtaklari orasida tanglay murtaklari eng ko'p yallig'lanadi, shu sababli "su-

runkali tonzillit” atamasi aynan shu murtaqlarning surunkali yallig’lanishiga tegishli. Tanglay murtaqlarining patologiyasi terapevtlar, pediatrlar, infeksiyalar va revmatologlarni qiziqtirib kelgan dolzarb muammolardan biri. Surunkali tonzillit qon tomir va kollagenoz kasalliklarning rivojlanishiga va kechimiga o’z ta’sirini ko’rsatadi. Surunkali tonzillit keng tarqalgan kasalliklar guruhiga kirib, Respublikamizda aholining 16% da qayd etilgan (S.A. Hasanov va boshq., 2009). Surunkali tonzillit nospetsifik va spetsifik shakllarga bo’linadi. Surunkali spetsifik tonzillit zaxm, sil va skleroma kasalliklarida uchraydi.

Etiologiyasi va patogenezi. Murtaqlarning surunkali yallig’lanishi va organizmdagi tonzillogen jarayonni makro- va mikroorganizmning bir-biriga ta’siri natijasida rivojlanadi. Tekshiruvlarda tanglay murtaqlarining yuzasi va lakunalarida 30 dan ortiq mikroblar turi mavjudligi aniqlangan. Lakunalar ichida ko’pincha monoflora, murtaqning tomoq yuzasida poliflora, ko’pincha A guruhiga mansub betagemolitik streptokokk, stafilokokk va adenoviruslar aniqlanadi. Shuni ta’kidlash joizki, organizmda himoya moslashish mexanizmining buzilishi natijasida yuqori nafas yo’llarining nopatogen saprofit florasi faollashib, surunkali tonzillitning rivojlanishiga sabab bo’lishi mumkin. Shuning uchun surunkali tonzillitni autoinfeksiya kasalliklariga kiritish mumkin.

Surunkali tonzillitning patogenezida ko’pgina omillar muhim rol o’ynaydi. Ko’pincha u qaytalangan anginalardan so’ng rivojlanadi, chunki ayrim sabablar tufayli o’tkir yallig’lanish jarayoni sog’ayish bilan tugamasdan surunkali jarayonga aylanadi.

Tanglay murtaqlarining anatomotopografik va gistologik xususiyatlari, lakunalar mikroflorasining ko’payishiga qulay sharoit yaratib, surunkali tonzillitning rivojlanishiga yordam beradi. Kriptalar, ya’ni murtaq tirqishlarining yorig’i doimo ko’chgan epiteliy hujayralari, limfotsitlar, turli mikroflora va ovqat parchalari bilan to’lganligi tufayli torayib yoki butunlay yopilib qoladi, shunda ularning chiqarish faoliyati buziladi. Lakunalar teshiklarining bir qismi uchburchak Giss burmasi bilan qisman yopilgan bo’lsa, ayrimlari toraygan yoki o’tkir yallig’lanishdan so’ng hosil bo’lgan chandiqli to’qima bilan yopilib, kriptalarda surunkali yallig’lanishni rivojlantirishiga olib keladi.

Murtaqning “soxta kapsulasi” va trabekulalarida surunkali yallig’lanish ta’sirida morfogistologik va sklerotik o’zgarishlar yuzaga keladi. Ko’pincha burun va burun yondosh bo’shliqlari kasalliklarida infeksiya yuqori nafas yo’llarining pastki bo’limlariga tarqalishi va surunkali tonzillitning rivojlanishiga sabab bo’lishi mumkin. Burundan nafas olish qiyinlashib, og’zi orqali nafas olgan bemorda murtaqlar issiq yoki sovuq havo ta’siriga duch keladi, natijada ularning shilliq pardasi quriydi.

Murtaqlar inson organizmida umumiy va mahalliy immun reaksiyalarni ta’minlashda ishtirok etadi. Murtaq to’qimasi, lakuna atrofi asab tolalari va epiteliy osti xemoretseptorlariga uzoq vaqt davomida turli ta’sir ko’rsatilganda organizmda mahalliy immunitet reaksiyalari paydo bo’ladi. Bunday reaksiyalar gumoral va hujayra immuniteti orqali spetsifik (antitelolarning hosil bo’lishi) va nospetsifik omillar yor-

damida (epitelial to'siq, fagotsitoz, fermentlar) amalga oshiriladi. Antigen-antitelo birikmasi yuqori darajada xemotoksik faollikka ega bo'lib, u makrofagning proteolitik qobiliyatini oshiradi. Natijada murtak to'qimasi parchalanib, to'qima oqsillari o'zgarib, ular autoantigenga aylanadi. Autoantigenlar qonga so'rilib antitelolarni ishlab chiqarilishiga turtki bo'ladi. O'z navbatida antitelolar hujayra atrofini o'rab olib, uni jarohatlaydi. Shu tariqa zanjirli halqa yuzaga kelib, tanglay murtaklari sensibilizatsiya maydoniga aylanadi. Surunkali tonzillitni rivojlanishida organizmning immun holati muhim ahamiyatga ega.

Patomorfologiyasi. Surunkali tonzillitda rivojlangan patomorfologik o'zgarishlar uning bosqichlariga bog'liq bo'lib, Zak uni quyidagicha tasniflaydi:

1. Lakunar tonzillit lakunalarda detrit va bo'tqasimon yiringli tiqmani to'planishi;
2. Parenxomatozli tonzillit infeksiya o'chog'i bodomcha bezlarning parenximasida joylashib, folikulalarda yiringli jarayonni yuzaga kelishi;
3. Paratonzillyar bo'shliq to'qimalarida mikroho'ppozlar hosil bo'lishi.

Lakunar va lakunar-parenxomatozli tonzillitda lakunalar epiteliy qatlamining ko'chishi yoki mo'g'izlanishi, yonma-yon joylashgan parenxima maydonining yallig'lanishi, limfotsit va plazmatik hujayralar infiltratsiyasi, lakunalar yorig'ida suyuq yiringli ajralma to'planishi kuzatiladi. Ajralma asosan ko'chgan epiteliy, polimorf-yadroli leykotsitlar, plazmatik hujayralar, zamburug'lar va ovqat parchalaridan iborat. Surunkali parenxomatozli tonzillit surunkali faol alteratsiya, parenximada yallig'lanish tufayli infiltratlar, keyinchalik mikroho'ppozlar hosil bo'lishi bilan ifodalangani. Surunkali parenxomatozli sklerotik tonzillitda biriktiruvchi to'qimani o'sishi yoki dag'allashishi kuzatiladi. Qon tomirlar atrof to'qimasining infiltratsiyasida qon tomirlar torayib, tonusi pasayadi va devorlarining o'tkazuvchanligi oshadi. Limfa tomirlar ham qisman obliteratsiyaga uchraydi, natijada limfaning chiqarilishi qiyinlashib, mahalliy limfa tugunlarda turg'unlik va yallig'lanish jarayoni rivojlanadi.

Patologik jarayon murtakning asab tizimiga ham tarqalib, bunda murtakning retseptor faoliyati va reflektor aloqalarini ta'minlovchi afferent yo'llar zararlanadi. Asab elementlarining patologik o'zgarishlari xilma-xil bo'lib, qayta tiklanish xususiyatiga ega. Murtakdagi o'zgarishlar uning fiziologik faoliyatlarining buzilishiga va patologik impulslarning paydo bo'lishiga sabab bo'ladi. Patologik impulslar, o'z navbatida, qator a'zolar faoliyatining buzilishiga yoki organizm himoya kuchini pasayishiga, xususan uni autosensibilizatsiyasiga olib keladi. Murtak asab tolalarining buzilishi limfadenoid to'qima trofikasiga ta'sir ko'rsatib, natijada funktsional va morfologik o'zgarishlar yanada chuqurlashib, jarayon toksik-allergik bosqichiga o'tadi.

Murtak asab elementlaridagi ayrim o'zgarishlar (asab tolasi varikozi, retseptorlar uchi sharsimonligi) organizmning kompensator moslashuv reaksiyasi bo'lib, destruktiv o'zgarishlarni bartaraf etilishiga yordam beradi.

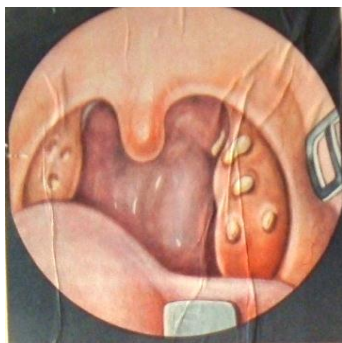
Tashxis anamnez ma'lumotlari, bemor shikoyatlari, limfa tugunlari kattalashishi, og'rishi, faringoskapiya, allergologik, immunologik, bakteriologik va boshqa tekshiruvlar asosida qo'yiladi.

Surunkali tonzillit tashxisini kasallik xuruji paytida (anginada) qo'yish tavsiya etilmaydi, chunki bemor shikoyatlari va faringoskopiya manzarasi jarayonning surunkali kechimini emas, balki uning o'tkir bosqichini aks ettiradi.

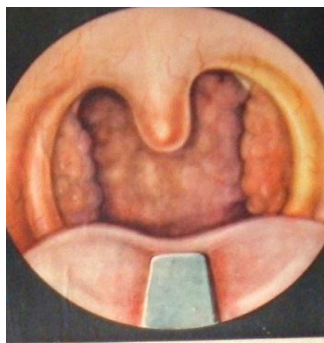
Anamnez ma'lumotlarida tez-tez takrorlanib turgan anginalar haqida ma'lumotni mavjudligi surunkali tonzillit tashxisini ishonchli belgisi hisoblanadi. Odatda surunkali tonzillit bir yilda 2-3 marta, ba'zan 5-6 marta avj olib turadi, ammo bir yilda 1 marta kuzatilgan anginani ham B.S. Preobrajenskiy fikricha tez-tez takrorlanuvchi angina sifatida baholash lozim. 4% hollarda surunkali tonzillitning *anginasiz shakli* uchrab, unda faringoskopiya surunkali jarayonning manzarasi keskin rivojlangan bo'lsada, bemor anamnezida angina haqida ma'lumotlar bo'lmaydi. Ba'zan surunkali tonzillit tashxisini qo'yish uchun anamnez ma'lumotlarida anginalarni qayd etilishi va og'izdan yoqimsiz hid kelishi kifoya bo'ladi.

Faringoskopiya surunkali tonzillitga xos quyidagi belgilar aniqlanadi:

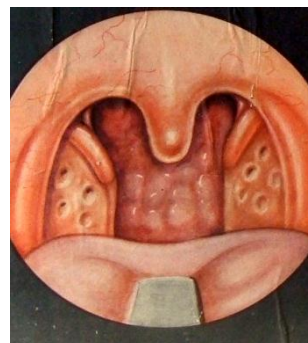
- 1) tanglay murtaklari tanglay-til va tanglay-halqum ravoqchalariga yopishib, chandiqlangani;
- 2) tanglay-til (old) ravoqchalar chetining turg'un qizarishi (*Gize belgisi*);
- 3) tanglay ravoqchalari yuqori bo'limlari chetining shishi (*Zak belgisi*);
- 4) tanglay-til (old) ravoqchalar chetining infiltratsiyasi va qizarishi (*Preobrajenskiy belgisi*);
- 5) murtak lakunalarida suyuq kazeozli yoki tiqma shaklida badbo'y yiring borligi, bodomcha bezlar ustki qismining shakli buzilganligi (76 - rasm);



a) Lakunalaridagi yiringli tiqmalar



b) Chap tomonda Zak, o'ng tomonda Gize belgilari



v) Preobrajenskiy belgisi

76-rasm. Surunkali tonzillit

Lakunalar ajralmasini ko'rish maqsadida murtak oldi ravoqchasining asosi bosiladi. Buning uchun tekshiruvchi bitta shpatel bilan bemor tilini pastga bosib, ikkinchisi bilan tanglay-til ravoqchasini tanglay murtagi halqum yon devoriga birikkan sohasida ehtiyotkorlik bilan bosadi. Lakunalarda hidi yoqimsiz tiqmani yoki yiringli ajralmani borligi surunkali tonzillitning ishonchli belgilaridan biri hisoblanadi.

Murtakning katta-kichikligi surunkali tonzillit tashxisida ahamiyatga ega emas. Shunga qaramasdan, murtak giperplaziyasi surunkali tonzillitni rivojlanishiga yordam beradi. Noaniq hollarda lakuna va murtaklardan surtma olinadi. Tekshiruvda patogen flora, leykositlarning fagositar faolligi pasayganligi, ularning turli degenera-

tiv shakllari paydo bo'lganligi, limfotsitlar soni kamayganligi aniqlanadi. Ba'zan murtak bezlari lakunalarini zondlash, diagnostik yuvish yoki so'rib olingan patologik ajralma ham aniq tashxis qo'yishga yordam beradi.

Laboratoriya tekshiruvlari ham surunkali tonzillit tashxisida muhim ahamiyatga ega bo'lib, qonda gipoxrom kamqonlik, neytrofilli leykotsitoz, monotsitopeniya, leykopeniya, EChT oshishi, immunologik ko'rsatkichlarni o'zgarishi (immunoglobulinlar soni, streptokokklarga qarshi antitelolar titri, komplement va properdin miqdorini kamayishi) aniqlanadi. Surunkali tonzillitning toksik allergik shaklida bemorning immun holati buziladi; T va B limfotsitlarning miqdori o'zgaradi, qonda immun komplekslar paydo bo'lib, granulotsitli sensibilizatsiya kuzatiladi.

Surunkali tonzillitlarni klinik ko'rinishini izohlashda Reminnaya va Romadonovskiylarning eksperimental ilmiy ishlari e'tiborga loyiq. Ular itning tanglay murtaklariga qora tush bo'yog'ini yuborib, sakkiz soatdan so'ng uni o'ldirib, bo'yoq itning qaysi a'zolariga tarqalganligini tekshirdilar. Tush bo'yog'i burun bo'shlig'ida chuqur joylashgan limfa yo'llariga, kallaning orqa chuqurchasiga, hiqildoq va traxeyaning shilliq pardalari ostiga, qalqonsimon bez parenximasiga, bo'yin qon tomir asab to'plami orqali ko'ks oralig'iga o'tib, traxeya va bronxlar atrofi limfa tugunlariga hamda yurak atrofidagi limfa tomirlariga tarqalganligini aniqladilar. Ushbu tajribada patologik jarayon limfa yo'llar orqali qaysi maydonga tarqalganligini va qanday o'zgarishlar sodir bo'lganligini ko'rsatadi.

Bundan tashqari yallig'langan tanglay murtak bezlaridan zaharli moddalar qonga so'rilib, asab tizimi, endokrin bezlar va boshqa ichki a'zolar faoliyatiga salbiy ta'sir ko'rsatadi. Demak, kasallikning har bir belgisi organizmning umumiy ahvolini aks ettiradi.

Shunday qilib, surunkali tonzillit tashxisini aniqlashda alohida bir belgiga emas, balki mahalliy va umumiy belgilarning yig'indisiga, anamnez ma'lumotlariga, ob'ektiv, biokimyoviy, bakteriologik, immunologik tekshiruvlar natijalariga asoslanish lozim. Tonzillogen o'zgarishlarni birlamchi revmokardit kasalligidan farqlash uchun bemorda EKG, FKG tekshiruvlari, qonda biokimyoviy va nospetsefik reaksiyalar o'tkaziladi.

Surunkali tonzillit bilan bog'liq kasalliklar *metatonzillyar kasalliklar* deb ataladi. Ko'pincha surunkali tonzillit bilan birga kechgan yoki uning ta'sirida rivojlangan belgilar yig'indisi "tonzillokardial", "tonzillotserebral", "tonzillorenal" sindrom deb ataladi. Metatonzillyar kasalliklarga kollagen (revmatizm, tugunli periartrit, sklerodermiya, dermatomiozit), ayrim teri kasalliklari (psoriaz, ekzema, polimorf ekssudativ eritema), nefrit, tireotoksikoz, periferik asab tolalarning yallig'lanishi (pleksit, radikulit) va boshqalar kiradi. Uzoq davom etgan tonzillogen zaharlanish trombotsitopeniya va gemorragik vaskulitning rivojlanishiga olib keladi (I.R. Eshnazarov, 2002). Surunkali tonzillit quloq shang'illashi, vazomotor rinit, qon tomirlar distoniyasi va muvozanat buzilishlarning kechimini og'irlashtiradi.

B.S.Preobrajenskiyning (1970) va uning shogirdi V.T.Palchun (1974) tomonidan to'ldirilgan surunkali tonzillitning quyidagi tasnifi amaliyotda keng foydalaniladi (4-jadval).

4- jadval

Surunkali tonzillitning B.S.Preobrajenskiy - V.T.Palchun tasnifi

Oddiy shakli	Toksik-allergik shakli	
	I darajasi	II darajasi
<i>Yo'ldosh kasalliklar</i>	<i>Yo'ldosh kasalliklar</i>	<i>Yo'ldosh kasalliklar Bog'liq kasalliklar</i>
Mahalliy belgilar va 96% bemorlar anamnezida qayd etilgan anginalar bilan namoyon bo'ladi;	Mahalliy belgilar va anamnez ma'lumotlarida qayd etilgan anginalar va umumiy toksik-allergik jarayonning I darajasi belgilari bilan namoyon bo'ladi;	Mahalliy belgilar, 96% bemorlar anamnez ma'lumotlarida qayd etilgan anginalar va keskin rivojlangan toksik-allergik jarayonning II darajasi belgilari bilan namoyon bo'ladi;
<p>Mahalliy belgilar</p> <ul style="list-style-type: none"> *Lakunalarda suyuq yoki kazeoz yiringli tiqmalar; epiteliy ostida joylashgan yiringli follikulalar, murtaklar yuzi g'adir budirligi; *Gize belgisi old (tanglay-til ravoqchalar chetining turg'un qizarishi; *Zak belgisi tanglay ravoqchalari yuqori bo'limlari chetining shishi; *Preobrajenskiy belgisi-tanglay-til (old) ravoqchalar chetining infiltratsiyasi va qizarishi; *Murtaklarning ravoqchalari va uchburchak Burma bilan birikishi; *Ayrin mahalliy limfa tugunlar kattalashganligi; *Paypaslaganda mahalliy limfa tugunlarni og'rishi; *Og'izdan noxush hid kelishi. 	<p>Toksik-allergik belgilar</p> <ul style="list-style-type: none"> *Subfebril harorat (vaqti-vaqti bilan) *Tonzillojen zaharlanish: vaqti-vaqti bilan yoki uzluksiz; holsizlik, tez charchash mehnat qobiliyatini pasayishi, o'zini noxush his etish; *Bo'g'imlarni vaqti-vaqti bilan og'rishi. *Bo'yin limfadeniti *Yurak faoliyatining funktsional buzilishlari surunkali tonzillitning xurujida kuza-tilib, ob'ektiv tekshiruvda (EKG) esa aniqlanmaydi; *Laboratoriya tekshiruvi natijalarida o'zgarishlarning (qon va immunologik ko'rsatkichlar) o'zgaruvchanligi; - Yo'ldosh kasalliklar oddiy shaklidagiday; - Paypaslaganda mahalliy limfa tugunlar kattalashgan va og'riqli bo'lishi; - og'izdan yoqimsiz hid kelishi. 	<p>Toksik-allergik belgilar</p> <ul style="list-style-type: none"> *Subfebril harorat (uzluksiz) yoki vaqti-vaqti bilan; *EKGda qayd etilgan yurak faoliyatining funktsional buzilishi; *Angina vaqtida hamda surunkali tonzillitning remissiya davrida yurak sohasining og'rishi; *Yurak urishi, yurak ritmini buzilishi; *Klinik, funktsional va laboratoriya tekshiruvda aniqlangan buyrak, yurak, qon tomir tizimi, bo'g'imlar, jigar hamda boshqa a'zo va tizimlarning o'tkir yoki surunkali funktsional buzilishlari; <p>Yo'ldosh kasalliklar oddiy tonzillit shaklidagiday. Bog'liq kasalliklar aniqlanganda doimo toksik-allergik shaklning II darajasi tashxisi qo'yiladi.</p> <p>Bog'liq kasalliklar va surunkali tonzillit umumiy etiologik va patogenetik omillarga ega.</p>
Yo'ldosh kasalliklar	Mahalliy o'xshash	Umumiy bog'liq

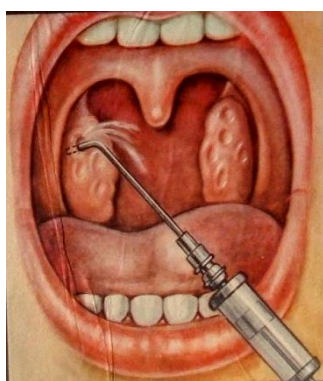
	kasalliklar:	kasalliklar:
Surunkali tonzillit bilan etiologik va patogenetik asosga ega emas; patogenetik bog'liqlik umumiy va mahalliy reaktiv jarayon orqali ta'minlanadi.	*Paratonzillyar ho'ppoz; 2.Parafaringit 3.Faringit	*O'tkir va surunkali tonzillogen sepsis; *Revmatizm, yurak, endokrin, siydik chiqarish tizimi, bo'g'imlar va boshqa a'zo va tizimlarning orttirilgan infeksiyon-allergik kasalliklari.

Davolash. *Konservativ davolash tadbirlari quyidagi guruhlariga bo'linadi:*

1. Organizmning tabiiy himoya kuchini oshirish kun tartibiga rioya qilish, C, B vitaminlarga boy taomlarni iste'mol qilish, jismoniy tarbiya bilan shug'ullanish, davolashda qon zardobini, gamma globulinni, temirga boy dori vositalarini qo'llash;

2. Giposensibilizatsiya choralari - kalsiy xlorid yoki kalsiy glyukonat, askorbin kislotasi, antigistamin dori vositalari, kortikosteroidlar, vaktsinalar, allergiyaga qarshi maxsus dorilarni qo'llash;

3. Immunitetni tiklash - autoseroterapiya, immunostimulyatorlarni (levamizol, T-aktivin, prodigiozan, timolin, autoimmun zardob va h.k.) va immunitetni faollashtirish vositalarini (geliy-neon lazer nurlari, IRS-19, imudon) qo'llash; Imudon bir kunda 2 tabletkadan 3 mahal 20 kun davomida, kasallik avj olgan davrida 2 tabletkadan 4 mahal 10 kun davomida ovqatdan keyin og'izga solib so'rish tavsiya etiladi. Tonzilgon draje yoki eritma shaklida kattalarga 2 draje yoki 25 tomchidan, maktab yoshidagi bolalarga 1 draje yoki 15 tomchidan, maktab yoshigacha bolalarga 10 tomchidan, bir yoshgacha bolalarga 5 tomchidan kuniga 5-6 mahal ichish tavsiya etiladi.



77-rasm. Tanglay murtaklari lakunalarini yuvish

4. Tanglay murtaklari va mahalliy limfa tugunlarni sog'lomlashtirish: lakunalarni yuvish, UBN, ultratovush, interferon, gidrokortizon bilan fonoforez, elektromagnit maydon, UVCh, SVCh, elektroforez, tibbiy loy bilan davolash; tibbiy zulukdan foydalanish, limfotrop terapiya. Mahalliy davolash tadbirlaridan surunkali tonzillitda murtak lakunalarini N.V. Belogolovov usulida yuvish muolajasi 10-20 ml li shprits va ingichka naycha yordamida turli antiseptik eritmalaridan (0,25% formalin, YOKS, yodinol, xlorofillipt) foydalanilgan holda bajariladi. Murtak lakunalarini har kuni bir mahal, jami 7-10 kun davomida yuvish tavsiya qilinadi (77-rasm).

5. Reflektor ta'sir etuvchi vositalar: novokain blokadasi, refleksoterapiya.

Bundan tashqari, bemorga vitaminlar, aloe, FIBS, fitin, temir laktat, stafilokokka qarshi zardob yoki gamma globulin buyuriladi. Konservativ davolash tadbirlarini yiliga 2 marta (bahor va kuzda) taktakrorlash maqsadga muvofiq. Mujassamlashgan konservativ davolash 90-95% gacha hollarda yaxshi samara beradi. Bemorni va

uning oila a'zolarini tibbiy ko'rikdan o'tkazib, dispanser nazorati ostiga olish va sog'lomlashtirish ushbu ko'rsatkichni yanada oshiradi. Bolalarda ko'pincha surunkali tonzillitni rivojlanishi surunkali sinusitlar va adenoidlar bilan bog'liq bo'lganligi uchun 80 % hollarda adenotomiya jarrohlik amalidan so'ng surunkali tonzillit qaytalanmaydi.

Konservativ davolashning samarasi ko'p jihatdan murtak to'qimasi faoliyatiga va jarohatlangan asab tolalarining tiklanishiga bog'liq. Davolash tadbirlari murtak asab elementlarida kompensator moslashuv jarayonlarini qayta tiklanishini faollashtiradi, sovuqqa nisbatan allergik reaksiyani pasaytiradi. Burun va burun yondosh bo'shliqlarining kasalliklarini o'z vaqtida samarali davolash surunkali tonzillitni davolashda asosiy mezon hisoblanadi.

Tanglay murtaklarini to'liq olib tashlash - *tonzillektomiya* jarrohlik amali quyidagi *ko'rsatmalar* mavjud bo'lgan hollarda bajariladi:

- surunkali tonzillitni konservativ davolash tadbirlarining samarasizligi;
- surunkali tonzillitning toksiko-allergik shakli II darajasi;
- surunkali tonzillit bilan bog'liq kasalliklar (revmatizm, revmokatit, tireoidit, strumit, poliartrit, sepsis va boshq.).

Surunkali tonzillit revmatizm bilan birga kechgan hollarda tonzillektomiya kasallikning remissiya davrida, revmatizmga qarshi davolash tadbirlaridan so'ng bajariladi.

Tonzillektomiyaga *qarshi ko'rsatmalarga* quyidagilar kiradi:

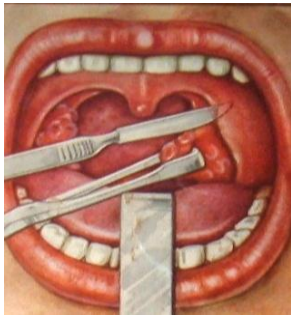
- qon kasalliklari;
- yurak va buyrak etishmovchiligi;
- stenokardiya, gipertoniya;
- qandli diabetning og'ir shakli;
- sil kasalligi;
- o'tkir ichak kasalliklari;
- homilaning oxirgi oylari, hayz ko'rish davri.

Angina va o'tkir respirator kasalliklarda, surunkali tonzillitning xuruj davrida tonzillektomiya jarrohlik amali bemor sog'aygandan so'ng 2-3 haftadan keyin bajariladi.

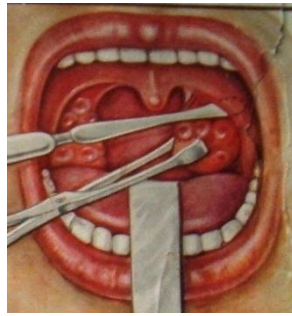
Bemor tonzillektomiya jarrohlik amaliga poliklinika sharoitida tayyorlanadi. Bunda u terapevt yoki pediater, kardiolog, revmatolog, gematolog, nevropatolog, endokrinolog, stomatolog va boshqa mutahassislar ko'rigidan o'tadi, ko'krak qafasi rentgenografiyasi, qon va siydikning umumiy tahlili, qon guruhi, rezus omil, protrombin indeksi, qon retraksiyasi, trombotsitlar sonini, Avstraliya antigeni (Hbs), HVC, RW, VICH ni aniqlash va EKG tekshiruvlari bajariladi. Bolalarda halqumdan Lyoffler tayoqchasiga surtma olinadi. Jarrohlik amalidan bir hafta oldin bemorga tinchlantiruvchi va gemostatik dorilar va psixolog maslahati tavsiya etiladi.

Tonzillektomiya jarrohlik amali shifoxona sharoitida bajariladi. Bolalarda u umumiy endotraxeal og'riqsizlantirish yoki neyroleptonalgeziya ostida, kattalarda mushak orasiga promedol, analgin, dimedrol yoki ketonal qilingandan so'ng 0,5-1%

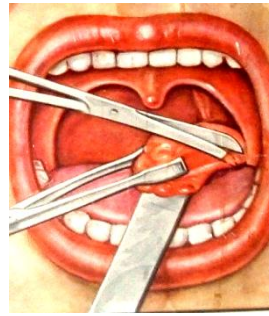
li novokain eritmasining 10 ml ga 1 tomchi adrenalin gidroxlorid qoʻshilgan aralashma yordamida bajarilgan mahalliy ogʻriqsizlantirish ostida bajariladi. *Tonzillektomiya* jarrohlik amali quyidagicha bajariladi (78-rasm):



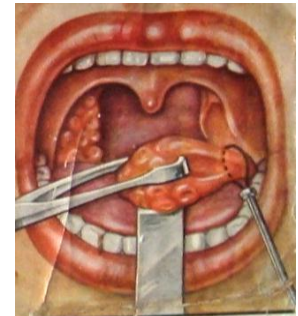
a) I-bosqich. Old ravoqchalarni kesish



b) II-bosqich. Tanglay murtaklarni ajratish



v) III-bosqich. Ajratilgan tanglay murtagi



g) IV-bosqich. Ajratilgan tanglay murtagini sim bilan kesish

78- rasm. Tonzilektomiya jarrohlik amalining bosqichlari

Tanglay-til ravoqchasining chetidan ogʻizhalqumga qarab toʻqimalar yoysimon kesiladi. Ajratgich yoki elevator asbobi yordamida paratonzillyar boʻshliq (murtak kapsulasining orqasi) ochiladi, keyin murtak ekstrakapsulyar usulda yuqori choʻqqisidan pastki choʻqqisigacha tanglay-til ravoqchasidan ajratiladi. Tanglay murtaklari qisqich yordamida ushlanib, chandiqli bitishmalar qaychining uchi bilan ohista ajratilib, joyiga kseroform kukuni sepiladi yoki lagoden eritmasiga shimdirilgan tampon qoʻyiladi. *Murtaklarni olib tashlash paytida choʻqqisi sohasida ichki va tashqi uyqu arteriyalar joylashganini esda tutish lozim!*

Tonzillektomiyadan soʻng birinchi kuni bemorga sut, qatiq ichish, iliq va suyuq ovqatlar isteʼmol qilish tavsiya qilinadi, ayrim hollarda yalligʻlanishga qarshi terapiya buyuriladi. Murtaklar joyi 7-10 kun davomida fibrinli karashdan asta-sekin tozalanib, jarohat maydoni epiteliy bilan qoplanadi. Yurak faoliyatining patologik oʻzgarishlari aniqlangan bemor kardiolog nazoratida boʻlishi lozim.

Tonzillektomiya jarrohlik amalidan keyin quyidagi asoratlar kuzatilishi mumkin. Halqumdan birlamchi qon ketishi asorati jarrohlik amali paytida va ikkilamchi qon ketishi jarrohlik amalidan soʻnggi yaqin vaqt ichida kuzatilishi mumkin. Bemorda arterial, venoz va parenximatoz qon ketishlar kuzatilishi mumkin.

Yirik arteriyadan qon ketishi eng xavfli asorat boʻlib, bunda jarohat maydonidan qip-qizil qon tomir urishiga mos toʻlqinlanib oqadi. Bunday asorat arteriya devorining emirilishi yoki jarrohlik amali paytida jarohatlanishi natijasida yuzaga keladi. Koʻpincha qon ichki va tashqi uyqu, yuqori halqum va til arteriyalardan ketadi. Uni toʻxtatish jarrohdan zoʻr mahoratni talab etadi. Arterial qon oqishida bemorning ogʻzi bir zumda qonga toʻladi. Bunday vaziyatda jarroh qonayotgan maydonni va hiqildoq sohasida uyqu arteriyasini chaqqonlik bilan umurtqa pogʻonasiga bosish, shundan keyin ham qon ketishi toʻxtamasa, unda tashqi uyqu arteriyani bogʻlashi lozim. Boshqa hollarda qonayotgan maydonga spirt, yod, kaliy permanganat eritma-

lari, ferropirin, lagoden eritmasi, aminokapronat kislota kukuni, quruq trombin, qon zardobi, tromboplastin bilan tiqma quyiladi. Baʼzan atrofiga 0,5% yoki 1% novokain, trimekain, 0,9 % natriy xlorid eritmasi yuborilgandan soʻng qonayotgan qon tomiri Kulikov ninasi yordamida tiqiladi. Koʻpincha qon ketishini toʻxtatishning bunday usuli ijobiy natija beradi. Bu usul ham yordam bermagan ayrim hollarda orqa va old ravoqchalar orasiga lagodenga shimdirilgan doka tiqma qoʻyilgan holda tikiladi. Tiqma 24 - 48 soatdan soʻng olib tashlanadi.

Yuqorida qayd etilgan shoshilinch tibbiy yordam tadbirlari bilan birga bemorga qon ivishini yaxshilovchi dorilar yuboriladi: vena ichiga 0,5% - 10 ml lagoden, 10% kalsiy xlorid yoki glyukonat, 5% aminokapronat kislota, ditsinon, etamzilat natriy, qon zardobi, vikasol, bemorning qon guruhiga mos 50-100 ml toza qon vena ichiga tomchilab yuboriladi.

Halqumdan qon ketishi asorati asosan, revmatizm, poliartrit, qon kasalligi bilan ogʻrigan, salitsilatlar va kortikosteroidlar qabul qilgan bemorlarda kuzatiladi. Bunday asoratni oldini olish maqsadida quyidagi tadbirlar bajarilishi lozim:

- 1) bemorni jarrohlik amalidan oldin sinchkovlik bilan tekshirish;
- 2) anamnez maʼlumotlarini batafsil yigʻish;
- 3) qon ketishiga moyil bemorlarga tonzillektomiyadan oldin 2 hafta davomida 5-10% kalisiy xlorid eritmasi, rutin, askorutin ichish tavsiya qilinadi;
- 1) ogʻriqsizlantirish paytida 1%-10 ml novokainga 1 tomchi 0,1% adrenalini gidroxlorid qoʻshiladi.

Tonzillektomiyada kuzatilishi mumkin boʻlgan boshqa asoratlarga quyidagilar kiradi:

- nafas yoʻllari yot jismi va boʻgʻilish holati;
- oʻtkir limfadenit;
- teri osti emfizemasi;
- oʻpka atelektazi;
- zotiljam;
- boʻyinhalkum hoʻppozi;
- mediastinit;
- yuz asab tolasi falaji va boshqalar.

Tonzillektomiyaning kechki asoratlardan subatrofik faringit, halqumning chandiqli oʻzgarishlarini va boshqalarni sanab oʻtish mumkin.

Surunkali tonzillitni oldini olish uchun umumiy gigienik va sogʻlomlashtirish tadbirlari oʻtkaziladi. Umumiy gigienik tadbirlarga badanni chiniqtirish, toʻgʻri ovqatlanish, mehnat va uy-joy gigienasiga rioya qilish, kasb bilan bogʻliq boʻlgan bakterial ifloslanishlarni bartaraf etish, havoni zaharli gaz va changdan tozalash, sanitariya-oqartuv ishlari kiradi. Sogʻlomlashtirish tadbirlari vrach tomonidan amalga oshirilib, profilaktik koʻriklarda tish va milk kasalliklari, yiringli sinusit va oʻrta otit bilan ogʻrigan hamda burun orqali nafas olishi qiyinlashgan bemorlarni aniqlash, dispanser nazorati ostiga olish va davolashdan iborat.

Oxirgi yillarda surunkali tonzillitni davolashda immunomodulyator va kuchlanishi past lazer nurlarini qo'llash yaxshi natija bermoqda. Bunda ko'proq geliy-neon lazerining qizil nuri qo'llaniladi. Nurlar burun bo'shlig'i shilliq pardasiga, halqumning orqa devoriga va tanglay murtaklariga ta'sir ettiriladi (yorug'lik kuchi 2,65 mVt/sm², ta'sir vaqti 2-8 daqiqa). Muolaja 5-7 kun davomida bir yilda 2 marta o'tkaziladi. Bundan tashqari bemorga tonzilgon, T-aktivin, metiluratsil beriladi, halqum sohasiga 10 kun davomida IRS-19 purkaladi.

Surunkali tonzillitni oldini olishda dispanser nazorati muhim ahamiyatga ega. Bunda pediatr, terapevt, otorinolaringolog va stomatolog ishtirok etadi. Surunkali tonzillit bilan og'rikan bemor otorinolaringolog tomonidan dispanser nazorati ostiga olinib, bir yilda ikki marta, kasallikni qaytalanishi kamaygan hollarda bir yilda bir marta ko'rikdan o'tkaziladi. Konservativ davolash tadbirlari ijobiy natija berib, angining qaytalanishi kamayganda bemor 3 yildan so'ng, tonzillektomiya jarrohlik amali bajarilganda 6 oydan so'ng dispanser nazoratidan chiqariladi.

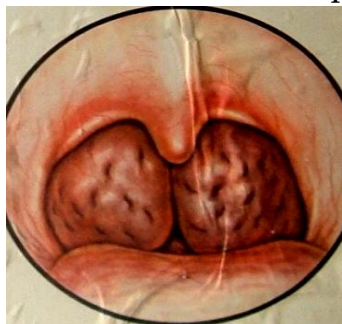
TANGLAY MURTAKLARI GIPERTROFIYASI, ya'ni tanglay murtaklarning yallig'lanishsiz kattalashishi 3 darajaga bo'linadi:

I darajada tanglay murtaklari tanglay-til ravoqchalaridan tomoqning o'rta chizig'igacha bo'lgan masofaning 1/3 qismini egallaydi;

II darajada tanglay murtaklari bu masofaning 2/3 qismini egallaydi;

III darajada tanglay murtaklari bir-biriga tegib turadi.

Kattalashgan murtaklar oq-pushti rangda, yumshoq, yuzi silliq bo'lib old ravoqchalardan o'rta chiziq tomonga chiqib turadi (79- rasm):



79-rasm. Tanglay murtaklari gipertrofiyasi

Bemor nafas olish va yutinishni qiyinlashganligiga shikoyat qiladi, unda yo'tal, nutqni buzilishi, manqalanish kuzatilib, uyqusida xurrak otadi. Bunday hollarda tonzillotomiya murtaklar hajmini qisman qisqartirish jarrohlik amali bajariladi. Tonzillotomiya ko'pincha 4-7 yoshdagi bolalarda ambulatoriya sharoitida mahalliy yoki umumiy og'riqsizlantirish ostida bajariladi. Jarrohlik amalidan so'ng bola 2 soat davomida vrach nazorati ostida, keyin 1-2 kun uy sharoitida bo'ladi. Unga iliq suyuq ovqat beriladi.

Qon va o'tkir yuqumli kasalliklarda tonzillotomiya amali vaqtincha bajarilmay turiladi.

HALQUM MURTAGI GIPERTROFIYASI (ADENOIDLAR) - (*vegetatio adenoides*) halqum (burunhalqum) murtagining patologik gipertrofiyasi. Ko'pincha 3-12 yoshli bolalarda, ba'zan 26-40, hatto 70-75 yoshli kishilarda ham uchrashi mumkin. Adenoidlarning 3 darajasi tafovut etiladi:


I darajada halqum murtagi kattalashib, dimog' suyagini yuqoridan 1/3 qismini yopib turadi;

II darajada kattalashgan murtaklar dimog' suyagini 2/3 qismini yopib turadi;

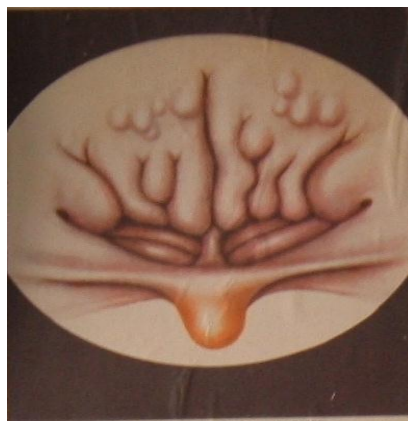III darajada murtak xoanalarni butunlay yopib turadi.

Klinik belgilari. Halqum murtagi gipertrofiyasi sharsimon oq-pushti rangdagi tuzilmalar bo'lib, gistologik tekshiruvda yuzaki va parenximatoz yallig'lanish belgilari aniqlanganda, uni surunkali adenoidit deb baholash mumkin.

Halqum murtagi gipertrofiyasi quyidagi mahalliy va umumiy asoratlarga sabab bo'ladi: burun orqali nafas olishning qiyinlashishi, yuz tuzilishning buzilishi, eshish qobiliyatini va nutqni buzilib, yopiq manqalanish, bosh og'rihi, bosh aylanishi, uyquni buzilishi, xotirani pasayishi, ayrim bolalarda enurez, xoreya, pleksit, epilepsiya, laringospazm, bronxial astma, ko'rish o'tkirliğini pasayishi, qomatni (skolioz, lordoz) va yurak-qon tomir tizimi faoliyatini buzilishi va boshqalar.



80-rasm. Adenoidlarda bolaning yuz tuzilishi



81-rasm. Orqa rinoskopiya da adenoidlarni ko'rinishi

Bunday asoratlardan burundan nafas olish qiyinligi va adenoidlarni asab tizimiga ta'siri natijasida yuzaga keladi. Adenoidlar organizmning allergik holatiga

ham ta'sir ko'rsatadi.

Tashxis bemorning yoshi, shikoyatlari, kasallikka xos yuz tuzilishi asosida qo'yiladi. Bemorning yuzi biroz cho'ziqroq, og'zi yarim ochiq holda, yuqoridagi tishlari betartib joylashgan va oldinga bo'rtib turgan bo'ladi *habitus adenoideus* (80-rasm). Uzoq vaqt davomida og'izdan nafas olish ko'krak qafasining shaklini o'zgartiradi (*qush ko'krak*). Old va orqa rinoskopiya (81-rasm), endoskopiya, kompyuter tomografiya tekshiruvlari va burunhalqumni barmoq yordamida paypaslash aniq tashxis qo'yishga yordam beradi.

Shuni ta'kidlab o'tish lozimki, burundan nafas olishni buzilishiga surunkali sinusitlar ham sabab bo'ladi, dimog'iga oqib tushayotgan balg'am esa burunhalqum murtagini yallig'lanishiga olib keladi. Shuning uchun halqum orqa devorida yiringli ajralma borligi aniqlanganda, dastlab burun yondosh bo'shliqlari rentgenografiyasi tekshiruvi bajarilib, patologik o'zgarishlar aniqlanganda sinusitni davolash lozim. Davolashdan so'ng burundan nafas olish qobiliyati tiklangan bemorlarda adenotomiya jarrohlik amali bajarilmaydi.

Davolash. Qarshi ko'rsatmalar mavjud bo'lmagan, laboratoriya tekshiruvlarida o'zgarishlar aniqlanmagan bemorda umumiy yoki mahalliy og'riqsizlantirish ostida *adenotomiya* jarrohlik amali bajariladi.

Adenotomiyani bajarish uchun asosiy ko'rsatmalarga halqum murtagi gipertrofiyasining II, III darajalari quyidagi belgilar bilan kechgan holatlar kiradi:

- burundan nafas olishni qiyinlashishi qaytalanuvchi etmoidit, sfenoidit, gaymorit bilan kechganda;

- qaytalanuvchi tubootit, kataral, yiringli va eksudativ o'rta otit, eshitish qobiliyatini pasayishi bilan kechganda;
- yo'ldosh toksik-allergik kasalliklar (miokardit, leptomeningit, surunkali bronxit, bronxial astma) bilan kechganda.

Noqulay epidemiologik vaziyatda (bola yuqumli kasallik bilan og'rikan bemor bilan muloqotda bo'lganda yoki emlanganda) jarrohlik amali 2-3 oydan so'ng bajariladi.

Adenotomiyaning qarshi *ko'rsatmalariga* quyidagilar kiradi:

- qon kasalliklari (o'tkir va surunkali leykoz, gemorragik diatez, immun gempatiya);
- toksik difteriya korinebakteriyalari batsillatashuvchiligi;
- o'tkir yoki surunkali LOR-a'zolari kasalliklarining huruj davri;
- o'tkir yoki surunkali ichki a'zolar kasalliklarining huruj davri;
- yurak, buyrak, jigar va o'pka kasalliklarining dekompensatsiya bosqichlari;
- tish kariesi;
- timomegaliya;
- halqum qon tomirlari nuqsonlari.

SURUNKALI ADENOIDIT – halqum murtagining surunkali yallig'lanishi o'tkir respirator, adenovirus, rinovirus, gripp, paragripp yoki boshqa yuqumli kasalliklarda (skarlatina, qizamiq) rivojlanib, bolalarda ko'p uchraydi.

Umumiy va mahalliy immunitetning sustligi, o'tkir adenoiditni noto'g'ri davolash, rekonvalessentsiya davrida kun tartibiga rioya qilmaslik bakterial, shu jumladan saprofit florani faollashishiga va immun supressiya holatini cho'zilishiga, mikrofloraning yuqori virulentligi o'tkir adenoidit jarayonini surunkali shakliga aylanishiga yordam beradi.

Klinik belgilari. Surunkali adenoiditning asosiy belgisi bu burun orqali nafas olishning buzilishi, xurrak otish, halqumning orqa devori bo'ylab shilimshiq-yiringli ajralmani oqishi, manqalanish, ertalabki balg'amli yo'tal hurujlari hisoblanadi.

Bemor boshi og'rishiga, uyqusi buzilganligiga, tez charchashiga, ko'rish o'tkirligi va hid bilish qobiliyati pasayganligiga, eshituv o'tkirligining buzilishiga shikoyat qiladi. Surunkali adenoidit bilan kasallangan bolalarda eksudativ diatez, dermatit, soxta krup va tungi enurez kuzatiladi.

Tashxis kasallikni boshlanishi, bemor shikoyatlari, old va orqa rinoskopiya, faringoskopiya, halqumni barmoq bilan tekshirish, klinik, endoskopiya va kompyuter tomografiya tekshiruvlar natijalari asosida qo'yiladi. Bemor ko'zdan kechirilganda yuzining rangparligi, ko'zlari ostida ko'kimtir doiralar borligi, og'zi yarim ochiq holatda ekanligi "*habitus adenoideus*," ko'krak qafasining shakli o'zgarganligi, paypaslanganda mahalliy limfa tugunlar (retromandibulyar, jag' osti, yon bo'yin) kattalashganligi va biroz og'rihi ma'lum bo'ladi. Orofarinoskopiya og'iz bo'shlig'ida bir nechta chirigan tishlar borligi va ular noto'g'ri rivojlanganligi ko'rinadi.

Qiyosiy tashxis. Adenoidlarni o'smirlar angiofibromasidan farqlash lozim. Angiofibroma o'g'il bolalarda uchraydi, aylana shaklga, zich elastik konsistentsiyaga ega

bo'ladi, anamnez ma'lumotlarida burundan tez-tez qon oqishi kuzatilganligi qayd etiladi.

Burun chig'anoqlari orqa uchlarining gipertrofiyasi va xoana polipida (bunda harakatchan polip xoanadan o'sib chiqadi, burunhalqum gumbazi erkin bo'ladi) ham surunkali adenoidit belgilariga o'xshash klinik manzara kuzatiladi. Odatda adenoidlarning konsistentsiyasi yumshoqroq bo'lib, ular keng asosi bilan burunhalqum gumbazining orqa bo'limiga birikadi, kattalarda chandiqli to'qimaning ko'pligi tufayli adenoidlar to'qimasi qattiqroq bo'ladi.

Davomli subfebrillitetning sabablaridan biri sil kasalligini inkor etish maqsadida Pirke va Mantu sinamallari bajariladi. Mikrobiologik tekshiruv natijalari asosan kokklar florasi mavjudligini va ularning antibiotiklarga nisbatan sezuvchanligi past ekanligi ma'lum bo'ladi.

Davolash tadbirlari ham dorilar, ham jarrohlik usuli bilan burun va halqumning buzilgan faoliyatini tiklashga qaratiladi.

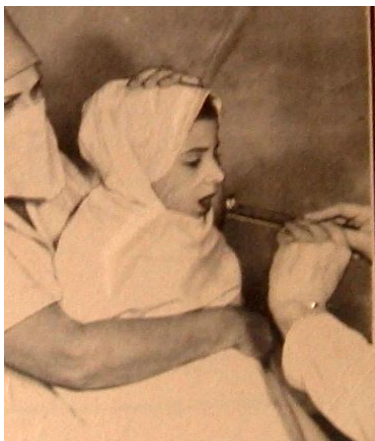
Surunkali adenoiditning qaytalanuvchi kechimida adenotomiya jarrohlik amali kasallik xurujidan 3-4 hafta o'tgandan keyin bajariladi.

Jarrohlik amalidan oldin bolalarga quyidagi tekshiruvlar o'tkaziladi:

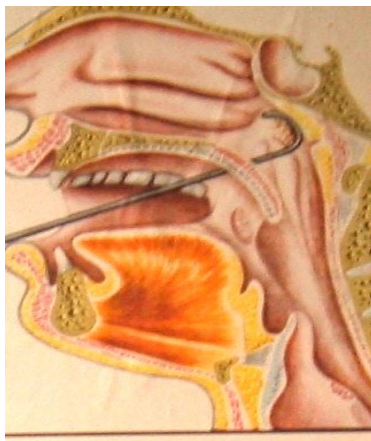- qonning klinik tahlili (trombotsitlar soni, qon ivishi va qon oqishi vaqti);
- VICH, avstraliya antigeni (Hbs), HVC, RW aniqlash tekshiruvlari;
- siydikning umumiy tahlili, axlatni qurtlarga tekshirish;
- tishlarni sog'lomlashtirish, toksik difteriya korinebakteriyalari batsillotashuvchilikni aniqlash uchun halqum va burundan surtma olish;
- florani antibiotiklarga sezuvchanligini tekshirish;
- jarrohlik amali bajarilishi mumkinligi haqida pediatr xulosasi;
- yuqumli kasallik bilan og'riqan bemorlar bilan muloqotda bo'lmaganligi haqida ma'lumot.

Adenotomiya jarrohlik amali odatda ambulatoriya yoki poliklinika sharoitida mahalliy yoki umumiy og'riqsizlantirish ostida halqasimon pichoq - *adenotom* yordamida bajariladi. Bunda adenotom o'rta chiziq bo'ylab dimog' suyagining orqa chetidan halqum gumbazigacha kiritilgandan so'ng adenoid to'qimasi asbobning halqasiga olinadi. Keyin adenotom chaqqonlik bilan burunhalqum devori bo'ylab pastga siljiriladi, bir paytning o'zida adenoidlar asosi sohasida kesib olinadi (bemorning boshi biroz oldinga egilgan bo'lishi kerak). Keyin bolaga navbatma-navbat burun kataklarini qoqish buyuriladi (82-rasm).

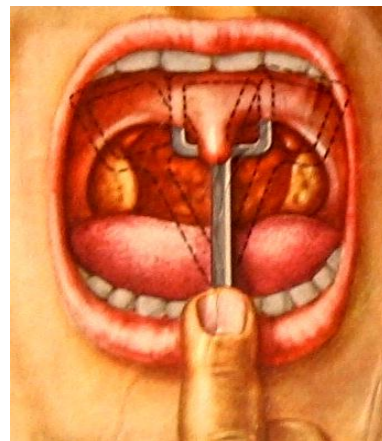
Jarrohlik amali umumiy og'riqsizlantirish ostida bajarilganda esa burun ajralmasi elektr so'rg'ich bilan so'rib olinadi.



a) bemorning holati



b) adenotomni kiritish



v) Adenotomiyada bajariladigan uchta harakat

82-rasm. Adenotomiya jarrohlik amali

Adenotomiya jarrohlik amalida quyidagi *asoratlar* kuzatilishi mumkin: jarohat maydonidan qon ketishi, tana haroratini ko'tarilishi, bo'g'ilish holati (qonni nafas yo'liga kirishi natijasida), meningoentsefalit, meningit, umurtqa pog'onasi osteomyeliti, bo'yin umurtqasini chiqishi, yumshoq tanglayni falaji va boshqalar. Bemorni jarrohlik amaliga tayyorlash asoratlarni oldini olishga yordam beradi.

Jarrohlik amalidan so'ng qon ketishi kuzatilmagan bemor 2 soatdan so'ng uyga ketishi mumkin. Unga 1-2 kun davomida uy sharoitida bo'lish va iliq suyuq ovqatlar iste'mol qilish tavsiya etiladi. Bolalarda adenoidlar ko'pincha tanglay murtagi gipertrofiyasi bilan birga uchraydi. Bunday hollarda dastlab tonzillotomiya, keyin adenotomiya jarrohlik amallari bajariladi.

RONXOPATIYA – uyquda patologik xurrak otish holati bo'lib, asosan yumshoq tanglayda rivojlangan yallig'lanish giperplastik jarayoni natijasida halqumning o'rta bo'limini torayishi tufayli yuzaga keladi. Uyquda xurrak otishni vaqti-vaqti bilan takrorlanishi 45%, muntazam xurrak otish holati - 25% aholida qayd etilgan.

Patogenezi. Yumshoq tanglayda (asosan uning markazi va ba'zan periferik qismida) surunkali yallig'lanish natijasida yumshoq to'qimani qalinlashishi (gipertrofiyasi) rivojlanadi. Jarayon tilcha asosini 2-3 barobar bolishsimon qalinlashishi bilan kechadi.

Gistologik tekshiruvda qalinlashgan to'qima maydonida ko'p miqdorda kollagen tolalar va lipositlar borligi, o'choqli miositoliz va stoma shishi aniqlanadi. Qalinlashgan yumshoq tanglay o'z tarangligini yo'qotib, halqumning old-orqa o'lchamini 1/3 qismidan yarmigacha toraytirishi mumkin. Shilliq pardani qalinlashishi va burmalari tufayli yumshoq tanglayning ushbu maydoni qum soat shaklida 30-45% ga torayadi. Bemor uxlaganda nafas harakatlarini ongli boshqarilishi yo'qolib, nafas olish va nafasni chiqarish paytida havo oqimi halqumning toraygan maydoni orqali o'tadi.

Bemor uyqusida burun orqali nafas olganda halqumining toraygan maydonida qo'shimcha qarshilik paydo bo'ladi va ushbu maydondan pastda havo oqimining tezligi ancha oshadi. Shuning uchun burun orqali nafas olinganda havo oqimi og'iz

orqali ham tortiladi (*Bernulli qonuni*). Natijada yumshoq tanglayning cheti turli tezlik bilan kirayotgan, aralash va turbulent harakatlanayotgan ikki havo oqimi orasida qolib, o'ziga xos xurрак tovushini hosil qilib tebranadi. Uyquda xurрак otishni ushbu mexanizmi burun bo'shlig'ida qarshilik oshganda, masalan gipertrofik rinitda, burun to'sig'ining qiyshayishida, polipozli etmoiditda yanada kuchayadi.

Uyquda xurрак otish natijasida tashqi nafasning qarshiligi ancha oshadi, o'pka-ga kirayotgan havoning hajmi 45% ga kamayib, qondagi kislorod miqdori ham kamayadi, gipoksemiya holati kunduzi 10-20 % ga, kechasi 20-30% ga etadi, karbonat angidridning miqdori aksincha ko'payib, giperkapniya va subkompensatsiyali atsi-doz holati yuzaga keladi. Qondagi gaz almashinuvining bunday buzilishlari nafas markazining avtomatizm faoliyatini o'zgartiradi va u nafas olish harakatini paydo qilish uchun karbonat angidridning yuqori miqdoriga moslashadi. Shuning uchun uyquda xurрак otgan bemorda nafas harakatlari vaqti-vaqti bilan to'xtab qoladi (na-fas markazining avtomatik reflektor ishi boshlanishi uchun karbonat angidridning qondagi miqdori ancha yuqori bo'lishi lozim). Navbatdagi nafas harakatini kechik-tirilishi apnoe deb ataladi. Apnoe holati 4-5 dan 15 soniyagacha davom etishi va tun davomida 10 yoki 100 marta takrorlanishi, jami 2-3 coat davom etishi mumkin.

Somnografiya va klinik tekshiruvlarda ronxopatiya bilan og'rigan bemorlarda tun davomida gipoksiya va giperkapniya shaklida kechuvchi gaz almashinuvining jiddiy buzilishlari qayd etilgan.

Klinik belgilari. Ronxopatiya ko'proq o'rta va keksa yoshli erkaklarda (40%) va kamroq ayollarda (20%), asosan semiz kishilarda uchraydi; alkogol ichimliklarni su-iste'mol qilish, jismoniy toliqish uyquda xurрак otishni kuchaytiradi; ba'zan nav-batdagi apnoedan so'ng bemor o'yg'onib, yana uyquga ketadi.

Uyqu vaqtining qisqarishi, uyquning sifatini yomonlashishi natijasida bunday kishilarda kunduzi u yoki bu darajada uyquchanlik, tez charchash, xotira va ish qo-biliyatini pasayishi kabi holatlar kuzatiladi.

Ronxopatiyada nafasning obstruktiv buzilishi akustik fenomenni, ya'ni apnoe bilan kechuvchi xurракni paydo qilib, surunkali kislorod etishmovchiligi, yurak uri-shi ritmini va qon bosimini o'zgarishi, o'pka arteriyasida qon bosimini oshishi, sim-patik faollikni kuchayishi, yurak - qon tomir tizimida jiddiy o'zgarishlarni rivoj-lanishi bilan kechadi. Bunday o'zgarishlar tunda bemorda apnoe paytida o'lim hola-ti yuz berishiga sabab bo'ladi.

Burun, burun yondosh bo'shliqlari va halqum ko'zdan kechirilganda ronxopa-tiya bilan og'rigan bemorda burun orqali nafas olish faoliyati buzilganligi, giper-trofik faringit va sust kechuvchi surunkali tonzillit kasalliklari aniqlanadi. Old rino-skopiyada pastki burun chig'anoqlarining kattalashishi, burun to'sig'ining qiysha-yishi natijasida burun yo'llari torayganligi ko'rinadi. Ba'zan umumiy burun yo'li-ning tug'ma torligi uchraydi.

Faringoskopiya giperplastik faringit va surunkali tonzillitning manzarasi, halqumning o'rta bo'limi biroz qizarganligi, aksariyat bemorlarda tilcha o'zaygan-ligi va qalinlashganligi ko'rinadi. Yumshoq tanglayda tilcha asosini bolishsimon qa-

linlashishi ronxopatiyaning o'ziga xos belgisi hisoblanib, u orqa rinoskopiya yaqqol ko'zga tashlanib turadi, bunda yumshoq tanglayning cheti va halqumning orqa devori orasidagi old-orqa o'lchami ancha qisqa bo'ladi. Agar me'yorda u 14-15 mm ni tashkil qilsa, ronxopatiya u 7-8 mm atrofida bo'ladi. Ayrim bemorlarda halqumni torayishiga halinlashgan shilliq pardani vertikal burmalar hosil qilishi va tanglay murtaklarini kattalashishi sabab bo'ladi.

Ronxopatiya yumshoq tanglayni qalinlashish jarayoni to'rt bosqichda kechadi:

- yumshoq tanglay me'yorda: bunda shilliq parda yupqa, pushti rangda, tilcha o'zgarishsiz, tanglay pardasi harakatchan;

- yumshoq tanglayni qalinlashishining boshlang'ich bosqichi: bunda uning chetlari va tilcha asosi qalinlashadi;

- yumshoq tanglayni keskin qalinlashishi: bunda uning harakati chegaralanadi, barcha maydonlari qizarib, tilcha 2-3 marta kattalashadi, tanglay ravoqchalari qalinlashadi, orqa tanglay ravoqchasi orqaga siljiydi;

- tana vazni og'ir kishilarda yumshoq tanglayni keskin qalinlashishi: bunda uning barcha bo'limlari keskin qalinlashib, qizaradi, harakati keskin chegaralanadi.

Somnografiya, uyqu paytida bajarilgan elektrfiziologik va klinik tekshiruvlar yordamida xurrak davom etgan vaqtni, uning kuchini, apnoe necha marta takrorlanib, qancha vaqt davom etishini, yurak, qon tomir tizimining buzilishlarini, qondagi gaz miqdorini aniqlash imkonini beradi.

Tashxis. Bemorning asosiy shikoyati bu uyqusida xurrak otish bo'lib, bu haqida u yaqin kishilaridan eshitadi, o'zi esa uxlaganda xurrak otishini eshitmaydi. Kasallik qachon boshlanganligi, uyquda nafasni to'xtab qolishi, uning davomiyligi va necha bor takrorlanishi, tez charchash, kunduzi uyquchan bo'lish, burun orqali nafas olishni buzilishi, halqum kasalliklari haqidagi ma'lumotlar to'g'ri tashxis qo'yishga yordam beradi. Faringo va rinoskopiya, endoskopiya tekshiruvlarida yumshoq tanglay, halqum va tanglay murtaklarining kattalashish darajasi, halqum o'lchamlari, burun bo'shlig'i tuzilmalarining holati baholanadi.

Davolash. Ronxopatiya jarrohlik amali yordamida davolanadi. Taklif etilgan quyidagi konservativ davolash usullari ko'pincha ijobiy natija bermaydi:

- bemor uxlaganda pastki jag'ini bog'lash; og'ziga so'rg'ich qo'yish yoki chalqancha yotmasligi va boshqalar;

- bemor uxlaganda o'pkasiga niqob orqali havo yuboruvchi asbobdan foydalanish. Ushbu asbob bemorning uyqusini biroz engillashtirsada, hajmi kattaligi va nafas harakatlari bilan sinxron ishlashi tufayli bemorni qonitirmaydi va u asbobdan foydalanmay qo'yadi.

Ronxopatiyaning to'rt darajasi tafovut qilinadi:

I darajasi - xurrak faqat chalqancha yotib uxlaganda kuzatilishi;

II darajasi - chalqancha va yonbosh yotgan holatida ba'zan kuzatilishi;

III darajasi - chalqancha va yonbosh yotgan holatida doimiy ravishda kuzatilishi;

IV darajasi - turli holatlarda kuzatilishi.

Bundan tashqari xurrakni darajasi kuchayib borishiga etibor beriladi. Ushbu tasnif jarrohlik amalini tanlashga yordam bermasada, kasallikning faringoskopik belgilarini to'ldiradi. Jarrohlik amalining hajmi halqum va burun bo'shlig'ining anatomik tuzilmalari xurrak otish mexanizmida qay darajada ishtirok etishiga bog'liq.

Halqumning asosiy tuzilmalarida (yumshoq tanglay, orqa tanglay ravoqchalari, tanglay murtaklari, burun to'sig'i va pastki burun chig'anoqlari) surunkali tonzillitning mahalliy belgilari kuzatilmagan hollarda jarrohlik amali bajarilmaydi. Xuddi shunday davolash taktikasi burun tuzilmalariga ham taalluqli bo'lib, har ikki tomonda burun orqali nafas olish faoliyati me'yorda bo'lganda jarrohlik amali bajarilmaydi. Bunday hollarda *palatinotomiya* jarrohlik amali bajarilib, yumshoq tanglayning pastki cheti, tilcha, orqa tanglay ravoqchalari tanglay pardasidan va tilcha asosidan 7-8 sm qoldirib olib tashlanadi.

Jarrohlik amali uzun va Koxer qisqichlari yordamida oson bajariladi, dag'al chandiq hosil bo'lmasligi uchun jarohat chetiga to'rtta ketgut choki qo'yiladi. Jarrohlik amalidan so'ng odatda asoratlar kuzatilmaydi, ba'zan bunday bemorlarda yutish harakatini biroz buzilishi kuzatilib, tez orada tiklanadi. Jarrohlik amalini boshqa asboblardan yordamida ham bajarsa bo'ladi, lekin bunda to'qima reaksiyasi kuzatilishi mumkin, masalan yumshoq tanglay lazer nuri yordamida kesilganda kuchli yallig'lanish reaksiyasi paydo bo'ladi va jarohat maydonida keyinchalik dag'al chandiqlar hosil bo'ladi.

Uyquda xurrak otishni butunlay yo'qotish uchun surunkali tonzillitda, tanglay murtaklari kattalashganda yoki yumshoq tanglay va halqumning orqa devori orasidagi masofa qisqarganda palatinotomiyadan tashqari tonzillektomiya jarrohlik amalini ham bajarish, har ikki tomonda old va orqa tanglay ravoqchalarining asoslarini ketgut bilan tikish lozim. Jarrohlik amalining bu bosqichi halqumning toraygan qismini kengaytirish va shu bilan uyqudagi obstruktiv xurrakning sabablaridan birini bartaraf etish imkonini beradi.

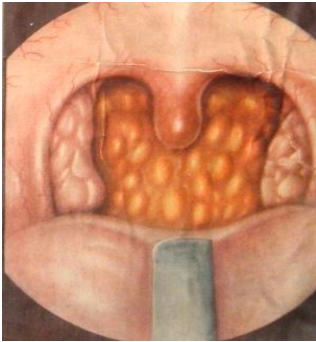
Ko'pincha ronxopatiya burun to'sig'ining qiyshayishi, gipertrofik rinit yoki burun polipida kuzatiladigan burun yo'llarining torayishi natijasida yuzaga keladi. Bunday hollarda burun orqali nafas olishni yaxshilash jarrohlik amallari (burun to'sig'ining shilliq osti rezeksiyasi, konxotomiya, polipotomiya) davolashda muhim ahamiyat kasb etadi.

Palatinotomiya mahalliy og'riqsizlantirish ostida bajarilsa, boshqa jarrohlik amallarida (tonzillektomiya, burun ichi jarrohlik amallari) umumiy og'riqsizlantirish qo'llaniladi. Jarrohlik amalidan keyin bemorga suyuq ovqatlar iste'mol qilish, tomog'ini furatsilin yoki rivanol eritmalari bilan chayish tavsiya etilib, jismoniy zo'riqish cheklanadi. Ronxopatiyani davolashda jarrohlik amalining samarasi ancha yuqori bo'lib, uni takroran bajarish zarurati 400 bemordan, faqat 3 nafarida qayd etilgan xolos.

O'TKIR FARINGIT (*pharyngitis acuta*) - halqum shilliq pardasining o'tkir yallig'lanishi. Kasallik mustaqil ravishda infeksiya yoki turli zararli omillarni (uzoq vaqt davomida og'iz orqali nafas olish, chekish, spirtli ichimliklar suiste'mol qilish, sovuq

havoda baland ovozda gapirish) bevosita ta'siri natijasida rivojlanadi. Ko'pincha u yuqori nafas yo'llari, yuqumli va oshqozon-ichak kasalliklari bilan birga uchraydi.

Etiologiyasi. Kasallikni viruslar (*adenovirus, enterovirus, gripp virusi*) va bakteriyalar (*Corynebacterium diphtheriae, Haemophilus influenzae, Moraxella catarrhalis, A, C, G* guruhiga mansub streptokokklar, diplokokklar, gonokokklar, *Mycoplasma pneumoniae, Chlamydia pneumoniae*) qo'zg'atadi. Sovqotish, burun va burun yondosh bo'shliqlari, burunhalqum va yuqumli kasalliklar, disbakterioz, chekish, spirtli ichimliklarni iste'mol qilish, oshqozon-ichak kasalliklari o'tkir faringitni rivojlanishiga yordam beradi.



83-rasm.

Granulyoz faringit

Patomorfologiyasi. Morfologik o'zgarishlar shilliq pardaning shishi va infiltratsiyasi, qon tomirlarni kengayishi va epiteliy qatlamini ko'chishi bilan namoyon bo'ladi. Yallig'lanish jarayoni eshituv nayining shilliq pardasiga tarqalishi mumkin. Limfoid to'qima to'plangan maydonlarda halqumning orqa devori, tanglay-halqum ravoqchalari orqasida patologik jarayon ayniqsa keskin rivojlanadi, follikulalar shishib va bir-biriga yaqin joylashgan folikulalar qo'shib, yirik

granulalar hosil qiladi *granuloz faringit* (83-rasm).

Klinik belgilari. Bemor tomog'i achishiga, qichishiga, qurishiga, unda noxushlik yoki "yot jism" his etishiga, quloqlari bitishiga shikoyat qiladi. Tana harorati me'yorda yoki subfebril, ayrim hollarda undan yuqori bo'ladi. Faringoskopiya halqumning shilliq pardasi qizargan, shishgan, ayrim maydonlarda shilimshiq yiringli karash bilan qoplanganligi ko'rinadi. Halqumning orqa va yon devorlarida aylana to'q qizil tepacha shaklida alohida joylashgan follikulalarni ko'rish mumkin.

Tashxis bemor shikoyatlari, anamnez ma'lumotlari, faringoskopiya manzarasi, mikrobiologik tekshiruvlar asosida qo'yiladi. Difteriya, kataral angina va boshqa yuqumli kasalliklar ham shunga o'xshash klinik belgilar bilan kechishi mumkinligini esda tutish lozim.

Davolash tadbirlari odatda mahalliy usulda tomoqni antiseptik eritmalar (marmarak, moychechak, furatsilin, xlorofilipt va boshq.) bilan chayish, unga turli arozzollar (bioparoks, polideksa, izofra va boshq.) purkash, antigistamin dorilar, parasetamol, iliq ishqorli ingalyatsiyalar, organizm immunitetini oshiruvchi dorilarni (IRS-19, imudon, tonzilgon-N va boshq.) tavsiya qilishdan iborat. Bemorga issiq, sovuq, nordon, o'tkir va sho'r ovqatlarni iste'mol qilish, chekish va spirtli ichimliklar ichish man etiladi.

SURUNKALI FARINGIT (*pharyngitis chronica*) - halqum shilliq pardasining surunkali yallig'lanishi bo'lib, odatda o'tkir faringitni etarli darajada davolamaslik va bartaraf etilmagan etiologik omillar ta'siri natijasida rivojlanadi.

Etiologiyasi. Kasallik ko'pincha tamaki chekuvchi, spirtli ichimliklarni iste'mol qiluvchi bemorlarda, chang va zararli gazlar bilan ifloslangan ishlab chiqarish korxonalarida ishchilarida kuzatiladi. Burun, burun yondosh bo'shliqlari va halqumning o'tkir va surunkali kasalliklari, tonzillitlar, burun orqali nafas olishning buzilishi,

noqulay ob-havo va noqulay ekologik sharoit surunkali faringitning rivojlanishiga yordam beradi.

Qator hollarda kasallikning yuzaga kelishiga oshqozon-ichak kasalliklari, endokrin va gormonal buzilishlar, tish chirishi, o'tkir va juda issiq yoki juda sovuq ovqatlarni iste'mol qilish ham sabab bo'ladi. Nihoyat, surunkali faringit qator surunkali yuqumli kasalliklarda va silda rivojlanishi mumkin.

Patomorfologik o'zgarishlari jihatidan surunkali faringit asosan kataral, gipertrofik va atrofik shakllarga bo'linadi.

Surunkali *kataral* faringitda halqum shilliq pardasining doimiy qizarishi, shishi, qon tomirlarni kengayishi, kichik venalar turg'unligi, shilliq bezlar faoliyatining keskin buzilishi kuzatiladi.

Gipertrofik (granulyoz) faringitda (tarqoq yoki o'choqli) epiteliy qavati o'zgarib, burunhalqumda hilpillovchi silindrik epiteliy kubsimon yoki yassi epiteliy bilan almashadi, halqum orqa, yon devorlarining shilliq osti pardasi qalinlashib, limfoid to'qimasi kattalashadi. Yosh bolalarda ko'pincha surunkali granulyoz faringit kuzatilsa, katta yoshli bolalarda patologik jarayon halqum yon burmalari limfoid to'qimasini ham qamrab oladi. Bemor tomog'i qurishiga, unda noxushlik, shilinish, achishish his etishiga, quyuq shilimshiq ajralma to'planishiga, yutish paytida qulog'i biroz og'ri shiga shikoyat qiladi.

Faringoskopiya halqum orqa devori shilliq pardasining qizarishi ostida tariqday yarim aylana to'q-qizil tepachalar limfoid to'qima donachalari ko'rinib, ayrim joylarda ular bir-biriga qo'shib ketganligi, qon tomirlar ko'zga tashlanib turganligi va shilliq parda yopishqoq ajralma bilan qoplanganligi aniqlanadi. Patologik jarayon halqumning yon devorida joylashganda tanglay murtaqlari orqasida limfoid to'qimani kattalashishi kuzatiladi. Jarayonni eshituv nayining halqum teshigi atrofiga tarqalishi esa bemorda eshitish qobiliyatining pasayishiga sabab bo'lishi mumkin.

Surunkali atrofik faringit odatda atrofik rinit bilan birga kechadi. Bunda halqumning shilliq pardasi yupqalashib, hilpillovchi epiteliy ko'ppqavatli yassi epiteliy bilan almashadi, shilliq bezlar soni kamayib, ularning shilliq ishlab chiqarish faoliyati susayadi. Faringoskopiya halqum orqa devorining shilliq pardasi rangpar, yupqalashgan, yaltiroq va quruqligi, ayrim joylarda po'stloq va quyuq ajralma bilan qoplanganligi ko'rinadi.

Klinik belgilari. Surunkali kataral faringitda bemor tomog'i qurishiga, unda noxushlik va yot jismni his etishiga, yo'talga, ba'zan qulog'i bitishiga shikoyat qiladi. Atrofik faringit bilan og'rikan bemor tomog'i qurishiga, yutinishi qiyinlashganligi, og'zidan yoqimsiz hid kelishiga shikoyat qiladi. U suhbat davomida bir qultum suv ichishga ehtiyoj sezadi. Gipertrofik faringitda halqumda shilimshiq-yiringli ajralma to'planadi.

Faringoskopiya surunkali kataral faringitda halqum shilliq pardasi qizargan va shishganligi, orqa devorining ayrim maydonlari tiniq yoki xira shilimshiq ajralma bilan qoplanganligi, gipertrofik faringitda orqa va yon devorlarining shilliq osti qavati qalinlashib, unda tariqday va undan kattaroq yarimdoira to'q qizil tepachalar

hosil bo'lganligi, surunkali atrofik faringitda shilliq parda yupqalashib, och-pushti rangda, ayrim joylarda po'stloq va quyuq ajralma bilan qoplanganligi ko'rinadi.

Davolash tadbirlari poliklinika sharoitida olib boriladi. Birinchi navbatda kasallikning mahalliy va umumiy sabablari burun va burun yondosh bo'shliqlari, murtaklar kasalliklari, zararli omillar hamda og'iz bo'shlig'idagi infeksiya o'choqlari bartaraf etiladi.

Surunkali *gipertrofik faringitda* halqumni natriy xloridning izotonik yoki 1% eritmasi bilan chayish, 3-5% kumush nitrati, 3-5% protorgol yoki kollargol eritmasini surtib, shilliq parda shishini kamaytirish tavsiya qilinadi. Bemorga moychechak, marmarak damlamalari bilan issiq ingalyatsiyalar, halqumning shilliq pardasiga oblepixa yog'ini surtish yoki ingalyatsiya qilish, madanli suv ingalyatsiyalari buyuriladi. Bakteriostatik ta'sirga ega antiseptiklar karamellarini (faringosept, geksaliz va boshq.) og'izga solib shimish yaxshi foyda beradi. Limfoid to'qimali tez-tez yallig'lanuvchi dag'al tepachalar kriota'sir, 30-40% kumush nitrat bilan kuydiriladi yoki jarrohlik usuli yordamida olib tashlanadi.

Surunkali *atrofik faringitda* engil ishqoriy suv - glitserinli aralashma, 0,9 % - 200 ml natriy xlorid yoki uning 1% eritmasiga 4-5 tomchi 5% yod qo'shib halqumni chayish tavsiya qilinadi. Atrofik faringitda gidrokarbonat natriy eritmasini, evkalipt va oblepixa yog'ini qo'llash man etiladi, chunki ular bezlarning shilliq ishlab chiqarish faoliyatini susaytirib, shilliq pardani qurushiga olib keladi. Halqum orqa devorining shilliq pardasi yon tomonlariga 0,5 % novokain, lidaza, aloe va FIBS yuboriladi. 2% novokain va aloe ekstraktini og'izhalqum shilliq qavati ostiga har ikki tomoniga 1 ml dan yuborish foydali. Jami 8-10 muolaja o'tkaziladi. Bundan tashqari bemorga 0,5% nikotin kislota eritmasi bilan elektroforez, induktotermiya muolajalari, lazer nurlari bilan nurlash, proteolitik fermentlar, moychechak va o'simlik yog'i bilan ingalyatsiya, IRS-19 aerosoli buyuriladi. Halqum orqa devorining shilliq pardasi vaqti - vaqti bilan Lyugol eritmasiga shimdirilgan paxta bo'lagi bilan uqalanadi.

FARINGOMIKOZ - *halqumning zamburug' kasalligi bo'lib, 93% hollarda halqum kandidozi, 5-6% - halqum mikozi (leptotrixoz) uchraydi.* Faringomikozni rivojlanishiga qandli diabet, qon va oshqozon-ichak kasalliklari, ichak disbakteriozi, xavfli o'smalar sabab bo'ladi. OITS bilan og'rigan bemorlarning 10% aynan shu mikozlar tufayli hayotdan ko'z yumadi.

Kasallikning rivojida organizmdagi immunologik o'zgarishlar, hujayra immunitetini buzilishi etakchilik qiladi. Spetsifik va nospetsifik sensibilizatsiya, allergiya, halqum shilliq pardasining jarohati faringomikozni rivojlanishiga yordam beradi. Mikoz o'choqlari odatda tanglay murtaqlari, tanglay ravoqchalari, halqumning orqa devori va til sohasida joylashib, epiteliyni qalinlashishi, granulalar (tepachalar) hosil bo'lishi va turli nekrotik o'zgarishlar bilan namoyon bo'ladi.

Klinik belgilari. Faringomikozning klinik manzarasi organizmning zamburug'larga qarshi himoya kuchiga bog'liq. Bemor halqum sohasida noxushlik his etishiga, yutinganda tomog'i og'rishiga, holsizlikka, kuchli va davomli yo'talga shikoyat

qiladi. Uning umumiy ahvoli yomonlashib, boshi og'riydi, tana harorati biroz ko'tariladi.

Halqum shilliq pardasi mikozi *chegaralangan yuzaki* (jarayonga bitta murtak jalb etiladi) yoki *tarqoq chuqur* yara pardali shakllarda kechadi (jarayon halqum shilliq pardasi va murtaklarga tarqaladi). Yuzaki faringomikozni difteriyadan, chuqur faringomikozni lakunar, yarali nekrotik angina, xavfli o'sma va halqum zaxmidan farqlash lozim.

Tashxis kasallikni boshlanishi, bemor shikoyatlari, faringoskopiya va patologik ajralmaning mikologik tekshiruvi asosida qo'yiladi.

Davolash. Faringomikozni davolashdan oldin zamburug'ning turi va mikostatik dorilarga sezuvchanligi aniqlanadi. Faringomikozni davolashda lamizil tabletkasini 14 kun davomida bir kunda bir marta ichish yaxshi natija beradi. Mahalliy usulda yodglitserin, xinozol, levorin, 2% natriy gidrokarbonat, natriy tetraborat, anilin bo'yoqlari, etakridin laktat, kumush nitrat eritmalari tavsiya etiladi. Faringomikozni davolashda lazer nuri ham qo'llaniladi. Davolash tadbirlari giposensibilizatsiya va vitaminoterapiya bilan birga olib boriladi. Surunkali faringit bilan og'rigan bemorlar dispanser nazorati ostiga olinib, davolash tadbirlari o'tkaziladi.

HIQILDOQ VA TRAXEYANING ANATOMIK TUZILISHI, FIZIOLOGIYASI VA TEKSHIRISH USULLARI

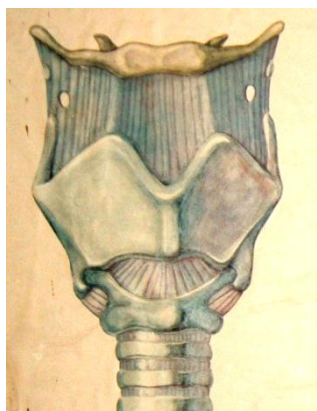Hiqildoqning anatomik tuzilishi

Hiqildoq yuqori nafas yo'lining oxirgi qismi bo'lib, u pastki nafas yo'lining yuqori qismiga, ya'ni traxeyaga o'tadi. Kattalarda hiqildoq V-VI bo'yin umurtqasi, bolalarda III-IV bo'yin umurtqalari, qariyalarda esa V - VII bo'yin umurtqalari sathida joylashadi.

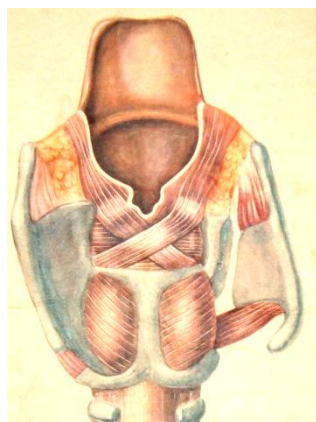
Hiqildoq skeleti boylam va bo'g'imlar yordamida o'zaro birikkan 3 toq *qalqonsimon* (*cartilago thyroidea*), *uzuksimon* (*cartilago cricoidea*), *hiqildoq usti tog'ayi* (*epiglottis*) va 3 juft *cho'michsimon* (*cartilago aryteoida*), *shoxsimon* (*sartilago corniculata*) va *ponasimon* (*cartilago cuneiformis*) tog'aylardan tuzilgan (84-rasm). Qalqonsimon, uzuksimon va cho'michsimon tog'aylar gialin tog'aylar bo'lsa, qolganlari elastik tog'aydir.

Erkaklarda qalqonsimon tog'ayning yuqori qismi bo'yinning old yuziga bo'rtib chiqib *promenenta laryngea* deb ataladi. Bolalar va ayollarda bo'rtish ko'zga ko'rinmaydi. O'g'il bolalarda qalqonsimon tog'ay qizlarnikiga qaraganda kattaroq bo'ladi. Yosh bolalarda hiqildoq usti tog'ayi tor va tarnovsimon shaklda bo'ladi.

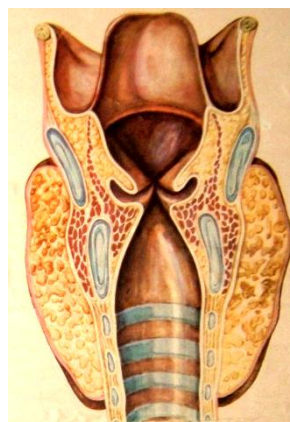
Hiqildoq 2 juft bo'g'imlarga ega: *uzukqalqonsimon* (*articulatio cricothyroidea*) va *uzuk cho'michsimon* (*articulatio cricoarytenoidea*). Ular yupqa boylamlar bilan ta'minlangan. Hiqildoqning boshqa boylamlari nisbatan yo'g'onroq bo'ladi.



84- rasm. Hiqildoq tog'aylari va boylamlari



85- rasm. Hiqildoq mushaklari



86 - rasm. Hiqildoq yorig'i

Hiqildoq *qalqontil osti membranasi* (*membrana thyrohyoidea*) yordamida tilosti suyagiga, *uzuktraxeya boylami* (*lig.cricotracheale*) yordamida traxeyaga birikadi. Qalqonsimon tog'ayning old pastki cheti va uzuksimon tog'ayning yoyi orasida *uzukqalqonsimon boylam* (*lig.cricothyroideum*) joylashgan. Hiqildoq usti tog'ayini qalqonhiqildoq usti va til ostihiqildoq usti boylamlari ushlab turadi (*lig. thyroepiglotticum et lig. hyoepiglotticum*). O'rta va yon til osti hiqildoq usti burmalari (*plica glossoepiglottica media et lateralis*) hiqildoq usti tog'ayini va til ildizini bir-biriga tutashtirib turadi, burmalar orasidagi chuqurlik vallekulalar deb ataladi (*valleculae epiglotticae*).

Uzuksimon tog'ay hiqildoqning asosi, ya'ni uning tayanchi bo'lib xizmat qiladi. Uning plastinkasida cho'michsimon tog'aylar joylashgan. Cho'michsimon tog'aylarning har biri ikki o'siqqa ega: ovoz (*processus vocalis*) va mushak (*processus muscularis*) o'siqlari. Cho'michsimon tog'aylar uzukcho'michsimon bo'g'imida aylanma vertikal va siljish harakatlarini bajarganda ovoz yorig'i torayadi yoki kengayadi.

Uzukcho'michsimon bo'g'im, chin bo'g'im bo'lib, qopcha va sinovial qatlamiga ega. Bo'g'imni yallig'lanishi (*artrit*) ovoz burmalari harakatini cheklab qo'yishi mumkin.

Uzukqalqonsimon bo'g'im uzuksimon va qalqonsimon tog'aylarning old qismlarini bir-biriga yaqinlashtiradi yoki uzoqlashtiradi, natijada ovoz burmalari goh taranglashib, goh bo'shashadi.

Hiqildoq mushaklari *tashqi* va *ichki* guruhlariga bo'linadi (85-rasm).

Tashqi mushaklar hiqildoqni yuqoriga ko'tarish va pastga tushirish vazifasini bajaradi. Ularga quyidagi mushaklar kiradi: *to'shqalqonsimon* (*m.sternothyroideus*), *to'shtioستي* (*m.sternohyoideus*), *qalqontilosti* (*m.thyrohyoideus*), *kuraktilosti* (*m.omohyoideus*), *bigiztil osti* (*m. stylohyoideus*), *ikki qorinchali mushak* (*m.digastricus*).

Hiqildoqning ichki mushaklari tog'aylarni harakatga keltirib, ovoz tirqishining enini o'zgartiradi. M.Gracheva (1956) hiqildoq mushaklarini quyidagi guruhlariga bo'ladi:

- 1) ovoz tirqishini toraytiruvchi mushak *uzukqalqonsimon mushak* (*m.cricothyroideus*);
- 2) ovoz tirqishini kengaytiruvchi mushak *orqa uzukcho'michsimon mushak* (*m. sricarytenoideus posterior*);
- 3) yordamchi mushaklar *ko'ndalang cho'michsimon* (*m.arytenoideus transversus*), *egri cho'michsimon* (*m.arytenoideus obliquus*) va *tashqi uzukcho'michsimon mushak* (*m.cricoarytenoideus lateralis*);
- 4) ovoz burmalarini harakatlantiruvchi mushaklar *ovoz mushagi* (*m.vocalis*), *qalqoncho'michsimon* (*m.thyroarytenoideus*) va *uzukqalqonsimon mushak* (*m.cricothyroideus*);
- 5) hiqildoq usti qopqog'ini harakatlantiruvchi mushaklar hiqildoqqa kirish joyining enini o'zgartiradi. Ularga *cho'michhiqildoqusti* (*m.aryepiglotticus*), *egri cho'michsimon* (*m.arytenoideus obliquus*) va *qalqonhiqildoq usti mushaklari* (*m. thyroepiglotticus*) kiradi.

Impuls markaziy asab tizimidan asosiy toraytiruvchi mushak va uning yordamchilariga yoki asosiy kengaytiruvchi mushak va uning yordamchilariga etib keladi. Bu mushaklarning qisqarishi natijasida ovoz yorig'i torayadi yoki kengayadi.

Hiqildoq yorig'ining shakli qum soatni eslatadi: o'rta bo'limida u tor, yuqorida va pastki bo'limida keng bo'ladi (86-rasm). Ovoz burmalari, hiqildoq usti qopqog'ining til yuzasi va cho'michsimon tog'aylar orasidagi maydondan tashqari (ular ko'pqavatli yassi epiteliy bilan qoplangan) shilliq parda ko'pqavatli hilpillovchi epiteliy bilan qoplangan.

Hiqildoqning eng tor o'rta bo'limi *ovoz burmalari* (*plicae vocalis*) va *ovoz yorig'i* (*rima glottidis*) dan hosil bo'lgan. Ovoz burmalari qalqonsimon tog'ay plastinkasining old birikmasi va cho'michsimon tog'aylarning ovoz o'siqlari orasida joyla-

shib, ovoz mushagi, elastik va pay tolalaridan tuzilgan. Ovoz burmalarining uzunligi erkaklarda 18-25 mm, ayollarda 14-21 mm teng. Ovoz yorig'i *parda oralig'i (pars intermembranacea)* va *tog'ay oralig'i qismlariga (pars intercartilaginea)* bo'linadi. Birinchi qismi ovoz burmalari, ikkinchi qismi cho'michsimon tog'aylarning ovoz o'siqlari bilan chegaralangan.

Ovoz burmalari ostida *burma osti bo'shlig'i (cavitas infraglottica)*, ya'ni hiqildoqning pastki qavati joylashgan. Ushbu maydonning shilliq pardasi yumshoq to'qima va limfa tugunlarga juda boy bo'lib, yallig'lanish yoki boshqa omillar ta'sirida tez shishadi.

Hiqildoqning *yuqori bo'limi dahlizi* hiqildoq usti qopqog'i, cho'michhiqildoq usti burmalari, cho'michsimon tog'aylar bilan chegaralangan bo'lib, *dahlizning juft burmalari (plicae vestibulares)* va *hiqildoq qorinchalari (ventriculus laringis)* dan iborat. Dahliz burmalari ovoz burmalarining ustida joylashib, yumshoq biriktiruvchi to'qima, bez va mushak tolalardan iborat. Hiqildoq qorinchalari dahliz va ovoz burmalari orasida joylashgan bo'lib, limfoid to'qima to'plamiga ega. Bolalarda bu qorinchalar yaxshi rivojlangan bo'lib, qalkonsimon tog'ayning yuqori chetiga, ba'zan til ildizining o'rtasigacha davom etadi. Hiqildoq qorinchalarida ba'zan havoli kista hosil bo'lishi mumkin (*laringotsele*).

Hiqildoqni *yuqori va pastki hiqildoq arteriyalar (a.laryngea superior et a. laryngea inferior)* qon bilan ta'minlaydi. Yuqori hiqildoq arteriyasi yirikroq bo'lib, u *yuqori qalqonsimon arteriya (a.thyreoidea superior)* ning shoxchasi. Yuqori qalqonsimon arteriya odatda tashqi uyqu arteriyadan, ba'zan bifurkatsiya yoki umumiy uyqu arteriyadan boshlanadi; pastki hiqildoq arteriyasi *qalqonbo'yin poyasining (truncus thyreocervicalis)* shoxchasi bo'lgan *a.thyreoidea inferior* dan boshlanadi. Yuqori hiqildoq arteriyasi qalqontil osti membranasidan o'tib hiqildoq ichida kichik shoxchalarga bo'linadi. Undan yana bitta shoxcha *a. laryngea media* ajralib, *konik boylam (lig. thyreocricoidea)* oldida qarama-qarshi tomondagi shu nomli arteriya bilan anastamoz hosil qiladi. Pastki hiqildoq arteriyasi hiqildoq sohasiga hiqildoq osti asab tolasi bilan birga keladi. Hiqildoqdan vena qoni halqum, til va bo'yin vena chigallari bilan bog'lanadigan qator chigallar orqali chiqarilib, u asosan yuqori qalqonsimon vena orqali ichki bo'yinturuq venaga quyiladi.

Ovoz burmalari hiqildoq limfa tizimini yuqori va pastki ikki qismlarga bo'ladi. Hiqildoq qorinchalari va yuqori bo'limining shilliq pardasi sohasida limfa to'ri yaxshi rivojlangan bo'lib, limfa bu maydon va hiqildoqning o'rta bo'limidan ichki bo'yinturuq vena bo'ylab, ayniqsa umumiy uyqu arteriyaning bo'linishi hamda *m.digastricus*ning orqa qorinchasi sathida joylashgan bo'yinning chuqur limfa tugunlariga oqib tushadi. Hiqildoqning pastki bo'limidan esa limfa *lig.conicum* oldida va ichki bo'yinturuq vena bo'ylab joylashgan traxeya oldi limfa tugunlariga quyiladi.

Hiqildoqning innervatsiyasini simpatik va sayyor asab tolalarning sezuvchan va harakat shoxchalari ta'minlaydi.

1. Yuqori hiqildoq asab tolasi (*n. laryngeus superior*) *gangl.nodosum* ning pastki qismi sathida sayyor asab tolasidan tarmoqlanib, til osti suyagining katta o'sig'i orqasida ikki shoxchaga bo'linadi:

a) *r.externus* tashqi shoxcha, u hiqildoqning *m.crocothyreoideus* mushagi va shil-liq pardasining innervatsiyasini ta'minlaydi;

b) *r.internus* ichki shoxcha, u *membrana thyreoideani* teshib o'tib, hiqildoq shil-liq pardasining sezuvchan innervatsiyasini ta'minlaydi.

2. Pastki hiqildoq asab tolasi (*n. laryngeus inferior*) sayyor asab tolasidan chap tomonda *n.recurrrens* asab tolasi aorta yoyini egib o'tgan joyda, o'ng tomonda o'mrov osti arteriyasi sathida boshlanadi. Sayyor asab tolasidan tarmoqlangandan so'ng o'ng tomondagi qaytuvchi asab tolasi (*n.recurrrens*) yuqoriga ko'tarili, traxeya va qizilo'ngach orasida yon tomonda, chap tomondagi qaytuvchi asab tolasi esa qizil-o'ngach old yuzining chap tomonida joylashadi. (*Bo'yin sohasi ezofagotomiyasi jar-rohlik amalida bu asab tolalarning o'ziga xos joylashuvi e'tiborga olinishi lozim!*) qalqon-simon tog'ayning kichik shoxchasi uzuksimon tog'ay bilan birikkan joyda pastki hi-qildoq asab tolasi *n.laryngeus inferior* nomini olib, hiqildoq ichiga kiradi va hiqil-doqning ichki mushaklarini (yuqori hiqildoq asab tolasi bilan ta'minlangan old uzukqalqonsimon mushagidan tashqari) innervatsiya qiluvchi shoxchalarga bo'li-nadi.

Yuqori va pastki hiqildoq asab tolalari simpatik asab tolalari bilan bog'langan, ularning harakat tolalari sayyor asab tolasining harakat o'zagidan boshlansa, sezuv-chan tolalari *tractus solitaris* ning bir qismini hosil qiladi.

Ko'krak qafasi yoki ko'ks oralig'i sohasida qaytuvchi asab tolasining bir qismini o'pka o'smasi, aortaning kengaygan qismi yoki kattalashgan ko'ks oralig'i limfa tu-gunlari bilan bosilganda hiqildoqning harakat innervatsiyasi buziladi.

Hiqildoqning asab tolalarida turli mielinli va mielinsiz tolalardan tashqari, se-rebrospinal va vegetativ asab hujayralari va insulin ishlab chiqaruvchi endokrin hujayralar (*apudotsitlar*) mavjud.

Hiqildoq 3 refleksogen maydonlarga bo'linadi:

1-maydon hiqildoq usti qopqog'ining hiqildoq yuzasi, cho'michhiqildoq usti burmalari;

2-maydon cho'michsimon tog'aylarining old yuzasi, ovoz o'siqlari orasidagi maydon;

3-maydon hiqildoqning pastki qavati, ovoz boylamlarining ostidagi maydon.

Birinchi va ikkinchi refleksogen maydonlar nafas olish faoliyatini ta'minlasa, uchinchi maydon ovoz boylamlarining ovoz chiqarishidagi harakatini ta'minlaydi.

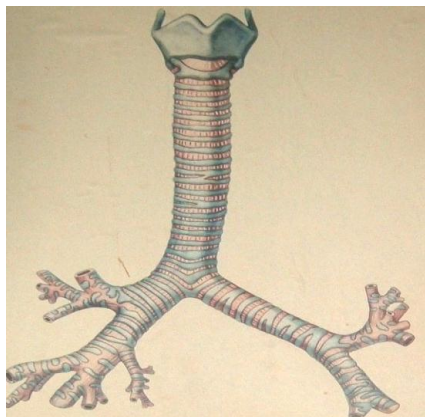
Traxeyaning anatomik tuzilishi

Traxeya (*trachea*) chaqaloqlarda C₅ – C₆ umurtqalari sathidan boshlanib, T₄ sat-hida asosiy bronxlarga bo'linadi. Chaqaloqlarda traxeyaning bo'yi 35-45 mm, halqa-larining soni 16-18 ga etadi. Traxeya silindr shaklida bo'lib, uning ko'ndalang dia-metri 6 -10 mm, old - orqa diametri 4,5-5 mm ga teng. Traxeya bifurkatsiyasining

burchagi 60° ga teng. O'ng bronx 15° , chap bronx 45° burchak hosil qilib traxeyadan ajralib chiqadi. Erkaklarda quyidagi hayot bosqichlarida: 8-10 oylik davrda, 6-10, 12-16 va 20-22 yoshda, ayollarda - 10-12 oylik davrda, 6-8 va 10-14 yoshda traxeya ayniqsa tez o'sadi. Traxeyaning bo'yi erkaklarda 28, ayollarda 20 yoshgacha o'sadi. Traxeyaning old-orqa va ko'ndalang diametrini tez kattalashishi 8 oylik davrda, 1 yoshda, 6-10, 10-12 va 20-22 yoshda kuzatiladi. Chaqaloqlarda traxeya o'rta chiziqda joylashib, pastki $\frac{1}{3}$ qismida u 2-3 mm o'ng tomonga siljigan bo'ladi.

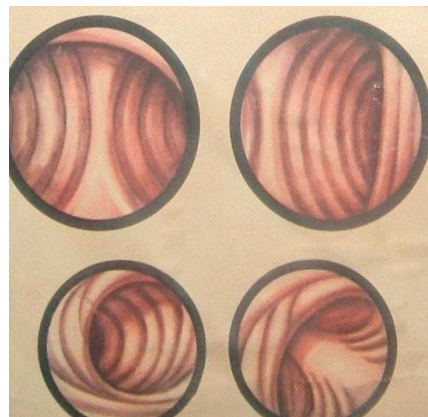
Traxeyaning old yuzasida, uning VI-XI halqalari sathida ayrisimon bez joylashgan. Qalqonsimon bez traxeyaning yuqori to'rtta halqasining old va yon tomonlarini o'rab tursa, traxeyaning o'ng tomonidan elkamiya poyasi, chap tomonida umumiy uyqu arteriyasi o'tadi.

Kattalarda C₆ va C₇ umurtqalari sathida hiqildoq traxeyaga o'tadi. Traxeya bo'yin va ko'krak qismlarga bo'linadi (bo'yin qismi 6-8 ta tog'ay halqalardan iborat). Ularning chegarasi T-2-T-3 umurtqalar sathida turadi. Ko'krak qafasining yuqori aperturasidan (*apertura thoracis superior*) traxeya ko'krak qafasiga kiradi. Bu erda traxeyaning ko'krak qismi joylashadi. T-4 T-5 umurtqalari sathida traxeya asosiy o'ng va chap bronxlarga bo'linadi. Bronxlarga bo'linish joyida traxeya yorig'iga qaragan yarim oy qirra hosil bo'ladi (*carina trachea*). Bu qirra bronxoskopiyada muhim diagnostik ahamiyatga ega (87, 88-rasmlar).



87-rasm.

Traxeya va bronxlarning anatomik tuzilishi



88-rasm.

Traxeya va bronx halqalarining endoskopik manzarasi

Kattalarda traxeyaning buyi 90-120 mm ni, ko'ndalang diametri 15-30 mm ni tashkil etadi. Traxeya yoysimon traxeya tog'aylaridan (*cartilagine trachealis*) tashkil topgan. Ularning orqa uchlari biriktiruvchi to'qima plastinkasi yordamida birikib, traxeyaning orqa devorini hosil qiladi (*paries membranaceus*). Traxeya tog'ay yarim halqalarining soni 15-18, ba'zan 19 taga etadi, ularning balandligi 2-5 mm ga, qalinligi 1 mm ga teng. Traxeyaning birinchi eng baland yarim halqasining balandligi 11-13 mm etadi. Traxeya halqalari tog'ay usti pardasi bilan qoplangan. Halqalar bir-biri bilan halqasimon boylam (*lig.anularia*) yordamida birikadi, orqa tomonda u parda devorga qo'shiladi. Halqasimon boylamning balandligi 1,5 -3 mm ga teng. Parda devorning tarkibida uzunasiga va ko'ndalang joylashgan yassi mushak tolalari bo'-

lib, ular nafas olganda yoki yo'talganda traxeyani harakatga keltiradi. Traxeya parda devorining eni 10-22 mm atrofida bo'ladi. O'ziga xos anatomik tuzilishi tufayli traxeya yon tomonga siljishi, bo'yi va yorig'ining o'lchamlari o'zgarib turishi mumkin.

Traxeyaning ichi shilliq parda bilan qoplangan, u hiqildoq shilliq pardasining davomi hisoblanib, shilliq parda burmalariga ega bo'lmagan ko'pqavatli hilpillovchi epiteliy bilan qoplangan. Shilliq pardaning o'zi va shilliq osti qatlami limfotsitlarga boy yumshoq to'qimadan iborat. Shilliq osti qavatida, ayniqsa, orqa devori va halqalar orasidagi bo'shliqda aralash bezlar bo'lib, ularning ajralmasi bakteriostatik, bakteriotsid ta'sirga ega.

Traxeyani *pastki qalqonsimon (a.thyroidea inferior)* va *ichki ko'krak (a.thoracalis interna)* arteriyalar va *ko'krak aortasining bronx shoxchalari (rami bronchiales aortae thoracicae)* qon bilan ta'minlaydi. Vena qoni tomirlari traxeyani o'rab olgan vena to'riga va qalqonsimon bez venasiga quyiladi.

Limfa traxeyaning yon tomonida joylashgan limfa tugunlarga, yuqori qismidan hiqildoq oldi va yuqori chuqur bo'yin limfa tugunlariga, o'rta qismidan yuqori chuqur bo'yin va umrov osti limfa tugunlariga, pastki qismidan old mediastinal limfa tugunlarga oqib tushadi.

Traxeya innervatsiyasini simpatik poya, sayyor asab tolasi va uning shoxchasi pastki hiqildoq asab tolasi ta'minlaydi.

Traxeyaning yuqori yarim halqalari teridan 1,5-2 sm, ko'krak qismida– 4 sm masofada joylashgan. Traxeyaning boshlang'ich qismi old tomondan qalqonsimon bezning oraliq qismi bilan, yon tomondan - uning bo'laklari bilan yopilgan. Qalqonsimon bezning ostida teri osti bo'shlig'i bo'lib, u erda qon va limfa tomirlar, limfa tugunlar va vena to'ri joylashgan. Orqa tomonda traxeya qizilo'ngach, yon tomonlarda umumiy uyqu arteriyalari bilan yonma-yon turadi. Ko'krak qismida traxeya yarim halqalarining oldida aorta yoyi, elka-kalla poyasi va chap uyqu arteriyasi joylashgan.

Traxeyaning o'ng tomonida o'ng plevra qopi va sayyor asab tolasi, chapda aorta yoyi, chap uyqu, o'mrov osti arteriyalari va qaytuvchi asab tolasi joylashgan.

Hiqildoqni tekshirish ucullari

I-bosqich. Bemor shikoyatlarini aniqlash va kasallik tarixini o'rganish.

II-bosqich. Bemorni ko'zdan kechirish va paypaslab tekshirish.

1. Bo'yin va hiqildoq soxasini ko'zdan kechirish.
2. Hiqildoqning uzuksimon va qalqonsimon tog'aylarini paypaslash. Me'yorda hiqildoq chap va o'ng tomonga siljirilganda og'riqsiz va harakatchan bo'ladi.
3. Mahalliy limfa tugunlar: jag' osti, chuqur bo'yin, orqa bo'yin, hiqildoq oldi, traxeya oldi, traxeya atrofi, o'mrov usti va o'mrov osti limfa tugunlarini paypaslash. Me'yorda limfa tugunlar paypaslanmaydi va og'riqsiz bo'ladi.

III - bosqich. Bilvosita laringoskopiya.

Bemor kursiga o'tirgandan so'ng tekshiruvchi unga tekshiruv haqida tushuncha beradi, yorug'lik manbaini to'g'rilab, peshonasiga reflektorni taqadi. Tekshiruv hiqildoq ko'zgusi yordamida quyidagicha bajariladi:


1. Hiqildoq ko'zgusi dastasiga o'rnatilgandan so'ng issiq suvda (40 - 45 °C) yoki spirtovka ustida 2-3 soniya davomida isitilib, salfetka bilan artiladi. Tekshiruvchi ko'zguni kaftining orqa yuzasiga tegizib, isiganini tekshirib ko'radi.

2. Tekshiruvchi bemordan og'zini ochib, tilini chiqarib, og'iz orqali nafas olishini so'raydi.

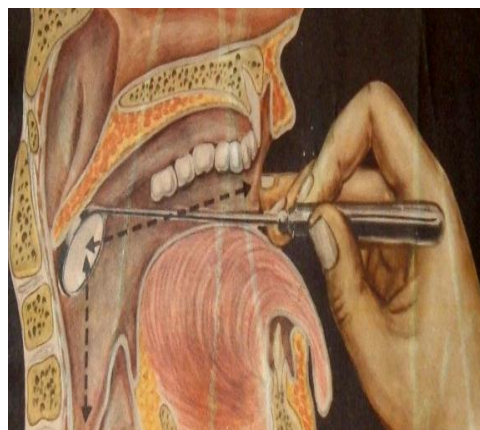
3. Tekshiruvchi chap qo'li bilan bemor tilining uchini doka salfetka bilan ushlab (bunda u bosh barmog'ini tilning yuqori yuzasiga, III- barmog'ini uning pastki yuzasiga, II- barmog'ini yuqori labiga qo'yadi), bemor tilini o'ziga va pastga biroz tortadi. Bu harakatni bemorni o'zi ham bajarishi mumkin.

4. Hiqildoq ko'zguning dastasini o'ng qo'li bilan qalamni ushlaganday ushlab, vrach uni og'iz bo'shlig'iga yumshoq tanglaygacha kiritadi (bunda ko'zguning yuzasi pastga qaratilgan va tilning sathiga parallel turishi lozim). Ko'zguni kiritish paytida til ildizi va halqumning orqa devoriga tekkizmaslikka harakat qilinadi. Yumshoq tanglayga etgandan so'ng ko'zguning yuzi halqum o'qiga nisbatan 45 ° burchakda o'rnatiladi; peshona reflektorining yorug'ligi ko'zguna tushishi uchun yumshoq tanglay yuqoriga va orqaga biroz ko'tariladi. Keyin bemorga cho'zib "i-i" tovushini chiqarish, so'ng chuqur nafas olish buyuriladi. Ovozni chiqarish va nafas olish paytida hiqildoqning ichki yuzasi ko'zga ko'rinadi (89, 90 - rasmlar).

5. Vrach ko'zguni halqumdan chiqarib oladi va dastasidan ajratib, uni zararsizlantiruvchi eritmaga solib qo'yadi.



89-rasm. Hiqildoq ko'zgusini kiritish



90-rasm. Bilvosita laringosokpiyada hiqildoq ko'zgunining holati.

Bilvosita laringosokpiyadagi hiqildoq manzarasiga izoh:

1. Ko'zguda hiqildoq old bo'limlarining aksi yuqorida joylashadi (orqada joylashganday bo'lib ko'rinadi), orqa bo'limlari esa pastda joylashadi (oldinda joylashganday bo'lib ko'rinadi). Hiqildoqning o'ng va chap tomonlari haqiqiy manzaraga mos keladi.

2. Hiqildoq ko'zgasida dastlab til ildizi va til murtagi, keyin ochilgan yaproqqa o'xshash hiqildoq usti qopqog'i ko'zga tashlanadi. Hiqildoq usti qopqog'ining shilliq pardasi me'yorda och-pushti yoki biroz sarg'ish rangda bo'ladi. Hiqildoq usti qopqog'i va til ildizi orasida ikki kichik chuqurchalar - vallekulalar joylashgan. Ular o'rta va yon til hiqildoq usti qopqog'i burmalari bilan chegaralangan.

3. Ovoz chiqarilganda va chuqur nafas olinganda ovoz burmalari ko'zguda aniq ko'rinadi; me'yorda ular yaltiroq oq rangda bo'ladi. Ovoz burmalarning old uchlari qalqonsimon tog'ay sohasida o'tkir burchak, ya'ni old komissurani hosil qiladi.

4. Ovoz burmalarining ustida dahliz yoki soxta burmalar ko'rinadi, ovoz va dahliz burmalari orasida chuqurliklar hiqildoq qorinchalari joylashgan.

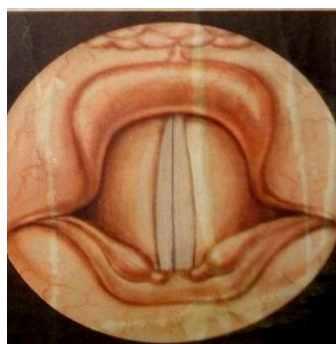
5. Ko'zguning pastida hiqildoqning orqa bo'limi; shilliq parda bilan qoplangan yuzi silliq cho'michsimon tog'aylar pushti rangli ikki tepachaday bo'lib ko'zga ko'rinadi; ushbu tog'aylarning ovoz o'siqlariga ovoz burmalarining orqa uchlari birikadi, tog'aylar tanasining orasida esa cho'michsimon tog'aylararo bo'shliq hosil bo'ladi.

6. Cho'michsimon tog'aylardan yuqoriga hiqildoq usti qopqog'i yaproqining tashqi chetlari tomon cho'michhiqildoq usti burmalari joylashgan. Bu burmalardan tashqi tomonda hiqildoqning pastki qismi, ya'ni noksimon cho'ntaklari (*sinus piriformis*) joylashgan. Me'yorda cho'michsimon tog'aylar, cho'michhiqildoq usti burmalari va noksimon cho'ntaklarning shilliq pardasi pushti rangda, yuzi silliq bo'ladi.

7. Nafas olinganda va ovoz chikarilganda ko'zguda hiqildoqning ikki tomonlama baravar harakati ko'rinadi (91-rasm).

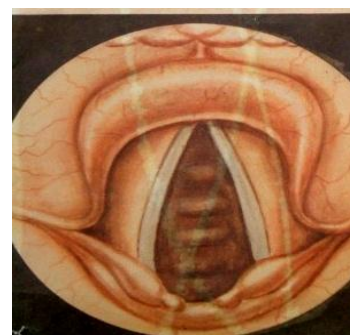
8. Chuqur nafas olinganda ovoz burmalari orasida uchburchak tirqish "ovoz yorig'i" hosil bo'ladi (92-rasm); ovoz yorig'idan nimpushti shilliq parda bilan qoplangan traxeyaning yuqori halqalari ko'zga tashlanib turadi.

9. Hiqildoq ko'zdan kechirilganda uning umumiy va bo'limlarining holatiga alohida - alohida baho beriladi.



91-rasm.

Laringoskopiya
ovoz yorig'i yopiq



92-rasm.

Laringoskopiya
ovoz yorig'i ochiq

IV bosqich. Bevosita laringoskopiya.

Bolalarda va bilvosita laringoskopiya bajarilishi juda qiyin bo'lgan ayrim katta yoshdagi bemorlarda bevosita laringoskopiya tekshiruvi o'tkaziladi. Bevosita laringoskopiya turli laringoskoplari yoki bronxoskop yordamida bajariladi.

Laringoskoplari to'plamiga og'iz, halqum va hiqildoqni ko'zdan kechirish uchun mo'ljallangan turli o'lchamdagi ishchi uchlar (shpatellar) kiradi. Ishchi uchlarning shakli to'g'ri yoki qiyshiq bo'ladi. To'g'ri ishchi uchlar hiqildoq usti qopqog'ini ushlashga mo'ljallangan bo'lsa, qiyshiq ishchi uchlar til negizi va hiqildoq usti qopqog'i orasidagi chuqurlikka kiritish uchun ishlatiladi. Otorinolaringologiyada asosan to'g'ri ishchi uchli laringoskoplari ishlatiladi. Bundan tashqari laringoskoplari

yoritish tizimiga ham ega. Baʼzan tekshiruvda peshona reflektoridan aks etgan yorugʻlikdan foydalaniladi.

Bevosita laringoskopiya tekshiruvi bemor oʻtirgan yoki yotgan, poliklinika sharoitida koʻpincha oʻtirgan holatida bajariladi. Dastlab halqum va hiqildoqning shilliq pardasi mahalliy usulda ogʻriqsizlantiriladi; ayrim hollarda bevosita laringoskopiya endotraxeal yoki umumiy ogʻriqsizlantirish ostida bajariladi. Mahalliy ogʻriqsizlantirishdan yarim soat oldin bemorda premedikatsiya muolajasi oʻtkaziladi, yaʼni teri ostiga 2% promedol, 0,1% atropin sulfat va 1% dimedrol eritmalari 1ml miqdordan yuboriladi. Mahalliy ogʻriqsizlantirishda 10% lidokain yoki 1-2% dikain eritmalari ishlatiladi.

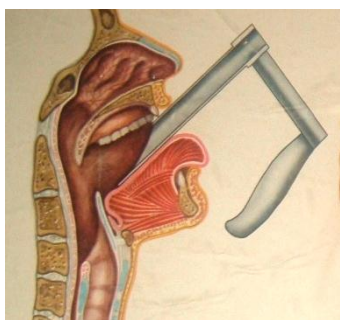
Bevosita laringoskopiyaning bajarish uchun vrach laringoskopning ishchi uchi yordamida ogʻiz boʻshligʻi va halqum orasidagi burchakni toʻgʻrilaydi va shu bilan hiqildoq va traxeyani koʻzdan kechirish uchun sharoit yaratadi. Ogʻriqsizlantirishdan soʻng bemor past kursiga oʻtqiziladi, hamshira uning orqasida turib, elklarini mahkam ushlab turadi. Bemorga gavdani boʻsh tutish va qoʻllari bilan kursiga suyanish buyuriladi.

Bolalarda bevosita laringoskopiya tekshiruvi statsionar sharoitida, umumiy ogʻriqsizlantirish ostida yotgan holatida bajariladi. Bevosita laringoskopiya tekshiruvi quyidagicha bajariladi:

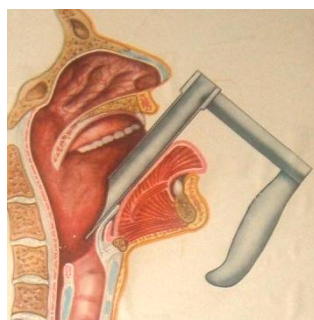
- Vrach bemorning tilini bilvosita laringoskopiya ushlaganday ushlab, koʻz nazorati ostida laringoskopning ishchi uchini halqumga til negizigacha kiritadi (93-rasm).

- Vrach laringoskopning ishchi uchini tilning aniq oʻrta chizigʻi boʻylab, hiqildoq usti qopqogʻi koʻzga koʻringuncha kiritib, uni hiqildoq usti qopqogʻining orqasiga oʻtkazadi va uning pastki 1/3 qismigacha siljitadi (94-rasm).

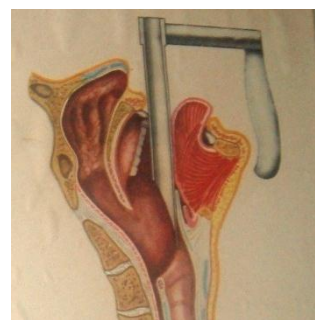
Vrach hiqildoq usti qopqogʻini bosib, nafas yoʻllarini toʻgʻrilaydi (95-rasm).



93- rasm.
Laringoskopni til
negizigacha kiritish



94-rasm.
Laringoskopni hiqildoq
qopqogʻigacha
kiritish



95-rasm.
Hiqildoq usti
qopqogʻini bosib, nafas
yoʻlini toʻgʻrilash

Hiqildoqning old komissurasi koʻringanda, uni koʻzdan kechirish uchun vrach yordamchisi qalqonsimon togʻayni biroz bosib turadi.

Fibrolaringoskopiya. Hozirgi kunda hiqildoq va halqumni tekshirish uchun egiluvchan fibroskoplardan foydalaniladi. Shuni taʼkidlab oʻtish joizki, hiqildoq va hal-

qumni ko'zgu yordamida ko'zdan kechirish fibroskopiya qaraganda ko'proq ma'lumot olish imkonini beradi, ammo hiqildoq usti qopqog'i notipik tuzilgan va halqum refleksi keskin rivojlangan hollarda fibrolaringoskopiya tekshiruvini bajarish maqsadga muvofiq. Bundan tashqari, uni kichik yoshdagi bolalarda ham qo'llash mumkin; bunda hiqildoq va halqumdan tashqari burun va burunhalqum ham ko'zdan kechiriladi.

*Retrograd traxeolaringoskopiya tekshiruv*ida fibroskop traxeyaning yuqori bo'limiga traxeostoma orqali kiritilib, traxeyaning yuqori bo'limlari, tovush pardasi osti bo'shlig'i, burmalarning pastki yuzasi ko'zdan kechiriladi.

*Mikrolaringoskopiya tekshiruv*i ham bilvosita va ham bevosita laringoskopiya fokus masofasi 300-400 mm ga teng jarrohlik mikroskopi yordamida bajariladi. Mikrolaringoskopiya asosida maxsus asbob-uskunalar va mikroasboblarni ishlatgan holda mikrojarrohlik amallari ishlab chiqilgan (Kleinsasser, 1976).

V- bosqich. Traxeobronxoskopiya.

Traxeobronxoskopiya tekshiruv i asosan nafas yo'llaridan yot jismini chiqarib olish, traxeya va asosiy bronxlardan papillomalarni olib tashlash, skleroma va o'pka ho'ppozini davolash, pastki nafas yo'llari o'smasi, sili, bronxoektazlari, traxeyaning chandiqli torayishlari va traxeya qizilo'ngach oqmalarini aniqlash uchun qo'llaniladi.

Traxeobronxoskop naychasi qaysi sohadan kiritilishiga qarab yuqori va pastki traxeobronxoskopiya tekshiruv usullari tafovut etiladi. Yuqori traxeobronxoskopiya naycha og'iz, halqum va hiqildoq orqali kiritilsa, pastki traxeobronxoskopiya u hosil qilingan traxeostomadan kiritiladi.

Traxeobronxoskopiya umumiy endotraxeal og'riqsizlantirish ostida bajariladi.

Yuqori traxeobronxoskopiya bemor o'tirgan yoki yotgan holatida bajarilishi mumkin. Tekshiruvdan 30 daqiqa oldin mushak orasiga 1ml 0,1% atropin sulfat va 1 ml 2% promedol eritmasi yuboriladi.

Bemor og'zini katta ochgan holda jarrohlik stoliga chalqancha yotqizilib, elkalari ostiga yostiqla qo'yiladi. Vrach bemorning pastki jag'ini chap qo'l barmoqlari bilan ushlagan holda ko'z nazorati ostida bronxoskop naychasini og'iz burchagidan uning og'iz bo'shlig'iga kiritadi. Bunda naychanning distal uchi og'izhalqumning o'rta chizig'ida joylashishi lozim. Til va hiqildoq usti qopqog'ini bosib, naycha asta-sekin oldinga siljiriladi, shunda ovoz tirqishi ko'zga ko'rinadi. Keyin vrach naycha dastasini aylantirib, uning distal uchini 45^o ga burib, nafas olish paytida naychani ovoz tirqishining keng orqa qismi orqali traxeyaga kiritiladi. Dastlab traxeya devorlari, keyin bifurkatsiya maydoni ko'zdan kechiriladi. Traxeya yorig'i asta sekin kichrayib boruvchi halqalar shaklida namoyon bo'lib, oqish rangli tog'ay halqalar aniq ko'zga tashlanib turadi. Me'yorda traxeya va bronxlarning shilliq pardasi och pushti rangli bo'ladi. Ko'z nazorati ostida naycha navbatma-navbat asosiy, keyin - kichik bronxlarga kiritiladi. Bronxoskop naychasini chap bronxga kiritish nisbatan qiyin, buning uchun bemor gavdasini va boshini o'ng tomonga biroz egish lozim.

Naychani chiqarib olish paytida traxeya-bronx daraxti ko'zdan kechiriladi. Yot jism yoki gistologik tekshiruvga olingan to'qima parchalari maxsus qisqichlar yordamida chiqarib olinadi. Bronxlardan shilimshiq yoki yiringli ajralmani chiqarish uchun elektr so'rg'ich ishlatiladi. Muolajadan so'ng bemor 2 soat davomida vrach nazorati ostida bo'ladi, chunki bu vaqt ichida bemorda hiqildoq shishi va stenotik nafas belgilari ro'y berishi mumkin.

Pastki traxeobronxoskopiyada pastki nafas yo'llari traxeostoma teshigidan kiritilgan naycha orqali ko'zdan kechiriladi. Dastlab traxeya devorlarining shilliq pardasi 10% lidokain yoki 2% dikain eritmalari bilan mahalliy usulda og'riqsizlantiriladi. Keyin traxeostoma teshigi atrofiga steril salfetaklar qo'yilib, bronxoezofagoskop naychasi traxeostoma teshigidan traxeya va bronxlarga kiritiladi.

Hiqildoq fiziologiyasi

Hiqildoq organizmda nafas, himoya, ovoz chiqarish va nutq faoliyatlarini bajaradi.

Hiqildoqning *nafas faoliyati* havoni o'tkazish va nafasni boshqarishdan iborat. Pastki nafas yo'lga kirayotgan havoning hajmi ovoz tirqishi kengaygan yoki torayganligiga bog'liq: erkin nafas olinganda ovoz tirqishi kengayib, nafas chiqarilganda torayadi; chuqur nafas olinganda ovoz tirqishi ayniqsa keng ochilib, nafas olinmaganda - keskin torayadi. Hiqildoqning asosiy kengaytiruvchi va yordamchi mushaklari ovoz yorig'ini kengaytirsa, yordamchi mushaklar uni toraytiradi.

Uzunchoq miyada joylashgan nafas markazi hiqildoqning sezuvchan va harakat innervatsiyasini ta'minlovchi sayyor asab tolasi o'zaklari bilan bog'langan. Hiqildoq yorig'idan o'tayotgan havo oqimi uning retseptorlariga ta'sir ko'rsatishi natijada nafas ritmi va chuqurligi reflektor ravishda o'zgaradi. Bunda havo oqimi adekvat qo'zg'atuvchi sifatida xizmat qiladi. Hosil bo'lgan impuls asosiy afferent yo'l yuqori hiqildoq asab tolasining sezuvchan yo'llari va qo'shimcha afferent yo'llar pastki hiqildoq va tilhalqum asab tolalari orqali nafas markaziga etib boradi.

Hiqildoqning *himoya faoliyati* turlicha namoyon bo'ladi. Yutinganda hiqildoq yuqoriga ko'tarilib, hiqildoq usti qopqog'ining hiqildoqga kirish joyini zich yopadi va nafas yo'lini ovqatni o'tkazish yo'lidan ajratadi. Bir vaqtning o'zida dahliz burmalari qisqarib, ovoz burmalari yopiladi.

Reflektor yo'tal muhim himoya mexanizmi bo'lib, u turli yot jismlarni (qattiq, suyuq, gazsimon) hiqildoq yorig'idan chiqarib tashlashga yordam beradi. Hiqildoqning limfadenoid to'qimasi ham himoya faoliyatini bajaradi.

Hiqildoqning *fonatsiya yoki ovoz chiqarish faoliyati* nafas va nutq faoliyatlari bilan uzviy bog'liq. Ovoz nafas chiqarish jarayoni paytida, ovoz burmalari yopiq holatida hosil bo'ladi. Ovoz hosil bo'lishida bir nechta a'zolar: diafragma, plevra, o'pka, bronxlar, traxeya, hiqildoq, halqum, og'iz va burun bo'shliqlari hamda burun yondosh bo'shliqlari ishtirok etadi. Ovoz burmalari ko'ndalang, bo'yiga va vertikal tekislikda tebranadi. Ularni ko'ndalang tebranishi (ichkariga va tashqariga) ovoz hosil bo'lishida muhim ahamiyatga ega.

Hiqildoqda hosil bo'lgan ovozning tembri, kuchi va balandligi rezonatorlar (hajmi va shakli bilan bir-biridan farq qilgan turli havoli bo'shliqlar) yordamida o'zgaradi.

Hiqildoqning *nutq faoliyati* muhim ijtimoiy ahamiyatga ega. Insonning nutqi eng oliy va eng etuk moslashuv jarayoni hisoblanadi. So'z bu ikkinchi signal tizimi, bosh miya maxsuloti bo'lib, nutq a'zolaridan markaziy asab tizimiga yuboriladigan ta'sir nutqning asosiy qismidir. Nutq a'zolariga "*faol*" (hiqildoqning ovoz burmalari, til, lablar, yumshoq tanglay, halqum) va "*passiv*" (tish, kattiq tanglay, yuqori jag') artikulyatsiya a'zolari kiradi. Artikulyatsiya a'zolarida unli va unsiz tovushlar hosil bo'lib, tovushlar so'zga aylanadi. Shivirlab gapirganda ovoz burmalari yopilmay, bir-biriga biroz yaqinlashadi, shunda o'pkadan chiqarilayotgan havo oqimi hiqildoq sohasida engil to'siqqa duch keladi va hosil bo'lgan tovush shovqinga o'xshaydi. Artikulyatsiya a'zolari va rezonatorlar yordamida bu shovqin unli va unsiz tovushlarga aylantiriladi.

Ovozni hosil bo'lishi, ovoz tuzilmalari kasalliklari va ularni oldini olish masalasi bilan *foniatriya* fani shug'ullanadi (grek so'zlari: *phone*-tovush, *yatria* - davolash).

Zamonaviy foniatriya bo'limlari mikrolaringoskopiya, laringostroboskopiya, fibrolaringoskopiya tekshirub usullarini, ovozning spektr tahlilini amalga oshirishda foydalaniladigan asboblardan, hiqildoq mikrojarrohligi uchun asbob-uskunalar bilan jihozlangan. Bu bo'limlarda hiqildoq kasalliklari aniqlanib, davolanadi, vokal va nutq kasb egalari tibbiy ko'rikdan o'tkaziladi, konservatoriya va teatr o'quv yurtlariga kiruvchi abituriyentlar nazoratdan o'tadilar.

Kuylovchi ovoz nutqga nisbatan ancha keng ko'lamga ega bo'ladi. Gapirganda oddiy ovozning ko'lami bir oktava chegarasida (4-6 ton) bo'lsa, xonanda ovozi - ikki oktava, ba'zan undan ham ortiq ko'lamga ega. Kuylovchi ovoz *ko'krak* va *faltset* ovozlarga bo'linadi. Inson ovozining balandligi ovoz burmalarning tebranish tezligiga bog'liq. Shuning uchun xonandalarda uzukqalqonsimon mushagi yaxshi rivojlangan bo'lib, faltset ovozni hosil qilishda ishtirok etadi.

Ovozning kuchi ovoz osti bo'shlig'ining havo bosimiga, ovoz burmalarining tarangligi va tebranish ko'lamiga bog'liq. Ovozning tembri, ya'ni uning rang-barangligi turlicha bo'ladi. Odatda ovoz tembri "*yoqimsiz*", "*kuylovchi*", "*metall*", "*bo'g'iq*", "*yumshoq*" deb baholanadi. Ovoz tembri asosiy tovush bilan birga paydo bo'ladigan turli tovushchalar obertonlardan shakllanadi. Obertonlar ovoz yori-g'ida, ovoz burmalarining tebranishida havo oqimi rezonans bo'shliqlardan o'tayotgan paytda hosil bo'ladi. Rezonatorlar *doimiy* va *o'zgaruvchan* rezonatorlarga bo'linadi. Qattiq tanglay doimiy rezonatorlardan biri bo'lib, uning shakli ovoz tembriga ta'sir etadi. O'zgaruvchan rezonatorlar kuylaganda yoki gapirganda ovoz tembrini, kuchini va balandligini o'zgartirish qobiliyatiga ega. Ovoz tembrini mashq yordamida o'zgartirish mumkin. Kuylovchi ovozlari balandligi bilan bir-biridan farq qiladi. Erkaklar ovozida *bas*, *bariton* va *tenor*, ayollar ovozida *kontralto*, *metssosoprano* va *soprano* ovozlari tafovut etiladi. Kuylovchi ovozning turini aniqlashda ovoz burmalarining bo'yi va eni e'tiborga olinadi. Bas ovozida ovoz burmalari uzun va keng

(bo'yi 24-25 mm, eni 3-4 mm), sopranoda kalta va tor (buyi 14-19 mm, eni 1,5-2 mm) bo'ladi. Ovoz burmalari bevosita laringoskopiya tekshiruvda o'lchanadi.

Bolalar ovozi past *alt* va baland *diskant* ovozlarga bo'linadi. Bolalar ovozi yumshoq, "kumush" ovoz bo'lib, kuchi chegaralanganligi bilan ajralib turadi. Balog'at yoshida (o'g'il bolalarda 14-16 yoshda, qizlarda 12-14 yoshda) ovoz mutatsiyasi sodir bo'ladi. Mutatsiya davrida o'g'il bolalar ovozi bir oktavaga, qizlar ovozi ikki tonga pasayadi. Qizlarda hayz ko'rish davrida ovozni sababsiz bo'g'ilishi yoki yo'tal kuzatilishi mumkin. Mutatsiya davrida qichqirish, uzoq vaqt ovoz chiqarib o'qish va kuylash man etiladi. Vokal va nutq kasb egalari - xonandalar, dramatik aktyorlar, qo'shiqchi havaskorlar va pedagoglar gigienik hamda sog'lomlashtirish qoidalariga rioya qilishlari lozim. Gigienik qoidalarga chiniqish, jismoniy mashqlar, sport bilan shug'ullanish, chekishdan, spirtli ichimliklardan voz kechish, o'tkir va sho'r ovqatlarni cheklash, sog'lomlashtirish qoidalariga vaqti-vaqti bilan vrach ko'rigidan o'tish, og'iz bo'shlig'i, yuqori nafas yo'llari, xususan burun va burun yondish bo'shliqlari kasalliklarini davolash tadbirlari kiradi.

HIQILDOQ KASALLIKLARI

HIQILDOQNING TUG'MA TORLIGI (stridor) Kasallik chaqaloqlik davrida kuzatilib, bolaning nafasi shovqinli bo'ladi va mushuk qur-qurini eslatadi. Shovqinli qur-qur nafas bola bezovtalanganda, yo'talganda, yig'laganda kuchayadi, uxlaganda – kamayadi. Uning ovozi jarangdor, emishi yaxshi, umumiy ahvoli qoniqarli bo'ladi. Bola ulg'aygandan so'ng kasallik o'z-o'zidan yo'qoladi. Bunday inspirator shovqin nafas olinganda hiqildoq usti qopqog'i yumshoqligi tufayli cho'mich-hiqildoq usti burmalari bilan birga hiqildoq yorig'iga kirib qolishi natijasida yuzaga keladi; nafas chiqarilganda ular yana o'z joyini egallaydi. Bola o'tkir respirator kasallik bilan og'riganda ham qur-qur nafas oladi.

Bola ulg'ayib inspirator shovqin kamaymasa, unda hiqildoqning organik kasalligini (kista, ovoz yorig'i pardasi) inkor etish uchun bevosita laringoskopiya, kompyuter tomografiya tekshiruvlari o'tkaziladi.

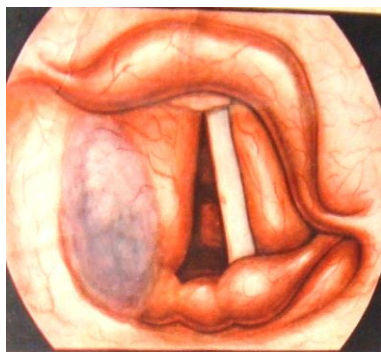
HIQILDOQ JAROHATLARI ochiq, yopiq, ichki va tashqi jarohatlarga bo'linadi. Hiqildoq sohasi jarohatlanganda bemorda yutinish va nafas olish faoliyatlari buzilishi, ovozing o'zgarishi, yo'tal va teri osti emfizemasi belgilari kuzatiladi. Laringospazm natijasida yoki jarohatlangan tog'ayning parchalari, yirtilgan yumshoq to'qimaning bo'lagi yoki shilliq parda ostidagi gematoma nafas yo'llarini yopib qo'yib, bemorda bo'g'ilish holati yuz berishiga sabab bo'ladi. Hiqildoqning dahliz qismi jarohatlanganda halqumning yutinish faoliyatining buzilishi tufayli ichilgan suyuqlik va ovqat luqmasi nafas yo'llariga kirib qoladi va bemor yo'talganda jarohat maydonidan havo bilan birga chiqariladi. Hiqildoq sohasi traxeya bilan birgalikda jarohatlanganda bo'yinning yumshoq to'qimalari ham zararlangan bo'lib, qontalash va gematomalarni hosil bo'lishi, jarohat maydonidan havo, qon va shilimshiq ajralma kirib-chiqib turish holati kuzatiladi.

Hiqildoqning *yopiq tashqi jarohatlarida* hiqildoq qismlarining lat eyishi, sinishi, teri osti to'qimasining yirtilishi natijasida bemorda hiqildoq torayishi holati yuzaga keladi. Bunday jarohatlar ko'pincha ko'cha transport hodisalarida, sport o'yinlari paytida sodir bo'ladi. Hiqildoqning engil jarohatlarida hiqildoq sohasida og'riq, shish, teri ostiga qon quyilishi, ba'zan terining shilinishi kuzatiladi.

Til osti suyagini sinishi quyidagi belgilar bilan kechadi: bemor og'zini ochib, tilini chiqarganida keskin og'riq paydo bo'lishi, nutq va yutish harakatini qiyinligi; jarohat maydoni paypaslaganda g'irchillash (krepitatsiya) tovushini eshutilishi. Hiqildoq tog'aylari sinib, yumshoq to'qimalar yirtilganda bemorda emfizema, disfagiya, nafas faoliyatini buzilishi va ovozning o'zgarishi kuzatiladi. Og'ir jarohatlarda hiqildoq til osti suyagidan yoki traxeyadan ajralib, bemorda bo'g'ilish holati yoki bo'yin, yuz va ko'krak qafasi teri osti emfizemasi yoki ko'ks oralig'i emfizemasi rivojlanib, bemorda o'lim holati yuz berishi mumkin.

Hiqildoqning *ichki jarohati* ko'pincha mexanik ta'sirlar natijasida yuzaga keladi (urilish, termik va kimyoviy ta'sir). Hiqildoqda va burma osti bo'shlig'ida tiqilib qolgan yot jism shilliq pardani jarohatlashi mumkin. Bunday hollarda laringoskopiya da burma osti bo'shlig'ining shilliq pardasi qizargan va yirtilganligi, unda qontalashlar hosil bo'lganligi ko'rinadi. Shunga o'xshash jarohatlar yot jismni chiqarib olish yoki endoskopiya muolajasi paytida ham sodir bo'lishi mumkin. Hozirgi kunda intubatsiyali og'riqsizlantirish keng qo'llanilishi natijasida hiqildoq shilliq pardasining shishi, ovoz burmalarining falaji, intubatsiyadan so'nggi granulemlar kabi asoratlar kam uchramoqda.

Tashxis bemor shikoyatlari, anamnez ma'lumotlari, jarohat sodir bo'lgan vaqtni va vaziyatini aniqlash asosida qo'yiladi. Ob'ektiv tekshiruvda hiqildoq sohasidagi jarohat maydoni ko'zdan kechirilib, yot jism bor-yo'qligi aniqlanadi. Tekshiruvda bo'yin yumshoq to'qimalari zararlanganligi aniqlanadi. Laringoskopiya da shilliq osti gematomasi, ovoz boylamlari yirtilganligi, hiqildoq shilliq pardasining jarohati natijasida rivojlangan hiqildoq torayishi belgilari, hiqildoq qismlarini o'z joyidan siljishi, hiqildoq tog'aylari jarohatlanganligi aniqlanadi (96-rasm). Barcha klinik tekshiruvlardan tashqari bemorning qon guruhi va rezus-omili aniqlanib, zarur bo'lsa endoskopiya, rentgenografiya, kompyuter tomografiyasi, MRT tekshiruvlari o'tkaziladi.



96-rasm.
Hiqildoq jarohati

Davolash. Hiqildoq sohasi jarohatlangan bemor shifoxona sharoitida davolanadi. Shoshilinch ravishda hayot uchun zarur bo'lgan nafas faoliyatini tiklash, qon ketishini to'xtatish, jarohat maydoniga birlamchi ishlov berish, to'qimalarni o'z joyiga o'rnatish va chok qo'yish tadbirlari o'tkaziladi. Kuchli qon oqishlarda jarohat maydonidan pastda tashqi uyqu arteriyasiga bosuvchi boylam qo'yiladi yoki bog'lanadi. Bemorning nafas olishi keskin buzilgan hollarda shoshilinch intubatsiya yoki traxeostomiya jarrohlik amallari (konikotomiya, krikokonikotomiya) bajariladi.

Hiqildoqning *engil ichki* jarohatida jarohat maydoni tozalangandan so'ng bemorga antibiotiklar, shishga qarshi, desensibilizatsiya dorilari va mahalliy davolash muolajalari buyuriladi.

HIQILDOQ VA TRAXEYADAN QON KETISHI o'tkir gemorragik laringit, ko'k yo'tal, ovoz zo'riqishlari, hiqildoq gemangiomas, qon kasalliklari va hiqildoq jarohatlarida hamda hiqildoqda bajarilgan jarrohlik amalidan so'ng kuzatilishi mumkin.

Kasallikning klinik manzarasi qon oqishining tezligi va uning sabablariga bog'liq bo'ladi. O'tkir laringit va ko'k yo'talda hiqildoqning shilliq pardasi zararlanib, ovoz burmalarida hiqildoqdan qon oqishiga sabab bo'lgan gematoma hosil bo'ladi. Laringoskopiyada hiqildoqning shilliq pardasi qizarganligi, qon tomirlari kengayganligi, qontalashlar borligi, komissura va burma osti bo'shlig'ida limfadenoid to'qimaning gipertrofiyasi ko'rinadi. Hiqildoqning kichik gemangiomasida qon oqishi to'satdan boshlanib, o'z-o'zidan to'xtashi kuzatiladi.

Qon oqishiga sabab bo'lgan hiqildoqning ichki jarohati intubatsiya, yuqori bronxoskopiya muolajasi paytida sodir bo'lishi mumkin. Ba'zan hiqildoqdan qon oqishi pastki traxeostomiyadan so'ng kuzatilib, traxeostomiya naychasining diametri traxeya yorig'ining diametriga mos kelmasligi, naycha traxeya devorini va bo'yin qon tomirlarini jarohatlashi natijasida yuz beradi.

Eroziv qon oqishlar bemorda hiqildoq perixondriti rivojlanganda, traxeostomiya naychasi bo'yin qon tomir to'plamiga yaqin joylashganda va asta-sekin qon tomiri devorining eroziyasi va anevrizmasi rivojlanganda kuzatiladi. Jismoniy zo'riqishdan so'ng bemorda kengaygan qon tomiri yorilib, kuchli qon ketishi tufayli hatto o'lim holatiga sabab bo'lishi mumkin. Shuning uchun traxeostomiya naychasi qon tomir urishiga mos harakat qilganda u albatta chiqarib olinishi yoki joyi almashtirilishi lozim. Yirik qon tomiridan qon ketishi bemor hayotiga jiddiy xavf solishi mumkin.

Klinik belgilari. Bemor yo'talganda qip-qizil qon ketishi, qon tupurish va bo'g'inish holatlari kuzatiladi. Auskultasiyada traxeya va bronxlar sohasida o'tkinchi xirillashlar eshitiladi.

Tashxis bemorning shikoyatlari, kasallikni boshlanishi, bevosita va bilvosita laringoskopiya, mikrolaringoskopiya, endoskopiya, traxeoskopiya, bronxoskopiya tekshiruvlar natijalari asosida qo'yiladi.

Qiyosiy tashxis. Hiqildoq va traxeyadan qon ketishini halqum, o'pka va qizilo'ngachdan qon ketishidan farqlash lozim. O'pkadan oqayotgan qonning rangi ochqizil va ko'pikli bo'lib, uzoq vaqt davomida ivimaydi. Qizilo'ngach va me'dadan oqayotgan qonning rangi to'q-qizil va hidli bo'lib, qayt qilingan ovqat va me'da sharbatiga aralashgan bo'ladi. Halqum qonashida bemor shilimshiq va qon aralash balg'am tupuradi.

Davolash. Bemor shifoxona sharoitida davolanadi. Davolashda qon ketishining tezligi, hajmi, xarakteri va sababi e'tiborga olinadi. Hiqildoq va traxeyadan qon ketishi kuzatilayotgan bemorga gapirishni ta'qiqlash lozim. Qon kam miqdorda ketganda hiqildoq ichiga tanin yoki vismut kukuni sepilib, qon ko'p miqdorda ket-

ganda bemorga muz parchalarini yutish buyuriladi, oyoqlariga issiq qo'yiladi. Bir vaqtning o'zida vikasol, disinon, etamzilat natriy, aminokapron kislotasi, askorbin kislotasi, tomir ichiga 10% kalsiy xlorid eritmasi va qon zardobi yuboriladi. Hozirgi paytda O'zbekistonda chiqarilayotgan 0,5% lagoden eritmasidan 10ml vena ichiga asta sekin yuborish yaxshi samara bermoqda. Qon oqishiga sabab bo'lgan asosiy kasallik davolanadi. Yirik qon tomiridan qon ketishi bemor hayotiga jiddiy xavf solishi mumkin.

HIQILDOQ YOT JISMI. Hiqildoq va pastki nafas yo'llarida kungaboqar, tarvuz va oshqovoq urug'lari, yong'oq, pista yoki tuxum po'chog'i, go'sht va sabzavot bo'lakchalari, nina, to'g'nag'ich, tugma, mix, o'yinchoqlar qismi va boshqa yot jismlar tiqilib qolishi mumkin. Yosh bolalarda har narsani og'ziga olish odati borligi sababli ovqatlanish yoki o'yin paytida, yugurganda, yiqilganda yoki gapirganda og'ziga olgan jism nafas yo'llariga kirib qolishi mumkin. Yuqori nafas yo'llari yot jismi ko'pincha bolalarda uchraydi va ularda rivojlangan bo'g'ilish holatiga sabab bo'ladi. Hiqildoqhalqumning himoya refleksi susaygan yoki tish protezlari qo'yilgan katta kishilarda ham yot jismni nafas yo'llariga kirib qolish hollari uchraydi. Hiqildoq yot jismi 3,3% hollarda qayd etiladi.

Kasallikning kechimi yot jismning shakli va o'lchamlariga bog'liq bo'ladi. Yosh bolalarda organik yot jismlar ayniqsa xavfli hisoblanadi. Nafas yo'llarida tiqilib qolgan organik yot jism shishib, ilgak yordamida chiqarib olishga uringanda parchalanishi, uning kichik parchalari kichik bronxlar yorig'iga kirib, ularni yopib ko'yishi mumkin. Kichik yot jism ko'zga ko'rinmaydi, shuning uchun u bronxlarda uzoq vaqt davomida qolib ketadi va zotiljam, traxeobronxit kabi asoratlarni rivojlanishiga olib kelishi mumkin. Organik yot jism allergen sifatida nafas yo'llari shilliq pardasining shishi va patologik mikroflarani rivojlanishiga yordam beradi.

Klinik belgilari. Yirik yot jism *hiqildoq yorig'ida* tiqilib qolganda bemorda bo'g'ilish holati yuz berishi mumkin. Kichik yot jism hiqildoq sohasida tiqilib qolganda, uning shilliq pardasi yallig'lanib, shishadi. Buning natijasida bemorda hiqildoq torayishi belgilari rivojlanishi mumkin. Bemorda xurujli yo'tal, ba'zan yutinganda og'riq va qusish kuzatiladi. Yot jism ovoz tirqishi sohasida tiqilib qolganda bemorning ovozi o'zgaradi, pasayadi, ba'zan afoniya kuzatiladi.

Traxeya yorig'ida ko'pincha ovoz yorig'idan o'tgan o'rtacha hajmdagi yot jismlar tiqilib qoladi (yong'oq donalari, no'xat, turli o'simliklarning urug'i). Bemor tunda yoki hayajonlanganda hurujli yo'talga shikoyat qiladi. Traxeyada tiqilib qolgan harakatchan yot jismida auskultatsiyada dag'al o'tkazuvchan xirillash eshitilib, yot jismning harakati belgisi aniqlanadi; yo'talganda yoki nafas chiqarilganda yot jism hiqildoqning ovoz boylamlariga uriladi va shunda vrach "chertgan" tovushni eshitadi, traxeya sohasini paypaslaganda esa u engil turtkini his etadi. Bemor og'zini ochib, nafas olganda hushtak tovushi eshitiladi. Traxeyaning harakatchan yot jismi ba'zan hiqildoqda tiqilib qolib, to'satdan rivojlangan bo'g'ilish holatiga sabab bo'ladi.

Yot jism *traxeya bifurkatsiyasi sohasida* tiqilib qolganda bemorda inspirator, ba'zan eksplorator hansirash, terining rangparligi va bezovtalik kuzatiladi.

Bronxlarda tiqilib qolganda yot jismda bemorda vaqti-vaqti bilan yo'tal xurujlari va nafas faoliyatining buzilish belgilari kuzatiladi. Xurujlar orasida bemor tinchlanib, erkin nafas oladi. Ko'pincha yot jism o'ng bronxda (80% hollarda), kamdan-kam hollarda - chap bronxda tiqilib qoladi.

Hiqildoq yoki traxeya yorig'iga zuluk kirib qolgan hollarda bemorda xuruqli yo'tal, qon qusish, qon tupurish, ovozni bo'g'ilishi, nafas olish va nafas chiqarish harakatlarning qiyinligi va hatto bo'g'ilish holati yuz berishi mumkin.

Kasallikning kechimi bronx yorig'ining yopilish darajasiga bog'liq bo'ladi. Yot jism bronx yorig'ini to'liq yopib qo'ygan hollarda bemorda o'pkaning o'ng yoki chap bo'lagi atelektazi belgilari rivojlanadi. Bemor yo'talganda yot jism o'pkaning qaysi bo'lagida tiqilib qolganligiga qarab auskultatsiyada nafasni susayishi, quruq va ho'l xirillashlar, perkussiyada o'pka tovushini qisqarishi yoki qutisimon bo'lishi.

Bronx torayishi 3 klinik shakllarda namoyon bo'ladi; to'liq, ventil va qisman torayishi.

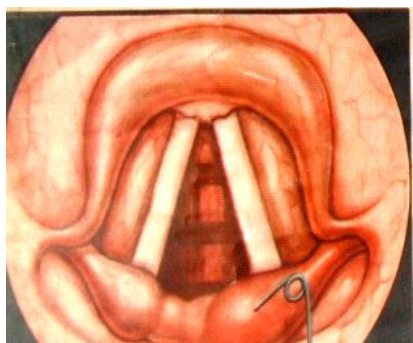
1) *bronxning to'liq torayishida o'pkaning bir bo'lagi atelektazi rivojlanadi;*

2) *ventil bronx torayishida yot jism tiqilgan tomonda o'pka emfizemasi rivojlanadi.*

3) *bronxning qisman torayishida Goltsknext Yakobson belgisi kuzatiladi, ya'ni bemor chuqur nafas olganda ko'ks oralig'i a'zolari yot jismi bo'lgan bronx tomonga siljiydi.*

Tashxis kasallikni o'ziga xos boshlanishi, bemor shikoyatlari, auskultatsiya, perkussiya, rentgenoskopiya, rentgenografiya, bronxoskopiya, kompyuterli tomogramfiya ma'lumotlari asosida qo'yiladi. Kattalarda hiqildoq yot jismi bevosita laringoskopiyada aniqlanadi (97-rasm). Bronxoskopiyada bronxoskop birinchi navbatda yot jism tiqilib qolgan maydonga kiritiladi va dastlab shu maydon ko'zdan kechiriladi.

Yot jismning shakli, bronx devoriga nisbatan joylashuvi baholanadi va uni chiqarib olish rejasi tuziladi. Rentgenologik tekshiruv yot jism qaysi joyda tiqilib qolganini aniqlashga yordam beradi.



97-rasm. Hiqildoq yot jismi

Rentgenkontrastli yot jism ko'krak qafasi rentgenogrammasida ko'rinadi. Rentgenkontrastsiz yot jismda rentgenologik manzara bronx yorig'ining yopilish darajasiga qarab turlicha bo'ladi:

- bronx yorig'i to'liq yopilganda bemorda obturatsiyali atelektaz rivojlanadi, ya'ni o'pka soyasi xiralashib, diafragma gumbazi yuqoriga ko'tarilib, qovurg'alar orasi torayib, ko'ks oralig'ining soyasi yon tomonga siljiydi;

- bronx yorig'i qisman yopilganda zararlangan tomonda diafragma gumbazining harakati cheklanib, o'pka soyasi xiralashib, nafas olganda ko'ks oralig'ining soyasi zararlangan tomonga siljiydi (Golsknext-Yakobson belgisi);

- bronx ventil shaklida yopilganda o'pka soyasining tiniqligi kuchayib (emfizema), qovurg'alar oralig'i kengayib, ko'ks oralig'i a'zolari sog'lom tomonga siljiydi, zararlangan tomonda diafragma gumbazi pastga tushib, uning harakati cheklanadi.

Davolash. Nafas yo'llari yot jismi shifoxona sharoitida endotraxeal og'riqsizlantirish ostida bajarilgan yuqori yoki pastki traxeobronxoskopiyada chiqarib olinadi.

Nafas yo'llari yot jismini pastki traxeobronxoskopiya yordamida chiqarib olish uchun traxeostomiya jarrohlik amali quyidagi hollarda qo'llaniladi:

- 1) yirikroq yot jism hiqildoq osti bo'shlig'ida yoki traxeyada tiqilib qolganda va uni chiqarib olish paytida bo'g'ilish hollari rivojlanish xavfi tug'ilganda;
- 2) yot jism traxeya-bronx tizimining chuqur bo'limlarida tiqilib qolganda;
- 3) bemorning ahvoli og'ir bo'lib, vrachning qo'l ostida bronxoskop bo'lmaganda.

Pastki traxeobronxoskopiya quyidagi vaziyatlarda bajariladi:

1) shishgan yoki o'tkir uchli yirik yot jismni ovoz yorig'i orqali chiqarish iloji bo'lmaganda;

2) yot jism tufayli bemorda bo'g'ilish holati rivojlanganda;

3) bronx yot jismini yuqori bronxoskopiyada chiqarib olishga urinishlar natija bermaganda.

Bronxoskopiya yordamida yot jismni chiqarib olishni iloji bo'lmagan hollarda bemor jarrohlik bo'limiga o'tkazilib, yot jism jarrohlik usuli yordamida olinadi.

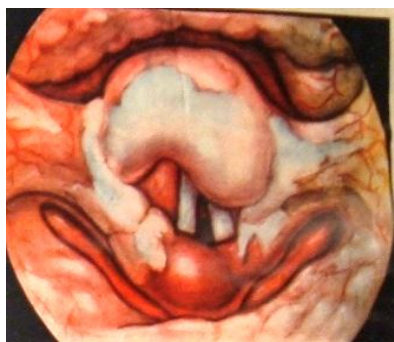Yot jism parchalanganda birinchi navbatda uning yirik bo'lagi chiqarib olinadi, qolgan mayda bo'lakchalari bronxlarni yuvish yoki elektr so'rg'ich yordamida chiqariladi.

Traxeobronxoskopiyada kuzatilishi mumkin bo'lgan asoratlari:

- jarohatdan so'nggi laringit;
- traxeya va bronxlar shilliq pardasini jarohatlanishi, teshilishi;
- yurak faoliyatining reflektor to'xtashi (sayyor asab tolasi bosilganda);
- nafas yo'llaridan qon oqishi;
- pnevmotoraks;
- teri osti emfizemasi;
- traxeobronxit va zotiljam.

Hiqildoq yorig'ida tibbiy zuluk tiqilib qolganda umumiy og'riqsizlantirish ostida bevosita laringoskopiya tekshiruvi bajarilib, zuluk qisqich yordamida ushlanib, hiqildoq yorig'iga 10% natriy xlorid eritmasi ozgina sepilsa tishlagan joyini qo'yib yuboradi va zuluk osongina chiqarib olinadi.

HIQILDOQNING TERMIK VA KIMYOVIY KUYISHLARI ko'proq yosh bolalarda sodir bo'ladi (bola bilmasdan qaynoq suv, sut, kislota yoki ishqor eritmasini ichib qo'yishi mumkin). Kattalar orasida ruxiy holatlarga duchor bo'lgan shaxslar o'z joniga qasd qilish maqsadida o'tkir kislota yoki ishqor eritmasini ichish hollari uchraydi. Bolalarda hiqildoq kuyishlari hiqildoq usti qopqog'i, cho'michhiqildoq usti burmalari shilliq pardasining shishi, nafas olishning qiyinlashishi, hiqildoq torayishining klinik belgilari bilan kechadi.



98-rasm. Hiqildoq kuyishi

Klinik belgilari: Dastlab bemorda kuchli og'riq paydo bo'lib, u yutinganda, qusganda va yo'talganda kuchayadi.

Kuyishning I darajasida hiqildoq shilliq pardasining epiteliy qatlami kuyib, hiqildoqqa kirish joyining shilliq pardasi keskin qizaradi;

II darajasida bemorda zaharlanish belgilari kuchayib, jarohat maydonining shilliq pardasi shishib, nekrotik karash bilan qoplanadi. Termik kuyishlarda nekrozga

uchragan shilliq pardaning rangi oqish, keyinchalik kulrang tus oladi (98-rasm). Azot kislotasi bilan kuyganda jarohat maydonining rangi sarg'ish, xlorid va oltingugurt kislotalar bilan kuyganda jigarrang, sirka kislotasi va o'tkir ishqorlar bilan kuyganda - oqish rangda bo'ladi.

Kuyishning III darajasida bemorda kuchli zaharlanish belgilari, asidoz, eritrotsitlar gemolizi kabi jarayonlar rivojlanadi. Bunda nafaqat shilliq parda, balki shilliq osti to'qimasi ham kuyib, chuqur nekrozga uchraydi. Bemorda buyrak, jigar, yurak, qon tomir tizimlari etishmovchiligi holatlari rivojlanadi.

Hiqildoqning termik kuyishidan so'ng dastlabki soatlarda bemorda hiqildoq to'rayishi belgilari rivojlanadi. Hiqildoq, qizilo'ngach va me'daning kuyishi bir vaqtda yuz bergan hollarda bemorning ahvoli yanada og'irlashadi.

Tashxis bemor shikoyatlari, kasallikning boshlanishi haqidagi ma'lumotlar asosida qo'yiladi. Tekshiruv paytida kuyish qachon va qanday vaziyatda sodir bo'lganligi, kuydiruvchi modda va zaharlanish darajasi aniqlanib, zarur bo'lsa bevosita va bilvosita laringoskopiya, rentgenografiya va boshqa tekshiruvlar o'tkaziladi.

Davolash. Hiqildoq kuyishlarida rivojlanishi mumkin bo'lgan asoratlarning oldi olinishi ko'pincha poliklinika sharoitida ko'rsatilgan shoshilinch tibbiy yordamga bog'liq. Birinchi navbatda termik yoki kimyoviy omil ta'siri to'xtatilib, bemorga shoshilinch tibbiy yordam ko'rsatiladi, kimyoviy kuyishda kimyoviy moddani neytrallashtirish tadbirlari o'tkaziladi. Hiqildoqning kimyoviy kuyishida bemorga ko'p miqdorda suyuqlik (sut, zardob), muz parchalari, o'simlik yog'i, tuxum oqsili ichiriladi, tomog'i antiseptik eritmalardan bilan chayiladi.

Bir vaqtning o'zida mushak orasiga, tomir ichiga yurak, qon tomir tizimiga ta'sir etuvchi dorilar (kordiamin, kofein), og'riqsizlantiruvchi dorilar (analgin, ketonal, promedol, omnopon, morfin) yuboriladi. Vena ichiga yoki o'mrov osti venasiga o'rnatilgan katetr orqali shokka va organizmning zaharlanishiga qarshi infuzion terapiya o'tkaziladi: poliglyukin (800 ml), glyukoza novokain aralashmasi (300 ml 5% glyukoza va 30 ml 2% novokain eritmalari), 0,9 % natriy xlorid eritmasi, reopoliglyukin, qon zardobi va boshqa suyuqliklar bemor yoshiga, tana vazniga va ahvolidan og'irligiga qarab tomchilab yuboriladi. (*Bemorning arterial bosimi va siydikning umumiy tahlili nazorat qilinadi (gematuriya)*)! Anuriyada buyrak atrofi novokain blokasi va boshqa kerakli muolajalar bajariladi. Zarur bo'lsa shok holati bartaraf etilgandan so'ng bemor "sun'iy buyrak" bo'limiga o'tkaziladi.

Hiqildoq shilliq pardasining kuyishi natijasida hiqildoq torayishi va nafas faoliyatini buzilishi belgilari rivojlanganda bemorga laziks, eufilin 2,4 %, nosh-pa, 1 kg tana vazniga 5-10 mg hisobida gidrokortizon, 1 kg tana vazniga 1-5 mg prednizolon kuniga 2 - 4 marta mushak orasiga yoki vena ichiga yuboriladi.

Hiqildoq sohasi limfotrop terapiyasi bajariladi: hiqildoq sohasining terisi spirt bilan tozalangandan so'ng teri ostiga 0,25% -1,5 ml novokainda eritilgan 8-16 ED lidaza yoki 1,0 furasemid yuboriladi, 15 daqiqadan so'ng 1 kg tana vazniga 1-2 mg dan prednizolon, yana 15 daqiqadan so'ng 150 000 TB antibiotik eritmasi yuborildi. Keyin bemorning tomog'iga 20% dimeksid eritmasiga shimdirilgan issiq boylam qo'yiladi, hiqildoq sohasiga gioksizon malhami bilan fonoforez qilinadi. Shu tartibda bajarilgan muolaja har 12 soatda takrorlanadi.

Burun chig'anoqlari old uchining shilliq pardasi ostiga 0,5 -2 ml novokain eritmasini yuborish, ya'ni endonazal novokain blokadasini yaxshi natija beradi. Bemorning yoshiga, tanasining vazniga qarab noshpa, platifillin, atropin sulfat, baralgin mushak orasiga yoki vena ichiga yuboriladi.

Mahalliy davolash tadbirlaridan yallig'lanishga qarshi mahalliy usulda bioparoks aerozoli 4-5 mahal sepish, og'riqsizlantirish maqsadida 1 % novokain eritmasini 1 osh qoshiqdan 8 mahal, 100 ml o'simlik yog'iga 3,0 g anestezin qo'shib, 1 osh qoshiqdan 4-6 mahal ichish tavsiya qilinadi.

Bemorning nafas olishiga alohida e'tibor beriladi; hiqildoq torayishining kompensatsiya yoki subkompensatsiya bosqichida konservativ davolash tadbirlari, hiqildoq shishi kuchayganda intubatsiya yoki traxeostomiya jarrohlik amallari bajariladi. Bo'g'ilish holatida traxeostomiya va intubatsiyani bajarishni iloji bo'lmagan hollarda konikotomiya yoki krikokonikotomiya jarrohlik amallari bajariladi.

Bemorga namlangan kislorod, tuzsiz taomlar, choy beriladi.

Hiqildoq kuyishlarini oldini olish uchun aholi orasida zaharli moddalarni (sirka kislotasi, kaustik soda) uyda saqlash qoidalari (bunday moddalar bolalardan uzoq joylarda, zararsiz eritma shaklida saqlanishi lozim) haqida suhbatlar o'tkaziladi.

Tashxis bemor shikoyatlari, hiqildoq kuyishi qachon ro'y berganligi va unga nima sabab bo'lganligi aniqlanib, halqum va hiqildoq soxalari ko'zdan kechiriladi. Laringoskopiyada hiqildoq usti qopqog'i, cho'michhiqildoq usti burmalari, valekulalar, noksimon cho'ntaklarning chandiqli o'zgarishlari aniqlanadi. Bundan tashqari, hiqildoq rentgenografiyasi va kompyuter tomografiyasi tekshiruvlari o'tkaziladi.

Asoratlarni davolash. Bemorga simptomatik va umumiy davolash tadbirlari, ko'rsatma bo'yicha (surunkali zotiljam, surunkali traxeobronxitning avji) yallig'lanishga qarshi, giposensibilizatsiya va fizioterapiya muolajalari o'tkaziladi. Zarur bo'lsa traxeostomiya naychasi almashtiriladi, traxeolaringo- va faringostoma tozalanadi.

Asoratlarni, traxeo, laringo va faringostoma faoliyatining buzilishini (bo'qilish, bemor vaznining yo'qotilishi) o'z vaqtida aniqlash davolashda muhim ahamiyatga ega. Laringo, faringo va traxeostomada rivojlangan hiqildoqhalqum va hiqildoq sohasining yallig'lanishi bilan og'rikan bemor dispanser nazorati ostiga olinadi. Vaqti-

vaqti bilan stoma tozalanib, traxeostomiya naychasi almashtiriladi. Bemorga lidaza, elastaza dori vositalari, kun tartibiga rioya qilish tavsiya etiladi. Yuqori nafas yo'llari kasalliklarini oldini olish choralari o'tkaziladi.

LARINGOSPAZM - hiqildoq asab-mushak apparatining reflektor qo'zg'aluvchanligini oshishi va ovoz tirqishining to'satdan torayishi bo'lib, odatda 3 oylikdan 2 yoshgacha bo'lgan bolalarda uchraydi. Laringospazm raxit, spazmofiliya kasalliklarining belgisi va yosh bolalarda sun'iy ovqatlantirishning salbiy oqibati sifatida namoyon bo'ladi. Laringospazmni rivojlanishiga gipokalsiemiya, vitamin D etishmovchiligi sabab bo'ladi; qonda kalsiy miqdori 1,4-1,7 mmol/l gacha kamayadi (me'yorda 2,4-2,8 mmol/l). Kalsiy miqdorining kamayishi natijasida asab-mushak qo'zg'aluvchanligi oshib, ko'ndalang-targ'il mushaklar talvasali qisqarishga moyil bo'lib qoladi, organizmda alkaloz rivojlanadi.

Laringospazm holatida hiqildoqning barcha mushaklari qatnashadi.

Klinik belgilari. Kasallik odatda to'satdan, kuchli yo'tal yoki qo'rquvdan so'ng paydo bo'ladi. Bemorda dastlab shovqinli va davomli nafas harakatlari, keyinchalik uzilib turuvchi yuzaki nafas harakatlariga aylanadi. Ba'zan ovoz tirqishining yopilishi va xo'roz qichqirig'ini eslatuvchi nafas harakati kuzatiladi. Laringospazm xuruji paytida bemorning boshi orqaga tashlangan, ko'zlari keng ochilgan, bo'yin mushaklari taranglashgan, teri qoplamlari ko'karganligi ko'zatiladi. Ba'zan qo'l-oyoqlar va yuz mushaklarining talvasali qisqarishi yuz beradi. Ovoz tirqishining butunlay yopilishi nafas harakatlarining to'xtashiga, es-hushni yo'qotilishiga, ba'zan yurak faoliyatini to'xtatib qolishi va o'lim holati yuz berishi mumkin. Laringospazm xuruji odatda 10-30 soniya davom etib, keyin davomli va shovqinli nafas olish harakati qiyin nafas chiqarish harakati bilan almashadi. Keyin nafas harakatlari tiklanadi. Xurujlar orasidagi davrda bemorda mushaklar qo'zg'aluvchanligini oshishi belgilari aniqlanadi:

- *Xvostek belgisi* bolaning lunji sohasiga ohista urganda yuz mushaklari qisqaradi;

- *Trusso belgisi* qo'lning qon tomir va asab tolalar to'plami sohasi qisilganda panja mushaklari qisqarib, bolaning kafti "akusher qo'li" holatni egallaydi.

Bunday bemorlarda adenotomiya, halqum orti ho'ppozini ochish jarrohlik amallari og'ir asoratlar bilan kechishi mumkinligini esda tutish lozim!

Kattalarda laringospazm hiqildoqda balg'am to'planganda yoki hiqildoq yorig'ida yot jism tiqilib qolganda, bemor kuydiruvchi moddalar va turli dorilar bilan ishlaganda, zararli gaz va chang bilan ifloslangan havodan nafas olganda kuzatiladi. Markaziy laringospazm qo'rquv, asab buzilishlari, epilepsiya, qoqshol va orqa miya kasalliklarida kuzatilishi mumkin. Bunday hollarda laringospazm xuruji kuchli yo'tal, yuzni qizarishi, burun-lab uchburchagini ko'karishi, ovozni o'zgarishi bilan kechadi va qisqa vaqt davom etadi.

Tashxis bemor shikoyatlari, laringoskopiya manzarasi, ovoz boylamlari spazmining klinik belgilari asosida qo'yiladi. Xurujlar orasida hiqildoqda hech qanday patologik o'zgarishlar kuzatilmaydi. Xuruj paytida bajarilgan bevosita laringoskopiya hiqildoq usti qopqog'i buralib, cho'michhiqildoq usti burmalari o'rta chiziq-

da bir-biriga tegib turganligi va cho'michsimon tog'aylar bir-biriga yaqinlashganligi ko'rinadi.

Shoshilinch tibbiy yordam. Laringospazm xurujini to'xtatish uchun teriga (yuzga sovuq suv sepish, nina sanchish, chimchilash) va shilliq pardaga (burun ichini zondga o'ralgan paxta bilan qitig'lash, navshodil spirtni hidlatish, til ildizini shpatel bilan bosib, halqum refleksini qo'zg'atish) kuchli ta'sir ko'rsatiladi. Bolaga tinchlantiruvchi spazmolitik dori vositalari buyuriladi, mushak orasiga kerakli miqdorda nosh-pa, baralgin, seduksen, relanium yuboriladi. Davomli laringospazm holatida vena ichiga 0,5% novokain yoki oksibutirat natriy eritmalari yuboriladi. Dorilar samara bermagan og'ir hollarda intubatsiya, traxeotomiya yoki konikotomiya jarrohlik amali bajariladi.

Hurujlar orasida bemorga tinchlantiruvchi bromidlar, kalsiy dori vositalari, D₂ vitamini, parhez taomlar (sut maxsulotlari, sabzavotlar) buyurilib, toza havoda ko'proq sayr qilish tavsiya qilinadi. Bola ulg'aygan sari (odatda 5 yoshda) laringospazm xurujlari o'z-o'zidan to'xtaydi.

HIQILDOQ SHISHI (oedema laryngea) - hiqildoq shilliq pardasida tez rivojlanib, nafas olish yorig'ini toraytiruvchi vazomotor-allergik jarayon.

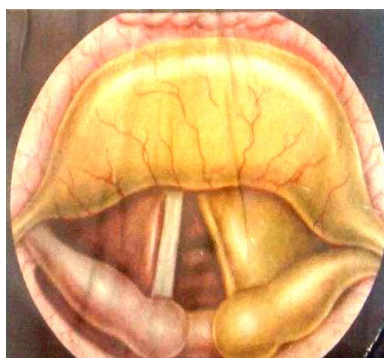
Etiologiyasi. Hiqildoqning o'tkir shishi ko'pincha turli patologik jarayonlarning belgisi sifatida namoyon bo'ladi. U quyidagi kasalliklarda rivojlanishi mumkin:

1) hiqildoq va unga yaqin a'zolarining yallig'lanish jarayonlarida (hiqildoq angini, burma osti laringiti, flegmonali laringit, o'tkir laringotraxeit, xondroperixondrit, hiqildoq usti ho'ppozi, halqum va uning yon va orqa bo'shliqlari, bo'yin umurtqalari sohasi, til ildizi va og'iz bo'shlig'i tubining yiringli jarayonlari, bo'yin flegmonasi);

2) o'tkir yuqumli kasalliklarda (difteriya, qizamiq, skarlatina, gripp va boshq.);

3) hiqildoq, ko'ks oralig'i, qizilo'ngach va qalqonsimon bez o'smalarida (xavfsiz va xavfli); hiqildoq shishi onkologik kasallik bilan og'rikan va nur yorgamida davolangan bemorlarda kuzatilishi mumkin.

4) hiqildoq jarohatlarida (sanchilgan, kesilgan, termik, kimyoviy jarohatlar, yot jism);



99-rasm.

Hiqildoqning allergik shishi voijlanishi mumkin;

5) allergik kasalliklarda; bunda hiqildoqning yallig'lanishsiz shishi ayrim oziq-ovqat, dori va kosmetik maxsulotlarga nisbatan allergik reaksiyaning belgisi sifatida yuzaga keladi (99-rasm);

6) yurak, qon tomir kasalliklarida, qon aylanish etishmovchilgining II, III bosqichlarida, buyrak kasalliklari, jigar sirrozi va kaxeksiyada);

7) ba'zan yatrogen hiqildoq shishi, ya'ni hiqildoq va bo'yin sohasida bajarilgan jarrohlik amali, davomli yuqori traxeobronxoskopiya, davomli intubatsiyadan so'ng ri-

Hiqildoq shishi yumshoq to'qimaga boy shilliq osti qavatida, ya'ni hiqildoq usti qopqog'ining til yuzasida, cho'michhiqildoq usti burmalarida, hiqildoqqa kirish joyining orqa devorida, hiqildoqning pastki qavatida rivojlanib, nafas faoliyatining keskin buzilishiga olib keladi.

Tashxis bemor shikoyatlari, nafas olish faoliyatining turli darajada buzilishi, bilvosita va bevosita laringoskopiya, bronxoskopiya, hiqildoq va ko'krak qafasi rentgenografiyasi tekshiruvlarining natijalari asosida qo'yiladi.

Davolash tadbirlari hiqildoq shishining rivojlanishiga sabab bo'lgan asosiy kasallikni davolashga qaratiladi va shifoxona sharoitida olib boriladi. Nafas yo'llari torayishining kompensatsiya va subkompensatsiya bosqichlari kasallikni kelib chiqish sababiga qarab dorilar bilan davolanadi. Bemorga quyidagi dori va davolash tadbirlari buyuriladi:

- 1) antibiotiklar (yarim sintetik penitsillinlar, makrolidlar va boshq.);
- 2) giposensibilizatsiyalovchi dori vositalar;
- 3) kortikosteroidlar;
- 4) tinchlantiruvchi dorilar;
- 5) siydik haydovchi dorilar;
- 6) hiqildoq sohasiga turli boylamlar qo'yish;
- 7) fizioterapiya muolajalari (ingalyasiya, elektroforez va boshq) ;
- 8) chalg'ituvchi terapiya va dehidratasiya tadbirlari;

Vena ichiga 40% -20 ml glyukoza, 1% kalsiy xlorid eritmasi bir daqiqada 40-50 tomchidan tomchilab (bolalarga 7-10 ml/kg, kattalarga 400 ml gacha, 5%-5 ml natriy askorbinat, 40% - 5 ml urotropin eritmalari, 30-90 mg prednizolon, 2,4% 5-10 ml eufillin yoki tiosulfat natriy eritmalari yuboriladi. Mushak orasiga dimedrol (1%-2 ml), pipolfen (2,5% -2 ml), teri ostiga 0,1% -1 ml atropin sulfat eritmalari yuboriladi.

Pastki va o'rta burun chig'anoqlari old qismining shilliq pardasi ostiga 1-1,5 ml 0,5% 1% novokain eritmasini yuborish ham samarali davolash usuli hisoblanadi. Bemorga chalg'ituvchi terapiya (oyoqlarga issiq vanna, ko'krak qafasi va oyoqlarga xantal ko'yish), tana haroratini me'yorlashtiruvchi va yurak faoliyatini yaxshilovchi dori vositalari buyuriladi.

Yallig'lanish jarayoni tufayli rivojlangan hiqildoq shishida bemorga antibiotiklar tavsiya qilinsa, allergik shishda birinchi navbatda allergenning ta'siri bartaraf etilishi lozim. Kuyishdan so'ng rivojlangan hiqildoq shishida shokka qarshi terapiya o'tkazilib, ayrim hollarda yiringli jarayonni bartaraf etish maqsadida jarrohlik amali bajarilishi mumkin.

Keskin rivojlangan hiqildoq shishida bemor ahvoli yaxshilanmasa kortikosteroidlarning miqdori ko'paytirilib, vena ichiga 200 ml izotonik eritmada eritilgan 90 mg prednizolon, 2 ml pipolfen, 10 ml 10% kalsiy xlorid, 2 ml laziks eritmalari yuboriladi.

Dorilar foyda qilmagan va torayishning dekompensatsiya bosqichi rivojlanganda termoplastik naycha yordamida *intubatsiya va shoshilinch traxeostomiya* jarrohlik

amali, bo'g'ilish holatida esa *shoshilinch konikotomiya*, tashqi nafas tiklangandan so'ng *traxeostomiya* jarrohlik amallari bajariladi.

HIQILDOQ ANGINASI (*angina laryngea*) yoki *shilliq osti laringiti (laryngitis submucosa)* bu hiqildoq qorinchalari, cho'michsimon burmalarning shilliq pardasi orasida, noksimon cho'ntak tubida va hiqildoq usti qopqog'ining til yuzasida joylashgan limfoid to'qimalarning yallig'lanishi bilan kechuvochi o'tkir yuqumli yiringli kasallik.

Etiologiyasi. Kasallikni turli bakteriyalar: stafilakokk, streptokokk, pnevmokokk, ko'k yiringli tayoqcha va zamburug'lar qo'zg'atadi. Hiqildoq jarohatlari kasallikning etiologiyasida muhim ahamiyatga ega.

Kasallikning **patogenezi**da organizm immun holatini sustligi, mikrofloraning virulentligi, shamollash, sovqotish va boshqa omillar muhim ahamiyatga ega.

Klinik belgilari. Hiqildoq anginasida bemorning umumiy ahvoli og'ir bo'lib, tana harorati 38-39^o C ga ko'tariladi, yutinganda tomog'i og'riydi, hiqildoq orqali nafas olishi qiyinlashib, hiqildoq sohasi paypaslanganda og'riydi, ba'zan hiqildoq torayishining belgilari kuzatiladi. Bo'yin mahalliy limfa tugunlari kattalashib, og'riydi. Laringoskopiyada hiqildoq usti qopqog'i, noksimon cho'ntaklar, cho'michhiqildoq usti va ovoz burmalarining shilliq pardalari qizarib, shishganligi va yiringli karash bilan qoplanganligi aniqlanadi.

Tashxis bemor shikoyatlari, tashqi tekshiruv, laringoskopiya, mikrolaringoskopiya va boshqa qo'shimcha tekshiruv natijalari asosida qo'yiladi.

Davolash. Hiqildoq anginasi bilan og'riyan bemor shifoxona sharoitida davolanadi. Unga yallig'lanishga qarshi, organizm zaharlanishini kamaytirish, giposensibilizatsiya va simptomatik terapiya tadbirlari o'tkaziladi.

Antibiotiklardan asosan penisillin guruhi antibiotiklari (*fenoksimetilpenitsillin, amoksitsillin/ klavulyanat*) yoki II -III avlodga mansub sefalosporinlar (*sefuroksim, sefaktoksim, seftriakson*) va makrolidlar (*eritromitsin, roksitromitsin, azitromitsin*) tavsiya etiladi. Mahalliy usulda fuzafunjin (*bioparoks*) aerozolini qo'llash ijobiy natija beradi. U topik antibiotik bo'lib, bakteriyalarga va yallig'lanishga qarshi ta'sirga ega. Bioparokc aerozolini 7 kun damomida har 4 soatda og'iz orqali purkash tavsiya etiladi.

Hiqildoq shishini kamaytirish maqsadida vena ichiga 40% -20-30 ml glyukoza, 10%-10 ml kalsiy xlorid, 60-90 mg prednizolon, siydik haydovchi dori vositalari (1 ml laziks), mushak orasiga gistaminga qarshi dori vositalari (2% -1 ml suprastin, 2% -1 ml tavegil, 2,5% - 1 ml pipolfen) yuboriladi. Bemorga chalg'ituvchi muolajalar buyuriladi (oyoqlarga issiq vanna qilish, ko'krak qafasiga va oyoq qorinchalariga xantal qo'yish), bo'yin sohasiga 20% dimeksid yoki 50% spirt eritmasiga shimdirilgan issiq boylam qo'yiladi. Hiqildoq sohasi 0,5% -10-20 ml novokain eritmasi bilan blokada qilinadi.

Bemorlarga 1% li kalsiy xlorid eritmasini kattalarga 400 ml (bolalarga 7-10 ml/kg hisobida) vena ichiga tomchilab (kattalarga bir daqiqada 50-60 tomchi, bolalarga 40-50 tomchi) yuborish usuli yaxshi samara beradi. Chunki kiritilayotgan suyuqlik organizmni yuvib, dezintoksikatsiya vazifasini bajaradi, sekin-asta qon bilan tarqalayotgan kalsiy xlorid eritmasi qon tomirlar o'tkazuvchanligini meyorlashtirib, antial-

lergik va yallig'lanishga qarshi ta'sir ko'rsatadi. Va nihoyat, kalsiy xlorid eritmasi immunostimulyator vazivasini bajaradi. Ushbu eritma o'zining kompleks ta'siri bilan hiqildoq anginasini tezda bartaraf etishga, o'tkir yallig'lanish jarayonini susaytirishga yordam beradi.

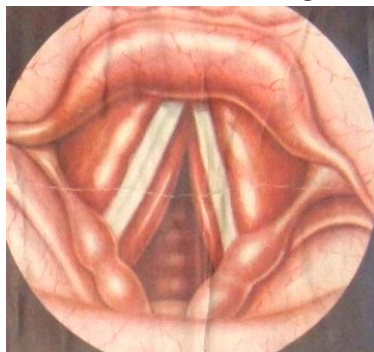
Bundan tashqari, antibiotiklarni hiqildoq sohasiga limfotrop usulda yuborish ham faqat foyda keltiradi. Limfotrop terapiya quyidagicha o'tkaziladi: bo'yinning old va yon tomonlariga yoki jag' osti sohasiga teri ostiga dastlab 1,0 ml laziks va 2 ml novokain, keyin novokainda eritilgan antibiotik (150-250 000 TB) yuboriladi, undan so'ng hiqildoq sohasiga 20% dimeksid eritmasiga shimdirilgan issiq boylam qo'yiladi. Muolaja har 12 soatda takrorlanadi.

Olib borilgan tadbirlar samara bermay, hiqildoq torayishining dekompensatsiya bosqichi rivojlangan hollarda shoshilinch traxeostomiya jarrohlik amali bajariladi. Kasallik engil kechgan hollarda esa bemor davolashning 6-8 kuni sog'ayib ketadi. Ba'zan yallig'lanish jarayoni shilliq osti qavatiga, bo'yin mushaklari orasiga, ko'ks oralig'iga tarqalishi mumkin. Bunday asoratlarni oldini olish uchun kasallikni vaqtida aniqlash va davolash tadbirlarini o'tkazish lozim.

O'TKIR EPIGLOTIT - hiqildoq usti qopqog'i, cho'michhiqildoq usti va dahliz burmalari shilliq pardasining o'tkir yallig'lanishi bo'lib, ko'pincha 3-7 yashar bolalarda uchraydi. Kasallik belgilari juda tez rivojlanib, qisqa vaqt ichida (12-15 soatda) bo'qilish holatiga olib kelishi mumkin. Kuz va qish mavsumlarida o'tkir epiglotit bilan og'rikan bemorlar soni ko'payadi.

Etiologiyasi va patogenezi. Kasallikni rivojlanishiga ko'pincha grammanfiy bakteriyalar, *Haemophilus influenzae*, *Streptococcus viridans*, *Staphylococcus pyogenes* va *Diplococcus pneumoniae* qo'zg'atadi. Sovuq va quruq havo yallig'lanish jarayonini rivojlanishiga yordam beradi.

Klinik belgilari. Kasallik to'satdan boshlanadi. Bemorning tana harorati 39-40°C ga ko'tarilib, tomog'i og'riydi, yutinganda og'riq kuchayadi, uyquchanlik, ko'ngil aynishi, ba'zan qusish, keyinchalik nafas etishmovchiligi belgilari paydo bo'ladi. Ushbu belgilar ko'pi bilan 12-15 soat davom etadi, ayrim hollarda kasallikning dastlabki soatlarida bo'g'ilish holati yuzaga kelishi mumkin.



100-rasm.
Xordal laringit,
hiqildoq qopqog'i
ho'ppozi

O'tkir epiglotit bilan og'rikan bola og'zini ochgan va pastki jag'ini oldinga cho'zgan holda boshini oldinga egib yarim o'troq holatini egallaydi, ovqatdan va suv ichishdan bosh tortadi, og'zidan so'lagi oqib, ovozi pasayadi, ammo bo'g'lib qolmaydi. Bemorda inspirator hansirash paydo bo'lib, yotganda hansirash kucha-yadi, ammo shovqinli nafas kuzatilmaydi.

Hiqildoq sohasi paypaslanganda og'riydi. Laringoskopiyada halqumning orqa devori va hiqildoqqa kirish maydoni qizarganligi, hiqildoq usti qopqog'i gilos rangiday qizarib, keskin shishganligi aniqlanadi (100-rasm). Shish va qizarish cho'michhiqildoq usti va dahliz burmalari ham tarqaladi.

Hiqildoq usti qopqog'ining hajmi bir necha bor kattalashganligi tufayli hiqildoqning pastki qismlarini ko'zdan kechirish imkoni bo'lmaydi.

Tashxis anamnez ma'lumotlari, klinik belgilar, laringoskopik manzara va yon tomonlama bo'yin rentgeno-grafiyasi yordamida aniqlanadi.

Qiyosiy tashxis. Kasallikni yuqori nafas yo'llari yot jismi, hiqildoq jarohati, chin bo'g'ma, hiqildoqning allergik shishi va o'tkir torayuvchi laringotraxeitdan farqlash lozim.

Davolashda kasallikni o'z vaqtida aniqlab, bemorni zudlik bilan shifoxonaga yotqizish muhim ahamiyatga ega. Kasallikning boshlang'ich bosqichida, ya'ni engil nafas etishmovchiligida vena ichiga 20% glyukoza bilan kortikosteroidlar eritmasi (prednizolon, deksametazon) yuboriladi. Muolaja har 6-8 soatda takrorlanadi (jami 2-3 kun). Bemorga antibiotiklar buyuriladi. 1% li kalsiy xlorid eritmasini vena ichiga tomchilab yuborish usuli o'tkir epiglotitni davolashda ham yaxshi natija beradi. Nafas etishmovchiligini bartaraf etishni iloji bo'lmagan hollarda intubatsiya yoki traxeostomiya jarrohlik amallari bajariladi.

O'TKIR KATARAL LARINGIT (laryngitis catarrhalis) – *hiqildoq shilliq pardasi va ichki mushaklarining kataral yallig'lanishi.*

Etiologiyasi. O'tkir laringitning rivojlanishiga betta-gemolitik streptokokk, pnevmokokk va virusli infeksiyalar (A va B grippi va paragripp viruslari, koronaviruslar, rinoviruslar), zamburug'lar va ko'pincha aralash flora sabab bo'ladi.

Kasallikning rivojlanishiga *ekzogen va endogen* omillarning ta'siri ostida faolashgan saprofit flora, stafilakokk, streptakokk, pnevmakokk, viruslar sabab bo'ladi. Ekzogen omillarga hiqildoq jarohatlari, shamollash, shilliq pardaga alkogol, nikotin va ishlab chiqarish korxonalaridagi zararli moddalarning (chang zarrachalari, bug', gaz va boshq.) salbiy ta'siri, sovuq ob-havoda baland ovozda ko'p gapirish, juda sovuq yoki juda issiq ovqatlarni iste'mol qilish kabi omillar kiradi. Endogen omillarga umumiy va mahalliy immunitetni susayishi, oshqozon-ichak va nafas yo'llari kasalliklari, allergik reaksiyalar, modda almanishuvi buzilishlari, qandli diabet, shilliq pardaning atrofiyasi kiradi. O'tkir kataral laringit ko'pincha balog'at yoshidagi o'spirinlarda ovoz mutatsiyasi davrida kuzatiladi.

Klinik belgilari. Kasallik to'satdan o'tkir klinik belgilar bilan boshlanadi va ko'pincha sovuq ovqatni iste'mol qilish, o'tkir respirator virusli kasallik, shamollash va ovozni zo'riqishidan keyin paydo bo'lgan disfoniya belgilari bilan kechadi. Bemorning tana harorati me'yorda, ba'zan subfebril bo'ladi. Hiqildoq sohasida achishish, qurish beigilari bo'lib, yutinganda og'riydi.

Ba'zan bemorni quruq, keyinchalik shilimshiq yoki yiringli-shilimshiq balg'amli yo'tal bezovta qiladi. Unda turli darajali disfoniya belgisi kuzatiladi.

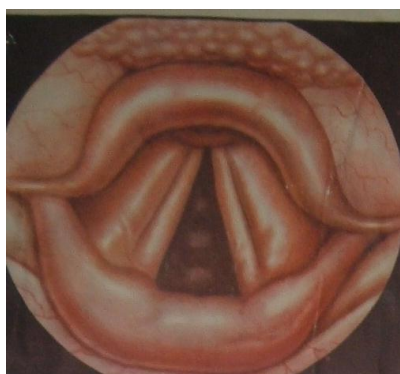
Laringoskopiyada hiqildoqning shilliq pardasi va ovoz burmalari qizarganligi, ovoz burmalari shishib, qalinlashganligi ko'rinadi. Ba'zan ovoz burmalarining faqat chetki qismida chegaralangan qizarish borligi, ovoz yorig'ida yopishqoq yiringli-shilimshiq ajralma to'planganligi ko'rinadi. Fonatsiya paytida ovoz va ko'ndalang cho'michsimon mushaklarning yallig'lanishi tufayli ovoz burmalari to'liq jipslash-

maydi. O'tkir laringitda hiqildoq shishi juda kam hollarda rivojlanadi va odatda hiqildoqning nafas olish faoliyati buzilmaydi (101-rasm).

Tashxis bemor shikoyatlari, laringoskopiya va boshqa qo'shimcha tekshiruv natijalari asosida qo'yiladi.

Yosh bolalarda o'tkir laringitni difteriya kasalligining tarqoq shaklidan farqlash lozim. Difteryada hiqildoqning shilliq pardasi to'qimalarga zich yopishgan va qi-yinchilik bilan ko'chadigan, olinganda osti qonaydigan kulrang karash bilan qop-lanadi. Karash predmet shishalari orasida ezilganda o'z shaklini o'zgartirmaydi.

Davolash. O'tkir laringit bilan og'rikan bemorlar uy sharoitda, nutq va vokal kasb egalari - shifoxona sharoitida davolanadi. Bemorga ovoz gigiyenasiga rioya qi-lish tavsiya etiladi. Ularga achchiq va issiq ovqatlar, chekish va spirtli ichimliklar ichish man etiladi.



101-rasm. O'tkir kataral laringit

Quruq yo'talda bemorga yo'tal markazining qo'z-g'aluvchanligini pasaytiruvchi dori vositalar buyuriladi. Yopishqoq shilimshiq balg'amni suyultirish va shilliq pardaning quruqligini kamaytirish uchun bemorga iliq suv yoki sut bilan birga ishqorli madanli suv, termopsis, mukaltin kabi balg'am ajratuvchi dorilar ichiriladi. *Lig. conicum* sohasiga teri ostiga antibiotik va gidrokortizon aralashmasini yuborish yashi natija beradi.

Bemorga UVCh va mikroto'lqinli terapiya tavsiya qi-linib, tomog'iga issiq yoki 20% dimeksid eritmasi bilan boylam qo'yiladi. Turli dorilar, yog'lar, ishqorlar, anti-biotiklar ingalyatsiya shaklida qo'llanadi. Aerozollardan kameton, ingakamf, inga-lipt, kamfomen, bioparoks buyuriladi. Hiqildoq ichiga 1% mentol, antibiotik, gidro-kortizon va qon tomirlarni toraytiruvchi dorilar purkalib, chalg'ituvchi terapiya (oyoqlarga issiq vanna qilish, hiqildoq va ko'krak qafasi sohalariga xantal qo'yish) tavsiya etiladi.

Mahalliy davolash tadbirlari bilan birga bemorga yallig'lanishga qarshi umu-miy davolash tadbirlari (antibiotiklar, antigistamin va kalsiy dori vositalari, C vi-tamini) buyuriladi.

Davolash tadbirlari to'g'ri olib borilganda va ovoz gigiyenasi qoidalariga rioya qi-linganda bemor davolashning 5-10 kuni sog'ayib ketadi.

INFILTRATIV LARINGIT (laryngitis infiltrativa) - shilliq pardadan chuqur to'qimalariga tarqalgan hiqildoqning o'tkir yallig'lanishi. Laringitning bu shaklida pato-logik jarayon hiqildoq mushaklariga, boylamlariga va tog'ay usti pardasiga tarqa-ladi.

Etiologiyasi. Kasallikning rivojlanishiga turli jarohatlar yoki yuqumli kasal-likdan so'ng hiqildoq to'qimasiga tarqalgan mikroblar sabab bo'ladi. Organizmning mahalliy va umumiy himoya kuchining susayishi kasallikning rivojlanishiga yor-dam beradi.

Klinik belgilari. Infiltrativ laringit chegaralangan yoki tarqoq klinik shakllarda kechadi. Kasallikning *tarqoq* shaklida yallig'lanish jarayoni hiqildoq shilliq pardasining barcha maydonlarini, *chegaralangan* shaklida uning ayrim maydonlarini (cho'michsimon tog'aylar aro bo'shliq, hiqildoq dahlizi, hiqildoq usti qopqog'i, ovoz osti bo'shlig'i) qamrab oladi.

Bemorning tomog'i og'rib, yutinganda og'riq kuchayadi, ovozi o'zgarib, nafas olishi qiyinlashadi, tana harorati ko'tariladi, ba'zan quyucuk shilimshiq yiringli balg'amli yo'tal kuzatiladi. Yuqorida qayd etilgan belgilar bilan birga hiqildoqning nafas faoliyati ham buziladi. Mahalliy limfa tugunlar kattalashib, paypaslanganda og'riydi.

Og'ir hollarda infiltrativ laringit *flegmonali laringitga* aylanishi mumkin. Kasallik o'z vaqtida davolanmagan hollarda *hiqildoq ho'ppoz* rivojlanadi. Hiqildoq ho'ppoz ko'pincha hiqildoq usti qopqog'ining til yuzasida yoki cho'michsimon tog'aylar yuzasida joylashadi. Bunday hollarda laringoskopiyada hiqildoq usti qopqog'i qizargan va shishganligi, unda yaralar paydo bo'lganligi, yuzasi oq yiringli karash bilan qoplanganligi ko'zga tashlanadi. Jarayon cho'michsimon tog'aylar sohasida joylashganda ham shunga o'xshash o'zgarishlar kuzatiladi.

Tashxis bemor shikoyatlari, tashqi tekshiruv, laringoskopiya va klinik tekshiruvlar natijalari asosida qo'yiladi.

Davolash. Shifoxona sharoitida bemorga antibiotik va gidrokortizon aralashmasi bilan ingalyatsiya qilinadi, hiqildoq sohasiga bioparoks aerezoli purkaladi, mushak orasiga ampitsilin, kefzol, vena ichiga 10 % - 10 ml kalsiy xlorid eritmasi yuboriladi. 1% kalsiy xlorid eritmasini kattalarga 400 ml gacha (bolalarga 7-10 ml/rg hisobida) vena ichiga tomchilab (bir daqiqada 50-60 tomchi) yuborish yaxshi samara beradi. Bundan tashqari, bemorga mukolitiklar, karboksistein, sinupret va kortikosteroidlar tavsiya qilinadi.

Hiqildoq ho'ppozida shoshilinch ravishda jarrohlik amali bajariladi, ya'ni mahalliy yoki umumiy og'riqsizlantirish ostida yiringli o'choq (yoki infiltrat) hiqildoq tig'i yordamida ochiladi. Bemorga bir vaqtning o'zida bir necha antibiotik buyurilib, zaharsizlantirish maqsadida vena ichiga tomchilab suyuqliklar yuboriladi va simptomatik terapiya (tana haroratini tushirish, yurak faoliyatini yaxshilash) tadbirlari o'tkaziladi, vitaminlar tavsiya qilinadi. Mahalliy usulda 30% li dimeksid eritmasi bilan hiqildoq sohasiga issiq boylam qo'yiladi, oyoqlariga issiq vanna qilinadi. Burun chig'anog'i ostiga 1,5ml, hiqildoq sohasiga teri ostiga 10 ml 0,5% novokain eritmasini yuborish ham ijobiy natija beradi. Odatda kasallik qisqa vaqt ichida bartaraf etiladi.

Davolash jarayonida hiqildoq yorig'ining holatini nazorat qilish va bo'g'ilish holatini oldini olish muhim ahamiyatga ega.

BURMA OSTI LARINGITI (SOXTA KRUP) (*subxordal laringit laringitis subchordalis, soxta krup false croup*) ovoz burmasi osti bo'shlig'ining yallig'lanish jarayoni. Kasallik 5 yoshgacha bolalarda uchrab, ovoz burmasi osti bo'shlig'ining o'ziga xos anatomik xususiyatlariga bog'liq bo'ladi; yosh bolalarda ovoz burmalari shilliq par-

dasi ostidagi yumshoq to'qima yaxshi rivojlangan bo'lib, turli ta'sirlarga javoban tez shishadi. Hiqildoq yorig'ining torligi, asab va qon tomir reflekslarining qo'zg'aluvchanligi hiqildoq torayishini rivojlanishiga yordam beradi.

Etiologiyasi. Kasallikni rivojlanishiga viruslar, stafilakokk, streptokokk, pnevmokokk va aralash mikroflora sabab bo'ladi.

Patogenezi. Kasallik o'tkir respirator kaslliklarda yoki mustaqil ravishda rivojlanishi mumkin. Mikrofloraning virulentligi, bola organizmida umumiy va mahalliy immunitetni susayishi va allergik holatlar kasallikni rivojlanishiga yordam beradi.

Bemor yotganda hiqildoq sohasiga qon oqib kelishini ko'payishi natijasida kasallik belgilari kuchayadi, shuning uchun bunday bemorlarning ahvoli ko'pincha kechasi og'irlashadi.

Klinik belgilari. Kasallik yuqori nafas yo'llarining yallig'lanishi, burunni bitishi, burundan ajralma oqishi, subfebril harorat va yo'tal bilan boshlanadi. Kunduzi umumiy ahvoli qoniqarli bo'lgan bolada kechasi to'satdan buqilish holati, quv-quv yo'talib, teri qoplamlarining ko'karishi yuz beradi. Asosan inspirator xarakterga ega bo'lgan hansirash bo'yinturuq, o'mrov osti, o'mrov usti bo'shliqlari va epigastriy chuqurchalari yumshoq to'qimalarining ichkariga botishi bilan kechadi. Bunday holat bir necha daqiqadan yarim soatgacha davom etishi va har 2-3 kunda takroralanib turishi mumkin. Hansirash xurujidan so'ng bola terlaydi, nafas olish faoliyati tiklanadi va u yana uxlab qoladi.

Laringoskopiyada ovoz boylamlari ostida simmetrik joylashgan bolishsimon shish borligi, ovoz burmasi osti bo'shlig'ining shilliq pardasi qizarib, shishganligi ko'rinadi. Bolishsimon shish ovoz burmalari ostidan bo'rtib chiqadi va hiqildoq yorig'ini toraytirib, nafas olishni qiyinlashtiradi.

Tashxis bemor shikoyatlari, kasallikning o'ziga xos boshlang'ich belgilari, laringoskopiya manzarasi va klinik tekshiruvlar natijalari asosida qo'yiladi.

Qiyosiy tashxis. "Soxta krup" ni difteriyadagi chin krup belgilaridan farqlash lozim. Burma osti laringitining kechimi hurujli xarakterga ega; kunduzi bemorning ahvoli qoniqarli, kechasi esa nafasning qiyinlashishi va tana haroratining ko'tarilishi kuzatiladi. Difteriyada bemor ovozining bo'qilishi kuzatilsa, burma osti laringitida ovoz o'zgarmaydi. Difteriyada soxta krupga xos yo'tal kuzatilmaydi. Burma osti laringitida mahalliy limfa tugunlar kattalashmaydi, difteriyada esa halqum va hiqildoq sohasida o'ziga xos karash paydo bo'ladi. Aniq tashxis qo'yish uchun halqum, hiqildoq va burun shilliq pardasidan surtma olinadi va bakteriologik tekshiruv o'tkaziladi.

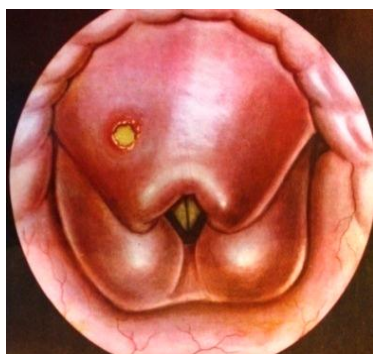
Davolash tadbirlari yallig'lanish jarayonini bartaraf etish va bemorning nafasini tiklashga qaratiladi. Hiqildoq shishini davolashda qo'llanilgan barcha chora va tadbirlar o'tkaziladi. Bundan tashqari burun yondosh bo'shliqlaridagi o'tkir va surunkali yallig'lanish o'choqlari Proets usulida antibiotiklar yuborilib bartaraf etiladi. Qayd etilgan davolash tadbirlari samara bermay, bemorda bo'g'ilish holati rivojlanishi xavfi tug'ilganda 2-4 kun davomida nazotraxeal intubatsiya, zarur bo'lsa – shoshilinch traxeostomiya jarrohlik amali bajarilishi lozim.

FLEGMONoz LARINGIT – *hiqildoq shilliq osti qavatining, ba'zan mushak va boylamlari va tog'ay usti pardasining yiringli yallig'lanishi*. Kasallik nisbatan kam uchraydi va hiqildoq anginasida, hiqildoq shilliq pardasining jarohatida (yot jism, kimyoviy va termik kuyishda) rivojlanadi. Bundan tashqari, flegmonoz laringit ikkilamchi kasallik sifatida paratonzillit, til ildizi ho'ppozi, hiqildoq saramasi, hiqildoq difteriyasi, qon kasalliklari va sepsisda kuzatilishi mumkin.

Etiologiyasi. Kasallikni rivojlanishiga streptokokk, stafilokokk, pnevmokokk, ba'zan og'iz bo'shlig'i spiroxetasi sabab bo'ladi. Hiqildoq to'qimalariga infeksiya jarohatlangan maydondan yoki yuqumli kasallikdan so'ng (qizamiq, skarlatina) kiradi.

Patogenezi. Kasallikning patogenezida umumiy va mahalliy immunitetning susayishi, mikrofloraning virulentligi va shamollash omili muhim rol o'ynaydi.

Klinik belgilari. Kasallikning klinik belgilari flegmonaning joylashuviga bog'liq bo'ladi. Flegmonoz laringit o'tkir boshlanib, ikki klinik shaklda kechadi: chegaralangan va tarqoq. Bemor yutinganda tomog'i keskin og'rishiga, umumiy holsizlikka, o'zini noxush his etishiga shikoyat qiladi. Flegmona hiqildoq usti qopqog'ining til yuzasida va cho'michsimon tog'aylar sohasida joylashganda og'riq ayniqsa kuchli bo'ladi. Bemorning tana harorati baland bo'ladi. Kasallikning tarqoq shaklida hiqildoqning nafas faoliyati keskin buzilishi mumkin. Laringoskopiyada hiqildoqning



102-rasm.

Flegmonoz laringit

shilliq pardasi keskin qizarganligi, infiltratsiyasi, zararlangan maydon kattalashib, unda nekroz o'choqlari ko'rinadi (102-rasm). Ko'pincha flegmona jarayoni hiqildoq usti qopqog'i, cho'michhiqildoq usti burmalari va cho'michsimon tog'aylar shilliq pardasida joylashadi.

Hiqildoq ho'ppozi flegmonali laringitning oxirgi bosqichi sifatida yoki ko'pincha hiqildoqni yot jism (baliq suyakchasi va boshq.) bilan jarohatlanishidan so'ng rivojlanishi mumkin. Bunda laringoskopiyada zararlangan maydonda chegaralangan shish paydo bo'lganligi ko'rinadi. Ho'ppoz o'z-o'zidan ochilganda bemorning ahvoli biroz yaxshilanadi.

Boshqa hollarda kasallik uzoq vaqt davom etib, perixondrit va parafaringial flegmona asoratlari rivojlanishiga olib keladi.

Tashxis bemor shikoyatlari, klinik belgilar, laringo-skopiya va laboratoriya tekshiruvlari natijasi asosida qo'yiladi.

Davolash. Bemor shifoxona sharoitida davolanadi. Unga antibiotik dori vositalari buyuriladi. *Lig. conicum* sohasiga teri ostiga antibiotik va gidrokortizon suspenziyasi aralashmasini yuborish yaxshi natija beradi. 1% li kalsiy xlorid eritmasi kattalarga 400 ml (bolalarga 7-10ml/ kg hisobida) vena ichiga tomchilab (bir daqiqada 50-60 tomchi) yuboriladi. Qandli diabet, kamqonlik va boshqa yo'ldosh kasalliklar bilan og'rikan bemorlarda flegmonoz laringit asoratli kechishi mumkin. Hiqildoq torayishining III-IV darajasi rivojlanganda traxeostomiya jarrohlik amali, flegmona bo'yinning yumshoq to'qimalariga tarqalganda yiringli o'choq tashqi

tomondan ochilib, chiqargich o'rnatiladi. Yiring ko'ks oralig'iga tarqalganda mediastinotomiya jarrohlik amali bajariladi.

HIQILDOQ XONDROPERIXONDRITI - *hiqildoqning tog'ay va tog'ay usti pardalarining yallig'lanishi.*

Etiologiyasi. Kasallikni stafilokokk, streptokokk, ko'k yiringli tayoqcha va aralash flora qo'zg'atadi. Kasallik ko'pincha hiqildoq jarohatlarida, silda, kollagenoz kasalliklarida, hiqildoq xavfli o'smasi nur bilan davolangandan so'ng rivojlanishi mumkin.

Patogenezi. Hiqildoq tog'aylaridagi yiringli jarayon tog'ay usti pardasini tog'aydan ajralishiga olib keladi, natijada tog'ayning oziqlanishi buzilib, tog'ay emiriladi. Zararlangan tog'ayda tirqishlar va sekvestrlar hosil bo'lib, ulardan yiringli ajralma chiqadi. Serozli xondroperixondritda shilliq pardaning dag'al o'sishi natijasida hiqildoqda chandiqlar hosil bo'ladi. Chandiqlar esa hiqildoq torayishiga olib keladi.

Klinik belgilari. Klinik kechimi bo'yicha hiqildoq perixondriti o'tkir va surunkali, yallig'lanish jarayonining tarqalishi bo'yicha chegaralangan va tarqoq bo'ladi. Bemor yutinganda hiqildoq sohasi og'rishi, yutinishi qiyinligi, tana harorati ko'tarilishi, ovozi bo'g'ilganligi, nafas olishi qiyinligiga shikoyat qiladi. Paypaslanganda hiqildoq chiziqlarining tekislanganligi, bo'yin limfa tugunlari kattalashganligi va og'rishi aniqlanadi.

Laringoskopiyada hiqildoqning shilliq pardasi shishganligi, qizarganligi va infiltrasiyasi, buning natijasida hiqildoq yorig'i torayganligi ko'rinadi.

O'z vaqtida davolanmagan yoki noto'g'ri davolangan hiqildoqning o'tkir perixondriti surunkali shakliga o'tadi. Surunkali perixondrit odatda noaniq kechadi va uzoq vaqt davom etadi (ba'zan bir necha oy yoki yillar davom etishi mumkin) va kechki asoratlarning rivojlanishiga olib kelishi mumkin. Rentgenografiya tekshiruvida hiqildoq yumshoq to'qimalarining soyasi qalinlashganligi, tog'ayning suyaklanishi buzilganligi, "*tartibsiz oxaksizlanish*" belgisi aniqlanadi.

Davolash. Yallig'lanish jarayonini bartaraf etish uchun bemorga jadal tibbiy yordam tadbirlari o'tkaziladi. Bemorga kerakli dozada antibiotiklar (ampitsillin, sefazolin, kefzol, amoksiklav, bioparoks), metrogil, biseptol va shishga qarshi dori vositalari buyuriladi, simptomatik terapiya (tana haroratini tushirish, yurak faoliyatini yaxshilash), mahalliy davolash va dezintoksikatsiya tadbirlari, hiqildoq sohasida novokain blokadasini bajarish va limfotrop terapiya o'tkaziladi. Hiqildoq sohasiga 30% dimeksid eritmasi bilan issiq boylam qo'yilib, fizioterapiya muolajalari (UVCh, UBN) buyuriladi. Bemorga ovoz gigienasiga rioya qilish tavsiya qilinadi. Ho'ppoz o'choqlari jarrohlik amali yordamida ochiladi. Hiqildoq torayishining dekompensatsiya bosqichida intubatsiya va traxeostomiya jarrohlik amali bajariladi.

Bundan tashqari, hiqildoq xondroperixondritining rivojlanishiga sabab bo'lgan asosiy kasallikni davolash tadbirlari o'tkaziladi (sil, sklerodermiya yoki boshq.).

BOLALARDA O'TKIR LARINGOTRAXEIT. Kasallik 99% hollarda o'tkir hiqildoq torayishining rivojlanishiga olib keladi. O'tkir laringotraxeit ba'zan "*burma osti laringiti (soxta krup)*" yoki "*torayuvchi laringotraxeobronxit*" deb yuritiladi.

Etiologiyasi. O'tkir laringotraxeit virusli infeksiyaning klinik belgisi yoki bakterial infeksiya qo'shilganda asorat sifatida namoyon bo'ladi. Respirator virusli infeksiya hamisha birlamchi omil bo'lib xizmat qilsa, bakterial flora (pnevmonokokk, streptokokk, stafilokokk, ko'k yiringli tayoqcha va aralash flora) keyinroq qo'shib, kasallikning kechimini og'irlashtiradi. O'tkir laringotraxeitda respirator virusli infeksiya orasida gripp viruslari 56,8%, paragripp 20,1%, adenoviruslar 16,7% va aralash infeksiya -6,4 % hollarda aniqlangan. Kasallikning rivojlanishiga ekssudativ diatez, chala tuqilish, noqulay akusherlik anamnez, sun'iy ovqatlantirish, emlash, allergik holatlar, chaqaloqlik davrida qayd etilgan sepsis, zotiljam va o'tkir respirator virusli infeksiya muhim ahamiyatga ega.

Patogenezi. O'tkir laringotraxeitning patogenezi o'tkir respirator virusli infeksiya patogeneziga bog'liq bo'ladi. Hiqildoq va traxeya torayishlarida shilliq pardaning shishi va qizarishi, hiqildoq va traxeya mushaklarining qisqarishi, shilliq osti bezlar faoliyatining kuchayishi, hiqildoq va traxeya yorig'ida quyuq yiringli shilimshiq ekssudat to'planishi kuzatiladi. Havo oqimi tor Burma osti bo'shlig'idan qiyinchilik bilan o'tayotganda bemorda quv-quv yo'tal kuzatiladi. Yallig'lanish jarayoni ovoz burmalariga tarqalganda esa ovoz yorig'i torayganligi natijasida bemorning nafas olishi qiyinlashib, ovozi o'zgaradi.

Klinik belgilari. O'tkir laringotraxeitda 3 etakchi belgilar kuzatiladi:

- 1) xirillagan (shovqinli) nafas;
- 2) quv-quv yo'tal;
- 3) ovozni o'zgarishi.

Kasallik to'satdan, ko'pincha kechasi boshlanadi. Bola uyqudan uyg'onib, bezovtalanadi. Uning nafas olishi qiyinlashib, lablari ko'karadi. O'tkir respirator virusli infeksiyada hiqildoq torayishining belgilari kasallik boshlangandan keyin turli muddatlarda, kasallikning dastlabki soatlarida, 2 – 3 kunida va hatto undan keyingi kunlarida rivojlanishi mumkin.

Klinik belgilarining keskinligi va nafas olishning qiyinligiga qarab hiqildoq torayishining 4 darajasi yoki bosqichlari kuzatiladi. Torayish darajasini aniq va ob'ektiv baholashda qonning gaz tarkibi va kislota ishqor tizimining holati e'tiborga olinadi.

O'tkir laringotraxeitda rivojlangan hiqildoq torayishining bosqichlari:

- I darajasi - kompensatsiya;
- II darajasi - subkompensatsiya;
- III darajasi - dekompensatsiya;
- IV darajasi – bo'g'ilish (asfiksiya, terminal).

Hiqildoq torayishining darajasini to'g'ri baholash adekvat davolash tadbirlarini o'tkazishda muhim ahamiyat kasb etadi.

Hiqildoq torayishining I darajasi (kompensatsiya bosqichi). Bu bosqich nafas olish harakatini qiyinlashishi, bo'yinturuq chuqurchasini ichkariga botishi bilan ifodalanadi.

Bola bezovtalanganda yoki jismoniy zo'riqish paytida nafas olishning qiyinligi kuchayib, u xirillab nafas oladi. Bolani ovozi odatda bo'g'iq bo'ladi, ba'zan o'zgar olmaydi. Hiqildoq torayishining I darajasida gipoksemiya kuzatilmaydi yoki juda kam bo'lib, pO_2 $71,9 \pm 0,99$ mm simob ustuniga teng bo'ladi. Gipo, normo, yoki biroz giperkapniya, pCO_2 $34,0 \pm 0,45$ mm simob ustuni aniqlanadi, ba'zan kompensatsiyalangan metabolik atsidoz kuzatilishi mumkin (pH $7,37 \pm 0,0037$; BE $4:4 \pm 0,20$ mekv/l).

Hiqildoq torayishining I darajasida organizmning kompensatsiyalash qobiliyati tufayli arterial qonning gaz tarkibi me'yoriy holatda turadi. Hiqildoq torayishining I darajasi bir necha soatdan 1-2 kungacha davom etishi mumkin.

Hiqildoq torayishining II darajasi (subkompensatsiya bosqichi, qisman kompensatsiya bosqichi) nafas harakatlarida ko'krak qafasining barcha mushaklari ishtirok etishi bilan namoyon bo'ladi. Nafas harakatlari shovqinli bo'lib, masofadan eshitiladi. Bemorning ovozi bo'g'iq, yo'tali dag'al bo'ladi. Bola odatda bezovtalanadi. Hiqildoq torayishining II darajasida nafas etishmovchiligi keskinroq rivojlangan bo'lib, teri qoplamlarining rangparligi, burun-lab uchburchagining ko'karishi, taxikardiya kuzatiladi. Qondagi gipoksemiya holati kuchayib (pO_2 $66,1 \pm 1,16$ mm simob ustuni), giperkapniya paydo bo'ladi (pCO_2 $37,7 \pm 0,5$ mm simod ustuni), pH ko'rsatkichi $7,36 \pm 0,0042$; BE $3,8$ $0,29$ mekv/l tashkil qiladi. Hiqildoq torayishi II darajasining belgilari 3-4 kungacha davom etishi va doimiy yoki hurujsimon xarakterga ega bo'lishi mumkin.

Hiqildoq torayishining III darajasi (dekompensatsiya bosqichi) o'tkir laringotraxeit bilan og'rikan bolalarning 1/3 qismida kuzatiladi va juda og'ir kechadi. Bu bosqichda kasallikning barcha klinik belgilarini kuchayishi, ko'krak qafasi yumshoq to'qima maydonlarini ichkariga chuqur tortilishi bilan kechuvchi shovqinli nafas bilan ifodalanadi. Bunda hiqildoq torayishining II darajasida paydo bo'lgan va III darajasida kuchaygan epigastriy sohasining ichkariga botishiga e'tibor berish lozim. Hiqildoq torayishining III darajasida nafas etishmovchiligi kuchayib, bemorda nafaqat lablarni ko'karishi, balki akrotsianoz, teri qoplamlarining keskin rangparligi, ko'p terlash kuzatiladi. Bola bezovtalanadi, uni qo'rquv bosadi. Keyinchalik bezovtalik o'rnini adinamiya va apatiya bosadi. O'pkada nafasning o'tkazilishi yomonlashadi. Yurak tonlari bo'g'iq, taxikardiya, parodoksal tomir urishi (nafas olganda tomir urishi to'lqinini tushib qolishi) qayd etiladi.

Hiqildoq torayishining dekompensatsiya bosqichida qonda gipoksemiya (pO_2 $55,2 \pm 3,2$ mm simob ustuni), giperkapniya (pCO_2 $48,5 \pm 2,8$ mm simob ustuni), aralash yoki respirator atsidoz (pH $7,29 \pm 0,016$; BE $-4,22 \pm 0,73$ mekv/l) aniqlanadi.

Hiqildoq torayishining IV bosqichi (asfiksiya, bo'g'ilish yoki terminal bosqichi). Bemorning ahvoli o'ta og'ir bo'ladi. Nafas etishmovchiligi, yurak - qon tomir tizimining o'zgarishlari va metabolik buzilishlar yanada kuchayadi. Tana harorati me'yoriy yoki subfebril ko'rsatkichlargacha pasayadi. Bemorda chuqur koma holati rivojlanishi, talvasalar kuzatilishi mumkin. Kapillyarostaz va umumiy ko'karish belgilari paydo bo'ladi. Yurak tonlari bo'g'iq, bradikardiyaga moyillik qayd etiladi. Nafas harakatlari tezlashgan, yuzaki yoki vaqti - vaqti bilan kuzatigan apnoe tufayli aritmik

bo'ladi. O'pkada nafas shovqini zo'rg'a eshitiladi. Oxir oqibat bemorda bo'g'ilish (*asfiksiya*) holati yuz beradi. Bu bosqichda gipoksemiya va giperkapniya ko'rsatkichlari eng yuqori ko'rsatkichlarga etadi, organizmda chuqur aralash atsidoz rivojlanadi.

Shifoxona sharoitida torayuvchi laringotraxeobronxit kechimining og'irlashishi respirator virusli infeksiyaga bakterial infeksiyani qo'shilishi natijasida rivojlangan yiringli jarayon bilan bog'liq bo'ladi. Bakterial infeksiya bilan asoratlanish hollari ko'pincha gripp va aralash virusli kasalliklarda kuzatiladi.

Yiringli laringotraxeobronxit zotiljam bilan birga rivojlangan aksariyat hollarda bemorning ahvoli tobora og'irlasha borib, yo'talganda yiringli balg'am ajraladi, tana harorati ko'tariladi. Hansirash aralash inspirator ekspirator xarakterga ega bo'lib, bemorning nafasi shovqinli, hushtaksimon, ba'zan tovushsiz bo'ladi. Yiringli laringotraxeobronxit hiqildoq torayishining III darajasi bilan kechgan hollarda nafas olinganda tomir urishi to'lqinining tushib qolishi va taxikardiya kuzatiladi. O'pkada quruq va turlicha namli xirillashlar eshitiladi. Periferik qon aylanishi buziladi. Qonda leykotsitlar formulasini chap tomonga keskin siljishi bilan kechgan leykotsitoz aniqlanadi.

O'tkir virusli kasalligida torayuvchi laringotraxeobronxit bilan og'rigan har beshinchi yoki oltinchi bolada (hiqildoq torayishining III darajasi bilan og'rigan bolalarning yarmidan ko'pida) va ayniqsa yosh bolalarda, zotiljam kasalligi rivojlanadi. Kichik o'choqli zotiljam torayuvchi laringotraxeit bilan bog'liq bo'lgan obstruktiv nafas etishmovchiligining klinik belgilariga sezilardi darajada ta'sir ko'rsatmasligi mumkin. Ammo ikki tomonlama va ayniqsa yirik o'choqli zotiljam torayuvchi laringotraxeit kasalligining kechimini, shu jumladan hiqildoq torayishining engil shakllarining kechimini ham, ancha og'irlashtirib, keskin dekompensatsiyalangan nafas etishmovchiligi va zaharlanish belgilari bilan kechadi.

Umuman hiqildoq torayishi bilan kechgan o'tkir respirator virusli kasalligida bemorlar umumiy ahvolining og'irligi birinchi navbatda hiqildoq torayishining darajasi bilan bog'liq obstruktiv nafas etishmovchiligining keskinligi bilan belgilanadi. Organizmning virusli yoki virusli-bakterial zaharlanishining keskinligi va ularga turli asoratlarni qo'shilishi kasallikning klinik kechimida ham muhim ahamiyatga ega.

D.I. Tarasov, I.I. Ababiy (1972, 1973); N.H. Vohidov, S.A. Hasanov (2007) taklif qilgan tasnif o'tkir laringotraxeitdagi patomorfologik o'zgarishlarini aks ettiradi. Tasnif bo'yicha kasallik to'rt shaklga bo'linadi:

- 1) kataral;
- 2) shishli-infiltrativ;
- 3) fibrinozli-yiringli;
- 4) nekrotik shakli.

O'tkir torayuvchi laringotraxeitning *kataral* shaklida bevosita laringoskopiyada hiqildoq va traxeyaning yuqori bo'limlari shilliq qavatining qizarishi va biroz shi-

shi aniqlanadi. Nafas yo'llarining yorig'ida quyuuq ajralma to'planib, yo'talganda qi-yinchilik bilan ajraladi va tez orada qaloqlar hosil bo'lganligi ko'rinadi.

O'tkir torayuvchi laringotraxeitning *shishli infiltrativ* shaklida bevosita laringoskopiya manzarasi hiqildoq shilliq qavatining qizarishi, shishi va infiltratsiyasi bilan ifodalanadi. Ovoz burmalari qizargan va qalinlashgan bo'ladi. Burma osti bo'shlig'i shilliq pardasining infiltratsiyasi kataral shakliga qaraganda keskinroq rivojlangan bo'ladi. Nafas yorig'ida ko'p miqdorda tez orada qaloqlar hosil qilib quriydigan quyuuq, yopishqoq ajralma to'plami ko'rinadi.

Kasallikning *fibrinozli yiringli* shaklida burma osti bo'shlig'ida hiqildoq yorig'ini keskin toraytiruvchi shishli bolishchalar va hiqildoq, traxeya, ba'zan bronxlarning yallig'langan shilliq pardasiga yopishgan fibrinozli yiringli karashlar ko'rinadi. Karashlar kuch bilan olinganda ostida oson qonaydigan yaralar hosil bo'ladi.

O'tkir torayuvchi laringotraxeitning *nekrotik* shaklida bevosita laringoskopiya hiqildoqning shilliq pardasi keskin qizarganligi, hiqildoq yorig'i keskin torayib, yostiqsimon shishganligi, hiqildoq va traxeyaning shilliq pardasida yara va ko'p miqdorda qurigan qon qaloqlari borligi ko'rinadi.

Tashxis kasallikni boshlanishi, klinik belgilari (shovqinli nafas, quv-quv yo'tal, ovozni o'zgarishi) va laringoskopiya manzarasi asosida qo'yiladi. Laringoskopiya hiqildoqning yuqori va o'rta qavatining shilliq pardasi qizargan, hiqildoq va traxeya yorig'ida qaloqlar hosil qilgan qalin yiringli balg'am to'plami ko'rinadi. Burma osti bo'shlig'ining shilliq pardasi to'q-qizil bolishcha shaklida shishib, qizarib, shuning uchun laringoskopiya ovoz yorig'i uch qavatli bo'lib ko'rinadi.

Qiyosiy tashxis. O'tkir laringotraxeit hiqildoq difteriyasi, hiqildoq yot jismi, hiqildoq pappilomatozi, hiqildoq xondroperixondriti, hiqildoq jarohati, hiqildoqning allergik shishi, hiqildoq kuyishlari, hiqildoqning uremik torayishi, halqum orti ho'p-poz, bronxial astma, astmatik zotiljam, qizamiq, skarlatina, suv chechakdagi hiqildoq torayishidan farqlanadi.

Hiqildoq torayishida **davolash** tadbirlari quyidagi tartibda olib boriladi:

- 1) shoshilinch tibbiy yordam;
- 2) o'tkir laringotraxeit va hiqildoq torayishining kompensatsiya va subkompensatsiya bosqichlarini konservativ davolash;
- 3) o'tkir laringotraxeit va hiqildoq torayishining subkompensatsiya bosqichini de-kompensatsiya bosqichiga o'tish davrida etiopatogenetik shoshilinch tibbiy yordam ko'rsatish (tent ostida ingalyasiyalar yordamida davolash);
- 4) o'tkir laringotraxeit va hiqildoq torayishining de-kompensatsiya bosqichida bemorga shoshilinch tibbiy yordam ko'rsatish, davomli intubasiya va traxeostomiya amallarini bajarish;
- 5) davomli intubatsiya va traxeostomiyadan so'ng bemorlarni rehabilitatsiya qilish.

O'tkir laringotraxeit bilan og'rigan bemorlarga quyidagi davolash tadbirlari o'tkaziladi:

1. *Reflektor chalg'ituvchi terapiya.* Bemorning oyoqlarga issiq vanna qilish, oyoqlariga xantal qo'yiladi, o'rta burun chig'anoqlari old qismining shilliq pardasi ostiga 0,5 % li 1,5 ml novokain eritmasi yuboriladi.

2. *Aerazolterapiya.* Bemorning tomog'iga bioparoks, ingalipt, kameton aerzollari purkaladi. Ingalyatsiya shaklida quyidagi dorilar aralashmasi buyuriladi: 1% naf-tizin, 0,1% adrenalin gidroklorid, 0,1% atropin sulfat, 1% dimedrol, 2,5% pipolfen eritmalari, gidrokortizon, xemotripsin, tripsin, mukolitiklar, sinupret, ichimlik so-dasi.

3. *Nisbiy namligi yuqori bo'lgan mikroiklimni yaratish.* O'tkir laringotraxeitni davolash samarasini oshirish maqsadida hiqildoq torayishining I-II-III darajasi bilan og'rigan va intubatsiya qilingan bemor havoning nisbiy namligi 70-80% gacha oshirilgan polietilen tent yoki maxsus kislorod palatkasiga yotqiziladi. Bunday davolash usuli nisbiy namligi yuqori bo'lgan mikroiklimni yaratish, havoda kislorod va turli dorilarning kerakli miqdorini hosil qilish, shilimshiq ajralma qurib intubatsiya nay-chasining devoriga yopishib qolishini oldini olish imkonini beradi. Chunki Buxoro-ni quruq va issiq iqlim sharoitida burun va burunhalqumning shilliq pardasi na-fas yo'llariga kirayotgan havoni namlash va tozalashga ulgurmaydi, natijada pastki nafas yo'lidagi shilimshiq balg'am quyushib, nafas yo'llarini toraytiruvchi po'st-loqlarga aylanadi (N.X.Vohidov, 1996). Buni oldini olish uchun palatka ichiga etarli miqdorda suv va shifobaxsh o'simliklar bug'lari etkazilib turiladi. Bir vaqtning o'zi-da palatka ichidagi havo kislorod bilan boyitiladi. Bemor bevosita hamshira nazorati ostida bo'lib, barcha davolash muolajalarini shu palatka ichida oladi.

Bemorni kislorodli palatka ichiga yoki tent ostiga yotqizishdan oldin nafas yo'l-lari tozalanadi; bevosita laringoskopiyada nafas yo'llaridagi balg'am elektr so'rg'ich yordamida so'rib olinadi. Nafas yo'llaridan qalin ajralma va po'stloqlar to'plami chi-qarilgandan so'ng hiqildoqning shilliq pardasiga gidrokortizon emulsiyasi purkala-nadi. Shundan so'ng bemorning nafasi ancha engillashadi. Ba'zan muolaja bir necha bor takrorlanadi.

4. *Antibiotikoterapiya.* Bemor bolaning yoshini va kasallikning klinik kechimini hi-sobga olgan holda bir yoki ikki antibiotik (ampitsilin, sefamizin, klofaran, sefazolin, kefzol, amoksiklav) kerakli miqdorda ichishga, mushak orasiga, vena ichiga yoki limfotrop usulda yuboriladi.

Viruslarga qarshi dorilardan bemorga remantadin, interferon, amantadin va bosh-qalar buyuriladi.

5. *Gormonoterapiya.* Hiqildoq torayishida yallig'lanishga va shishga qarshi ta'sir etuvchi kortikosteroid dori vositalarini qo'llash yaxshi natija beradi. Bunda pred-nizolon kasallikning engil kechimida har 1 kg tana vazniga 1-3 mg dan, og'ir kechi-mida 3-5 mg dan, gidrokortizon engil kechimida 3-5 mg, og'ir kechimida 5-10 mg dan, deksametazon engil kechimi 0,3-0,5 mg, og'ir kechimida 0,5-0,8 mg dan mu-shak orasiga yoki vena ichiga yuboriladi.

6. *Eksikoz va toksikoz bilan kurashish* maqsadida tomir ichiga tomchilab 5-10 % gyukoza, reopoliglyukin, qon zardobi, 10-20% albumin har 1 kg tana vazniga 30-50 ml dan yuboriladi.

7. *Spazmolitik* dori vositalaridan papaverin, adrenalin, efedrin, naftizin, eufilin, no-shpa kerakli miqdorda mushak orasiga yoki ingalyatsiya shaklida tavsiya etiladi.

8. *Desensibilizatsiya tadbirlari*. Yallig'lanishning allergik omilini va shishni bartaraf etish hamda tinchlantirish maqsadida bemorga gistaminga qarshi dori vositalari: di-medrol, suprastin, pipolfen, loratal, zirtek, aldetsin va boshqalar tavsiya qilinadi.

9. *Limfotrop terapiya*. O'tkir laringotraxeitni davolashda N.X.Vohidov limfotrop terapiya usulini taklif qildi. Ushbu davolash usuli quyidagicha bajariladi: hiqildoq sohasida teri spirt bilan tozalangandan so'ng teri ichiga 0,25% -1,5 ml novokainda eritilgan 8-16 TB lidaza yoki 1,0 furasemid yuboriladi, 15 daqiqadan so'ng har 1 kg tana vazniga 1-2 mg dan prednizolon, yana 15 daqiqadan so'ng 150 000 TB antibiotik eritmasi yuboriladi. Keyin bemorning tomog'iga 20% dimeksid eritmasiga shimdirilgan issiq boylam qo'yiladi. Hiqildoq sohasiga gioksizon malhami bilan fonoforez qilinadi. Muolajalar shu tartibda har 12 soatda takrorlanadi.

10. *Geparinoterapiya*. O'tkir torayuvchi laringotraxeitning og'ir, shu jumladan zotiljam bilan asoratlangan shakllarida yuzaga kelgan giperkoagulyasiya holatini bartaraf etish maqsadida davolashda geparin va fibrinolizinni qo'llash tavsiya etiladi. Bolaning yoshiga qarab geparin 500-1 000 TB miqdorda, fibrinolizin 1500-20 000 TB miqdorda qorin sohasi terisi ostiga yoki tomir ichiga yuboriladi.

11. *Mukolitiklar* patologik ajralmani nafas yo'laridan chiqarilishini osonlashtirishi tufayli ular o'tkir laringotraxeitni davolashda keng qo'llaniladi. Bemorga balg'am ajratuvchi miksturalar, fluimusil, bronxopret va sinupret dorilari buyuriladi.

12. *Tinchlantiruvchi terapiya*. O'tkir laringotraxeitning og'ir kechimida bemorni tinchlantirish maqsadida sedativ dori vositalari qo'llanadi. Bunda natriy oksibutirat, droperidol, seduksen, diprazin, sibazon, ketamin, relanium ishlatiladi. Natriy oksibutirat vena ichiga yoki mushak orasiga 50 mg/kg hisobida yuboriladi.

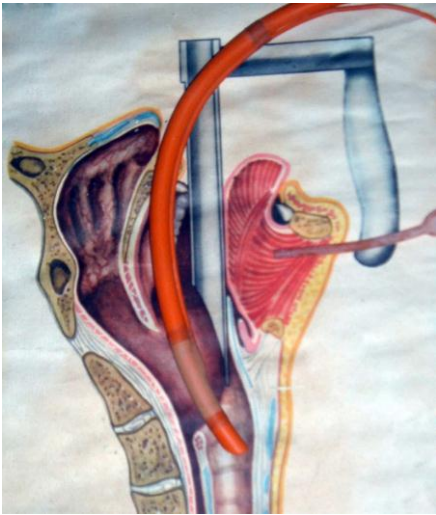
13. *Vitaminlardan* bemorga askorbin kislotasi, B guruhi vitaminlari buyuriladi.

14. *Simptomatik terapiya* tana haroratini tushirish, og'riqsizlantirish, yurak, qon tomir tizimi faoliyatlarini yaxshilash, metabolik atsidoz bilan kurashish tadbirlarini o'z ichiga oladi.

15. *Dorivor o'simliklar* o'tkir laringotraxeitni davolashda keng ishlatiladi. Bunda oddiy archa, binafsha, gulhayri, dalachoy, kuydiruvchi gazanda, marmarak, moychechak va boshqa dorivor o'simliklar qo'llaniladi.

16. *Bevosita laringoskopiya* ovoz yorig'ida to'plangan shilimshiq yiringli ekssudatni, hosil bo'lgan po'stloqlarni olib tashlash, hiqildoqni fiziologik eritmalar bilan yuvish va unga mahalliy ta'sirga ega dorilarni sepish imkonini beradi.

17. Hiqildoq torayishining dekompensatsiya bosqichida davolash tadbirlari 3 bosqichda olib boriladi:



103-rasm. Intubatsiya

I- bosqich - davomli intubatsiya;

II- bosqich - traxeostomiya.

III- bosqich – reabilitatsiya bosqichi.

Traxeyaning davomli intubatsiyasi 60% hollarda o'tkir laringotraxeitda rivojlangan hiqildoq torayishini davolashda yaxshi samara beradi. Bunday intubatsiya tana harorati ta'sirida yumshaydigan va hiqildoq yorig'ida uzoq vaqt davomida qoldirilishiga qaramasdan to'qimalarga zarar etkazmaydigan termoplastik naycha yordamida og'iz yoki burun bo'shlig'i orqali bajariladi (oro- va nazotraxeal intubatsiya) (103-rasm).

Intubatsiya umumiy og'riqsizlantirish ostida yoki bemorning ahvoli og'ir bo'lgan hollarda og'riqsizlantirishsiz bajariladi. Traxeya yorig'iga kiritishdan oldin naychaga lorinden malhami surtiladi. Nazotraxeal intubatsiyaning afzalligi shundan iboratki, bola naychani tishlab, uning yorig'ini yopmaydi. Bundan tashqari, bolani og'zi orqali ovqatlantirish imkoni yaratiladi.

Intubatsiya bajarilgandan sho'ng vrach bemor o'pkasini auskultatsiya qilishi lozim, chunki ba'zan chuqur kiritilgan naycha chap bronx yorig'ini yopib qo'yishi mumkin. Intubatsiyaning dastlabki kunlarida bemorga tinchlantiruvchi dori buyuriladi (GOMK, seduksin, sibazon). Bemor naychaga o'rgangandan so'ng tinchlantiruvchi dorilar to'xtatiladi.

Shilimshiq va yiringli balg'am naycha devoriga yopishib, quriydi va intubatsiya naychasining yorig'ini asta-sekin toraytiradi.

Shuning uchun naycha bir sutka davomida 1-2 marta, ba'zan 1-2 kunda 1 marta, issiq iqlim sharoitida - har 12 soatda almashtirilishi lozim. Naychani almashtirish paytda bemor qisqa vaqt davomida naychasiz qoldiriladi. Bunda hiqildoq to'qimalarining mahalliy gemodinamikasi biroz tiklanib, chandiqlar hosil bo'lishining oldi olinadi.

Buxoro sharoitida intubatsiya qilingan bemorlarni kislorodli palatka ichida davolash usuli amaliyotga tadbiq etilishi natijasida o'tkir laringotraxeitlarda o'lim holatini 0% ga tushirishga musharraf bo'lindi (N.X.Vohidov, 1996).

Traxeyaning davomli intubatsiyasi 3-5 kun samara bermagan hollarda traxeostomiya jarrohlik amali bajariladi.

Ekstubatsiya (intubatsiya naychasini chiqarib olish) muolajasi hiqildoq torayishining belgilari bartaraf etilgandan so'ng bajariladi. Bemorni palatka ichida dori aerollari yordamida davolash tadbirlari davom ettiriladi.

Hiqildoq torayishi davomli intubatsiya yordamida bartaraf etilmagan hollarda bemorda traxeostomiya bajariladi. Ushbu jarrohlik amalida traxeya va tashqi muhit

orasida qisqa yoki uzoq muddatli aloqa yo'li hosil qilinadi. Traxeotomiya jarrohlik amali traxeyani kesish usuli bo'lib, traxeostomiyaning bir bosqichi hisoblanadi.

Hiqildoq torayishining dekompensatsiya va terminal bosqichlari ham traxeostomiya jarrohlik amalini bajarish uchun ko'rsatma hisoblanadi.

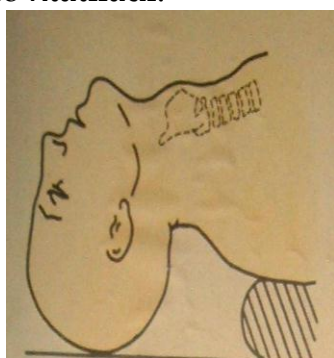
Traxeostomiya. Qalqonsimon bezning bo'yincha oraliq qismiga nisbatan ushbu jarrohlik amali *yuqori, o'rta* va *pastki* traxeostomiyalarga bo'linadi. Traxeya qalqonsimon bezning oraliq qismidan yuqorida kesilsa *yuqori traxeostomiya*, undan pastda *pastki traxeostomiya* va bezning oraliq qismi sohasida kesilsa *o'rta traxeostomiya* deb ataladi. Kattalarda asosan yuqori, bolalarda - pastki traxeostomiya jarrohlik amali bajariladi. O'rta traxeostomiya esa yuqori yoki pastki traxeostomiyani bajarish iloji bo'lmagan vaziyatlarda (masalan, qalqonsimon bez o'smasida, uning noqulay anatomik tuzilishida) bajariladi.

Traxeostomiya jarrohlik amali endotraxeal yoki mahalliy og'riqsizlantirish ostida bajariladi (bolalarda, odatda, endotraxeal narkoz qo'llanadi). Mahalliy og'riqsizlantirishda 0,5% -1% novokain yoki 0,5% trimekain eritmalari ishlatiladi. Shoshilinch vaziyatlarda traxeostomiya og'riqsizlantirishsiz bajarilishi ham mumkin.

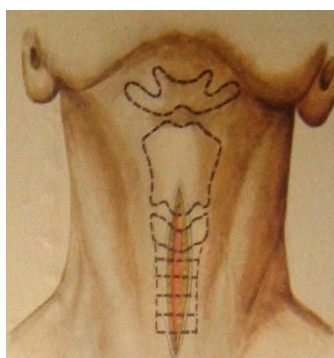
Yuqori traxeostomiya jarrohlik amali quyidagi tartibda bajariladi (104-rasm):

- bemor boshini orqaga tashlagan holda chalqanchasiga yotqiziladi, elkasi ostiga qattiq bolishcha quyiladi (bunda hiqildoq va traxeya bo'yinning old yuzasiga yaqinlashadi);

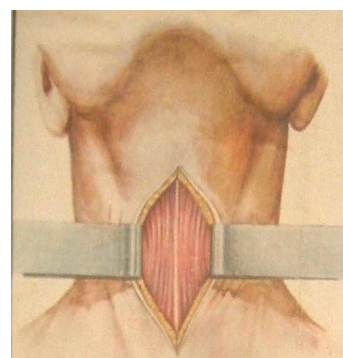
- bo'yin o'rtasida teri, teri osti to'qimasi va yuzaki fastsiya qalqonsimon tog'ayning pastki chetidan bo'yinturuq o'ymasigacha kesilib, jarohat maydonida qon ketishi to'xtatiladi.



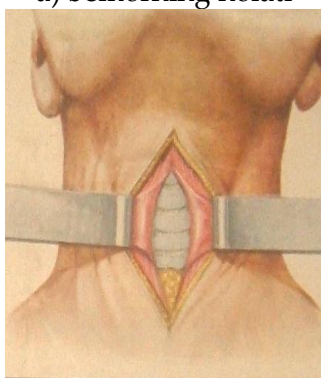
a) bemorning holati



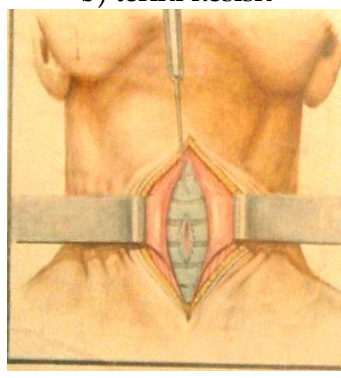
b) terini kesish



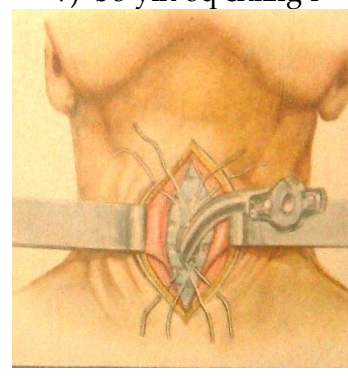
v) bo'yin oq chizig'i



g) traxeya halqalarini ko'rinishi



d) traxeya halqalarini ilgakka olish



e) traxeostomiya naychasini traxeyaga kiritish

104-rasm. Traxeostomiya jarrohlik amali

- keyin bo'yin o'rta venasini siljitib yoki bog'lab oq chiziq maydoni (to'shtilosti mushaklarning birikish joyi) topiladi;
- oq chiziq sohasining to'qimasi ikki pintset yordamida ko'tarilib, Kupfer qaychisi yordamida eni bo'ylab ko'ndalang kesiladi.
- mushak tolalari o'tmas usulda siljutilib, qalqonsimon bezning oraliq qismi ochiladi (u jigarrang va qonga to'lgan bo'ladi).
- yuqori traxeostomiyada qalqonsimon bezning pastki cheti aniqlanib, qalqonsimon bez kapsulasini uzuksimon tog'ayga biriktiruvchi fastsiya ko'ndalang kesiladi.
- qalqonsimon bezning oraliq qismi o'tmas usulda ajratilib, elevator yordamida pastga tortiladi.
- o'tkir bir tishli ilgak yordamida uzuksimon tog'ay yuqoriga va oldinga ko'tariladi.
- traxeya tog'aylari qalqonsimon bezning oraliq qismidan yuqorida ochilib, bo'yi bo'ylab kesiladi.
- jarohat maydoni Trusso kengaytirgichi yordamida ochilib, intubatsiya naychasi yuqoriga tortilib, keyin traxeya yorigiga traxeostomiya naychasi (traxeokanyulya) kiritiladi.

Naychani kiritish paytida vrach uning uchini jarohat sohasida gavdaga nisbatan sagital tekislikda o'rnatadi. Keyin frontal tekkislikda burab traxeya yorig'iga kiritedi.

Bemor traxeostomiya naychasi orqali erkin nafas olgandan so'ng intubatsiya naychasi chiqarib olinadi. Agar traxeostomiya naychasi orqali nafas olishi qiyinlashsa, unda traxeostomiya naychasi chiqarib olinadi va intubatsiya naychasi kayta kiritiladi. Nafasni qiyinlashtirgan sabablar bartaraf etilgandan so'ng traxeostomiya naychasi qayta kiritiladi. Stomaning yuqori va pastki chetiga 1-2 ta chok qo'yiladi, uning yuqori chetiga uzun rezina chiqargich qo'yiladi. Rezina chiqargich bir sutkadan so'ng chiqarib olinadi. Traxeostomiya naychasi bemorning bo'yniga bintdan tayyorlangan tasma yordamida bog'lanadi. Bemorda teri osti emfizemasi yuzaga kelishini oldini olish maqsadida stoma maydoni zich tikilmaydi.

Bemorda hiqildoq perixondriti asorati rivojlanishini oldini olish maqsadida traxeyaning birinchi tog'ay halqasi va *lig. cricotracheale* kesilmaydi. Traxeya yuqori I va o'rta II, yoki III va IV tog'ay halqalari oralig'ida kesiladi. Traxeya oralig'i ko'ndalang kesilganda kiritilgan naycha traxeya old devorini bosib, uning shaklini o'zgarishiga sabab bo'ladi, natijada dekanyulyatsiyani bajarish qiyinlashadi. Shuning uchun traxeya oralig'ini bo'yi bo'ylab kesish tavsiya qilinadi. Traxeostomiya mahalliy og'riqsizlantirish ostida bajarilganda traxeya yorig'ini ochishdan oldin unga 0,25–0,5 ml 1-2% dikain eritmasi yuboriladi yoki 10% lidokain aerozoli sepiladi.

Pastki traxeostomiyada qalqonsimon bezning oraliq qismi yuqoriga ko'tariladi. *O'rta traxeostomiyada qalqonsimon* bezning oraliq qismi ajratib olinadi, keyin ikkita Koxer qisqichlari bilan ushlanib, kesiladi va kesilgan har uchiga aylanma chok qo'yi-

ladi. Shundan so'ng qalqonsimon bezning oraliq qismi sohasida traxeya halqalari kesiladi va stoma hosil qilinadi.

Traxeostomiya jarrohlik amalini bajarish jarayonida quyidagi *asoratlar* yuz berishi mumkin: traxeyani ochishdan oldin bemorda nafasni to'xtab qolishi, traxeyani ochishdan yoki ochilgandan so'ng yurak faoliyatini to'xtab qolishi, jarohat maydonidan ko'p miqdorda qon ketishi, qizilo'ngachni jarohatlanishi, stomani bo'yin mu-shaklari bilan birga noto'g'ri tikish, umurtqa pog'onasini jarohatlanishi, teri osti va ko'ks oralig'i emfizemasi, pnevmotoraks, nafasni qiyinlashishi, pnevmomediastinum, kechki arroviz qon oqishlar, traxeostomiya naychasini jarohat maydonidan chiqib ketishi, traxeostoma maydonini yallig'lanishi, traxeostomiyadan so'nggi aero-fagiya (yosh bolalarda), jarrohlik amalidan so'ngi zotiljam, hiqildoq perixondriti va chandiqli torayishi.

Traxeostomiya naychasining qon tomiri urishiga monand harakatlanishi uni yirik qon tomiriga yaqin joylashganligidan dalolat beradi. Bunday hollarda traxeostomiya naychasi qon tomir devorini jarohatlashi va kuchli qon ketishiga, hatto o'lim holatiga sabab bo'lishi mumkin. Bunday og'ir asoratni oldini olish uchun naycha boshqa joyga ko'chirilishi lozim.

Yuqorida qayd etilgan asoratlarni oldini olish uchun traxeostomiya jarrohlik amali intubatsiyadan so'ng, umumiy endotraxeal og'riqsizlantirish ostida, aseptika va antiseptika qoidalariga rioya qilgan holda bajarilishi lozim.

Bolalarda traxeostomiya jarrohlik amalini bajarilishi. Bolalarda traxeyaning bo'yin qismi o'ziga xos topografik xususiyatlarga ega. Kichik yoshdagi bolalarda qalqonsimon bezning bo'yinchasi va hiqildoq ancha yuqorida joylashadi, ba'zan ayrisimon bez to'sh suyagining dastasi ortidan chiqib traxeyani va qalqonsimon bezning bo'yinchasini yopib turadi; traxeya halqalarining bo'yin qismi, odatda, pastda joylashib, arteriya va vena bilan yopilgan bo'ladi, plevra gumbazi esa biroz yuqoriroqda joylashadi. Shuning uchun pastki traxeostomiya jarrohlik amalida qon tomir jarohatlanish xavfi tuqiladi. Bolalarda bo'yin a'zolari harakatchan bo'lganligi tufayli jarrohlik amali paytida dastlab uzuksimon tog'ay, bo'yinturuq chuqurchasi va traxeya paypaslanib, ularning joylashuvi aniqlanadi.

Bolalarda asosan *pastki traxeostomiya* jarrohlik amali bajariladi. Traxeya vertikal yo'nalishda kesiladi (eniga kesilganda naycha yuqorida joylashgan tog'ay halqasini bosib, traxeya yorig'ining shaklini buzadi, buning natijasida traxeya devoridagi teshik qum soat shaklida torayish hosil qilishi mumkin).

Dastlab tig' yordamida traxeya halqasi o'rta chiziq bo'ylab 0,5 sm chuqurlikda pastdan yuqoriga yo'naltirilgan harakat bilan kesiladi, keyin yuqoridagi 2-3 ta tog'ay halqalari kesiladi. Jarrohlik amali intubatsiyasiz mahalliy og'riqsizlantirish ostida bajarilganda traxeya halqalari nafas chiqarish paytida kesilishi lozim, chunki nafas olish paytida traxeyaning orqa devori qizilo'ngachga yaqinlashadi, shunda uni jarohatlanishi xavfi tuqiladi.

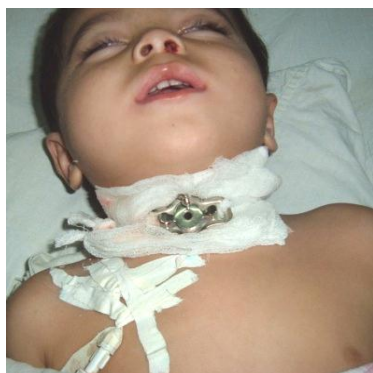
Bunday asoratni oldini olish uchun bolalarda traxeostomiya jarrohlik amali albatta intubatsiya ostida bajarilishi lozim. Bolalarda traxeya halqalarini kesish uchun o'tmas ilgak yordamida qalqonsimon bez bo'yinchasini siljitish kifoya.

Bolalarda traxeyani yuqoriga ko'tarish man etiladi, chunki traxeya halqalari ancha pastda kesilganda traxeostomiya naychasi chiqib ketishi va bemorda ko'ks orali-g'i emfizemasi rivojlanishi xavfi tug'iladi. Ba'zan traxeostomiya naychasini kiritishda qiyinchilikka duch kelish mumkin.

Kattalarda traxeyaning yorig'ini kengaytirish uchun Trusso kengaytirgichi ishlatiladi. Bolalarda traxeyaning yorig'i tor, halqalari yupqa bo'lganligi tufayli traxeostomiya naychasini kiritishda Trusso kengaytirgichi ishlatilmaydi (chunki u tog'ay halqalarini sinishiga va perixondrit asoratini rivojlanishiga sabab bo'ladi. Perixondrit dekanyulyatsiya muolajasini qiyinlashtirib, traxeyada chandiqli torayish hosil bo'lishiga yordam beradi).

Yosh bolalarda traxeostomiya naychasi yumshoq rezina kateter (yo'l boshchi) yordamida yoki qiyshiq tishsiz ingichka qisqich orasidan kiritiladi. Kateterning o'lchami naychaning tashqi o'lchamiga mos kelishi lozim. Reanimatsiya muolajalariga ehtiyoj tug'ilganda kesilgan traxeya halqalari ipak chok yordamida teridagi jarohat maydoniga tikib qo'yiladi; bunda nina traxeyadagi jarohat maydonining chetidan 0,5 sm masofada sanchiladi. Traxeostoma hosil qilingandan so'ng naychani kiritish oson kechadi. Bo'yindagi jarohat maydonining yuqori va pastki burchaklariga chok qo'yiladi, traxeostomiya naychasi ostiga doka qiyiq joylanib, uning quloqchalaridan o'tkazilgan doka tasma bemorning bo'yniga sust bog'lab qo'yiladi

Traxeostomiya jarrohlik amali bajarilgan bemorni parvarish qilish ishlari reanimatsiya bo'limida olib boriladi. Jarrohlik amali bajarilgandan so'ng darhol traxeya va bronxlar ichiga kirib qolgan qon va patologik ajralmalardan elektr so'rg'ich yordamida tozalanadi. Traxeostomiya naychasi ostiga steril doka qiyiq qo'yiladi va u vaqti-vaqti bilan almashtiriladi. Keyinchalik traxeostoma ochiq jarohatday parvarish qilinadi: traxeostoma atrofiga vodorod peroksidi, furatsilin eritmaları va spirt bilan



105-rasm. Traxeostoma naychasi o'rnatilgan bemor

ishlov beriladi, lorinden, selestoderm malhamlari surtiladi. Patologik ajralmalar to'planib, traxeostomiya naychasining yorig'ini toraytirganda ichki naycha chiqarib olinadi va tozalanadi (105-rasm). Po'stloqlar hosil bo'lishi va yallig'lanish jarayonini oldini olish maqsadida havo namligini oshirish (izotonik eritma bilan ingalyatsiya qilish), traxeya yorig'iga 0,5% natriy gidrokarbonat, 0,5% dioksidin, proteolitik fermentlar (ximotripsin, ximopsin) va antibiotik eritmalarini purkash tadbirlari o'tkaziladi. Ko'krak qafasini uqalash, nafas gimnastikasi va fizioterapiya muolajalari bu-

yuriladi.

Traxeostomiya jarrohlik amalini bajarish uchun sharoit bo'lmagan shoshilinch vaziyatlarda konikotomiya yoki krikokonikotomiya jarrohlik amallari bajariladi:

uzukqalqonsimon (*lig. cricothyroideum*) boylam yoki shu boylam va uzuksimon to'g'ayning yoyi birga kesiladi. Konik boylam paypaslab to-piladi. Konikotomiya jarrohlik amali hiqildoq perixon-dritini rivojlanishiga olib kelishi va keyinchalik dekanyu-lyatsiya muolajasini qiyinlashtirishi mumkin. Shuning uchun qulay fursat tug'ilganda traxeostomiya jarrohlik amali bajarilib, naychani boshqa joyga ko'chirish lozim.

Bolalarda o'tkir laringotraxeitni oldini olish tadbirlari gigiena qoidalariga rioya qilish, bolani chiniqtirish, o'tkir laringotraxeit bilan kechgan o'tkir respirator kasalliklar bilan tez-tez kasallanadigan bolalarni dispanser nazorati ostiga olish, nafas yo'llarining surunkali kasalliklarini davolash tadbirlarini o'z ichiga oladi.

HIQILDOQ VA TRAXEYANING SURUNKALI YALLIG'LANISHI barcha LOR-kasalliklarining 8,4% ni tashkil qiladi. Surunkali laringitning rivojlanishiga quyidagi omillar yordam beradi: qaytalanuvchi o'tkir laringit, ovozni zo'riqishi, tamaki va spirtli ichimliklar, chang va gaz bilan ifloslangan havodan nafas olish, yuqori nafas yo'llari kasalliklari (surunkali rinit, sinuitlar, burun to'sig'i qiyshiqligi, tonzillit, faringit, adenoidlar, burun poliplari), yurak, qon tomir va o'pka kasalliklari, allergik holatlar. Surunkali laringit bilan og'rigan bemorda ko'pincha me'da-ichak, yurak, qon tomir, endokrin kasalliklar, surunkali bronxit, surunkali nefrit yoki uglevod almashinuvini buzilishi kuzatiladi.

Hiqildoqning surunkali yallig'lanishi quyidagi klinik shakllarga bo'linadi:

- surunkali kataral laringit;
- surunkali atrofik laringit;
- surunkali giperplastik laringit.

Surunkali kataral laringit (*laryngitis chronica catarrhalis*) hiqildoq shilliq pardasining surunkali kataral yallig'lanishi. Kasallik ko'p uchraydi va engil kechadi. Surunkali kataral laringitning rivojlanishida ovoz boylamlarining zo'riqishi (xonanda, ma'ruzachi va o'qituvchilarda) va noqulay ekzogen omillar (iqlim, mehnat sharoiti), mahalliy va umumiy immunitetning susayishi muhim ahamiyatga ega.

Klinik belgilari. Kasallikning etakchi belgisi bu ovozning o'zgarishi bo'lib, bemorning ovozi bo'g'ilib, ovozning tembri o'zgaradi. Bemor tomog'i qichishiga, tomog'ida noxushlik yoki yot jismni his etishiga va yo'talga shikoyat qiladi. Tamaki chekuvchi bemorlarda doimiy ravishda engil yo'tal kuzatiladi.

Laringoskopiyada hiqildoq shilliq pardasi qizargan va shishganligi, ovoz burmalari sohasida qizarish va shish keskinroq ekanligi ko'zga tashlanadi.

Tashxis bemor shikoyatlari, laringoskopiya, stroboskopiya, mikrolaringoskopiya va boshqa tekshiruvlar natijalari asosida qo'yiladi. Hiqildoq kasalliklarida mikrolaringoskopiya ayniqsa qimmatli ma'lumot beradi. Bevosita va bilvosita mikrolaringoskopiya tekshiruvi jarrohlik miroskopi yordamida bajariladi.

Davolash. Bemorga ovoz gigienasiga rioya qilish tavsiya etiladi; baland ovozda gapirish yoki uzoq vaqt nutq so'zlash, chekish, spirtli ichimliklarni ichish man etiladi. Kasallik avj olgan davrda hiqildoqqa antibiotik va gidrokortizon aralashmasini kuniga bir marta ingalasiya qilish, *lig. conicum* sohasiga teri ostiga limfotrop usulda

30% linkomitsinni 0,5% -1 ml novokainda eritib yuborish muolajalari natijasida 2-3 kun ichida yallig'lanish jarayoni butunlay o'tib ketadi.

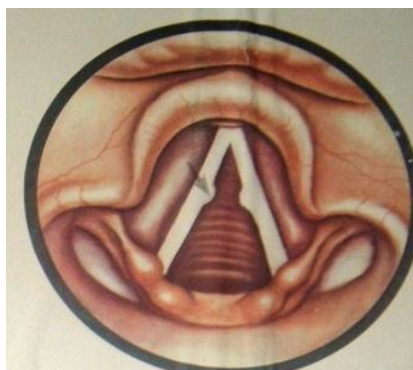
Surunkali giperplastik (gipertrofik) laringit (*laryngitis chronica hyperplastica*) chegaralangan yoki tarqoq giperplaziya jarayoni bilan kechgan hiqildoq shilliq pardasining surunkali yallig'lanishi.

Hiqildoq shilliq pardasining giperplaziyasi quyidagi shakllarda namoyon bo'ladi:

- xonanda yoki baqiroqlar tugunchalari;
- hiqildoq paxidermiyasi;
- hiqildoq qorinchalari shilliq pardasining gipertrofiyasi yoki prolapsi.
- burma osti surunkali laringiti;

Klinik belgilari. Bemor asosan ovozi bo'g'ilganiga va toliqishiga shikoyat qiladi. Ovozni afoniyagacha bo'g'ilishi ko'pincha cho'michsimon tog'aylar orasi paxidermiyasida kuzatiladi. Kasallik avj olgan davrda bemorni tomog'i qichishi, achishi, yutinganda yot jism his etish, vaqti-vaqti bilan shilimshiq balg'amli yo'tal bezovta qiladi.

Surunkali giperplastik laringitning *tarqoq* shaklida hiqildoq shilliq pardasi qalinlashadi, qizaradi; cheti qalinlashgan va o'zgargan ovoz burmalari fonatsiya paytida bir-biriga to'liq jiplashmaydi.



106-rasm.
Xonandalar tugunchasi

Surunkali giperplastik laringitning *chegaralangan shaklida* (*xonanda tugunchalari*) hiqildoqning shilliq pardasi o'zgarmaydi, pushti rangda bo'ladi. Ovoz burmalari old va o'rta qismlarining chegarasida epiteliy va elastik to'qimadan hosil bo'lgan va diametri 1-2 mm ga teng keng asosli kichik tugunchalar ko'rinadi (106-rasm). Kattalarda tugunchalar "*xonandalar tugunchasi*", bolalarda "*baqiroqlar tugunchasi*" deb ataladi. Ular ovoz yorig'ini to'liq yopilishiga to'sqinlik qilishi tufayli bemor ovozinin jarangdorligi pasayadi.

Dahliz burmalarining bir-yoki ikki tomonlama giperplaziyasi ovoz burmalarini qisman yoki butunlay yopib qo'yishi mumkin.

Hiqildoq paxidermiyasida cho'michsimon tog'aylar orasidagi bo'shliqning shilliq pardasi qalinlashib, yuzida kichik tepachalarni eslatuvchi chegaralangan epidermal o'simtalar hosil bo'ladi. Epiteliy qavatida papillyar va ipsimon giperpalaziya jarayoni bilan birga yallig'lanish, reaktiv proliferatsiya jarayoniga xos o'zgarishlar kuzatilib, biriktiruvchi to'qima dag'allashib, bazal va bigizsimon qavatda hujayralar soni ko'payadi. Yallig'lanish o'smasi ovoz burmalarining orqa qismida va cho'michsimon tog'aylar orasidagi bo'shliqda joylashgan bo'ladi. Hiqildoq yorig'ida kam miqdorda quyuq ajralma, ayrim joylarda qaloqlar hosil bo'lishi kuzatiladi. Ovoz burmalari bir-biriga to'liq jiplashmaydi.

Hiqildoq giperkeratozlarida yuqorida qayd etilgan klinik belgilardan tashqari shilliq pardaning yuqori qavatida ham hujayralar soni ko'payadi. Hiqildoq paxider-

miyasi, leykoplakiyasi va giperkeratozi odatda cho'michsimon tog'aylarning ovoz o'sig'ida va cho'michsimon tog'aylar orasidagi bo'shliqda joylashadi.

Hiqildoq qorinchalari shilliq pardasining gipertrofiyasi (prolapsus) ovoz zo'riqishida va hiqildoq qorinchalari shilliq pardasining yallig'lanishi natijasida rivojlanadi. Nafas chiqarilganda, fonatsiya paytida va yo'talganda qalinlashgan hiqildoq qorinchalarining shilliq pardasi bo'rtib, ovoz burmalarini qisman yopib, ovoz yorig'ini to'liq yopilishiga to'sqinlik qiladi. Laringoskopiyada ovoz burmalarini yopib turgan lo'lachalar ko'rinadi.

Surunkali burma osti laringitining laringoskopiya manzarasi soxta krup manzarasini eslatadi. Bunda burma osti bo'shlig'i shilliq pardasining gipertrofiyasi ovoz yorig'ini toraytiradi.

Ba'zan ovoz burmalarining shishli gipertrofiyasi (*Reynke Gayek laringiti*) uchraydi. Bunda ovoz burmalarining old qismida polipsimon shish paydo bo'lib, bemor nafas olganda u kema elkaniday tebranadi. Surunkali laringit *diskeratoz* bilan birga kechgan hollarda jarayon xavfli o'smaga aylanishi mumkin.

Tashxis bemor shikoyatlari, laringoskopiya, stroboskopiya, mikrolaringoskopiya va boshqa tekshiruvlar natijalari asosida qo'yiladi. Hiqildoq kasalliklarida mikrolaringoskopiya ayniqsa qimmatli ma'lumotlar beradi. Bevosita va bilvosita mikrolaringoskopiya tekshiruv jarrohlik mikroskopi yordamida bajariladi. Bu usul hiqildoqning xavfli va xavfsiz o'smalarini aniqlashga, biopsiya tekshiruvini o'tkazishga yordam beradi. Bevosita laringoskopiya va stroboskopiya shilliq pardaning chegaralangan yoki tarqoq giperplaziyasi, cho'michsimon tog'aylararo bo'shlig'ida va hiqildoqning boshqa bo'limlarida quyuq shilimshiq balg'am to'planganligi ko'rinadi. Onkologik kasalliklarni inkor etish maqsadida kompyuter tomografiya, MRT va gistologik tekshiruvlar o'tkaziladi.

Qiyosiy tashxis. Giperplastik laringitning chegaralangan shakllari spetsifik yuqumli granulema (skleroma, sil va zaxm kasalliklari) va hiqildoq o'smalaridan farqlanadi. Aniq tashxis serologik reaksiyalar va biopsiya ma'lumotlari asosida qo'yiladi. Endoskopiya tekshiruvda ko'pincha spetsifik tugunchalar asimmetrik holda, giperplaziya jarayonida esa o'zgarish simmetrik holda joylashganligi aniqlanadi.

Davolash. Surunkali laringitni, ayniqsa surunkali gipertrofik laringitni davolash juda qiyin, chunki davolash tadbirlari kutganday yaxshi natija beravermaydi. Shuning uchun kasallikni keltirib chiqaruvchi sabablarini bartaraf etish maqsadga mufoviq.

Birinchi navbatda zararli omillarning ta'siri bartaraf etiladi, ovoz gigienasiga rioya qilish talab etiladi. Kasallikning huruj davrida bemorga o'tkir kataral laringitda qo'llaniladigan davolash tadbirlari buyuriladi. Surunkali gipertrofik laringitni davolashda patologik jarayonning keskinligi, kechimi va mikrolaringoskopiya manzarasi e'tiborga olinadi. Hiqildoq sohasining old yuzasiga (*lig.conicum* atrofiga) 4-7 kun davomida antibiotik eritmasi va gidrokortizon emulsiyasini birga teri ostiga kuniga bir mahal yuborish yaxshi natija beradi. Bundan tashqari shakllanayotgan gipertrofik to'qimani yumshatish maqsadida lidaza va gumizolni bilagingning terisi ostiga kuniga

1 martadan 2 hafta davomida yuboriladi. Hiqildoq ichiga yallig'lanishga qarshi dori vositalar, natriy xloridning izotonik eritmasida eritilgan ximotripsin, gidrokortizon, kalanxoe sharbati yoki 3% kollargol va taninning suvli-glitserinli eritmasi yuboriladi. Shilliq pardaning chegaralangan giperplaziyasi endolaringeal usulda olib tashlanadi, biopsiyada olingan to'qima bo'lagi gistologik tekshiruvga yuboriladi.

Surunkali laringit bilan og'rigan bemorlarda ko'pincha surunkali sinusit va tonsillitlar birga uchraydi. Ular bir-biri bilan patogenetik bog'liq bo'lib, o'zaro salbiy ta'sir ko'rsatadilar. Shuning uchun bir vaqtning o'zida ularni ham kompleks davolash choralarini ko'rish maqsadga muvofiq.

Hozirgi kunda giperplaziyaga uchragan epiteliy, paxidermiya, leykoplakiya va poliplar endoskopiya jarrohlik amali yordamida olib tashlanadi. Mahalliy og'riqsizlantirishda 10% lidokain, 2% kokain, 2% dikain eritmaları ishlatiladi.

Surunkali gipertrofik laringitda rivojlangan hiqildoq diskeratozi saraton oldi kasalliklari guruhiga kiradi. Bunday bemorlar dispanser nazorati ostiga olinib, onkologik tekshiruvdan o'tkaziladi. Ularga fizioterapiya muolajalari man etiladi.

Surunkali atrofik laringitda (*laryngitis chronica atrophica*) hiqildoq shilliq pardasining distrofik o'zgarishlari kuzatiladi. Hiqildoq shilliq osti bezlari faoliyatining susayishi natijasida hiqildoqning shilliq pardasi quriydi va yupqalashadi, shilliq parda va shilliq osti to'qimada kichik hujayrali infiltratsiya jarayoni yuzaga keladi. Jarayon rivojlangan sari biriktiruvchi to'qima jipslashib bezlar soni kamayadi, qon tomirlar obliteratsiyaga uchraydi. Zararlanmay qolgan bezlar ishlab chiqargan ajralma quyuq va tez orada qurib po'stloqlarga aylanadi.

Surunkali atrofik laringit mustaqil kasallik sifatida kam uchraydi. Uning rivojlanishiga ko'pincha atrofik rinofaringit sabab bo'ladi. Atrof muhit va mehnat sharoiti, oshqozon-ichak kasalliklari va burun orqali nafas olishning qiyinlashishi (surunkali rinit, burun polipi, burun to'sig'ining qiyshayishi) hiqildoq shilliq pardasining atrofiyasi rivojlanishiga olib keladi.

Klinik belgilari. Surunkali atrofik laringitda klinik belgilar patologik jarayonning tarqalish darajasiga bog'liq. Bemor tomog'i qurishiga, achishiga, tomog'ida yot jism his etishiga, yo'talga, balg'amning qiyinchilik bilan ko'chishiga shikoyat qiladi. Uning ovozi kun davomida o'zgarib turadi; ovozining bo'g'ilishi ko'proq ertalab kuzatilib, balg'am chiqarilgandan so'ng tiklanadi. Hiqildoq yorig'ida to'plangan po'stloqlar nafas buzilishlariga olib keladi.

Laringoskopiyada hiqildoqning shilliq pardasi yupqalashgan va qurigan, ayrim maydonlarda yopishqoq kalin ajralma va quruq po'stloqlar bilan qoplanganligi ko'rinadi. Fonatsiya paytida ovoz boylamlari zich jipslashmaydi va ular orasida oval tirqish qoladi. Quyuq ajralma ushbu tirqish sohasida to'planib, quruq po'stloqlarga aylanishi va hiqildoq torayishi holatiga olib kelishi mumkin.

Davolashda birinchi navbatda kasallikning rivojlanishiga sabab bo'lgan omillar bartaraf etilishi lozim. Bemorga chekish, alkogol ichimliklarni va o'tkir taomlarni iste'mol qilish man etilib, ovoz gigienasiga rioya qilish tavsiya kilinadi. Atrofik laringitda balg'amni suyultiruvchi sinupret, bronxopret va balg'amni ko'chiruvchi dori-

lar, kaliy-ishqorli, vodorod sulfidli va yog'li ingalyatsiyalar tavsiya qilinadi. Natriy xloridning 200 ml izotonik eritmasiga 5 tomchi 5% yodning spirtli eritmasini qo'shib halqumni chayish va shu eritma bilan ingalyatsiya qilish tavsiya qilinadi. Muolaja kuniga 2 mahal 5-6 hafta davom ettiriladi.

Vaqtı-vaqtı bilan bemorga 1-2% mentol yog'i bilan ingalyatsiya qilish tavsiya qilinadi, uni 10 kun davomida hiqildoq ichiga kuyish ham yaxshi samara beradi. Hiqildoq shilliq parda osti bezlarining faoliyatini faollashtirish maqsadida bemorga 2 hafta davomida 30% kaliy yodid eritmasini 5-8 tomchidan 3 mahal ichish buyuriladi (dorini buyurishdan oldin bemorning yod dori vositasiga sezgirligi aniqlanadi).

Burunhalqum va hiqildoqning atrofik jarayonlari birga kechgan hollarda halqum orqa devori yon bo'limlarining shilliq pardasi ostiga novokain va aloe aralashmasini (1 ml 1% novokain eritmasi va 1 ml aloe) yuborish yaxshi natija beradi. Aralashma halqum shilliq pardasining ostiga har ikki tomoniga 2 ml dan yuboriladi. In'ektsiyalar har 5-7 kunda takrorlanib, jami 7-8 muolaja o'tkaziladi. Hiqildoq yorig'ida po'stloqlar va yopishqoq quyruq ajralma to'planganda tripsin, ximotripsin aerazol-terapiyasi tavsiya qilinadi.

HIQILDOQ MUSHAKLARI HARAKATINI BUZILISHI ikki klinik shaklda, ya'ni mushaklar faoliyatini oshishi va susayishi, yoki butunlay yo'qotilishi bilan (nimfalaj va falaj) kechadi. Kelib chiqishi sababiga ko'ra markaziy va periferik shakllarga bo'linadi.

Hiqildoq mushaklarining markaziy falaji siringomieliya, tarqoq skleroz, o'tkir poliomielit, orqa miya so'xotasi (*tabes dorsales*), isteriya va bosh miya qobig'i, voroliy ko'prigi, uzunchoq va bosh miya poyasining boshqa qismlarida joylashgan zaxm gummasida, o'smalarda va bosh miyaga qon quyulishi holatlarida yuz beradi. Bunday falajlar ba'zan IX, X, XI, XII bosh miya asab tolalari zararlanishining klinik belgilari bilan birga kechadi.

Hiqildoq mushaklarining periferik falajlari qaytalanuvchi asab tolasining zararlanishi natijasida rivojlanadi. Qaytalanuvchi asab tolası har ikki tomonda qizilo'ngach, traxeya, chap bronx, yurak, aorta, o'ng o'mrov osti arteriyasi, arterial yo'l, qalqonsimon va ayrisimon bezlar, ko'ks oralig'i va bo'yin limfa tugunlari bilan yondosh joylashgan. Shu sababdan uning parezi va falaji quyidagi omillar ta'sirida rivojlanishi mumkin:

- 1) qaytuvchi asab tolasini infeksiyon -toksik zararlanishida;
- 2) bo'yin, ko'krak qafasi a'zolari, qizilo'ngach o'smalari va jarohatlarida;
- 3) yurak kasalliklari va yirik qon tomirlar anevrizmasida;
- 4) ko'ks oralig'i limfa tugunlarining kattalashishida;
- 5) qalqonsimon bezda bajarilgan jarrohlik amali natijasida.

Qaytuvchi asab tolasining (n.recurrens) infeksiyon-toksik zararlanishi ko'pincha gripp va o'tkir respirator kasalliklarda, o'pka silida, ba'zan difteriya, ich terlama, virusli gepatit, bosh va yuz sohasi saramasi, zaxmda rivojlanadi. Agar gripp va o'tkir virusli kasalliklarda falaj (nimfalaj) ning rivojlanishiga bevosita nevrit sabab bo'lsa, sil

kasalligida asab tolasini bosilishi bilan kechgan perinevral fibroz jarayoni sabab bo'ladi.

Bundan tashqari, qaytuvchi asab tolasini o'pka silida bajarilgan jarrohlik amali paytida yoki jarrohlik amalidan so'nggi davrda shish, gematoma, periadenit, surunkali mediastinitda chandiqlar bilan bosilishi natijasida zararlanishi mumkin.

Qaytuvchi asab tolasiga *yondosh a'zolar o'smalarida* o'pka, qizilo'ngach (yuqori va o'rta qismi), ko'ks oralig'i o'smalari (sarkoma, timoma, qalqonsimon bez kistasi, to'sh orqasi bo'qog'i, qalqonsimon bezning ko'krak qafasi ichi o'smalari - teratoma, lipoma, bronxo va enterogen kistalar, nevrogen o'smalar, limfagranulematoz, xavfli o'smalarda rivojlangan metastazlar), qalqonsimon bez o'smalari, turli xavfli o'smalardagi (ko'pincha, hiqildoq va halqum saratoni) bo'yin limfa tugunlari metastazlarida o'sma bilan bosilishi, o'z joyidan siljishi, o'sma yoki birga kechuvchi yallig'lanish yoki zaharlanish jarayonlari natijasida zararlanadi. Bemorda ovoz o'zgarishi belgisi qayd etilgan kasalliklarning dastlabki belgilaridan biri sifatida namoyon bo'ladi.

Bo'qoqning tuguncha shaklida, tush orqasiga tarqalgan yoki xavfli o'smaga aylangan bo'qoqda ham qaytuvchi asab tolasini zararlanishi mumkin. Hiqildoq falajiga ba'zan strumektomiya sabab bo'ladi (qaytuvchi asab tolasini jarrohlik amali paytida jarohatlanishi yoki uni jarrohlik amalidan so'nggi davrda shish, gematoma, chandiqlar bilan bosilishi).

Hiqildoq asab tolasining yuqori shoxchasi jarohatlanganda bemorda yo'tal va qisqa muddatli disfoniya kuzatiladi. X juft bosh miya asab tolasini (IX va XI asab tolasini bilan birga) bo'yinturuq teshigi sohasida glomus o'smasi bilan bosilganda ham bemorda qaytuvchi asab tolasini falajining belgilari kuzatiladi.

Bundan tashqari qaytuvchi asab tolasining falaj yoki nimfalajlari *yurak va yirik qon tomir kasalliklarida* ham uchraydi. Ularning rivojlanishiga aorta kengayishi, yurak mitral klapanining torayishi tufayli yuz bergan yurak, ayniqsa chap bo'lmachasining kengayishi sabab bo'ladi. Bunda kattalashgan chap yurak bo'lmachasining quloqchasi qaytuvchi asab tolasini aorta yoyi tomon bosadi. Yurak etishmovchiligining dekompensatsiya bosqichida qaytuvchi asab tolasini o'pka arteriyasi bilan bosilgan bo'ladi. Hiqildoq mushaklarining falaj va nimfalaji o'tkir revmokardit, kifoskolioz, perikardit, miokard infarktida rivojlangan yurak kengayishida ham yuz berishi mumkin.

Bitmay qolgan arterial yo'lni bartaraf etish jarrohlik amalida ham qaytuvchi asab tolasini jarohatlanishi mumkin (jarrohlik amali paytida yoki undan so'nggi davrda asab tolasini ligatura sohasidagi shish bilan bosilishi natijasida).

Qaytuvchi asab tolasining "*ideopatik*", ya'ni sababsiz rivojlangan nimfalaj va falajlari ko'pincha yuqorida qayd etilgan va infeksiya-toksik xarakterga ega kasalliklar yoki aniqlanmagan o'smalar tufayli rivojlanadi.

Shuning uchun qaytuvchi asab tolasini nimfalaj va falajlarida, chuqur klinik va laboratoriya tekshiruvini o'tkazib, har 2-3 oyda bemorni mutaxassis ko'rigiga yuborish lozim.

Tashxis bemor shikoyatlari, anamnez ma'lumotlari, klinik belgilar (ovozni bo'g'ish, disfoniya, engil hansirash) va laringoskopiya, stroboskopiya va boshqa tekshiruv ma'lumotlari asosida qo'yiladi.

Bir tomonlama to'liq falajda ovoz burmasi odatda o'rtada joylashadi, ya'ni intermedial holatni egallaydi (chuqur nafas va fonatsiya holatlar oralig'i). Bu holat ko'pincha "o'lik holat" deb ataladi, ammo bu noto'g'ri, chunki o'limdan so'ng ovoz burmalari ko'pincha turli (ichki yoki tashqi) holatlarda joylashadi. Ba'zan kaytuvchi asab tolasi falajida ovoz burmasi ichki va, hatto, tashqi holatni egallashi mumkin.

Qaytuvchi asab tolasining jarohatdan so'nggi va infeksiyon-toksik zararlanishida aksariyat hollarda falaj qisqa vaqt ichida rivojlansa, o'sma yoki boshqa jarayon bilan bosilganda esa asta-sekin rivojlanadi.

Davomli (6 oydan ortiq davom etgan) hiqildoq falajida ovoz burmalari atrofiyaga uchrab, yupqalashadi va osilib turadi, erkin chetlari yarim oy shaklida bo'rtib turib, cho'michsimon tog'ay biroz oldinga va ichkariga siljiydi. Bunday falaj bilan og'rikan bemorlarda kompensatsiya hodisasi kuzatiladi, ya'ni sog'lom ovoz burmasi fonatsiya paytida o'rta chiziqdan o'tib zararlangan tomondagi burmaga jipslashadi va ovoz tirqishi to'liq yopiladi. Bunda sog'lom tomondagi cho'michsimon tog'ay zararlangan cho'michsimon tog'ay orqasida joylashib (tog'aylarning o'zaro kesishganligi), hiqildoq usti qopqog'i biroz sog'lom tomonga siljiydi. Sog'lom ovoz burmasi faoliyatining kuchayishi tufayli bemor ovozinin jarangdorligi biroz tiklanadi. Ba'zan fonatsiya paytida yuqori hiqildoq asab tolasi bilan ta'minlangan old qalqonuzuksimon mushak faoliyatining kompensator kuchayishi natijasida falajlangan ovoz burmasi o'rta chiziq tomon biroz siljigandek bo'ladi. Yuqori hiqildoq asab tolasi zararlanganda bu hol kuzatilmaydi, bemorda old qalqonuzuksimon mushak falaji belgilari bilan birga hiqildoq shilliq pardasining sezgirligi va reflekslari yo'qotilib, bemorda yo'tal kuzatiladi.

Qaytuvchi asab tolasining ikki tomonlama to'liq falaji kam uchraydi. Bunda har ikki tomondagi ovoz burmalari harakatsizlanib, fonatsiya va nafas olish paytida oraliq, ya'ni intermedial holatni egallaydi va bemorda ovoz jarangdorligining pasayishi bilan birga jismoniy zo'riqishda nafas faoliyati ham buziladi.

Orqa uzukcho'michsimon mushaklarning ikkitomonlama falajida (qaytuvchi asab tolasi falaji aynan shu kasallik bilan boshlanishi mumkin) bemorda asosan nafas faoliyati buziladi, ovozinin jarangdorligi deyarli o'zgarmaydi. Ovoz burmalari paramedial, ya'ni o'rta chiziqqa yaqin holatni egallab, ular orasida tirqish bo'ladi. To'liq falajlarda nafas olinganda ovoz burmalari bir-biriga yaqinlashadi, nafasni chiqarilganda va fonatsiya paytida burma osti havo bosimining pasayishi tufayli - bir-biridan biroz uzoqlashadi. Tez rivojlangan bunday falajlarda bemorda asfiksiya holati yuz berishi va uning hayotini faqat shoshilinch traxeostomiya jarrohlik amali saqlab qolishi mumkin. Ammo aksariyat hollarda bunday falajlar asta-sekin rivojlanib, bemor kislorod etishmovchiligiga ko'nikish hosil qiladi, hansirash engil jismoniy zo'riqishda kuzatiladi. Bunday bemorda hiqildoq yallig'lanishi juda og'ir kechadi.

Uzukcho'michsimon mushaklarining ikki tomonlama falaji orqa miya so'xtasida, qalqonsimon bez saratonida va strumektomiyadan keyin kuzatilishi mumkin. Shunga o'xshash laringoskopik manzara, ya'ni ovoz burmalarining paramedial joylashuvi qizilo'ngach kirish qismining saratoni orqa cho'michsimon mushaklarga tarqalganda kuzatiladi.

Qiyosiy tashxis. Qaytuvchi asab tolasining bir yoki ikki tomonlama falaji uzukcho'michsimon bo'g'imining bir yoki ikki tomonlama ankilozidan farqlanadi. Qiyosiy tashxis quyidagi usullar yordamida o'tkaziladi:

- 1) tugmachali zond yoki maxsus asbob yordamida ovoz burmalari yoki uzukcho'michsimon bo'g'imining sust harakatini tekshirish;
- 2) elektron stroboskopiya tekshiruvi;
- 3) bevosita mikrolaringoskopiya, fibrolaringoskopiya, laringostroboskopiya, kompyuter tomografiya va boshqalar.

Tugmachali zond yordamida bajarilgan tekshiruvda uzukcho'michsimon bo'g'im ankilozida bo'g'imning sust harakati yo'qotilganligi, falajda saqlanib qolganligi ma'lum bo'ladi. Stroboskopiya bo'g'im ankilozida ovoz burmalari fonatsiya paytida titraydi, falajda esa bu belgi kuzatilmaydi. Tekshiruvda periferik falajda mushak faoliyatining qayta tiklanish reaksiyasi aniqlanadi.

Davolash. Qaytuvchi asab tolasida falajida davolash tadbirlari birinchi navbatda falajning rivojlanishiga sabab bo'lgan omillarni bartaraf etishga qaratiladi, ularni mutaxassis vrachlar (jarroh, terapevt, nevropatolog, onkolog va boshq.) olib boradi.

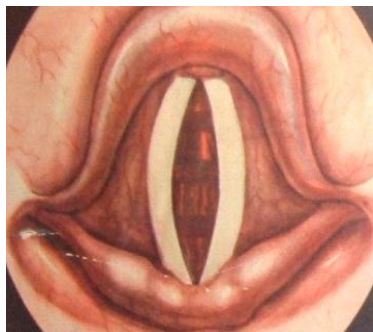
Kuchli hiqildoq torayishi bilan kechgan *m.vocalis* ning ikki tomonlama falajida traxeostomiya jarrohlik amali bajariladi. Infeksion-toksik falajda yallig'lanishga qarshi antibiotiklar, dezintoksikasiya, desensibilizatsiya tadbirlari, muskullar harakatini faollashtiruvchi muolajalar: 0,1% strixnin, galantamin, aloe ekstrakti, nikotin kislotasi va boshqalar, fizioterapiya muolajalari (5% kaliy yodid eritmasi bilan elektroforez, diadinamik toklar, hiqildoq asab-mushak tizimini pastchastotali elektr toki bilan faollashtirish) o'tkaziladi. Ovoz burmasi falajida bevosita va bilvosita laringoskopiya yordamida paramedial joylashgan ovoz burmasiga teflon pastasini (teflon va glitserin aralashmasi) yuborish 90% bemorlarda yaxshi natija beradi.

Agar infeksiya-toksik hiqildoq falaji bilan og'rikan bemor sog'ayib ketsa, bo'yin va ko'krak qafasi a'zolarining xavfli o'smalarida kasallikni yakuni yaxshi bo'lmasligi mumkin. Jarohatdan so'nggi falajlarning kechimi jarohatning hajmiga bog'liq bo'ladi. Strumektomiya paytida jarohatlangan qaytuvchi asab tolasining faoliyati juda kam hollarda qayta tiklanadi.

Yurak va yirik qon tomirlar kasalliklarida rivojlangan hiqildoq falajida qaytuvchi asab tolasining faoliyati asosiy kasallik davolangandan so'ng tiklanishi mumkin.

Hiqildoqning miopatik falajlariga turli yuqumli kasalliklar (gripp, o'tkir va surunkali laringit) va ovozni zo'riqishi (o'qituvchi, aktyor, xonandalar va boshq.) tufayli hiqildoq mushaklarida yuz bergan o'zgarishlar sabab bo'ladi. Bunday nimfalajlar odatda ikki tomonlama bo'lib, u yoki bu mushakning nimfalaji o'z laringoskopik manzarasiga ega.

Aksariyat hollarda ovoz mushaklarining (*mm.vocalis, seu thyroarytenoideus internus*) zararlanishi kuzatiladi. Bunda ovoz burmasining erkin cheti ichkariga biroz qayrilgan bo'lib, ikki tomonlama falajida ovoz tirqishi oval shaklda ko'rinadi (107-rasm). Ayrim hollarda ovoz burmasining erkin cheti biroz qayrilgan bo'lib, fonatsiya paytida ovoz burmalari bir-biriga to'liq jipslashmaydi.



107-rasm.

Ikki tomonlama ovoz
mushagi falaji

Ko'ndalang cho'michsimon mushak nimfalajida fonatsiya paytida ovoz burmalarining ko'p qismi jipslashadi, ammo orqa qismlarida (*pars intercartilaginea*) uchburchak shaklda tirqish qoladi.

Yuqorida qayd etilgan mushaklar nimfalaji birga kechgan hollarda ovoz burmalari orqa va o'rta qismlarining chegarasi tortilgan bo'lib, ovoz tirqishining shakli qum soatga, kam uchraydigan tashqi uzukcho'michsimon mushak nimfalajida esa noto'g'ri romb shakliga o'xshaydi. Hiqildoqning boshqa mushaklarining nimfalajlari deyarli uchramaydi.

Yuqorida qayd etilgan barcha nimfalajlarda bemorning ovozi o'zgaradi, ammo nafas faoliyati esa o'zgarishsiz qoladi. Nimfalajning keskinligiga qarab bemorning ovozi pasayishi yoki toliqishi, ba'zan afoniyagacha o'zgarishi mumkin.

Tashxis bemor shikoyatlari, laringoskopiya, mikrolaringoskopiya, stroboskopiya, KT, MRT va boshqa tekshiruvlar asosida qo'yiladi.

Davolash tadbirlaridan ovoz gigienasiga rioya qilish, yallig'lanishga qarshi terapiya, elektr toki yordamida faollashtirish (elektroforez, diodinamik tok), umumiy faollashtiruvchi terapiya (0,1 % strixnin eritmasi yoki aloe ekstrakti) o'tkaziladi. Bemor vrach - foniatr nazorati ostida bo'ladi.

Ovoz chiqarish faoliyatining funksional buzilishlari (disfoniya va afoniya) ruhiy kasalliklarda kuzatiladi. Tashxis anamnez ma'lumotlari, bemor hatti-harakatini kuzatish va laringoskopiya manzarasi asosida qo'yiladi. Laringoskopiya yal- lig'lanish jarayonisiz kechgan miopatik falaj manzarasi ko'rinadi. Funksional afo- niyada bemor ovoz chiqarib yo'taladi, kuladi va yig'laydi. Davolashni mutahassis vrachlar (foniatr, nevropatolog, ruhshinos) birgalikda olib boradilar.

BURUN VA BURUN YONDOSH BO'SHLIQLARINING ANATOMIK TUZILISHI, FIZIOLOGIYASI VA TEKSHIRISH USULLARI

Burun va burun yondosh bo'shliqlarining anatomik tuzilishi

Burun va burun yondosh bo'shliqlari kalla suyagining yuz qismida, ko'z kosa-siga yaqin maydonda joylashgan. Burun shartli ravishda tashqi va ichki yoki burun bo'shlig'iga bo'linadi.

Tashqi burun (*nasus externus*) asosi bilan pastga qaragan uch qarrali piramida shakliga ega. U suyak va tog'ay qismlardan tashkil topgan. Burunning yuqori qismi peshona suyagi bilan chegaradosh bo'lib, burun negizi (*radix nasi*) deb ataladi. Burun negizi pastda burun qirrasiga (*dorsum nasi*) davom etadi va burun uchini (*apex nasi*) hosil qilib tugaydi. Burunning yon tomonlari burun uchi sohasida harakatchan bo'lib, burun qanotlari (*alae nasi*) deb ataladi. Burun qanotlarining erkin chetlari burun to'sig'ining harakatchan qismi (*pars mobilis septi nasi*) bilan ikkiga bo'lingan burun kataklarini hosil qiladi.

Suyak qismi tashqi burun qirrasini hosil qilgan juft burun suyaklaridan (*os nasalia*) tuzilgan. har ikki tomonda burun suyaklari yon tomoni bilan yuqori jag' suyagining peshona o'siqlariga (*processus frontalis maxillae*) birikib, yuz skeletining noksimon teshigini hosil qilishda qatnashadi. Pastda bu suyaklar tashqi burunning tog'ay qismiga birikadi.

Tashqi burunning tog'ay qismi suyak qismiga zich birikib, juft yonbosh uchburchak tog'aylar (*cartilago nasi lateralis*) va juft qanotlarning katta tog'aylaridan (*cartilago alaris major*) hosil bo'lgan. Burun qanotining katta tog'ayi medial va lateral oyoqchalarga (*crus mediale and laterale*) ega. Yonbosh tog'ay oyoqchalarining pastki qismi burun kataklarini hosil qilishda qatnashadi. Yonbosh va burun qanotining katta tog'aylari orasida burun qanotlarining kichik tog'aylari – *cartilagine alaris minores* (*sesamimon tog'aylar*) joylashgan.

Tashqi burunning terisi bezlarga boy bo'lib, ular burunning pastki uchdan bir qismida ayniqsa ko'p bo'ladi. Burun dahlizi (*vestibulum nasi*) ham 4-5 mm masofada teri bilan qoplangan bo'lib, bu maydonda u ko'pgina tuklar bilan ta'minlangan. Burun qanotlarining biriktiruvchi to'qimasi burun kataklarining orqa-pastki qismini hosil qilishda ishtirok etadi. Burun qanotlari terisining ostida burun teshigini toraytiruvchi va kengaytiruvchi mushaklar joylashgan.

Tashqi burunni qon bilan ichki va, asosan, tashqi uyqu arteriyasi tizimining quyidagi qon tomirlari ta'minlaydi:

- 1) burchak arteriyasi (*a.angularis*) – yuz arteriyasining (*a.facialis*) shoxchasi;
- 2) burunning dorsal arteriyasi (*a.dorsalis nasi*) – ichki uyqu arteriyasi tizimiga qarashli ko'z arteriyasining (*a.opthalmica*) oxirgi shoxchasi.

Tashqi burunning negizi sohasida bu arteriyalar birlashib, tashqi va ichki uyqu arteriyalar orasida anastomoz hosil qiladi.

Vena qoni tashqi burundan yuz venasiga (*v.facialis*) va u orqali ichki bo'yinturuq venaga (*v.jugularis interna*) quyiladi. O'z navbatida yuz venasi burchak venasi (*v.an-*

gularis), tashqi burun venalari (*vv.nasalis externa*), yuqori va pastki lab venalari (*vv.labiales superior et interior*) hamda yuzning chuqur venasidan (*v.faciei profunda*) hosil bo'ladi.

Burchak venasi g'orsimon sinusga (*sinus cavernosus*) quyiladigan yuqori ko'z venasi (*v.opthalmica superior*) bilan ham anastomoz hosil qilishi muhim klinik ahamiyatga ega. Infeksiya tashqi burun yallig'lanish o'choqlaridan gorsimon sinusga tarqalib, juda og'ir ko'z kosasi va kalla ichi asoratlarning rivojlanishiga sabab bo'lishi mumkin.

Limfa tashqi burundan asosan jag' osti va quloq atrofi limfa tugunlariga quyiladi.

Tashqi burun mushaklarining harakat innervatsiyasini yuz asab tolasi (*n.facialis*), sezuvchanlik innervatsiyasini – uch shoxli asab tolasining (*n.trigemini*) I va II shoxchalari (*nn.supraorbitalis et infraorbitalis*) ta'minlaydi.

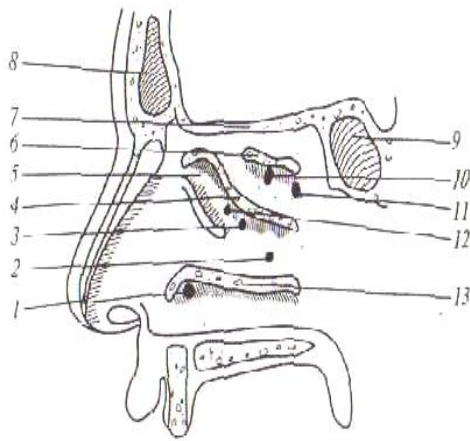
Burun bo'shlig'i (*cavum nasi*) og'iz bo'shlig'i va kalla suyagi old chuqurchasi orasida joylashgan. Burun bo'shlig'i burun to'sig'i yordamida ikkita bir xil yarim bo'shliqqa bo'linadi va old tomondan kataklari orqali tashqi muhitga, orqa tomondan xoanalar orqali burun-halqumga ochiladi. Burun bo'shlig'ining har bir yarmi atrofida to'rt juft burun yondosh bo'shliqlari (yuqori jag', g'alvirsimon, peshona va ponasimon) joylashgan.

Burun bo'shlig'ida lateral (tashqi), medial (o'rta), yuqori va pastki devorlari tafovut qilinadi.

Burun bo'shlig'ining *lateral* (*yonbosh, tashqi*) devori burun suyaklari, yuqori jag' suyagining peshona o'sig'i, yuqori jag' suyagining ichki devori, ko'z yoshi suyagi, g'alvirsimon suyak katakchalari, tanglay suyagining perpendikulyar plastinkasi, ponasimon suyagi qanotsimon o'sig'ining ichki plastinkasi va pastki burun chig'anoqlaridan hosil bo'lgan. Xoanalar ichki tomondan dimog' suyagining orqa cheti, tashqi tomondan - ponasimon suyagi qanotsimon o'sig'ining ichki plastinkasi, pastdan – tanglay suyagi gorizontall plastinkasining orqa cheti bilan chegaralangan (108-rasm).

Burun bo'shlig'ining lateral devorida gorizontall holda 3 ta - yuqori, o'rta, pastki burun chig'anoqlari joylashgan (*concha nasalis superior, media et inferior*). Agar pastki burun chig'anoq'i alohida suyakdan iborat bo'lsa, o'rta va yuqori chig'anoqlar g'alvirsimon suyakning o'simtasi hisoblanadi. Burun to'sig'i va burun chig'anoqlarining tashqi yuzasi orasida umumiy burun yo'li, pastki burun chig'anoq'i va burun bo'shlig'ining tubi orasida - pastki burun yo'li hosil bo'ladi. Har bir chig'anoq ostida shu nom bilan ataluvchi, ya'ni yuqori, o'rta va pastki burun yo'llari (*meatus nasi superior, media et inferior*) bor.

Burun bo'shlig'ining *yuqori devori* (*burun tomi*) old tomonda burun suyaklaridan, o'rta qismlarida - g'alvirsimon suyakning elaksimon plastinkasi (*lamina cribrosa*) va g'alvirsimon suyak katakchalaridan, orqa tomonda ponasimon bo'shliqning old devoridan hosil bo'lgan.



108-rasm. Burun bo'shlig'ining tashqi devori va burun yondosh bushliqlarining tabiiy yo'llari.

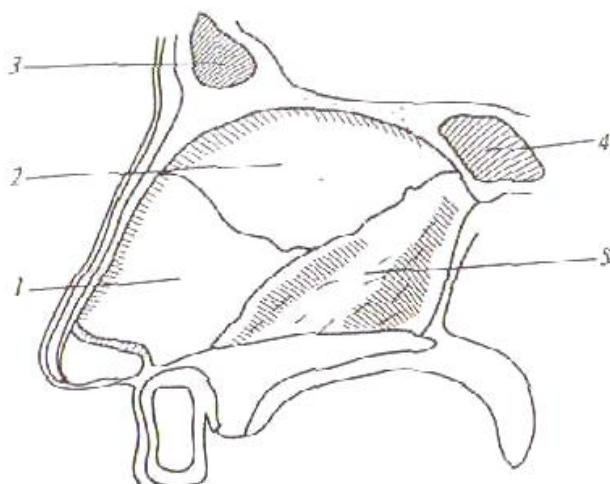
- 1) ko'z yoshi kanalining tabiiy yo'li;
- 2) yuqori jag' bo'shlig'ining tabiiy yo'l;
- 3) g'alvirsimon bo'shliq old katakchalari-ning tabiiy yo'li;
- 4) o'rta burun chig'anog'i;
- 5) o'rta burun yo'li;
- 6) yuqori burun yo'li;
- 7) g'alvirsimon plastinka;
- 8) peshona bo'shlig'i;
- 9) asosiy bo'shliq;
- 10) g'alvirsimon bo'shliq orqa katakchalarining tabiiy yo'li;
- 11) asosiy (ponasimon) bo'shliqning tabiiy yo'li;
- 12) peshona bo'shlig'ining tabiiy yo'li;
- 13) pastki burun chig'anog'i.

Elaksimon plastinkaning tirqishlari orqali hid bilish asab tolasi burun bo'shlig'idan kalla bo'shlig'iga o'tadi; ushbu asab tolasining piyozchasi (*bulbus olfactorius*) elaksimon plastinkaning kalla yuzasida joylashgan. Elaksimon plastinkaning qalinligi 2 -3 mm ga teng. Bolalarda burun gumbazi 2-3 yoshda suyaklanadi.

Burun bo'shlig'ining *pastki devori (tubi)* yuqori jag' suyagining tanglay o'siqlari va tanglay suyagining gorizontallastinkalaridan hosil bo'lgan. Bu suyaklar o'zaro o'rta chiziq bo'ylab choklar yordamida birikadi. Chaqaloqlarda burun tubi kichik bo'lib, uning pastki devori yuqori jag'da joylashadi va tish elementlariga tegib turadi. Burun bo'shlig'i tubining oldi va o'rtasida qanot-tanglay kanali joylashgan bo'lib, undan burun bo'shlig'iga boruvchi qanottanglay asab tolasi (*n. sphenopalatinum*) va arteriyasi (*a.sphenopalatinum*) o'tadi. Ushbu kanalda arteriya katta tanglay arteriyasi bilan anastomoz hosil qiladi. Burun bo'shlig'ining orqa devori, ya'ni chiqish joyi – xoanalar, ichki (medial) tomondan dimog' suyagi, tashqi (*lateral*) tomondan – ponasimon suyakning qanotsimon o'sig'i, tepadan ponasimon suyakning tanasi, pastdan tanglay suyagining gorizontallastinkasi bilan chegaralangan. Kattalarda xoanalarining o'lchami 20 x 12 mm ni tashkil qiladi. Chaqaloq va yosh bolalarda xoanalar tirqishsimon shaklda bo'ladi. Yosh bolalarda ba'zan xoanalarni tug'ma qisman yoki to'liq yopilishi patologiasini 27 000 tug'ilgan bolaga bittadan to'g'ri keladi (A.G. Shanturov).

Burun bo'shlig'ining *o'rta devori*, ya'ni burun to'sig'i (*septum nasi*) burun bo'shlig'ini chap va o'ng bo'shliqlarga bo'ladi. Burun to'sig'i suyak va tog'ay qismlardan tashkil topgan bo'lib, uning orqa qismi g'alvirsimon suyakning perpendikulyar plastinkasi va dimog' suyagidan (*vomer*), old qismi esa burun to'sig'i tog'ayidan (*cartil-*

lago septi nasi) tuzilgan. Chaqaloqlarda g'alvirsimon suyakning perpendikulyar plastinkasi pardali tuzilmadan iborat (109-rasm).



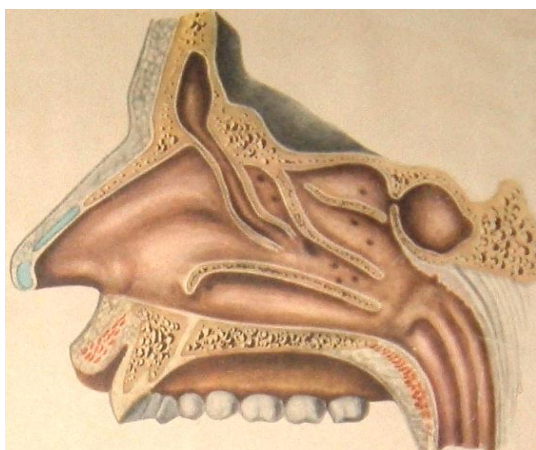
109 - rasm. Burun to'sig'ining tuzilishi.

- 1) burun to'sig'i tog'ayi;
- 2) g'alvirsimon suyakning perpendikulyar plastinkasi;
- 3) peshona bo'shlig'i;
- 4) ponasimon bo'shliq;
- 5) dimog'suyagi

Perpendikulyar plastinka va dimog' suyagi, burun to'sig'i tog'ayi va dimog' suyagi orasida o'sish maydoni joylashgan. Bu maydonning jarohatlanishi burun to'sig'i va tashqi burun shaklining o'zgarishiga (deformatsiyasiga) olib kelishi mumkin. Burun to'sig'i 10 yoshli bolada to'liq shakllanib bo'ladi. Uning keyingi o'sishi o'sish maydoni hisobiga bo'ladi. *Tog'ay va suyak to'qimalarining o'sish tezligi turlicha bo'lganligi sababli o'sish maydonida burun orqali nafas olishni qiyinlashtiruvchi burun to'sig'i bo'rtmalari va nishlari hosil bo'lishi mumkin.*

Burun to'sig'ini qiyshayishi o'z navbatida burun orqali nafas olishni qiyinlashtirib, surunkali kislorod etishmovchiligi tufayli yuzaga kelgan bosh og'riqiga va acab kasalligiga sabab bo'ladi.

Burun bo'shlig'ida pastki, o'rta va yuqori burun yo'llari tafovut etiladi (110-rasm).



110 - rasm. Burun yo'llari

Pastki burun yo'lining yuqori devorida burun chig'anog'ining old uchidan 1-1,5 sm masofada burun - ko'z yosh kanalining teshigi joylashgan. Bu kanalning uzunligi 12-24 mm bo'lib, u burun bo'shlig'ini ko'z kosasi bilan bog'lab turadi. Kanal bola tuqilishi bilan ochiladi, ochilmay qolgan hollarda bolada ko'z yoshining chiqarilishi qiyinlashadi. Pastki burun yo'lining lateral devori pastki burun chig'anog'ining birikish joyida nisbatan yupqa bo'lganligi sababli diagnostik va davolash maqsadida

yuqori jag' bo'shlig'ini teshish muolajasi shu maydonda osonroq bajariladi: bunda maxsus nina chig'anoqning birikish joyida, uning old uchidan 1,5-2 sm tashlab yuqori-lateral yo'nalishda sanchiladi.

O'rta burun yo'li o'rta va pastki burun chig'anoqlari orasida joylashgan. O'rta burun yo'lining old qismida, burun chig'anog'i ostida yarim oy tirqish (*hiatus semilunaris*) joylashgan bo'lib, orqa qismda u kichik qadoqcha shaklida keygayish – g'alvirsimon voronkani (*infundibulum ethmoidale*) hosil qiladi. Voronkaning old va yuqori qismiga peshona bo'shlig'i kanali, o'rta qismiga – g'alvirsimon bo'shliqning old katakchalari, orqa va pastki qismiga - yuqori jag' bo'shlig'ining tabiiy yo'li ochiladi. O'rta burun chig'anog'ining orqa uchi sohasida qanottanglay teshigi (*foramen sphenopalatinum*) joylashgan bo'lib, undan arteriya, vena va asab tolalari o'tadi.

Keyingi yillarda endoskop yordamida burun ichi mikrojarrohlik amalini bajarish usuli keng qo'llanilmoqda, bu esa burun bo'shlig'ining asosiy anatomik tuzilmalarini yaxshi bilishni talab etadi. Masalan, o'rta burun yo'lining old bo'limida joylashgan "*ostiomeatal kompleks*" anatomik tuzilmalar tizimi bo'lib, uning tarkibiga g'alvirsimon voronkaning ichki devori, ilgaksimon o'simta, uning oldida, ya'ni o'rta burun chig'anog'i yuqori uchining birikish maydonda joylashgan burun yostiqli hujayralari (*agger nasi*), ilgaksimon o'simtaning orqasida, ya'ni o'rta burun chig'anog'i old uchining ostida joylashgan g'alvirsimon bo'shliqning yirik katakchasi – g'alvirsimon pufakcha (*bulla ethmoidalis*) va, nihoyat, burun to'sig'ining qarama-qarshi maydoni kiradi.

Yuqori burun yo'li o'rta burun chig'anog'i va burun tomi orasida joylashgan. Ponasimon va g'alvirsimon bo'shliqning orqa katakchalari shu burun yo'lga ochiladi. Burun yondosh bo'shliqlari tabiiy yo'llarini o'rta va yuqori burun yo'llarida bir-biriga yaqin joyda ochilishi yallig'lanish jarayonini keng tarqalishiga (ayniqsa yosh bolalarda) yordam berib, klinik ahamiyatga ega.

Burun bo'shlig'iga kirishdan oldin teri bilan qoplangan *burun dahlizi* (*vestibulum nasi*) joylashgan. Burun bo'shlig'i shilliq parda bilan qoplangan, lekin unda shilliq osti qavati bo'lmaydi. Burun bo'shlig'ining shilliq pardasida ikkita maydon - nafas olish (*regio respiratoria*) va hid bilish (*regio olfactoria*) maydonlari tafovut qilinadi.

Burun bo'shlig'ining *nafas olish maydoni* (*regio respiratoria*) burun tubidan boshlab o'rta burun chig'anog'ining pastki qismigacha bo'lgan shilliq parda maydonini egalaydi. U burunning pastki qavatini, o'rta burun chig'anog'ining bir qismini, pastki burun chig'anog'ini, o'rta va pastki burun yo'llarini hamda burun to'sig'ining bir qismini o'z ichiga oladi.

Nafas olish maydonining shilliq pardasida devorlari elastik tolalardan iborat kapillyarlarga boy g'ovak (*cavernoz*) to'qima bor. Shuning uchun shilliq parda turli omillar (mexanik, kimyoviy, his-hayajon, dorilar) ta'sirida oson shishib va qalinlashib qisqa vaqt ichida o'z holiga qaytish xususiyatiga ega. G'ovak to'qima maydonlariga quyidagilar kiradi;

- 1) pastki va o'rta burun chig'anoqlarining old va orqa uchlari sohasi, bu joyda shilliq pardaning qalinligi 3-5 mm ga etadi;
- 2) burun to'sig'i sohasi, o'rta burun chig'anog'ining old uchi sathi;
- 3) xoanalar ichki chetining yoki dimog' suyagining orqa qismi, bu joyda shilliq pardaning qalinligi kattalarda 5-6 mm ga etishi mumkin.

Burun nafas olish maydonining shilliq pardasi ko'pqavatli silindrik hilpillovchi epiteliy bilan qoplangan bo'lib, unda bazal va qadaxsimon hujayralar mavjud. Epiteliy ostida yupqa subepitelial membrana yotadi, uning ostida esa burun shilliq pardasining xususiy to'qimasi joylashgan. Xususiy to'qima biriktiruvchi kollagen va elastik tolalardan tuzilgan bo'lib, unda yassi mushak hujayralari, limfoid elementlar, shilliq ishlab chiqaruvchi qadaxsimon hujayralar, seroz yoki serozli-shilimshiq ajralma ishlab chiqaruvchi bezlar, asab tolalar va qon tomirlar joylashgan. Shilliq parda tog'ay va suyak usti pardalariga zich yopishgan bo'ladi.

Hid bilish maydoni (regio olfactoria) burun bo'shlig'ining yuqori qismida joylashgan. U burun tomidan boshlab o'rta burun chig'anog'ining medial chetigacha bo'lgan maydonni hamda shu sathga to'g'ri kelgan burun to'sig'i shilliq pardasini egalaydi.

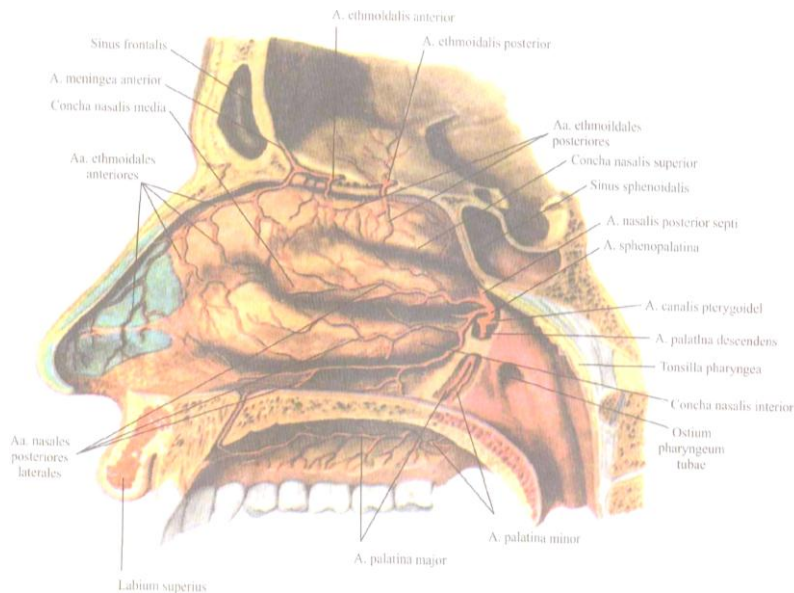
Hid bilish maydoninigi shilliq pardasi hid bilish epiteliysi bilan qoplangan, yuzasi 24 sm² ni tashkil qiladi. Hid bilish epiteliysi orasida tozalash vazifasini bajaruvchi hilpillovchi epiteliy maydonchalari ham uchraydi. Hid bilish epiteliysi bazal, tayanch va sensonevral hujayralardan tuzilgan. Tayanch hujayralar sarg'ish pigmentga ega, shuning uchun rinoskopiya hid bilish maydoni sarg'ish bo'lib ko'rinadi. Hid bilish hujayralari ipsimon shaklda bo'lib, periferik tolalarining (*dendritlar*) uchi kengayish hosil qiladi. Bu hujayralarning markaziy tolalari esa (*aksonlar*) hid bilish iplari (*fila olfactoria*) tarkibida yuqoriga ko'tariladi va elaksimom plastinka tirqishlaridan o'tib, kalla suyagi bo'shlig'iga kiradi. Bu erda hid bilish yo'lining *I-neyroni* hid bilish asab tolasining piyozchasida (*bulbus olfactoria*) tugaydi. *II-neyron* tractus olfactoria tarkibida trigonum olfactorium, substantia perforata, septum pellucidum sohasiga etib borib, o'sha joyda tugaydi. Bu erdan boshlangan *III-neyron* bosh miya po'stloqining hid bilish markaziga boradi.

Hid bilish maydonining shilliq pardasida serozli suyuqlik ishlab chiqaruvchi oddiy va shoxli naysimon *Boumen bezlari* mavjud. Ular ishlab chiqargan suyuqlik hidli moddalarni eritish qobiliyatiga ega. Tayanch hujayralar ishlab chiqaruvchi pigment ham ushbu jarayonda ishtirok etadi.

Burun bo'shlig'ining shilliq pardasi tashqi uyqu arteriyasidan tarqalgan qon tomirlarga juda boy (111-rasm). Burun bo'shlig'ining aksariyat qismini *a.sphenopalatina* (*a.maxillaris ning oxirgi shoxchasi*), old-yuqori qismini esa ichki uyqu arteriya shoxchalari - *aa. ethmoidales anterior et posterior* qon bilan ta'minlaydi. *A.sphenopalatina* kanal orqali burun ichiga orqa tomondan kirib, burun to'sig'i va burun tomidagi hid bilish tirqishini qon bilan ta'minlovchi *ramus nasopalatinus* va burunning tashqi devorini qon bilan ta'minlovchi *ramus nasalis posterior* ga bo'linadi.

Ramus nasopalatinus o'z navbatida yana 2 shoxchaga bo'linadi:

- 1) yuqori shoxchasi old tomonda *a.ethmoidalis* bilan, pastda o'zining pastki shoxchasi va *a.septum mobile* bilan anastamoz hosil qiladi;
- 2) pastki shoxchasi dimog' suyagi old tomonining ostidan o'tib yuqori shoxchasi va *canalis incisivus* da *a.palatina major* bilan anastamoz hosil qiladi.



111-rasm. Burunni qon bilan ta'minlanishi

Burun to'sig'ining old-pastki burchagi sohasida qon tomirlar shoxchalarining anastomozlari tufayli kichik arteriyalar chigali hosil bo'ladi. Tez-tez qonab turuvchi bu joy *Kisselbach maydoni (locus Kisselbachii)* deb ataladi. Burun bo'shlig'ini bu darajada ko'p qon bilan ta'minlanishi burun jarohatlarini qisqa vaqt ichida bitishiga yordam beradi va bir vaqtning o'zida ayrim umumiy va burun bo'shlig'i

kasalliklarida burundan tez-tez qon oqishiga ham sabab bo'ladi.

Burun va ayniqsa burun to'sig'ining qon tomirlari shilliq pardaning chuqur qatlamlarida joylashgan. *Ramus nasalis posterior (a.sphenopalatina* ning ikkinchi shoxchasi) burun chig'anoqlarini qon bilan ta'minlash uchun 2-3 ta shoxchalarga bo'linadi.

Bu shoxchalar quyidagi arteriyalar bilan bog'lanish hosil qiladi:

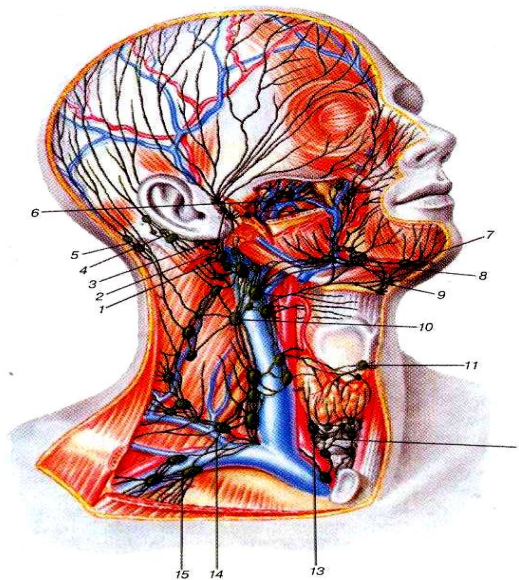
- 1) old va orqa g'alvirsimon arteriyalar bilan (*a.ethmoidalis anterior et posterior - a.carotis internae* dan tarqalgan *a.ofthalmicae* ning shoxchasi);
- 2) *a.palatinae descendens* bilan;
- 3) ko'z (*a.ofthalmicae*) va halqum (*a.pharyngea*) arteriyalari bilan.

Burun chig'anoqlarining orqa qismlarida qon tomirlar ko'proq joylashgan.

Burun bo'shlig'i venalari qanotsimon vena to'ri (*plexus pterygoideus*), keyin g'ovaksimon sinus (*sinus cavernosus*), bosh miyaning o'rta venasi (*v.meningea media*) va nihoyat ichki bo'yinturuq vena bilan bog'lanish hosil qiladilar.

Burundan vena qoni ichki bo'yinturuq venaga (*v.jugularis interna*) qo'yiladigan old yuz venasiga (*v. facialis anterior*) va sinus cavernosus ga qo'shiladigan *v.ofthalmica* ga quyiladi. Burunning orqa bo'limlaridan qon qanottanglay (*ganglion sphenopalatinum*) va burunhalqum (*ganglion nasopharyngeus*) chigallariga quyiladi. Burun va burun yondosh bo'shliqlari kichik venalarining qoni sinus longitudinalis ga quyiladi. Shu sababdan o'tkir yoki surunkali sinusit xuruji kuzatilgan bemorda rinogen ko'z kosasi, kalla ichi va rinogen sepsis asoratlari rivojlanish xavfi tug'iladi.

Burunning limfa yo'llari subdural va subaraxnoidal bo'shliqlar bilan bog'lanish hosil qiladi. Burun bo'shlig'ining old bo'limlari, tashqi burun va og'iz bo'shlig'ining old bo'limlaridan limfa jag' osti va iyak osti limfa tugunlariga, burunning ichki va orqa bo'limlari, eshituv nayi va burunhalqum sohasidan - bo'yinturuq venaning yonida joylashgan chuqur bo'yin limfa tugunlariga qo'yiladi (112-rasm).



112-rasm. Burun limfa tizimining ko'rinishi

1. quloq oldi limfa tugunlari;
2. quloqning old limfa tugunlari;
3. quloqning pastki limfa tugunlari;
4. quloqning orqa limfa tugunlari;
5. ensa sohasining limfa tugunlari;
6. yonoq sohasining limfa tugunlari;
7. iyak osti limfa tugunlari;
8. pastki jag' osti limfa tugunlari;
9. bo'yinning yuzaki limfa tugunlari;
10. bo'yinning chuqur limfa tugunlari;
11. hiqildoq usti limfa tugunlari;
12. traxeya usti limfa tugunlari;
13. paratraxéal limfa tugunlar;
14. o'mrov usti limfa tugunlari;
15. o'mrov osti limfa tugunlari.

Burun bo'shlig'ining asab tolalari uning quyidagi innervasiyalarini ta'minlaydi:

- hid bilish;
- sezuvchanlik;
- vegetativ.

Burun bo'shlig'ining *hid bilish innervatsiyasini* hid bilish asab tolaci (*n.olfactorius*) ta'minlaydi. Hid bilish maydonining sezuvchan hujayralaridan (I neyron) tarqalgan hid bilish iplari (*fila olfactoria*) elaksimon plastinka orqali kalla bo'shlig'iga kirib, u erda hid bilish piyozchasini (*bulbus olfactoria*) hosil qiladilar. II neyron aksonlari hid bilish yo'li (*tractus olfactoria*) tarkibida *trigonum olfactorium*, *substantia perforata*, *septum pellucidum* sohasiga etib boradi va usha joyda tugaydi. Bu erdan boshlangan III – neyron paragippokampal egatdan (*gyrus parahippocampalis*) o'tib, hid bilish markazi bo'lgan gippokampa (*hippocampus*) po'stlog'ida tugaydi.

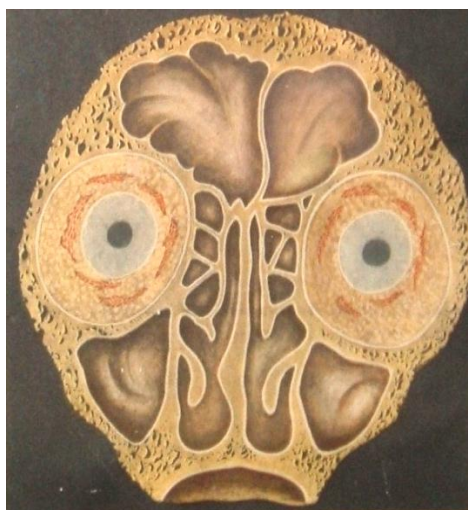
Burun bo'shlig'ining *sezuvchanlik innervatsiyasini* uch shoxli asab tolasining (*n.trigemini*) birinchi (ko'z asab tolasi - *n.ophtalmicae*) va ikkinchi (yuqori jag' asab tolasi - *n.maxillaris*) shoxchalari ta'minlaydi. Birinchi shoxchasidan tarqalgan *n.ethmoidalis superior et posterior* shu nomli arteriya va venalar bilan birga burun bo'shlig'iga kirib, uning tomi, yon devorlari va burun dahlizini innervatsiya qiladi. Ikkinchi shoxchasi burun innervatsiyasida to'g'ridan – to'g'ri yoki qanottanglay tuguni (*ganglion sphenopalatinum*) bilan hosil qilgan anastomoz orqali ishtirok etadi. Qanottanglay tugunidan burunning tashqi devori va asosan to'sig'iga *nn.nasalis posteriors* shoxchalari tarqaladi; burun to'sig'i bo'ylab tarqalgan shoxchasi *n.nasopalatinus* deb ataladi. U *canalis incisivus*dan o'tib, qattiq tanglay shilliq pardasining old qismiga tarqaladi. Uch shoxli asab tolasining ikkinchi shoxchasidan tarqalgan ko'z kosasi osti asab tolasi (*n.infraorbitalis*) burun bo'shlig'ining tubi va yuqori jag' bo'shlig'ining innervatsiyasini ta'minlaydi. Uch shoxli asab tolasining shoxchalari o'zaro anastomoz hosil qiladi, shuning uchun burun va burun yondosh bo'shliqlari sohasi og'riganda og'riq tishlar, ko'z, peshona va ensa sohasiga tarqaladi.

Burun va burun yondosh bo'shliqlarining *simpatik* va *parasimpatik (vegetativ) innervatsiyasini* ichki uyqu chigalidan (yuqori bo'yin simpatik tuguni) boshlangan qanotsimon kanal asab tolasi (*vidiev asab tolasi - n.vidianus*) ta'minlaydi. Burun bo'shlig'ining shilliq pardasi burun to'sig'ining orqa qismida juda sezgir bo'lib, qitiqlanganda yo'tal va aksirish harakatlari paydo bo'ladi.

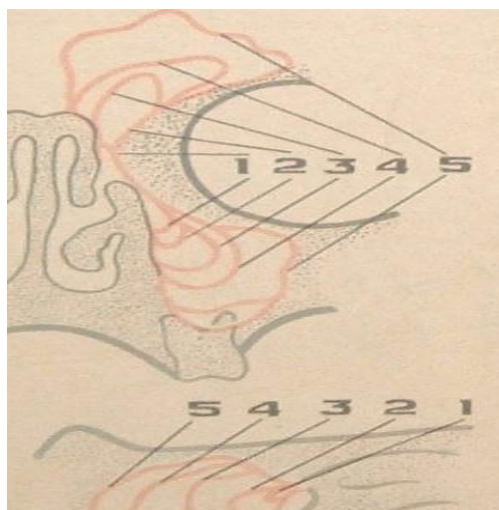
Burun mushaklarining harakat innervatsiyasini yuz asab tolasi (*n.facialis*) amalga oshiradi.

Burun yondosh bo'shliqlariga (*sinus paranasalis*) burun bo'shlig'i atrofida joylashgan va teshiklari orqali burunga ochiladigan to'rt juft havoli bo'shliqlar: g'alvirsimon, yuqori jag', peshona, ponasimon bo'shliqlari kiradi.

Burun yondosh bo'shliqlari old (g'alvirsimon bo'shliqning old katakchalari, yuqori jag', peshona) va orqa guruh (g'alvirsimon bo'shliqning orqa katakchalari, ponasimon) bo'shliqlarga bo'linadi (113-rasm).



113-rasm. Burun yondosh bo'shliqlarining o'zaro joylashuvi



114-rasm. Burun yondosh bo'shliqlarining rivojlanish bosqichlari
1. Chaqaloqlarda; 2.1 yoshgacha; 3.7 yoshgacha; 4.12 yoshgacha. 5. Kattalarda

Ular tor kanallar orqali burun bo'shlig'iga ochiladi; old bo'shliqlar - o'rta burun yo'liga, orqa bo'shliqlar - yuqori burun yo'liga ochiladi. Chaqaloqlarda faqat yuqori jag' va g'alvirsimon bo'shliqlar to'liq shakllangan bo'ladi.

Yuqori jag' bo'shlig'i (*sinus maxillaries*) juft va yirik bo'lib, yuqori jag' suyagi tanasida joylashgan, har birining hajmi turlicha bo'lib, kattalarda o'rtacha 12–20 sm³ teng (ba'zan 30 sm³ ga etishi mumkin). Yuqori jag' bo'shliqlarining shakli uch qirrali piramidani eslatadi. Bo'shliqlarning ichki yuzasi qalinligi 0,1mm atrofida bo'lgan shilliq parda bilan qoplangan va u ko'pqatorli silindrik hilpillovchi epiteliydan tashkil topgan. Hilpillovchi epiteliyning harakati tufayli shilimshiq ajralma doira bo'ylab yuqoriga bo'shliqning ichki devori tomon siljiydi. Bu joyda bo'shliqning o'rta burun yo'liga ochiluvchi teshigi joylashgan. Yuqori jag' bo'shlig'ida old, orqa, yuqori, pastki va ichki devorlari tafovut etiladi.

Yuqori jag' bo'shlig'ining old, yoki yuz devori yuqori jag' suyagining old yuzidan hosil bo'lib, ko'z kosasining pastki chetidan yuqori jag' suyagining alveolyar o'simtasigacha davom etadi. Ushbu devor bo'shliqning eng qalin devori bulib, lunjning yumshoq to'qimalari bilan qoplangan. Yuz devorining old yuzasida joylashgan yassi suyak chuqurligi qoziq yoki it chuqurchasi (*fossa canina*) deb ataladi. U 4-7 mm chuqurlikda joylashadi. Qoziq chuqurchasi haddan tashqari chuqur bo'lgan hollarda yuqori jag' bo'shlig'ining old va yuqori devorlari bevosita ichki devoriga yaqin joylashgan bo'ladi. Buni yuqori jag' bo'shlig'ini diagnostik teshish paytida e'tiborga olish lozim, chunki bunday hollarda nini yuzning yumshoq to'qimalariga yoki ko'z kosasiga kirib ketishi va yirinrgli asoratlarni rivojlanishiga sabab bo'lishi mumkin.

Bo'shliqning *yuqori*, yoki *ko'z kosasi devori* eng yupqa bo'lib, ko'z kosasining pastki devori hisoblanib, ubda ko'z kosasi asab tolasining kanali joylashgan. Ba'zan asab tolasini va qon tomirlar yuqori jag' bo'shlig'ining yuqori devorini qoplagan shilliq pardaga yaqin joylashishi mumkin. Buni jarrohlik amalida patologik ajralmani qirib olish jarayoni paytida e'tiborga olish lozim. Bo'shliqning orqa-yuqori (ichki) bo'limlari g'alvirsimon labirintning orqa katakchalari va ponasimon bo'shliq bilan yonmayon joylashganligi tufayli ular yuqori jag' bo'shlig'iga ochilishi mumkin. Ko'z kosasi va bosh miya qattiq pardasining g'orsimon sinusi bilan aloqa hosil qiluvchi vena qon tomirlar to'rining mavjudligi yallig'lanish jarayonini ushbu maydonlarga tarqalishiga va g'orsimon sinus trombozi, ko'z kosasi flegmonasi kabi og'ir asoratlarni rivojlanishiga olib kelishi mumkin.

Yuqori jag' bo'shlig'ining *orqa devori* qalin bo'lib, yuqori jag' suyagining tepaligi (*tuber maxille*) sohasiga to'g'ri keladi, uning orqa yuzasi yuqori jag' asab tolasini, qanottanglay tuguni, yuqori jag' arteriyasi va qanottanglay vena qon tomirlar to'ri joylashgan qanottanglay chuqurchasiga qaratilgan.

Bo'shliqning *pastki devori* yuqori jag' suyagining alveolyar o'sig'iga to'g'ri keladi. Uning *tubi* taxminan burun bo'shlig'i tubi sathida yoki undan pastroqda joylashgan. Ba'zan ushbu maydonda ikkinchi kichik va ikkita katta oziq tishlarning ildizlari bo'rtib chiqib, ba'zan ildiz kariesi jarayoni odontogen gaymoritni rivojlantirishiga sabab bo'lishi mumkin.

Yuqori jag' bo'shlig'ining *ichki (burun) devori* (piramidaning asosi) burun bo'shlig'ining tashqi devori hisoblanib, pastki va o'rta burun yo'llarining asosiy qismiga to'g'ri keladi. U asta-sekin yuqalashgan suyak plastinkasidan va o'rta burun yo'li maydonida ikki qavat shilliq pardadan iborat. Yuqori jag' bo'shlig'ining teshigi yuqori bo'limlarda joylashganligi bo'shliq ajralmasi chiqarilishini qiyinlashtiradi.

Yuqori jag' bo'shlig'ining uzunligi 1-5 yoshli bolalarda eni va balandligiga nisbatan ko'proq bo'ladi, 6 - 7 yoshlarga borib uning shakli kattalarnikiga o'xshaydi. 8 yoshli bolalarda yuqori jag' bo'shlig'ining tubi burun tubi sathida, 12 yoshli bolalarda esa burun tubidan pastroqda joylashadi.

Bir yoshgacha bo'lgan bolalarda yuqori jag' bo'shlig'ining pastki devori ikki qator sut va doimiy tishlarning kurtaklari ustida joylashadi, lekin ular bilan tutashmaydi. Yosh bolalarda qoziq tish yuqori jag' bo'shlig'i va ko'z kosasining ichki bur-

chagiga yaqin joylashib, 5-6 yoshda yuqori jag' bo'shlig'i qoziq tish, ikki kichik va katta oziq tishlar bilan bevosita bog'liq bo'ladi (114-rasm).

G'alvirsimon bo'shliqlar (*sinus ethmoidalies*) bir-biridan yupqa suyak plastinkalari bilan ajralgan va shilliq parda bilan qoplangan o'zaro bog'liq alohida katakchalardan iborat. Katakchalarning soni, hajmi va joylashuvi turlicha bo'lib, har ikki tomondan ularning soni 8-10 taga etadi. Har ikki tomonda g'alvirsimon labirint yagona g'alvirsimon suyakdan iborat bo'lib, yuqorida peshona, orqadan ponasimon, tashqari yuqori jag' bo'shliqlari bilan chegaralangan. G'alvirsimon bo'shliqning *tashqi devori* ko'z kosasining qog'ozsimon plastinkasi bo'lib, u bo'shliq katakchalarini ko'z kosasidan ajratib turadi. *Ichki devori* burun bo'shlig'ining tashqi devorini hosil qilishda ishtirok etadi. G'alvirsimon bo'shliq katakchalarining *yuqori devori* kalla suyagining old chuqurchasi yonida joylashgan g'alvirsimon plastinka (*lamina cribrosa*) bilan chegaralangan. Chaqaloqlarda g'alvirsimon bo'shliq to'liq shakllangan bo'ladi.

G'alvirsimon bo'shliq katakchalarining shilliq osti pardasi juda yumshoq bo'lib, yallig'langanda burun bo'shlig'ida polipga o'xshab osilib turadi. G'alvirsimon bo'shliq katakchalari o'rta burun yo'liga ochilgan *old* va yuqori burun yo'liga ochilgan *orqa* katakchalarga bo'linadi.

G'alvirsimon bo'shliqlarning o'ziga xos anatomik-topografik xususiyatlari patologik jarayonni ko'z kosasi, kalla ichi, ko'rish asab tolasiga tarqalishiga yordam beradi.

Peshona bo'shliqlari (*sinus frontales*) juft bo'lib, peshona suyagi ichida joylashgan. Har birining hajmi o'rtacha 4,7 sm³ ga teng bo'lib, sagital kesimda uchburchak shakliga ega. Peshona bo'shlig'i to'rt devorga ega bo'lib, uning *pastki, ko'z kosasi devori* ko'z kosasining yuqori devorini tashkil qiladi va kichik maydonda g'alvirsimon bo'shliq katakchalari bilan chegaralangan. Uning *old, yuz devori* eng qalin bo'lib, qalinligi 5-8 mm tashkil qiladi. Bo'shliqning *orqa, bosh miya devori* ancha mustahkam bo'lib, kalla bo'shlig'ining old chuqurchasi bilan chegaralangan. Peshona bo'shliqlarni bir-biridan ajratib turuvchi to'siq peshona bo'shlig'ining *ichki devori* hi-soblanadi. Bo'shliq tubida peshona-burun kanalining teshigi mavjud bo'lib, u o'rta burun yo'lining old qismiga ochiladi. Kanalning uzunligi 10-15 mm ni, eni 1-4 mm ni, kattalarda 7-8 mm ni tashkil etishi mumkin.

Peshona bo'shlig'ining rivojlanishi 5-10 yoshga borib to'liq tugaydi va ko'pincha asimmetrik bo'ladi, 13 % hollarda ikkala tomonda umuman bo'lmasligi, 10,4% hollarda u yoki bu tomonda rivojlangan bo'lishi mumkin (C.A.Hasanov, N.A.Saidov, 2010).

Ponasimon bo'shliqlar (*sinus sphenoidalies*) juft bo'lib, ponasimon suyak tanasida joylashgan. Ular kalla suyagining asosini hosil qilishda ishtirok etadi. Bo'shliqlarning har biri to'rta devorga ega: *yuqori, pastki, tashqi* va *orqa*. Ponasimon bo'shliqning to'sig'i uni o'z chiqish teshigiga ega bo'lgan ikki alohida bo'shliqlarga bo'ladi. Bo'shliqning yuqori devor turk egarining pastki yuzasi, gipofiz, ko'rish asab tolasini kesishmasi va hid bilish egatlariga ega bosh miya peshona bo'lagining bir qismi bilan yonma-yon joylashgan. Uning *pastki devori* burun va burunhalqumning orqa gumbazini hosil qilishda ishtirok etib, unda Vidiev kanal joylashgan. Ponasimon

bo'shliqning *tashqi devori* ko'pincha yupqa (1-2mm) bo'lib, ichki uyqu arteriyasi va g'orsimon sinus bo'shlig'i (*sinus cavernosus*) bilan chegaralangan, bu joydan Y juft bosh miya asab tolasining I shoxchasi va III, IV, VI juft bosh miya asab tolalari o'tadi. Uning *orqa devori* eng qalin devor bo'lib, ensa suyagining asos qismiga o'tadi. Ponasimon bo'shliqning rivojlanishi 12 - 15 yoshda to'gaydi.

Yuqori jag' bo'shliqlarini *a. nasalis posterior* qon bilan ta'minlaydi. Ulardan vena qon tomirlari qisman qanottanglay chigaliga, qisman *v. facialis* ga, limfa tomirlar esa chuqur bo'yin yoki jag' osti limfa tugunlariga quyiladi. G'alvirsimon bo'shliqlar old va orqa g'alvirsimon va ko'z yoshi arteriyalardan qon oladi, vena qoni ko'z kosasi venasiga quyiladi. Peshona bo'shliqlarini *a. sphenopalatina* va *a. ethmoidalis anterior* qon bilan ta'minlaydi, vena qon tomirlari qisman *sinus longitudinalis superior*ga yoki *foramen coecum* ga quyiladi. Ponasimon bo'shliqlarini *a. sphenopalatina*, *a. pterygopalatinae*, *a. vidiana*e qon bilan ta'minlaydi, vena qon tomirlari asosan *sinus cavernosus*ga, qisman *v. oftalmicaga* quyiladi.

Burun yondash bo'shliqlaridan limfa asosan burun bo'shlig'i limfa tizimi orqali pastki jag' osti va chuqur bo'yin limfa tugunlarga quyiladi. Ularning innervatsiyasini uch shoxli asab tolasining birinchi shoxchasi va qanottanglay tuguni ta'minlaydi.

Burun va burun yondosh bo'shliqlarining fiziologiyasi

Burun bo'shlig'i asosiy va ikkilamchi fiziologik faoliyatlarni bajaradi. Burunning asosiy fizio-logik faoliyatlariga *nafas olish*, *himoya* va *hid bilish*, ikkilamchi fiziologik faoliyatlariga - *mimika*, *ko'z yoshni o'tkazish*, *rezonans (nutq)* faoliyatlari kiradi. Burun bo'shlig'i ovoz tembrini hosil qilishda ham ishtirok etadi.

Nafas olish faoliyati burunning asosiy faoliyati hisoblanadi. Me'yorda nafas olinsh va nafasni chiqarish paytida burun orqali o'tayotgan havoning hajmi taxminan 500 sm³ teng. Burun orqali nafas olish fiziologik jarayon hisoblanadi. Nafas olinganda ko'krak qafasida yuzaga kelgan manfiy bosim tufayli havo oqimi burunning har ikki yarmiga kiradi. Havo oqimining asosiy qismi umumiy burun yo'lidan o'rta burun chig'anog'i bo'ylab pastdan tepaga yoysimon shaklda tarqalib, orqaga va pastga, xoanalar tomon yo'naladi. Nafas olinganda burun yondosh bo'shliqlaridan havoning bir qismi chiqariladi, bu esa kirayotgan havoni isitish va namlashga, bir qismini hid bilish maydoniga tarqalishiga yordam beradi. Nafas chiqarilganda havoning asosiy qismi pastki burun chig'anoqlari sathidan chiqariladi, bir qismi esa burun yondosh bo'shliqlariga kiradi. Yoysimon yo'l, burun ichi yo'llarining murakabligi havo oqimiga ancha qarshilik ko'rsatadi, bu hol fiziologik ahamiyatga ega, chunki havo oqimi burun shilliq pardasiga ko'rsatgan bosimi nafas refleksini qo'zg'atishda ishtirok etadi.

Burun bo'shlig'i shilliq pardasidagi refleksogen maydonlar burun bo'shlig'ini boshqa a'zolar bilan bog'lab turadi. Bunday reflektor bog'lanishni I va Y juft bosh miya asab tolalari amalga oshiradi (mexano-, xemo- va termoreseptorlarning faoliyati tufayli). Masalan, burun bo'shlig'i shilliq pardasiga tamaki tutini ta'sir etilganda nafas harakatlarining tezligi va chuqurligi o'zgaradi, xloroform bug'idan esa u bu-

tunlay to'xtab qolishi mumkin. Uch shoxli asab tolasining shoxchalari "burun-bronx refleksi"ni paydo qilishi aniqlangan. Masalan, 54 - 80,5% hollarda bronxial astma kasalligi allergik rinitdan so'ng rivojlanadi.

Burun orqali nafas olishning qiyinlashishi va og'iz orqali nafas olish natijasida o'pkaga etarli miqdorda havo kirmasligi quyidagi kompensator mexanizmlarni ishga tushishiga olib keladi:

- 1) nafas olish harakatlarining soni oshadi;
- 2) nafas chiqarish harakati cho'ziladi;
- 3) ko'krak qafasi va diafragmaning ekskursiyasi kuchayadi;
- 4) plevra va traxeya ichi bosimi oshadi.

Og'iz orqali nafas olinganda o'pkaning havo almashinuvi 25-30% ga kamayadi, bu esa qonda kislorod va karbonat angidrid miqdoriga ta'sir ko'rsatib, natijada eritrotsitlar soni va gemoglobin miqdori kamayadi, eozinofillar soni va EChT oshadi, glyukoza miqdori o'zgaradi, ko'krak qafasidagi manfiy bosim pasayib, o'pkaning nafas harakatlari susayadi, natijada organizmda gipoksiya holati rivojlanadi. Ularni barchasi asab, yurak qon-tomir, qon ishlab chiqarish va boshqa tizimlarda salbiy o'zgarishlarni rivojlanishiga olib keladi.

Himoya faoliyati. Havo oqimi burun bo'shlig'ida isitiladi, namlanadi, tozalanadi.

Havoni *isitilishi* quyidagicha amalga oshiriladi: sovuq havo burun shilliq pardasining termoretseptorlariga ta'sir ko'rsatganda burun chig'anoqlari, ayniqsa kalori fer vazifasini bajaruvchi pastki chig'anoqlar qonga to'lib, hajmi ancha kattalashadi, buning natijasida burun yo'llari keskin torayadi. Sovuq havo burun chig'anoqlari shilliq pardasining kattalashgan yuzasiga tegib kichik oqim bilan tor burun yo'llaridan o'tishi natijada uning o'tish muddati cho'ziladi va demak, isitiladi.

Havoni *namlanishi* shilliq bezlar, qadaxsimon hujayralar ishlab chiqqan ajralma, limfa va ko'z yoshi suyuqligi hisobidan sodir bo'ladi. Bir sutka davomida kattalarda burun bo'shlig'idan bug' bilan 500 ml suv chiqarilib, ushbu suvning miqdori tashqi havoning namligi, harorati va burun bo'shlig'ining holatiga bog'liq bo'ladi.

Havoni *tozalanishida* bir necha mexanizmlar ishtirok etadi. Yirik chang zarrachalari burun dahlizidagi qalin tuklar yordamida mexanik usulda ushlanib qolinadi. Birinchi to'siqdan o'tgan kichikroq chang zarrachalari esa mikroblar bilan birga shilimshiq ajralma bilan qoplangan shilliq pardaga yopishib qoladi. Burun yo'llarining torligi va qiyshiqqligi ham changni ushlanib qolishiga yordam beradi. Qadaxsimon hujayralar ishlab chiqqan shilliq modda tarkibida lizotsim, laktoferrin, immunoglobulinlar mavjud bo'lib, ular qator mikroblarga qarshi bakteriosid va bakterioostatik ta'sirga ega. Burun bo'shlig'iga havo oqimi bilan kirgan chang zarrachalari, bakteriyalar va kimyoviy moddalarning 40 - 60% shilimshiq ajralmaga yopishib, fermentlar yordamida parchalanadi va so'lak bilan tuflab chiqariladi yoki yutib yuboriladi.

Nafas yo'llarining o'z-o'zini tozalash mexanizmi mukosilliar transport (*mukotsilliar klirens*) deb ataladi va u muhim fiziologik ahamiyatga ega. Har bir tukli hujayra o'z yuzasida 200-300 ta gacha tuklarga ega bo'lib, ularning uzunligi 5-8 mkm, diametri 0,15-0,3 mkm ga teng. Tuklarning har biri harakat moslamasiga – *akson-*

maga ega. Tuklar bir daqiqada 10-15 marta harakatlanishi mumkin. Ularning harakati tufayli burun ajralmasi, unga yopishib qolgan chang zarrachalari, zararli kimyoviy moddalar va mikroblar burunhalqum tomon siljiriladi va yutib yuboriladi. Tuklarning harakatiga turli omillar ta'sir ko'rsatishi mumkin: turli yuqumli kasalliklar (masalan, qizamiq, skarlatina, O'RVK va boshq.), tana haroratini ko'tarilishi, zararli kimyoviy moddalar, pH ko'rsatkichini o'zgarishi tuklar harakatini buzilishiga, hilpillovchi epiteliy metaplaziyasiga, uni ko'p qavatli yassi epiteliyga aylanishiga olib keladi. Uch shoxli asab tolasi ta'sirlanganda tuklarning harakati tezlashadi, simpatik asab tizimi ta'sirida - sekinlashadi. Glitserin, vezelin, sovuq havo hilpillovchi epiteliy faoliyatini susaytiradi, adrenalin esa, aksincha, uni kuchaytiradi. Tamaki tutini ta'sirida epiteliy faoliyati 5 daqiqadan so'ng to'xtab qolishi mumkin.

Burun kasalliklarini davolashda burunga uzoq vaqt davomida (ikki haftadan ortiq) qon tomirlarini toraytiruvchi yoki boshqa tomchilarni tomizish hilpillovchi epiteliy faoliyatiga salbiy ta'sir ko'rsatishini esda tutish lozim!

Burunning *himoya* mexanizmlariga aksirish va ko'z yoshini chiqarish faoliyatlari ham kiradi. Me'yorda ko'z yoshi suyuqligi burun - ko'z yoshi kanalining teshigi orqali burun bo'shlig'iga (pastki burun yo'liga) erkin o'tadi. Burun bo'shlig'ining gipertrofiya jarayonlarida yoki sovuq havo ta'sirida burun bo'shlig'i shilliq pardasi-ning shishi tufayli kanalning teshigi torayib, ko'zdan tinmay yosh oqishi kuzatiladi.

Burunning *hid bilish* faoliyati inson uchun juda muhim faoliyatlardan biri hisoblanadi. Uning yordamida inson atrof muhitning hidini, oziq-ovqat maxsulotlarining sifatini baholay oladi. Kirayotgan havoning hidini bilish qobiliyati organizmni tashqi muhitning zararli ta'sirlaridan himoya qiladi. Masalan, aynigan ovqat, havodagi zararli moddalarning hidi odamni hushyor tortishga va kerakli himoya choralarini ko'rishga undaydi.

Yuqori nafas yo'liga havo oqimining faqat 0,01 yoki 0,001 qismi kirishiga qaramasdan hid bilish retseptori hidli moddaning juda kam miqdorini ilg'ab oladi. Retseptor bo'limining o'ta sezgirligi tufayli inson 1:0,0000023 aralashma hidini bilish qobiliyatiga ega.

Hid bilish analizatori kimyoviy sezgi a'zolariga kiradi, hidli moddalarning yog'da eruvchi molekulalari (*odorivektorlar*) uning adekvat qo'zg'atuvchisi bo'lib xizmat qiladi. Hid bilish refleksi asosan I va Y juft bosh miya asab tolalari hamda vegetativ asab tizimi orqali amalga oshiriladi. Hid bilish reseptorlarining 3 guruhi tafovut etiladi:

- 1) sof olfaktor;
- 2) sof trigeminal;
- 3) olfaktotrigeminal.

Burun orqali nafas olinganda hidli moddalar havo oqimi bilan burun bo'shlig'ining yuqori qismi, ya'ni hid bilish maydoniga etib boradi. hid bilish maydoni (*region olfactoria*) hid bilish tirqishidan (*rima olfactorius*) boshlanadi. U o'rta burun chig'anog'ining pastki cheti va burun to'sig'i orasida joylashib, eni 3-4 mm teng.

Hid bilishning kimyo, fizik va fizik-kimyo nazariyalari mavjud bo'lib, kimyo nazariyasi bo'yicha burun bo'shlig'iga kirgan hidli moddalarning molekulari (odorivektorlar) hid bilish hujayralari tuklarini qoplagan suyuqlikka singib, ularning oqsili bilan birikadi. Hosil bo'lgan birikmaning ta'sirida o'zgargan hid bilish hujayralarining ionli potentsiali asab tolasi hujayralarini qo'zg'alishiga olib keladi. Paydo bo'lgan qo'zg'alish neyronlar zanjiri bo'ylab bosh miya po'stloqidagi hid bilish o'zaklariga etib boradi. Fizik nazariyasiga binoan hid bilish hujayralarining har bir guruhi ma'lum odorivektorlar ta'sirida, fizik-kimyo nazariyasi bo'yicha esa hid bilish a'zosi hidli moddalarning elektrkimyoviy energiyasi ta'sirida qo'zg'aladi.

Hid bilish qobiliyatining birlamchi va ikkilamchi buzilishlari kuzatiladi. Birlamchi buzilishlar hid bilish analizatorining retseptor hujayralari, o'tkazish yo'llari yoki markaziy bo'limlarining kasalliklari, ikkilamchi buzilishlar - havo oqimini hid bilish maydoniga kirmasligi natijasida yuzaga keladi.

Turli yallig'lanish jarayonlari, shilliq pardaning polipoz o'zgarishlari, atrofiya jarayonlari hid bilish qobiliyatini pasayishi (*giposmiya*) va ba'zan yo'qotilishiga (*anosmiya*) olib kelishi mumkin.

Rezonans faoliyati. Burun yondosh bo'shliqlari asosan rezonans va himoya vazifasini bajaradi. Ular havoli bo'shliq sifatida og'iz bo'shlig'i, halqum va hiqildoq bilan birga inson ovozinig o'ziga xos tembrini va boshqa xususiyatlarini shakllantirishda ishtirok etadi. Kichik bo'shliqlar (g'alvirsimon suyak katakchalari, ponasimon bo'shliqlar) yuqori tovushlar rezonansida, yirik bo'shliqlar (yuqori jag' va peshona bo'shliqlari) past tovushlar rezonansida qatnashadi. Kattalarda burun yondosh bo'shliqlarining o'lchamlari odatda o'zgarmaydi, shuning uchun ovozning tembri ham bir umrga o'zgarmaydi. Ovoz tembrining biroz o'zgarishi burun yondosh bo'shliqlarining yallig'lanishida shilliq pardaning shishi va dag'allashishi natijasida yuzaga keladi. Burunhalqum va burun bo'shlig'ini tovush kelayotgan halqumning o'rta bo'limi va yumshoq tanglay ma'lum darajada rezonansni boshqarib turadi. Yumshoq tanglay falajida yoki yo'qligida bemorda ochiq manqalanish, burunhalqum, xoanalar va burun bo'shlig'i yopilganda - yopiq manqalanish kuzatiladi.

Burun va burun yondosh bo'shliqlarining holatini organizmning umumiy holatiga ta'siri

Burun va burun yondosh bo'shliqlarining fiziologik faoliyati inson organizmidagi ayrim a'zo va tizimlar uchun muhim ahamiyatga ega. Masalan, chang zarrachalarining 60% va ko'pgina bakteriyalar burun bo'shlig'ida ushlanib qolinadi. Burun orqali nafas olinganda pastki nafas yo'llariga turli kasalliklarni qo'zg'atuvchi mikroblar 10 marta kam kiradi.

Burun orqali nafas olishning qiyinlashishi bemorda qon bosimining oshishiga, ko'zdan yosh oqishiga, ko'z qorachig'ini torayishiga, yurak faoliyati va bosh miyada qon aylanishini buzilishiga, xotirani susayishiga olib kelishi mumkin. Bundan tashqari, u angina, o'tkir respirator kasallik, bronxit va zotiljamni rivojlanishiga yordam beradi.

Nafas og'iz orqali olinganda organizmga kirayotgan kislorod miqdori me'yordagiga qaraganda 78% ni tashkil qilib, uzoq vaqt davom etgan kislorod etishmovchiligi bemorni jismonan va aqlan rivojlanishga salbiy ta'sir ko'rsatadi.

Burun bo'shlig'i bosh miya bilan qon va limfa tomirlar orqali aloqa hosil qilishi tufayli burun orqali nafas olishning uzoq vaqt qiyinlashishi bosh miyada qon va limfa aylanishining buzilishiga olib kelishi mumkin. Natijada bemorda taxikardiya, kalla ichi bosimini oshishi, bosh og'riqi, jismoniy va ruhiy toliqish, ishtahani pasayishi, fikrni jamlay olmaslik belgilari kuzatiladi.

Burun orqali nafas olishning uzoq vaqt qiyinlashishi asab tizimi buzilishlariga va qator kasalliklarni (bronxial astmaga, bolalardagi epilepsiyaga o'xshash talvasa holati yoki tungi enurez) rivojlanishiga olib kelishi ham mumkin. Bolalarda burun orqali nafas olishning uzoq vaqt davomida qiyinlashishi ko'krak qafasi suyaklarining rivojlanishiga salbiy ta'sir ko'rsatib, qomati va yuz-jag' tuzilishining buzilishiga sabab bo'ladi; natijada yuqori jag' noto'g'ri rivojlanadi, uning yon qismlari bir-biriga yaqinlashadi, qattiq tanglay torayib, balandroq joylashadi ("*Gotik*" tanglay). Burun tubining ko'tarilishi burun to'sig'ini qiyshayisiga, tishlar joylashuvini buzilishiga olib keladi.

Burun va burun yondosh bo'shliqlarini tekshirish usullari

Tekshiruv bemor shikoyatlarini aniqlash, anamnez ma'lumotlarini yig'ishdan boshlanadi. Burun va burun yondosh bo'shliqlarini tekshiruv quyidagi bosqichlardan iborat:

I bosqich. Ko'zdan kechirish.

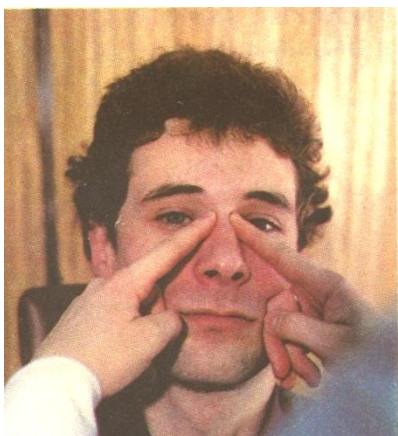
1. Tashqi burun va burun yondosh bo'shliqlari sohalarini ko'zdan kechirish. Bemor tekshiruv stoli yonidagi kursiga o'tirgandan so'ng tashqi burun ko'zdan kechiriladi, bunda burunning shakliga, terisining rangiga, unda dog' yoki chandiqlik borligiga e'tibor beriladi.

2. Tashqi burunni paypaslash. Tekshiruvchi ikki qo'lining ko'rsatkich yoki bosh barmoqlarini bemorning burni ustiga qo'yib, engil uqalash harakatlari bilan burun negizini, uning suyaklarini va uchini paypaslab ko'radi (115-rasm).

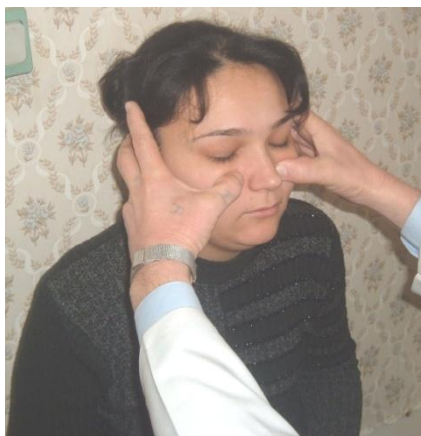3. Peshona bo'shliqlari old va pastki devorlarini paypaslash. Tekshiruvchi ikki bosh barmoqlarini bemorning peshonasiga, qoshlarining ustiga qo'yib, bu maydonni engil bosadi, keyin barmoqlarini ko'z kosasi yuqori devorining ichki burchagiga ko'chirib, u maydonni ham bosib ko'radi. Uch shoxli asab tolasi I shoxchalarining (*n.supraorbitalis*) chiqish nuqtalarini paypaslaydi. Me'yorda peshona bo'shliqlarning devorlarini paypaslaganda og'rimaydi.

4. Yuqori jag' bo'shliqlarining old devorlarini paypaslash. Tekshiruvchi ikki bosh barmoqlarini yuqori jag' bo'shlig'i old devoridagi qoziq tish chuqurchasiga qo'yib engil bosadi va uch shoxli asab tolasi II shoxchalarining (*n.infraorbitalis*) chiqish nuqtalarini paypaslaydi. Keyin pastki jag' sohasida uch shoxli asab tolasi III shoxchalarining (*n.mentalis*) chiqish nuqtalarini paypaslaydi (116, 117-rasmlar). Me'yorda

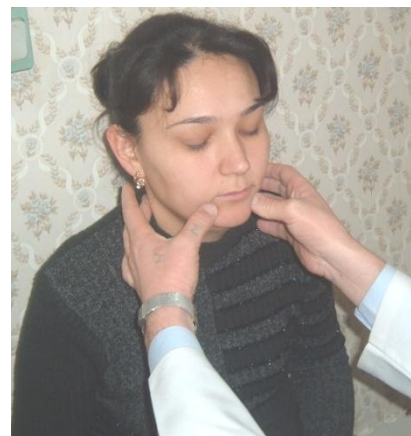yuqori jag' bo'shlig'ining old devorini paypaslaganda bemor og'riqni his etmasligi kerak.



115-rasm. Tashqi burunni paypaslash



116- rasm. Uch shoxli asab tolasi II shoxchalarining chiqish nuqtalarini paypaslash



117 – rasm. Uch shoxli asab tolasi III shoxchalarining chiqish nuqtalarini paypaslash

5. Jag' osti va bo'yin limfa tugunlarini paypaslash. Jag' osti va chuqur bo'yin limfa tugunlari bemorni boshi biroz oldinga egilgan holda barmoqlar uchi yordamida engil paypaslanadi. Me'yorda limfa tugunlar paypaslanmaydi.

Chuqur bo'yin limfa tugunlari dastlab bir tomonda, keyin boshqa tomonda paypaslanadi. Bemorning boshi oldinga biroz egiladi. O'ng tomondagi limfa tugunlarni paypaslash uchun tekshiruvchi o'ng qo'lini bemorning ensasiga qo'yib, chap barmoqlarining uchi bilan to'sho'mrovso'rg'ichsimon mushagi oldidagi yumshoq to'qimalarni chuqur paypaslaydi. Chap tomondagi limfa tugunlarini paypaslaganda esa chap qo'lini bemorning ensasiga qo'ygan holda o'ng qo'li yordamida paypaslaydi. Me'yorda limfa tugunlar paypaslanmaydi.

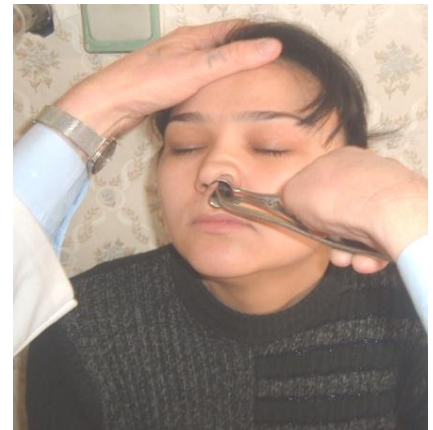
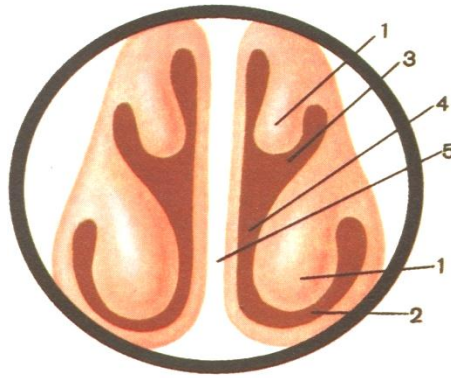
II bosqich. Old rinoskopiya. Burun bo'shlig'i sun'iy yorug'lik (peshona reflektori yoki yorug'lik manbai) ostida ko'zdan kechiriladi. Yorug'lik manbai bemorning o'ng tomonida, uning o'ng quloq suprasi darajasida o'rnatiladi. Tekshiruvda burun ko'z-gusi - burun kengaytirgich ishlatiladi. Tekshiruvchi peshona reflektorini chap ko'zining oldida tutib, o'ng ko'zini yumgan holda bemorning yuziga tushayotgan yorug'lik nuqtasini chap ko'zi bilan reflektorning teshigi orqali ko'rishga harakat qiladi.

1. Burun dahlizini ko'zdan kechirish. Tekshiruvchi o'ng qo'lining bosh barmog'i bilan burun uchini ko'tarib, yorug'lik nuqtasini burun teshiklariga yo'naltirib, burun dahlizini ko'zdan kechiradi. Me'yorda burun dahlizi erkin bulib, unda tuklar ko'rinadi.

2. Old rinoskopiya burunning har ikki qismida navbatma-navbat bajariladi. Tekshiruvchi burun ko'z-gusining ishchi uchini pastga qaratgan holda uni chap qo'lga oladi; chap qo'lning bosh barmog'ini burun ko'z-gusining qulfi ustiga, II, III va IV

barmoqlarini - asbob tutqichlarining tashqi tomoniga, Y barmog'ini tutqichlar orasiga qo'yadi (118, 119-rasmlar).

3. Chap qo'lining tirsagi pastga tushirilgan, burun ko'zgasini ushlab turgan chap kafti harakatchan bo'lishi kerak. Tekshiruvchi o'ng qo'lini bemor boshining tepasiga qo'yadi.



118- rasm. Old rinoskopiya da burun bo'shlig'ining manzarasi:

- 1-pastki burun chig'anog'i;
- 2-pastki burun yo'li;
- 3-o'rta burun yo'li;
- 4-umumiy burun yo'li;
- 5-burun to'sig'i;
- 6 -o'rta burun chig'anog'i.

119-rasm. Chap tomonda old rinoskopiyanı bajarilishi

4. Ishchi qismi (*tumshug'i*) yopilgan holda burun ko'zgası burun bo'shlig'ining o'ng dahliziga 0,5 sm ichkariga kiritiladi, bunda ko'zgu tumshug'ining o'ng oyoqchasi burun dahlizining pastki-ichki, chap oyoqchasi - yuqori-tashqi burchagida joylashishi lozim.

5. Chap qo'ning II, III va IV barmoqlari yordamida burun ko'zgası tutqichlari qisiladi, shunda o'ng burun dahlizi kengayadi (bunda ko'zgu tumshug'ining uchi burun bo'shlig'ining shilliq pardasiga tegmasligiga harakat qilinadi).

6. Burun bo'shlig'ining o'ng tomoni bemor boshining to'g'ri holatida ko'zdan kechiriladi. Me'yorda uning shilliq pardasi pushti rangda, sathi silliq bo'lib, burun to'sig'i o'rtada joylashadi; burun chig'anoqlari kattalashmagan, umumiy burun yo'li erkin bo'ladi.

7. Burun bo'shlig'ining o'ng tomoni bemorning boshi biroz oldinga egilgan holda tekshiriladi. Bunda pastki burun yo'lining old bo'limi va burun tubi ko'rinadi. Me'yorda pastki burun yo'li erkin bo'ladi.

8. Burunning o'ng tomoni bemorning boshi orqaga va o'ng tomonga biroz egilgan holda tekshiriladi, shunda o'rta burun yo'li ko'zga tashlanadi.

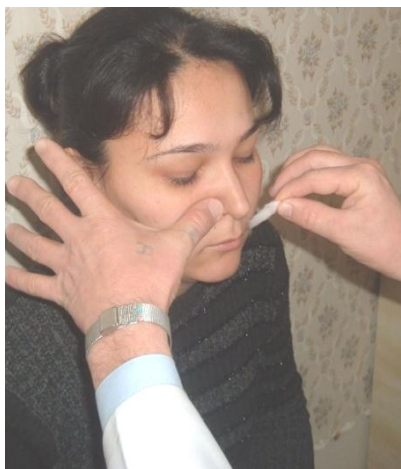9. Tekshiruvchi Y barmog'i yordamida burun ko'zgasining o'ng tutqichini siljitadi, tumshug'ining oyoqchalarini to'liq yopmagan holda burun bo'shlig'idan chiqarib oladi.

10. Burun bo'shlig'ining chap tomoni ham huddi shu tartibda ko'zdan kechiriladi.

III bosqich. Burunning nafas olish, hid bilish va himoya faoliyatlarini tekshirish.

1. Burunning *nafas olish* faoliyati avval bir tomonda, keyin ikkinchi tomonda tekshiriladi. O'ng tomonda burun orqali nafas olish faoliyatini aniqlash uchun tekshiruvchi o'ng qo'lining ko'rsatkich barmog'i yordamida chap burun qanotini burun to'sig'iga bosadi. Chap qo'li yordamida o'ng burun dahliziga yupqa paxta bo'lagini yoki doka ipni yaqinlashtirib, bemordan nafas olishni va nafas chiqarishni so'raydi.

Shu tariqa burunning chap tomonida burun orqali nafas olish faoliyati tekshiriladi. Paxta bo'lagining siljishiga qarab burunning nafas olish faoliyatiga baho beriladi (120-rasm).



120- rasm. Burunning nafas olish faoliyatini tekshirish

Tekshiruvda har ikki tomonda burun orqali nafas olish faoliyati me'yorda, qiyinlashgan yoki yoqotilgan bo'lishi mumkin.

Burunning nafas olish faoliyatiga baho berilganda bemor shikoyatlari, paxta bo'lagi bilan o'tkazilgan sinama natijasi va rinoskopiya manzarasi e'tiborga olinadi.

Ba'zan burunning nafas olish faoliyati rinomanometriya, taximetriya, fonometriya, pressometriya, volyumometriya, rezistometriya kabi ob'ektiv tekshiruvlar yordamida tekshiriladi. Rinomanometriya tekshiruv usuli burun bo'shlig'idan o'tayotgan havo oqimining miqdori va bosimini aniqlashga asoslangan. Rezistometriya tekshiruvi rinopnevmometr asbobi yordamida

bajariladi. Bunda burun bo'shlig'ining havo oqimiga qarshiligining darajasi baholanadi. Burunning nafas olish faoliyatining buzilishiga quyidagilar sabab bo'lishi mumkin: burun chig'anog'i gipertrofiyasi, burun to'sig'i qiyshiqqligi, burun suyaklarining nuqsonlari, burun poliplari, burun atreziyalari, o'smalari, adenoidlar. 5-jadvalda burunning nafas olish faoliyatining buzilish darajalari keltirilgan.


5-jadval

Burun nafas olish faoliyatining buzilish darajalari	Burun bushligida havo aylanish qarshiligi sm $H_2O/\Delta/c$	Burun orqali nafas chiqarishda havoning tezligi l/s
Me'yorda	2-3,5	2,0-0,9
Engil I	3,5-4,5	0,8-0,7
O'rtacha II	4,5-6	0,6-0,4
Keskin III	6-8	0,3-0,2
To'liq IV	8 va undan ko'proq	0,1 va undan kamroq

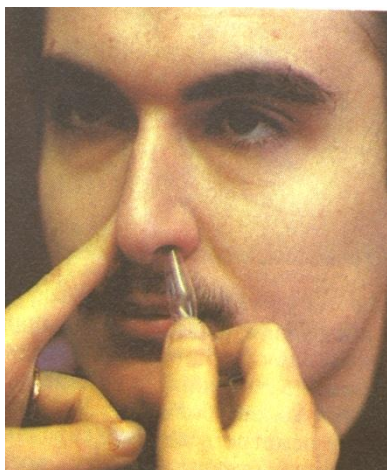
2) Burunning *hid bilish* faoliyatini tekshirish usullarining barchasi sub'ektiv, nisbatan ob'ektiv va ob'ektiv usullarga bo'linib, rekonstruktiv endonazal jarrohlik amallariga bo'lgan ko'rsatmalarni va hid bilish qobiliyatining perseptiv buzilishlarini aniqlashda hamda tibbiy ekspertizada qo'llaniladi. Amaliyotda odatda sub'ektiv tekshiruv usullari keng qo'llaniladi. Ular teshirilayotgan shaxsga har xil darajadagi hidli moddalarni hidlatish va undan "ha", "yo'q", "ha, ammo aniq ayto'lmayman " kabi javob olishga asoslangan. Nisbatan ob'ektiv tekshiruvlarda pidlar ta'sirida sodir bo'lgan reaksiyalar (yurak urishi va nafas olish tezligini o'zgarishi, teri-galvanik reaksiyalarni o'zgarishi) aniqlansa, ob'ektiv tekshiruvlarda elektroentsefalografiya natijalari qayd etiladi.

Hid bilish qobiliyatining sifat ko'rsatkichini baholash uchun 1925 yilda V.I.Vo-yachek tomonidan ishlab chiqilgan tekshiruv o'tkaziladi. Tekshiruvda ishlatiladigan quyidagi hidli moddalarning standart eritmaları tartib raqamlari bilan belgilangan bir hil shisha idishchalarga solinib, hid kuchini o'sib borishi tartibida joylashtiriladi (121-rasm):

- 0,5% sirka kislotasi eritmasi (kuchsiz hid);
- yangi vino spirti (o'rtacha hid);
- valeriana tindirmasi (kuchli hid);
- navshadil spirti (o'ta kuchli hid).



121-rasm. Hidli moddalar to'plami



122-rasm. Burunning hid bilish faolyatini tekshirish

Tekshiruvchi hidli moddalar eritmalarini tekshirila-yotgan shaxsning burun ka-taklariga navbatma-navbat yaqinlashtirib, undan eritma hidini aniqlashini so'raydi (122-rasm). Burunning o'ng to-monida hid bilish faoliyatini aniqlash uchun tekshiruvchi o'ng qo'lining ko'rsatkich barmog'i bilan burunning chap qanotini burun to'sig'iga bosib, chap qo'li bilan hidli modda solingan shisha idishni

bemorning o'ng burun katagiga yaqinlashtiradi va undan nafas olishni, moddaning hidini aniqlashni so'raydi.

Xuddi shu tariqa burunning chap tomonida hid bilish qobiliyati tekshiriladi. Bunda tekshiruvchi burunning o'ng qanotini chap qo'lining ko'rsatkich barmog'i bilan bosib, o'ng qo'li bilan hidli moddani bemorning chap burun katagiga yaqinlashtiradi.

Har bir hidli modda hid bilish jarayonida ishtirok etuvchi uchta asab tolalardan biriga (uch shoxli, tilhalqum, hid bilish asab tolasi) ta'sir qiladi. Tekshiruv olfaktometr yordamida bajariladi.

Bemorda hid bilish qobiliyati me'yorda (*normosmiya*), pasaygan (*giposmiya*), yo'qotilgan (*anosmiya*) yoki buzilgan (*parosmiya*) bo'lishi mumkin. Ba'zan hid galyutsinasiyalari (*kakosmiya*) uchraydi. Bosh miya o'smasi va bosh miya peshona bo'lagining ho'ppozida bir tomonlama anosmiya kuzatiladi.

Tekshiruvda barcha eritmalar hidini to'g'ri aniqlagan bemorda hid bilish qobiliyati pasayishining *I darajasi*, o'rta kuchli hidni aniqlanganda – *II darajasi* va kuchli hidni aniqlanganda - *III darajasi* deb baholanadi. Tekshirilayotgan shaxs faqat nav-

shadil spirt hidini aniqlaganda hid bilish qobiliyati pasayishining *IY darajasi* deb baholanadi.

Tekshiruvda hid bilish tirqishlarining o'tkazuvchanligi muhim ahamiyatga ega, shuning uchun tekshiruvdan oldin burun bo'shlig'i shilliq pardasi shishini kamaytirish va hid bilish tirqishlarini ochish tadbirlari o'tkazilishi lozim.

Otonevrologiyada 7 ta hidli moddalardan iborat Bernshteyn (1928) to'plamidan foydalaniladi. To'plamda quyidagi hidli moddalar hid kuchini oshib borishi tartibida joylashtirilgan: 1-kir yuvish sovuni, 2- atir gul sharbati, 3 - achchiq bodom sharbati, 4 - qora kuya, 5 - skipidar, 6 – navshadil spirti, 7- xloroform. Qayd etilgan hidli moddalar tez bug'lanuvchi bo'lganligi sababali ular zich yopilgan shishi idishlarda saqlanadi. Tekshiruv havosi toza bo'lgan xonada mono- va birinal usulda bajariladi. Tekshiruvda hidli moddalarning turli konsentratsiyalaridan foydalaniladi. Masalan, valeriana eritmasining boshlang'ich konsentratsiyasidan tashqari yana 0,8; 0,4; 0,1; 0,05; 0,025; 0,0125 kon-tsentratsiyalari tayyorlanadi. Bemor barmog'i bilan burun kataklarining birini yopgandan so'ng tekshiruvchi hidli modda eritmasining eng kichik konsentratsiyasi solingan idishdan boshlab navbatma-navbat barcha eritmaları ikkinchi burun katagiga 1 sm masofada yaqinlashtirib, bemorga bir marta nafas olishni buyuradi, keyin shisha idishni undan uzoqlashtiradi. Bemor hidini seza boshlagan hidli moddaning eng kichik konsentratsiyasi - hid bilish qobiliyatining son ko'rsatkichini, ya'ni hid bilish bo'sag'asini, hidi to'g'ri aniqlanib ifodalab berilgan eritma konsentratsiyasi - hidni aniqlash bo'sag'asini ifodalaydi. Hidni aniqlash bo'sag'asi hid bilish bo'sag'asidan biroz baland bo'ladi.

L.B.Daynyak (1959) ishlab chiqqan tekshiruv usulida bemor burniga o'rnatilgan oliva orqali dastlab hidli modda solingan idishdan, keyin boshqa idishdan o'tayotgan havodan nafas oladi. Ha-voni vaqti-vaqti bilan yoki uzluksiz yuborishishi bemorda nafaqat hid bilish, hidni aniqlash bo'sag'alarini, balki moslashish va hid bilish qobiliyatining tiklanish vaqtini ham aniqlash imkonini beradi. Moslashish vaqtini aniqlash uchun bemorga har 2-3 soniyada hidli moddaning bo'sag'ali miqdori yuboriladi; u hidni bilmay qolganligicha davom etgan vaqt moslashish vaqti, bo'sag'ali ta'sirdan so'ng hidni yana bilish uchun kerak bo'lgan vaqt hid bilish qobiliyatining tiklanish vaqti deb baholanadi.

3. Burunning *mukotsilliar tashuvchilik faoliyatini tekshirish* usullarining aksariyati turli hidli indikatorlarni (ko'mir changi, tush, saxarin, belgilangan radiyfaol izotoplar va boshq.) shilimshiq ajralma bilan bilga burun bo'shlig'ida siljish vaqtini aniqlashga asoslangan. Amaliyotda ko'pincha G.I.Markov (1985) tomonidan ishlab chiqilgan tekshiruv usuli qo'llaniladi. Tekshiruvda indikator sifatida kraxmal-agar aralashmasiga qo'shilgan ko'mir kukuni (0,2 g kraxmal, 0,05 g agar-agar, 1,0 g ko'mir kukuni, 10 ml suv) ishlatiladi. Hilpillovchi epiteliyning harakati quyidagicha baholanadi: 15 daqiqagacha – me'yorda, 30 daqiqagacha – mukotsilliar tashuvchilik faoliyati buzilishining *I darajasi*, 31-45 daqiqagacha – *II darajasi*, 45-50 daqiqagacha *III darajasi*.

Saxarin bilan o'tkaziladigan testda bemor pastki burun chig'anog'ining ustiga qo'yilgan saxarin bo'lakchasining shirin ta'mini seza boshlagan vaqt oralig'i aniqlanadi. S.Z.Piskunov (1995) tomonidan ishlab chiqilgan tekshiruv usulida tarkibiga saxarin va ko'k metilen kiritilgan metiltellyulozali eruvchi plyonkasi ishlatiladi.

Mukotsilliar tashuvchilik faolligini tekshirish paytida indikator pastki burun chig'anog'ining old uchidan 0,5-1,0 sm tashlab, shilliq pardaga surtilishi lozim. Hil-pilovchi epiteliy tuklarining harakati burun bo'shlig'i shilliq pardasi ishlab chiqqan suyuqlikning miqdori va xarakteriga ham bog'liq. Shuning uchun burun bo'shlig'i shilliq pardasidagi bezlarning suyuqlik ishlab chiqarush va shilliq qavatning so'rish faoliyatlarini aniqlash nazariy va amaliy ahamiyatga ega.

4. Burun bo'shlig'i *shilliq pardasida joylashgan bezlarning suyuqlik ishlab chiqarish faoliyatini* tekshirishning eng oddiy usuli – bu paxta bo'lakchasi bilan o'tkazilgan test bo'lib, bunda pastki burun chig'anog'ining o'rtasiga pintset yordamida diametri 0,5 sm ga teng paxta bo'lakchasi 2-3 daqiqaga kiritiladi. Shilliq pardada joylashgan bezlarning suyuqlik ishlab chiqarish faoliyati me'yorda bo'lgan hollarda paxta engil namlanadi, pasayganda - quruqligicha qoladi, ko'payganda – suyuqlik bilan to'liq namlangan bo'ladi. Tekshiruvda paxta bo'lagining vaznini burun bo'shlig'iga kiritishdan oldin va keyin o'lchash usulini qo'llash mumkin.

5. Burun bo'shlig'i *shilliq pardasining so'rish faoliyatini* aniqlash uchun ham bir necha tekshiruv usullari ishlab chiqilgan (Bozik O., 1964; N.N.Yudov, 1966; B.M.Sagalovich, 1967) .

6. Vodorod ionlarini tekshirish usuli (*pH-metriya*) "Rifan" indikator qog'ozi yordamida kalorimetrik usulda bajariladi. Bunda qog'oz tasmasi pastki burun yo'lga 10 soniyaga kiritilib, keyin chiqarib olinadi va rangi maxsus pH shkalasi ranglari bilan solishtiriladi. Me'yorda burun ajralmasining reaksiyasi neytral yoki sust ishqorli bo'lib, pH ko'rsatkichi 7,0 ga teng. Burun bo'shlig'i kasalliklarida ajralmaning pH ko'rsatkichi oshadi.

7. Burun bo'shlig'i shilliq pardasining *termometriyasi* maxsus elektr termometrlar yordamida bajariladi. Me'yorda pastki burun chig'anog'ining old uchi sohasida harorat 28,5 °C ni, o'rta burun chig'anog'ining orqa qismida 35,3 °C ni tashkil qilsa, burun kasalliklarida burun bo'shlig'ining orqa bo'limlarida shilliq parda haroratini oshishi kuzatiladi.

IY bosqich. Orqa rinoskopiya.

1. Burunning orqa bo'limlarini ko'zdan kechirish uchun burunhalqum ko'zgu dastasiga o'rnatiladi va 2-3 soniyaga issiq suvga solinib, isitiladi.

2. O'ng qo'lga ko'zgu dastasi olinib, yuzini toza doka bilan artiladi va chap qo'lning bosh barmog'i bilan isiganligini tekshirib ko'riladi.

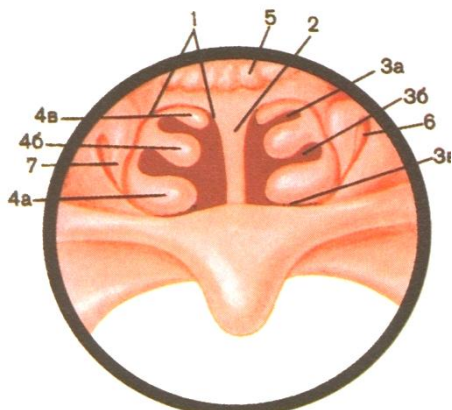
3. Chap qo'lga shpatel olinib, o'ng og'iz burchagidan bemorning og'ziga kiritiladi va uchi bilan tilning old 2/3 qismi astagina bosiladi.

4. Teshiruvchi burunhalqum ko'zqusini o'ng qo'li bilan qalamni ushlaganday engil ushlab, uni til negizi va halqumning orqa devoriga tekkizmasdan yumshoq tanglayni orqasiga 45 ° ostida kiritadi (bunda ko'zgu yuzi yuqoriga qaragan bo'lishi lozim);

5. Tekshiruvchi yorug'lik to'plamini ko'zguga yo'naltirgan holda ko'zguni u yoki bu tomonga burab, burun bo'shlig'ining orqa bo'limlarini ko'zdan kechiradi.

6. Tekshiruv paytida bemor burun orqali nafas olishi lozim.

Orqa rinoskopiya da burun chig'anoqlarining orqa uchilari, burun yo'llari, burun to'sig'ining orqa bo'limi (dimog' suyagi) ko'rinadi (123-rasm).



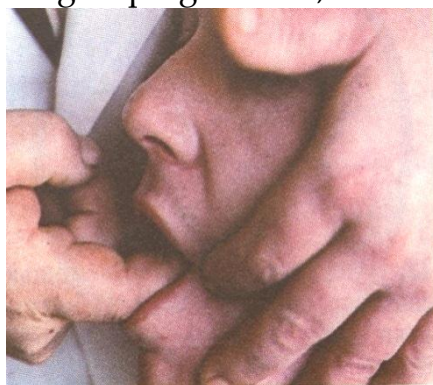
123-rasm. Orqa rinoskopiya da burunhalqumning manzarasi
1.xoanalar; 2.burun to'sig'i; 3. burun yo'llari: a. yuqori burun yo'li; b.o'rta burun yo'li; v. pastki burun yo'li; 4a. pastki burun chig'anoqlari; 4b.o'rta burun chig'anoqlari; 4v.yuqori burun chig'anoqlarining orqa qismi; 5.burunhalqum; 6. halqumning yon devori.

Me'yorda burun chig'anoqlarining orqa uchlari xoanalardan chiqmay, dimog' suyagi o'rta chiziq bo'ylab joylashadi.

Katta yoshli bolalarda orqa rinoskopiya tekshiruvi odatda mahalliy og'riqsizlantirish ostida bajarilishi mumkin.

Y bosqich. Burunhalqumni barmoq bilan paypaslash.

1. Bemor kursiga o'tiradi, tekshiruvchi uning orqasida o'ng tomonda tik turadi;
2. Tekshiruvchi chap qo'lining bosh barmog'i bilan bemor lunjini jag' tishlari orasiga bosib, o'ng qo'lining ikkinchi barmog'ini burunhalqumga, yumshoq tanglayning orqasiga kiritib, xoanalarni paypaslaydi (124-rasm).



124- rasm. Burunhalqumni barmoq bilan paypaslash

Yosh bolalarni tekshirish paytida tekshiruvchi ko'pincha bolaning pastki jag'ini chap qo'l kafti orasida oladi va bosh barmog'i bilan lunjini jag' tishlari orasiga kiritib, bolaning boshini maxkam ushlab, o'ng qo'lining ko'rsatkich barmog'i yordamida burunhalqumni paypaslaydi.

YI bosqich. Burun va burun yondosh bo'shliqlarining rentgenografiyasi bo'shliqlar bor-yo'qligini, ularning hajmi va o'lchamini aniqlashga yordam beradi va amaliyotda keng qo'llanadi. Rentgenografiya tekshiruvining quyidagi usullari amalda keng qo'llaniladi:

Burun – peshona yo'nalishda bajarilgan rentgenografiya tekshiruvda bemorning peshonasi va burnining uchi kasetaga tegib turishi lozim. Rentgen tasvirida peshona bo'shliqlar aniq, g'alvirsimon va yuqori jag' bo'shliqlari xiraroq ko'rinadi. Bunda nur *protuberancia occipitalis externa* dan yo'naltiriladi.

Burun-iyak yo'nalishda bajarilgan rentgenografiyada bemor kasetaga og'zini katta ochib o'tiradi, bunda uning burun uchi, lablari va iyagi kasetaga engil tegib turishi

lozim. Bunday holatda olingan rentgen tasvirda peshona bo'shliqlari, yuqori jag', g'alvirsimon bo'shliq katakchalari va ponasimon bo'shliq aniq ko'rinadi.

Yon (bitemporal) yo'nalishda bajarilgan rengenografiyada bemor boshining sagital yuzasini kasetaga parallel joylashtiradi. Rentgen nuri quloq suprasi dumboqchasidan 1,5sm oldinda frontal yo'nalishda o'tadi. Bunday rentgen tasvirida peshona va ponasimon bo'shliqlar aniq ko'rinadi, g'alvirsimon bo'shliqlarining yon tomonining aksi biroz xiraroq ko'rinadi. Ammo bu proeksiyada bo'shliqlarning aksi bir-biri ustiga tushib, qaysi tomondagi bo'shliq zararlanganligi haqida ma'lumot olish imkonini bermaydi.

Aksial yo'nalishda bajarilgan rentgenografiyada bemor boshini orqaga tashlagan, ensa sohasi kasetaga tekkan holda chalqancha yotqiziladi. Bu holatda iyak sohasi gorizontal tekislikda joylashib, rentgen nuri qalqonsimon bezning yuqori kesmasiga to'g'ri vertikal yo'nalishda o'tadi. Bunday yo'nalishda ponasimon bo'shliqlar aniq ko'rinadi.

Amaliyotda burun-iyak yo'nalishi keng qo'llaniladi. Rentgenogrammaga baho berilganda bo'shliqlarning hajmi bir-biriga taqqoslanadi; bo'shliq qancha katta bo'lsa, uning havoliligi, ya'ni pnevmatizatsiyasi shuncha yaxshi bo'ladi. Rentgenografiya tekshiruvi burun yondosh bo'shlig'ida ekssudat, shilliq pardasi qalinlashganligi, polip yoki kista borligini aniqlash imkonini beradi. Kichik bo'shliq doimo xiraroq ko'rinadi.

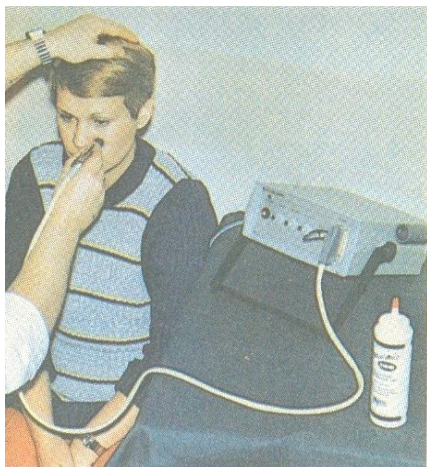
YII bosqich. Yuqori jag', peshona va ponasimon bo'shliqlar ichiga yupqa polietilen kateterlarni kiritib, ularni yuvish, zarur bo'lsa antiseptik dorilarni yuborish. Burun yondosh bo'shliqlarni zond yordamida tekshirish imkoni bo'lmagan hollarda yuqori jag' va peshona bo'shliqlarini teshish yoki trepanopunkttsiya qilish aniq tashxis qo'yishga yordam beradi.

Oxirgi yillarda burun va burun yondosh bo'shliqlarini tekshirish uchun quyidagi yangi usullar amaliyotga tatbiq etilmoqda:

1) Burun yondosh bo'shliqlarini *ultratovush* yordamida tekshirish "Sinusoskan" kabi asboblarni yordamida bajariladi (125-rasm).

Havo muhiti ultratovush to'lqinlari uchun absolyut to'siq bo'lib xizmat qiladi, shuning uchun ular havoli bo'shliqlarni aylanib o'tadi va exogrammada aks etmaydi. Bo'shliqning ichi patologik ajralma, polip yoki o'sma bilan to'lgan hollarda ekranda patologik o'zgarishning shakli va joylashuvini aks ettiruvchi chiziqlar paydo bo'ladi.

Keyingi yillarda amaliyotga *ultratovushli biolokatsiya* tekshiruv usuli keng tatbiq etilmoqda. U turli zichlikdagi to'qimalar chegarasida aks etayotgan tovushni qayd qilishga asoslangan. Ushbu tekshiruvning avzal tomoni shundan iboratki, unda bemorga ionlashgan nur bilan ta'sir etilmaydi. Chet ellarda ishlab chiqilgan exosinusoskoplarni yordamida bajariladigan ultratovush tekshiruvi (UZI) xususan burun yondosh bo'shliqlari kasalliklarini aniqlashda keng qo'llaniladi.



125-rasm. Yuqori jag' bo'shli g'ini ultratovush yordamida tekshirish

Ammo burun yondash bo'shliqlarining ultratovushli biolokatsiya tekshiruvini rentgenografiya, KT va MRT tekshiruvlarga qaraganda kamroq ma'lumot beradi.

2. *Kompyuter tomografiyasi (KT)* tekshiruvini an'anaviy rentgenografiyaga nisbatan ko'proq qulayliklarga ega. Unda to'qimalar (suyak, shilliq parda, suyuqlik) zichligi orasidagi farq yaqqol namoyon bo'lishidan tashqari, tekshirilayotgan a'zoning ko'ndalang kesimi ham qog'ozga tushiriladi. Odatda KT tekshiruvini koronar, aksial yoki sagital yo'nalishlarda, jarrohlik amaliga tayyorgarlik jarayonida ko'pincha koronar proektsiyada, murakkab hollarda - koronar va aksial proektsiyalarda bajariladi. KT

tekshiruvini burun va burun yondosh bo'shliqlari ichi tuzilmalarining o'zaro joylashuvining aniq tasvirini ko'rsatib, anatomik buzilishlarning xarakteri, patologik jarayonlarga ta'siri haqida chuqurroq tasavvurga ega bo'lish imkonini beradi va jarrohlik amalining hajmini rejalashtirishda muhim ahamiyat kasb etadi; jarrohlik amali paytida jarroh ishini ancha engillashtiradi. U kompyuter tomogrammasiga asoslanib chuqur joylashgan bo'shliqlarda keraksiz amallarni bajarishdan voz kechib, kerakli jarrohlik amalini aniq rejalashtiradi.

Bundan tashqari, KT tekshiruvini burun yondosh bo'shliqlari o'smalarini, patologik jarayonning tarqalish darajasini va qaytalanuvchi yallig'lanish jarayonining sabablarini aniqlashga hamda rinogen ko'z kosasi va kalla ichi asoratlarini oldini olishga yordam beradi.

3. *Magnit-rezonans tomografiya (MRT)* tekshiruv usuli yashirin yallig'lanish o'choqlarini aniqlashga yordam beradi. Ionlashgan nur ta'sirisiz bajariladigan bu tekshiruv g'alvirsimon bo'shliqning orqa katakchalari holatini, shilliq parda shishini, bo'shliq ichida ajralma yoki yumshoq o'sma borligini aniqlash imkonini beradi. MRT tekshiruvining afzalligi shundan iboratki, u bemor holati o'zgarmagan holda turli tekisliklarda bajariladi.

Rinologiyada MRT tekshiruvini burun yondosh bo'shliqlarining zamburug'li kasalliklarini, mukotsele va notipik kistalar kabi patologik o'zgarishlarni aniqlash, yallig'lanish va o'sma jarayonlarini farqlash uchun qimmatli ma'lumotlar olish imkonini beradi. Ayrim hollarda, masalan xavfsiz va xavfli o'smalarning qiyosiy tashxisida, jarrohlik amalidan oldin o'sma chegarasini aniqlash jarayonida MRT tekshiruvini yumshoq to'qimalar tasvirini yaxshiroq ko'rsatish imkoniyati bilan KT tekshiruvidan afzalroq hisoblanadi. U o'sma jarayonini ikkilamchi yallig'lanish jarayonidan farqlashga, o'smani ko'z kosasi, kalla ichiga va bosh miyaning qattiq pardasiga tarqalganligini aniqlashga yordam beradi.

Shuni ta'kidlab o'tish joizki, MRT tekshiruvini sinusitlarni davolash samaradorligini baholashda soxta ijobiy ma'lumot olish va yallig'lanish jarayonining hatto ki-

chik qoldiqlari yoki to'qimalarning reaktiv shishi bemorga keraksiz muolajalarini o'tkazilisiga sabab bo'lishi mumkin.

Ionlashgan nurning salbiy ta'siri nuqtai nazardan qaraganda KT va MRT tekshiruvlari rentgenografiya tekshiruviga nisbatan ancha xavfsizroq hisoblanadi.

4. *Mikrorinoskopiya* tekshiruvi jarrohlik mikroskopi yordamida oddiy rinoskopiya dan so'ng bajarilib, burun bo'shlig'ining anatomik xususiyatlari haqida aniq tasavvurga ega bo'lish imkonini beradi. Tekshiruvda burun bo'shlig'i tuzilmalari ancha yirik bo'lib ko'rinishi e'tiborga olinadi.

Mikrorinoskopiya odatda qorong'i xonada, bemor boshini tekshiruvchi tomonga biroz burib, ko'zlarini sochiq bilan yopib chalqancha yotgan holatida bajariladi. Dastlab burun bo'shlig'i ajralmalardan yaxshilab tozalanadi, keyin 10% lidokain eritmasi bilan applikasion og'riqsizlantirish muolajasi bajarilib, zarur bo'lsa burun bo'shlig'ining shilliq pardasiga 0,1% adrenalin gidroklorid eritmasi surtiladi. Burun dahlizi maxsus moslama yordamida kengaytiriladi, o'rta burun chig'anog'i Killian burun kengaytirgichi yordamida siljtiladi. Tekshiruv paytida elektr so'rg'ichni ishlatish mumkin.

Burun bo'shlig'ining barcha maydonlarni ko'zdan kechirish uchun mikrorinoskopiya odatda kichik kattalashtirish darajasidan (4-6 marta) boshlanib, keyin 10 marta va undan yuqori darajada kattalashtiriladi. Mikroskop ob'ektivi dastlab burunga kirish joyidan taxminan 200 mm masofada o'rnatiladi, keyin nozik harakatlar bilan okulyar holatini o'zgartirib, aniq tasvir olinadi. Tekshiruv paytida ko'zdan kechirilayotgan maydon yaxshi yoritilishi va bemor boshini optimal holatda ushlab turishi lozim. Tekshiruv paytida tekshirilayotgan a'zo ko'rish maydonidan siljiganda mikroskopning optik qismi va bemor boshining holatlari biroz o'zgartiriladi. Burun bo'shlig'ining orqa bo'limlarini ko'zdan kechirish paytida mikroskopning optik qismi yoki bemor boshining holatini o'zgartirish bilan tekshirilayotgan maydonga tushayotgan yorug'lik burchagi ko'paytiriladi. Burunning yon bo'limlarini, burun yondosh bo'shliqlarining tabiiy yo'llarini, hid bilish tirqishlarini va boshqa chuqur tuzilmalarni ko'zdan kechirish uchun burun bo'shlig'iga kichik ko'zgu kiritiladi.

Mikrorinoskopiya burun bo'shlig'i kichik o'smalarining chegarasini aniqlash imkonini beradi, bunda o'sma joylashgan maydonda shilliq pardaning yuzi g'adirbudur ekanligi, qon tomirlar to'ri, oq yoki kulrang o'sma to'qimasi va fibrinozli karash ko'rinadi. Ushbu tekshiruv o'sma jarayonining ko'zga ilinmagan qaytalanishini erta aniqlashga yordam beradi.

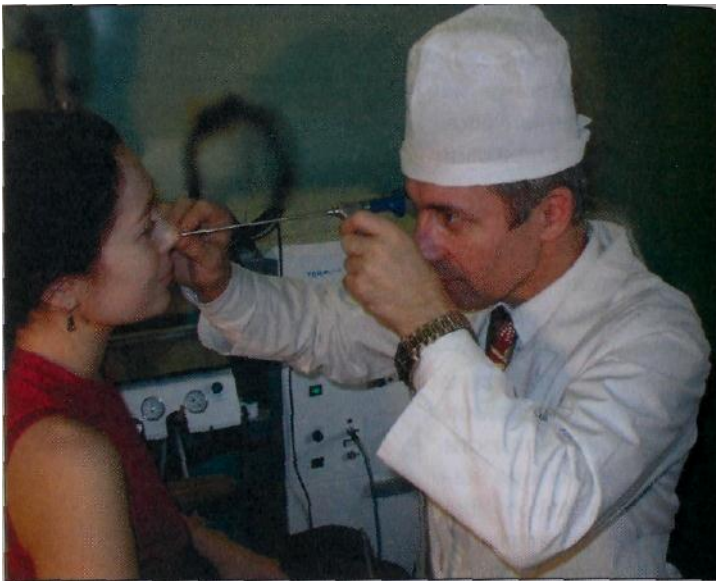
Jarrohlik mikroskopi yordamida bajarilgan endonazal jarrohlik amallari to'liqroq bajarilib, bunda jarroh ikkala qo'llarini ishlatish imkoniga ega bo'ladi (bir qo'li bilan endoskopni ushlab turush ehtiyoji yo'qoladi).

5. *Burun va burun yondosh bo'shliqlarining endoskopiya* tekshiruvi ko'rish burchagi 0 dan 120° gacha bo'lgan yumshoq va qattiq endoskoplar yordamida bajariladi. Tekshiruv mahalliy og'riqsizlantirish ostida bajariladi, buning uchun burun bo'shlig'ining shilliq pardasi 10% lidokain eritmasi yoki qon tomirlarni toraytiruvchi dori qo'shilgan boshqa anestetiklar yordamida applikatsiya usulida og'riqsizlantiri-

ladi. Odatda endoskop halqum yoki burun orqali kiritiladi. Endoskopiya tekshiruvini burun va burun yondosh bo'shliqlari kasalliklarini, burun bo'shlig'i turli bo'limlarining patologik o'zgarishlarini aniqlash va endonazal jarrohlik amalini burun bo'shlig'i tuzilmalarining anatomik tuzilishini minimal buzgan holda bajarish imkonini berib, amaliyotga tobora keng tadbiriq etilmoqda.

Tekshiruvda ko'pincha "Karl Storz", "Richard Wolf", "Karl Zeiss" firmalari ishlab chiqqan qattiq endoskoplar to'plamidan va "Olimpus", "Pentax" firmalari ishlab chiqqan fibroendoskoplardan foydalaniladi. Burun bo'shlig'ining turli bo'limlari va burun yondosh bo'shliqlarining barcha devorlarini ko'zdan kechirish uchun odatda "0" optikali qattiq endoskop, ba'zan ko'rish burchagi 30°, 70°, 90° va 120° ga, diametri 4,0 - 2,7 mm ga yoki 1,9 mm ga teng endoskoplar ishlatiladi.

Burun bo'shlig'ining endoskopiya tekshiruvini burun orqari nafas olish buzilgan, burundan uzoq vaqt davomida qon oqishi kuzatilgan va sababsiz bosh og'riqlarida bajarilgan old va orqa rinoskopiya tekshiruvlari etarli ma'lumot olish imkonini bermagan hollarda bajariladi. Bundan tashqari, burun bo'shlig'i endoskopiya orqa miya suyuqligi burun orqali oqayotgan hollarda fistula maydoni qaerda joylashganligini va burun o'smalarida bo'yin metastazi manba'ini aniqlash, biopsiyaga to'qima bo'lagini olish va jarrohlik amalidan so'ng burunning foto- va videohujjatlariga ehtiyoj tug'ilganda qo'llaniladi (126-rasm).



126-rasm. Burun bo'shlig'ining endoskopik tekshiruvini

Shartli ravishda endoskopiya tekshiruv usullarini ikkiga bo'lish mumkin:

- 1) diagnostik endoskopiya;
- 2) jarrohlik endoskopiya.

Diagnostik endoskopiyaning maqsadi shilliq pardadagi patologik o'zgarishlarni erta aniqlash va sog'lom shilliq parda, burun chig'anoqlari va boshqa anatomik tuzilmalarga zarar etkazmagan holda jarrohlik amalini bajarishdan iborat.

Diagnostik endoskopiya quyidagi ko'rsatmalar mavjud bo'lgan hollar-

da bajariladi: burun orqali nafas olishni qiyinligi, burundan ajralma oqishi, hid bilish faoliyatining buzilishi, burundan sababsiz qon oqishi, burun bo'shlig'i o'smalari, polipozli geymoroetmoidit, eshituv nayi faoliyatining buzilishi, sababsiz bosh og'riqi, jarrohlik amalidan oldin tekshirish va jarrohlik amalidan so'ng davolash samarasini nazorat qilish, foto- va videohujjatlarning zarurligi va boshqalar. Bir so'z bilan aytganda, burun va burun yondosh bo'shliqlarining deyarli barcha kasalliklarida diagnostik endoskopiya tekshiruvini qo'llash mumkin.

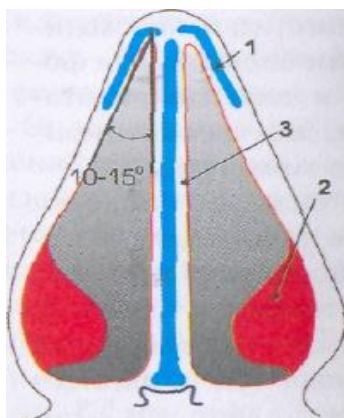
Tekshiruvdan oldin burun bo'shlig'i tozalanishi, kerak bo'lsa shilliq pardaga qon tomirlarni toraytiruvchi va og'riqsizlantiruvchi dorilar surtiladi.

Burun bo'shlig'ining endoskopiya tekshiruvi bemor chalqancha yotgan va boshini tekshiruvchi turgan o'ng tomonga biroz burgan holatda bajariladi. Tekshiruvchidan ma'lum izchillikka rioya qilish talab etiladi, shunda tekshiruvchi biror bir holatni ko'zdan qochirmasligiga ishonch hosil qilib, tekshiruvni tez bajaradi.

Burun bo'shlig'ining endoskopiya tekshiruvi uch bosqichda bajariladi:

Birinchi bosqichda burun bo'shlig'ining dahlizi va umumiy burun yo'li ko'zdan kechirilgandan so'ng endoskop burun bo'shlig'ining tubi bo'ylab burunhalqum tomon siljtiladi.

Burun dahlizida "*old burun klapani*", ya'ni ichki tomondan burun to'sig'i, pastdan burun bo'shlig'ining tubi, tepadan uchburchak tog'ay bilan chegaralangan bo'shliq joylashgan (127 - rasm).



127-rasm. Old burun klapani:

1. 10-15° ga teng klapan burchagi; 2-pastki burun chig'anoq'i; 3-burun to'sig'i

Me'yorda burun klapanining burchagi uchburchak tog'ay va burun to'sig'i orasida 10 - 15 ° ni tashkil qiladi. Ushbu burchakni kamayishi va burun klapanining torayishi burun orqali nafas olish faoliyatini qiyinlashtiradi, bunda burun qanotlarining jipslashishi kuzatiladi.

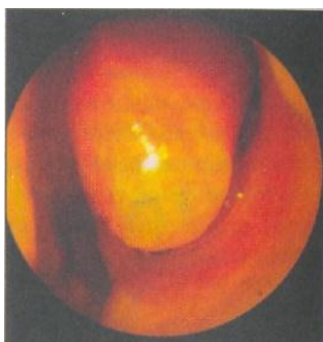Tekshiruv paytida pastki burun chig'anoq'i shilliq pardasining holatiga baho berish, ba'zan burun - ko'z yoshi kanali teshigini va yuqori jag' bo'shlig'ida jarrohlik amali bajarilgan bemorlarda pastki burun yo'li va yuqori jag' bo'shlig'i orasida hosil qilingan yo'l ni ko'zdan kechirish mumkin. Endoskopni yanada chuqurroq siljitib pastki burun chig'anoqlarining orqa qismlari, eshituv nayining halqum teshigi va burunhalqum gumbazining holatiga baho beriladi, adenoidlar bor - yo'qligi va ularning hajmi, burun yondosh bo'shliqlarining tabiiy yo'llaridan burunhalqumga oqib tushayotgan ajralmaning xarakteri aniqlanadi.

Ikkinchi bosqichda o'rta burun yo'li ko'zdan kechiriladi. Bunda diametri 4 yoki 2,7 mm ga teng, ko'rish burchagi 30 ° yoki 70 ° ga teng endoskop ponasimon bo'shliqning old devorigacha ponag'alvirsimon cho'ntakka kiritiladi. Buning uchun qator hollarda o'rta burun chig'anoq'ini ichki tomonga siljitishga to'g'ri keladi. Endoskopni burun bo'shlig'idan chiqarish paytida ilgaksimon o'simta, katta g'alvirsimon pufak, yarim oy tirqish, g'alvirsimon voronka, ponasimon bo'shliqning tabiiy yo'li, g'alvirsimon bo'shliq katakchalari navbatma-navbat ko'zdan kechiriladi, o'rta burun chig'anoq'i shilliq pardasining giperplaziyasi va osteomeatal tizim blokadasining darajasi aniqlanadi. O'rta burun yo'lining boshlang'ich qismida *osteomeatal kompleks* joylashgan (128-rasm).

U ichki tomondan o'rta burun chig'anog'i, tashqi tomondan - g'alvirsimon suyakning o'roqsimon plastinkasining ilgaksimon o'sig'i bilan chegaralangan.

Ilgaksimon o'siq taroqcha shaklida bo'lib, burunning tashqi devoriga birikadi, u tepaga va orqa tomonga cho'zilgan. Oldinda va undan biroz yuqoriroqda o'rta burun chig'anog'ining birikish maydonida yarim oy tirqishiga ochilgan burun yostiqtchasining (*agger nasi*) hujayralari joylashgan. Ilgaksimon o'siq g'alvirsimon voronkaning (*infundibulum ethmoidale*) old devori hisoblanadi, uning pastki bo'limiga yuqori jag' bo'shlig'ining tabiiy yo'li ochiladi. Ko'pincha endoskopiya tekshiruvda o'rta burun chig'anog'ining ostida galvirsimon bo'shliqning yirik katakchasi - g'alvirsimon pufakchani (*bulla ethmoidalis*) ko'rish mumkin. G'alvirsimon voronka o'rta burun yo'lidagi yarim oy tirqishida joylashgan, uning old esa devorida peshona bo'shlig'ining tabiiy yo'li ochiladi.

Yuqori jag' bo'shlig'ining tabiiy yo'li ilgaksimon o'simtaning erkin cheti orqasida joylashganligi tufayli uni ko'zdan kechirib bo'lmaydi. Ba'zan endoskopiya o'rta burun chig'anog'ining kattalashgan old uchi - *concha bullosa* (129-rasm) ko'rinadi, bu holat o'rta burun chig'anog'i haddan tashqari havo bilan to'lganligini bildiradi.



129-rasm. O'rta burun chig'anog'ining katta lashgan old uchi

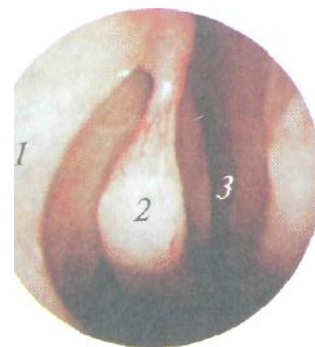
Uchinchi bosqichda yuqori burun yo'li va hid bilish tirqishi ko'zdan kechiriladi. Ba'zan yuqori burun chig'anog'i va orqa g'alvirsimon katakcha-larning teshiklarini, yuqori burun chig'anog'i orqa qismining orqasida joylashgan ponasimon bo'shliqning teshigini ko'rish mumkin. Bunda odatda eng ingichka, ya'ni ko'rish burchagi 30° yoki 70° teng endoskop ishlatiladi.

Burun bo'shlig'ining yuqori bo'limlariga kirishni engillashtirish uchun o'rta burun chig'anog'ini tashqi tomonga engil siljitish lozim bo'ladi.

Burun yondosh bo'shliqlarining endoskopiya tekshiruvi quyidagi ko'rsatmalar mavjud bo'lgan hollarda bajariladi:

- 1) bo'shliqlarning rentgen tasvirida patologik o'zgarishlar bo'lib, bemorda sinusitning klinik belgilari bo'lmaganda;
- 2) sinusitning klinik belgilari mavjud bo'lib, rentgenologik belgilari bo'lmagan hollarda;
- 3) jarrohlik amalidan oldin bo'shliq holatini aniqlash maqsadida;
- 4) yuqori jag' bo'shlig'ida o'sma jarayonini aniqlash va uni davolash paytida kasallik dinamikasini nazorat qilish maqsadida.

Yuqori jag' bo'shlig'ining endoskopiya (sinusoskopiya) tekshiruvi odatda qoziqtish chuqurcha (*fossa canuna*) maydonida joylashgan old devori orqali bajariladi. Bu-



128-rasm. Ostiomeatal kompleks:

1-ilgaksimon o'siqning old cheti; 2-o'rta burun chig'anog'i; 3-umumiy burun yo'li.

ning uchun mahalliy og'riqsizlantirish ostida qoziq tish chuqurchasi va ko'z usti asab tolasi sohasida yumshoq to'qimalar kesilib, siljiriladi. Keyin yuqori jag' bo'shlig'ining old devori to'rtinchi va beshinchi tish ildizlari sohasida diametri 4 mm ga teng maxsus troakar - naycha yordamida engil aylanma harakatlar bilan teshiladi va endoskop kiritiladi. Asbobni pastki burun yo'lida joylashgan ichki devoridan ham kiritish mumkin. Ba'zan yuqori jag' bo'shlig'i o'rta burun yo'li orqali ko'zdan kechiriladi. Endonazal yo'lining afzalligi shundanki, bunda o'rta burun yo'lidagi tabiiy yo'lni kengaytirish yoki pastki burun yo'lida sun'iy teshik hosil qilish mumkin bo'ladi. Ammo endoskopni pastki burun yo'li orqali kiritish qiyin, chunki burun to'sig'i qiyshiqliqi, bo'shliq devorining qalinligi bunga to'sqinlik qiladi. Ba'zan yuqori jag' bo'shlig'ining ichi qalinlashgan shilliq parda bilan to'lganligi, qontalashlar yoki ajralmani ko'pligi tufayli uni ko'zdan kechirish juda qiyin.

Me'yorda yuqori jag' bo'shlig'ining shilliq pardasi sarg'ish, yupqa (0,1 mm) bo'lib, qon tomirlar to'ri aniq ko'rinib turadi. Orqa-ichki bo'limlarida yuqori jag' bo'shlig'i g'alvirsimon suyak katakchalaridan faqat yupqa suyak plastinkasi bilan ajralib turadi.

Surunkali gaymoritda yuqori jag' bo'shlig'ining ichi ko'pincha shilimshiq-yiringli ajralma bilan to'lgan, shilliq pardasi odatda notekis qalinlashgan, ayrim maydonlarida polipoz, fibrinoz jarayonlari rivojlanganligi ko'rinadi. Tabiiy yo'lining o'tkazuvchanligini bo'shliq ichiga fiziologik eritma yuborish usulida tekshiriladi. Endoskopga o'rnatilgan maxsus qisqichlar biopsiya tekshiruvi uchun bo'shliqning turli maydonlaridan to'qima bo'lagini olish imkonini beradi. Yiringli etmoiditda g'alvirsimon bo'shliq shilliq pardasining rangi to'q-sariq bo'lishi, tarqoq shishi va qizarishi o'tkir yallig'lanish jarayonidan dalolat beradi.

Peshona bo'shlig'ining endoskopiya tekshiruvini diagnostik muolaja deb atab bo'lmaydi, chunki u ekstranazal timpanopunktsiya yoki endonazal old etmoidotomiya jarrohlik amalidan so'ng bajariladi. Ponasimon bo'shliq endoskopiya ham mustaqil muolaja yoki g'alvirsimon bo'shliqda bajarilgan jarrohlik amali paytida bajariladi. Bunda to'g'ri burchakli endoskop nazorati ostida o'rta burun chig'ano-g'ining orqa uchi sathida bo'shliq troakar yordamida ochilib, hosil qilingan teshik orqali bo'shliq ichiga ko'rish burchagi 30° , 70° ga teng endoskoplari kiritiladi. Tekshiruvda shilliq pardaning holatiga, bo'shliq ichidagi ajralmaning xarakteriga, asbob kiritilganda qon oqishiga e'tibor beriladi.

Burun va burun yondosh bo'shliqlarining endoskopiya tekshiruvidan so'ng bemorda bir necha vaqt davomida paresteziya va nevrologik og'riqlar kuzatilishi mumkin.

6. *Burun bo'shlig'i endofotografiyasi* – ob'ektiv tekshiruv usullaridan biri bo'lib, u olingan ma'lumotlarni hujjatlashtirish imkonini beradi. Bunday tekshiruv nafaqat statistik qaydnomani tuzish, balki dinamik kuzatuvni olib borish va erta tashxis qo'yish maqsadida qo'llaniladi. Burun bo'shlig'ini tasvirga tushirish muolajasi endoskop yoki jarrohlik mikroskopiga o'rnatilgan fotomoslama yordamida bajariladi. Endofotografiya usuli shilliq pardaning holatini, uning ko'zga ilinmas o'zgarishla-

rini (polip, o'sma, bitishmalarni) aniqlash imkonini beradi. Turli vaqtlarda bajarilgan tasvir qog'ozlarini taqqoslash patologik jarayonning kechimini baholash imkonini beradi, bu esa o'sma jarayonining boshlang'ich bosqichlarini aniqlash uchun muhim ahamiyatga ega. Endofotografiya burun va burun yondosh bo'shliqlari kasalliklarining qiyosiy tashxisotida ham ahamiyatli. Jarrohlik mikroskopi orqali bajarilgan fototasvirlar fotoendoskop yordamida bajarilgan tekshiruvni ancha boyitadi. Tasvirga tushirish ishlari jarrohlik amalidan oldin, uning ayrim bosqichlarida va jarrohlik amalidan keyingi davrda bajariladi. Kichik kattalashtirish (5 marta) ostida olingan fototasvirlar ayniqsa aniq bo'ladi. Ushbu tekshiruv burun bo'shlig'ining chuqur bo'limlarida, masalan xoanalarda, burun yondosh bo'shliqlarining tabiiy yo'llarida bajarilgan jarrohlik amallarining samaradorligini baholashda ayniqsa keng qo'llaniladi.

Rangli va rangsiz endo- va mikrofototasvirlar bolalar amaliyotida alohida ahamiyat kasb etadi, chunki bolada endoskopiya tekshiruvini takroran o'tkazish ancha qiyin.

7. *Masofali termografiya* - bu burun yondosh bo'shliqlari sohasi teri qoplamlarining termografiya tekshiruvi bo'lib, bemorda bir necha bor o'tkazilishi mumkin.

BURUN KASALLIKLARI

TASHQI BURUNNING TUG'MA NUQSONLARI nisbatan kam uchraydi va homila davridagi turli buzilishlar, shikastlar yoki kasalliklar natijasida (sil, zaxm, noma, xavfsiz va xavfli o'smalar) yuzaga keladi. Tashqi burunning tug'ma nuqsonlarini B.V. Shevrigin tasnifi (1996) bo'yicha quyidagi guruhlariga bo'lish mumkin:

- ageneziya – burunni to'liq rivojlanmay qolishi;
- gipogeneziya – burunni qisman rivojlanmay qolishi;
- giperogeneziya – burunni haddan tashqari rivojlanishi;
- distopiya – burunni noto'g'ri joylashishi;
- disgeneziya – burunni noto'g'ri rivojlanishi;
- persistentsiya – tug'ilgandan so'ng burunda embrional tuzilmalarni saqlanib qolishi.

Burunning tug'ma nuqsonlari orasida ikki bo'lakka bo'lingan burun, burunni xartum shaklida bo'lishi va burun chig'anoqlari nuqsonlari uchraydi. Burun nuqsonlari ko'pincha boshqa a'zolar, masalan qattiq yoki yumshoq tanglay nuqsonlari, yuqori lab kemtikligi, bosh miya va qo'l-oyoqlarni rivojlanmay qolishi bilan birga uchraydi.

Burun nuqsonlariga burun usti dermoid kistalari va oqmalari ham kiradi. Homila davridagi turli buzilishlar natijasida embrional tirqishlar o'rnida embrional epiteliiy qoldiqlari saqlanib qolib, ulardan kistalar hosil bo'ladi. Burunning dermoid kistalari aylana va yumshoq kichik shish bo'lib, odatda burun suyaklari va burun tog'aylari o'zaro birikish hosil qilgan joyda teri ostida joylashadi. Kista ichida ushoq-

simon charvi moddasi bo'lib, ular orasida tuklar uchraydi. Kattalashgan sari kistalar atrof to'qimalarni bosib, burun shaklini o'zgartirishi, tashqariga yo'l ochib, bir yoki bir nechta oqmalar hosil qilishi mumkin. Burun bo'shlig'iga ochilmaydigan bunday oqmalar vaqtincha o'z-o'zidan yopilishi, keyin yana ochilishi mumkin.

Tashqi burunning orttirilgan nuqsonlari turli shikastlardan so'ng yuzaga keladi. Ular burun yumshoq to'qimalari, suyak va tog'aylarining shikaslanish darajasiga, turiga, zarb kuchiga va yo'nalishiga bog'liq bo'ladi. Ko'pincha burun suyaklari va burun to'sig'ining suyak va tog'aylarining shikastlanishi uchraydi. Tashqi burunning orttirilgan nuqsonlariga burun qiyshiqligi (*skolioz*), burun bukiri (*lordoz*), burun cho'qqisi tog'aylarining buzilishi (*qo'y* yoki *qush burun*) cho'zilishi yoki burunni cho'kishi kabi nuqsonlar kiradi.

Davolash. Tashqi burun nuqsonlari faqat jarrohlik usulida davolanadi. Davolashda nuqsonning shakli, hajmi va boshqa a'zo nuqsoni borligi e'tiborga olinadi. Turli plastik jarrohlik amallari kosmetik jihatdan yaxshi natija berishi mumkin. Shikastdan so'nggi burun nuqsonlari 24 soat davomida autoplastika yordamida davolanadi. Yuzaki nuqsonlarni bartaraf etishda mahalliy to'qima yoki Tirsh usuli, yirik nuqsonlarda - yuz to'qimasi yoki Filatov usuli qo'llaniladi. Burun usti oqmasi va kistasida oqma yo'llari yoki kista devorlari to'liq olib tashlanishi lozim, aks holda oqma qaytalanishi mumkin.

XOANALAR TUG'MA ATREZIYASI homila davrida xoanalar yorig'ini pardaday yopib turgan mezenxial to'qimani to'liq yoki qisman so'rilmay qolishi natijasida yuzaga keladi. Keyinchalik ushbu parda suyaklanishi yoki biriktiruvchi to'qima bilan almashishi mumkin.

Xoanalarning tug'ma atreziiyasi *to'liq* yoki *qisman*, *birtomonlama* yoki *ikkitomonlama*, *old* yoki *orqa*, *suyakli* yoki *yumshokto'qimali* bo'lishi mumkin. Chaqaloqlarda nafas olish paytida og'zini ochish refleksi yo'qligi tufayli xoanalarning ikki tomonlama to'liq atreziiyasi bo'g'ilish yoki o'lim holati yuz berishiga sabab bo'lishi mumkin. Og'iz orqali nafas olishga chaqaloqlar hayotlarining ikkinchi yoki uchinchi haftasidan so'ng moslashadilar. Xoanalarning qisman atreziiyasi burun orqali nafas olishni bo'zishiga, yuz tuzilishlarini buzilib, xususan, yuqori old tishlarni noto'g'ri o'sishiga, tanglayni baland joylashishiga, bir tomonlama atreziya esa tanglayni bir tomonlama baland joylashishiga va burun to'sig'i qiyshiqligini rivojlanishiga olib keladi.

Tashxis. Chaqaloqlarda burun orqali bir yoki ikki tomonlama nafas ololmaslik, bo'g'ilish, lablarni ko'karishi va nafas etishmovchiligining boshqa belgilari e'tiborga olingan holda bajarilgan rinoskopiya, faringoskopiya, burunhalqumni paypaslash, burun bo'shlig'iga rezina naycha kiritish, naycha orqali suyuqlik yuborib tekshirish, hamda kontrastli rentgenografiya, endoskopiya tekshiruvlari xoanalarning qisman yoki to'liq atreziiyasini aniqlashga yordam beradi.

Davolash. Hayotini saqlab qolish va bo'g'ilish holatini oldini olish maqsadida bolaning og'ziga hiqildoqhalqumga havo o'tkazuvchi rezina naycha yoki intubatsiya naychasi kiritiladi. Xoanalar tug'ma atreziiyasini bartaraf etish jarrohlik amali

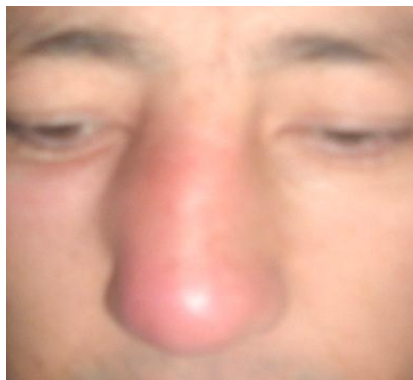chaqaloqlik davrida bajarilib, xoanalarni yopib turuvchi suyakli yoki yumshoq to'qimali parda endonazal, og'iz, qattiq tanglay yoki yuqori jag' bo'shlig'i orqali olib tashlanadi. Jarohat maydoni atrof to'qimadan olingan shilliq parda bo'lagi bilan yopiladi. Hosil qilingan xoana yorig'iga burun orqali yumshoq plastmassa naycha kiritilib, u 15-30 kunga, hatto undan ko'proq muddatga qoldiriladi. Xoanalarning to'liq atreziyasida parda bilan yopilgan maydon darhol troakar yordamida teshilib, burun orqali rezina naycha kiritiladi.

BURUN CHIPQONI –burun soch follikulasi va atrof to'qimasining (yog' bezi va yumshoq to'qimasi) o'tkir yiringli - nekrotik yallig'lanishi.

Etiologiyasi. Burun chipqonining rivojlanishida teri va butun organizmning stafilokokk va ba'zan streptokokk infeksiyasiga qarshi mahalliy va umumiy immunitetining susayishi muhim ahamiyatga ega. Modda almanishuvining buzilishi, gipovitaminoz, qandli diabet, shamollash kabi omillar kasallikni rivojlanishiga yordam beradi. Burun chipqoni stafilokokkli sepsis bilan og'rigan va umumiy immuniteti susaygan bolalarda ham rivojlanishi mumkin. Ba'zan bir vaqtning o'zida bir nechta chipqonlar nafaqat burun sohasida, balki boshqa maydonlarda (yuz, bo'yin, ko'krak, qorin sohasida) paydo bo'lishi mumkin. Bunday vaziyatda bemorga "furunkulyoz" tashxisi qo'yiladi. Ikki yoki undan ortiq chipqonlar qo'shilishib *karbunkul* hosil qilganda kasallikning mahalliy va umumiy belgilari yanada keskinlashadi.

Patogenezi. Ta'kidlab o'tish joizki, soch qopchasini o'rab olgan yallig'lanish o'smasida kichik vena qon tomirlarining trombozi sodir bo'ladi, shuning uchun yallig'lanish o'smasini rivojlanishi (*ayniqsa, karbunkulda*) tromboz jarayonini vena qon tomirlari bo'ylab (*v. facialis, v. angularis, v. ophthalmica*) g'ovaksimon sinus maydoniga (*sinus cavernosus*) yoki kalla suyagining boshqa qon tomirlariga tarqalishi va sepsis yoki rinogen kalla ichi asoratini rivojlanishiga olib kelishi mumkin.

Klinik belgilari. Chipqon ko'pincha tuklarga boy burun dahlizi, ba'zan burun uchi, burun qanotlari, burun-lab burmasi sohasida joylashadi. Kasallikning boshlang'ich bosqichida terida noaniq chegaralangan qizarish, yumshoq to'qimalarning biroz shishi va konussimon yallig'lanish o'smasi (*infiltrat*) paydo bo'lib, u paypaslanganda, burun qanotlari va yuqori lablarning harakatida keskin og'riydi (*infiltrat bosqichi*). Keyinchalik yumshoq to'qimalarning shishi yuqori labga va lunjga tarqaladi (130-rasm).



130-rasm. Burun chipqoni

3-4 kundan so'ng infiltratning cho'qqisida sarg'ishoq yiringli o'choq, ya'ni chipqonning o'zagi paydo bo'lib (*ho'ppoz bosqichi*), 4-5 kun rivojlanib, o'z holicha ochiladi.

Chipqon rivojlanishi davrida bemorning tana harorati subfebril yoki febril bo'lib, qonda yallig'lanishga xos o'zgarishlar paydo bo'ladi. Ba'zan karbunkul hosil bo'lib, jarayon lunjga, pastki labga va ko'z qovoqlariga tarqalishi mumkin. Bunday hollarda ko'z kosasi (ko'z kosasi to'qimasining yallig'lanishi, ko'z kosasi venalari trombozi va boshq.) va kalla

ichi asoratlari (g'ovaksimon sinus trombozi, meningit, sepsis) rivojlanishi mumkin. Shuning uchun burun chipqoni bilan og'rikan bemor shifoxonada davolanishi shart.

Tashxis kasallikning boshlanishi, bemor shikoyatlari, ob'ektiv ma'lumotlar asosida qo'yiladi. Burun chipqoni tez-tez qaytalanganda va uzoq vaqt davom etganda qonning umumiy tahlili o'tkaziladi, qandli diabetni inkor etish uchun glyukoza miqdori aniqlanadi.

Davolash tadbirlari kasallikning kechimi va bosqichiga bog'liq bo'lib, dori-darmonlar yoki jarrohlik usuli yordamida amalga oshiriladi. Kasallikning engil kechimidagi chipqon o'zagi o'z holicha ochiladi. Infiltrat bosqichida bemorga antibiotiklar (sefalosporinlar, makrolidlar, ftorxinollar), antigistamin, og'riqsizlantiruvchi, tana haroratini tushuruvchi dori vositalari kerakli miqdorda buyuriladi. Chipqon maydoniga sintomitsin emulsiyasi, gioksizon, 3% sariq simob malhamlari bilan boylam qo'yiladi.

Chipqon qaytalangan hollarda bemorga nospetsifik immunoterapiya, ya'ni autogemoterapiya o'tkaziladi; bemorning bilak venasidan qon olinib, dumbasining yuqori - tashqi kvadrantiga yuboriladi; 1-chi kuni 2 ml, 2-chi kuni- 4 ml, 3-chi kuni - 6 ml, ya'ni har kuni 2 ml dan ko'paytiriladi. Beshinchi kuni 10 ml qon yuboriladi. Keyingi 5 kun davomida yuboriladigan qon miqdori 2 ml dan kamaytirib boriladi. Bundan tashqari kasallikni boshlanish davrida infraqizil, ayniqsa ultrabinafsha va lazer nurlari yaxshi natija beradi.

Ho'ppoz bosqichida jarrohlik amali qisqa muddatli umumiy yoki mahalliy og'riqsizlantirish ostida quyidagicha bajariladi: yiringli o'choq keng ochilib, yiringli-nekrotik to'qimalar olib tashlangandan so'ng jarohat maydoniga rezina chiqargich o'rnatiladi. Jarohat maydoniga 10% natriy xlorid eritmasi bilan boylam qo'yilib, u vaqti - vaqti bilan shu eritma bilan namlanib turiladi. Levomikol, levosin malhamlari bilan ham boylam qo'yish foydali. Og'ir hollarda mikrofloraning antibiotiklarga sezgirligini e'tiborga olgan holda mushak orasiga yoki vena ichiga antibiotiklar yuboriladi. Bemorga antikoagulyantlar (aspirin, geparin, tibbiy zuluk) va immunitetni faollashtiruvchi dori vositalari tavsiya qilinadi, dezintoksikasiya terapiyasi va giposensibilizatsiya tadbirlari o'tkaziladi. *Chipqon maydonini siqib, yiringini chiqarish man etiladi, chunki bu holda bemorda yuz venalari flebiti, rinogen orbital va kalla ichi asorati rivojlanish xavfi tug'iladi.*

BURUN SARAMASI (*erysipelas*) - teri va teri osti yog' tuqimasi, hamda terining yuzaki limfa tizimini zararlagan yuqumli-allergik kasallik; uni A guruhiga mansub betta-gemolitik streptokokklar qo'zg'atadi.

Patogenezi. Infeksiya teri va shilliq pardadan, ba'zan streptokokk infeksiyasi o'choqlaridan gematogen yo'l orqali kiradi. Streptokokklar o'zidan ajratgan ekzo- va endotoksinlar ta'sirida bemorda limfangit, arteriit va flebit bilan kechuvchi terining serozli yoki serozli-gemorragik yallig'lanishi rivojlanadi. Oyoqlarning trofik yaralari, qandli diabet va immunitet tanqisligi kasallikni rivojlanishiga yordam beradi.

Klinik belgilari. Kasallik o'tkir klinik belgilar bilan boshlanadi. Bemorning umumiy ahvoli og'irlashadi, boshi og'riydi, tana harorati 38-40 ° C ko'tarilib, qalti-

rash paydo bo'ladi, ba'zan qusish, bo'g'inlarni og'rishi kuzatililadi. Kasallikning birinchi kuni zararlangan teri maydonida shish, qizarish va og'riq paydo bo'ladi. Keyinchalik mahalliy limfa tugunlarni kattalashishi kuzatilib, bir necha soat o'tgandan so'ng esa terida tez o'sib boruvchi eritema o'chog'i paydo bo'ladi. Og'ir hollarda terining yiringli-septik nekrozi bilan kechgan eritema-bullyoz yoki eritema-gemorragik o'zgarishlar paydo bo'ladi. Burun saramasining eritema-bullyoz shaklida pufakchalar serozli suyuqlik, eritema-gemorragik shaklda-gemorragik suyuqlik bilan to'lgan bo'ladi.

Yuz terisi zararlanganda eritema maydoni odatda burun va lunj sohasiga tarqalib, simmetrik joylashadi, uning shakli kapalakni eslatadi. Zararlangan maydon sog'lom teri maydonidan aniq chegara - *demorkatsiya chizig'i* bilan ajralib, undan biroz ko'tarilib turadi, paypaslanganda og'riydi. Ba'zan jarayon burun dahlizining terisiga va burun bo'shlig'ining shilliq pardasiga ham tarqalishi mumkin.

Qiyosiy tashxis. Burun saramasini dermatit (kasallik asta-sekin rivojlanib, bemorda umumiy zaharlanish belgilari kuzatilmaydi, tana harorati me'yorda bo'ladi), skarlatina (kasallik kontakt yo'l orqali tarqalib, yuqori nafas yullari katari belgilari bilan boshlanadi, toshmalar butun badanga tarqaladi), qizil bo'richa (toshma kapalak shaklida faqat yuz yanoq sohasida joylashadi, bemorning harorati subfebril bo'lib, qonda o'ziga xos antitelolar aniqlanadi) kasalliklaridan farqlash lozim.

Davolash. Kasallik shifoxona sharoitida davolanadi, bemorga penitsillin guruhiga mansub antibiotiklar: fenoksimetilpenitsillin, ampitsillin 500000-1000000 har 4-6 soatda buyuriladi. Bundan tashqari bemorga eritromitsin, yoki amoksitsillin, augmentin, tazotsin, sefazolin, zinetsef, klaforan tavsiya qilish mumkin. Zararlangan maydonga antiseptik malhamlarini surtish, infraqizil va ayniqsa ultrabinafsha va lazer nuri bilan ta'sir ko'rsatish muolajalari tavsiya qilinadi. Desensibilizatsiya dori vositalaridan bemorga kalsiy glyukonat 2 tabletkadan 3 mahal ichish buyuriladi.

PUSHTI HUSNBUZARLAR VA RINOFIMA. *Pushti husnbuzarlar (acne rosacea) –angiopatiya, neyroendokrin buzilishlar va oshqozon-ichak yo'li faoliyatining buzilishi bilan bog'liq burun yog' bezlarining surunkali yallig'lanishi.* Ba'zan kasallikning rivojlanishiga yog' bezlarida mavjud bo'lgan *demodex folliculorum* bez kanasi sabab bo'ladi. Spirtli ichimliklar va shirinliklarni ko'p iste'mol qilish, burun muzlashi, oshqozon - ichak kasalliklari, immunitetni susayishi kabi omillar kasallikni rivojlanishiga yordam beradi.

Kasallikning boshlang'ich bosqichida terida qizil tugunchalar paydo bo'lib, tashqi burunning tog'ay qismida joylashgan teri osti qon tomirlari kengayadi. Keyinchalik tugunlar va terining barcha qavatlari, yog' bezlari, qon va limfa tomirlari kattalashadi. Buning natijasida burun yuzasida g'adir-budir, och pushti yoki ko'k –alvon rang tuzilmalar hosil bo'lib, ular siqilganda ichidan quyuvq yog' moddasi ajralib chiqadi. Bunday og'riqsiz kattalashgan tuzilmalar tashqi burun shaklini keskin buzib, *rinofima* – burun zamburug'i, g'uddasimon burun deb ataladi. U ko'pincha yoshi keksa erkaklarda uchraydi.

Davolash. Kasallikning boshlang'ich bosqichida, ya'ni pushti husnbuzarlar hosil bo'la boshlagan davrda bemorga teri qon aylanishini (nikotin kislotasi, ksantinol, eskuzan), oshqozon-ichak yo'li faoliyatini yaxshilovchi (festal, mezim forte, xilak forte, bifidum-bakterin) dorilar buyurilib, yallig'lanishga qarshi davolash tadbirlari o'tkaziladi (metronidazol bir kunda 3 mahal ichish, prednizolon kuniga 30 mg dan 2 hafta davomida). Zararlangan maydonni rezortsin, borat kislotaci va tanin eritmaları bilan namlab turish, metronidazol malhamini surtish muolajalari tavsiya etiladi.

Rinofima jarrohlik usulida davolanadi. Mahalliy yoki umumiy og'riqsizlantirish ostida o'tkir tig' yordamida burun terisining kattalashgan qismi kesib olinadi va burunning shakli tiklanib, jarohat maydoniga vazelinli aseptik boylam qo'yiladi. Ayrim hollarda jarohat maydoniga elkaning ichki yuzasidan olingan teri transplantanti o'rnatilib, ingichka poliamid iplar bilan tikib qo'yiladi.

Profilaktikasi. Bemorlarga uzoq vaqt davomida quyosh nurlari ostida turish, sovqotish, issiq xonalarda ishlash, saunaga kirish man etiladi. Shirinliklar, kofe, shokolad, spirtli ichimliklar, sho'r va dudlangan taomlarni iste'mol qilish cheklanadi.

BURUN DAHLIZI SIKOZI *yoki follikulit (vestibulit) - burun dahlizi tukli follikullari va atrof to'qimalarining chegaralangan yiringli yallig'lanishi bo'lib, uni stafilokokk va streptokokklar qo'zg'atadi.* Infeksiya burun bo'shlig'ining dahlizi barmoqlar bilan tozalan-ganda va burunga kirish maydonining mikrojarohatlarida kiradi. Burundan ajralma oqishi bilan kechgan yiringli rinit va sinusit kasallikni rivojlanishiga yordam beradi. Sikoz kasalligida burun dahlizi alohida joylashgan yiringli to'plamchalar va yiringli po'stloqlar bilan qoplanadi, ushbu maydonda terining shishi va infiltratsiyasi kuza-tiladi. Ba'zan jarayon chegaralangan xarakterga ega bo'lib, burun uchining yuqori burchagida joylashadi. Bunday hollarda kasallikni aniqlash uchun zararlangan maydonni kichik burunhalqum ko'zguhasi yordamida ko'zdan kechirish lozim.

Klinik belgilari. Bemorni burunga kirish maydoni terisini qichishi, achishi, yori-lishi, og'rishi bezovta qiladi. Tukli follikulalar sohasida nuqtali yiringli to'plamcha-lar hosil bo'lganligi, ulardan yiringli ajralma oqayotganligi, ayrim joylarda ajralma qurib burun orqali nafas olishni qiyinlashtiruvchi qaloqlar hosil bo'lganligi ko'rina-di. Kasallik bir necha oy davom etadi va tez-tez avj olib turadi. Ba'zan bu joyda ik-kilamchi ekzema rivojlanib, bemorning ahvoli yanada og'irlashadi.

Davolash tadbirlari odatda ambulatoriya sharoitda o'tkaziladi. Sikoz bilan za-rarlangan teri maydoniga borat yoki salitsil kislotalarining spirtli eritmasi bilan ish-lov beriladi. Keyin po'stloqlarni yumshatish maqsadida burun bo'shlig'ining dahli-ziga levomikol yoki levosinol, 3% salitsilat yoki oq simob malhami surtiladi. Zarar-langan maydonning barcha tuklari pintset yordamida olib tashlanib, joyiga sinto-mitsin, oksikort yoki gioksizon, gidrokortizon malhamlari surtiladi. Tuklarni mexa-nik usulda olib tashlash juda og'riqli muolaja bo'lganligi uchun ayrim hollarda rent-gen nurlari bilan ta'sir ko'rsatiladi. Rentgen nurlari tuklarni to'kilishiga va yallig'-lanish jarayonini kamaytirishga yordam beradi. Kasallik uzoq vaqt davom etgan hollarda mahalliy davolash tadbirlaridan tashqari bemorga umumiy antibakterial

terapiya, vitaminlar, stafilokokkga qarshi gamma-globulin, autogemoterapiya, fizioterapiya muolajalari tavsiya qilinadi. Kasallikni keltirib chiqargan omillar bartaraf etiladi.

BURUN DAHLIZI EKZEMASI - *burun dahlizi sohasining o'tkir serozli yallig'lanish va toshmalarni xilma-xilligi bilan namoyon bo'lgan burun terisining surunkali qaytalanuvchi yallig'lanishi*. U allergik kasallik sifatida juda kam uchraydi, ba'zan burun va burun yondosh bo'shliqlarining yiringli kasalliklari bilan birga kechadi. Ekzemaning quyidagi klinik shakllari tafovut qilinadi: - chin (ideopatik) ekzema – terida kichik pufakchalar toshib, po'stloqlar hosil bo'lishi;

- mikroblilik ekzema - surunkali yallig'lanish o'choqlari sohasida yirik chegaralangan yallig'lanish uchog'i hosil bo'lishi;

- seboreyali ekzema – yog' bezlarga boy teri maydonlarida (boshning soch qismida, quloq suprasida, yuzda va boshq.) ko'chuvchi eritema dog'larini paydo bo'lishi;

- kasbiy ekzema - terining ochiq maydonlarida zararli moddalar tasirida surunkali yallig'lanishini paydo bo'lishi.

Klinik belgilari. Bemorni burun bo'shlig'ining dahlizi va yuqori lablari sohasining terisi qizarib, shishganligi, qichishi va yorilishi, epidermis qatlamini ko'chishi, pufakchalar va po'stloqlar hosil bo'lishi bezovta qiladi. Ba'zan (ayniqsa bolalarda) yallig'lanish jarayoni maydonida terini qichishi va yorilishi, burun bo'shlig'ining dahliz sohasida po'stloq va yorilishlar hosil bo'lishi kuzatiladi, lekin bemorning umumiy ahvoli o'zgarmaydi. Ekzema burun chipqoni, sikozi va sarama-sining rivojlanishiga olib kelishi mumkin.

Tashxis. Kasallikning sabablari va patogenetik xususiyatlarini e'tiborga olgan holda bemorning immunologik holati, oshqozon-ichak tizimining faoliyati tekshiriladi, yashirin infeksiya o'choqlari va kasbiy omillar aniqlanadi.

Davolash tadbirlari dermatolog bilan birgalikda olib boriladi. Birinchi navbatda yashirin infeksiya o'choqlari (surunkali tonzillit, chirigan tish, sinusit, rinit) bartaraf etiladi. Teriga yallig'lanishga qarshi (levomikol, levosin) va glikokortikoid malhamlari (lokakorten, oksikort, sinolar, belosalik va boshq.), yorilgan joylarga - 2-5% lya-pis eritmasi surtiladi. Bemorga ichish uchun temir moddasi bilan boyitilgan va anti-gistamin dorilari (zaditen 1 mg dan ertalab va kechqurun) buyuriladi, vena ichiga tomchilab 1% kalsiy xlorid eritmasi (100-200 ml miqdorda) yuboriladi, immunitetni faollashtiruvchi dorilar (prodigiozan, timolin, t-aktivin), vitaminlar, baliq yog'i, ultrabinafsha nurlar tavsiya qilinadi. Og'ir hollarda mushak orasiga kortikosteroidlar yuboriladi (bir sutkada 30 mg prednizolon 10-14 kun davomida).

TASHQI BURUNNING TERMİK JAROHATLARI.

Burun kuyishi (*combustio nasi*) *termik, kimyoviy, elektr toki va radiatsiya ta'sirida yuz bergan to'qimalar jarohati*. Odatda burun kuyishi yuzning bir qismi yoki tananing boshqa joylarini kuyishi bilan birga uchraydi. Kuyish darajasi termik omilning shiddati va ta'sir muddatiga bog'liq bo'ladi.

Burun kuyishining 4 darajasi tafovut etiladi:

I darajasida burun terisi og'rib, qizaradi va biroz shishadi. Bunda kuyish jarayoni teri epidermisining faqat yuzaki qavatlariga tarqaladi.

II darajasida zararlangan epidermis qavatini ko'chishi, ekssudat bilan to'lgan pufakchalar hosil bo'lishi kuzatiladi. Bunda terining epidermis qavatini ham kuyadi.

III darajasida kuyish jarayoni burun terisi barcha qavatlarining, ba'zan teri osti yumshoq to'qimasining to'liq yoki qisman nekrozi bilan kechadi. Keyinchalik terida chandiqlar hosil bo'ladi.

IY darajasida teri bilan birga mushak va suyak to'qimalari ham kuyadi.

Davolash. Kuyishning I-II darajalari, yuzaki kuyish hisoblanib, bunda teri o'z-o'zidan tiklanishi mumkin, shuning uchun ular dori-darmonlar bilan davolanadi. Burun sohasiga aseptik boylam qo'yiladi, anestezin, borat kislota qo'shilgan anestezin aralashmasi, 1-2% kaliy permanganat, 1-2% tanin, furatsilin (1:5000), 10% borat lanolin eritmaları, 10% sintomitsin emulsiyasi, oksikort, levomikol, levosin malhamlari surtiladi, legrazol, tegralazol, olezol aerazollari sepiladi. Kuygan maydon-ga darhol muz parchasi qo'yilib, og'riqsizlantirish, dezintoksikasiya, desensibilizatsiya tadbirlari o'tkaziladi. Ikkilamchi infeksiya rivojlanishini oldini olish uchun bemorga antibiotikoterapiya buyuriladi. Kuyishning III-IY darajasida zararlangan teri jarrohlik usulida tiklanadi.

Burun muzlashi (*congelatio nasi*) *sovuq havoning mahalliy ta'siri yoki terini sovuq jismga tegishi natijasida sodir bo'lgan to'qima jarohati*. Klinik manzara sovuq omilning shiddatiga va ta'sir etish vaqtiga bog'liq bo'ladi. Burun muzlashining 4 darajasi tafovut etiladi:

I darajasida teri qoplamlari rangpar, yoki ko'kimtir bo'lib, shishadi. Zararlangan teri maydoni og'rib, qichiydi, sezgirligi pasayadi (*paresteziya*).

II darajasida qizargan va ko'kargan terida serozli ekssudat bilan to'lgan pufakchalar paydo bo'ladi. Pufakchalar yorilib yaraga aylanadi. Terini tiklanishi 2-3 hafta davom etadi.

III darajasida terida gemorragik ekssudat bilan to'lgan pufakchalar paydo bo'lib, yaraga aylanadi, teri va teri osti yog' tuqimasi nekrozga uchraydi. Keyinchalik terida chandiqlar hosil bo'ladi.


IY darajasida terining barcha qavatlari, ya'ni ham yumshoq, ham suyak to'qimalari nekrozga uchraydi. Emirilgan to'qima maydonlarini ko'chishi 5-6 oy davom etib, odatda gangrena asorati bilan kechadi.

Davolash. Engil hollarda bemor issiq xonaga yotqizilib, unga issiq ichimliklar beriladi. Burun sohasi qo'l yoki yumshoq mato bilan (qor bilan emas) engil ishqalanadi, iliq suv (harorati 40 °C oshmasligi lozim) bilan 30 daqiqa davomida isitiladi, terisiga spirt surtiladi, pufakchalar ochiladi. Zarur bo'lsa tinchlantiruvchi, og'riqsizlantiruvchi dorilar qo'llanilib, ultrabinafsha nurlar va boshqa fizioterapiya muolajalari o'tkaziladi.

III - IY darajali muzlashda bemor shifoxonaga yotqizilib, unga transfuziya, zaharlanishga qarshi va antibiotikoterapiya tadbirlari o'tkaziladi. Zarur bo'lsa plastik

jarrohlik amali bajariladi. Burun-ning barcha termik jarohatlarida bemor qoqsholga qarshi emlanadi.

BURUN TO'SIG'I QIYSHAYISHI (*deviatio septi nasi*) - burun orqali nafas olishni qiyinlashishi bilan kechgan burun to'sig'i suyak yoki tog'ay qismlarining tabiiy (o'sish xususiyati bilan bog'liq) yoki orttirilgan (jarohat bilan bog'liq) qiyshiqdigi (131-rasm).



131-rasm. Burun to'sig'i qiyshayishi tashqi burun deformatsiyasi bilan

Burun to'sig'i qiyshayishi sabablari bo'yicha jarohatdan so'nggi (54%), tog'ay va suyak to'qimalarni turli tezlikda o'sishi natijasida fiziologik (38%), polip yoki o'smalar tufayli bir tomonga siljishi natijasida kompensator (8%) bo'lishi mumkin. Burun to'sig'i qiyshayishi o'tkir va surunkali tonzillit, vasomotor rinit, sinusit, faringit, laringit, nevroz, bronxit, bronxial astma, miokardit, zotiljam, sababsiz bosh og'rig'i, yuqori jag' tishlari o'sishini buzilishi, qomatni o'zgarishi kabi kasalliklarga olib keladi.

Klinik belgilari. Burun to'sig'i qiyshayishining asosan uch shakli – *oddiy qiyshayish, nayzali va qirrali* shakllari uchraydi. Burun to'sig'ini qiyshayishi umumiy nafas yo'lini toraytirib, havoni burun orqali o'tishini qiyinlashtiradi.

Bolalarda burun to'sig'ining qiyshayishi o'zaro uzviy bogliq bo'lgan bir qancha o'zgarishlarni keltirib chiqaradi. Masalan, burun to'sig'ining qiyshayishi qattiq tanglayni yuqoriga ko'taradi; buni hisobiga burun bo'shlig'ining vertikal hamda gorizontal o'lchmlari qisqaradi, biomexanika qoidalari hisobiga yuqori jag'da tishlar joylashuv yoyi torayadi va nihoyat, doimiy tishlar qing'ir-qiyshiq bo'lib o'sadi. Ko'zga yaqqol tashlanib turgan ushbu 5 ta klinik belgilarni umumlashtirib biz "S.A.Hasanovning rinoortodontik simtomokompleksi" deb atadik.

Bemor asosan burun orqali nafas olishi qiyinligiga, burun bitishiga, ba'zan shilimshiq yoki shilimshiq - yiringli ajralma oqishiga, boshi og'rishiga, tomog'i qurishiga, qulog'i shang'illashiga va bitishiga, hid bilish qobiliyati pasayganiga shikoyat qiladi. Burun yondosh bo'shliqlariga havo kirishini pasayishi keyinchalik ularda yallig'lanish jarayonining rivojlanishishiga olib kelishi mumkin. Burun to'sig'ining qiyshaygan qismi (nayzasi, qirras) burunning qarama-qarshi tashqi devoriga tegib, uni bosadi va shilliq pardani qitig'laydi, natijada bemorda reflektor bosh og'rig'i, vazomotor rinit rivojlanadi. Keyinchalik jarayon eshituv nayi va o'rta quloqqa tarqalishi mumkin. Ammo shuni esda tutish lozimki, ba'zan burun to'sig'ining qiyshayishi bemorni bezovta qilmasligi mumkin, chunki havo oqimi qiyshaygan maydon ostidan yoki ustidan o'tib, burun orqali nafas olish qiyinlashmaydi.

Tashxis bemor shikoyatlari, anamnez ma'lumotlari, rinoskopiya, rinomanometriya, ya'ni burun orqali nafas olish faoliyatini tekshirish usuli, endoskopiya, rentgenoskopiya, kompyuter tomografiyasi tekshiruvlari natijalari asosida qo'yiladi.

Davolash. Burun to'sig'ining qiyshayishi jarrohlik usulida davolanadi, bunda bemor shikoyatlari va kasallikning klinik belgilari jarrohlik amalini bajarish uchun asos bo'la oladi. Burun to'sig'ida bajariladigan jarrohlik amali "*septoplast-*

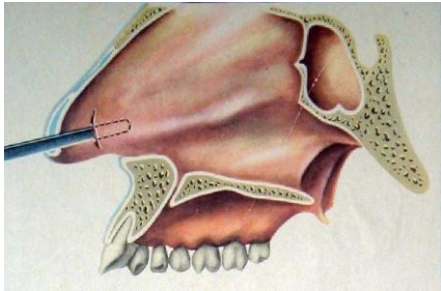
tika" deb ataladi. Ko'pincha burun to'sig'ini Killian bo'yicha shilliq osti va Voyachek bo'yicha aylanma kesish jarrohlik usullari qo'llaniladi.

Adabiyotlarda burun to'sig'ini *shilliq parda* ostidan kesish jarrohlik amalini 14 yoshdan, juda zarur bo'lsa - 6 yoshdan so'ng bajarilishi mumkin deb ko'rsatilgan. Lekin hozirgi kunda bolalarda zarur ko'rsatmalar bo'lganda 2,5 - 3 yoshdan boshlab septoplastikani autotog'ay reimplantatsiyasi bilan birga bajarish mumkin (S.A.Hasanov; G.K.Boboxonov va boshq.).

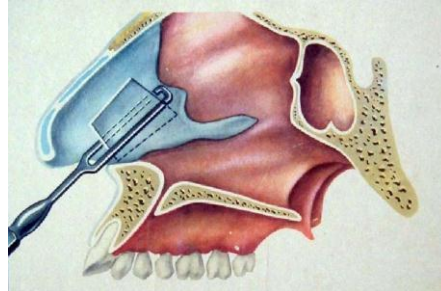
Jarrohlik amali mahalliy infiltrativ og'riqsizlantirish, bolalarda esa faqat umumiy endotraxeal og'riqsizlantirish ostida bajariladi. Mahalliy og'riqsizlantirishda 0,1% adrenalin qo'shilgan 1% novokain eritmasi (10 ml eritmaga 1 tomchi 0,1% adrenalin gidroklorid qo'shiladi). Jarrohlik amalidan 10 daqiqa oldin burun ichiga 1% dikain yoki 2% lidokain aerosoliga shimdirilgan doka tiqma qo'yish maqsadga muvofiq, chunki u jarrohlik amalini deyarli qonsiz bajarish imkonini beradi.

Burun bo'shlig'ining qiyshaygan tomonida shilliq va tog'ay usti pardalari to'rtburchak tog'ayning tashqi chetidan 4-5 mm tashlagan holda burun tubidan burun qirrasiga tomon yoysimon kesiladi. Agar shilliq parda ancha orqaroqda kesilsa, unda jarrohlik amalini bajarish qiyin kechadi. Burun to'sig'i tog'ayining old cheti o'z o'rnidan siljigan hollarda shilliq parda tog'ayning cheti bo'ylab kesiladi. Ko'z nazorati ostida o'tkir elevator bilan burun to'sig'ining shu tomondagi shilliq pardasi tog'ay usti pardasi bilan birga tog'aydan ajratiladi. Ajratish paytida tog'ayning silliq, yaltiroq yuzi ko'rinishi lozim. Bir tomonida shilliq pardani ajratish bosqichi tugagandan so'ng ikkinchi tomonga o'tiladi, bunda qarama-qarshi tomonning shilliq pardasiga zarar etkizmaslikka harakat qilgan holda tog'ay ehtiyotkorlik bilan kesiladi. Keyin raspator yordamida engil harakatlar bilan qarama-qarshi tomonning tog'ay usti pardasi shilliq pardasi bilan birga tog'aydan ajratiladi. Shundan so'ng to'g'ri tig' yordamida ajratilgan tog'ay va suyakning qiyshaygan maydonlari kesilib, qisqichlar yordamida chiqarib olinadi. Tog'ay va suyaklarning yirik bo'laklari olib tashlanganda, ularning to'g'ri qismlarini qaytadan shilliq parda orasiga o'rta chiziq bo'ylab joylashtirish tavsiya etiladi (*autoseptoplastika*). Burun shaklini buzmaslik va cho'kishini oldini olish uchun burun qirrasiga yaqin maydonda 6-8 mm ga va to'rtburchak tog'ayning old cheti bo'ylab 4-5 mm ga teng tog'ay tasmalari qoldiriladi qiyshaygan tog'ay yoki suyak bo'laklari olib tashlangandan so'ng ularni to'g'rilash va o'z o'rniga *reimplantasiya* qilish muammosi turadi. Masalan "C" shaklida qiyshaygan tog'ay S.A.Hasanov usuli bo'yicha tekislanadi. Buning uchun, tog'ayda kichik-kichik yarim kesimlar hosil qilinadi, natijada tog'ayning egiluvchanligi oshib, uni to'g'rilash va to'rt burchak shakliga keltirish mumkin bo'ladi. Keyin tekislangan tog'ayni 180° ga burab, o'z joyiga reimplantasiya qilinadi. Ushbu usulning afzalligi shundaki, qiyshaygan tog'ay baribir o'z shaklini olishga intiladi. Bundan tashqari, qiyshaygan shilliq qavat ham o'z o'rnini olishga harakat qilib, 180° ga burab o'z joyiga qayta o'rnatilgan va biroz to'g'rilangan tog'ayni qarama-qarshi tomonga tortadi, natijada tog'ay o'rta holatni egallaydi. Qiyshayishlar *lam. perpendikulyaris ossis ethmoidalis* da mavjud bo'lgan hollarda ularni engilgina sindirib, o'z shak-

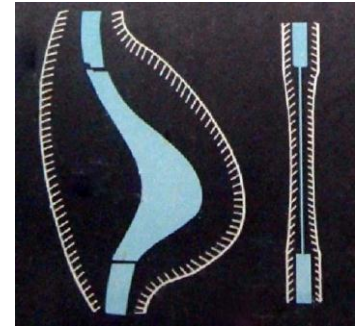
liga keltirish va shuni evaziga burun to'sig'ini to'g'rilash mumkin. Jarrohlik amalinin oxirida har ikki tomonda burun yo'llariga engilgina yog'li doka tiqma qo'yiladi. Doka tiqma oldindan orqaga qarab qat-qat qilib joylanadi. Tiqma burub to'sig'ini ushlab, unda gematoma hosil bo'lishini oldini oladi. U 24 soatdan so'ng olib tashlanadi. Zarur bo'lsa shilliq pardaning birinchi kesimiga chok qo'yiladi (132 - 134 rasmlar).



132-rasm. Burun to'sig'ining shilliq pardasini tog'aydan ajratish.



133-rasm. Ajratilgan tog'ayni to'g'ri tig' bilan kesish.



134-rasm. Burun to'sig'ining qiyshaygan qismi va jarrohlik amalidan keyingi holati.

Jarrohlik amalidan keyingi davrda jarohat maydoniga ishlov beriladi, burun bo'shlig'i qaloqlardan tozalanib, engil gabsiz ishqoriy suv-Toshkent ma'danli suvi bilan namlab turilishi mumkin.

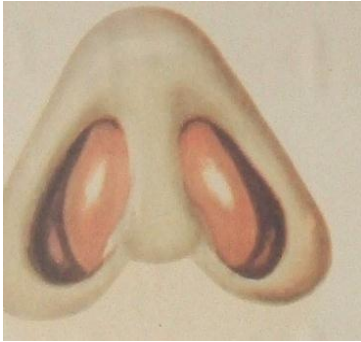
Voyachek bo'yicha aylanma kesish jarrohlik amalida siljitish orqali o'rtaga joylashtirib bo'lmaydigan burun to'sig'ining maydonlarigina olib tashlanadi, shuning uchun bunday jarrohlik amali *konservativ septoplastika* deb nomlanadi.

Ko'pincha burun to'sig'ining qiyshayishi kompensator gipertrofik rinit bilan birga kechadi. Bunday hollarda septoplastika bilan birga quyidagi jarrohlik amallari bajariladi: pastki burun chig'anog'ini cheti bo'ylab kesish (*pastki konxotomiya*); burun chig'anoqlarining shilliq pardasini cuyakdan ajratish (*vazotomiya*); pastki burun chig'anog'ining suyak chetini shilliq pardadan ajratib kesish (*shilliq osti konxotomiya*); pastki burun chig'anog'ini asosi sohasida sindirib, lateral devorga bosish (*laterokonxopeksiya*).

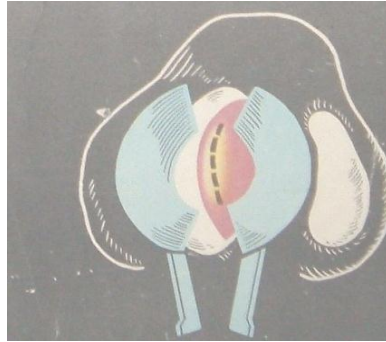
Chandiqli bitishmalar hosil bo'lishini oldini olish maqsadida burun to'sig'i va burun chig'anoqlarida bajarilgan jarrohlik amallarida burunning umumiy yo'lga plastinka qo'yiladi. Jarrohlik amali, og'riqsizlantirish va jarrohlik amalidan so'ng parvarish ishlari noto'g'ri bajarilganda bemorda burundan qon oqishi, tana haroratini ko'tarilishi, jarohat maydonini yallig'lanishi, kalla ichi asorati, burun bo'shlig'i gematomasi, ho'ppozi, bitishmalari, burun to'sig'ini teshilishi, burun bo'shlig'i shilliq pardasining faoliyatini buzilishi kabi asoratlar rivojlanishi mumkin.

BURUN TO'SIG'I GEMATOMASI VA HO'PPOZI. *Burun to'sig'i gematomasi* – tog'ay usti pardasini tog'aydan (suyak usti pardasini suyakdan) ajralishi nati-

jasida tog'ay va tog'ay usti pardasi orasida (suyak va suyak usti pardasi orasida) burun yo'llarini toraytiruvchi va burun orqali nafas olishni qiyinlashtiruvchi qon to'plamini hosil bo'lishi. Burun to'sig'i gematomasini hosil bo'lishiga turli jarohatlar va yuqumli virusli kasalliklar sabab bo'ladi. Gematoma bir yoki ikki tomonlama bo'lib, odatda burun to'sig'ining tog'ay, ba'zan suyak qismida joylashishi mumkin (135-rasm).



135-rasm. Burun to'sig'i gematomasi



136-rasm. Burun to'sig'i ho'ppozini ochish

Klinik belgilari.

Bemor burun orqali nafas olishi qiyinligiga, burni biroz og'rishiga, undan shilimshiq yoki qon aralash ajralma oqishiga, hidni bilishi pasayganligiga shikoyat qiladi. Bir tomonlama gematoma burun orqali nafas olish faoliyati buzilmaydi, bemorning umumiy holati o'zgarmaydi, shuning uchun u

vrachga murojaat qilmaydi. Natijada burun to'sig'i gematomasi yiringlab ho'ppozga aylanishi mumkin. Old rinoskopiya bir yoki ikki tomonda burun to'sig'ining old qismlarida umumiy burun yo'lini toraytiruvchi to'q-qizil yumshoq shish va infiltratsiya borligi ko'rinadi.

Yiringli ho'ppozda (jarohatdan 4 - 7 kun o'tgandan so'ng) burun to'sig'ining shilliq pardasi keskin shishib, paypaslaganda og'riydi. Yiringli jarayon burun to'sig'i tog'ayiga tarqalganda bemorda xondroperixondrit rivojlanib, tog'ayni emirishi (*xondromalyatsiya*) natijasida burun to'sig'i nuqsoni yuzaga keladi. Ba'zan yiring burunning yuqori bo'limlariga tarqalib, ko'z kosasi va kalla ichi asoratlarini rivojlantirishiga ham sabab bo'lishi mumkin.

Tashxis kasallikni boshlanishi, bemor shikoyatlari va rinoskopiya manzarasi asosida qo'yiladi. Rinoskopiya burun to'sig'ining old qismida har ikki tomonda yumshoq ko'k-qizil yoki to'q-qizil rangli shish ko'rinadi. Burun to'sig'i gematomasini burun to'sig'i ho'ppozi, burun chipqoni va burun saramasidan farqlanadi. Burun bo'shlig'i zond yordamida tekshiriladi, shishgan maydonda teshib ko'rib, olingan yiringli ajralma bakteriologik tekshiruvga yuboriladi, mikroflorasining antibiotiklarga sezgirligi aniqlanadi.

Davolash. Kichik burun to'sig'i gematomasi o'z- o'zidan so'rilib ketishi mumkinligi sababli davolanmaydi. Yirik gematoma maydoniga esa yo'qon nina sanchilib, qon to'plami so'rib olinadi, keyin burunning har ikki tomoniga yuqoridan pastga qarab bosuvchi zigzagsimon old burun tiqmasi qo'yiladi, nina chiqarib olinadi. Tiqma 24-48 soatdan so'ng olib tashlanib, burun bo'shlig'i shilliq qavatiga ishlov beriladi. Yallig'lanish jarayonini oldini olish uchun desensibilizatsiya, anti-biotikoterapiya, simptomatik terapiya tadbirlari o'tkaziladi.

Burun to'sig'i ho'ppozni aniqlanganda uni shoshilinch ravishda ochish lozim. Ikki tomonlama ho'ppoz har ikki tomondan alohida-alohida ochiladi (136-rasm). Ho'ppoz maydoni 3% vodorod peroksidi yoki furasilin eritmasi bilan yuvilib, yiringdan tozalangandan so'ng bo'shliq ichiga rezina chiqargich o'rnatilib, gipertonik eritmaga shimdirilgan pilikcha kiritiladi. Bemorning yoshi, tana vazni va kasallikning kechini e'tiborga olgan holda ampitsilin, kefzol, sefamizin kabi antibiotiklar, desensibilizatsiya, dezintoksikatsiya, immunitetni faollashtiruvchi dorilar tavsiya qilinadi.

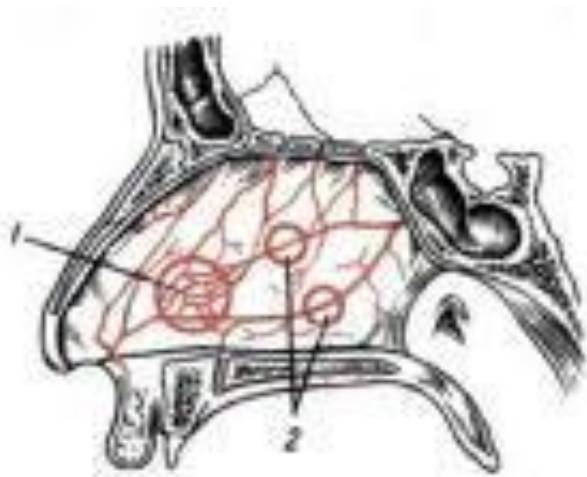
BURUN BO'SHLIG'IDAGI YOT JISMLAR. Ba'zan bolalar o'ynab burun ichiga munchoq, no'xat, pista, tugma, o'yinchoqlarning kichik qismlari, qog'oz parchasini va boshqa jismlarni kiritish hollari kuzatiladi. Burun bo'shlig'ida uzoq vaqt qolib ketgan yot jism rinolitga aylanishi mumkin.

Klinik belgilari. Bemorni burun orqali nafas olish bir tomonda qiyinligi, burnidan yoqimsiz hid kelishi, burnining bir tomonidan yiringli ajralma oqishi, burun dahlizini qizarishi bezovta qiladi. Yuqori jag' bo'shlig'ida tiqilib qolgan yot jism sinusit va ko'z yoshi yo'lining yallig'lanishiga sabab bo'lishi mumkin.

Tashxis qo'yishda kasallikning boshlanish tarixi muhim ahamiyat kasb etadi. Shilliq qavat shishganligi tufayli rinoskopiya yot jism burun bo'shlig'i shilliq pardasiga qon tomirlarni toraytiruvchi dori surtilgandan so'nggina yaxshi ko'rinadi. Rentgenkontrastli yot jism rentgenografiya tekshiruvi yordamida aniqlanadi.

Davolash. Burun yot jismi ilgak yoki kurakcha yordamida olib tashlanadi. Agar burun bo'shlig'ida tirik zuluk uchrasa, uni chiqarib olish uchun maxsus qisqich bilan ushlagan holda burun bo'shlig'iga 10% natriy xlorid eritmasi tomiziladi.

BURUNDAN QON OQISHI - *epitaxis* - qon tomiri devorini buzilishi yoki o'tkazuvchanligini oshishi natijasida sodir bo'ladi. 97-98% hollarda qon burun to'sig'ining old qismida joylashgan Kisselbax maydonidan oqadi (137-rasm).



137-rasm. Kisselbax chigali

Kelib chiqish sabablariga ko'ra qon oqishlar jarohatdan so'nggi (*birlamchi*) va simptomatik (*ikkilamchi*) qon oqishlarga bo'linadi. 85% hollarda burundan qon oqishiga quyidagi umumiy kasalliklar sabab bo'ladi:

- o'tkir yuqumli adenovirus kasalliklar (ko'pincha gripp, qizamiq, gepatit);
- qon bosimini ko'tarilishi;
- ateroskleroz;
- og'ir yurak, jigar, buyrak kasalliklari;
- qon kasalliklari; kamqonlik, trombo-

tsitopeniya, leykoz, antikoagulyant dorilar miqdorini oshirilishi;

- septik va zaharlanish holatlari;
- gipo- va avitaminozlar;
- ayollarda homila va hayz buzilishlari;
- atmosfera bosimini pasayishi, jismoniy

zo'riqish, tanani isib ketishi;

- nur kasalligi.

15% hollarda burundan qon oqishiga quyidagi mahalliy, ya'ni burun va burun yondosh bo'shliqlarining kasalliklari sabab bo'ladi:

- burun va burun yondosh bo'shliqlarining jarohatlari;

- qon tomirlar devorining buzilishiga olib kelgan burun shilliq pardasining atrofik jarayonlari;

- burun to'sig'ini teshilishi, burun sili, zaxmi;

- burun va burun yondosh bo'shliqlarining xavfli o'smalari;

- xavfsiz o'smalar (gemangioma, burunhalqum angiofibromasi);

- burun bo'shlig'idagi yot jism.

Klinik belgilari. Burundan qon oqishi to'satdan yoki prodromal belgilardan so'ng boshlanadi (bosh og'riqi, quloqlarni shang'illashi, bosh aylanishi, burun qichi-shi). Burundan oqayotgan qonni yuqori nafas yo'llari, qizilo'ngach va oshqozondan oqayotgan qondan farqlash lozim. Burundan oqayotgan qonning rangi qizil bo'lib, bemor boshini orqaga tashlaganda halqumning orqa devorida ko'rinadi. O'pkadan oqayotgan qon ko'pikli, me'dadan oqayotgan qon esa ivigan, rangi to'q qizil va me'da suyuqligi bilan aralashgan bo'ladi. Ba'zan bemor bolalar okayotgan qonni yuta-dilar, shunda ularda qon aralash qusish kuzatilishi mumkin.

Burunning qaysi maydonidan qon oqayotganligi old va orqa rinoskopiya va endoskopiya tekshiruvlarida aniqlanadi. Keyin yo'qotilgan qon miqdori va qon oqi-shining sababi aniqlanadi.

Yo'qotilgan qonning miqdoriga qarab *engil, o'rtacha* va *og'ir* qon oqishlar (qon yo'qotishlar) kuzatiladi.

Engil qon yo'qotishlarda, odatda qon Kisselbax maydonidan oqadi. Burundan qisqa vaqt davomida bir necha millilitr miqdorda qon tomchilab oqib, o'z-o'zidan to'xtaydi (*I darajali qon yo'qotish*). O'rtacha qon yo'qotishlarda katta kishi 200 ml ga-cha qon yo'qotadi. Bunda bemorda gemodinamik o'zgarishlar yuz bermaydi (*II da-rajali qon yo'qotish*). Og'ir qon yo'qotishlarda yo'qotilgan qon miqdori 200 ml dan oshib, ba'zan 1000 ml etadi. Bunday qon oqishlar bemor hayotiga xavf solishi mum-kin (*III darajali qon yo'qotish*) (6-jadval).

6-jadval

Qon yo'qotilishi darajasini aniqlash

Qon yuqoti-lishi dara-jasi	Yo'qotilgan qonning hajmi (ml)	Qonning solishtirma og'irligi	Eritrotsitlar soni (mkl · 10 ¹²)	Gemoglobin (%)	Gematokrit
I	500 gacha	1055 ortiq	4,5-5,0	60 dan ortiq	40 dan ko'p
II	500-1000	1050-1055	3,5-4,0	50-60	30-40
III	1000-1500	1045-1050	3,0-3,5	40-50	20-30
IV	1500 ortiq	1045	3,0	40	20

Qon oqishining sababi anamnez ma'lumotlari, klinik tekshiruvlar, qon va siydik tahlili, koagulogramma natijalari asosida aniqlanadi. Organizmning qon yo'otilishiga bo'lgan reaksiyasini uning shikoyatlari, umumiy ahvoli, yuz terisining rangi, qon bosimi, tomir urishining tezligi, qon tahlili ko'rsatkichlaridan bilsa bo'ladi. Engil va o'rtacha qon oqishlarda barcha ko'rsatkichlar me'yorda, 500 ml miqdorda qon yo'qotilganda esa katta kishining yuz terisi oqaradi, tomir urishi tezlashadi (1 daqiqada 80-90 ta), qon bosimi pasayadi (110/70 mm sim. ust.), gemotokrit (30-35) va gemoglobin ko'rsatkichlari pasayadi.

Bemor hayoti uchun xavfli bo'lgan kuchli qon oqishlar to'satdan boshlanib, bemor qisqa vaqt ichida ko'p miqdorda qon yo'otadi. Bunday qon oqishlardan oldin bemorning ko'z oldi qorong'ilashib, boshi lo'qillab og'riydi. Odatda bunday qon oqishlarga burun qon tomirlarining jarohati, yuz suyaklari va kalla suyagi asosining sinishi, qon tomirlarning kengayishi va xavfli o'sma sabab bo'ladi. Ko'p miqdorda qon yuqotgan bemor zudlik bilan otorinologiya, ba'zan reanimatsiya bo'limiga yotqizilib, qon yo'otilishiga qarshi chora-tadbirlar o'tkaziladi.

Davolashning umumiy rejasi quyidagi tadbirlardan iborat:

1) qon oqishiga sabab bo'lgan omilni aniqlash, uni bartaraf etish va burundan qon oqishini to'xtatish;

2) yo'qotilgan qon o'rnini to'ldirish;

3) takroran qon oqishini oldini olish.

Burundan qon oqishini to'xtatish usullari:

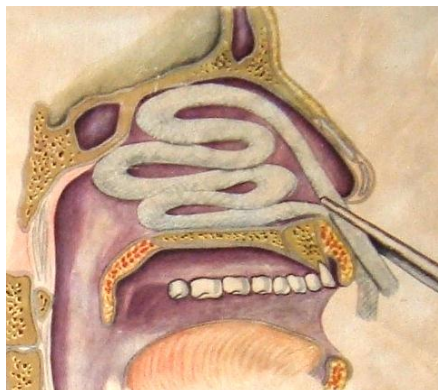
1. *Birinchi tibbiy yordam* - bemorning boshi ko'tarilib, burun qanotlari burun to'sig'iga bosiladi. Burun bo'shlig'iga 3% vodorod peroksidi yoki 10% antipirin, yoki 0,1% adrenalin gidroklorid eritmasiga shimdirilgan paxta bo'lagi kiritiladi. Bemorga tinchlanish, chuqur va erkin nafas olish maslahat beriladi. Bemor yotgan xonaning havosi tozalanadi, bemorni qon bosimi aniqlanib, u oshgan hollarda birinchi navbatda qon bosimini tushiruvchi dori vositalar qo'llaniladi. Burun bo'shlig'iga yog'li paxta bo'lagi bilan tiqma qo'yiladi. Yuqorida qayd etilgan muolajalar yordam bermaganda davolashning keyingi bosqichiga o'tiladi.

2. *Burun old tiqmasi*. Dastlab og'riqsizlantirish maqsadida burun shilliq pardasiga anestetik eritma (2% dikain, 10% lidokain, 5% kokain, 10% dimedrol) surtiladi. Mushak orasiga 1 ml 2% dimedrol, 1ml 1% promedol, 2ml 50% analgin eritmalari yuboriladi.

Oddiy steril o'simlik yog'iga shimdirilgan doka tasma 6-7sm masofada pintset bilan ushlanib, burun bo'shlig'ining tubidan boshlab bir-birining ustiga zigzagsimon shaklda qat-qat qilib zich joylanadi, bunda doka tasmaning uchi burunhalqum devoriga tegmasligiga harakat qilinadi, aks holda bemorda qusish refleksi paydo bo'ladi (138-rasm). Doka tasma zich joylanmagan hollarda old burun tiqmasi qon oqishini to'xtatishga yordam bermaydi.

Tiqma burun bo'shlig'ida 24 soatga qoldiriladi. Bundan tashqari, burun old tiqmasini quruq trombin, fibrin tolasi, qon oqishini to'xtatuvchi dorilar, antibiotik erit-

masiga shimdirilgan paxta bo'lagi, rezina kateter yoki rezina qo'lqopning barmog'i ichiga paxta yoki doka joylangan moslama yordamida bajarsa ham bo'ladi.



138 - rasm. Burunning old tiqmasi

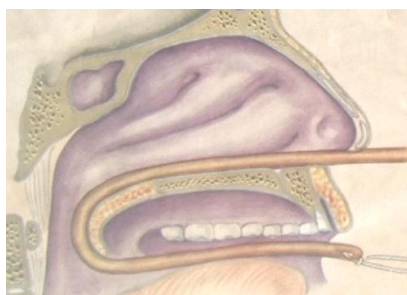
3. Qonayotgan qon tomirning atrofiga 2-5 ml 0,25-0,5% novokain va 5% aminokapronat kislotasining aralashmasiga (1:1) 1 tomchi 0,1% adrenalin gidroxlorid qo'shib yuboriladi. Ba'zan burun to'sig'i shilliq pardasi ostiga 3-5 ml 0,5% trimekain yoki 1% novokain eritmasi yuboriladi.

4. Kam hollarda burundan qayta-qayta qon oqishi kuzatilganda qonayotgan maydonda qon tomirlar koagulyatsiya qilinadi: burun shilliq pardasi 2% dikain yordamida og'riqsizlantirilib, qonayotgan maydonga 20% sirka

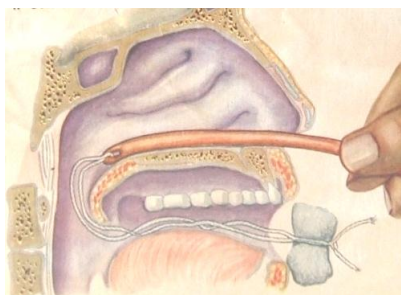
kislotasi, 30% kumush nitrat eritmasi (malhami), vagotil yoki galvanokauter yordamida kuydiriladi. Bundan tashqari, qonayotgan maydonga ultratovush applikatsiyasi, uglerodli lazer va krioapplikator yordamida ta'sir ko'rsatilishi mumkin.

5. *Burun orqa tiqmasi.* Gemostatik terapiya va burun old tiqmasi yordam bermagan hollarda burun orqa tiqmasi amali bajariladi. Buning uchun dastlab bemorda burunhalqum hajmi aniqlanadi, odatda bir-biriga yonma-yon qo'yilgan katta barmoqlarning tirnoq falangalarining o'lchami burunhalqum hajmiga teng bo'ladi. Hamshira turli hajmdagi ikki tomondan yo'g'on 50-60 sm ipak in bilan zich bog'langan doka tugunchalarni oldindan tayyorlashi va ularni steril o'simlik yog'ida asrash, ishlatishdan oldin yog'li orqa tamponni siqib, yog'ini kamaytirishi lozim.

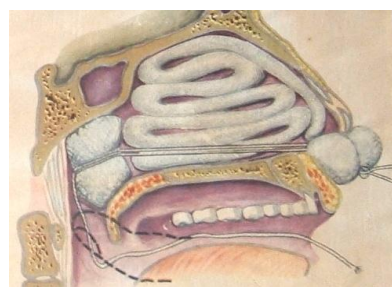
Burun orqa tiqmasi quyidagicha bajariladi (139-rasm):



I-bosqich



II-bosqich



III-bosqich

139-rasm. Burun orqa tiqmasi

- burunning qonayotgan tomoniga № 15-18 rezina kateteri kiritilib, xoanadan o'tkaziladi, tilning old 3/2 qismi shpatel bilan bosilganda u halqumda, yumshoq tanglay chodirining orqasida ko'rinishi lozim;
- kateter uchlarini kornsang yoki qisqich yordamida tortib og'izdan 4-5 sm ga tashqariga chiqariladi;

- kateterning uchlariga orqa tampon tugunchasining ikki ipi bog'lanadi (iplarning uzunligi 20 sm dan kam bo'lmasligi kerak);
- vrach chap qo'li bilan kateterni va ularga bog'langan iplarning uchini burun orqali chiqarib oladi, bir vaqtning o'zida o'ng qo'lining ko'rsatkich barmog'i bilan doka tugunchani yumshoq tanglayning tilchasi orqasiga o'tkazib, burunhalqum va xoanalarga joylaydi;
- orqa tiqmani burunhalqumda ushlab turuvchi bir juft ipak iplar chap qo'l bilan ushlab, o'ng qo'l bilan iplar orasiga old burun tiqmasi zigzagsimon joylanadi;
- burun orqali chiqarilgan ikki ipning uchi burunga kirish joyida o'rnatilgan doka yostiqligiga aylana qilib bog'lanadi;
- tiqmani olib tashlashga mo'ljallangan ip esa og'iz orqali chiqarilib, plastir bilan lunjga yopishtiriladi yoki bo'yin sohasiga bog'lanadi.

Ko'pincha burun orqa tiqmasi burundan qon oqishni to'xtatishga yordam beradi. Tamponni burunhalqumda odatda 48 soatdan ortiq vaqtga qoldirilmaydi, chunki bunda patogen mikroflora doka tampondan eshituv nayi orqali o'rta quloqqa tarqalish xavfi tug'iladi. Ayrim hollarda uzoq muddatga qoldirilgan tampon bemorda o'tkir faringit, tonzillit va bronxit kasalliklarini rivojlanishiga sabab bo'ladi. Og'ir hollarda tiqma 3- kuni olinib, zarur bo'lsa yangisi qo'yiladi.

Burun orqa tiqmasida rivojlanadigan asoratlari. Burun orqa tiqmasidan so'ng bemorda o'rta quloqning o'tkir yallig'lanishi rivojlanishi mumkin. Asoratlarni oldini olish maqsadida kuniga bir mahal otoskopiya tekshiruvini bajarish, bemorga antibiotiklar buyurish lozim. O'rta quloqda yallig'lanish belgilari paydo bo'lsa burun orqa tiqmasi chiqarib olinadi. Orqa tiqmani olishdan oldin mushak orasiga 2 ml 50% analgin eritmasi yuboriladi. Burun orqa tiqmasini chiqarib olish uchun iplarning uchi kesiladi va avval 3% vodorod peroksidi bilan namlangan burun old tiqmasi, keyin esa burun orqa tiqmasi chiqarib olinadi. Yumshoq tanglayga zarar etkazmaslik uchun uchinchi ip yumshoq tanglaygacha kiritilgan shpatel yoki qisqich bilan ushlanib, orqaga va pastga tortiladi.

6. *Umumiy gemostatik terapiya.* Burundan qon oqishini to'xtatish maqsadida mahalliy chora-tadbirlar bilan bir qatorda umumiy gemostatik terapiya o'tkaziladi. Bemorga 0,015 g vikasol kuniga 2 mahal ichish yoki 1% 2 ml vena ichiga yoki mushak orasiga yuborish; etamzilat natriy yoki ditsinon eritmasini mushak orasiga yoki vena ichiga kerakli miqdorda yuborish; askorbin kislotasi 0,5 g 2 mahal ichish yoki 5% 5-10 ml vena ichiga yuborish; 10% kalsiy xlorid 1 osh qoshiqdan 3-4 mahal ichish yoki 1%- 200 ml vena ichiga asta-sekin tomchilab yuborish tavsiya qilinadi.

Qon tomir devorining o'tkazuvchanligini yaxshilash uchun bemorga rutin (0,04 g dan kuniga 3 mahal) ichish tavsiya qilinadi.

Qonning fibrinolitik faolligini oshishi natijasida (masalan, geparin qo'llanilgandan so'ng) yuz bergan qon oqishlarda 5% - 30 ml aminokapronat kislotasi 2 mahal ichish uchun yoki 5% - 100 ml miqdorda vena ichiga tomchilab yuborish uchun buyuriladi, 5 ml 5% protamin sulfat tavsiya qilinadi. Hozirgi kunda O'zbekistonda ishlab chiqarilayotgan yuqori samarali qon to'xtatuvchi dori – lagodenni 0,1% - 10 ml

vena ichiga sekin yuborish, ayniqsa lagoden eritmasiga tamponni namlab burun bo'shlig'iga joylash yaxshi samara beradi.

Bundan tashqari bemorga namlangan kislorod, yurak faoliyatini yaxshilovchi dorilar buyuriladi.

Qon ko'p miqdorda (1 000 ml) yo'qotilgan hollarda qonning kislorod tashuvchilik faoliyatini yaxshilash uchun, qon miqdorini qoplash va qon oqishni to'xtatish maqsadida bemorga eritrotsitlar massasi, 100-150 ml qon zardobi, qon oqishini to'xtatish uchun 50-75 ml va yo'qotilgan qon o'r-nini bosish uchun 100-150 ml bir guruhli mos donor qoni qo'yiladi. Qon qo'yish payti bemorga og'ir yuqumli kasallikni, gepatit, OITS ni yuqtirish xavfi borligini esda tutish lozim.

7. *Jarrohlik usullari.* Burundan qon oqishni to'xtatish uchun qo'llangan barcha usullar yordam bermagan hollarda jarrohlik amali bajariladi. Qonayotgan maydonni kuydirish natija bermaganda burun shilliq pardasi ostiga 5-10 ml 1% novokain yuborilib, qonayotgan maydonning shilliq pardasi suyakdan ajratladi va yana tampon bilan bostirib qo'yiladi.

Bemorning hayoti uchun xavfli bo'lgan arterial qon oqishlarda orqa burun tiqmasi va umumiy gemostatik terapiya yordam bermagan hollarda tashqi uyqu arteriya ikki tomondan bog'lanadi. Bunday hollarda angiojarroh maslahati olinadi va bemor tegishli bo'limga ko'chiriladi.

O'TKIR RINIT, *o'tkir tumov (rhinitis acuta)* – burun bo'shlig'i shilliq pardasining *o'tkir yallig'lanishi*. O'tkir rinit mustaqil kasallik (*nospesifik*) sifatida va turli yuqumli kasalliklarda yo'ldosh jarayon sifatida kuzatiladi. U bolalarda ham, kattalarda ham tez-tez uchraydi.

Etiologiyasi. O'tkir kataral rinitning rivojlanishiga organizmda mahalliy va umumiy immunitetning susayishi tufayli burun bo'shligi saprofit mikroflorasining faollashishi sabab bo'ladi. Odatda kasallik shamollashdan so'ng boshlanadi (ayniqsa surunkali kasalliklar bilan og'rikan bemorlarda). O'tkir rinofaringit adenovirus infeksiyalarda, gripp, paragripp, meningokokk infeksiyasi, qizamiq, skarlatina, difteriya va gonoreyada kuzatiladi. Bundan tashqari, o'tkir rinitning rivojlanishiga shilliq parda jarohatlari, yot jismlar, burun bo'shlig'ida o'tkazilgan jarrohlik amallari, ba'zan noqulay mehnat sharoiti, atrof muhitning ekologik omillari sabab bo'ladi (chang, ko'mir va metal parchalari, tutun, gaz va turli aerozollar ta'siri).

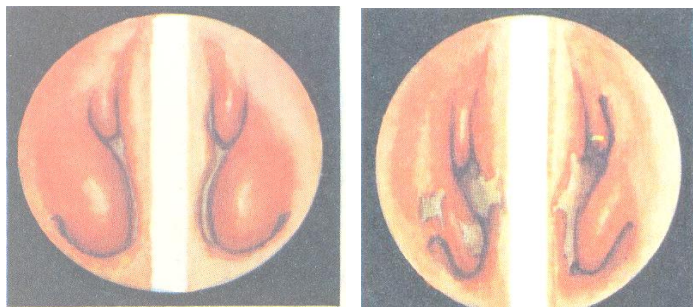
Patomorfologiyasi. Burun bo'shlig'i shilliq pardasida alteratsiya, ekssudatsiya, proliferatsiya kabi yallig'lanish bosqichlari rivojlanadi. Burun bo'shligi shilliq pardasi epiteliy tuklarining harakati sekinlashadi, keyinchalik to'xtab qolib, natijada patogen omil shilliq pardada ushlanib qoladi. Epiteliy va shilliq osti kavatlarida yallig'lanishga xos o'zgarishlar bilan bir qatorda epiteliyning ko'chishi, shilliq pardani yaralanishi kuzatiladi.

Kasallik 3 klinik shakl bilan namoyon bo'ladi:

- 1) o'tkir kataral rinit,
- 2) o'tkir kataral rinofaringit,
- 3) jarohatdan so'nggi o'tkir rinitlar.

Klinik belgilari. Kasallik o'tkir boshlanadi, bunda burun bo'shlig'ining har ikki tomoni zararlanadi. Bemorning umumiy ahvoli yomonlashib, burunidan shilimshiq suyuqlik oqib, nafas olishi qiyinlashadi. O'tkir rinit 3 bosqichda kechadi:

I- quruq bosqich odatda 1-2 kun davom etadi. Bemor burun va burunhalqumida qurush, achishish, tiralishni sezadi, o'zini noxush his etadi, boshi og'riydi, ba'zan tana harorati biroz ko'tariladi. Old rinoskopiya shilliq qavatning qizarishi, shishi, quruqligi, ajralma yo'qligi aniqlanadi (140 a-rasm);



a) I-bosqichining rinoskopiya manzarasi

b) II-bosqichining rinoskopiya manzarasi

140-rasm. O'tkir rinit

II- serozli ajralmalar bosqichida bemorning burnidan ko'p miqdorda tinniqlik suyuqlik (*ekssudat*) oqadi, nafas olishi qiyinlashadi, hid bilish qobiliyati yo'qladi, ta'mni bilishi pasayadi. Qadaxsion hujayra va bezlar faoliyatining kuchayishi tufayli suyuqlik seroz-shilimshiq ajralmaga aylanadi. Ekssudat tarkibida xlorid natriy va ammiak borligi sababli burun dahlizining terisi qizarib, biroz shishadi, yoriladi. Bu bosqichda

burun ichida quruqlik va achishish kamayadi, ammo burunni bitishi kuchayib, burun orqali nafas olish qiyinlashadi, hid bilish qobiliyati yo'qoladi, ta'mni sezish qobiliyati pasayadi. Jarayon ko'z yosh yo'llariga va eshituv nayiga tarqalganda bemor ko'zidan yosh oqadi, qulog'i bitib, shang'illaydi.

Rinoskopiya burun yo'llari toraygan, burun bo'shlig'ida ko'p miqdorda serozli - shilimshiq yoki yiringli ajralma ko'rinadi. Burun chig'anoqlarining shilliq pardasi qizaradi va shishadi, natijada burun yo'llari yopiladi (140 b-rasm).

III-seroz-yiringli ajralmalar bosqichi kasallikning 4-5- kunidan boshlanadi. Burundan quyuq seroz-yiringli sarg'ishyashil ajralma oqib (uning tarkibida leykositlar, limfotsitlar, ko'chgan epiteliy bo'ladi), burun orqali nafas olish biroz engillashadi. Rinoskopiya burun bo'shlig'i shilliq pardasining shishi, qizarishi kamayib, ajralmani pastki burun yo'lida to'planishi va yiringli xarakterga ega bo'lishi kuzatiladi.

O'tkir rinit 7-8 kun davom etib, sog'ayish bilan tugaydi; burundan ajralma oqishi kamayadi, shilliq pardaning shishi yo'qoladi, burun orqali nafas olish tiklanib, bemorning umumiy ahvoli yaxshilanadi. Immun holati kuchli bo'lgan va to'g'ri davolangan bemorda kasallik 2-3 kun davom etadi, immun holati sust bemorda esa u 3-4 hafta davom etishi va surunkali shaklga o'tishi mumkin.

O'tkir rinitdan so'ng rivijlanishi mumkin bo'lgan asoratlar:

- 1) faringit;
- 2) o'tkir laringotraxeit;
- 3) surunkali rinit;
- 4) sinuit;
- 5) o'tkir kataral va o'tkir yiringli o'rta otit;

6) dakriotsistit;

7) burun dahlizi dermatiti.

Bolalarda o'tkir rinitni kechishi. *Yosh bolalarda o'tkir rinit kattalarga nisbatan ko'proq uchraydi va og'ir kechadi.* Burun yo'llarining torligi, immun mexanizmlarining to'liq rivojlanmaganligi, adenoidlar, burunni qoqish ko'nikmasini yo'qligi tufayli bolada burun bitishi, burun orqali nafas olishni qiyinlashishi kuzatiladi. Yallig'lanish jarayoni odatda burun va burunhalqumni qamrab olganligi tufayli yosh bolalarda rinit o'tkir rinofaringit sifatida baholanadi. Bemor bolaning tana harorati $39 - 40^{\circ}\text{C}$ ko'tarilib, unda talvasa holati kuzatilishi, ba'zan meningial belgilar paydo bo'lishi mumkin. Burunni bitishi tufayli go'dak ko'krakni emolmaydi, bir necha qultum sut emgandan so'ng yig'lab ko'krakni emmay qo'yadi. Natijada sutga to'ymagan go'dak vaznini yo'qotadi, uyqusi buziladi, unda oshqozon-ichak faoliyatining buzilish belgilari (qusish, meteorizm, ich ketish) paydo bo'ladi. Og'zi orqali nafas olganligi tufayli bolada *aerofagiya* (havoni yutish) kuzatiladi, qorni damlab, nafas olishi yanada qiyinlashadi. Bolalarda eshituv nayi kalta va keng bo'lishi yallig'lanish jarayonini o'rta quloqqa tez tarqalishiga sabab bo'ladi.

Tashxis va qiyosiy tashxis. Tashxis bemor shikoyatlari, anamnez va rinoskopiya ma'lumotlari, rinopnevmometriya, olfaktometriya asosida qo'yiladi. Shuni esda tutish lozimki, turli yuqumli kasalliklar o'tkir rinit belgilari bilan boshlanadi. O'tkir nospesifik rinit yuqumli kasallikning belgisi bo'lgan o'tkir spetsifik rinitdan va surunkali rinitdan farqlanishi lozim.

Grippda o'tkir spetsifik rinit burundan qon aralash ajralma, qon oqishi bilan kechib, sinusit va o'rta otit asoratlari sabab bo'ladi. Rinitdan tashqari bemorda tana haroratining ko'tarilishi, bosh og'rig'i, uch shoxli asab tolasining nevrалgiyasi, mushak va bo'g'inlarning og'rishi, adinamiya, haddan tashqari ko'p terlash belgilari kuzatiladi.

Difteriya kasalligida o'tkir rinit kataral shaklida kechganda bemorning umumiy ahvoli o'zgarmaydi, shu tufayli kasallik atrofdagilarga juda tez tarqaladi. Bakteriologik tekshiruv tashxis qo'yishga yordam beradi. Og'ir hollarda burundan qon aralash shilimshiq ajralma oqib, burun bo'shlig'i va burunhalqum shilliq pardasida kulrang karash paydo bo'ladi. Difteriyada kuchli toksikoz, miokardning distrofik o'zgarishlari, tilhalqum (IX) va sayyor (X) asab tolalari faoliyatining buzilish belgilari kuzatiladi.

Skarlatinada patologik jarayon burun bo'shlig'i, burunhalqum va tanglay murtaklariga (lakunar angina) tarqaladi. Bemorning bo'yni, yuzi va keyinchalik butun badanida o'ziga xos nuqtali qizil toshmalar paydo bo'ladi.

Qizamiqda o'tkir kataral rinit aksirish, tana haroratini ko'tarilishi, kon'yuktivit, ko'zlardan yosh oqishi kabi belgilar bilan kechadi. Og'iz bo'shlig'i shilliq pardasi va lablarda qizil tasma bilan o'ralgan kichik oq dog'lar paydo bo'ladi (Filatov-Keplik belgisi). Bemor yuzidagi va burun bo'shlig'i shillik pardasidagi o'ziga xos toshmalar badandagi toshmalaridan oldin paydo bo'lib, aniq tashxis qo'yishga yordam beradi.

Gonoreyada o'tkir rinit onadan chaqaloqlarga o'tib, bola tug'ilgandan so'ng dastlabki 24-48 soatda kuzatiladi. Kasallik tug'ruq davrida yuqadi. Bolaning tana harorati ko'tarilib, burundan quyuc sarg'ish-yashil ajralma oqadi.

Davolash. O'tkir rinit odatda ambulatoriya sharoitida davolanadi. Bemor issiq va havo namligi yuqori bo'lgan xonaga yotqiziladi.

Kasallikning I, II- bosqichlarida 10-15 daqiqa davomida bemorning oyoqlariga issiq vanna qilinib, oyoqlarining qorinchalariga xantal qo'yiladi, keyin malinali issiq choy, paratsetamol (1,0 g) ovqatdan so'ng ezib ichirilib, to'shakka yotqiziladi. Burunga 0,05-0,1% naftizin yoki 0,05% - 0,1% galozolin yoki 0,1% sanorin emulsiyasi tomiziladi.

Gripp bilan og'rikan bemorga yuqorida qayd etilgan tadbirlardan tashqari viruslarga qarshi dorilarni (interferon, leykinferon) ingalyatsiya yoki tomchi shaklida tomizish, A va C vitaminlarni tavsiya qilish lozim. Difteriya bilan og'rikan bemor darhol yuqumli kasalliklar shifoxonasiga yuboriladi. Unga simptomatik davochalari va difteriyaga qarshi zardob buyuriladi. Skarlatina bilan og'rikan bemor yuqumli kasalliklar shifoxonasi yoki ambulator sharoitida umumiy va mahalliy davochalari yordamida davolanadi. Qizamiq bilan og'rikan bemor alohida xonaga yotqizilib, simptomatik davochalari o'tkaziladi. Gonoreyada rivojlangan rinitda burun ichiga kerakli tomchilar tomizilib, antibiotiklar buyuriladi, ona va bolada gonoreyani davolash tadbirlari o'tkaziladi.

O'tkir rinitning *I bosqichida* bemorga mahalliy simptomatik ta'sirga ega dori vositalari: interferon, lizotsim, IRS-19 aerezoli tavsiya qilinadi. IRS-19 2-5 kun davomida kattalarda 5 mahal, bolalarda 3 mahal ingalyatsiya shaklida qo'llanadi. Bosh og'riqida panadol, solpadein, analgin, sitramon-P buyuriladi. Bemorga antigistamin dori vositalari (diazolin, dimedrol, tavegil) tavsiya qilinadi. Bemorning oyoqlari ultrabinafsha nur bilan isitilib, burunga UVCh yoki diatermiya kabi fizioterapiya muolajalari o'tkaziladi.

Kasallikning *II - bosqichida* burunga kumush moddasiga ega dori vositalari (1-2% kollargol, yoki protargol) 3-5 tomchidan 3 mahal tomiziladi. Yosh bolalarni emizishdan oldin burun ajralmasi rezina balloncha bilan so'rib olinib, burun ichi qaloqlardan tozalanib, keyin 2 tomchi 0,1% adrenalini gidrokslorid yoki 0,05% naftizin tomiziladi. Emizish orasida bolaning burniga 5-6 kun davomida kuniga 3-4 tomchi 1% kollargol (yoki protargol) tomiziladi.

Kattalarga asosan qon tomirlarni toraytiruvchi, yallig'lanishga karshi tomchilar, malham va kukunlar tavsiya qilinadi. Burunni fiziologik eritma bilan chayish, burun ichiga sulfanilamid va antibiotiklar aralashmasini (bioparoks, ingakamf, ingalipt, kamfomin) purkash tavsiya qilinadi. Burun sohasiga UVCh, burun ichiga UBN, mikroto'lqinli terapiya (tana harorati 37 °C oshmagan hollarda) qo'llanadi.

Kasallikning *III bosqichida* 2% protargol yoki kollargolni, 20% albusidni burun ichiga tomizish va fizioterapiya muolajalari davom ettiriladi. Burun ichiga tomiziladigan yoki purkaladigan dorilarni 8-10 kundan ortiq qo'llanilmaydi, chunki bunda hilpillovchi epiteliy faoliyati, shilliq pardaning vazomotor faoliyati buziladi.

O'tkir tumov boshlangan kundan boshlab, Proes usulida burun va burun yondosh bo'shliqlarni yuvib, antibiotik va 0,2 ml gidrokortizon emulsiyasini qo'shib yuborish bizni amaliyotimizda yaxshi samara berdi. Imkon qadar ushbu muolajani kuniga ikki marta takrorlash maqsadga muvofiq.

Yashash va mehnat sharoitini yaxshilash, toza havodan nafas olish, uyda havoning nisbiy namligi va haroratini me'yorda tutish, ob-havoga mos kiyinish va chiniqish o'tkir rinitni oldini olishga yordam beradi.

Gripp va respirator infeksiya epidemiyasidan oldin, kuzda (sentyabr-oktyabr oylarida) o'tkir rinitni oldini olish maqsadida bemorga IRS-19 aerezoli tavsiya qilinadi. IRS-19 polivalent vaktsina bo'lib, tarkibida 19 nopatogen antigen fraktsiyalari bor. Aerezol har bir burun yo'liga 2 hafta davomida kuniga 2 mahal purkaladi. Gripdda burun ichiga interferon tomizish, inflyuvak vaktsinasini qo'llash foydali.

SURUNKALI RINIT (*rhinitis chronica*) – burun bo'shlig'i shilliq pardasining surunkali nospetsifik yallig'lanishi barcha otorinologik kasalliklar orasida to'rtinchi o'rinni egallaydi (sinusit, tonsillit va o'rta otitdan so'ng). Surunkali rinitning rivojlanishiga birinchi navbatda infeksiya sabab bo'ladi. Qaytalangan o'tkir rinit, burun yondosh bo'shliqlari kasalliklari, adenoidlar, burunning tug'ma nuqsonlari, burun to'sig'i qiyshiqi, noqulay ekologik sharoit, chang, gaz, bug', turli o'simliklar changi, burun bo'shlig'i shilliq pardasining davomli qizarishi, alkogolizm, qon tomir, buyrak, jigar kasalliklari, immunitetni susayishi, endokrin, markaziy va vegetativ asab tizimlari faoliyatini buzilishi surunkali rinitni rivojlanishiga yordam beradi.

Hozirgi kunda biz L.B.Daynyak buyicha surunkali rinit tasnifidan (1987) foydalanamiz:

- 1) surunkali kataral rinit;
- 2) gipertrofik rinit: a) chegaralangan; b) tarqoq;
- 3) vazomotor rinit: a) allergik shakli; b) neyrovegetativ shakli.
- 4) atrofik rinit: a) oddiy shakli; b) sassiq tumov yoki ozena.

Surunkali kataral rinit (*rhinitis catarrhalis chronica*) burun bo'shlig'i shilliq qavatining turg'un qizarishi, shishi va infiltratsiyasi, ayrim maydonlarda epiteliiy metaplaziyasi bilan kechgan yallig'lanish jarayoni.

Bemor burundan ko'p miqdorda shilimshiq yoki yiringli-shilimshiq ajralma oqishiga (rinoreya), vaqti-vaqti bilan burun orqali nafas olishi qiyinlashishiga shikoyat qiladi. Jismoniy harakat paytida burun orqali nafas olishi nisbatan engillashadi, giposmiya, anosmiya kuzatilishi mumkin. Ba'zan yallig'lanish jarayoni eshituv nayining shilliq pardasiga tarqaladi (*tubootit*). Boshini pastroq qo'yib yotganda burun bo'shlig'ini bitishi, balandroq qo'yib yotganda erkin nafas olishi, tepaga qarab yotganda burun orqali nafas olishi qiynalishishi kabi bemor shikoyatlari surunkali kataral rinit kasalligiga xos. Surunkali kataral rinitda burun bo'shlig'ini galma-gal bitishi kuzatiladi, bunda bemor o'ng tomoni bilan yotganda o'ng tomoni bitib, chap tomoni erkin nafas oladi va aksincha.

Rinoskopiya da burun bo'shlig'i shilliq pardasi biroz qizargan va shishganligi, pastki va o'rta burun chig'anoqlari shishgan, umumiy burun yo'li torayganligi, pastki burun yo'lida serozli va shilimshiq-yiringli ajralma to'planganligi ko'rinadi.

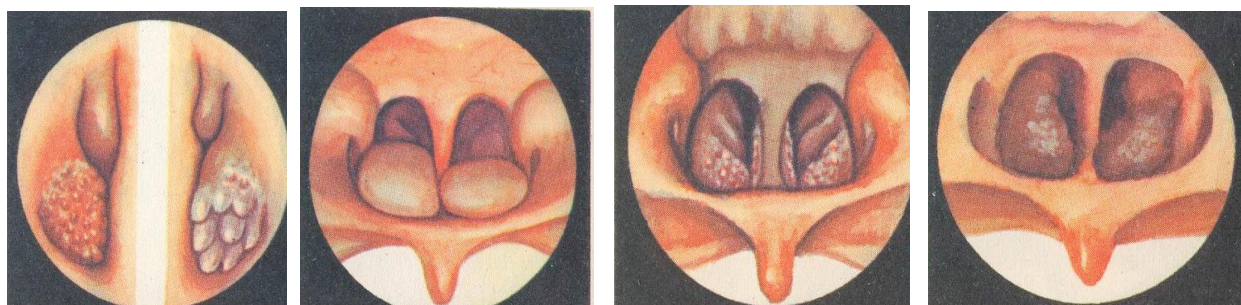
Kataral rinitni gipertrofik rinitdan farqlash uchun qonsizlantirish sinamasi bajariladi. Burun bo'shlig'i shilliq pardasiga 0,1% adrenalin gidroxlorid (galazolin) surtiladi. Pastki burun chig'anoqlarining hajmi ancha kichrayishi gipertrofiya jarayoni yo'qligidan dalolat bersa, ular hajmining birozgina kichrayishi yoki kichraymasligi gipertrofik jarayoni mavjudligini bildiradi.

Davolash: Surunkali kataral rinitni davolashda bemorni chiniqtirish, jismoniy mashqlarga jalb etish muhim ahamiyatga ega. Burun bo'shlig'iga 4-5 tomchidan kuniga 3 mahal 2% kollargol (yoki protargol) tomiziladi. Davolash 10 kun davomida olib boriladi. Bundan tashqari burun bo'shlig'iga "Nazoneks", "Avamis" aerosollarini kuniga 1-2 marta purkash foydali.

Bir vaqtning o'zida bemorga tubus-kvarts, UVCh, mikrotulkinli terapiya, ultraton, kalsiy xlorid, dimedrol, novokain bilan elektroforez, naftizin va gidrokortizon bilan ingalatsiya muolajalari buyuriladi. Oyoqlarni issiq vannada ushlab, qorinchalariga xantal qo'yish kabi boshqa chora-tadbirlar ham o'tkaziladi.

Surunkali gipertrofik rinit (*rhinitis chronica hyperthrophica*) burun bo'shlig'i shilliq pardasining shishi va infiltratsiyasi, ayrim maydonlarda epiteliy metaplaziyasi va proliferativ jarayon; epiteliy giperplaziyasi, fibroz va suyak to'qimasining giperplaziyasi bilan kechuvchi yallig'lanish jarayoni. Pastki burun chig'anoqlari yumshoq to'qimasi qalinlashib, kattalashishi tufayli bemorda burun orqali nafas olishi yoki nafas chiqarishi doimiy qiyinlashganligi, boshi og'rishi, hid bilish va eshitish qobiliyati pasayganligi, ovozini o'zgarishi (*yopiq manqalanish*), tomog'i tez-tez og'rishi, ish qobiliyatini pasayishi, asab tizimini buzilishi kabi belgilar kuzatiladi.

Old rinoskopiya da burun bo'shlig'i shilliq pardasi biroz qizargan yoki ko'karganligi, shilimshiq ajralma to'plami, pastki burun yo'lida burun chig'anoqlari (asosan pastki chig'anoq) kattalashib, burun to'sig'iga tegib turganligi ko'rinadi. Pastki burun chig'anoq'ining faqat old yoki orqa uchi kattalashganda – chegaralangan kattalashishi, uning barcha qismlari kattalashganda- chig'anoqni tarqoq kattalashishi deb yuritiladi. Chig'anoq orqa uchining chegaralangan kattalashishi tut donasi shaklini yoki burun polipini eslatadi (141-rasm).



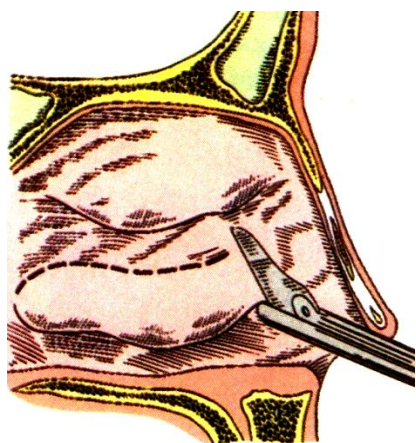
141-rasm Gipertrofik rinitning orqa rinoskopiya da turli manzaralari

Pastki burun chig'anog'ining orqa uchi kattalashib, eshituv nayining teshigini yopganda eshituv nayining o'tkazuvchanligi buzilib, bemorda evstaxeit (tubootit, otosalpingit) kasalligi rivojlanadi. Bemorda dastlab respirator gipo- yoki anosmiya, keyinchalik *essensial* (tiklanmaydigan) anosmiya paydo bo'lishi mumkin.

Tashxis bemor shikoyatlari, kasallikni boshlanishi, old- va orqa rinoskopiya, burunning nafas olish, hid bilish faoliyatlarini tekshirish natijalari asosida ko'yiladi. Rinopnevmetriyada ma'lum vaqt ichida burun bo'shlig'i orqali o'tayotgan havoning hajmi aniqlanadi. Gipertrofik rinitda burun bo'shlig'i orqali o'tayotgan havoning hajmi kamayadi. Bundan tashqari rentgenografiya, komp'yuter tomografiyasi tekshiruvlari o'tkaziladi.

Davolash. Surunkali gipertrofik rinit jarrohlik usulida davolanadi. Shilliq parda 10% lidokain, 1% piromekain, 2% dikain yordamida og'riqsizlantirilgandan so'ng kattalashgan chig'anoq ilgari paytlarda lyapis, uchxlorsirka, xrom kislotasi yordamida kuydirilar edi. Burun chig'anoqlarini galvanokaustika ta'sirida kuydirish usuli ham hozirgi kunda qollanilmaydi. Lekin burun chig'anoqlariga kriota'sir ko'rsatish muolajalari, pastki burun chig'anoqlarni shilliq osti vazotomiya yoki konxotomiya jarrohlik amallari, lazer nurlari yordamida ta'sir etish hozirda keng ishlatiladigan davo choralari hisoblanadi.

Chig'anoqlarning kattalashgan qismining qisman kesish usuli – *pastki chig'anoq konxotomiyasi* jarrohlik amali shifoxona sharoitida quyidagicha bajariladi. Bemor yotgan holatida pastki burun chig'anoqlarining shilliq pardasi mahalliy usulda 01% adrenalin gidroxlorid eritmasi qo'shilgan 0,5-1% novokain bilan og'riqsizlantiriladi. Qon oqishini kamaytirish maqsadida shilliq pardaga bir daqiqaga qisqich qo'yiladi. Qisqich chiqarib olingandan so'ng maxsus qiyshiq qaychi- "konxotom" yordamida chig'anoqning kattalashgan qismi kesib olinadi. Agar chig'anoqning orqa qismini kattalashgan taqdirda polip oluvchi ilgak yordamida olish mumkin (142-rasm).



142-rasm. Konxotomiya jarrohlik amali

Konxotomiyada pastki chig'anog'i to'liq olib tashlangan bemorlarda burun bo'shlig'i shilliq pardasi atrofiyaga uchrashi mumkin.

Hozirgi kunda jarrohlik amallari optik asboblari (endoskop, mikroskop) yordamida bajariladi. Bunda burun bo'shlig'ining kattalashgan qismi sog'lom shilliq parda maydoniga zarar etkazmagan holda mikrodebriderlar yordamida olinadi.

Pastki burun chig'anog'ining shilliq osti vazotomiyasi quyidagicha bajariladi. Mahalliy og'riqsizlantirish uchun 1% -li novokain eritmasi chig'anoq oldidan boshlab yuborilgandan so'ng pastki burun chig'anog'i old uchining shilliq pardasi suyakkacha biroz kesiladi.

Keyin maxsus asbob - raspator yordamida yumshoq to'qimalar tor kanal shaklida chig'anoqning old qismidan orqa qismigacha suyak usti pardasidan ajratiladi. Xuddi shunday harakatlar bilan chig'anoqning pastki

qismida yumshoq to'qimalar ham ajratiladi. Jarohat maydoni bitib ketgandan so'ng chig'anoq kichrayib, burun yo'llari kengayadi va natijada burundan nafas olish faoliyati yaxshilanadi.

Surunkali atrofik rinit (*rhinitis atrophica*) burun shilliq pardasining chegaralangan yoki tarqoq nospetsifik o'zgarishi bo'lib, uning asosida yallig'lanish emas, balki distrofik jarayon yotadi; shilliq pardaning qadaxsimon hujayralari kichrayib, silindrik hilpillovchi epiteliy yassi epiteliyga aylanishi natijasida shilliq ishlab chiqaruvchi bezlar va qon tomirlarning faoliyati buziladi. Atrofiya jarayoni asosan burun to'sig'ining old qismiga (*chegaralangan*) yoki burun bo'shlig'ining barcha maydonlariga (*tarqoq*), ba'zan faqat nafas maydoniga tarqalishi mumkin (*subatrofik rinit*).

Etiologiyasi. Birlamchi atrofik rinit tarqoq xarakterga ega bo'lib, umumiy kasallikning (masalan, mis yoki temir tanqisligi, kamqonlik) belgisi sifatida namoyon bo'lib, jarayon burunhalqum va hiqildoq sohasiga tarqaladi. Atrofiya jarayonining rivojlanishiga turli yuqumli kasalliklar (qizamiq, gripp, difteriya, skarlatina) va tashqi muhit omillari (quruq va issiq ob-havo) tasirida shilliq pardaning epiteliy qatlamining faoliyati pasayadi. Infeksion nazariya tarafdorlari kasallik burun bo'shlig'ida mavjud bo'lgan patogen mikroflora ta'siri natijasida yuzaga keladi deb hisoblaydilar. Boshqa olimlar kasallikni darmon dorilar etishmovchiligi bilan bog'liq deb ta'kidlaydilar. Bundan tashqari chang, gaz, bug', tamaki, silikat va sement changi ham atrofik rinitning rivojlanishiga sabab bo'ladi. Ba'zan kasallik konxotomiya yoki burun jarohatidan so'ng rivojlanadi. Kasallikni rivojida qaytaluvchi o'tkir rinit va endokrin buzilishlar ham muhim ahamiyatga ega.

Yaqin o'tmishida Respublikamizda paxta yakka hokimligi davri surib, qishloq xo'jaligida ko'p miqdorda xlor – va fosfororganik zaharli moddalar ishlatilganda atrofik rinit kasalligiga ko'p uchrar edi. Hozirgi kunda bu holat ijobiy tomonga o'zgaradi.

Klinik belgilari. Bemor burunda qurushishni his etishiga, unda qaloqlar hosil bo'lishiga, burun orqali nafas olishi qiyinlashganiga, hidni bilishi susayganiga, vaqti-vaqti bilan burundan qon oqishiga shikoyat qiladi. Odatda qon oqishi o'z-o'zidan yoki burun old tiqmasi qo'yilgandan so'ng to'xtaydi.

Old rinoskopiya da burun bo'shlig'ining shilliq pardasi oq-pushti rangda, quruq va yupqalashganligi, burun yo'llari kengayganligi, umumiy burun yulida quyuc sarg'ish-yashil ajralma borligi, ayrim joylarda ajralma qaloqlar hosil qilib, shilliq pardaga yopishganligi ko'rinadi. Ba'zan burun to'sig'i old qismining tog'ayi teshilganligi aniqlanadi.

Davolash. Rinitning bu shaklida umumiy konservativ va mahalliy davolash tadbirlari o'tkaziladi. Burun bo'shlig'i fiziologik eritma va yod aralashmasi (200 ml fiziologik eritmaga 6 -8 tomchi 5 % yodning spirtli eritmasi qo'shiladi) bilan kuniga 1-2 marta yuviladi. Vaqti-vaqti bilan burun bo'shlig'ining shilliq pardasiga yod-gli-tserin aralashmasi, 1% Lyugol eritmasi surtiladi (kuniga 1 mahal 10 kun davomida), A va E (*aevit*) vitaminlarning yog'li eritmalari, aloe sharbati, kolanxoe va propolis

tomiziladi. Burun bo'shlig'ini engil ishqoriy eritmalar (masalan, Toshkent ma'danli suvi va shu kabilar) bilan tez-tez purkab turish yaxshi natija beradi.

Bemorga FIBS, aloe, riboksin, pelloidin, gumizol va boshqa biogen dorilar teri ostiga, teri ichiga yoki burun chig'anog'ining shilliq pardasi ostiga yuborish, vitaminlar, yod va temir moddasiga ega dorilar (ferrumlek) ichish tavsiya etiladi.

Bundan tashqari, bemorlarga ishqorli 2-3% dengiz tuzi eritmasi bilan ingalyatsiyalar buyuriladi. Geliy-neon lazeri burun bo'shlig'i shilliq pardasining trofikasini yaxshilab, davolashda yaxshi samara beradi (muolaja 2-5 yoki 5-10 daqiqa davomida, jami 7-10 marta o'tkaziladi).

Sassiq tumov yoki ozena (*ozaena*) atrofik rinitning og'ir shakli bo'lib, burun bo'shlig'idagi atrofik jarayon nafaqat shilliq pardaga, balki suyak to'qimalarga ham tarqaladi. Bemor burnidan o'ziga xos badbo'y hid keladi. Sassiq tumov ko'proq yosh ayollarda uchraydi.

Etiologiyasi. Sassiq tumovni kelib chiqishi borasida ijtimoiy, anatomik, yalig'lanish, o'choqli infeksiyalar, neyrodistrofiya va endokrin nazariyalari mavjud. Ular ichida infeksiyalar va neyrodistrofiya nazariyalari keng tarqalgan.

Infeksiyalar nazariyasi bo'yicha ozenaning rivojlanishida burun bo'shlig'i ichidagi mikroflora birlamchi sababchi hisoblanadi. Mikroblar toksinlarining ta'sirida to'qima oqsillari parchalanib, indol, skatol, vodorod sulfid kabi badbo'y gazlar ajraladi.

Sassiq tumov bilan og'rigan bemorlarning burun bo'shlig'ida ko'pincha enterobakteriyalar oilasiga mansub klebsiella (*Klebsiella ozaenae*) borligi aniqlanib, uning uch turi mavjud:

- 1) *Klebsiella rhinoscleromatis* - skleroma kasalligini qo'zg'atadi;
- 2) *Klebsiella ozaenae* - ozenani qo'zg'atadi;
- 3) *Klebsiella pneumoniae* - sepsis, zotiljam, o'tkir ichak kasalliklari, pielonefrit, peritonit, meningit kabi kasalliklarni qo'zg'atadi.

Bundan tashqari ozenada korinebakteriya, protey mikroblari ham aniqlangan.

Neyrodistrofiya nazariyasi bo'yicha burun bo'shlig'ida distrofik jarayonning rivojlanishiga markaziy vegetativ asab va endokrin tizimlaridagi yoki simpatik innervatsiyadagi buzilishlar, temir moddasi etishmovchiligi sabab bo'ladi.

Klinik belgilari. Bemor burun bo'shlig'i shilliq pardasini qurishiga, unda ko'p miqdorda qaloqlar hosil bo'lishiga, burundan qo'lansa hid kelishiga (odatda bemorni o'zi bu hidni sezmaydi), burun orqali nafas olishi qiyinligiga, hid bilmasligiga shikoyat qiladi. Burundan o'ta qo'lansa hid kelishi tufayli atrofdagilar bemordan uzoqlashishga harakat qiladilar, bu esa bemorning ruhiyatiga salbiy ta'sir ko'rsatadi. Giposmiya dastlab hid bilish maydonini qaloqlar bilan qoplanishi, keyinchalik hid bilish retseptorining atrofiyasi natijasida rivojlanadi. Ba'zan bemorda anosmiya kuzatilishi mumkin.

Old rinoskopiyada burun bo'shlig'i jigarrang yoki sarg'ish-yashil rangli qaloqlar bilan to'lganligi, ular burunhalqum va pastki nafas yo'llariga tarqalganligi ko'rinadi. Qaloqlar tozalangandan so'ng burun bo'shlig'i shu qadar kengayadiki, hatto

burunhalqumning orqa devori, eshituv nayining halqum teshiklari va nay lo'lachalari ko'rinib turadi.

Qiyosiy tashxis. Sassiqlik tumovni oddiy atrofik rinit va zaxmda rivojlangan rinitdan farqlash lozim. Sassiqlik tumov ko'pincha balog'at yoshidagi xotin-qizlarda uchraydi. Oddiy atrofik rinitda atrofiya jarayoni faqat shilliq pardaga tarqalib, burundan qulansa hid kelmaydi. Zaxmda rivojlangan rinitda burundan badbo'y hid keladi, burun bo'shlig'ida qaloqlar, gumma yarasi va burun to'sig'i suyak qismining teshilishi aniqlanadi, Vasserman reaksiyasi musbat bo'ladi.

Bundan tashqari sassiqlik tumovni sil, skleroma, Vegener granulyomatozidan ham farqlash lozim. Sil infiltrati burun to'sig'ining tog'ay qismida joylashib, keyinchalik yaraga aylanadi va o'rnida teshik hosil qiladi. O'pka rentgenografiyasi, balg'amning gistologik tekshiruvi sil tashqisini tasdiqlaydi. Skleromaning infiltrativ shaklida burun bo'shlig'ining shilliq pardasida tugunchalar paydo bo'lib, keyinchalik burun dahlizi va burun bo'shlig'i chegarasida chandiqli bo'rtish hosil qiladi, qonda Frish-Volkovich tayoqchasi aniqlanadi. Vegener granulematozida burun to'sig'ida yoki pastki burun chig'anoqlarining old uchida nekrotik tugunchalar paydo bo'lib, bemorda sepsis, o'pka, buyrak va boshqa a'zolar kasalliklari rivojlanadi.

Davolash. Davolash tadbirlari bosqichma-bosqich olib boriladi.

1-bosqichda burun bo'shlig'i qaloqlardan tozalanadi. Bunda 2% natriy gidrokarbonat, 1% vodorod peroksidi, 0,1% permanganat kaliy, 1% dioksidin ishlatiladi. Burun bo'shlig'i har kuni quyidagi eritmalar bilan yuvilishi shart: yod tomizilgan natriy xloridning izotonik eritmasi; 1 stakan suvga solingan 1/2 choy qoshiq aralashma (10 ml salisil kislotasi, 20 g natriy xlorid, 20 g gidro-karbonat natriy).

2-bosqichda burun ichiga 2-3 soatga yod (yoki 1% Lyugol eritmasi), kalanxoe malhamlari va 5% sintomitsin emulsiyasiga shimdirilgan paxta tiqma qo'yiladi.

3-bosqichda bemorga fizioterapevtik muolajalar: aeroionoterapiya, dori aerosollari bilan ingalyatsiyalar buyuriladi. Ingalyatsiya uchun moychechak qaynatmasi, tripsin, ribonukleaza, kolagenaza, streptomitsin sulfat, tetratsiklin gidroxlorid eritmaları ishlatiladi.

4-bosqichda bemorga umumiy terapiya o'tkaziladi; mushak orasiga ozena klebsiellasiga qarshi antibiotiklar (streptomitsin sulfat, levomitsetin suktsinat), C va B guruhi vitaminlari, 1% nikotin kislotasi mushak orasiga yuboriladi. Burun chig'anoqlari shilliq pardasi ostiga 0,5-1%-5,0 ml gacha novokain eritmasini yuborish ham yaxshi natija beradi (jami 15-20 muolaja).

Bemorga temir moddaga boy dorilar (ferrumlek, ferrupleks), autogemoterapiya muolajasi tavsiya qilinadi, endokrin tizimi patologiyasini davolash tadbirlari o'tkaziladi.

Sassiqlik tumovda bajariladigan jarrohlik amallari burun bo'shlig'ini toraytirish maqsadida amalga oshiriladi. Buning uchun burun to'sig'i yoki burun yon devorining shilliq pardasi ostiga autotransplantant (suyak, qovurg'a tog'ayi) yoki sintetik transplantatlar (lafsan, teflon, kapron, akril plastmassa, poliuretan, polifasfazen) o'rnatiladi, burun teshiklarini qisman yopish usullari qo'llaniladi. Jarrohlik amalidan

oldin 12 -14 kun davomida burun bo'shlig'ida yuqorida qayd etilgan mahalliy davolash tadbirlari o'tkazilishi lozim.

Vazomotor rinit. L.B. Daynyakning (1970) tasnifi bo'yicha kasallik 2 shaklga bo'linadi:

- allergik;
- neyrovegetativ.

Vazomotor allergik rinitning rivojlanishiga allergenlar sabab bo'lsa, kasallikning neyrovegetativ shakli markaziy va vegetativ asab tizimi yoki endokrin tizimining patologik o'zgarishi, immunitetni susayishi natijasida rivojlanadi. Uzoq vaqt davomida umumiy va mahalliy ta'sirga ega dorilarni qo'llash hamda burun to'sig'ining qiyshayishi kasallikni rivojlanishiiga yordam beradi.

Allergik rinit (*pollinoz*) *mavsumiy* va *doimiy* turlarga bo'linadi. *Mavsumiy* allergik rinit o'simliklarni gullashi bilan bog'liq bo'lib, uni ba'zan " *pichan tumovi* " deb atashadi. Kasallik har yili u yoki bu o'simlik gullashi davrida takrorlanib turadi. Uzoq vaqt davom etgan va ko'p marotaba takrorlanadigan mavsumiy allergik rinit doimiy allergik rinitga aylanishi mumkin. *Doimiy* allergik rinit uy va qog'oz changi, soch, hayvonlar juni, qushlar pati, akvarium baliqlariga beriladigan ovqat maxsulotlari, oziq-ovqat maxsulotlari, dorilar, mikroflora (streptokokk va stafilokokk), zamburug'lar allergeni ta'siri natijasida rivojlanadi. Uy changi tarkibidagi *Dermatophagoides* kanasi hamda hayvon junining changi kuchli allergen hisoblanadi.

Allergik rinitni rivojlanish mexanizmi. Nafas olinganda burun bo'shlig'i shilliq pardasiga turli yot jism zarrachalari o'rnashib qoladi. Shilliq pardadagi mukotsilliar tizimining ta'siri tufayli ular me'yorda taxminan 15-20 daqiqada burun bo'shlig'idan chiqariladi. Ammo allergenlar molekulalari juda tez so'rilish xususiyatiga ega, shuning uchun bir daqiqadan so'ng bemorda o'ziga xos klinik belgilar yuzaga keladi. Allergenni (o'simlik changi, uy changi, zamburug'lar sporasi va h.k.) immunoglobulina (IgE) mansub antitanachalar bilan o'zaro ta'siri natijasida allergik reaksiya yuz beradi. Ushbu reaksiya biriktiruvchi to'qima labrotsitlarida (semiz hujayralarda) va bazofillarda sodir bo'ladi, keyin biologik faol moddalar, xususan gistamin, araxidon kislotasining metabolitlari, serotonin, atsetilxolin, trombositlarni faollashtiruvchi omil, leykotrienlar ajralib chiqadi. Biologik faol moddalar qon tomirlarni kengaytirish, qon tomirlar o'tkazuvchanligini oshirish xususiyatiga ega bo'lganligi sababli burun bo'shlig'i shilliq pardasi shishib, bemorda burun bitishi, aksirish, burundan shilimshiq ajralma oqish belgilari kuzatiladi.

Vazomotor rinitning *neyrovegetativ shakli* markaziy va vegetativ asab, endokrin tizimlarining faoliyatini buzilishi natijasida rivojlanadi. Bunda burun bo'shlig'ining shilliq pardasi oddiy fiziologik ta'sirlarga haddan tashqari keskin javob qaytaradi.

Klinik belgilari. Vazomotor rinitning har ikki shaklida 3 asosiy belgilar kuzatiladi:

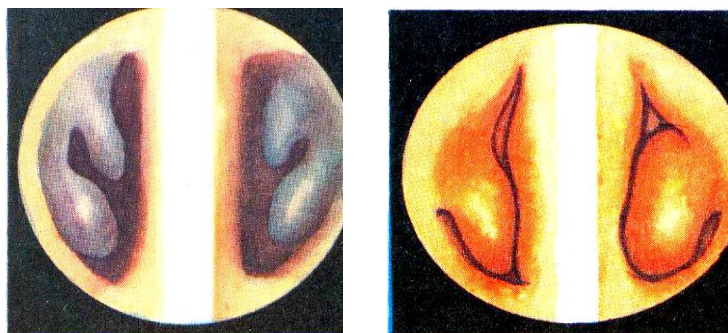
- 1) aksirish xurujlari;

2) burundan ko'p miqdorda shilimshiq va serozli ajralma oqishi (burun gid-roreyasi);

3) burun orqali nafas olishni qiyinlashishi.

Aksirish xurujlari o'simliklar gullashi paytiga to'g'ri keladi, bemorning burun va ko'zlari qichiydi, ko'zlari qizarib, ulardan tinmay ko'z yoshi oqadi. Burundan ko'p miqdorda suyuq yoki shilimshiq suyuqlik oqishi natijasida burun dahlizining terisi qizaradi. Burun bo'shlig'i shilliq pardasining shishi tufayli burun orqali nafas olish qiyinlashadi, bemorning boshi og'riydi, uyqusi buziladi, hid bilish va mehnat qobiliyatlari pasayadi.

Vazomotor rinitning allergik va neyrovegetativ shakllari rinoskopiya manzarasi bilan bir-biridan farq qiladi. Allergik rinitda burun bo'shlig'ining shilliq pardasi shishadi. Bunda shish qon kapillyarlaridan ko'p miqdorda transsudat ajralib chiqishi natijasida paydo bo'lib, shilliq parda dastlab qizaradi, keyinchalik rangpar, ba'zan oqish, mumsimon bo'ladi, uning tonusi pasayadi. O'rta burun chig'anog'ining shishi polipni eslatadi (143-rasm).



Remissiya davri

Xuruj davri

143-rasm.Vazomotor rinit

Burun bo'shlig'ining shilliq pardasiga qon tomirni toraytiruvchi dori surtilgandan so'ng qon tomirlar nisbatan kamroq qisqaradi, qonda va burun ajralmasida eozinofillar soni ko'payadi. Vazomotor rinitning allergik shakli ba'zan astmatik bronxit, bronxial astma g'alvirsimon bo'shliq polipini hosil bo'lishi bilan birga kechadi.

Neyrovegetativ rinitda burun bo'shlig'ining shilliq pardasi odatda ko'kimtir bo'lib, ayrim maydonlarda "Voyachek oq dog'lari" ko'rinadi. Qonda eozinofillar soni me'yorda bo'ladi.

Davolash. Vazomotor rinit bilan og'riyan bemor davolashdan oldin chuqur tekshiruvdan o'tkazilishi lozim. Yashirin infeksiya o'choqlari, ayniqsa milk va tishlar, tanglay murtaklari, burun yondosh bo'shliqlari, oshqozon, jigar, o't pufagi va ichak kasalliklari davolanadi.

Allergik rinitda quyidagi davolash tadbirlari o'tkazilishi lozim:

- organizmga allergen tushishiga qarshi shaxsiy himoya tadbirlari;
- spetsifik immunoterapiya (SIT);
- nospetsifik giposensibilizatsiya;
- yiringli o'choqni bartaraf etishga qaratilgan jarrohlik amallari;
- mahalliy kortikosteroid terapiyasi;
- refleksoterapiya.

Allergik rinitda allergik reaksiyaga sabab bo'lgan omilni bartaraf etish patogenetik terapiyaning muhim shartlaridan biri hisoblanadi. Bemorga o'simliklar

gullashi paytida boshqa joyda vaqtincha yashash, uyda respirator, havo tozalatgich yoki maxsus filtrlardan foydalanish, uy hayvonlari va akvariumdan voz kechish, xonadondan gilam va yumshoq o'yinchoqlarni chiqarish, uyni toza tutish, kiyim-kechaklarini tez-tez yuvish tavsiya qilinadi.

Allergologiya kabinetida kasallikni qo'zg'atuvchi allergen aniqlangandan so'ngina spetsifik immunoterapiyani o'tkazish mumkin bo'ladi; bunda kasallikni qo'zg'atgan allergenning kichik miqdori teri ostiga yuboriladi. *Spetsifik* immunoterapiya kasallikning remissiya davrida o'tkazilib, 3 marta takrorlanadi.

Allergen aniqlanmagan yoki poliallergiya hollarda nospetsifik giposensibilizatsiya tadbiri o'tkaziladi. *Nospetsifik* giposensibilizatsiya allergiya belgilarini bartaraf etishga qaratilgan bo'lib, dorilar yordamida amalga oshiriladi.

- I avlodga mansub antigistamin dorilar (dimedrol, suprastin);

- II avlodga mansub antigistamin dorilar (gismanal (astemizol), klaritin (loratadin), gistadin (terfenadin), telfast (feksofenadin), zirtek (setirizin), kestin (ebastin), erius).

Bemorga pipolfen, fenkarol, tavegil, intal, zaditen, 5% aminokapronat kislotasi, 10-30 % natriy tiosulfat, 10 % kalsiy xlorid, 10 % kalsiy glyukonat, 5% askorbin kislotasi, atropin sulfat, belloid yoki bellaspon kabi dorilar tavsiya qilinadi.

Engil hollarda mahalliy ta'sirga ega antigistamin dori vositalari-allergodil (azelastin) va gistimet (levokabastin) qo'llanadi. Mahalliy usulda bemorga dimedrol, gidrokortizon va 1% intal malhami, bекotid aэrozoli, fizioterapevtik muolajalardan - 1% dimedrol, 1% intal, 1% kalsiy xlorid bilan elektroforez, gidrokortizon va splenin malhami bilan fonoforez, aeroionoterapiya, UVCh, magnitoterapiya va geliy-neon lazer nuri tavsiya qilinadi.

Allergik rinit bilan og'riqan va asosan burun orqali nafas olishning qiyinligiga shikoyat qilgan bemorlarni davolashda topik steroidlar samarali vosita hisoblanadi.

Topik steroidlar hujayra qobig'idan oson o'tib, labrotsitlar tomonidan gistamin ishlab chiqarilishini so'ndiradi va qon tomirlar o'tkazuvchanligini kamaytirib, yalig'lanishga qarshi ta'sir ko'rsatadi. Yangi intranazal kortikosteriodlardan fliksonaze (flutikazon), aldesin (bekanaze, beklome-tazon), nazoneks (mometazon), rinokort (budesonid) burun spreylari bo'lib, ular burun ichiga ku-niga 1-2 mahal sepiladi va uzoq vaqt (4-6 oy) davomida qo'llanadi.

Allergik rinitning og'ir hollarida bemorga qisqa muddatga tizimli kortikosteroidlar (prednizolon, metilprednizolon, kenalog-40, diprospon) buyuriladi.

Amaliyotda ko'pincha qon tomirlarni toraytiruvchi dorilar ishlatiladi, ammo ular vaqtincha foyda qilib, uzoq vaqt qo'llanganda (2 haftadan ortiq) kasallikning kechimini og'irlashtiradi.

Jarrohlik amali kasallikning remissiya davrida va pollinoz mavsumidan so'ng bajarilishi lozim. Burun chig'anoqlarining ikkilamchi gipertrofiyasi kriota'sir, ba'zan pastki burun chig'anoqlarida shilliq osti vazotomiyasi, pastki konxotomiya, polipotomiya, burun to'sig'ining qiyshayishini bartaraf etish jarrohlik amallari bajariladi. Jarrohlik amalidan 6 -10 kun oldin bemorga nospetsifik giposensibilizatsiya tadbiri-

lari o'tkazilib, undan keyingi davrda bemorga uzoq muddatli intranazal kortikosteroidlar (nazoneks) buyuriladi.

Bundan tashqari refleksoterapiya (akupunktura, elektroakupunktura) davolash usullari qo'llaniladi; o'rta burun chig'anog'ining shilliq pardasiga 0,5% - 1,5 - 2 ml novokain eritmasi yuboriladi. Bemorga mehnat va dam olishda vaqtni to'g'ri rejalashtirish, ko'proq toza havoda bo'lish, oromgohlarda davolanish (Oqtosh, Zomin) tavsiya qilinadi.

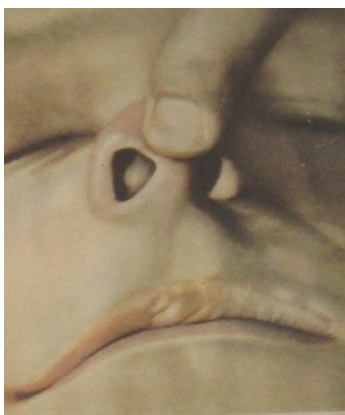
BURUN VA BURUN YONDOSH BO'SHLIQLARI JAROHATLARI harbiy va sport mashg'ulotlarida, ishlab chiqarish korxonalarida, ko'cha transport hodisalarida, epilepsiya xuruji paytida sodir bo'lib, hayotda tez-tez uchrab turadi.

Jarohat etkazgan jismning ta'sir kuchi va xususiyati, uning yo'nalishi va to'qima ichiga qanchalik chuqur botishiga qarab burun jarohatlari *ochiq* (teri qoplamini buzilishi) yoki *yopiq* (teri qoplamini buzilmasligi) bo'lishi mumkin.

Yopiq jarohatlarga lat eyish, yumshoq to'qimalarga qon quyilishi, shilinish, burun yondosh bo'shliqlari devorlari, ko'z kosasi, yonoq suyagi, g'alvirsimon bo'shliq kataklarining siljishi yoki siljimasligi bilan kechuvchi burun suyaklarining sinishi kiradi.

Ochiq jarohatlar yirtilgan, kesilgan, yuzaki va chukur, burun bo'shlig'iga kirib ketgan yoki kirmagan jarohatlarga bo'linadi. Burun bo'shlig'iga kirgan jarohatlarga ko'pincha o'tkir uchli jism sabab bo'ladi. Bunda burun bo'shlig'i shilliq pardasini yirtilishi, burundan qon oqishi, burun bo'shlig'i va burun yondosh bo'shliqlariga infeksiya kirishi, burun to'sig'i gematomasi va ho'ppozini rivojlanishi kuzatiladi. O'tkir uchli jism zarbining yo'nalishi burun bo'shlig'ining yuqori devoriga qaratilganda elaksimon plastinka sinib, bosh miya suyuqligini oqishi kuzatiladi.

Ko'pincha burun suyaklari va yuqori jag' suyagining peshona o'sig'i o'rtasidagi chokni kengayishi yoki burun suyaklari va burun to'sig'i tog'ayini sinishi, yoki chiqishi (144-rasm) natijasida tashqi burun yon tomonga siljiydi. Ba'zan yuqori jag' suyagining peshona o'sig'i sinishi mumkin.



144-rasm. Burun to'sig'i tog'ayini chiqishi

Ko'pincha yuz jarohatlarida ko'rish o'tkirligini pasayishi yoki butunlay yo'qotilishi (*amauroz*) bilan namoyon bo'lgan ko'z olmasi tubiga qon quyilishi, ko'z olmasini siljishi (*enofthalm*), ko'zni harakatlantiruvchi mushaklarni bosilishi natijasida falaji (*diplopiya*) kuzatiladi.

Burun yondosh bo'shliqlari jarohati bo'shliqlar devorini yorilishi, sinishi, suyak parchalarini bo'shliq ichiga kirishi bilan namoyon bo'ladi. Bundan tashqari, ular kalla bo'shlig'iga tarqalgan yoki tarqalmagan jarohatlarga bo'linadi.

Peshona bo'shlig'i odatda qosh usti sohasida jarohatlanadi; bo'shliqning old devori sinib, kosmetik nuqsonga sabab bo'ladi. Burunni botishi peshona bo'shlig'ining tabiiy teshigini yopilishiga olib keladi. Peshona bo'shlig'ining orqa devori kamdan-kam hollarda jarohatlaadi. G'alvirsimon bo'shliqning jarohati

ko'pincha ko'z kosasining ichki qismida, ya'ni burun bo'shlig'ining yon tomonida joylashgan shilliq pardani yirtilishi natijasida yuz sohasida teri osti emfizemasi paydo bo'lishiga olib keladi, shish va teri osti emfizemasi, peshona va bo'yin sohasigacha tarqalishi mumkin. Old g'alvirsimon arteriya jarohatlanganda ko'z kosasi atrofi to'qimasiga qon quyiladi.

Peshona va g'alvirsimon suyaklarning jarohati ko'pincha burun, ko'z olmasi va ko'z kosasi, ba'zan kalla suyagi jarohati bilan birga kechadi.

Ko'z kosasining pastki qismi va yuz sohasida joylashgan yuqori jag' bo'shlig'ining jarohati bo'shliq old devorini sinishi, jarohat maydoning shaklini o'zgarishi, ko'z kosasi pastki devori, ko'z olmasi, g'alvirsimon bo'shliq, yonoq, chakka suyaklari, tish va og'iz bo'shlig'ining jarohatlari bilan birga kechadi.

Ponasimon bo'shliq devorlarini sinishi ayni paytda kalla suyagi asosini sinishi bo'lib, nisbatan kam uchraydi va ko'rish asab tolasi, ichki uyqu arteriyasining jarohati bilan birga kechib, o'lim holatiga sabab bo'lgan qon oqishlarga yoki jarohatdan so'nggi uyqu arteriyasi devori anevrizmasiga sabab bo'ladi.

Klinik belgilari. Burun jarohatida burundan qon okishi, burun terisida va ko'z qovoqlarida qontalashishlar paydo bo'lishi, yumshoq to'qimalar shishi va teri osti emfizemasi, suyak parchalarini siljishi kuzatiladi. Burunning nafas olish faoliyatini buzilishi yoki hid bilish tirqishlarini yopilishi natijasida bemorda hid bilish qobiliyati pasayadi, hid bilish asab tolalari uzilganda – burunning hid bilish faoliyati butunlay yo'qoladi.

Aralash jarohatning belgilari xilma-xil bo'lib, burun yondosh bo'shliqlari va ular atrofida joylashgan a'zolar jarohatiga bog'liq bo'ladi. Bolalarda burun va burun yondosh bo'shliqlarining aralash jarohatlari yuz suyaklari jarohati bilan birga uchraydi. Yuzning o'rta qismi jarohatlanganda yuz suyaklarini noto'g'ri o'sishi natijasida, bolalarda keyinchalik yuz tuzilishida kosmetik nuqsonlar rivojlanishi mumkin.

Kalla bo'shlig'iga tarqalgan jarohatlarda bemorda bosh miya chayqalishi yoki qisilish belgilari kuzatiladi. Kalla bo'shlig'iga tarqalgan jarohatlarda kalla ichi asoratlari belgilari paydo bo'ladi. Kalla suyagi singanda va bosh miyaning qattiq pardasi jarohatlanganda jarohat maydonidan, burun yoki halqumdan miya suyuqligini oqishi kuzatiladi.

Tashxis bemor shikoyatlari, anamnez ma'lumotlari, tashqi tekshiruv, paypaslash, zondlash, rinoskopiya, endoskopiya, rentgenografiya, kompyuter tomografiyasi tekshiruvlari natijalari asosida qo'yiladi.

Tashqi tekshiruv va paypaslashda jarohat maydonining og'rishi, yumshoq to'qimalar shishi, tashqi burun shakli buzilganligi aniqlanadi. Burun yon tomonga siljiganligi, majaqlanganligi, burun usti paypaslanganda bo'rtishlar (zina belgisi), suyaklarning patologik harakatchanligi va suyak parchalari g'irchillashini aniqlanishi burun suyaklari singanligidan, bosib ko'rganda teri osti g'irchillashi - g'alvirsimon suyak singanligidan va shilliq parda yirtilganligidan dalolat beradi.

Rinoskopiya da burun bo'shlig'ida qon laxtalari, qontalashlar, shilliq parda yirtilganligi, burun bo'shlig'i torayganligi, burun chig'anoqlari botgan va burun to'sig'i qiyshayganligi ko'rinadi. Burun to'sig'i shilliq pardasining bir tomonlama, ayniqsa ikki tomonlama shishi burun to'sig'i gematomasidan darak beradi.

Jarohatning chuqurligi zond yordamida tekshiriladi. Yopiq jarohatda yumshoq to'qimaning shishi tashxis qo'yishni qiyinlashtirishi tufayli bosib ko'rganda bemorda mahalliy og'riq borligi, burun sohasining shishi, qontalashlari, burun to'sig'i qiyshiqqligi bor-yo'qligi e'tiborga olinadi.

Yuz suyaklarining shikastlari ko'pincha ko'z qovoqlari va ko'z kosasi atrofiga qon quyilishi "*ko'zoynak belgisi*" bilan kechadi. Ammo bu belgi kalla suyagi asosining sinishida, g'orsimon sinus jarohatida ham kuzatiladi. Aniq tashxis qo'yish maqsadida orqa miyani teshib ko'rish amali bajariladi. Kalla suyagining asosi singanda orqa miya suyuqligida qon borligi aniqlanadi (subaraxnoidal qon quyilishi). Bemordagi hushdan ketish, karaxtlik (es-hushni butunlay yoki qisman yo'qotilishi), talvasa holati yuz berishi kalla suyagining assosi singanligini bildiradi. Bunday holatlarda bemor boshining harakati cheklangan holatda shifoxonaga keltiriladi. Unga rentgenografiya tekshiruvi darhol qilinmaydi, chunki bunda bemor boshini yon tomonga burish kerak bo'ladi.

G'alvirsimon suyakning elaksimon plastinkasi sinib, bosh miya qattiq pardasi zararlanganda burundan orqa miya suyuqligi (likvor) oqishi kuzatiladi. Burundan bir paytning o'zida ham qon, ham miya suyuqligini oqishi tashxis qo'yishni qiyinlashtiradi. Jarohatning birinchi kuni "*juft dog*" belgisi kuzatiladi, ya'ni oq matodagi qon dog'ining atrofi rangsiz doira bilan o'ralgan bo'ladi; qon oqishi to'xtatilgandan so'ng burundan rangsiz ajralma oqadi. Laboratoriya tekshiruvida burundan oqayotgan ajralma tarkibida glyukoza borligi u miya suyuqligi ekanligini tasdiqlaydi.

Yuz suyaklari shikastlarini aniqlashda rentgenografiya, KT va MRT- tekshiruvlari ularning hajmi va xarakteri haqida qimmatli ma'lumotlar olishga yordam beradi.

Davolashda burun va burun yondosh bo'shliqlari jarohatining xarakteri, chuqurligi, bemorning umumiy ahvoli e'tiborga olinadi. Shoshilinch tibbiy yordam og'riqsizlantirish, qon oqishini to'xtatish, birlamchi jarrohlik ishlovini berish va bemorni darhol shifoxonaga yuborishdan iborat. Lat eyish yoki yumshoq to'qimalarning ochiq jarohatida ifloslangan jarohat maydonida birlamchi jarrohlik ishlovi bajariladi; jarohat maydoni dastlab antiseptik eritma bilan yuviladi, keyin maxsus qoshiqcha yordamida singan suyak va tog'ay parchalari olinib, yumshoq to'qima qoldiriladi. Bemorga qoqsholga qarshi anatoksin (emlangan bo'lsa - 0,5 ml, emlanmaganda -1 ml dan teri ostiga), teri ichi sinamasidan so'ng Bezredko bo'yicha qoqsholga qarshi qon zardobi (3000 ME) yuboriladi. Hayvon burun sohasini tishlaganda birinchi tibbiy yordamdan so'ng bemor quturish kasalligiga qarshi emlanadi. Birlamchi chok jarohatdan bir kun o'tgandan so'ng qo'yiladi.

Odatda singan burun suyaklari o'z joyiga o'rnatilgandan so'ng burundan qon oqishi o'z-o'zidan to'xtaydi. Aksariyat hollarda old burun tiqmasi, ba'zan orqa bu-

run tiqmasi bajariladi. Tiqma har 24- 48 soatda almashtiriladi. Bolalarga odatda elastik tiqma qo'yiladi. Jarohatlangan burun terisida qontalashlarni va yumshoq to'qima shishini kamaytirish maqsadida 5-6 soat davomida burun terisi ustiga muz parchalari qo'yiladi.

Burun suyaklari sinib, o'z joyidan siljiganda hamda tashqi kosmetik nuqson paydo bo'lganda burun suyaklari va burun yondosh bo'shliqlari devorlarining repozitsiyasi (o'z joyiga qo'yish) va suyak parchalarini ichki yoki tashqi tomondan harakatsizlantirish amali asosiy davolash usuli hisoblanadi. Suyak parchalarini o'z joyiga qo'yish muhim kosmetik ahamiyatga ega. Jarohatning birinchi kuni bajarilgan suyaklarni o'z joyiga qo'yish (*repozitsiya*) amali eng optimal usul deb tan olingan, lekin bosh miya, kalla ichi asoratlari u jarohatdan so'nggi 3-4 hafta davomida bajariladi.

Bemor kursida o'tirgan holatida burun bo'shlig'i mahalliy (shilliq pardaga 10% lidokain sepish, 2% dikain, 5% kokainni surtish yoki singan maydonga 1% novokain, 2% lidokain eritmalarini yuborish) usulida og'riqsizlantiriladi. Bolalarda repozitsiya amalini umumiy og'riqsizlantirish ostida bajarish maqul.

Barmoq yordamida singan suyak parchalarini o'z joyiga qo'yish usuli. Tashqi burun chap tomonga siljiganda umumiy og'riqsizlantirish ostida singan suyak parchalar o'ng qo'lning bosh barmog'i, o'ng tomonga siljiganda esa chap qo'lning bosh barmog'i bilan o'z joyiga qo'yiladi. Suyak parchalari o'z joyiga tushganda o'ziga xos qirsilash tovushi eshitiladi.

Yu.N.Volkovning burun elevatori yordamida singan suyak parchalarni o'z joyiga qo'yish usuli ham mahalliy yoki umumiy og'riqsizlantirish ostida bajariladi. Bunda o'ng burun elevatori burunning o'ng tomoniga, chap burun elevatori chap tomoniga ma'lum chuqurlikka kiritilib, elevatorning uchi oldinga va yuqoriga yo'naltirilgan harakat bilan burunning singan, cho'kkan suyak parchalari o'z joyiga qo'yiladi.

Suyaklarni barmoq va asbob yordamida o'z joyiga qo'yish usuli singan suyak parchalari orqaga va yon tomonga siljiganda qo'llanadi. Bunda bir vaqtning o'zida elevator yordamida oldinga yo'naltirilgan harakat bajarilsa, bosh barmoq yordamida singan suyaklar o'z joyiga qo'yiladi. Elevator bo'lmagan hollarda singan suyak parchalarni o'z joyiga qo'yish amali uchi steril paxta bilan o'ralgan yoki rezina qo'lqop barmog'i kiydirlgan pintset yoki qisqich yordamida bajariladi.

Burunning singan suyak parchalari o'z joyiga qo'yilgandan so'ng ularni kerakli holatda ushlab turish lozim. Buning uchun mahalliy og'riqsizlantirishdan so'ng burunning yuqori va o'rta yo'lga eritilgan parafinga (harorati 50 – 54 °C) shimdirilgan doka pilikcha bilan tiqma qo'yiladi. Parafin qisqa vaqt ichida sovib, burun suyaklarini to'g'ri holatda ushlab turadi, bunda bemor burnining pastki qismidan nafas oladi. Parafinli tiqma 3 kundan so'ng chiqarib olinadi, ba'zan u burun bo'shlig'ida 5-7 kungacha qoldirilishi mumkin.

Anamnez ma'lumotlari va ob'ektiv tekshiruvlar asosida bemorga bosh miya chayqalishining II-III darajasi tashxisi (bosh og'riqi, ko'ngil aynishi, qusish, holsiz-

lik, nevrologik belgilar) qo'yilganda burunning singan suyak parchalarini o'z joyiga qo'yish muolajasi keyingi kunlarga (5-6 kundan so'ng) qoldiriladi.

Burunning jarohatdan so'nggi ayrim og'ir nuqsonlari shifoxona sharoitida jarrohlik (kosmetik, plastik, estetik) usulida davolanadi. Tashqi burun shaklini buzilishi burun to'sig'i qiyshayishi, burun orqali nafas olishning buzilishi bilan kechgan hollarda umumiy og'riqsizlantirish ostida *rinoseptoplastika* jarrohlik amali bajariladi. Bunda birinchi bosqichda burun orqali nafas olishni tiklash, ya'ni *septoplastika*, ikkinchi bosqichda - *tashqi burunning kosmetik nuqsonini bartaraf etish* jarrohlik amallari bajariladi. Tashqi burunda o'tkaziladigan plastik jarrohlik amallari ochiq yoki yopiq usulda bajariladi. Nuqsonni bartaraf etish maksadida turli maxsulotlardan tayyorlangan implantantlar (autotog'ay, konservatsiya qilingan tog'ay, polimer maxsulotlar, silikon va boshq.) ishlatiladi.

Yuqori jag' bo'shlig'i devorlarining (ko'pincha old devori) sinishi suyak parchalarining botishi, bo'shliq ichiga qon quyilishi, ko'z kosasi devori va yonoq suyagining sinishi bilan birga kechadi. Bu holda jarrohlik amalida kosmetik nuqsonni bartaraf etish bilan birga pastki burun chig'anog'i ostidan burun yondosh bo'shlig'i bilan burun orasida sun'iy aloqa yo'li hosil qilinadi. Yuqori jag' bo'shlig'i ichidagi qonning bir qismi so'rilib ketadi, boshqa qismi hilpillovchi epiteliy yordamida burun bo'shlig'iga chiqariladi. Ba'zi hollarda jarohatdan so'nggi 3-4 kun davomida bemorda yallig'lanishga xos belgi paydo bo'lsa (bo'shliq sohasining shishi va infiltratsiyasi, og'riq, tana haroratining ko'tarilishi), unda yuqori jag' bo'shlig'i pastki burun yo'li orqali teshilib, chiqargich naycha orqali antiseptik va antibiotik eritmalar bilan yuviladi.

Peshona bo'shlig'i devorlarining sinishi suyak bo'laklarini bo'shliq ichiga botishi va tabiiy teshigi faoliyatining buzilishi bilan kechganda bo'shliq old devorini o'z joyiga qo'yish va peshona-burun bo'shlig'i orasida sun'iy aloqa yo'li hosil qilish jarrohlik amali bajariladi. Bo'shliq ichiga B.S. Preobrajenskiy bo'yicha chiqargich nayi o'rnatiladi (diametri 0,6-0,8 sm rezina naycha peshona bo'shlig'ini burun bo'shlig'iga ulab turadi) va 3 haftaga yostiqcha yordamida jarohat yonidagi teriga tiqib qo'yiladi. Peshona bo'shlig'ining orqa devori ko'zdan kechirilib, zond bilan tekshirilgandan so'ng orqa devorining suyagi singan hollarda neyrojarroh ishtirokida bosh miyaning qattiq pardasi ochilib, taftish qilinadi, yirtilgan joylari tikilib, suqilgan suyak parchalari olinadi.

Burundan orqa miya suyuqligi oqayotgan bemor yarim o'tirgan holatda yotqiziladi, unga bosh miya suyuqligi bosimini tushiruvchi dori vositalari (vena ichiga 25% magneziy sulfat 40% urotropin, diakarb kerakli miqdorda yuboriladi), tinchlantiruvchi dorilar (seduksin, relanium, 20% oksibutirat natriy) buyurilib, bemorga suyuqlik iste'mol qilish keskin chegaralanadi. Konservativ davolash yaxshi natija bermagan hollarda jarrohlik amali, ya'ni nuqson yuqori yoki o'rta burun chig'anog'ining shilliq pardasidan foydalanilgan holda bartaraf etiladi. Hozirgi kunda jarrohlik amalida endoskop va mikroasboblardan foydalanish yaxshi natija bermoqda.

Aralash jarohatlarda bemorga og'riqsizlantiruvchi (maksigan, trimol va boshq.), tinchlantiruvchi dori vositalar (tazepam, fenobarbital, seduksen, relanium, 20 % oksibutirat natriy, ketonal, promedol, morfin, ketomin va boshq.) tavsiya qilinadi. Jarohat maydonining yallig'lanishini oldini olish maqsadida umumiy va mahalliy yallig'lanishga qarshi antibiotiklar buyuriladi. Ikkilamchi asoratlarni oldini olish uchun bemorga desensibilizatsiya, dezintoksikatsiya, gemostatik va simptomatik davolash tadbirlari o'tkaziladi.

PARANAZAL SINUSITLAR - *burun yondosh bo'shliqlarining yallig'lanishi* barcha LOR-a'zolari kasalliklari orasida birinchi o'rinni egallaydi. Burun yondosh bo'shliqlarining yallig'lanishi bo'shliq ichidagi ajralmani tabiiy yo'llar orqali chiqarilishi qiyinlashganda rivojlanadi. Jarayon burunning bir nechta bo'shliqlariga bir vaqtda tarqalganda *polisinusit*, bir tomondagi burun yondosh bo'shliqlari yallig'langanda - *gemisinusit* va burunning barcha yondosh bo'shliqlari yallig'langanda - *pansinusit* deb ataladi.

Etiologiyasi. Infeksiya burun yondosh bo'shlig'iga burun bo'shlig'idan, tishlardan yoki boshqa yiringli o'choqlardan tarqalishi, jarohatlardan keyin rivojlanishi mumkin. Kasallikning rivojlanishiga bakterial flora, birinchi navbatda pnevmokokklar, *Streptococcus pneumoniae*, *Haemophilus influenzae*, *Moraxella catarrhalis*, *Staphylococcus aureus*, gemolitik streptokokk, ichak tayoqchasi, grammusbat va grammanfiy tayoqchalar, ba'zan gripp va paragripp viruslari, adenoviruslar, zamburug'lar, *Chlamydia pneumoniae* va *Mycoplasma pneumoniae* bakteriyalari sabab bo'ladi. O'tkir sinusitda ko'pincha bir xil mikroflora, surunkali sinusitda esa turli mikroflora aniqlanadi. Kasallikni rivojlanishida mahalliy va umumiy immunitetning holati muhim ahamiyatga ega.

Yuqumli kasalliklarda (difteriya, skarlatina, qizamiq) infeksiya burun yondosh bo'shlig'i ichiga gematogen yol orqali tarqaladi.

Yuqori jag' bo'shlig'i yallig'lanishining rivojlanishiga 10% hollarda yuqori jag' bo'shlig'i pastki devoriga yonma-yon joylashgan kam ildizli ikkinchi va ko'p ildizli birinchi chaynov tishlarining apikal granulyomasi sabab bo'ladi. Bu holda kasallikni odatda anaerob mikroflora qo'zg'atib, ajralma o'ziga xos badbo'y hidga ega bo'ladi. Bu holda sinusit surunkali kechadi va zararlangan tish davolangandan so'nggina bartaraf bo'ladi.

Kasallikni rivojlanishida burun yondosh bo'shlig'ining hajmi va tuzilishi muhim ahamiyatga ega: bo'shliqning hajmi qancha katta bo'lsa, u shuncha yallig'lanish jarayoni rivojlanishiga moyil bo'ladi. Burun yondosh bo'shliqlari orasida eng katta bo'shliq - bu yuqori jag' bo'shlig'i bo'lib, u nisbatan ko'proq yallig'lanadi. Yuqori jag' bo'shlig'ining o'rta burun yo'lga ochiladigan tabiiy teshigi bo'shliqning yuqorisida joylashganligi yuqori jag' bo'shlig'idagi patologik ajralmani burun bo'shlig'iga chiqarilishini yanada qiyinlashtiradi.

Burun yondosh bo'shliqlarining o'tkir va surunkali kasalliklarida shilliq pardaning mukotsilliar a'zosining suyuqlik ishlab chiqarish va transport faoliyati buziladi. Burun yondosh bo'shliqlarining burun bo'shlig'iga ochiluvchi tabiiy teshikla-

rini shilliq pardaning shishi tufayli yopilishi burun yondosh bo'shliqlaridan patologik ajralmani chiqarilishi qiyinlashadi, natijada u bo'shliq ichida to'planib qoladi.

Atrof muhitning noqulay ta'siri (gaz, chang, zararli moddalar bilan ifloslanishi) tufayli shilliq ishlab chiqaruvchi bezlar hujayralarining faoliyati va hilpillovchi epiteliy tuklarining harakati susayadi (*mukotsilliar klirens*). O'z navbatida bu hol burun va burun yondosh bo'shliqlarda yallig'lanish jarayonini rivojlanishiga olib keladi.

O'tkir sinusit, asosan tumov, gripp, qizamiq, skarlatina, zaxm, sil va boshqa yuqumli kasalliklarda ularning asorati sifatida rivojlanishi mumkin. Burun va burun yondosh bo'shliqlarining turli jarohatlari, burun bo'shlig'i yot jismlari, xavfli va xavfsiz o'smalari ham ularning yallig'lanishiga sabab bo'ladi.

Surunkali sinusitning rivojlanishiga mahalliy va umumiy immunitetning susayishi, autoallergiya, bakterial allergiya, pastki va o'rta burun chig'anoqlarining gipertrofiyasi, burun to'sig'i qiyshiligi, burun o'smasi burun yondosh bo'shliqlaridan patologik ajralmani chiqarilishi qiyinlashtirib, surunkali sinusitning rivojlanishiga yordam beradi.

O'tkir sinusitda *patologoanatomik o'zgarishlar* bo'shliq shilliq pardacining qizariishi, infiltratsiyasi va shishi bilan namoyon bo'ladi. Ayrim maydonlarda epiteliy qatlamini ko'chishi, limfotsitlar, neytrofillar va eozinofillarni to'planishi kuzatiladi. Burun yondosh bo'shliqlari devorlarining shilliq pardasida qontalashishlar paydo bo'lib, bo'shliq ichida serozli, shilimshiq, yiringli, gemorragik, fibrinli yoki aralash ekssudat to'planadi.

Surunkali sinusit asosan biriktiruvchi to'qimada proliferatsiya jarayoni, limfotsitlar, neytrofillar, plazmatik hujayralar infiltratsiyasi, yallig'lanish o'smalari va poliplarni hosil bo'lishi bilan kechadi.

Tasnifi. B.S.Preobrajenskiy (V.T.Palchun,1974) burun yondash bo'shliqlari yallig'lanishining quyidagi tasnifini taklif qildi:

A. Ekssudativ shakli: 1) kataral, 2) serozli, 3) yiringli,

B. Produktiv shakllari: 1) devor oldi giperplastik; 2) polipozli.

V. Alterativ shakli: 1) atrofik, 2) nekrotik, 3) xolesteatomali, 4) kazeozli;

G. Aralash shakli (yiringli-polipozli, kistozli-nekrotik).

D. Vazomotor va allergik sinusit.

Tashxis. Burun yondosh bo'shliqlari kasalligi bilan og'rikan bemor quyidagi tekshiruvlardan o'tkaziladi:

- Bemor shikoyatlari va anamnez ma'lumotlarini tahlil qilish;
- Umumiy klinik va biokimyoviy tahlillar, otorinologik tekshiruv (old va orqa riniskopiya, burun va burun yondosh bo'shliqlar faoliyatini tekshirish);
- Bo'shliq ajralmasining bakteriologik va virusologik, allergologik tekshiruvi;
- Endoskopik tekshiruv (endofotografiya), zarur bo'lsa sinusoskopiya;
- Biopsiya va sitologik tekshiruv (ko'rsatmaga asosan);
- Burun yondosh bo'shliqlarining rentgenologik tekshiruvi, shu jumladan kontrast modda yordamida;

- Kompyuter tomografiya (KT), magnit-rezonans tomografiya (MRT) (zaruriyat tug'lganda);
- Peshona, ponasimon va yuqori jag' bo'shliqlarini diagnostik (davolash) zondlash;
- Yuqori jag' bo'shlig'ini diagnostik maksadda teshib ko'rish (ko'rsatmaga asosan).

Burun yondosh bo'shliqlarining yallig'lanishida turli yo'nalishlarda bajarilgan rentgenologik tekshiruv keng qo'llaniladi. Koronar va aksial yo'nalishlarda bajarilgan KT va MRT tekshiruvlari rentgenologik tekshiruviga qo'shimcha tarzda bajariladi. Agar KT tekshirilayotgan a'zoning qavatlarini qog'ozga tushirish, uning tuzilishini, zichligini aniqlash imkonini bersa, MRT tekshiruvi yumshoq to'qima tuzilmalarini aniqlashga yordam beradi. Keng ko'lamlil ultratovush to'lqinlari (1,5-10 mGs) yordamida bajarilgan tekshiruv ham burun yondosh bo'shliqlarining yallig'lanishini aniqlashda keng qo'llaniladi.

Zamonaviy endoskopiya va endofotografiya tekshiruvlari burun va burun yondosh bo'shliqlarining murakkab tuzilmalarini ko'zdan kechirish imkonini beradi. Amaliyotda turli ko'rish burchakli qattiq va egiluvchan optik asboblari (endoskop, fibroskop va mikroskop) ishlatiladi. Bunday tekshiruvlar burun va burun yondosh bo'shliqlaridagi oddiy tekshiruvlarda ko'zga ko'rinmaydigan patologik o'zgarishlarni va yallig'lanish jarayonini erta aniqlashga yordam beradi.

O'tkir gaymorit (*highmoritis acuta*) - yuqori jag' bo'shlig'i shilliq pardasining o'tkir yallig'lanishi bo'lib, burun yondosh bo'shliqlari kasalliklari orasida nisbatan ko'p uchraydi. Yuqori jag' bo'shlig'idan olingan patologik ajralmada 75% hollarda bakterial mikroflora: *Streptococcus pneumoniae*, *Haemophilis influenzae*, *Moraxella catarrhalis*, *Staphylococcus aureus*, *Staphylococcus pyogenes anaeroblar*, viruslar va zamburug'lar aniqlanadi. Kasallik tumov, gripp, qizamiq, skar-latina va boshqa o'tkir yuqumli kasalliklarda yoki ularning asorati sifatida rivojlanadi.

Oxirgi yillarda davomli nazotraxeal intubatsiyadan so'ng rivojlangan nazokomial sinusit (shifoxona sinusiti) qayd etilmoqda. Bu kasallikni *Pseudomonas aeruginosa* va boshqa grammanfiy bakteriyalar qozg'atadi. Bo'shliq devorining jarohati, burun bo'shlig'ida bajarilgan jarrohlik amali, burun tiqmalari ham o'tkir gaymoritni rivojiga yordam beradi.

Yuqori jag' bo'shlig'ida patologik jarayonni rivojlanishida uning tabiiy teshigini torayishi yoki butunlay yopilishi, mukotsilliar klirensni buzilishi natijasida bo'shliqdan patologik ajralmani chiqarilishining buzilishi muhim klinik ahamiyatga ega.

Klinik belgilari. O'tkir gaymoritda mahalliy va umumiy belgilar kuzatiladi. Mahalliy belgilarga zararlangan bo'shliq sohasida noxushlik his etish, bir yoki ikki tomonlama burun orqali nafas olishni qiyinlashishi, yuqori jag' bo'shlig'i sohasida og'riq va uni yuz va boshning yarmiga tarqalishi, zararlangan tomonda tish og'rish, chaynaganda yoki bosh oldinga egilganda og'riqni kuchayishi, burundan yiringli yoki shilimshiq-yiringli ajralma oqishi, hid bilish qobiliyatini buzilishi kabi belgilar kiradi. Ajralmani chiqarilishi qiyinlashganda bemorning yuzi va pastki qovoqlari

shishadi. *Umumiy belgilarga* tana haroratini ko'tarilishi, umumiy holsizlik, ishtahani yo'qolishi, bosh og'rishi kiradi. Qonda yallig'lanishga xos o'zgarishlar (leykoformulani chapga siljishi, biroz leykositoz, EChT oshishi) aniqlanadi.

Tashxis bemor shikoyatlari, anamnez ma'lumotlari va burun bo'shlig'ining ob'ektiv tekshiruv natijalari asosida qo'yiladi. Old rinoskopiyada o'rta burun chig'anog'ining shilliq pardasi qizargan va shishgan, o'rta burun yo'lida ko'p miqdorda shillimshiq ajralma yoki yiring to'planganligi ko'rinadi. O'rta burun yo'li shilliq pardasiga 0,1 % adrenalin gidroxlorid eritmasini surtib, bemor boshini zararlangan bo'shliqning qarama-qarshi tomoniga egilganda yiring o'rta burun chig'anog'i ostida paydo bo'lishini ko'rish mumkin.

Yiringli to'plamni *rezina balloncha yordamida* so'rib olsa bo'ladi; buning uchun o'rta burun yo'lga 0,1% naftizin yoki 0,1% adrenalin gidroxlorid eritmasi surtilib, keyin o'rta burun chig'anog'ini burun to'sig'iga siljitib, bemorga "ku-ku" so'zini aytish buyuriladi, shu payt yiring to'plami rezina balloncha yordamida so'rib olinadi. Muolajadan so'ng yuqori jag' bo'shlig'iga tabiiy teshigi orqali zond kiritiladi, zondan oqib chiqayotgan yiringli ajralma bo'shliqda yiringli yallig'lanish borligini tasdiqlaydi. Frontit va etmoiditda ham o'rta burun yo'li shilliq pardasining yallig'lanishi va yiringli ajralma to'planishi kuzatiladi.

Rentgenografiya, kompyuter tomografiya, magnitrezonans tomografiya va zamonaviy optik asboblari (qattiq va egiluvchan endoskoplari) aniq tashxis qo'yishga va burun bo'shlig'i ichini ko'zdan kechirishga yordam beradi. Burun yondosh bo'shliqlarini zondlash yoki yuqori jag' va peshona bo'shliqlarini teshish muolajasi muhim diagnostik ahamiyatga ega.

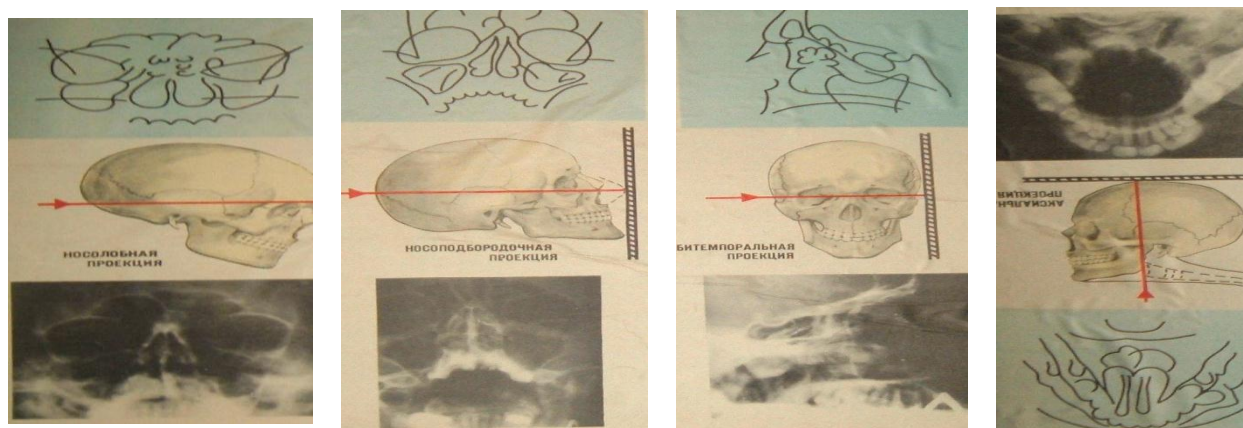
Burun yondosh bo'shliqlarining rentgenologik tekshiruv bo'shliqlarning bor-yo'qligini, ularning hajmini, o'lchamini, bo'shliq ichidagi patologik eksudat, qalinlashgan shilliq parda maydoni yoki polip borligini aniqlashga yordam beradi. Rentgenogramma, kompyuter tomografiya, magnit-rezonans tomografiya natijalari baholanganda bo'shliqlarning hajmi bir-biriga taqqoslanadi; yuqori jag' bo'shlig'ining hajmi qancha katta bo'lsa, uning havoliligi, ya'ni pnevmatizatsiyasi shuncha yaxshi bo'ladi.

Kichik bo'shliq hamisha xiraroq ko'rinadi. Bo'shliqning havoliligi kamayganda, ya'ni unda patologik suyuqlik to'planganda rentgenografiyada yuqori jag' bo'shlig'i sohasining manzarasi xiralashadi (145 -rasm).

Yuqori jag' bo'shlig'ini teshish muolajasi. Yuqori jag' bo'shlig'i pastki va o'rta burun yo'li yoki sug'irib olingan tishning joyi orqali teshiladi. Pastki burun yo'li orqali yuqori jag' bo'shlig'ini teshish muolajasi maxsus shprints va uzunligi 8-10 sm ga teng bo'lgan Kulikov ninasi yordamida bajariladi.

Dastlab pastki burun yo'lga, uning yuqori bo'limiga, ya'ni pastki burun chig'anog'ining birikish joyiga og'riqsizlantiruvchi dori vositasi surtiladi (10% lidokain aerezoli, 2% dikain, 1% piromekain, 10% dimedrol). Keyin pastki burun chig'anoqlarining birikish joyining old uchidan 1,5-2 sm orqada, Kulikov ninasi ko'z kosasining tashqi devoriga qaratib sanchiladi va yuqori jag' bo'shlig'ining ich-

ki devori teshiladi. Teshish muolajasi to'g'ri bajarilgan hollarda vrach ninani avval qiyinchilik bilan siljishini, keyin bo'shliq ichiga kirganligini his etadi.



145-rasm. Burun yondosh bo'shlig'ining turli yo'nalishlarda bajarilgan rentgenogrammasi

Nina yuqori jag' bo'shlig'i ichiga kirgandan so'ng uning uchi bo'shliq ichida erkin harakatlanishi tekshirib ko'riladi. Agar nina bo'shliq ichida erkin harakat qilmasa, unda u biroz orqaga tortilishi lozim. Shundan so'ng bo'shliq ichidagi ajralma shprints yordamida so'rib olinib, bo'shliq ichiga esa iliq furatsilin yoki fiziologik eritma yuboriladi. Yuborilgan suyuqlikning ignadan tomchilab oqishi uni bo'shliq ichida ekanligini bildiradi.

So'rib olingan patologik ajralma ko'zdan kechiriladi. Unda yiringli-polipoz shilimshiq ajralma yoki tish kistasi borligi aniqlanishi mumkin. Agar nina bo'shliq ichidagi ajralmaning ustida tursa yoki bo'shliq ichida quyuq yiringli ajralma to'plangan bo'lsa, so'rib olinganda igna orqali hech narsa chiqmaydi, chunki quyuq suyuqlik nina teshigini yopib qo'ygan bo'ladi. Teshish muolajasi to'g'ri bajarilib, bo'shliq antiseptik eritma (furatsilin, rivanol, 0,9% fiziologik eritma) bilan yuviladi. Buning uchun bemorning boshi oldinga egiladi, shprints bilan yuborilgan suyuqlik burun dahlizi orqali buyraksimon likobchaga oqib tushadi. Bo'shliq ichidagi ajralma yiringli xarakterga ega bo'lganda yuvindi suvning rangi oqish rangga o'xshab, unda yiring to'plamlari ko'rinadi. Boshqa hollarda avval tiniq, keyin yiringli yoki shilimshiq aralash suyuqlik oqib chiqadi. Bo'shliq bir necha bor (tiniq yuvindi suv oqishigacha) yuviladi.

Yuqori jag' bo'shlig'ini teshish natijasining manfiyligi yuqori jag' bo'shlig'ining yiringsiz kasalliklari (shishli-kataral, polipozli gaymorit) yoki o'sma kasalligi bo'lishi mumkinligini e'tiborga olib, bemor KT va MRT tekshiruvlariga yuboriladi. Yuqori jag' bo'shlig'ini teshish muolajasi paytida yoki undan keyin mahalliy va umumiy asoratlar kuzatilishi va ular yuqori jag' bo'shlig'ini teshish paytida yo'l qo'yilgan xatolar natijasida yuzaga kelishi mumkin. Oqayotgan qon burun ichi tiqmasi yordamida to'xtatiladi. Yuqori jag' bo'shlig'i o'rta burun yo'li orqali teshilganda bo'shliq ichiga yuborilgan suyuqlik ko'z kosasi yumshoq to'qimalariga tarqalib, keyinchalik shu maydonda yiringli jarayon rivojlanishiga sabab bo'lishi mumkin.

Kamdan-kam hollarda bosh miya va yurak qon tomirlarining havo emboliyasi asorati kuzatilishi mumkin. Bunday og'ir asorat yuqori jag' bo'shlig'iga havo yuborilganda yuz beradi. Shuning uchun bo'shliqni yuvishdan oldin va keyin ichiga havo yuborish taqiqlanadi. Ba'zan yuqori jag' bo'shlig'ining o'ziga xos anatomik tuzilishi - ichki yoki old devori ichkariga chuqur botganligi uchrashi mumkin. Bunday holda bo'shliqning ichki va ko'z kosasining pastki yoki old devorlari orasidagi masofa 2 martaga kamayadi (3-4 mm gacha). Shuning uchun yuqori jag' bo'shlig'ini teshishdan oldin rengenografiya tekshiruvini bajarish maqsadga muvofiq.

O'tkir frontit (*frontitis acuta*) - peshona bo'shlig'ining o'tkir yallig'lanishi. O'tkir gaymoritni rivojlanishiga sabab bo'lgan barcha omillar (tishdan tarqalgan infeksiyadan tashqari) peshona bo'shlig'ini yallig'lanishiga ham sabab bo'ladi. Peshona bo'shlig'i o'rta burun yo'lga uzunligi 1,5-2,5 sm ga teng tor kanal orqali ochiladi. Bu esa peshona bo'shlig'idan patologik ajralmani chiqarilishini ancha qiyinlashtiradi. Shuning uchun peshona bo'shlig'i yallig'lanishida doimo kalla ichi va ko'z kosasi asoratlarning rivojlanish xavfi mavjud bo'ladi.

Klinik belgilari. O'tkir frontit bilan og'rigan bemor peshona sohasi og'rishiga shikoyat qiladi, og'riq peshona sohasi bosilganda va peshona bo'shlig'ining old devori perkussiya qilinganda, ko'z kosasining ichki-yuqori burchagi, ya'ni peshona bo'shlig'ining pastki devori bosilganda kuchayadi. Bemorning boshi, ko'z kosasi sohasida og'rib, nafas olish va hid bilish qobiliyati buziladi. Bo'shliq ajralmasining chiqarilishi qiyinlashganda og'riq kuchayib, bemorning ko'z qovoqlari va peshona sohasi shishadi, tana harorati 38-39 °C ko'tariladi. Qonda leykotsitoz, leykoformulani chapga siljishi, EChT oshishi kuzatiladi.

Old rinoskopiya o'rta burun yo'li shilliq pardasida frontitga xos o'zgarishlar ko'rinadi, burun chig'anoqlari, xususan o'rta burun chig'anog'i qizarib, shishadi va burun yo'lini yopib qo'yadi. Burun bo'shlig'ining tashqi devorida o'rta burun chig'anog'i old uchining ostidan yiringli ajralma oqayotganligi aniqlanadi. Perkussiya qilinganda va paypaslanganda peshona bo'shlig'i old devori sohasi va ko'zning ichki burchagi og'riydi. Bemorni boshi oldinga egilganda peshona sohasining og'riqi kuchayib, bo'shliq sohasida og'irlik his etadi.


Bundan tashqari uchshoxli asab tolasining nevrалgiyasini inkor etish maqsadida bemorga rentgenografiya, kompyuter tomografiyasi tekshiruvlari o'tkaziladi. Bunda peshona bo'shlig'ining havoliligi pasaygan yoki yo'qotilganligi ma'lum bo'ladi. Nevralgiyada og'riq to'satdan boshlanib, keskin kechadi, frontitda esa og'riq asta-sekin boshlanib, peshona bo'shlig'ida yallig'lanish jarayonini rivojlanishi bilan tobora kuchayib boradi; frontitda og'riyotgan maydon barmoq bilan bosilganda og'riq kuchayadi, nevrалgiyada esa og'riq kamayadi; frontitda jismoniy zo'riqishda, yo'talganda, aksirganda og'riq kuchayadi. Nevralgiyada peshona sohasi terisining sezgirligi oshadi.

Peshona sohasining og'rishi ba'zan o'tkir gaymoritda ham kuzatilishi mumkin. Aniq tashxis qo'yish uchun klinik tekshiruvlar natijalarini taqqoslash, peshona bo'shlig'ini zondlash ishlari bajarilishi lozim. Hozirgi kunda kattalar va hatto 6-7 yoshli

bolalarda 10% lidokain aerzoli bilan mahalliy og'riqsizlantirishdan so'ng peshona bo'shlig'ini 0,6 mm li o'mrov osti kateteri yordamida *zondlash muolajasi* amaliyotga keng tadbiiq etilgan. Zondlash muolajasini qo'llash imkoni bo'lmagan bemorlarda (5% hollarda) trepanopunktsiya jarrohlik amali bajariladi.

Trepanopunktsiya - peshona bo'shlig'ini teshish jarrohlik amali maxsus M.E. Antonyuk parmasi (trepani) yordamida bajariladi. Jarrohlik amalidan oldin teshiladigan maydon nuqta bilan belgilanadi. Buning uchun peshona sohasining o'rtasi va burun usti bo'ylab birinchi vertikal chiziq, qosh usti yoyining suyak cheti bo'ylab birinchi chiziqqa perpendikulyar ravishda ikkinchi gorizontal chiziq, hamda birinchi va ikkinchi chiziqilar hosil qilgan to'g'ri burchakning bissektisasi bo'ylab uchinchi chiziq o'tkaziladi. Uchinchi chiziqda burchakdan 1-1,5 sm tashlab parma qo'yiladigan nuqta belgilanadi. Xatoga yo'l qo'ymaslik uchun frontal, sagital yo'nalishlarda bajarilgan rentgen tasvirini, peshona bo'shlig'ining hajmini, enini, chuqurligini va ichki devorini hisobga olish lozim.


Peshona bo'shlig'ini parmalab teshish jarrohlik amali shifoxona yoki poliklinika sharoitida aseptika va antiseptika qoidalariga rioya qilgan holda quyidagicha bajariladi: mahalliy og'riqsizlantirish ostida (1% novokain - 5,0 ml, 2% lidokain) belgilangan nuqtadan trepanotom (parma) yordamida peshona bo'shlig'ining old devori teshiladi.



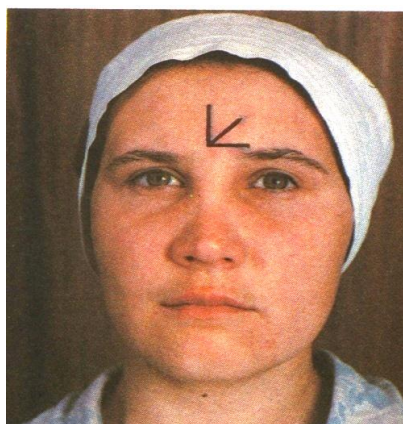
146-rasm. Parma



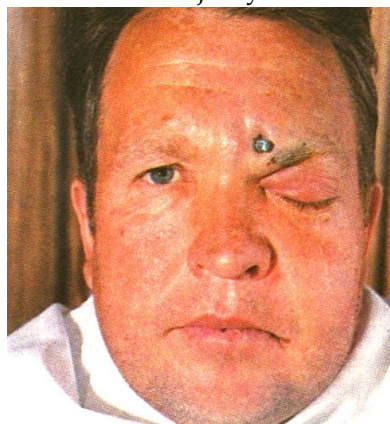147-rasm. Peshona bo'shlig'ini teshish jarayoni



148-rasm. Parma kanyulasini o'rnatish jarayoni



149-rasm. Trepanopunktsiyani bajarish uchun mo'ljal chiziqlari



150-rasm. Parma kanyulasini ko'rinishi

Keyin parma chiqarib olinadi va hosil bo'lgan teshikka temir zond kiritilib, peshona bo'shlig'ining chukurligi va uning orqa devori aniqlanadi. Shundan so'ng teshikka kanyulya kiritilib, peshona bo'shlig'i shu kanyulya orqali iliq furatsilin, 0,9 % fiziologik eritmalar bilan yuvilib, bo'shliq ichiga antibiotik, garmon va ferment eritmaları yuboriladi (146-150- rasmlar). Muolajalar 7-12 kun davom ettiriladi.

Tashxis bemor shikoyatlari, old va orqa rinoskopiya, faringoskopiya, sinusoskopiya, kompyuter tomografiyasi, zondlash, trepanopunktsiya, bakterilogik va boshqa qo'shimcha tekshiruvlar natijalari asosida qo'yiladi.

O'tkir etmoidit (*etmoiditis acuta*) – *g'alvirsimon bo'shliq kataklarining o'tkir yallig'lanishi* ko'p uchraydi va kattalarda yuqori jag' bo'shlig'ining o'tkir yallig'lanishidan keyin ikkinchi o'rinni egallasa, bolalarda birinchi o'rinda turadi. O'tkir etmoidit kamdan - kam hollarda alohida kasal-lik sifatida qayd etiladi. Odatda g'alvirsimon bo'shliq old kataklarining yallig'lanishi frontit va gaymorit, orqa kataklarining yallig'lanishi sfenoidit bilan birga kechadi. O'tkir rinit, o'tkir respirator yuqumli kasalliklar, gripp, paragripp va boshqalar etmoiditni rivojlanishiga sabab bo'ladi. G'alvirsimon bo'shliq katakchalari tabiiy teshiklarining o'ziga xos anatomotopografik joylashuvi, o'rta burun yo'lining torligi, burun to'sig'i qiyshiqligi kasallikni rivojlanishiga yordam beradi.

Klinik belgilari. G'alvirsimon bo'shliq old kataklarining yallig'lanishi umumiy va mahalliy belgilar bilan kechadi, ba'zan frontitga xos belgilar kuzatilishi mumkin. Bemorning boshi, burun negizi, g'alvirsimon bo'shliqlar sohasi va qoshlarining o'rtasi og'rishiga shikoyat qilib, og'riq asosan burun negizi va ko'z kosasining ichki cheti sohasida joylashadi. Bemorning tana harorati ko'tariladi (37 - 38 °C), burundan nafas olishi qiyinlashib, undan shilimshiq-yiringli ajralma oqadi, hid bilish qobiliyati pasayadi.

Bolalarda va surunkali kasalliklarga chalingan immun holati sust bo'lgan bemorlarda infeksiya ta'sirida g'alvirsimon bo'shliq kataklarining suyak devorlari qisman emiriladi. Bunday hollarda zararlangan tomonda ko'z kosasining ichki burchagi, yuqori va pastki qovoqlari shishib, qizaradi. Ushbu maydonda yopiq empiema (yopiq yiringli o'choq) hosil bo'lishi va yiringli jarayon ko'z kosasi devori va yumshoq to'qimalariga tarqalishi mumkin. Natijada ko'z olmasini tashqi tomonga siljishi, ekzoftalm, xemoz, ko'z olmasi harakatlenganda kuchli og'riq paydo bo'lib, ko'rish o'tkirligini pasayishi va organizmning zaharlanish belgilari kuzatiladi; tana harorati 38-39 °C ga ko'tariladi.

Tashxis kasallikni boshlanishi, bemor shikoyatlari va obektiv tekshiruvlar asosida qo'yiladi. Old rinoskopiya o'rta burun chig'anog'i sohasida shilliq parda shishgan va qizarganligi, ba'zan o'rta burun yo'lida yiringli ajralma yoki orqa katakchalar yallig'langanda hid bilish qobiliyati buziladi, halqum orqa devoridan yiringli ajralma oqayotganligi ko'zga tashlanadi. G'alvirsimon bo'shliqning old katakchalari yallig'langanda patologik o'zgarishlar asosan o'rta burun yo'lida, orqa katakchalari yallig'langanda esa - yuqori burun yo'lida aniqlanadi. Rentgenografiya, KT, MRT tekshiruvda g'alvirsimon bo'shliq katakchalarining xiralashishi qayd etilsa, endo-

skopiya tekshiruvi g'alvirsimon bo'shliq katakchalarining burun bo'shlig'iga ochilish teshiklarini ko'zdan kechirish va old yoki orqa etmoidit tashxisini qo'yish imkonini beradi.

Yiringli ajralma g'alvirsimon bo'shliq kataklaridan chiqarilmay qolgan hollarda (*yopiq empiema*) bemorning ko'z qovoqlari shishib, ko'z olmasi tashqi tomonga va pastga siljiydi, ba'zan jarayon ko'z kosasi va kalla ichi asoratlarini rivojlanishiga sabab bo'ladi.

O'tkir sfenoidit - (*sphenoiditis acuta*) - *ponasimon bo'shliqning o'tkir yallig'lanishi* bo'lib, odatda g'alvirsimon bo'shliq orqa katakchalarining yallig'lanishi bilan birga kechadi.

Klinik belgilari. Bemor boshi og'rishiga, ko'z olmasi orqasida bosimni his etishiga va og'riqqa shikoyat qiladi (sfenoiditga xos sub'ektiv belgi); og'riq ensa sohasiga, ko'z kosasiga, ba'zan peshona va boshning tepasi yoki chakka sohasiga tarqaladi. Bemorda hid bilish qobiliyati pasayib, tana harorati ko'tariladi, ishtahasi pasayib, toliqish va ruhiy tushkunlik holati kuzatiladi. Ba'zan ko'rish o'tkirligi ham pasayishi mumkin.

Tashxis bemor shikoyatlari, sub'ektiv va ob'ektiv tekshiruv, endoskopiya, old va orqa rinoskopiya, faringoskopiya, rentgenografiya, KT, MRT tekshiruvlari natijalari asosida qo'yiladi. Old rinoskopiya yuqori burun yo'lining shilliq pardasi shishgan va qizarganligi, o'rta burun chig'anog'ining ustida shilimshiq-yiringli ajralma, ba'zan yuqori burun yo'lida yallig'lanish o'smalari va poliplar borligi aniqlanadi.

Orqa rinoskopiya yoki faringoskopiya yiringli ajralma burunhalqumdan halqumning orqa devori bo'ylab pastga oqayotganligi ko'rinadi. Ponasimon bo'shliqni chuqur joylashganligi, bemor shikoyatlarining noaniqligi, burun yo'llarining torligi va shilliq pardaning shishi tufayli aniq tashxis qo'yish qiyin bo'lishi mumkin. Bemor og'zini katta ochib turgan holatda kalla suyagining burun-iyak yo'nalishida bajarilgan rentgenogrammasi barcha burun yondosh bo'shliqlari kabi ponasimon bo'shliq va g'alvirsimon bo'shliq orqa katakchalarining patologik o'zgarishlarni aniqlash imkonini berca, KT- yoki MRT-tekshiruvlari bunga yanada aniqlik kiritadi.

Diagnostik va davolash maqsadida bajariladigan ponasimon bo'shliqni 0,6 mm li o'mrov osti katetri bilan zondlash usuli 99% hollarda ijobiy natija beradi. Ammo ushbu muolaja vrachdan yuksak mahoratni talab qiladi. Hozirgi kunda endoskopiya tekshiruvi ponasimon bo'shliqning old devori va burun bo'shlig'iga ochiladigan tabiiy yo'llar holatini ko'zdan kechirish imkonini beradi.

O'tkir sinusitlarni davolash. Asoratsiz kechgan o'tkir sinusitlar odatda konservativ usulda davolanadi. Bemorga antibiotikoterapiya (augmentin, amoksitsillin, ampitsillin, sefazolin, seporin, klaforan, kefzol, doksitsiklin, eritromitsin, rulid, sumamed, oleandomitsin) buyuriladi. Agar bitta antibiotik 72 soat davomida ijobiy natija bermasa, unda qo'shimcha ravishda boshqa antibiotik buyuriladi. Davolash 10-12 kun davom ettiriladi.

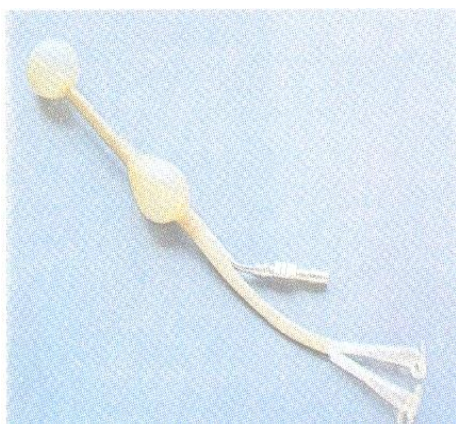
Bundan tashqari burun va burun yondosh bo'shliqlari shishini kamaytirish va yiringni chiqarilishini yaxshilash maqsadida antigistamin dori vositalar (suprastin,

pipolfen, tavegil) buyuriladi, burun bo'shlig'iga qon tomirlarni toraytiruvchi tomchilar (3% efedrin, 0,1% sanorin, 0,05-0,1% galazolin, 0,05-0,1% naftizin) tomiziladi.

Burun bo'shlig'iga tarkibida sekretolitik, antibiotik va og'riqsizlantiruvchi dorilar kiritilgan murakkab endonazal spreylarni (rinofluimutsil, izofra) sepish foydali.

Burun yondosh bo'shliqlaridan yiringli ajralmani chiqishi engillashgandan so'ng bemorga isitish muolajalari buyuriladi. LUCH-2 apparati yordamida mikroto'lqinli terapiya kontakt usulda bajarilganda to'qimalar yaxshiroq isiydi va davolash ijobiy natija beradi. Bundan tashqari, burun yondosh bo'shlig'i sohasini UVCh (8-12 muolaja), KUF (6-8 muolaja), UBN, induktotermiya, lazeroterapiya, ultratoterapiya, solyuks yoki ko'k lampa yordamida isitish tadbirlari tavsiya qilinadi.

Oxirgi yillarda o'tkir va surunkali sinusitlarni davolashda bo'shliqlarni G.I.Mar-kov va V.S. Kozlov (1990) taklif qilgan "YaMIK" sinus-katetri yordamida yuvish usuli keng qo'llanmoqda (151-rasm).



151-rasm. YaMIK sinus katetri

Sinus-katetr shishiriladigan ikkita rezina ballonchaga ega bo'lib, ularning biri (*distal balloncha*) xoana orqasiga, ikkinchisi (*proksimal balloncha*) - burun dahliziga o'rnatiladi. Har bir ballonchadan klapanli naycha chiqadi. Ballonchalar orasida sinus-katetrning uchinchi naychasi joylashgan. Ishlatishdan oldin sinus-katetr yumshatiladi, naychalar erkinligi va germetik yopiqligi tekshiriladi.

Muolaja bemor kursida o'tirgan va boshini orqaga tashlagan holatida bajariladi (bunda zararlangan bo'shliq yuqori holatni egallashi lozim). O'rta burun yo'lining shilliq pardasi 2% lidokain eritmasi yordamida og'riqsizlantirilib, burun yondosh bo'shliqlarining tabiiy yo'llari qon tomirlarni toraytiruvchi dorilar yordamida kengaytiriladi. Keyin sinus-katetr ko'z nazorati ostida burunhalqumga kiritiladi (bunda distal balloncha xoanada joylashishi lozim). Burun bo'shlig'ining old-orqa o'lchamini e'tiborga olgan holda sinus-katetrning harakatchan proksimal ballonchasi burun dahliziga kiritiladi. Distal va proksimal ballonchalarga shprits yordamida havo yuborib, shishirilganda burun bo'shlig'i xoana va burun dahlizi sathida to'liq yopiladi. Sinus-katetrning uchinchi naychasi orqali havo shpritsga so'rib chiqarilgan paytda burun bo'shlig'ida manfiy bosim hosil bo'lib, burun yondosh bo'shliqlarda musbat havo bosimi saqlanib qoladi, natijada patologik ajralma burun yondosh bo'shliqlarining tabiiy yo'llaridan burun bo'shlig'iga va sinus-katetr orqali shpritsga oqib tushadi. Bemorni boshi qarama-qarshi tomonga burilgandan so'ng (bunda zararlangan bo'shliq pastda, tabiiy yo'li biroz yuqoriroqda joylashishi lozim) shpritsga 3-5 ml antiseptik dori eritmasi olinib, burun bo'shlig'iga yuboriladi. Dori eritmasi tabiiy yo'llar orqali burun yondosh bo'shlig'iga etib borgandan so'ng u shprits bilan qayta tortib olinadi. Shprits porshenini orqaga 14 ml va oldinga 6 ml belgilargacha harakatlantirib, burun bo'shlig'idan patologik ajralmani so'rib chiqarish (*aspiratsiya*) uchun o'zgaruvchan havo

bosimi sharoiti yaratiladi. Muolaja patologik ajralmani shprintsiga chiqarilishi tuguncha bir necha marta takrorlanib, patologik ajralma to'liq yuvib chiqarilgandan so'ng bo'shliq ichiga dori eritmasi yuboriladi. Keyin distal va proksimal ballonchalar havodan bo'shatilib, sinus-katetr chiqarib olinadi.

Burun va burun yondosh bo'shliqlarini "YaMIK" sinus-katetri yordamida aspiratsiya usulida yuvish muolajasi har 2-3 kunda, jami 7-10 marta bajarilishi lozim. Shuni ta'kidlab o'tish joizki, davolashda ijobiy natijalarga erishi uchun bemor boshining to'g'ri holati muhim ahamiyatga ega. Patologik ajralmadan bo'shatiladigan bo'shliq burun bo'shlig'iga nisbatan yuqoriroqda, dori eritmasini yuborish paytida – u pastroqda joylashishi lozim.

Yuqorida qayd etilgan barcha umumiy va mahalliy davolash tadbirlari o'tkir frontit, etmoidit va sfenoiditda ham qo'llaniladi.

O'tkir gaymoritda ambulatoriya sharoitida yuqori jag' bo'shlig'i Kulikov ninasi yordamida teshilib, bo'shliq ichiga teflon naycha kiritiladi. Naychanning distal uchi burun dahliziga yoki yuqori labga leykoplastir yordamida yopishtirib qo'yiladi. Patologik ajralma borligi aniqlangandan so'ng yuqori jag' bo'shlig'i o'rnatilgan naycha orqali iliq 0,9 % fiziologik eritma, furatsilin (1:5000), rivoton eritmalari bilan yuvindi suvi tiniq bo'lguncha har kuni bir marta yuvilib, ichiga kerakli dorilar yuboriladi. Teflon naychani bo'shliq ichida 2 hafta davomida qoldirish mumkin. Yuqori jag' bo'shlig'i shu vaqt davomida furasilin yoki boshqa antiseptik eritmalar bilan yuviladi, unga har 12 soatda novokainda eritilgan antibiotikni, dioksidin, 5 mg tripsin yoki gidrokortizonni yuborish foydali.

Bo'shliqdan yiringli ajralma chiqishi kamaymagan hollarda umumiy yoki mahalliy og'riqsizlantirish ostida endoazal gaymarotomiya jarrohlik amali bajariladi.

O'tkir frontitda peshona bo'shlig'i maxsus qiyshiq nina yordamida pastki (ko'z kosasi) devori sohasida teshiladi va ninadan bo'shliq ichiga kateter (o'mrov osti katetri) kiritilib, bo'shliqda qol-diriladi, nina esa chiqarib olinadi. Kateterning tashqi uchi peshona sohasiga leykoplastir bilan yopishtirib qo'yiladi. Peshona bo'shlig'i shu kateter orqali yuvilib, ichiga dori eritmasi yuboriladi. Ko'z kosasi yaqin joylashganligi sababli peshona bo'shlig'ini old devori orqali parmalab teshish maqsadga muvofiq.

Dori-darmonlar bilan davolash usuli ijobiy natija bermagan hollarda o'tkir frontit jarrohlik amali yordamida davolanadi. Bunda peshona bo'shlig'i endoskop yordamida burun bo'shlig'i orqali ochiladi. Ko'z kosasi va kalla ichi asoratlari rivojlangan hollarda peshona bo'shlig'ida radikal jarrohlik amali bajarilib, *B.S.Preobrajenskiy bo'yicha peshona bo'shlig'i va burun bo'shlig'i orasida keng aloqa yo'li* hosil qilinadi.

O'tkir etmoiditda rivojlangan empiema, subperiostal ho'ppoz, ko'z kosasi yumshoq to'qimasi flegmonasi kabi asoratlar jarrohlik usulida davolanadi. Bunda g'alvirsimon bo'shliq katakchalari ekstra- va endonazal yo'l orqali, qovoqlar yoki ko'z kosasi yumshoq to'qimasining ho'ppozi tashqi yo'l orqali ochilib, rezina chiqargichlar o'rnatiladi.

O'tkir sfenoidit ham odatda yuqorida qayd etilgan dori-darmonlar bilan davolanadi. ToshPTI LOR klinikasida bolalarda 5-6 yoshdan boshlab engil umumiy og'riqsizlantirish ostida ponasimon bo'shliqni zondlash muolajasi bajarilib kelinmoqda, bunda bo'shliq tozalanib, antiseptik eritmalar yuboriladi.

Burun yondosh bo'shliqlarni "YaMIK" sinus-katetri bilan yuvish, unga Proetsning "siljitish" usulida dori aralashmasini yuborish muolajalari ham davolashda yaxshi natija beradi.

Proetsning "siljitish" usuli quyidagicha bajariladi:

Dastlab o'rta va yuqori burun yo'llari sohasi 2-5 daqiqa davomida qon tomirlarni toraytiruvchi dori (naftizin, tizin, sanorin, galazolin, adrenalin gidroxlorid) yordamida anemizatsiya qilinadi va shu tariqa burun yondosh bo'shliqlarining tabiiy yo'llari kengaytirilib, ulardan patologik ajralmani chiqarilishi osonlashtiriladi. Shilliq pardaning anemizatsiyasi mahalliy applikatsion og'riqsizlantirish (2% lidokain) bilan birga qilinsa muolaja og'riqsiz kechadi. Muolaja paytida bemor boshini qay holatda ushlab turishi muhim ahamiyatga ega.

Yuqori jag' va g'alvirsimon bo'shliqlarni yuvish paytida bemor boshini imkon qadar ko'proq orqaga egib kushetkaga chalqancha yotqiziladi. Vrach kushetkaning bosh tomonidagi stulga o'tirib, bemor boshini o'z tizzalari orasiga oladi (1-holat). Bunda uning tizzalari kushetka sathidan 10-15 sm pastroqda va orqaroqda joylashishi talab etiladi. Bunday holatda burun bo'shlig'ining sathi halqum sathidan 5-10 sm pastda joylashib, yuborilgan antiseptik eritmasi faqat burun bo'shlig'i va burunhalqumda aylanadi. Shu tariqa eritmani og'izhalqumga va hiqildoqhalqumga tushishi hamda yo'talni qo'zg'atishini oldi olinadi.

Peshona bo'shlig'ini yuvish paytida bemor kushetkada o'tirgan holda boshini tik ushlab turishi lozim, bunday holatda bo'shliqning tabiiy yo'li pastroqda joylashadi (2-holat). Ponasimon bo'shliqni yuvish paytida esa bemor boshini 90° ga oldinga egib, kushetkada o'tirishi va yuzini kushetkaga parallel holda tutishi lozim (3-holat).

Bemorning boshi kerakli holatni egallagandan so'ng elektr so'rg'ichning burun katagiga mos olivasi chap qo'lga olinib, chap burun katagiga yoki o'ng qo'lga olinib, o'ng burun katagiga kiritiladi. Qarama-qarshi qo'lining ko'rsatkich barmog'i bilan esa burun qanoti burunning harakatchan to'sig'iga (*septum mobile*) bosilib, ikkinchi burun katagi yopiladi. Keyin elektr so'rg'ichni ishga tushirub bemorga muolaja davomida "kok-kok-kok" yoki "ik-ik-ik" deb muntazam gapirib turish tushuntiriladi. Bunday tovushlar chiqarilganda yumshoq tanglay tepaga ko'tarilib, burunhalqumni yopadi, natijada so'rg'ich faqat burun va burun yondosh bo'shliqlaridagi havoni so'radi. Yosh bolalar yig'lagan paytida ham shu hodisa yuz beradi.

Elektr so'rg'ich yordamida burun bo'shlig'ida 0,4-0,8 atmosferagacha manfiy bosim hosil qilinib, kerakli bosimga erishilgach burun kataklari oliva va barmoqlardan bo'shatiladi. Manfiy bosim tufayli burun yondosh bo'shliqlaridagi patologik ajralma burun bo'shlig'iga oliva tomon "siljib", naylar orqali maxsus qabul qiluvchi idishga yig'iladi. Ayni paytda havo oqimi burun yondosh bo'shliqlari tomon "siljiydi". Muolaja paytida olivaning holati vaqti-vaqti bilan o'zgartirilib turuladi. Shu tariqa

burun yondosh bo'shliqlari 3-4 daqiqa davomida shprits yordamida 20-30 ml iliq fiziologik eritma bilan yuviladi.

Muolajaning oxirida burun yondosh bo'shliqlariga dori aralashmasi (30% lin-komitsin -1 ml, 0,5% metrogil - 4 ml, 2,5% gidrokortizon suspenziyasi - 0,3 ml) yuboriladi. Buning uchun bemorning boshi 90° ga chap yoki o'ng tomonga buriladi (*4-holat*). Bunday holatda barcha burun yondosh bo'shliqlarining tabiiy yo'llarini og'zi burun bo'shlig'i yon devorining ostida yotadi, shuning uchun shpris yordamida burun bo'shlig'ining pastki burun katagiga yuborilgan dori aralashmasi shu tabiiy yo'llarning og'zida to'planadi. Dori aralashmasi yuborilgan pastki burun katagi barmoq bilan yopilgandan so'ng tepada joylashgan burun katagiga oliva kiritilib, elektr so'rg'ich bilan burun bo'shlig'ida 0,5-0,8 atmosferagacha manfiy bosim hosil qilinadi.

So'rg'ich manometridagi manfiy bosim kerakli ko'rsatkichga etganda oliva va barmoq burun kataklaridan olinadi. Shu paytda burun bo'shlig'idagi manfiy bosim yo'qoladi. Bunday harakatlar bir necha bor takrorlanadi. Shunday qilib, burun bo'shlig'ida hosil qilingan manfiy bosim tufayli barcha burun yondosh bo'shliqlarining havosi burun bo'shligi tomon so'rib olinadi, ya'ni ularning havosi burun bo'shlig'i tomon "siljiydi", burun yondosh bo'shliqlarida hosil qilingan mayfiy bosim tufayli esa tabiiy yo'llarning og'zida to'plangan dori aralashmasi bo'shliqlar ichiga "siljiydi". Burun yondosh bo'shlig'iga hatto bir tomchi dori aralashmasini kirishi etarli terapevtik doza hisoblanadi. Elektr so'rg'ich dori aralashmasini so'rib olmasligi uchun, avval oliva bilan yopilgan, keyin barmoq bilan yopilgan burun katagini ochish maqsadga muvofiq.

Burun yondosh bo'shliqlarini Proetsning siljitish usuli bilan yuvish bolalarda ayniqsa keng qo'llaniladi. Muolaja bir kunda 2-3 marta takrorlanishi mumkin, jami davolash 7-10 kun davom ettiriladi. Bunda burun yondosh bo'shliqlari patologik ajralmadan tozalanadi.

O'tkir sfenoidit bilan og'rigan bemorlarda ko'z kosasi va kalla ichi asoratlarning belgilari kuzatilgan hollarda zudlik bilan jarrohlik amali bajarilishi lozim.

Surunkali gaymorit (*highmoritis chronica*) - *yuqori jag' bo'shlig'i shilliq pardasining surunkali yallig'lanishi* bo'lib, odatda tez-tez qaytalangan yuqori jag' bo'shlig'i o'tkir yallig'lanishining davomi hisoblanadi. O'tkir yallig'lanish ikki oydan ortiq vaqt davom etsa, unda jarayon surunkali shakliga o'tgan deb hisoblanadi. O'tkir gaymoritni surunkali shaklga aylanishiga umumiy va mahalliy davolash tadbirlari etarli darajada olib borilmaganligi, yuqori jag' bo'shlig'ining o'ziga xos anatomik tuzilishi (burun bo'shlig'ining yuqori qismida joylashgan tabiiy yo'li o'rta burun chig'anog'i shilliq pardasining shishi bilan yopilishi yoki chig'anoqning suyak qismi va yuqori jag' bo'shlig'i devori orasidagi burchak juda kichik bo'lib, bo'shliq ichidan patologik ajralmani chiqarilishi qiyinligi), burun bo'shlig'ining xavfli va xavfsiz o'smalari yordam beradi. Surunkali gaymoritning rivojlanishiga tishdan tarqalgan infeksiya ham sabab bo'lishi mumkin.

Ko'pincha yiringli, yiringli-polipoz va polipoz gaymorit, kamdan-kam hollarda kataral, devor oldi giperplastik va allergik gaymoritlar uchraydi.

Etiologiya va patogenezi ko'p jihatlardan o'tkir gaymoritlarga mos keladi. Surunkali gaymoritning negizida yuqori jag' bo'shlig'i tabiiy yo'llarining yopilishi, uning chiqarush, havo almashtirish faoliyatini buzilishi, umumiy va mahalliy immunitetni pasayishi va bakteriyalar virulentligini oshishi yotadi. Yuqori jag' bo'shlig'i patologik ajralmasida *S. pneumoniae*, *H. influenzae*, *S.aureus*, *S.epidermidis*, anaeroblar yoki grammanfiy tayoqchalar aniqlanadi. Bundan tashqari *Aspergillus*, *Phycomycetes*, *Cladosporium zamburug'lari* ham surunkali gaymoritning rivojlanishida muhim rol o'ynaydi. Tashqi muhit, shamollash, kasb omillari ham kasallikni rivojlantirishiga yordam beradi.

Burun orqali nafas olishni qiyinlashtirgan va osteomeatal kompleks maydonini yopib turgan burun bo'shlig'ining o'ziga xos anatomik tuzilishi, shu jumladan burun to'sig'ini qiyshayishi va bo'rtishlari, burun chig'anoqlari gipertrofiyasi, poliplar, adenoidlar, xoanalar torligi va atreziyasi, polipozli etmoidit ham surunkali gaymoritni rivojlanishiga sabab bo'ladi. Bolalarda surunkali gaymorit uzoq vaqt davom etgan o'tkir gaymoritdan so'ng rivojlanadi va ko'pincha kataral shaklida kechadi. Adenoidlar va adenoidit kasallikning klinik kechimini yanada og'irlashtirishi mumkin. Burun orqali nafas olishi tiklangandan so'ng, ya'ni adenotomiya jarrohlik amali bajarilgandan so'ng, yuqori jag' bo'shlig'i shilliq pardasining fizologik faoliyati yana o'z holiga qaytadi.

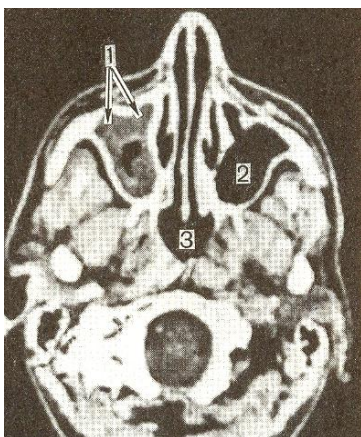
Klinik belgilari. Kasallikning klinik belgilari gaymoritning klinik shakliga bog'liq bo'ladi. Surunkali gaymoritda sub'ektiv belgilar ko'pincha noaniq bo'lib, bemor uzoq davom etgan bir yoki ikki tomonlama tumovga, burundan shilimshiq yoki shilimshiq-yiringli badbo'y ajralma oqishi, burun orqali nafas olishni nisbatan qiyinligi, vaqti-vaqti bilan boshi og'rishiga, hid bilish qobiliyati pasayganligi va yotalga shikoyat qiladi. Ikki tomonlama surunkali gaymoritda (ayniqsa polipozli shaklida) bemorda hidni bilish qobiliyati pasayadi, hatto anosmiya rivojlanadi. Halqumni qurishi, tez-tez tuflab turish, ertalab yoki kun davomida ko'p miqdorda shilimshiq va yiringli-shilimshiq balg'am ajralishi, ko'nglini aynishi bemorning asosiy shikoyatlari bo'lib qoladi. Kasallik belgilari-ni pasayishi davrida bemorning ahvoli qoniqarli bo'ladi.

Yuqori jag' bo'shlig'i sohasini og'rish surunkali gaymoritda o'tkir gaymoritga nisbatan kuchsizroq bo'lib, u kasallikning xurujida yoki bo'shliq ajralmasining chiqarilishi qiyinlashganda kuchayadi. Ajralma dimog'ga erkin tushib turganda bemorning boshi odatda og'rimaydi; ba'zan boshida noaniq tarqoq og'riq paydo bo'ladi; asosan zararlangan tomonda yuqori jag', chakka yoki ko'z kosasi, peshona sohasi og'riydi, ba'zan uch shoxli asab tolasining nevrologiyasiga xos belgilar kuzatiladi. Bemorning xotirasi susayib, u fikrini tezda jamlab ololmaydi va tez toliqadi.

Burun bo'shlig'idan doimiy ravishda yiringli ajralma oqib turishi tufayli burun dahlizining terisi yallig'lanadi, shishadi, unda ekzemaga xos o'zgarishlar paydo bo'ladi. Old rinoskopiya da burun bo'shlig'i shilliq pardasi biroz qizargan, burun chi-

g'anoqlari kattalashgan, o'rta burun chig'anog'i ostidan chiqib, o'rta va pastki burun yo'lida to'plangan shilimshiq-yiringli ajralma ko'rinadi. Be-morning boshi qarama-qarshi tomonga egilganda ajralmani burun bo'shlig'iga chiqarilishi tezlashadi. O'rta burun yo'li zondga o'ralgan paxta yordamida tozalanib, shilliq pardaga 0,1% naf-tizin yoki 0,1 % adrenalin gidrokslorid eritmasi surtilgandan keyin patologik ajralma-ni qayta to'planishi, yuqori jag' bo'shlig'ining yallig'lanishiga xos ob'ektiv belgi hi-soblanadi. Yuqori jag' bo'shlig'i ajralmasining chiqarilishi old tomondan qiyinlash-ganda, u burun bo'shlig'ining orqa tomoniga - dimog'ga oqadi va orqa rinoskopiya yoki mezofaringoskopiyada aniqlanadi. Patologik ajralmani uzluksiz burunhal-qumga oqib tushishi natijasida bemorda surunkali granulyoz faringit rivojlanadi. Yuqori jag' bo'shlig'idan oqayotgan yiringli ajralma o'rta burun yo'li shilliq parda-sining yallig'lanishi, shishi va o'rta burun chig'anog'i old qismining gipertrofiyasiga olib keladi; keyinchalik o'rta burun yo'lida burun chig'anog'i old qismining poli-poz rivojlanishi mumkin.

Tashxis bemor shikoyatlari, ob'ektiv va endoskopiya tekshiruvi, rentgenografiya, kompyuter tomografiyasi, yuqori jag' bo'shlig'ini zondlash yoki punktsiyasi natija-lari asosida qo'yiladi (152-rasm).



152-rasm. Kalla suyagining kompyuter tomogrammasi. O'ng tomonlama gaymorit

Yuqori jag' bo'shlig'idan olingan ajralmaning bakterio-logik tekshiruvi o'tkazilib, kasallik qo'zg'atuvchisi va uni antibiotiklarga sezgirligi aniqlanadi. G'alvirsimon va pe-shona bo'shliqlarining yallig'lanishida ham yiringli ajral-ma o'rta burun yo'lida to'planishi va polip hosil bo'lish hollari kuzatilishi mumkin. Aniq tashxis qo'yish uchun burun bo'shlig'i yuvilib, o'rta burun yo'lining old qismi to-zalanadi. 15-20 daqiqadan so'ng o'rta burun yo'lida yi-ringli ajralmani qayta to'planishi gaymorit rivojlangan-ligidan dalolat beradi.

Odontogen gaymorit. Yuqori jag' bo'shlig'ining tubi ikkinchi kichik hamda birinchi va ikkinchi katta qoziq tish ildizlarining cho'qqisiga yaqin joylashganligi, ular orasida yupqa suyak plastinkasi va shilliq parda yotganligi odontogen gaymoritni rivojlanishiga sabab bo'ladi. Bu tishlar cho'qqisining yallig'la-nishi yuqori jag' bo'shlig'iga osongina tarqalishi mumkin. Tish ildizi granulemasi, subperiostal ho'ppozi odontogen gaymoritni rivojlanishiga olib keladi. Ba'zan gay-morit tishni sug'urib olish paytida yuqori jag' bo'shlig'i tubining teshilishi va in-feksiya kirishi natijasida yuzaga keladi. Bundan tashqari, odontogen gaymoritning rivojlanishiga og'iz bo'shlig'idan kirgan yot jism (tish plombasi, stomatologik asbob-ning singan bo'lagi, pilikcha, tish ildizi) sabab bo'ladi.

Bemor yonoq sohasining biroz og'rishiga, alveolyar o'siqdagi oqmadan yiring oqib chiqishiga, burnini qoqganda og'ziga havo kirishiga, ovqat parchalarini yuqori jag' bo'shlig'iga kirib qolishi natijasida paydo bo'lgan badbo'y hidga shikoyat qila-di.

Tashxis. Kasallik boshlanishi, ob'ektiv va sub'ektiv tekshiruv natijalari asosida qo'yiladi. Anamnez ma'lumotlaridan bemorda tishlari og'rib, og'iz bo'shlig'ida bajarilgan davolash muolajasi haqida ma'lumot olish mumkin. Stomofaringoskopiya "aybdor" tish yoki olib tashlangan tishning joyida yuqori jag' bo'shlig'iga ochiluvchi teshik orqali og'iz bo'shlig'iga quyuv va badbo'y yiringli ajralma oqib chiqayotganligi ko'rinadi. Stomatolog maslahati, burun yondosh bo'shliqlarining endoskopiya, rentgenografiya, kompyuter tomografiya, kontrastli rentgenografiya tekshiruvlari aniq tashxis qo'yishga yordam beradi; rentgen tasvirida yuqori jag' bo'shlig'ining pastki devori qalinlashganligi ko'rinadi.

Davolash. Odontogen gaymorit "aybdor" tishda va yuqori jag' bo'shlig'ida bajarilgan jarrohlik amali va boshqa umumdavolash tadbirlari yordamida davolanadi. Oqmali odontogen gaymoritda Kolduell-Lyukk jarrohlik amalidan tashqari, og'iz dahlizida yoki tanglayning yumshoq to'qimasida hosil bo'lgan oqma teshigini plastik yol bilan bfrtaraf etish amali bajariladi.

Surunkali frontit (*frontitis chronica*) - peshona bo'shlig'i shilliq pardasining surunkali yallig'lanishi. Ikki oydan ko'p davom etgan o'tkir frontit surunkali frontit deb baholanishi lozim. Surunkali frontit ko'pincha to'liq davolanmagan o'tkir frontitdan keyin rivojlanadi. O'rta burun chi-g'anog'i gipertrofiyasi, burun to'sig'i qiyshiqligi, burunning allergik kasallari, polipozli gaymoroetmoidit surunkali frontitni rivojlanishiga sabab bo'lib, bunda organizmning mahalliy va umumiy immunitetini pasayishi hamda mikrofloraning viruletligi muhim ahamiyatga ega.

Klinik belgilari. Kasallikning klinik belgilari peshona bo'shlig'idagi patologik jarayonning xarakteriga bog'liq bo'ladi. Surunkali frontitda sub'ektiv belgilar ko'pincha patologik ajralmani chiqarilishi qiyinlashib, bo'shliq ichida to'planganda yuzaga keladi. Bemor vaqti-vaqti bilan yoki doimo boshining peshona sohasi og'rishiga, burun bitishiga, burunda shilimshiq-yiringli ajralma to'planishiga, hid bilish qobiliyati pasayganligiga shikoyat qiladi. Bemorning peshonasi paypaslanganda yoki perkussiya qilinganda peshona bo'shlig'ining old va pastki devori sohasi og'riydi. Og'riq turli omillar ta'sirida (spirtli ichimliklar, tamaki, jismoniy zo'riqish) kuchayadi. Surunkali frontit ko'pincha g'alvirsimon bo'shliqning yallig'lanishi bilan birga kechib, ko'z kosasi va kalla ichi asoratlarini rivojlanishiga olib keladi. Bunda ko'z olmasi harakatlanganda og'riq paydo bo'lishi ekzoftalm, xemoz, ko'rish o'tkirligini pasayishi kabi belgilar kuzatiladi.

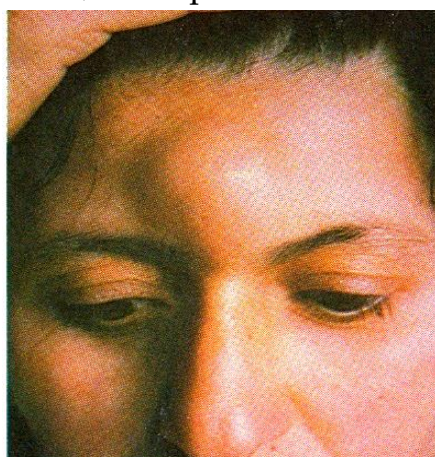

Old rinoskopiya o'rta burun chig'anog'i old qismining shilliq pardasi qalinlashib, ostida ko'p yoki kam miqdorda yiringli to'plam borligi, burun bo'shlig'ining tashqi devorida shilimshiq yoki yiringli-shilimshiq ajralma mavjudligi, o'rta burun yo'lining shilliq pardasi polipsimon o'zgarganligi aniqlanadi.

Yopiq empiemada yiringli ajralma ko'rinmasligi mumkin. O'tkir va surunkali frontitda peshona bo'shlig'i shilliq pardasining yallig'lanishi hisobiga emirilishi natijasida jarayon peshona suyak usti pardasiga va suyakka tarqalishi, keyinchalik shu maydonda dastlab ho'ppoz va oqma hosil bo'lishi mumkin (153-rasm).

Oqma peshona bo'shlig'ining old suyak devorini emirib, teri ostiga tarqalib, ochiq empiemani hosil qiladi; ba'zan yiring peshona bo'shlig'ining pastki devori orqali ko'z kosasiga yoki orqa devori orqali kalla ichiga tarqalib, ekstradural ho'ppoz yoki yiringli meningitni rivojlanishiga olib keladi.

Tashxis sub'ektiv va ob'ektiv ma'lumotlar, old va orqa rinoskopiya, rinopnev-mometriya, olfaktometriya, endoskopiya, peshona-burun yo'lini zondlash, rentge-nografiya, kompyuter tomografiyasi, bakteriologik va allergologik tekshiruvlar nati-jalari asosida qo'yiladi.

Surunkali etmoidit (*ethmoiditis chronica*) – *g'alvirsimon bo'shliq kataklarining surunkali yallig'lanishi* odatda o'z vaqtida aniqlanmagan va to'liq davolanmagan o'tkir etmoiditning davomi bo'lib, boshqa sinusitlar bilan birga kechadi yoki ular-



a) yon tomondan ko'rinishi

b) old tomondan ko'rinishi

153-rasm. Peshona bo'shlig'i ho'ppoz

ning asorati sifatida ri-vojanadi. Organizm hi-moya kuchini susayishi va o'tkir yuqumli ka-salliklar, kamqonlik, qandli diabet, adenoid-lar, burun to'sig'i qiy-shiqligi surunkali et-moiditni rivojlanishiga sabab bo'lishi mumkin. Ko'pincha surunkali et-moiditning kataral-se-rozli, yiringli yoki gi-

perplastik shakllari uchraydi.

Klinik belgilari. Surunkali etmoidit ko'p-gina hollarda yashirin kechadi, sub'ektiv belgilar kam yoki umuman kuzatilmaydi. Kasallikning belgilari frontitga o'xshashligi tufayli ba'zan frontit sifatida davolanadi. Bemor bir tomonlama davomli tumovga, burundan shilimshiq yoki yiringli ajralma oqishiga, boshi va burun negizi og'rishiga, boshi oldinga egilganda shu sohada og'irlik his etishiga, yo'talga, tez charchashiga, uyqusizlikka, badbo'y hid his etishiga shikoyat qiladi.

G'alvirsimon bo'shliqning orqa katakchalari yallig'langand hid bilish maydo-nining shilliq pardasi yallig'lanib shishadi, shuning uchun bemorda hid bilish qo-biliyati pasayadi. Bundan tashqari orqa kataklar ko'rish asab tolasiga yaqin joylash-ganligi sababli ularning yallig'lanishi bemorning ko'rish o'tkirligini pasayishiga olib keladi. Og'ir hollarda jarayon ko'z kosasiga tarqalishi mumkin; bunday hollarda be-mor ko'zining yuqori qovog'i shishib, uning yuqori ichki burchagi tekislanib, ko'z olmasi old tomonga siljiydi. Paypaslanganda burun negizi va ko'zning ichki bur-chak sohasi og'riydi (*periostit*). Yopiq empiema suyak usti pardasi va suyak to'qima-siga tarqalib, yorilganda ko'zning ichki burchagi sohasida oqma hosil bo'ladi. Yal-lig'lanish jarayonini ko'z qovoqlarining yumshoq to'qimasi va vena qon tomirlari

kanali (*flebit*) orqali tarqalishi natijasida bemorda kalla ichi asorati rivojlanishi va bemorning ahvolini yanada og'irlashtirishi mumkin.

Tashxis bemor shikoyatlari, ob'ektiv tekshiruvlar, ayniqsa endoskopiya tekshiruvu, rentgenografiya, kompyuter tomografiya, klinik tekshiruvlar natijalari asosida qo'yiladi. Rinoskopiya o'rta burun chig'anog'i va o'rta burun yo'lining shilliq pardasi qizargan va shishganligi, o'rta burun chig'anog'i ostidan (*old va o'rta etmoidit*) yoki yuqori burun yo'lidagi hid bilish tirqishidan (*orqa etmoidit*) shilimshiq-yiringli yoki yiringli ajralma oqayotganligi ko'rinadi. Endoskopiya tekshiruvu aniq tashxis qo'yishga yordam beradi. Uzoq vaqt davom etgan etmoiditda o'rta burun chig'anog'i kattalashadi, g'alvirsimon bo'shliq katakchalarining tabiiy yo'llari atrofida polip hosil bo'lganligi ko'rinadi. Burun bo'shliqlari rentgenografiyaci yoki KT, MRT tekshiruvida yallig'langan tomonda g'alvirsimon bo'shliq katakchalari xiralashganligi aniqlanadi.

Surunkali sfenoidit (*sphenoiditis chronica*) - *ponasimon bo'shliqning surunkali yallig'lanishida* bemor boshi og'rishiga, burun bo'shlig'ida quyucq ajralma va quruq qaloqlar to'planishiga, ular qiyinchilik bilan tozalanishiga, holsizlikka, tez toliqishiga shikoyat qiladi. Og'riq ko'pincha boshning ensa sohasida bo'lib, ba'zan chakka yoki peshona sohasiga tarqalishi mumkin, bemorning boshi pastga egilganda bosh aylanishi belgisi paydo bo'ladi.

Ponasimon bo'shliq uzoqlashtiruvchi, ko'rish, uchshoxli va sayyor bosh miya asab tolalariga yaqin joylashganligi sababli sfenoiditda turli nevrologik asoratlari rivojlanishi mumkin. Yallig'lanish jarayoni ponasimon bo'shliqning 0,5-3 mm li yuqqa yuqori devori sohasiga tarqalganda bemorda ko'rish o'tkirligi pasayadi. Bundan tashqari sfenoiditda uzoqlashtiruvchi (IY) bosh miya asab tolasini zararlanishi, bemorda meningit, g'orsimon sinus trombozi kabi og'ir asoratlari yuzaga kelishi mumkin.

Tashxis bemor shikoyatlari (bosh og'rishi, burunni bitishi, hid bilish qobiliyatini pasayishi, burundan noxush hid kelishi), old va orqa rinoskopiya faringoskopiya, endoskopiya, rentgenografiya, kompyuter tomografiya, KT yoki MRT, klinik, bakteriologik, allergologik, immunologik tekshiruvlar natijalari asosida qo'yiladi. Faringoskopiya burunhalqumning yuqori bo'limlarida yiring va quruq qaloqlar to'plami va shilliq pardani atrofiyasi ko'rinadi. Ponasimon bo'shliq kalla suyagi asosining chuqur bo'limlarida joylashishi aniq tashxis qo'yishni qiyinlashtiradi. Shuning uchun bu bo'shliq ba'zan "*unitilgan bo'shliq*" deb yuritilib kelingan.

Surunkali sinusitlarni davolash. Surunkali sinusitlarni davolashda ularni rivojlanishiga sabab bo'lgan omillar, kasallikning shakli va bosqichi e'tiborga olinadi.

Surunkali gaymoritning kataral, serozli, eksudativ (*allergik*), yiringli va vazomotor shakllari dori-darmonlar bilan, produktiv, alterativ va aralash shakllari esa jarrohlik usuli yordamida davolanadi. Ko'z kosasi va kalla ichi asoratlari jarrohlik amalini shoshilinch bajarilishiga ko'rsatma bo'lib xizmat qiladi.

Surunkali sinusitning xuruji davrida mahalliy va umumiy davolash tadbirlari o'tkaziladi. Stafilokokk qo'zg'atgan yallig'lanish jarayonida bemorga antibiotikote-

rapiya, stafilokokka qarshi zardob (250 ml dan 1haftada 2 marta, jami 4 marta) va stafilokokka qarshi gammaglobulin (1,5 ml dan har 3 kunda, jami 3 muolaja) buyuriladi. Sinupret kattalarga 2 draje yoki 50 tomchidan kuniga 3 mahal, maktab yoshigacha bolalarga 1 draje yoki 25 tomchidan kuniga 2 mahal, 2-6 yoshgacha bolalarga 15 tomchidan kuniga 3 mahal 7-14 kun davomida ichish tavsiya qilinadi. Allergik sinusitlarda bemorga desensebilizatsiya dori vositalari va gormonlar buyuriladi.

Sinuitlarning ekssudativ, allergik va atrofik shakllarida mahalliy terapiya bo'shliqlarning tabiiy yo'llari atrofiga qon tomirlarni toraytiruvchi dorilarni surtish, yuqori jag', peshona va asosiy bo'shlig'larni zondlash yoki teshish, g'alvirsimon bo'shliq katakchalarini Proets usulida yuvib, antibiotik eritmalarini yuborish, fizioterapiya tadbirlaridan iborat.

Qon tomirlarni toraytiruvchi pinosol, tizin kabi yog'li dorilar ta'siri naftizin, galazolin va sanorin kabi dorilarning ta'siriga qaraganda ko'proq davom etadi. O'rta va yuqori burun yo'llaridagi bo'shliqlarning tabiiy yo'llari sohasiga har kuni 0,1% adrenalin gidroxlorid eritmasiga shimdirilgan pilikchani 2-3 daqiqaga qo'yish ularning yorig'ini kengaytirib, bo'shliqlardan patologik ajralmani chiqarilishini osonlashtiradi hamda bo'shliq ichida havo almashinuvini yaxshilaydi. Bunday qon tomirlarni toraytiruvchi dorilarni faqat 8-10 kun davomida qo'llash tavsiya qilinadi.

Surunkali gaymoritda yuqori jag' bo'shlig'ini teshish va polietilen naycha o'rnatib, bo'shliqni antiseptik eritmalar (furatsilin, 1% xlorfillipt, dioksidin) bilan yuvish, ichiga antibiotiklar (ampitsillin,sefazolin,augmentin), fermentlar (xemotripsin 25 mg yoki xemopsin 25 mg, tripsin 5-10 mg) va kortikosteroidlar (gidrokortizon, deksametazon, prednizolon) eritmalarini yuborish ijobiy natija beradi.

Zamburug'lar qo'zg'atgan sinuitlarda bemorga ichish uchun nistatin, levorin, futsis, lamizil va boshqa dorilar buyuriladi, bo'shliq ichiga levorin, nistatin (izotonik eritmaning 1 ml ga 10 000 TB dan), xinozol 1:1000, 0,1% binafsha gentsian yuboriladi. Antibiotiklarga chidamli mikroblarga qarshi diotsid (1:5000) eritmasi yuborilib, keyin bo'shliq ichi izotonik, 1% dioksidin, yodinol eritmalari bilan yuviladi. Dorilar bo'shliqning shillik pardasiga yaxshi so'rilishi uchun ularga furatsilinda eritilgan 1% dimeksid qo'shiladi.

Yuqori jag' bo'shlig'ini teshish muolajasini kun osha, jami 7-8 marta bajarish mumkin, lekin bemorlar odatda ushbu muolajadan bosh tortadilar. Agar yuqori jag' bo'shlig'i 8-10 marta teshib ko'rilgandan so'ng ham yiringli ajralma bartaraf etilmasa, unda jarrohlik amali bajarilishi lozim. Ammo jarrohlik amali ham bemorlarga og'ir jarohat etkazadi, shuning uchun davolashda yuqori jag' bo'shlig'ini teshib, unga polietilen naycha o'rnatish ancha qulay usul hisoblanadi. Yuqori jag' bo'shlig'i naycha orqali 20 kun davomida yuvilgandan so'ng ham yiringli ajralmani oqishi to'xtamasa, u holda albatta jarrohlik amali bajarilishi lozim.

Oxirgi yillarda burun va burun yondosh bo'shliqlarining o'tkir va surunkali yallig'lanishlarida bo'shliqlarni patologik ajralmadan tozalash uchun 1926 yili nemis olimi Proets tomonidan taklif qilingan "siljitish" yoki xalq tilida "ku-ku" usuli yuqori samara bermoqda. Muolajani bajarish unchalik qiyin bo'lmay, uni poliklinika sha-

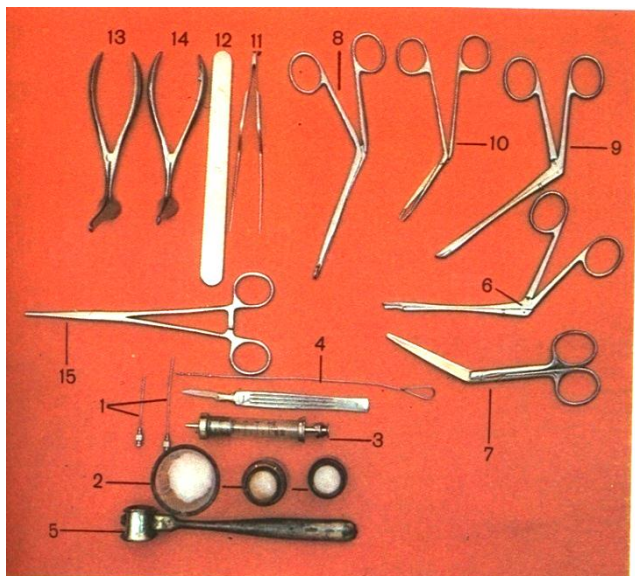
roitida nafaqat otorinolog, balki umumiy amaliyot shifokori yoki hamshira bemalol bajara oladi. Burun va burun yondosh bo'shliqlarni "ЯМИК" sinus-kateteri yordamida ham yuvish mumkin.

Surunkali sinusitlarda bo'shliq ichiga polietilen naychani o'rnatish usuli ham bo'shliqlardan patologik ajralmani uzluksiz chiqarilishini ta'minlab, davolashda ijobiy natija beradi. Bundan tashqari naycha orqali bo'shliq ichini yuvish, unga kislorod va antiseptik dori eritmalarini yuborish mumkin.

Yuqori jag' bo'shlig'iga polietilen naycha bo'shliq teshilgandan so'ng o'rnatiladi. Bajarilishi biroz qiyinroq bo'lgan yuqori jag' bo'shlig'ini 0,6 mm li o'mrov osti katetri bilan zondlash usuli ham davolashda yaxshi natija beradi, chunki har zondlash muolajasida bo'shliqning tor tabiiy yo'li kengayib, yiringli ajralmani chiqarilishi engillashadi.

Fizioterapevtik muolajalardan UVCh, UBN, ultraton, antibiotik va allergiyaga qarshi dori aerazolari bilan ingalyasiyalar qilish, mikroto'lqinli terapiya, burun yondosh bo'shlig'i sohasiga tibbiy loy yoki 30 daqiqa davomida ozokerit bilan applikatsiya (42-45 ° C) qilish (10-12 muolaja) tavsiya qilinadi. Surunkali sinusitlarning kataral shaklida dorilarni bo'shlig'ichiga elektroforez, fonoforez yordamida yuborish yaxshi samara beradi. Buning uchun antibiotiklar, dioksidin, gidrokortizon emulsiyasi, 0,25-1% rux sulfat, 10%, 20%, 50% propolis ishlatiladi. Qon bosimini oshishi, tana haroratini ko'tarilishi, turli o'sma jarayonlari fizioterapiya muolajalari uchun qarshi ko'rsatma hisoblanadi.

Surunkali sinusitlarni davolashda og'iz bo'shlig'i va burunhalqumni sog'lomlashtirish, adenoidit, burun to'sig'i qiyshiligi, gipertrofik tumovni davolash muhim ahamiyatga ega.



154-rasm. Burun bo'shlig'ida jarrohlik amalini bajarish uchun tibbiy asboblarni to'plami

chiqarilishi osonlashib, ko'z kosasi va kalla ichi asoratlari rivojlanishining oldi olinadi.

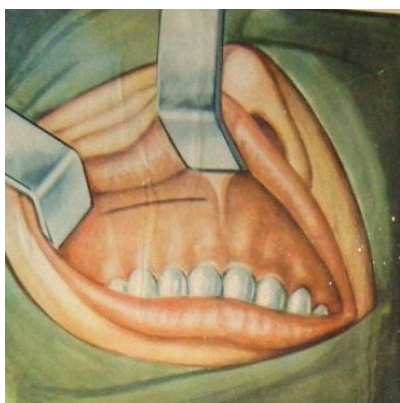
Sinusitlarning polipoz, giperplastik, aralash va eksudativ shakllarida dorilar bilan davolash tadbirlari yaxshi natija bermagan hollarda polipotomiya va boshqa jarrohlik amallari bajariladi. Etmoiditda dastlab o'rta burun chig'anog'i ostidagi polip qoldiqlari konxotom yordamida olib tashlanib, keyin g'alvirsimon bo'shliq ka-takchalari ochilib, bo'shliq ichidagi poliplar qoshiqcha yordamida olinadi. Jarrohlik amalida zararlangan bo'shliqdan burun bo'shlig'iga ochiluvchi keng yo'l hosil qilinishi natijasida bo'shliqning havо almashinuvi va patologik ajralmani

Surunkali gaymoritda burundan tashqari (*ekstranazal*) va burun bo'shlig'i orqali (*endonazal*) bajariladigan jarrohlik amallari qo'llaniladi. Ular maxsus jarrohlik asboblari yordamida (154-rasm) bajariladi.

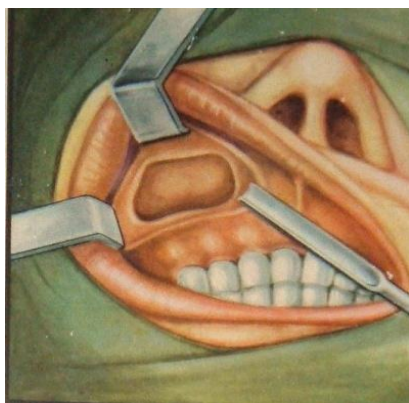
Ekstranazal jarrohlik amallari bo'shliqlardan yallig'lanish o'smalarini, xolesteatoma, polip va chirigan suyak to'qimalarini olib tashlash, ularda havo almashinuvini yaxshilash imkonini berib, bo'shliqlarda yiringli ajralma to'planishini oldini oladi.

Yuqori jag' bo'shlig'ida bajariladigan *Kolduell-Lyuk, A.F. Ivanov va Denker bo'yicha gaymorotomiya radikal jarrohlik amali* amaliyotga endoskopik mikrojarrohlik usuli tobora keng tadbiiq etilishi tufayli kundan-kunga kam qo'llaniladi. Ushbu jarrohlik amalida yuqori jag' bo'shlig'i yuz sohasidan, og'iz bo'shlig'i dahlizining yuqori labi ostidan ochiladi. Mahalliy yoki umumiy og'riqsizlantirishdan so'ng og'iz bo'shlig'i dahlizining shilliq va suyak usti pardalari milk burmasidan 0,5 sm yuqorida ikkinchi tishdan oltinchi tishgacha gorizontaal kesiladi. Yumshoq to'qimalar suyak usti pardasi bilan birga maxsus asbob yordamida ajratilib, yuqoriga siljiriladi.

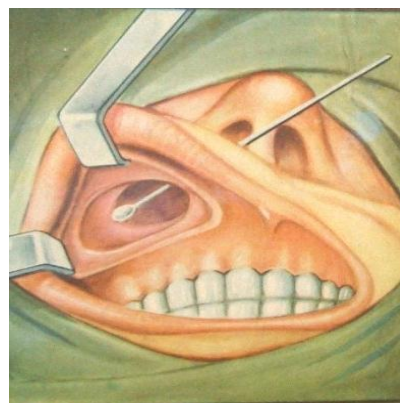
Voyachekning novasimon iskanasi va bolg'acha yordamida yuqori jag' bo'shlig'i *fossa canina* sohasida ochiladi va teshik Gaek qisqichlari bilan kengaytiriladi. Suyakda hosil qilingan teshikning o'lchami taxminan 2 x 2 sm bo'lishi lozim. Keyin yuqori jag' bo'shlig'i teshik orqali ko'zdan kechirilib, qiyshiq raspator yoki o'tkir suyak qo'shiqchasi va uchi aylana qisqich yordamida nekrotik to'qima, polip va yallig'lanish o'smalaridan tozalanadi. Bo'shliqning yuqori-ichki devori sohasi ham patologik to'qimalardan tozalanadi. Keyin bo'shliqning ichki devorida pastki burun yo'li sat-hida suyak va yumshoq shilliq parda to'qimalari iskana yordamida olib tashlanib, sun'iy teshik (2,5 x 1,5 sm) hosil qilinadi (155-157 - rasmlar).



155-rasm. Gaymorotomiyada shilliq pardani kesish



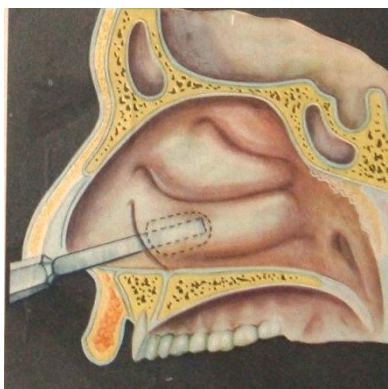
156-rasm. Yuqori jag' bo'shlig'ini ko'rinishi



157-rasm. Hosil qilingan teshikni burun bo'shlig'i tomonidan tekshirish

Jarrohlik amalining oxirgi bosqichida og'iz bo'shlig'i dahlizidagi jarohat maydoniga ketgut choki qo'yiladi. Jarrohlik amalidan keyin bemor 3-4 kun davomida vrachlar nazorati ostida bo'ladi, unga antibiotiklar, immunitetni faollashtiruvchi dorilar buyuriladi.

Surunkali serozli va kataral gaymoritlarda yuqori jag' bo'shlig'i *endonazal* yo'l orqali ochiladi (158-rasm).

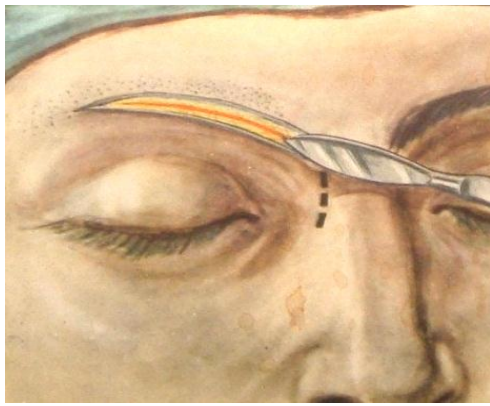


158-rasm. Endonazal gaymorotomiya

Yuqori jag' bo'shlig'ining surunkali yallig'lanishida osteomeatal maydon kattalashgan o'rta burun chig'anog'i, ilgaksimon o'siq, polip yoki katta g'alvirsimon pufak bilan yopilib qolganda peshona bo'shlig'ini burun bo'shlig'i bilan bog'lab turuvchi yo'l endonazal usulda kengaytiriladi, patologik o'zgargan to'qimalar olib tashlanadi. Dorilar bilan davolash tadbirlari va endonazal jarrohlik amali samara bermagan, yallig'lanish jarayoni tez-tez qaytalangan va asoratlari rivojlangan hollarda peshona bo'shlig'ida ekstranazal radikal jarrohlik amali bajariladi. B.S.Preobrajenskiy bo'yicha drenaj hosil

qilish uchun peshona bo'shlig'ida Ritter -Yansen jarrohlik amali bajariladi. Mahalliy va umumiy og'riqsizlantirish ostida teri ko'z kosasining yuqori cheti bo'ylab qoshning o'rtasidan ichkariga, burun yon devori tomon egib kesiladi. Yumshoq to'qima suyak usti to'qimasi bilan birga ko'z kosasining yuqori devori, qosh usti yoyi va burun yon devoridan kesim bo'ylab ajratiladi. Iskana va qisqichlar yordamida ko'z kosasi yuqori suyak devorining bir qismi qosh usti yoyigacha olinib, bo'shliq ichiga ochiluvchi oval teshik (2 x 1 sm) hosil qilinadi. Burun bo'shlig'iga keng yo'l ochish maqsadida ba'zan suyakdagi jarohat pastga qarab kengaytiriladi, yuqori jag' peshona o'sig'ining yuqori qismi, burun va ko'z yoshi suyaklari qisman olinadi. Aylana uchli qisqich va suyak qoshiqchasi yordamida peshona bo'shlig'i va g'alvirsimon bo'shliqning yuqori qismidan polip, patologik o'zgargan to'qimalar olinib, gistologik tekshiruvga yuboriladi. B.S.Preobrajenskiy bo'yicha naycha atrofida peshona bo'shlig'ining burun kanalini hosil qilish uchun burun bo'shlig'i orqali peshona bo'shlig'i ichiga uzunligi 3 sm, diametri 6-8 mm teng rezina naycha kiritiladi. Naycha teriga ipak ip yordamida tikib ko'yiladi. Tashqi jarohat maydoniga chok qo'yiladi. Rezina naycha hosil qilingan kanalda 3-4 haftaga qoldirilib, peshona bo'shlig'i shu naycha orqali yuvib turiladi.

Peshona bo'shlig'ida bajariladigan *Belogolovov va Killian jarrohlik amali* umumiy va mahalliy og'riqsizlantirish ostida bajariladi. Teri qosh o'rtasida, uning tashqi chetidan ichki qirrasiga tomon kesiladi, kesim yoysimon shaklda pastga tushirilib, noksimon bo'shliqning yuqori qirrasigacha davom ettiriladi. Peshona bo'shlig'i ko'pincha pastki devori (*Belogolovov usuli*), ba'zan old devori sohasidan (*Killian usuli*) ochiladi (159 - rasm).



a) terini kesish



b) Preobrajenskiy bo'yicha drenaj hosil qilish

159-rasm. Peshona bo'shlig'i radikal jarrohlik amali

Peshona bo'shlig'idagi patologik o'zgargan to'qimalar, yiringli ajralma va yallig'lanish o'smalari o'tkir qoshiqcha aylana uchli qisqich yordamida olib tashlanadi. Bo'shliq ko'zdan kechirilib, patologik ajralmadan tozalanganligiga ishonch hosil qilingandan so'ng burun bo'shlig'iga ochiluvchi keng yo'l hosil qilinadi. Buning uchun avval yuqori jag' suyagi peshona o'simtasining bir qismi olinib, keyin g'alvirsimon bo'shliqning old va qisman o'rta kataklari ochiladi. Hosil qilingan yo'l orqali burun bo'shlig'iga chiqargich naycha kiritilib, uch haftaga qoldiriladi. Ba'zan hosil qilingan yo'l bitib, frontitni qaytalanishi kuzatilishi mumkin. Buni oldini olish uchun peshona bo'shlig'i tozalangandan so'ng bo'shliq ichi konservatsiya qilingan tog'ay bilan to'ldirilib, yumshoq to'qimalar va teri qavati tikiladi.

G'alvirsimon bo'shliq katakchalarining surunkali yallig'lanishi asoratsiz kechgan hollari dastlab konservativ usulda davolanadi. Dorilar bilan davolash tadbirlari yordam bermagan hollarda burun ichi jarrohlik amallari - septoplastika, polipotomiya, g'alvirsimon bo'shliq katakchalarini qisman yoki to'liq ochish, o'rta burun chig'anog'ining kattalashgan qismini kesib olish, pastki burun chig'anog'ini kesish yoki vazotomiya amallari bajariladi. Ko'pincha polipotomiyadan so'ng poliplar qayta paydo bo'lishi mumkin, shuning uchun jarrohlik amalidan so'ngi davrda bemorlarga 3-5 oy davomida kortikosteroid aerozollari (fliksonaze, aldetsin, nazoneks, avamis va boshq.), organizmning mahalliy va umumiy immunitet holatini faollashtiruvchi dorilar (sinupret, immudon, immunal) buyuriladi.

G'alvirsimon bo'shliq kataklarini burun bo'shlig'i (endonazal yo'l) orqali ochish va polipotomiya jarrohlik amali mahalliy yoki umumiy og'riqsizlantirish (3 % dikain yoki 10% lidokain aerozoli) ostida bajariladi. Mushak orasiga kerakli dozada 2% promedol, 0,1% atropin sulfat va tavegil yuborilgandan so'ng, bemor jarrohlik stoliga yarim o'tirgan holatda yotqiziladi. Jarrohlik amali bajariladigan maydonga 0,1 % adrenalin gidrokslorid eritmasi surtilib, jarrohlik amalining birinchi bosqichi - polipotom yoki aylana uchli burun qisqichi yordamida burun bo'shlig'i poliplari olinadi. G'alvirsimon bo'shliq katakchalari sohasida jarrohlik amalini bajarish uchun o'rta burun chig'anog'i ichki tomonga siljiriladi (sindiriladi) yoki uning kattalashgan old qismi kesib olinadi, shunda o'rta burun yo'li ancha kengayadi. O'rta burun yo'li

ko'zga aniq ko'ringandan so'ng aylana uchli burun qisqichlari, konxotom yoki Gartman suyak qisqichi yordamida old va o'rta g'alvirsimon katakchalar navbatma-navbat qisman ochiladi. Orqa g'alvirsimon katakchalar o'rta burun chig'anog'ining orqa qismi orqali ochiladi. Shu tariqa g'alvirsimon bo'shliqning barcha katakchalari endonasal mikrojarrohlik usuli bo'yicha ponasimon bo'shliq chegarasigacha ochilib, yagona bo'shliq hosil qilinadi.

Jarrohlik amali paytida vrachning biroz noto'g'ri harakati tufayli tibbiy asbob g'alvirsimon suyakning g'alvirsimon plastinkasini shikastlab, uni kalla ichi bo'shlig'iga kirib ketishiga olib kelishi mumkin. Bu esa miya suyuqligini oqishiga, meningit va boshqa og'ir asoratlarni rivojlanishiga sabab bo'ladi. G'alvirsimon plastinkaning shikastlanishini oldini olish uchun ushbu tuzilmaning topografik joylashuvini yaxshi bilish lozim. G'alvirsimon plastinka burun cho'qqisining pastida o'rta chiziq bo'ylab joylashgan. Shuning uchun jarrohlik amali paytida tibbiy asboblarni burun bo'shlig'ining tashqi devori tomon yo'naltirgan holda harakatlantirish talab etiladi, asboblarni o'rta chiziqga yaqinlashtirish g'alvirsimon plastinkani jarohatlanishiga olib kelishi mumkin. Bundan tashqari, har bir bemorda g'alvirsimon bo'shliq katakchalarining joylashuvi va soni turlicha bo'ladi, shu sababdan jarrohlik amalida barcha katakchalar ochilgan yoki ochilmaganligini aniqlash qiyin. Ko'pincha yallig'langan g'alvirsimon katakchalarining bir qismini ochish etarli bo'ladi, qolgan katakchalar dorilar yordamida davolanadi.

Ponasimon bo'shliq ham mahalliy yoki umumiy og'riqsizlantirish ostida endonazal yo'l orqali ochiladi. Dastlab g'alvirsimon bo'shliqning old, o'rta va orqa katakchalari yuqorida qayd etilgan usulda navbatma-navbat ochiladi. Orqa katakchalar ochilgandan so'ng ponasimon bo'shliqning old devori ko'zga tashlanadi. Ponasimon bo'shlig'ining old devori odatda yupqa bo'lganligi sababli u Bleksli asbobi, novsimon iskana yoki Gartman asbobi yordamida teshilib, so'ngra kengaytiriladi. Ayrim hollarda bo'shliqning old devori to'liq kesib olinadi va bo'shliq yallig'langan shilliq parda, yallig'lanish o'smalari, xolesteatoma, polip va chirigan to'qimalardan tozalanadi.

Jarrohlik amalining oxirgi bosqichida bo'shliq ichiga levomikol, levosin malhamiga yoki yodoformga shimdirilgan doka tiqma joylanib, 24 - 48 soatdan so'ng almashtiriladi.

Burun yondosh bo'shliqlarining yiringli yallig'lanishini davolash maqsadida ilgari qo'llanilgan jarrohlik amallari (Killian, Belogolovov va Preobrajenskiy usullari) hozirgi kunga kelib o'z ahamiyatini yo'qotdi. Peshona, ponasimon va hatto yuqori jag' bo'shliqlarining patologik ajralmalarini (quyuq ajralmalarni suyultirib) tabiiy yo'llari orqali yuvib chiqarish usullari ishlab chiqilgan. Burun yondosh bo'shliqlarining anatomik tuzilishini buzmaganda patokogik ajralmalarini tabiiy yo'llari orqali chiqarish usullari zamonaviy tibbiy asboblardan jihozlangan shifoxonalar sharoitida bajarilib, 97-99% hollarda ijobiy natija bermoqda.

Yuqori jag' bo'shlig'i kistasi aniqlangan hollarda uni *fossa canina* dan ochilgan kichkina teshikcha orqali asta olib (bunda pastki burun yo'lidan burun bo'shlig'iga

darcha qo'yilmaydi), keyin teshikchani deminerallangan qo'zichoq suyagi bilan berkitish texnologiyasi mavjud (S.A.Hasanov, Q.Yu.Sultonov).

Peshona bo'shlig'i kistasida esa u odatdagi frontotomiya jarrohlik amali yordamida olinib, bo'shliq ichi shilliq pardasi qirib olinadi va bo'shliq deminerallangan qo'zichoq suyagi qirindisi bilan to'ldirilib, yumshoq to'qimalarga chok qo'yiladi. Buning natijasida peshona bo'shlig'i batamom bitib, hech qanday asorat kuza-tilmaydi.

Keyingi yillarda *endonazal endoskopik mikrojarrohlik amallari* amaliyotga keng tadbiq etilmoqda. Bunday jarrohlik amallari burun bo'shlig'ining shilliq pardasiga va anatomik tuzilmalariga imkon qadar zarar etkazmaslik tamoyiliga asoslangan bo'lib, bo'shliqlarning tabiiy yo'llarini tiklash, anatomik tuzilmalarni buzmaslik maqsadini ko'zlaydi. Mikrojarrohlik amallari doimiy ko'z nazorati ostida bajarilishi tufayli jarrohning harakatlari yuqori darajada aniq bo'ladi, burun yondosh bo'shliqlarining kerakli maydonlarida minimal hajmdagi amalni bajarish va burun bo'shlig'i shilliq pardasini maksimal darajada asrash imkonini beradi.

Endonazal endoskopik mikrojarrohlik amallari quyidagi ko'rsatmalar mavjud bo'lgan hollarda bajariladi:

- surunkali serozli va ekssudativ sinusit;
- chegaralangan polipozli sinusit;
- zamburug'li sinusit;
- burun yondosh bo'shliqlari kistalari;
- burun yondosh bo'shlig'laridagi yot jismlar;
- osteomeatal kompleks suyak to'qimasini bo'rtishi, shilliq pardasining giperplaziyasi;
- ko'z yoshini oqishi bilan kechuvchi ko'z yoshi qopchasi va burun-ko'z yoshi kanali kasalligi (*dakriotsistorinostomiya*).

Endonazal endoskopik mikrojarrohlik amallarini bajarish uchun qarshi ko'rsatmalarga quyidagilar kiradi:

- ko'z kosasi va kalla ichi rinogen asoratlari;
- burun va burun yondosh bo'shliqlarining o'sma kasalliklari;
- burun yondosh bo'shliqlari sohasi osteomieliti;
- burun yondosh bo'shliqlarida bajarilgan jarrohlik amalidan keyin ularning tabiiy teshiklarini chandiqlar va suyak to'qimasi bilan yopilishi.

Burun bo'shlig'i va burun yondosh bo'shliqlari sohasida jarrohlik amalini bajarish uchun qattiq va egiluvchan endoskoplar, uzunfokusli jarrohlik mikroskoplaridan foydalaniladi.

Messerklinger usulida bajarilgan mikrojarrohlik amali amaliyotda keng qo'llaniladi. Bosqichma-bosqich bajarilgan ushbu jarrohlik amalida barcha burun yondosh bo'shliqlari patologik o'zgargan maydonlardan tozalanib, mavjud bo'lgan nuqsonlar bartaraf etiladi. Dastlab ilgaksimon o'siq, keyin katta g'alvirsimon pufakcha, g'alvirsimon bo'shliqning old katakchalari, g'alvirsimon voronka, yuqori jag' bo'sh-

lig'ining tabiiy teshigi navbatma-navbat kengaytiriladi, oxirida ponasimon bo'shliq ochiladi.

Vigand usulida bajarilgan mikrojarrohlik amali chuqur bo'limlardan, xususan ponasimon bo'shliqdan boshlanib, keyin g'alvirsimon bo'shliqning orqa va o'rta va nihoyat old katakchalari ochiladi. Ushbu jarrohlik amali ko'p jihatdan kengaytirilgan jarrohlik amaliga o'xshaydi, masalan unda g'alvirsimon bo'shliqning katakchalari to'liq ochilib, pastki burun chig'anog'i ostidan yuqori jag' bo'shlig'iga ochiluvchi sun'iy yo'l hosil qilinadi.

BURUN YONDOSH BO'SHLIQLARINING KISTASIMON KENGAYISHI tabiiy yo'llari yopilib, ichlarida to'planib qolgan suyuqlik bo'shliqlar devorlarini kengaytirishi natijasida yuzaga keladi. Bo'shliq ichida to'planib qolgan suyuqlik serozli (*hydrops*), shilimshiq (*mucocele*) yoki yiringli (*pyocele*) bo'lishi mumkin.

Ko'pincha peshona va g'alvirsimon bo'shliqlarning kistasimon kengayishi uchraydi. Ularning rivojlanishiga yuz suyaklarining jarohatlari, yallig'lanish, allergik holatlardagi shilliq pardaning shishi sabab bo'lishi mumkin.

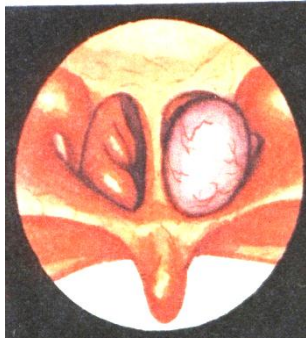Klinik belgilari. Kasallik ko'pincha noaniq kechadi. Keyinchalik bo'shliq devorining shakli o'zgarganda ko'z kosasining yuqori-ichki burchagida shish paydo bo'lib, ko'z olmasi tashqariga va pastga siljiydi, lekin shish maydoni og'rimaydi. Bo'shliq ichidagi suyuqlik bilan to'lgan qopcha kattalashgan sari peshona bo'shlig'ining yuz va ko'z kosasi devorlari, ba'zan bosh miya va ichki devorlari kengayadi. Peshona bo'shlig'ining pastki devori yupqalashishi sababli paypaslanganda o'ziga xos tovush eshitiladi. Ko'z olmasining harakati chegaralanib, bemorda diplopiya rivojlanadi va ko'zlaridan yosh oqishi kuzatiladi. Rinoskopiya o'rta burun yo'lida yuzi silliq bo'rtish ko'rinadi. Kasallik juda sekin rivojlanib, bo'shliq devorlarining shakli o'zgarmaguncha belgisiz kechadi, dastlabki belgilari esa jarohatdan 1-2 yil va hatto 15-20 yil o'tgandan so'ng paydo bo'ladi.

Tashxis anamnezda yuz suyaklari jarohati sodir bo'lganligi va allergik kasalliklar haqida ma'lumot borligi, bemor shikoyatlari, paypaslash, rinoskopiya, rentgenografiya, kompyuter tomografiya, MRT tekshiruvlarining natijalari asosida qo'yiladi. Rentgenogrammada ko'z kosasining yuqori qismi kichrayganligi, ichki chetida suyak tasvirini uzilishi, g'alvirsimon bo'shliq katakchalari kattalashganligi ko'rinadi.

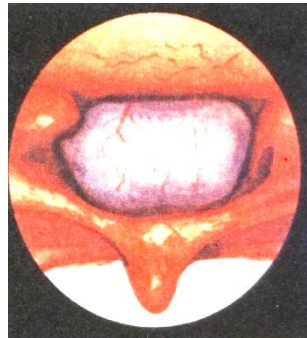
Burun yondosh bo'shlig'i teshib ko'rilganda bo'shliq ichida to'planib qolgan ajralma hidsiz quyuc asalni yoki tuxum oqini eslatadi, unda xolesterin kristallari borligi aniqlanadi; ajralma tiniq yoki xira, ochsariq, sariq yoki sut rangida, ba'zan shokolad rangida bo'lishi mumkin. Burun yondosh bo'shliqlarining kistasimon kengayishini bo'shliqlar yallig'lanishi, o'smalari, ko'z kosasi ateromasi, ko'z yoshi qopchasi kistasi va empiemasidan farqlash lozim. Mucocele odatda asoratsiz kechadi. Kasallik jarrohlik amali yordamida bartaraf etilgandan so'ng ko'z olmasi o'z joyiga qaytib, bemorning ko'rish qobiliyati tiklanadi.

BURUN POLIPI (*polypi nasi*). Burun yondosh bo'shliqlarining surunkali yallig'lanishi ko'pincha burun bo'shliqlarida poliplar hosil bo'lishi bilan kechadi. Poliplar kulrang, ba'zan sarg'ish-qizil, yuzi silliq, soni va o'lchamlari bo'yicha turlicha

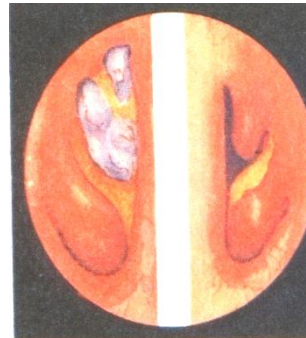bo'lishi mumkin. Ular ko'pincha o'rta burun yo'lida, ba'zan - yuqori burun yo'lida o'sadi. Yuqori jag' bo'shlig'idan o'sgan polip burun bo'shlig'i orqa qismi tomon o'sadi, shuning uchun u xoana polipi deb nomlanadi. Bunday polip burun-halqumni to'ldirib, yumshoq tanglayni orqasida osilib turadi. G'alvirsimon bo'shliq kaktakchalaridan o'sgan burun bo'shlig'i polipi yuqori burun yo'lini to'ldirib turadi. Burun to'sig'idan o'sgan burun poliplari ko'pincha burundan qon oqishiga sabab bo'ladi. Rinoskopiya da burun to'sig'ida turli o'lchamdagi asosi ingichka qizg'ish silliq tuzilma borligi ko'rinadi. Poliplar bir tomonlama yoki ikki tomonlama bo'lishi mumkin (160 -163- rasmlar).



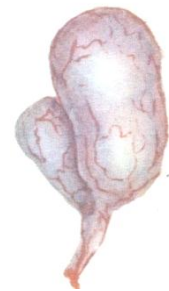160-rasm.Orqa rinoskopiya da burun polipi



161-rasm.Orqa rinoskopiya da xoana polipi



162-rasm. Old rinoskopiya da burun polipi, o'rta burun yo'lida yiring



163-rasm. Oyochali polip

Klinik belgilari. Dastlab bemor hech kanday noqulaylik his etmaydi. Ba'zan burun bitishiga va undan ko'p miqdorda ajralma yoki qon oqishiga, burundan nafas olishi qiyinlashganiga shikoyat qiladi. Burun yondosh bo'shliqlari zararlangan yoki polip kattalashib, burunning ikki tomonini to'ldirgan hollarda bemorning boshi, ba'zan qoshi sohasini og'rishi (uch shoxli asab tolasi nevrалgiyasi), tez charchash va hid bilish qobiliyatini yo'qotilishi kuzatiladi.

Tashxis bemor shikoyatlari, old va orqa rinoskopiya, rentgenografiya, KT, MRT va endoskopiya natijalari asosida qo'yiladi. Burun polipini o'smirlar angiofibromasidan farqlash lozim.

Davolash. Odatda polip mahalliy og'riqsizlantirish ostida maxsus asbob – polipotom yordamida uzib yoki kesib olinadi. Burun bo'shlig'ining shilliq pardasi 3% dikain yoki 10% lidokain aerezollari bilan og'riqsizlantirilgandan so'ng burun bo'shlig'iga *polipotom sirtmog'i* kiritilib, polip oyoqchasiga (birikish joyigacha) o'tkazilib, keyin sirtmoq asta tortilib, polip uzib yoki kesib olinadi. Xo-ana polipi maxsus asbob (*Lang sirtmog'i*) yordamida olinadi. Bunda vrach faringoskopiya paytida polipning ingichka oyoqchasini sirtmoq ichiga kiritib, sirtmoqni o'ziga tortadi va polipni uzib oladi. Kasallik qaytalanganda g'alvirsimon va yuqori jag' bo'shliqlarida jarrohlik amallari bajariladi.

Burun bo'shlig'i poliplarini krioterapiya usulida davolash kasallik qaytalani-shini oldini olishga yordam beradi, yakka polip polipotomiya amali yordamida olib tashlanadi.

Polipozli sinusit allergik rinit bilan kechgan hollarda polipotomiya jarrohlik amalidan oldin va keyin bemorga desensibilizatsiya (pipolfen, suprastin, kenalog-40, dipraspon) yoki burun poliplari olingandan so'ng burun ichiga turli korteko-steroid aerozollarni sepish (aldetsin, nasobek, nazoneks 1 dozadan bir kunda 1 - 2 mahal) tavsiya qilinadi.

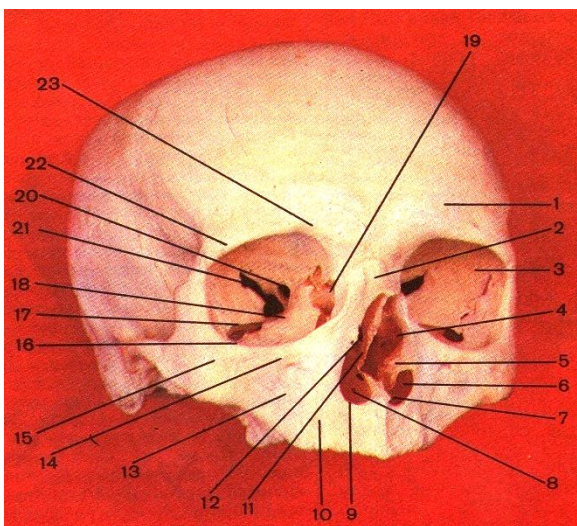
RINOGEN KO'Z KOSASI (ORBITAL) VA KALLA ICHI ASORATLARI.

Burun va burun yondosh bo'shliqlarining o'tkir va surunkali yallig'lanishi yaqin (ko'z kosasi atrofi va kalla ichi) va uzoqda joylashgan a'zolarida (hiqildoq, traxeya, bronxlar, o'pka, asab tizimi) turli asoratlarni rivojlanishiga sabab bo'lishi mumkin.

Quyidagi omillar bunday asoratlarni rivojlanishiga yordam beradi:

- burun orqali nafas olishning buzilishi;
- yuqori nafas yo'li kasalliklarini pastki nafas yo'llariga reflektor ta'siri;
- infeksiyaning yuqori nafas yo'llaridan pastki nafas yo'llariga tarqalishi;
- organizmning allergenlarga bo'lgan sezgirligi.

Birinchiidan ko'z kosasi uch tomondan burun yondosh bo'shliqlarining devorlari (pastda yuqori jag', ichki tomonda - g'alvirsimon va ponasimon, tepada - peshona bo'shlig'i) bilan o'ralgan, kalla old chuqurchasi esa - peshona va g'alvirsimon bo'shliqlarga, o'rta chuqurchasi - ponasimon bo'shliqqa yaqin joylashgan (164-rasm);



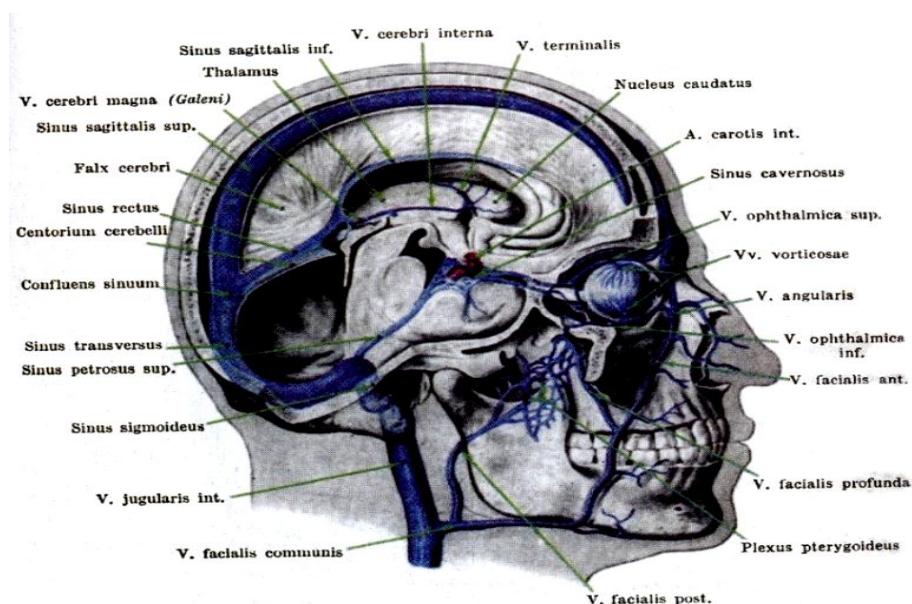
164-rasm. Burun bo'shlig'ining ko'z kosasi bilan aloqa yo'llari.

1-os frontalis; 2-os nasalis; 3-orbita; 4-meatus nasi medius; 5-concha nasalis inerior; 6-meatus nasi inferior; 7-spina nasalis inferior; 8-cavum nasi; 9-apertura periformis; 10-maxilla; 11-septum nasi; 12-septum nasi, lamina perpendicularis; 13-fossa canina; 14-foramen infraorbitalis, 15-os zygomaticus; 16-facies orbitalis inferior; 17-fissura orbitalis inferior; 18-facies orbitalis major ossis sphenoidalis; 19-cellula ethmoidalis; 20-canalisis opticus; 21-fissura orbitalis superior; 22-facies orbitalis ossis frontalis; 23 - foramen supraorbitale.

Ikkinchiidan burun va burun yondosh bo'shliqlari ko'z kosasi va kalla suyagi bilan asab tolalari va qon tomir yo'llari orqali bog'lanish hosil qiladi. Tashqi burun, burun bo'shlig'i va burun yondosh bo'shliqlari venalarining bir qismi bosh miya qattiq pardasining g'ovak vena bo'shlig'iga quyiladigan ko'z kosasi venalarining biriga oqib tushsa, boshqa qismi - bosh miya qattiq pardasi vena to'ri bilan anastomoz hosil qiladi (165-rasm);

Uchinchidan burun va burun yondosh bo'shliqlari va hid bilish asab tolasining limfa yo'llari bosh miyaning subaraxnoidal bo'shlig'iga oqib boradi. Yuqorida qayd etilgan anatomik yaqinlik rinogen ko'z kosasi va kalla ichi asoratlarning rivojlanishiga yordam beradi.

Rinogen ko'z kosasi asoratlari infeksiya burun yondosh bo'shlig'idan ko'z kosasiga kontakt, gematogen va limfogen yo'l orqali tarqalishi natijasida rivojlanadi. O'tkir respirator kasalliklar, turli jarohatlar, qandli diabet, homila kabi omillar bunday asoratlarni yuzaga kelishiga yordam beradi. Sinusitlar bilan og'rigan bolalarda



165-rasm. Bosh miya qattiq pardasi vena sinuslarini yuzning asosiy qon tomirlari bilan bog'liqligi.

rinogen ko'z kosasi asoratlari 0,5-14,7% , kattalarda - 0,5 - 8,5% hollarda uchraydi.

Rinogen ko'z kosasi asoratlarda bemorlarni tekshirish tartibi quyidagicha bo'ladi:

1) tashqi tekshiruv va paypaslash; burunning fiziologik faoliyatlarini tekshirish;

2) old va orqa rinoskopiya, endoskopiya tekshiruvi;

3) burun yondosh

bo'shliqlari rentgenografiyasi, kalla suyagining yon va old tomonlama rentgenografiyasi; kompyuter tomografiya, MRT;

4) qon va siydikning umumiy tahlili, biokimyoviy tekshiruvlar, bakteriologik tekshiruv;

5) yuqori jag' bo'shlig'ini zondlash yoki teshish va tabiiy yo'llari orqali ko'zdan kechirish, peshona bo'shlig'ini zondlash yoki old devori orqali teshish;

6) ponasimon (asosiy) bo'shliqni zondlash;

7) oftalmolog ko'rigi.

Tekshiruvda infeksiya manbalari va burun yondosh bo'shliqlarining yiringli jarayonida rivojlangan ko'z kosasi asoratining shakli aniqlanadi.

Ko'z kosasi atrofi asoratining shaklini aniqlash:

Ko'z kosasi atrofi asoratlari yiringsiz va yiringli asoratlarga bo'linadi va quyidagi klinik shakllarda namoyon bo'ladi (166-rasm):

1) qovoqlar va ko'z kosasi yumshoq to'qimasining reaktiv shishi;

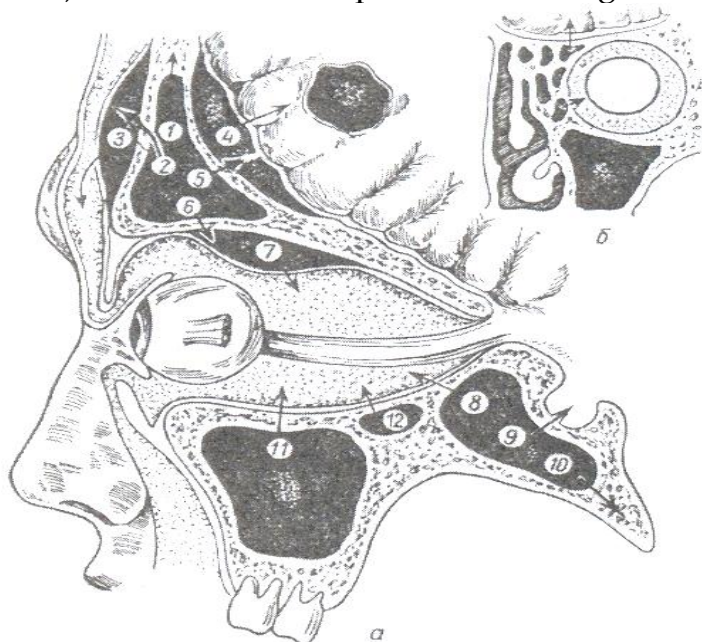
2) sellyulit - qovoqlar va ko'z kosasining tarqoq yiringsiz yallig'lanishi;

3) ko'z kosasi devorining (yiringli va yiringsiz) osteoperiostiti;

4) subperiostal ho'ppoz;

5) ko'z qovoqi ho'ppozi;

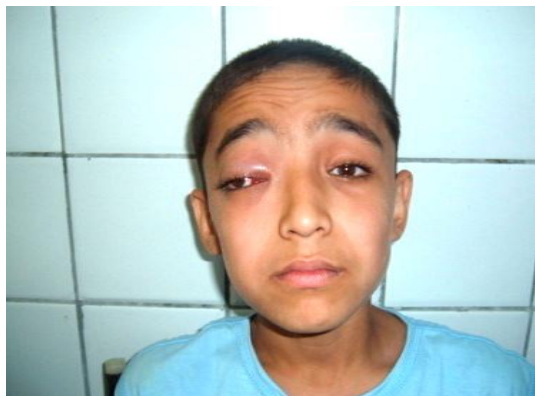- 6) ko'z qovog'i va ko'z kosasi devorining oqmasi;
- 7) ko'z kosasi flegmonasi;
- 8) retrobulbar ho'ppoz;;
- 9) ko'z kosasi vena qon tomirlarining trombozi.



166-rasm. Sinusitlarda ko'z kosasi va kalla ichi asoratlarini rivojlanish sxemasi.

1.Peshona suyagi osteomieliti;2.Peshona sohasi suyak usti ho'ppoz; 3.Ko'z qovog'i ho'ppoz;4.Suyak usti ho'ppoz ochilib, kalla bo'shlig'i ho'ppoziga aylanishi; 5.Kalla suyagi peshona bo'lagida qattiq bosh miya parda usti (ekstradural) ho'ppoz; 6. Suyak usti ho'ppozining ko'z kosasida rivojlanishi; 7.Suyak usti ho'ppozini ko'z kosasi flegmonasiga aylanishi; 8. Yallig'lanish jarayonini ponasimon bo'shliqdan ko'z kosasining tubida joylashgan a'zolarga tarqalishi: "yuqori ko'z kosasi tirqishi" belgisi, ko'rish asab tolasining atrofi-yasi va nevriti; 9. Yallig'lanish jarayonini turk egari va kavernoza sinusga tarqalishi; 10.Ponasimon bo'shliq osteomielitini rivojlanishi; 11.Yiringli o'choqni yuqori jag' bo'shlig'idan ko'z kosasiga ochilishi; 12.Yiringli o'choqni orqa g'alvirsimon bo'shliq katakchalaridan ko'z kosasiga va ko'rish asab tolasiga ochilishi.

Qovoqlar va ko'z kosasi yumshoq to'qimasini reaktiv shishida ko'z atrofi terisining rangi o'zgaraydi, qovoqlarning biri yoki ikkalasi shishadi (*soxta ptoz*), terini qizarishi va yumshoq to'qimalarning infiltratsiyasi kuzatilmay, u yumshoqligicha qoladi. Reaktiv shish ko'zning orqa to'qimasiga tarqalganda ko'z olmasi oldinga siljiydi (167-rasm).



167-rasm.Ko'z kosasi ichki qismining reaktiv shishi

Sellyulit - qovoqlar va ko'z kosasi to'qimasining tarqoq yiringsiz yallig'lanishi. Bemorda ekzoftalm kuzatiladi, qovoqlari qizarib shishib, ko'zi va boshi og'riydi, tana harorati ko'tariladi. Ko'z sohasi bosilganda og'riydi. Ba'an bemorda xemoz va ko'rish o'tkirligini pasayishi kuzatiladi.

Ko'z kosasi devorining osteoperiostiti ko'pincha o'tkir va surunkali frontitda rivojlanadi. Bemorning tana harorati ko'tarilib, boshi og'rib, yuqori qovog'i shishib, ko'z

shilliq pardasining qon tomirlari qonga to'lganligi ko'rinadi, ekzoftalm, ba'zan xemoz kuzatiladi; ko'z olmasi ko'pincha pastga siljiydi, yuqoriga harakati chek-

lanib, yallig'langan maydon paypaslanganda va ko'z olmasi harakatlenganda og'riydi. Etmoidit sabab bo'lgan osteoperiostitda ko'z qovoqlarining asosan ichki qismi shishadi. Gaymoritda osteoperiostit asorati kam uchrsydi; bemorda pastki qovog'i va ko'z shilliq pardasining pastki qismi shishib, xemoz kuzatiladi. Chuqur osteoperiostitda ko'z olmasi yuqoriga siljib, oldinga bo'rtib turadi. Jarayon rivojlanganda bemorning ko'z kosasida subperiostal ho'ppoz shakllanadi.

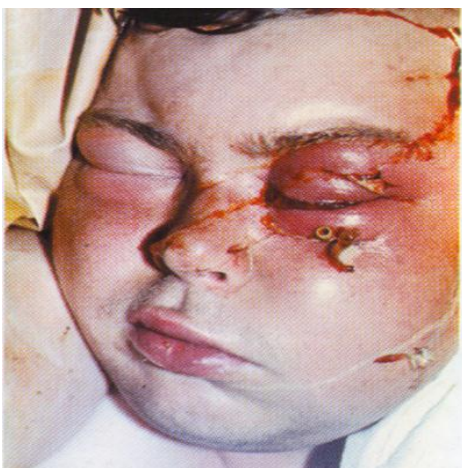Qovoqlar keskin qizarib, terisi shishib, qattiqlashadi, xemoz kuchayadi, ko'z olmasi oldinga siljib, harakatlari cheklanadi ko'z olmasi bosilganda yoki faol harakatlantirilganda og'riydi.

Shish va ogriq flyuktuatsiyani aniqlashni qiyinlashtiradi. Chuqur subperiostal ho'ppozda ekzofthalm keskin, yuzaki ho'ppozda – kam-roq namoyon bo'ladi. Bundan tashqari, chuqur subperiostal ho'ppozda bemorda uzoqlashti-ruvchi va ko'z olmasini harakatlantiruvchi asab tolalari falaji va ko'rish o'tkirligini pasa-yishi kuzatiladi.

Ko'z qovoqi ho'ppozi. Yuqori ko'z qovog'ining ho'ppozi ko'pincha frontitda, pastki ko'z qovog'ining ho'ppozi gaymoritda rivojlanadi. Bemorning qovoqlari shishib, qizaradi, ko'zlari harakatsiz qovoqlar bilan yopiladi. Ko'z qovog'i ko'tarilganda uning shilliq pardasi shishgan va qizarganligi ko'rinadi. Bemorning ko'zi og'riydi, ko'z qovoqlariga qo'l tekkizganda yoki ko'z olmasi harakatlenganda og'riq kuchayadi. Ekzofthalm kuzatilmaydi, ko'z olmasining harakati to'liq saqlanadi. Ko'z qovog'i ho'ppozi gematogen yo'l orqali yoki yiring burun yondosh bo'shlig'i old devorini emirganda paydo bo'lishi mumkin.

Agar burun yondosh bo'shliqlari old devori emi-rilishi natijasida ko'z qovog'i ho'ppozi paydo bo'l-gan bo'lsa, u o'z-o'zidan yoki jarrohlik amali yor-damida ochilgandan so'ng hosil bo'lgan oqma bu-run bo'shlig'ini surunkali yiringli (polipozli-yi-ringli) yallig'lanishi borligidan dalolat beradi.

Ko'z qovog'i va ko'z kosasi devori oqmasi. Yuqori qovoqlar va burun negizi



168-rasm.Ko'z kosasi flegmonasi

sohasining oqmalari frontit yoki etmoiditda hosil bo'lishi mumkin. Etmoiditda ko'z kosasi ichki devorining oqmasi rivojlanadi. Kam hollarda gaymoritning asorati sifatida pastki ko'z qovog'ining oqmasi hosil bo'ladi. Surunkali sinusitlardan keyin hosil bo'lgan oqma yallig'lanish jarayonini burun yondosh bo'shlig'idan ko'z qovog'iga tarqalishining oxirgi bosqichi hisoblanadi.

Ko'z kosasi flegmonasi tarqoq, aniq chegaralanmagan, o'sib boruvchi yallig'lanish jarayoni bo'lib, tarzoorbital boylam orqasida

joylashgan ko'z kosasi yumshoq to'qimasining emirilishiga olib keladi. Bemorning umumiy ahvoli og'irlashib, tana harorati 39-40 °C ko'tariladi, boshi og'riydi, qaltirash kuzatiladi, ko'zida juda qattiq lo'qillovchi og'riq kuzatiladi. Ko'z kosasi

flegmonasida oftalmoplegiya (og'riq bilan kechgan ekzoftalm, ko'z olmasi harakatini keskin cheklanishi yoki butunlay harakatsizligi), ko'z qovog'ining shishi (bu shish ho'ppoz hosil bo'lishidan dalolat ber-maydi), keskin xemoz va ko'rish o'tkirligini buzilishi kuzatiladi (168-rasm).

Qonda leykotsitoz, leykoformulaning chapga siljishi, EChT oshishi aniqlanadi. O'z vaqtida tashxis qo'yilib, jadal davolash tadbirlari o'tkazilmasa, bemorda sepsis yoki kalla ichi asorati rivojlanishi mumkin.

Ko'z kosasi venalari trombozi. Ushbu asorat boshqa rinogen asoratlarga qaraganda kam uchrab, ko'pincha burun va yuz chipqoni va saramasda yoki ulardan keyin rivojlanadi. Ko'z kosasi venalarining trombozi odatda g'orsimon sinus trombozi va tromboflebiti bilan bir vaqtda kuzatilib, ko'z kosasi venalarining trombozi umumiy va mahalliy klinik belgilar bilan kechadi. Bemorda septik holat; umumiy klinik ahvolidan og'irligi, tana haroratini doimiy baland yoki gektik bo'lishi (isitma bir sutka davomida 2-3 marta ko'tarilib, bemor qaltiraydi, sovqotadi, keyin tana harorati tushib, bemor terlaydi), boshi og'rishi qaltirash va darmonsizlik kuzatiladi. Yallig'lanish jarayoni g'orsimon sinusga tarqalmagan hollarda bemorning umumiy ahvoli og'ir bo'lsada, tana harorati subfebril bo'lishi mumkin. Mahalliy belgilardan boshlang'ich davrda ko'z qovoqlarining yumshoq shishi va tromb bilan to'lgan vena qon tomirlar sohasida osilish kuzatilib, paypaslaganda aniqlanadi. Keyinchalik yallig'lanish belgilari paydo bo'ladi: ko'z qovoqlari qizarib, shishib, venalar ko'kimtir bo'lib ko'rinadi, xemoz keskinlashadi, qovoqlar ostida ekzoftalm kuzatiladi. Ko'z sohasini og'rishi ko'z kosasi flegmonasi og'riqiga nisbatan kuchsiz bo'ladi. Ko'z kosasi venalari tromboflebitida ko'z qorachig'i kengayib, uning falaji rivojlanadi, ko'zning harakati cheklanadi yoki butunlay yo'qoladi, ba'zan ko'rish o'tkirligi pasayadi.

Rinogen ko'z kosasi asoratlari sinusitning dastlabki klinik belgisi sifatida namoyon bo'lishi yoki sinusitga xos klinik belgilar kamaygandan so'ng paydo bo'lishi mumkin.

Qovoqlar shishi ko'pincha atrof to'qimaning yiringli yallig'lanishiga (yuz terisi, ko'z kosasi va ko'z olmasining spetsifik va nospetsifik yallig'lanishi) javoban qon aylanishini buzilishi sifatida rivojlanadi.

Qiyosiy tashxis. Qovoqlar shishini umumiy kasalliklarda, masalan yurak, buyrak, allergik kasalliklar va turli vegetativ-vazomotor buzilishlardagi shishdan farqlash lozim. Chaqaloqlarda va yosh bolalarda gaymorit va etmoidit kasalligini lunj va qattiq tanglay shishi bilan kechuvchi yuqori jag' suyagining o'tkir odontogen osteomielitidan farqlash lozim. Bundan tashqari, ko'z qovoqlari gematomasi, emfizemasi, saramasi, ko'z kosasining xavfsiz va xavfli o'smalarini inkor etish lozim.

Ko'z kosasi yuqori-ichki burchagining subperiostal ho'ppozi ko'z yoshi qopchasi flegmonasidan farqlanishi lozim. Yiringli o'choq ko'z qovoqlari ichki burchagining yuqori qismida joylashganda - subperiostal ho'ppoz rivojlanganligidan, pastda joylashganda - ko'z yoshi qopchasi yallig'langanligidan dalolat beradi.

Davolash. Rinogen ko'z kosasi asorati aniqlangan bemor shoshilinch ravishda otorinologiya bo'limiga yotqizilishi shart.

1) Ko'z kosasining yiringsiz kasalligi asorati bilan kechgan o'tkir sinusitlarda burun ichiga qon tomirlarni toraytiruvchi dori vositalari (naftizin, galozolin, sanorin) tomizilib, yallig'lanishga qarshi davolash tadbirlari o'tkaziladi, bo'shliqlardan Proets usulida yiringli ajralmalar yuvib chiqarilib, ularga antibiotiklar eritmasi yuboriladi; bemorga tana haroratini me'yorlashtiruvchi, og'riqsizlantirish va antigistamin dori vositalari tavsiya qilinadi. Ko'rsatmalar mavjud bo'lgan hollarda peshona va yuqori jag' bo'shliqlari zond orqali antiseptik eritmalar bilan yuviladi yoki teshiladi.

2) Ko'z kosasining yiringsiz kasalligi asorati bilan kechgan surunkali sinusitda zararlangan burun yondosh bo'shliqlarda ekstranazal jarrohlik amali bajariladi va burun bo'shlig'iga ochiladigan keng yo'l hosil qilinadi; bemorga yallig'lanishga qarshi davolash tadbirlari, antigistamin va antibiotiklar buyuriladi;

3) Ko'z kosasining yiringli kasalligi asorati bilan kechgan o'tkir va surunkali sinusitda zararlangan orbitadagi ho'ppoz yoki flegmona shoshilinch ravishda ochilib, burun yondosh bo'shliqlarida endo- va ekstranazal jarrohlik amali bajariladi. Bemorga shoshilinch reanimasiya chora-tadbirlari o'tkaziladi.

4) Ko'z kosasi venalarining trombozi bilan kechgan o'tkir va surunkali sinusitda burun yondosh bo'shliqlarida endo- va ekstranazal jarrohlik amali o'tkazilib, burun bo'shlig'iga ochiluvchi keng sun'iy yo'l hosil qilinib, bemorga antikoagulyantlar (geparin) 5000 -10000 TB mushak orasiga 2-3 mahal tavsiya qilinadi, protrombin indeksi nazorati ostida shu sohaga tibbiy zuluk qo'yiladi. Ko'z kosasi flegmonasi va venalar trombozida dori vositalari vena ichiga yuboriladi. Davolash tadbirlari reanimatsiya bo'limida olib boriladi. Bemorga antibiotiklar (klaforan, sefamezin, amoksiklav), zamburug'ga qarshi dorilar (nizoral), desensibilizatsiya vositalari (kalsiy xlorid, kalsiy glyukonat, tavegil, zirtek, telfast, suprastin) va kortikosteroidlar (prednizalon, gidrokortizon) buyuriladi.

Bundan tashqari bemorga immonostimulyatorlar (timolin, T-aktivin, IRS-19, imudon) sinupret, vitaminlar, modda almashinuvini yaxshilovchi vositalar, organizm zaharlanishini kamaytiruvchi va siydik haydovchi tadbirlar o'tkaziladi (vena ichiga glyukoza 5-10%, reopolyuglikin, natriy xlorning fiziologik eritmasi, qon, qon zardobini yuborish), stafilakkokga qarshi anatoksin, gammaglobulin, qon zardobi, simptomatik davo buyuriladi.

Rinogen kalla ichi asoratlari nisbatan kam uchraydi va barcha kalla ichi asoratlarning 10% ni tashkil qiladi. Burun va burun yondosh bo'shliqlari kasalliklari bilan shifoxonaga keltirilgan bemorlar orasida rinogen kalla ichi asoratlari 1,6 % ni tashkil qiladi. Bunday asoratlarda o'lim ko'rsatkichi 30% ga etishi mumkin.

Rinogen kalla ichi asoratlari ko'pincha peshona, ponasimon va galvirsimon kaktachalarning o'tkir va ayniqsa surunkali yallig'lanishida rivojlanadi. Infeksiya kontakt, gematogen va limfogen yo'llar orqali tarqaladi.

Rinogen kalla ichi asoratlarning quyidagi klinik shakllari tafovut etiladi:

- araxnoidit (leptomeningit);
- ekstradural ho'ppoz ;

- subdural ho'ppoz;
- serozli va yiringli meningit;
- bosh miya ho'ppozi;
- bosh miya qattiq pardasi sinuslarining trombozi, rinogen sepsis.

Kalla ichi asorati rivojlangan bemorda quyidagi klinik belgilar kuzatiladi:

- bemor boshining qattiq og'rishi;
- ovqatlanish bilan bog'liq bo'lmagan qusish;
- ko'zlarning yuqori qovog'i va qosh usti terisi sohasini shishi va qizarishi;
- es- hushni xiralashishi;
- ko'rish o'tkirligini buzilishi;
- bosh miya asab tolalarining falajlari;
- talvasa holatlari;
- sovqotish, qaltirash, terlash;
- bemorning umumiy ahvolini sinusitga xos bo'lmay, juda og'ir bo'lishi (sepsisga xos belgilarni kuzatilishi);
- bosh miya suyuqligi bosimini oshish belgilari;
- qondagi o'zgarishlar (leykotsitoz, EChT oshishi).

Rinogen araxnoiditda bemorda bosh og'riqi, ko'rish o'tkirligini pasayishi, gipertenziya va meningial belgilar kuzatiladi, orqa miya suyuqligida serozli meningitga xos o'zgarishlar aniqlanadi.

Davolash. Yallig'langan burun yondosh bo'shlig'ida jarrohlik amali bajarilgandan so'ng rinogen araxnoidit bilan og'rigan bemor nevrologiya bo'limiga ko'chiriladi va intensiv davolash tadbirlari o'tkaziladi.

Kalla old chuqurchasining ekstradural ho'ppozi (chegaralangan paximeningit)-yiringni bosh miya qattiq pardasi va suyak orasida to'planishi. Ko'pincha frontit, etmoidit va ba'zan sfenoiditda infeksiyani kontakt yo'l orqali tarqalishi natijasida rivojlanadi.

Klinik belgilari. Odatda umumiy va o'choqli bosh miya belgilari kuzatilmaydi. Kasallik o'tkir yoki surunkali frontitning og'ir kechimida (ko'z kosasiga asorati, peshona suyagi osteomieliti) bajarilgan jarrohlik amali paytida tasodifan aniqlanadi. Ba'zan bemor boshi og'rishi, yiringli o'choq maydoni perkussiya qilinganda og'riq kuchayishi, ko'ngli aynishi va qusish hurujlari, ko'zini tashqi tomonga harakatlantirishi qiyinligi va holsizlikka shikoyat qiladi, uning tana harorati baland bo'lib, sinusit belgilari kuzatiladi.

Rinogen meningit (*meningitis rhinogena*) - burun va burun yondosh bo'shliqlaridan bakterial infeksiyani tarqalishi natijasida rivojlangan bosh miya pardalarining yallig'lanishi bo'lib, u otogen meningitga nisbatan kamroq uchraydi va og'ir kechadi.

Odatda meningit peshona, g'alvirsimon va ponasimon bo'shliqlari o'tkir yoki surunkali yallig'lanishining huruj davrida rivojlanadi. Infeksiya ko'pincha kontakt yo'li orqali kallaning old chuqurchasiga tarqalib, bosh miya pardalarining yallig'lanishiga sabab bo'ladi. Burun bo'shlig'i ichida bajarilgan jarrohlik amalida g'al-

virsimon plastinkaning jarohati va kalla asosining sinishida yiringli meningit rivojlanishi mumkin.

Klinik belgilari. Rinogen meningit o'tkir klinik belgilar bilan boshlanib, bemorning tana harorati doimo baland bo'ladi. Kalla ichi bosimi oshib, bemorda tarqoq bosh og'rig'i, ko'ngil aynishi va qusish kuzatilib, ensa mushaklarining tortilishi va Kernig belgilari kabi meningitga xos belgilar paydo bo'ladi. Bundan tashqari, yallig'lanish jarayoni bosh miya va bosh miya asab tolalariga tarqalib, bemorda talvasa, psixomotor holat, es-hushni yo'qotilishi va patologik reflekslar (Babinskiy, Rossolimo, Oppengeym, Brudzinskiy) paydo bo'ladi.

Orqa miya suyuqligini o'zgarishi, unda hujayralar soni va oqsil miqdorini ko'payishi meningit tashxisini tasdiqlaydi. Orqa miya suyuqligini ishlab chiqarilishining keskin oshishi va kalla ichi bosimini ko'tarilishi natijasida orqa miya teshib ko'riganda suyuqlik bosim ostida tez-tez tomchilab oqadi. Rentgenografiya yoki KT, MRT tekshiruvlari birlamchi yiringli meningitni aniqlashga yordam beradi.

Davolash. Yiringli meningitda yiringli o'choq joylashgan peshona bo'shlig'ida shoshilinch tarzda jarrohlik amali bajariladi va bunda albatta kalla suyagi asosining old chuqurchasi sohasida bosh miya qattiq pardasi ochilib, ko'zdan kechiriladi; bir vaqtning o'zida yallig'lanishga qarshi kuchli antibakterial terapiya, degidratatsiya tadbirlari o'tkaziladi; orqa miya punktsiyasi bajarilib, kerakli dorilar yuboriladi.

Rinogen bosh miya ho'ppozi - bosh miya to'qimasining chegaralangan yiringli o'choq'i ikkilamchi jarayon sifatida burun yondosh bo'shlig'ida infeksiya o'choq'i mavjud bo'lgan hollarda paydo bo'ladi. Ko'pincha peshona bo'shlig'i, kamdan-kam hollarda - g'alvirsimon va yuqori jag' bo'shliqlari infeksiya o'choq'i bo'lib xizmat qiladi. Shuning uchun ho'ppoz odatda bosh miyaning peshona bo'lagida va deyarli doimo yallig'langan bo'shliq tomonida joylashadi.

Klinik belgilari. Kasallik mahalliy va umumiy belgilar bilan kechadi. Mahalliy belgilar ko'z qovoqlari va kon'yuktivaning shishi va qizarishi, turli darajali ekzoftalm, yallig'langan tomonda ko'z olmasining pastga, tashqi tomonga harakati cheklanishi bilan namoyon bo'ladi.

Rinogen bosh miya ho'ppozi 4 bosqichda kechadi.

B o s h l a n g' i c h davrida bemorda tana haroratining biroz ko'tarilib, bosh og'riqi, qusish, holsizlik va umumiy yallig'lanishga xos belgilar kuzatiladi.

Y a s h i r i n (l a t e n t) davrida - kasallikning barcha belgilari susayadi, tana harorati me'yorlashadi, qusish, holsizlik alomatlari kuzatilmaydi, bemorning kayfiyati va umumiy ahvoli nisbatan yaxshilanadi.

A y o n davrida esa yallig'lanishga xos umumiy klinik belgilar - holsizlik, tana haroratining ko'tarilishi, ishtahani yo'qolishi bilan birga bosh miya pardasining yallig'lanish belgilari - peshona sohasini keskin og'rishi, uyquchanlik, ovqatlanish bilan bog'liq bo'lmagan qusish va ko'ngil aynishi kuzatiladi. Bemorda bosh miya peshona bo'lagining yallig'lanishiga xos o'choqli belgilar paydo bo'ladi: bemorning ruhiy holati o'zgarib, u o'zining og'ir ahvolini to'g'ri baholay olmaydi, turli harakatlarni qiladi (eyforiya holatiga tushadi), ovqatni haddan tashqari ko'p iste'mol qi-

lib, atrofdagilarga befarq bo'lib qoladi, hid sezish yoki ko'rish qobiliyati pasayadi, quyidagi "po'stloq osti reflekslari" paydo bo'ladi;

a) "qo'li bilan avtomatik ravishda ushlab" refleksi - bemor kaftiga tekkan jismni ixtiyorsiz ushlab oladi;

b) "ushlashga intilish" refleksi - bemor ixtiyorsiz barcha jismlarni ushlashga intiladi;

v) "qarshilik ko'rsatish fenomeni"- bemor tanasining egallab turgan holatini o'zgartirishga uringanda avtomatik ravishda antagonist mushaklar qarshilik ko'rsatib, qisqaradi. Masalan, vrach qarshilik ko'rsatmaslikni so'rab, bemor qovoqlarini ko'tarishga uringanda, u ixtiyorsiz qarshilik ko'rsatib, ko'zlarini yumib oladi (I.Yu.Koxanovskiy belgisi).

Bosh miya peshona bo'lagi ho'ppozining o'choqli belgilari talvasa, oyoq qo'llarda nimfalaj va falajlar, ko'rish o'tkirligini pasayishi bilan namoyon bo'ladi. Talvasa Jekson tutqanog'iday kechib, qarama-qarshi tomonda yuzning mimik mushaklaridan boshlanib, qo'l va oyoqlar mushaklariga tarqaladi, ba'zan u afaziya - nutqni buzilishi bilan kechishi mumkin. Ho'ppoz kattalashib, peshona bo'lagi chegarasidan chiqqanda bemorda dislokasiya belgilari - qarama-qarshi tomonda qo'l-oyoqlarda sezuvchanlik va harakat buzilishlari paydo bo'ladi.

T e r m i n a l davri organizmning umumiy zaharlanishi va bosh miya shishi natijasida ichki a'zolarida chuqur patologik o'zgarishlarni yuzaga kelishi bilan namoyon bo'ladi. Bemorda bradikardiya, meningial belgilar, ataksiya, gemiparez, talvasa, afaziya, qarama-qarshi tomonda qo'l va oyoqlar falaji, yuz asab tolasining falaji, karaxtlik, uyquchanlik, ko'rish va hid bilish qobiliyatini pasayishi kabi kasallik belgilari tobora kuchayib boradi.

Tashxis bemorning o'ziga xos shikoyatlari, kasallikni boshlanishi, klinik va nevrologik belgilar, KT va MRT tekshiruvlarining natijalari, orqa miya suyuqligidagi o'zgarishlar asosida qo'yiladi. Orqa miya suyuqligi bosimi oshganligi sababli tez oqadi, unda oqsil-hujayra dissotsiatsiyasi, leykotsitlar, xloridlar, qand miqdorini oshishi qayd etiladi. Bunday hollarda bemorda bosh miyaning transtektorial yoki chakka bo'lagi jarohati bo'lishi mukinligini esda tutish lozim!

Tashxis qo'yish uchun ba'zan burun yondosh bo'shliqlari ochilganda bosh miyaning qattiq pardasi teshilib, bosh miyaning old chuqurchasi ko'zdan kechiriladi.

Davolash. Rinogen bosh miya ho'ppozida yallig'langan burun yondosh bo'shlig'ida zudlik bilan jarrohlik amali bajarilib, bosh miyaning suyak devori olinib, miyaning qattiq pardasi ochilib, dekompressiya qilinadi. Bosh miya qattiq pardasi ochilganda quyidagi belgilarga e'tibor berish talab etiladi: pardaning rangiga, qalinligiga, fibroz karashlar va yalliqlanish o'smalari borligiga. Bosh miya qattiq pardasining kerakli maydoni yodning spirtli eritmasi bilan surtilgandan so'ng u maxsus yo'g'on o'tmas nina yordamida teshiladi (ninani 3-4 sm chuqurlikgacha kiritish mumkin). Bosh miya ho'ppozining joyi aniqlangandan so'ng jarohat maydoni nina bo'ylab kengaytiriladi va ho'ppoz bo'shlig'iga teflon naycha chiqargich o'rnatiladi (ikki bukib, bukilgan joydan kesib, teshik hosil qilinadi va ho'ppoz bo'shlig'iga

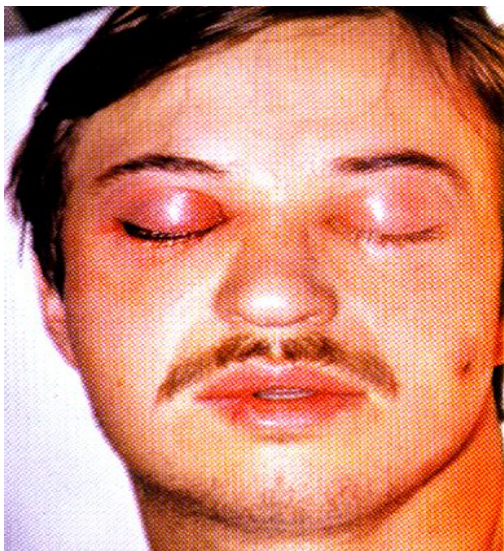joylashtiriladi). Naychani tashqi teshigi orqali bo'shliq ichi dori vositalari bilan yuviladi. Bosh miya ho'ppozini ochish jarrohlik amali neyroxaroh ishtirokida bajariladi. Ho'ppoz maydoni ochilgandan so'ng u antibiotik eritmasi bilan yuvilib, jarohat maydoniga antibiotik eritmasi yuborilib, keyin rezina chiqargich o'rnatiladi. Ho'ppoz maydonini aniqlash maqsadida qo'shimcha tekshiruvlar (elektroentsefalografiya, exoentsefalografiya, kompyuterli tomografiya, MRT, angiografiya) o'tkaziladi. Hozirgi kunda bosh miya ho'ppozini ko'pincha trepanasiya teshigi orqali qobig'i bilan birga olib tashlanadi.

Jarrohlik amalidan keyin bemor reanimatsiya bo'limida davolanadi. Unga yallig'lanishga qarshi, detoksikatsiya va dehidratatsiya, dezintoksikatsiya, simptomatik davolash, keyinchalik reabilitatsiya tadbirlari buyuriladi.

Rinogen g'orsimon sinus trombozi - bosh miya qattiq pardasining g'orsimon sinus devorining yallig'lanishi natijasida dastlab sinus devorlarida tromb hosil bo'lib, sinus bo'shlig'i yopilib qoladi. Infeksiya g'orsimon sinus bo'shlig'iga burun chipqoni, sinusitlar, ponasimon bo'shliq empiyasi, g'alvirsimon bo'shliq orqa katakchalarining yallig'lanishida gematogen, limfogen va kontakt yo'llar orqali tarqaladi. Kasallikning rivojlanishiga ko'z kosasi asoratlari - ko'z va yuz venalari trombozi ham sabab bo'lishi mumkin.

Klinik belgilari. G'orsimon sinus trombozida umumiy yallig'lanish belgilari, umumiy bosh miya belgilari, meningial va mahalliy o'choqli belgilar kuzatiladi.

Umumiy yallig'lanish belgilari. Bemorda umumiy ahvolning og'irligi, tana haroratini doimiy baland yoki gektik bo'lishi, kuchli qaltirash, sovqotish, terlash, holsizlik, ishtahasi past yoki ko'ngil aynishi, tilni qurishi va karash bilan qoplanishi, jigar va taloq kattalashib, qon va siydikda sepsisga xos o'zgarishlar kuzatiladi.



169-rasm. G'orsimon sinus trombozi

Umumiy bosh miya belgilariga kalla ichi bosimini oshishi tufayli yuzaga kelgan bosh og'rig'i, ko'ngil aynishi va qusish kiradi.

Meningial (pardali) belgilardan esa mushaklarining tortilish belgisi musbat, Kernig va Brudzinskiy (yuqori, o'rta, pastki) belgilari esa manfiy bo'ladi (*belgilar dissotsiatsiyasi*). Agar ikkilamchi meningit rivojlansa, bemorda yorug'likdan qo'rqish, umumiy giperesteziya, miya suyuqligi bosimining oshishi va yallig'lanishga xos o'zgarishlar kuzatiladi.

Mahalliy belgilardan yuzning yuqori sohasida vena qon tomirlarda qon aylanishining buzilish belgilari (peshona va qovoqlar terisi, ko'z shilliq pardasining ikki tomonlama shishi, qizarishi, teri osti vena qon tomirlarning dimlanishi, ekzoftalm, xemoz, to'r pardaga qon quyilishi, ko'z tubi o'zgarishlari, ba'zan paraoftalmoplegiya, vena qon tomir devorlari emirilganda - ko'z kosasi ho'ppozini belgilari) kuzatiladi. Ko'z qovoqlarining shi-

shi ko'zning boshqa qismlariga ham tarqaladi (169 - rasm). Ko'zning shilliq pardasida serozli yoki qon aralash serozli ajralma aniqlanadi. Ko'z qovoqlarning shishi tufayli ekzoftalm ko'pincha noaniq bo'ladi. Ko'z olmasi old va yon tomonga siljib, harakati og'riqli va keskin cheklangan bo'lib, ba'zan bemorda ko'rish o'tkirligi pasayadi.

G'orsimon sinus trombozida g'orsimon sinusga yaqin joylashgan II,III,IY,Y,YI juft bosh miya asab tolalarining zararlanish belgilari (ko'rish o'tkirligini pasayishi, diplopiya (ko'z olmasini ichki tomonga siljishi), anizokariya, peshona terisi sezuvchanligini oshishi, yuz asab tolasi nevrалgiyasi, g'ilaylik,uzoqlashtiruvchi asab tolasi bir tomonlama falaji, ptoz) rivojlanishi mumkin.Ba'zan g'orsimon sinus trombozi yiringli meningit,ensefalit,bosh miya ho'ppozi bilan birga kechishi mumkin.

Tashxis bemor shikoyatlari, kasallikning boshlanishi, sub'ektiv va ob'ektiv tekshiruv natijalari asosida qo'yiladi.G'orsimon sinus trombozini o'z vaqtida aniqlash qiyin. Shuning uchun yuzning yumshoq to'qi masi va burun yondosh bo'shliqlarining yiringli jarayonlarida g'orsimon sinus tromboziga xos belgilarni aniqlash muhim ahamiyatga ega.

Burun yondosh bo'shliqlari rentgenografiyasi, KT, MRT tekshiruvi tashxis qo'yishga yordam beradi.

Davolash. Rinogen g'orsimon sinus trombozida davolash tadbirlari quyidagicha olib boriladi. Agar, tromboz burun chipqonida rivojlangan bo'lsa, unda bemorga konservativ davolash tadbirlari o'tkaziladi. Unga antibiotiklar (ampitsillin, amoksiklav, zinosef, klaforon, rotsefin va boshqalari mushak orasiga yoki vena ichiga) bilan birga antikoagulyantlar (geparin, fibrinogen) buyuriladi. Trombolizisni tezlashtirish uchun streptokinaza yoki avelizin 250000-1500000 TB tavsiya etiladi. Organizmning zaharlanishini kamaytirish uchun vena ichiga tomchilab 5-10% glyukoza yuboriladi.

Ba'zan angulyar va ko'z venalarini bog'lash yoki kesishga to'g'ri keladi, ba'zan - ponasimon bo'shliq yoki g'orsimon sinus tashqi yo'l orqali ochilib, yiringli o'choqlar bartaraf etiladi.

Dorilarni vena ichiga yuborish uchun yirik vena qon tomirlarining biriga kateter o'rnatiladi. Vena ichiga tomchilab 5% glyukozada eritilgan 4-5 mln TB ampisillin, 1g sigmomitsin, 1g tetraolean 10 000-15 000 TB geparin bilan birga yuboriladi. Tibbiy zulukni qo'llash ham yaxshi foyda beradi.

Rinogen sepsis - bu yiringli o'choqdan doimiy ravishda yoki vaqti-vaqti bilan mikroblarni qonga tushishi natijasida yuzaga kelgan patologik holat bo'lib amaliyotda kam uchraydi. Kasallikda birlamchi yiringli o'choq burun va burun yondosh bo'shlig'ida joylashgan bo'ladi. Sepsisdan oldin bemorda odatda ko'z kosasi atrofi asorati, g'orsimon sinus trombozi, ko'z kosasi yumshoq to'qimasi venalari trombozi va tromboflebiti kuzatiladi.

Klinik belgilari. Rinigen sepsis *sepsitsemiya* va *septikopiemiya* klinik shakllarida kechib, o'tkir (olti haftagacha davom etishi) va surunkali (6 haftadan ko'p vaqt davom etishi) kechimga ega. Sepsitsemiya yiringli metastaz o'choqlari hosil bo'l-

maydi, ammo u qisqa vaqt ichida ularni hosil bo'lishi bilan kechgan septikopie-miyaga aylanishi mumkin.

Bemorda umumiy ahvolning og'irligi (*septik holat*), tana haroratining doimiy baland yoki gektik bo'lishi, qaltirash, tana harorati pasayganda kuchli terlashni kuzatilishi, bosh og'rigi, holsizlik, ishtahani yo'qolishi belgilari kuzatiladi. Tomir urishi-ning tezligi tana haroratiga qarab o'zgarib turadi. Ba'zan bemor koma holatiga tushadi. Keyinchalik buyrak, o'pka, jigar, ichaklar va taloqda ho'ppoz o'choqlari paydo bo'ladi.

Mahalliy belgilarga ko'z qovoqlarining shishi, shishni ko'zning boshqa qismlariga tarqalishi, ko'z shilliq pardasida serozli yoki gemorragik xemoz, ekzoftalm, ko'z olmasini old va yon tomonga siljib, harakati keskin cheklanib og'rishi, ko'rish o'tkirligini pasayishi kabi belgilar kiradi.

Tashxis bemor shikoyatlari, anamnez ma'lumotlari, tashqi ko'ruv, palpatsiya, rinoskopiya, rentgenografiya, KT,MRT,burun yondosh bo'shliqlarini diagnostik teshib ko'rish va boshqa tekshiruvlar natijalariga asosan qo'yiladi. Bemorda sinusit aniqlanganda ikkilamchi sepsis, ya'ni rinogen sepsis tashxisi qo'yiladi. Bemorda isitmani 5 kundan ortiq davom etishi, uni hech bir sababsiz ko'tarilishi va tushishi, qaltirash va terlash bemorda sepsis belgilari rivojlanganligidan darak beradi.

Sepsisni ko'z kosasi qon tomirlari tromboflebiti va ko'z kosasi flegmonasidan farqlash qiyin emas. Agar ko'z kosasi qon tomirlarining tromboflebitida ekzoftalm, ko'z qovoqlarining shishi, xemoz, ko'rish qobiliyatini pasayishi, shox pardani zararlanishi, ko'z tubi venalarining kengayishi kuzatilca, flegmonada mahalliy og'riq keskinroq bo'lib, ko'z kosasida aylana shish paydo bo'ladi, shish maydoni igna yordamida teshib ko'rilganda undan yiring va tiniq suyuklik oqadi, klinik manzara odatda o'zgaruvchan kechadi.

Rinogen kalla ichi asoratida bemorlarni tekshirish tartibi:

1) tashqi tekshiruv, burun yondosh bo'shlig'i devorini, ko'z kosasi yumshoq to'qimalarini, peshona va bo'yin sohasini paypaslash;

2) old va orqa rinoskopiya;

3) burun yondosh bo'shliqlari va kalla suyagining rentgenografiyasi;

4) qon va siydikning umumiy tahlili;

5) oftalmolog ko'rigi;

6) nevropatolog va neyrojarroh ko'rigi;

7) yuqori jag', peshona va boshqa burun yondosh bo'shliqlarini zondlash, teshib ko'rish;

8) orqa miya suyuqligini tahlil qilish;

9) exoentsefalografiya, pnevmoentsefalografiya, ventrikulografiya, angiografiya, MRT, kompyuter tomografiyasi (ko'rsatma bo'yicha) .

Aniq tashxis qo'yish uchun tana harorati baland bo'lgan bemordan tekshiruv uchun 3 marta (har 60 daqiqada 20-30 ml dan) qon olinadi. Qonda leykotsitoz yoki leykopeniya, trombositopeniyani aniqlanishi, bakteriologik tekshiruvning musbat natijasi bemorda rinogen kalla ichi asorati rivojlanganligini tasdiqlaydi.

Davolash. Rinogen kalla ichi asoratida bemor shoshilinch ravishda otorinologiya yoki reanimatsiya bo'limiga yotqizilib, oftalmolog, nevropatolog, neyroxirurg, rentgenolog, anesteziolog ishtirokida klinik tekshiruvlar o'tkaziladi.

Davolash tadbirlari quyidagilardan iborat bo'ladi:

- shoshilinch ravishda jarrohlik amalini bajarish (chipqon va karbunkulni ochish, zararlangan burun yondosh bo'shlig'ida ekstrnazal jarrohlik amalini bajarish);
- yallig'lanishga qarshi ta'sir ko'lami keng antibiotiklar;
- dehidratatsiya tadbirlari; tibbiy zuluk, antikoagulyantlar;
- simptomatik davolash.

Qon ivishini susaytiruvchi dorilar aspirin 0,5-1,0 ovqatdan keyin ezib bir kunda 3 mahal ichish (*allergiya, me'da va o'n ikki barmoq yarasida aspirinni ichish man etiladi!*) tavsiya qilinadi. Protrombin indeksi ko'rsatkichi (me'yorda 85-100%) nazorati ostida qorin mushaklari orasiga geparin 50000-100000 TB miqdorda 2-3 mahal (har 8 soatda) yuboriladi.

Rinogen kalla ichi asorati bilan og'rigan bemorlarga II guruh nogironligi belgilanadi.

LOR-A'ZOLARI O'SMALARI

Quloq va yuqori nafas yo'llari o'smalari barcha o'smalarning 6-8 % ni tashkil etadi. Hiqildoq o'smalari ayniqsa ko'p uchraydi va yuqori nafas yo'llari o'smalari orasida birinchi o'rinni egallaydi, ikkinchi o'rinda burun va burun yondosh bo'shliqlari o'smalari, uchinchi o'rinda halqum o'smalari turadi.

O'smalar N.A.Karpov bo'yicha quyidagicha tasniflanadi:

Klinik belgi, ya'ni xavf darajasi bo'yicha xavfsiz, shartli xavfsiz, xavfli va o'ta xavfli;
Morfologik belgi qaysi to'qimadan o'sganligi va hujayraning takomillashish darajasi;
Biologik belgi o'smaning ionlovchi nurga sezuvchanligi (hujayraning takomillashish darajasi qancha past bo'lsa, uning ionlovchi nurga bo'lgan sezuvchanligi shuncha yuqori bo'ladi);

O'sma turlari

I turi. Hujayralarning takomillashish darajasi yuqori bo'lgan o'smalar:

1-guruh. Xavfsiz o'smalar;

2-guruh. Shartli xavfsiz o'smalar (xavfli o'smalarga xos ayrim belgilarga ega: qaytalanishga va atrof suyak to'qimasini emirishga moyilligi);

II turi. Hujayralarning takomillashish darajasi o'rtacha bo'lgan o'smalar:

1-guruh. Epiteliy to'qimasining xavfli o'smalari;

2-guruh. Biriktiruvchi to'qimaning xavfli o'smalari;

3-guruh. Neyrogen (neyroektodermal) xavfli o'smalar.

III turi. Hujayralarning takomillashish darajasi past bo'lgan o'ta xavfli tonzillyar o'smalar.

Bosqichi bo'yicha: Birlamchi o'sma-T (*tumor*);

Mahalliy metastaz - N (*nodulus*);

Uzoq metastaz - M (*metastasis*) (metastaz yo'q-M₀, metastaz bor - M₁).

Birlamchi o'smani tarqalish darajasi bo'yicha:

1-daraja -T₁-o'smani a'zoning bitta anatomik qismiga tarqalishi;

2-daraja -T₂-o'smani a'zoning ikki anatomik qismlariga tarqalishi;

3-daraja -T₃-o'smani a'zoning ikki va undan ortiq anatomik qismlariga o'tob, atrof to'qimalarga tarqalmaganligi.

4-daraja -T₄-o'smani a'zoning barcha qismlarini egallab olishi va atrof to'qimalarga tarqalishi.

Mahalliy metastazlarning tarqalish darajasi bo'yicha:

N₀ - mahalliy metastazlar aniqlanmaydi;

N₁ - bir tomonlama,harakatchan (ham gorizontal, ham vertikal tekislikda siljiydigan) yakka limfa tuguni;

N₂ - ikki tomonlama,harakatchan yakka limfa tugunlar; harakatchan bir tomonlama tugunlar; bir tomonda harakati chegaralangan tugunlar; bir tomonlama harakatchan kontrilateral tugunlar;

N₃ - bir tomonlama harakatsiz limfa tugunlar; bir tomonlama harakati chegaralangan kontrilateral tugunlar; ikki tomonda harakati chegaralangan tugunlar;

N₄ - ikki tomonlama harakatsiz tugunlar; bir-biriga va atrof suyak tuzilmalariga (umurtqa, pastki jag', so'rg'ichsimon o'siq, o'mrov suyagi) birikkan tugunlar to'plami.

O'sma jarayonining bosqichlari 7-jadvalda keltirilgan.

7-jadval

O'sma jarayonining bosqichlari

Bosqich	T	N	M
I	1	0	0
II	2	0	0
	3	0	0
III	1	1,2,3	0
	2	1,2,3	0
	3	1,2,3	0
	4	0,1,2	0
IV	2	4	0,1
	2	4	0,1
	3	4	0,1
	4	3,4	1

Tashxis quyidagicha ifodalanadi: "Hiqildoq saratoni, I bosqich, T₁, N₀, M₀." "Til murtagi retikulosarkomasi IY bosqich, T₄, N₃, M₁ ", "Burun bo'shlig'i sarkomasi, III bosqich, T₂, N₂, M₀".

Xavfsiz o'smalar.

Hujayralarning takomillashish darajasi yuqori bo'lgan xavfsiz o'sma infiltrasiyasiz va destruksiyasiz o'sadi, metastaz bermaydi, qaytalanmaydi va ionlovchi nurlarga sezuvchan bo'lmaydi.

Xavfsiz o'smalar epiteliy to'qimasi, yumshoq to'qima, suyak, tog'ay, asab to'qimalaridan o'sishi mumkin. Ba'zan aralash o'smalar uchraydi.

Quloqning xavfsiz o'smalariga papilloma, fibroma, angioma, xondroma, osteoma kiradi. Bundan tashqari quloqda o'smasimon ateroma, dermoid kista ham uchraydi. O'sma odatda tashqi quloq sohasida joylashadi (tashqi eshituv yo'lida, quloq suprasining orqa yuzida). Ichki quloqning xavfsiz o'smalaridan VIII juft bosh miya asab tolasi nevrinomasi ayniqsa ko'p uchraydi.

Tashqi quloq o'smalari odatdagi tashqi va gistologik tekshiruvlarda aniqlanadi. Tashqi eshituv yo'lining xavfsiz o'smasida bemorda past eshitishlik rivojlanadi. Chakka suyagining rentgenografiyasi va kompyuterli tomografiyasi aniq tashxis qo'yishga yordam beradi.

Davolash jarrohlik usuli yordamida amalga oshiriladi.

Glomus o'smasida nog'ora pardaning pastki qismlarida ko'karish paydo bo'lib, u o'rta quloqning shilliq pardasi va bo'yinturuq vena piyozchasining adventitsi-

yasida joylashgan glomuslardan o'sadi (asab tolasi poyachasining kalavasi). Glomus o'smasi sekin o'sadi, atrofdagi asab tolalarga ham tarqalib, turli asoratlarni rivojlantirishiga olib keladi.

Davolashda jarrohlik amali va kimyo terapiya usuli qo'llaniladi.

Dahliz-chig'anoq asab tolasi (VIII juft bosh miya asab tolasi) nevrinomasi barcha bosh miya o'smalarining 11-13% tashkil qilib, ko'pincha 30-40 yoshli kishilarda uchraydi. Nevrinoma xavfsiz o'sma hisoblanib, o'z vaqtida olib tashlangandan so'ng bemor sog'ayib ketadi. Ammo kechki bosqichlarda o'sma kattalashib, atrof to'qimalarni bosadi va kalla ichi asoratlarini rivojlanishiga olib keladi.

Nevrinomada bemorning eshitish qobiliyati karlik darajasigacha asta-sekin pasayib boradi. Ba'zan u 5-6 yil davomida "*bir tomonlama sensonevral past eshitishlik*" tashxisi bilan davolanib yuradi va vrachlarga kasallikning kechki bosqichida, ya'ni boshi kuchli og'riganda va vestibulyar buzilishlar paydo bo'lgandagina murojaat qiladi.

Nevrinoma VIII juft bosh miya asab tolasining Shvann qavatidan yoki ichki eshituv yo'lining boshqa to'qimalaridan o'sib, ko'prik miyacha bo'shlig'iga tarqaladi va miyacha, bosh miya ko'prigi (voroliy ko'prigi) va uzunchoq miyani bosadi.

Kasallikning *I bosqichida (otorinolaringologik bosqich)* o'smaning diametri 1,5 sm dan oshmaydi; bemorda bir tomonlama past eshitishlik yoki karlik, bir tomonlama vestibulyar buzilishlar, tilning old ikki qismida ta'm bilish qobiliyatini pasayishi, trigeminal buzilishlar, VIII juft bosh miya asab tolasining engil nimfalaji va zararlangan tomonda korneal refleksni pasayishi kuzatiladi. Sog'lom quloqda eshitish qobiliyati o'zgarmaydi.

II bosqichida nevrinomaning diametri 1,5 - 4 sm etadi. Barcha klinik belgilar keskinlashadi. O'sma bosh miya poyasini bosishi natijasida bemorda ko'psonli spontan nistagm va vestibulyar buzilishlar rivojlanadi.

Burun bo'shlig'ining xavfsiz o'smalariga papilloma, qonaydigan polip, fibroma, gemangioma va angiofibroma, adenoma, xondroma, osteoma va lipomalar kiradi.

Papilloma burun dahlizida joylashib, bemorda bir tomonlama burun orqali nafas olishni keskin qiyinlashishiga, giposmiya yoki anosmiya, ba'zan burundan qon ketishi, kechki bosqichlarida yuz tuzilishini buzilishi va bosh og'riqi kuzatiladi. O'smaning shakli gulkaramni eslatadi. Ba'zan burun papillomasi xavfli o'smaga aylanishi mumkin.

Tashxis endoskopiya, paypaslash, rentgenografiya, kompyuter tomografiyasi, uyqu arteriya tizimining angiografiyasi va gistologik tekshiruvlar natijalari asosida qo'yiladi.

Qonaydigan polip tuzilishi bo'yicha angiofibromani eslatadi. Uning asosi keng oyoqchaga ega bo'lib, odatda burun to'sig'ining tog'ay qismida joylashadi va ko'pincha kattalashmaydi. Ba'zan polip kattalashib, burun bo'shlig'idan tashqariga chiqib turadi. Polip tez-tez qonab, burundan kam miqdorda qon oqib turadi. Kasallik ko'pincha homilador ayollarda va qon bosimi baland bemorlarda uchraydi. Burun

bo'shlig'ining tashqi devorida joylashgan polip xavfli o'smaga aylanishga moyil bo'ladi.

Tashxis bemor shikoyatlari, kasallik belgilari, rinoskopiya va gistologik tekshiruvlar natijalari asosida qo'yiladi.

Davolashda burunning qonaydigan polipi to'liq olib tashlanadi (olib tashlanmagan qismi qaytalanishi mumkin). Keng asosli polip atrof to'qimalar bilan birga kesib olinadi, jarohat chetiga galvanokauster, ultratovush yoki lazer nuri yordamida ishlov beriladi. Asosiy kasallikni davolash tadbirlari o'tkaziladi.

Fibroma odatda burun dahlizi, burunhalqum va tashqi burun sohasida joylashib, kam uchraydi. Rinoskopiya da burun bo'shlig'ida aylana silliq o'sma ko'rinadi. Tashxis gistologik tekshiruv natijasi asosida qo'yiladi. O'sma jarrohlik usulida davolanadi.

Osteoma odatda peshona va g'alvirsimon bo'shliqlarning devoridan, ba'zan yuqori jag' bo'shlig'idan o'sadi. Kasallik ko'pincha 15-25 yoshli kishilarda uchrab, asta-sekin o'sadi. Kichik osteoma ko'zga ko'rinmaydi va bemorni bezovta qilmaydi, shuning uchun u tasodifan rentgenografiya yoki kompyuter tomografiya tekshiruvida aniqlanadi. Kosmetik yoki fiziologik faoliyatlari buzilmagan bemor uzoq vaqt davomida vrach nazorati ostida bo'ladi. Nisbatan tez o'sgan osteoma jarrohlik amali yordamida olib tashlanadi. Peshona bo'shlig'ining orqa devorida joylashgan osteoma kichikligiga qaramasdan kuchli bosh og'riqiga sabab bo'lishi mumkin. Boshqa sabablar inkor etilganda u olib tashlanadi. Ayrim hollarda osteoma kattalashib, kalla ichiga, burun bo'shliqlariga va ko'z kosasiga tarqalishi mumkin. Bemorning yuz tuzilishi buziladi, boshi og'riydi, ko'rish qobiliyati pasayadi, burun orqali nafas olishi va hid bilishi buziladi. Kasallikni osteosarkoma va ekzostozlardan farqlash lozim.

Osteoma jarrohlik amali yordamida davolanadi.

Halqumning xavfsiz o'smalariga fibroma, papilloma, tukli polip, angioma, nevrinoma, neyrofibroma, aralash o'smalar, lipoma va kistalar kiradi. Halqumda ko'pincha oyoqchali papilloma va fibromalar uchraydi.

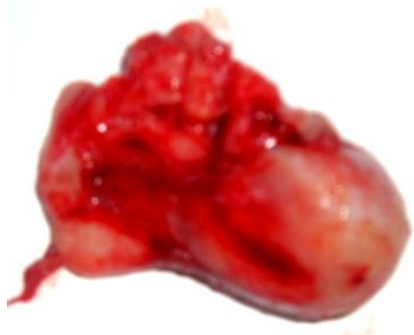
Papilloma odatda yumshoq va kichik bo'lib, yumshoq tanglayda va tanglay ravoqchalarida joylashadi. Kichik o'sma bemorni bezovta qilmaydi. Ba'zan papilloma burunhalqumdan, halqumning yon devoridan, hiqildoq usti tog'ayining til yuzasi yoki chetidan o'sadi. Kasallik ko'pincha 20-40 yoshli ayollarda uchraydi.

Tashxis bemor shikoyatlari, faringoskopiya papillomaning tashqi ko'rinishi va gistologik tekshiruv natijalari asosida qo'yiladi.

Yakka papillomalar jarrohlik usulida davolanadi, jarohat maydoniga ultratovush va lazer nuri yordamida ishlov beriladi. Papillomatoz joylashgan maydonlarga kriota'sir muolajalari qo'llaniladi. Yakka papillomalar qaytalanmaydi, papillomatoz esa tez-tez qaytalanib turadi. Halqum pappillomasi xavfli o'smaga aylanishi mumkinligi tufayli, u o'z vaqtida to'liq olib tashlanishi lozim.

Burunhalqum angiofibromasi odatda 10-20 yoshli o'smir o'g'il bolalarda uchraydi, shuning uchun u o'smirlar (*yuvenil*) angiofibromasi deb ataladi. O'sma biriktiruvchi to'qima va ko'pincha qon tomirlardan tuzilgan bo'ladi. Fibroma ponasimon

suyak tanasidan, g'alvirsimon labirintning orqa katakchalaridan va fastsiyadan o'sadi. Sfenoetmoidal fibroma g'alvirsimon labirintga, ponasimon, burun va yuqori jag' bo'shliqlariga hamda ko'z kosasiga o'sib tarqalishi mumkin. O'sma burun-halqumning orqa-yuqori qismida joylashib, xoanalar orqali burun bo'shlig'iga kiradi (170-rasm).



170-rasm.

Burunhalqum angiofibromasi

Angiofibroma kalla suyagi devorlarining atrofiga o'sib, suyakni emirib, kalla ichi bo'shlig'iga tarqalishi mumkin. U boshqa o'smalarga nisbatan tezroq o'sadi.

Bemorda yuz skeletining asimetriyasi, atrof suyak va yumshoq to'qimalarni qisilishi, ko'z olmasini siljishi, asab tolalarni bosilishiga xos belgilar paydo bo'ladi. Shuning uchun o'smirlar angiofibromasi shartli xavfsiz o'smalar guruhiga kiradi.

Halqum fibromasi o'ziga xos klinik manzaraga ega: bemorda bir tomonlama (keyin ikki tomonlama)

burun orqali nafas olishning qiyinlashishi, keyinchalik butunlay buzilishi, qulog'i bitishi, burundan tez-tez qon oqib turishi, boshi og'rishi kuzatiladi. Rinoskopiyada keng asosga ega ko'k-jigarrang, qattiq, yuzasi g'adibudur o'sma ko'rinadi. Qon tomirlar yuzaki joylashganligi tufayli o'sma oson qonaydi.

Tashxis bemor shikoyatlari, kasallikni boshlanishi, bemorning yoshi, klinik belgilar, old va orqa rinoskopiya, burunhalqumni barmoq bilan tekshirish, endoskopiya, rentgenografiya, kompyuter tomografiya, angiografiya va gistologik tekshiruvlar asosida qo'yiladi.

O'smirlar angiofibromasi jarrohlik usulida davolanadi o'sma odatda og'iz bo'shlig'i orqali olib tashlanadi. Jarrohlik amali ko'p miqdorda qon yo'qotish bilan kechishi tufayli bajarishdan oldin tashqi uyqu arteriyasi bog'lanar edi. Hozirgi paytda bemorni operatsiyaga tayyorlash jarayonida ToshPMI LOR klinikasida 7-8 kun davomida o'sma tanasiga har kuni 1-2 marta 4-5 ml dan 96⁰ spirt eritmasi yuborib turiladi. Natijada qon tomirlari sklerozga uchragan o'smaning hajmi kichrayadi, hatto bemorni burun orqali nafas olishi ancha yengillashadi. Shu holatida burunhalqumga og'iz orqali kirib angiofibromani tez va ko'p qon yo'qotmay (bunda jami 100-150 ml qon yoqotiladi) nisbatan oson olish mumkin.

Xavfsiz angioma odatda kichik, ba'zan polip shaklida bo'ladi. Kichik angioma sekin o'sib, bemorni ko'pincha bezovta qilmaydi, o'rtacha va yirik angiomalar esa burunhalqumda yot jismni his etish, burun orqali nafas olishni buzilishi, undan qon ketishi kabi belgilari bilan kechadi.

Angiomalar *gemangioma* va *limfangiomalarga* bo'linadi. Limfangioma och-sariq, ko'kimtir yoki binafsha rangli yirik o'sma bo'lib, odatda kam uchraydi va ko'pincha yumshoq tanglay, tanglay ravoqchalari, halqumning yon va orqa devorlariga joylashadi. O'sma biriktiruvchi to'qimadan tuzilgan va ichi limfa bilan to'lgan bo'ladi.

Gemangiomalalar *kapillyar* (arteriyalardan o'sgan) va *kavernoz* (venalardan o'sgan) angiomalarga bo'linadi.

Davolash jarrohlik amali, elektrkoagulyasiya, lazer, ultrozvuk va kriota'sir yordamida amalga oshiriladi.

Tukli polip tug'ma o'smalar guruhiga kirib, bir yoshgacha bo'lgan bolalarda uchraydi. Tukli polip yumshoq tanglayning orqa yuzasidan yoki halqumning yon devoridan o'sadi. O'sma uzun oyoqchaga ega, yuzi mayin tuklar bilan qoplangan bo'lib, asosan yog' to'qimasi, homila qoldiqlari va tog'ay elementlaridan tashkil topgan. Tukli polip yosh bolalarda burun orqali nafas olishini va ko'krakni emishini qiyinlashtiradi. O'sma halqumdan og'iz bo'shlig'iga ham tarqalishi mumkin.

Tashxis bemorning yoshi, shikoyatlari, ob'ektiv va gistologik tekshiruv natijalari asosida qo'yiladi. Faringoskopiya halqumda yuzi silliq va tuklar bilan qoplangan harakatchan tuzilma ko'rinadi.

Kasallik jarrohlik usulida davolanadi. Polipning asosi bog'langandan so'ng, kesib olinadi, jarohat maydoniga elektrkaugulyator yordamida ishlov beriladi.

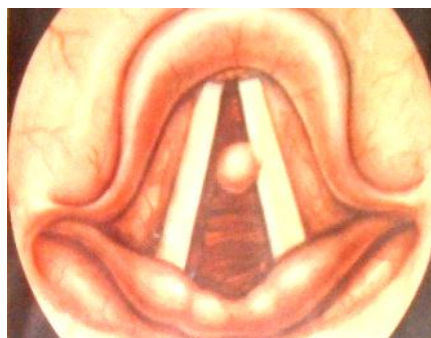Halqum kistasi chin o'smalar guruhiga kirmaydi. U ko'pincha murtak follikullarida (follikulyar yoki retentsial kistalar), yumshoq tanglayda va halqumning shilliq qavatida joylashadi (intramural yoki devor ichi kistalari). Kistalar shilliq bezlar yoki Veber bezlari (so'lak bezlari elementlari) chiqish yo'llarining yopilib qolishi natijasida hosil bo'ladi. Chin kistalar ichki tomonda epiteliy bilan qoplangan bo'lib, odatda och shilimshiq modda bilan to'lgan bo'ladi. Kistalar kichik bo'lganligi tufayli bemorni bezovta qilmaydi, ba'zan bemor halqum sohasida yot jism borligiga shikoyat qiladi, til ildizi kistalari bo'g'ilish holatiga sabab bo'lishi mumkin.

Til ildizi kistasini qalqonsimon bez ektopiyasidan farqlash lozim.

Kasallik jarrohlik amali yordamida davolanadi. Kista to'liq olib tashlanadi (kista devorining qoldiqlari kasallikning qaytalanishiga sabab bo'lishi mumkin).

Halqum nevrinomalari, aralash o'smalari, epiteliomalari va boshqa o'smalar kam uchraydi. Ular shilliq osti qavatida joylashib sekin o'sadi. Tashxis gistologik tekshiruv natijasi asosida qo'yiladi. Davolashda jarrohlik usuli qo'llaniladi.

Hiqildoqning xavfsiz o'smalariga fibroma, papilloma va angiomalalar kiradi.



171-rasm.

Ovoz boylami fibromasi

Hiqildoq fibromasi (giperplastik tuguncha) odatda xavfsiz o'sma bo'lib, ovoz burmasining chetida, uning old va o'rta qismlarining chegarasida joylashadi va juda sekin o'sadi. O'sma no'xat donasiday yoki tariqday bo'lib, keng asosga, ba'zan kichik oyoqchaga ega. Fibroma biriktiruvchi to'qimadan tuzilganligi tufayli chin o'smalar guruhiga kirmaydi va giperplastik tuguncha deb ataladi. Tolalarining zichligiga qarab yumshoq va qattiq fibromalar tafovut qilinadi. Qon tomirlarga boy bo'lganligi tufayli fibromaning rangi qizil bo'ladi, shuning uchun u angiofibroma deb yuritiladi.

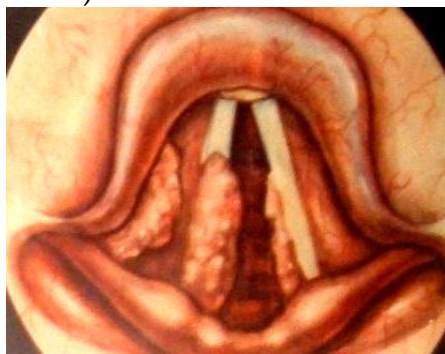
Fibromaning yuzi yassi epiteliy bilan qoplangan (171-rasm).

Hiqildoq fibromasi bemor ovozi o'zgarishi va yo'tal bilan kechadi, kattalashganda nafas olish qiyinlashadi. U mikrolaringoskopiyada endolaringial yo'l orqali bajarilgan jarrohlik amali yordamida olib tashlanadi va odatda qaytalanmaydi.

Hiqildoq papillomasi bolalarda va kattalarda, ko'pincha 1,5-5 yoshli bolalarda uchraydi. O'g'il bolalarda qizlarga nisbatan 2 marta, erkaklarda ayollarga nisbatan 4 marta ko'p uchraydi. Kasallikni odam papillomasi virusi qo'zg'atadi. Hiqildoq papillomasi xavfsiz fibroepitelial o'sma bo'lib, yassi va oraliq epiteliylardan o'sadi. Biriktiruvchi to'qimaning zichligiga qarab o'sma yumshoq yoki qattiq bo'ladi.

Papilloma keng, ba'zan kichik oyoqchali asosga ega. U ovoz burmalarida joylashganligi sababli bemorda ovozni bo'qilishi, ba'zan afoniya, hiqildoq orqali nafas olishni qiyinlashishi va hiqildoq torayishi belgilari kuzatiladi.

Laringoskopiyada papillomaning tashqi ko'rinishi tut mevasini, gulkaramni yoki xo'roz tojini eslatadi. Uning rangi och-pushti, ba'zan kulrang bo'ladi (172-rasm).



172-rasm.

Hiqildoq papillomasi

Ko'pincha papilloma old komissura sohasida va ovoz burmalarining old qismida joylashadi. Bolalarda bir nechta papillomalar papillomatos) ovoz burmasida joylashib, ovoz yorig'ini toraytirishi va nafas olishni qiyinlashtirishi mumkin. Papilloma tez o'sadi va davolashga qaramasdan qaytalanib turadi. U juda kam hollarda xavfli o'smaga aylanadi. Ba'zan balog'at yoshida papilloma o'z-o'zidan so'rilib ketishi hollari kuzatiladi. Kattalarda ovoz burmasining yakka papillomasi uchraydi va u asta-sekin o'sib bo-

radi. 25% hollarda chuqur va qattiq papilloma yassihujayrali sarkomaga aylanishi mumkin. Shuning uchun ayrim hollarda hiqildoq papillomasi saraton oldi kasalligi sifatida baholanadi.

Kasallikni oldini olish maqsadida uzoq vaqt davomida ovozi bo'g'ilgan bemor albatta otorinolaringolog va onkolog ko'rigidan o'tishi lozim.

Tashxis bemor shikoyatlari: ovozni o'zgarishi, nafas olishni buzilishi, laringoskopiya (bolalarda bilvosita, kattalarda bevosita) va gistologik tekshiruv natijalari asosida qo'yiladi.

Hiqildoq papillomasi endolaringial yo'l orqali bajarilgan jarrohlik amali yordamida davolanadi. Bemorga interferon va "Reaferon" (100 000-150 000 ME/kg hisobida mushak orasiga haftada 3 marta) tavsiya qilinadi.

Papillomaning qaytalanishini oldini olish uchun shilliq qavatiga kun ora 1 marta o'smaga qarshi dori sepiladi (30% podofillin, 0,5% kolxamin, jami 15-20 muolaja).

Prospidinning 30-50% li aerezoli sepiladi, propolisning 15% li eritmasi sepish uchun, 33% li malhami surtish uchun ishlatiladi. Hozirgi kunda O'zbekistonda ishlab chiqilgan laktoflor dorisi ham muvaffaqiyat bilan ishlatilmoqda.

Qaytalanuvchi papillomatozda jarrohlik amali, sitostatik yoki fizikaviy omillarni mahalliy qo'llashdan tashqari bemorga umumiy kimyo terapiyasi o'tkaziladi. Mushak orasiga va vena ichiga 2500-3500 mg prospidin yuboriladi, o'smaga qarshi dorilar, eleuterokokk, vitamin A, kalsiy preparatlari, brom va novokain bilan birga qo'llaniladi (0,5-1-2% novokain 2, 5, 10 ml miqdorda vena ichiga asta-sekin yuboriladi, jami 25 muolaja).

Davolash tadbirlariga qaramasdan hiqildoq papillomatozidan bemorlarni sog'ayishi 60% hollarda qayd etiladi xolos.

Hiqildoq kistalari kam uchraydi va hiqildoq usti tog'ayining yuzasida, hiqildoq qorinchalari sohasida joylashadi. Ular shilliq ishlab chiqaruvchi bez teshiklarini yopilib qolishi natijasida rivojlanib, juda sekin o'sadi va ko'p kattalashmaydi. Kichik kistalar bemorni bezovta qilmaydi.

Tashxis bemor shikoyatlari, laringoskopiya, endoskopiya, rentgenografiya va kompyuter tomografiya, ba'zan laringofissurada jarrohlik amali paytida aniqlanadi.

Hiqildoq faoliyatlari buzilganda kistaning tashqi bo'lagi jarrohlik yo'li bilan olib tashlanadi. Kista odatda qaytalanmaydi.

Hiqildoq angiomalari kengaygan qon (*gemangioma*) yoki limfa tomirlardan (*limfangioma*) o'sadi. Ular ovoz yoki cho'michhiqildoq usti burmalarida, ba'zan hiqildoq qorinchalarida joylashib, sekin o'sadi, ko'p kattalashmaydi, hiqildoq yorig'iga kirib bemor nafas olishini qiyinlashtiradi.

Gemangiomalalar *kapillyar* (arteriyalardan o'sgan) va *kavernoz* (venalardan o'sgan) angiomalarga bo'linadi. Gemangiomaning rangi ko'kimtir yoki qizil bo'ladi. Limfangioma keng asosga ega och-sariq o'sma. Kichik angioma ovoz burmasida joylashganda bemorda ovozni bo'qilishi kuzatiladi. O'rta yoki yirik angiomalalar hiqildoqning boshqa faoliyatlarini ham buzishi mumkin, shuning uchun ular endolaringial yo'l orqali olib tashlanadi.

Xavfli o'smalar.

Kattalarda hiqildoqning xavfli o'smalari barcha xavfli o'smalarning 67% ni, halqumning xavfli o'smalari 18% ni, burun va burun yondosh bo'shliqlarining xavfli o'smalari 14% ni tashkil qiladi. Bolalarda burun va burun yondosh bo'shliqlarining xavfli o'smalari 35% ni, burunhalqumning xavfli o'smalari 30% ni va og'izhalqumning xavfli o'smalari 19% ni tashkil etadi. Hiqildoq saratoni bolalarda juda kam uchraydi.

Burun va burun yondosh bo'shliqlarining xavfli o'smalariga birlamchi saraton va sarkoma kiradi. Bunday o'smalar ko'pincha o'rta yoki keksa yoshdagi erkaklarda rivojlanadi. Ko'pincha yuqori jag' bo'shlig'i o'smalari (kuzatuvlarning 2/3 qismida), g'alvirsimon bo'shliq (kuzatuvlarning 1/5 qismida) va burun bo'shlig'i o'smalari (kuzatuvlarning 1/8 qismida) uchraydi; peshona bo'shlig'ining xavfli o'smasi juda kam uchraydi; ponasimon bo'shliqqa o'sma asosan burun yoki yuqori jag' bo'shliqlaridan tarqaladi. Burun va burun yondosh bo'shliqlari o'smalarini o'z vaqtida aniqlash qiyinligi sababli ularni davolash yaxshi samara bermaydi (davolashdan so'ng bemor umrining yana 5 yilga cho'zilishi faqat 35% hollardagina qayd etiladi).

Ko'pincha burun va burun yondosh bo'shliqlarida epitelial o'smalar, saraton, ba'zan sarkoma, biriktiruvchi to'qima o'smalari rivojlanadi. Ba'zan burunda hujayra takomillashish darajasi past (radiysezgir) tonzillyar o'smalar retikulosarkoma, limfoepitelioma va melanoblastoma, estezionaeyroblastomalar uchraydi.

Burun bo'shlig'ining xavfli o'smalari atrof to'qima va a'zolariga (kalla suyagi asosiga, qanot-tanglay chuqurchasiga, ko'z kosasiga, og'iz bo'shlig'iga) tez tarqaladi. Kechki metastazlar dastlab ensa va jag' osti, keyin bo'yin limfa tugunlariga tarqalib rivojlanadi.

Burun bo'shlig'i xavfli o'smasining belgilari erta namoyon bo'lib, boshlang'ich davrida engil kechadi. Bemorda bir tomonlama burun orqali nafas olishni qiyinlashishi asta-sekin kuchaya borib, burundan avval shilimshiq, keyin qon aralash ajralma oqadi. Keyingi bosqichlarda bemorda burundan qon oqishi, qulog'i bitishi, evstaxeit va otalgiya belgilari kuzatiladi. O'smaning yuzi g'adir-budir, ba'zan polip-simon bo'ladi. "Polip" olib tashlangandan so'ng burnidan ko'p miqdorda qon ketishi kuzatilishi mumkin.

Yuqori jag' bo'shlig'ining birlamchi o'smasi uzoq vaqt belgisiz va ko'pincha stomatologik kasallikning manzarasi bilan kechadi, bemorning tishi og'riydi, lunji shishadi. Ba'zan bemor anamnezida tishni oldirgani yoki milkini kesishganligi kabi jarrohlik amalini boshidan kechirganligi haqida ma'lumot bo'ladi. Ayrim hollarda ko'z olmasining siljishi, ekzoftalm, ko'z kosasi ichki burchagining shishi, to'xtovsiz ko'z yoshini oqishi, ko'rish o'tkirligini pasayishi va uch shoxli asab tolasi nevralgiyasi burun va burun yondosh bo'shliqlari xavfli o'smasining asosiy belgilari sifatida namoyon bo'ladi. Bemor oftalmologga murojaat qilishga majbur bo'ladi, shunda u ko'zdagi patologik jarayon ikkilamchi ekanligini payqab, bemorni otorinolaringolog ko'rigiga yuboradi. Ba'zan burun yondosh bo'shliqlarining xavfli o'smalari uch shoxli asab tolasi nevralgiyasi, tishlarning ikkilamchi zararlanishi, yuz tuzilishni o'zgarishi, yuqori jag' bo'shlig'ida ikkilamchi yallig'lanish jarayonini rivojlanishi va ekzoftalm bilan kechadi.

Peshona va ayniqsa ponasimon bo'shliqning birlamchi o'smasi kam uchraydi. Bunda bemorda nevrologik va bosh miya faoliyatining buzilish belgilari rivojlanadi.

Burun va burun yondosh bo'shliqlari o'smasini o'z vaqtida aniqlash maqsadida yuqori nafas yo'llarining patologik jarayonlarida birinchi navbatda xavfli o'sma inkor etilishi lozim. Endoskopiya tekshiruvlaridan tashqari, burun yondosh bo'shliqlarini teshib ko'rish, zondlash, bo'shliq ichidagi suyuqlikni so'rib olish va uni tekshirish, rentgenografiya, kompyuter tomografiya, ko'rsatma bo'yicha biopsiya va gistologik tekshiruvlar qo'llaniladi.

O'smaning dastlabki bosqichlarida mujassamlashgan terapiya qo'llaniladi: o'sma diatermokoagulyator yordamida olib tashlangandan so'ng limfa yo'llarda gamma-terapiya o'tkaziladi. Bundan tashqari bemorga kimyoterapiya ham tavsiya qilinadi. Keyingi bosqichlarda bemor yuzining kosmetik nuqsonlari plastik jarrohlik amali va individual protez yordamida bartaraf etiladi. Bemorda kengaytirilgan Mur, Preysing va rinotomiya jarrohlik amallari bajariladi. Ba'zan rinotomiya ko'z kosasi ekzentera-

tsiyasi, ko'z olmasi enukleatsiyasi, yuqori jag' suyagini olib tashlash bilan birga bajariladi. Jarrohlik amalidan so'ng hosil bo'lgan bo'shliq protez bilan to'ldiriladi: bu-running murakkab protezi, yuqori jag', ko'z kosasi va ko'z protezlari bemorning yuzidagi kosmetik nuqsonni bartaraf etishga yordam beradi, uning tibbiy va ijtimoiy reabilitatsiyasini tezlashtiradi.

Halqumning xavfli o'smalariga kartsinoma, limfoepitelioma, sitoblastoma, sarkoma, retikulotsitoma va aralash o'smalar kiradi. Halqumning o'ta xavfli o'smalariga hujayra takomillashish darajadasi past (*radiysezgir*) tonzillyar o'sma retikulo-sarkoma (retikulotsitoma) va limfoepitelioma kiradi. Tarqalishi bo'yicha birinchi o'rinda - saraton, ikkinchi o'rinda tonzillyar o'smalar turadi. Yuqorida qayd etilgan o'smalarning 53% burunhalqumdan, 30% og'izhalqumdan va 17% hiqildoqhalqumdan o'sadi.

Halqum saratoni ko'proq o'rta yoshdagi erkaklarda uchraydi. O'sma ko'pincha endofit o'sib, yuzasi g'adir-budur qattiq infiltratga o'xshaydi. Ekzofit o'sgan o'sma keng asosga ega bo'lib, shakli gulkaramni eslatadi; ba'zan o'smaning aralash shakllari ham uchraydi. Kasallikning boshlang'ich bosqichida bemor tomog'ida engil noxushlik, yot jism his etishiga, tomog'i qichishiga shikoyat qiladi. Keyinchalik unda burun orqali nafas olishni buzilishi, qulog'ini bitishi (burunhalqum saratoni); ovqat luqmasini, keyinchalik hatto so'lagini yutishga to'sqinlik qiluvchi yot jismni his etishi (og'izhalqum saratoni); halqumidan dastlab qattiq, keyin suyuq ovqatlar o'tishini qiyinlashishi va nafas olish faoliyati buzilishlari (hiqildoqhalqum caratoni) kuzatiladi. Bunday shikoyatlar ko'pincha surunkali faringit yoki nevroz belgilari sifatida noto'g'ri baholanadi. Burun va burunhalqumdan qon aralash shilimshiq ajralma oqishi burunhalqum o'smasining dastlabki belgisi hisoblanadi.

Burunhalqumning xavfli o'smasi mahalliy limfa tugunlariga (chuqur bo'yinturuq zanjiri va halqum orqasi limfa tugunlariga) tez metastaz beradi.

Og'izhalqumda ko'pincha **kartsinoma** va **sarkoma** o'sadi. Kasallikning klinik manzarasi o'smaning hajmiga, joylashuviga, parchalangan yoki parchalanmaganligiga bog'liq bo'ladi. Disfagiya, ovqat luqmasini qiyinchilik bilan tomoqdan utishi, tomog'ini og'rishi, ovozining buzilishi, og'zidan yoqimsiz hid kelishi kasallikning keyingi bosqichlarida kuzatiladi.

Hiqildoqhalqum sohasida joylashgan xavfli o'smalar nisbatan ko'p uchraydi; bu erda kartsinoma, ba'zan aralash o'smalar o'sadi.

Halqumning xavfli o'smalariga hujayralarning takomilashish darajasi past bo'lgan (*radiysezgir*) o'ta **xavfli tonzillyar o'smalar** ham kiradi. Murtaqlardan yassihujayrali saraton, adenokarsinoma o'sadi. Shartli xavfsiz o'smalarga kiruvchi papilloma va melanoblastoma dastlab halqum murtagining yon to'qimasidan o'sib, keyin murtaqlarga tarqaladi.

Radiysezgir halqum o'smalari murtak to'qimasidan o'sadi. Limfoid to'qimadan rivojlangan va radiyga o'ta sezgir bo'lgan bunday o'smalar tez o'sishi va mahalliy limfa tugunlarga hamda boshqa a'zolarga tez metastaz berishi bilan ajralib turadi. Ular asosan tanglay, ba'zan halqum, nay va til murtaqlarda joylashadi. Ba'zan, bir-

lamchi o'sma burun, hiqildoq, traxeya shilliq pardasining limfadenoid to'qimasidan o'sishi mumkin.

Bemorda dastlab tanglay murtagining biri kattalashib, bemorni bezovta qilmaydi, ba'zan u tomoq'ida yot jism borligiga shikoyat qiladi. Murtakning kattalashishi doimo bir tomonlama bo'ladi. Halqum murtagi o'smasida bemorda burun orqali nafas olishni qiyinlashishi, nay murtagi o'smasida zararlangan tomonda evstaxeit, eshitish qobiliyatini pasayishi kuzatiladi. Barmoq bilan paypaslaganda halqumda zich elastik o'sma borligi aniqlanadi. Keyinchalik o'sma halqumning yon to'qimalariga tarqalib, shilliq pardada og'riydigan yaralar paydo bo'ladi. Tonzillyar o'sma milklarga, tilga, suyak tuzilmalariga, burunhalqumga va burun bo'shlig'iga tarqalishi mumkin. Ovqat luqmasini chaynash va yutish qiyinlashadi, o'sma parchalaganda bemorning og'zidan yoqimsiz hid keladi.

Tonzillyar o'smalarni Simanovskiy Plaut Vensan yarali-pardali anginasidan farqlash lozim. Ba'zan kasallik limfa tugunlarda rivojlangan metastazlar bilan boshlanadi. Tanglay murtagi o'smasida mahalliy metastazlar pastki jag' osti limfa tugunlarida, halqum murtagi o'smasida bo'yinning yuqori yon limfa tugunlarida, til murtagi o'smasida chuqur bo'yinturuq zanjiri va umumiy uyqu arteriyasining bifurkatsiyasi sohasida joylashgan limfa tugunlarida ikki tomonlama rivojlanadi. Ba'zan tonzillyar o'smalar metastaz bermasdan kalla suyagining asosiga tarqalishi mumkin. Mahalliy metastazlar tez kattalashib, asab tolalarni va qon tomirlarni bosadi, natijada bemorda keskin og'riq, qon aylanishining buzilishi va kollateral shish paydo bo'ladi. Organizmning turli a'zolarida ham uzoq metastazlar paydo bo'lishi kuzatiladi.

Tashxis anamnez ma'lumotlari, bemorning shikoyatlari, endoskopiya, rentgenografiya, kompyuter tomografiya va gistologik tekshiruvlar natijalari asosida qo'yiladi.

Halqumning xavfli o'smalari yuqumli granulemalardan farqlanadi. Halqum sili doimo ikkilamchi jarayon sifatida rivojlanib, uning birlamchi o'chog'i o'pkada joylashadi. Sil kasalligida halqumning rangpar shilliq pardasida yarali infiltrat paydo bo'lib, yutinganda keskin og'riydi. Zaxm kasalligida halqumning orqa devori yoki gumbazida biroz og'riydigan va atrof to'qimadan chegaralangan qattiq infiltrat *gumma* paydo bo'ladi. Gumma parchalangandan so'ng tubi yog'li, cheti osilgan chuqur yara hosil bo'ladi. Tashxis anamnez va serologik tekshiruv natijalari asosida qo'yiladi. Skleromada nafas yo'llarining tor qismlarida (burun dahlizi, xoanalar, ovoz osti bo'shlig'i) chandiqli infiltrat paydo bo'lib, metastazlar kuzatilmaydi, aglyutinasiya va komplementni bog'lash reaksiyalarni musbatligi va gistologik tekshiruvda Mikulich hujayralari aniqlanadi.

Hiqildoqhalqum sohasida joylashgan xavfli o'smalar nisbatan ko'p uchraydi; bu erda kartsinoma, ba'zan aralash o'smalar o'sadi.

Burunhalqumning xavfli o'smasini *davolashda* asosan gamma-terapiya va kimyo terapiya qo'llaniladi. Masofali gamma-terapiyaning miqdori 2 mahalga bo'linadi. O'smaga qarshi dorilardan bemorga vinblastin, metotreksat, siklofosfan tavsiya qili-

nadi. Bunday terapiyadan so'ng burunhalqum saratoni 89,7% hollarda yaxshilanaadi.

Og'izhalqum saratonida asosan mujassamlashgan terapiya usuli nur bilan davolash va jarrohlik amali (lazer, kriota'sir) qo'llanadi. O'sma halqumning orqa devorida joylashganda kriota'sir o'tkaziladi. Hiqildoqhalqum saratonini davolashda dastlab lazer asbobi yordamida diatermokoagulyasiya amali bajariladi (qizilo'ngachning bo'yin qismining kesib tashlash jarrohlik amali bilan hiqildoqhalqumning keng ekstirpatsiyasi), keyin bemorga nur terapiya tavsiya qilinadi.

Hozirgi kunda radiysezgir o'smalar asosan masofali gamma-terapiya yordamida davolanadi. Ba'zan umumiy miqdori 1200-1500 rad (12-15 Gr) teng gamma-terapiyadan so'ng endoskopiyada o'sma belgilari yo'qolganligi aniqlanadi. Ammo biopsiyada ular mavjudligi qayd etiladi. Shuning uchun davolashda gamma-terapiya ko'p miqdorda buyuriladi: halqum o'smasida 6000-8000 rad (60-80 Gr), bo'yin limfa tugunlari sohasiga - 4000 rad (40 Gr) va preventiv gamma-terapiyada 3000 rad (30 Gr). Tanglay murtagi o'smasining I darajasida mujassamlashgan terapiya o'tkaziladi (jarrohlik usuli va gamma-terapiya). Tonzillyar o'smaning qaytalanishi ko'pincha mahalliy va uzoq a'zolarining limfa tugunlarida kuzatiladi. Birlamchi o'sma va mahalliy metastaz qaytalanganda gamma-terapiya takrorlanadi. Gamma terapiya bilan birga kimyo vositalaridan olivomitsin va siklofosfanni prednizolon bilan birga qo'llash ijobiy natija beradi.

Hiqildoqning xavfli o'smalariga yassi hujayrali va bazal hujayrali saraton, sarkoma va boshqa xavfli o'smalar kiradi.

Hiqildoq saratoni erkaklarda ayollarga nisbatan ko'proq uchraydi (12,5 : 1) va oshqozon, o'pka va qizilo'ngach saratonidan keyin to'rtinchi o'rinni egallaydi. O'sma ko'pincha 50-60 yoshli kishilarda qayd etiladi. Hiqildoq saratonining rivojlanishiga atmosfera havosini ifloslantirgan tutun, ishlab chiqarish changi (anilin bo'yoqlari, xrom va radiyfaol moddalar), neftni qayta ishlash maxsulotlari, tosh ko'mir changi, nitrozaminlar, insektitsidlar, tamaki tutini va boshqa kantserogen moddalar sabab bo'ladi. Kimyoviy moddalarni organizmga uzoq vaqt ta'sir etishi, tamaki chekish, nutq kasb egalarida ovozni zo'riqishi kasallikning rivojlanishiga yordam beradi.

Afsuski hiqildoq saratoni yildan-yilga ko'payib bormoqda. Bundan tashqari, 75% hollarda bemorlar hiqildoq saratonining kechki III va IV bosqichlarida tibbiy yordam so'rab vrachlarga murojaat qiladilar. Tarqalish darajasi bo'yicha kasallik 4 bosqichda kechadi:

I - bosqich o'sma hiqildoq qavatlarining birida chegaralangan maydonni egallaydi;

II - bosqich o'sma hiqildoqning bitta qavatiga tarqalib, shilliq va shilliq osti qavatida joylashadi va yon to'qimalarga tarqalmaydi, hiqildoq qismlarining harakatiga ta'sir ko'rsatmaydi;

III - bosqich o'sma hiqildoqning boshqa qavatlariga, shu jumladan hiqildoq qorinchalariga ham tarqaladi. Bu bosqichda zararlangan tomonda hiqildoqning harakati chegaralanadi, mahalliy metastazlar paydo bo'ladi.

IV - bosqich o'sma atrof to'qima va boshqa a'zolarga tarqaladi (halqum, til ildizi, qalqonsimon bez va traxeyaga). Ikki tomonda hiqildoqni harakati chegaralanib, mahalliy va uzoq metastazlar paydo bo'ladi.

Hiqildoq saratoni odatda birlamchi jarayon sifatida rivojlanadi, ba'zan u og'iz bo'shlig'i, halqum yoki qalqonsimon bez o'smalaridan so'ng yuzaga kelishi mumkin. Me'yorda oddiy to'qima saraton o'smasiga aylanmaydi, bunga bemorda mavjud bo'lgan saraton oldi kasalligi sabab bo'ladi. Saraton oldi kasalliklariga papillomatoz, paxidermiya, leykokeratoz, leykoplakiya kiradi.

Joylashuvi bo'yicha hiqildoq saratonining 3 shakli tafovut qilinadi:

- 1) hiqildoq dahlizi saratoni ;
- 2) hiqildoq o'rta bo'limining (ovoz burmalari sohasi) saratoni;
- 3) ovoz boylamlari osti saratoni.

Gistologik tuzilishi bo'yicha hiqildoq saratoni yassihujayrali o'sma bo'lib, ko'pincha mo'g'izlanuvchi va ba'zan mo'g'izlanmaydigan shaklda namoyon bo'ladi. Hiqildoq saratoni ovoz burmalari va hiqildoq devorini qoplagan silindrik epiteliy orasidagi yassihujayrali epiteliydan o'sadi. Hiqildoq shilliq pardasining bezlaridan ko'pincha adenokartsinoma o'sadi.

O'smani o'sishi va metastaz berishi hujayralarning takomillashish darajasiga bog'liq bo'ladi. Takomillashgan o'sma sekin o'sadi, metastazlar berishga moyil bo'lmaydi. Yassihujayrali mug'izlanmagan, hujayralarning takomillashish darajada past bo'lgan hiqildoq saratoni tez tarqalib, tez metastaz beradi, yassihujayrali mo'g'izlanuvchi saraton esa sekin o'sib, kech metastaz beradi.

Hiqildoq saratoni jarayonining *ekzofit* o'sishi, ya'ni shilliq parda yuzasidan hiqildoq yorig'i tomon o'sishi bemorda qisqa vaqt ichida hiqildoq torayishi va nafas etishmovchiligi rivojlanishiga sabab bo'ladi.

Hiqildoq saratoni jarayonining *endofit* o'sishi, ya'ni to'qima ichiga o'sishi ovoz burmalari ostida joylashgan saratonda kuzatilib, dastlabki bosqichlarida laringoskopiyada hiqildoq yorig'ida shilliq parda bilan qoplangan aylana bo'rtish va qon tomirlar ko'rinadi.

Hiqildoq usti qopqog'ining saratonida bemor yutinganda noxushlik, tomog'ida yot jism his etishiga shikoyat qiladi. Keyinchalik o'sma kattalashib yaralanadi, shunda sababsiz yoki yutinganda tomoqni og'rishi, og'riqni quloq sohasiga tarqalishi kuzatiladi. Laringoskopiyada oq-pushti yoki kulrang, ba'zan yarali maydonchalari karash bilan qoplangan kichik o'sma ko'rinadi.

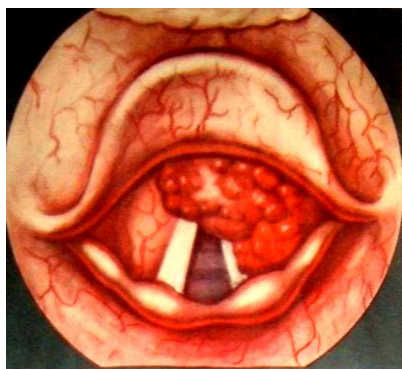
Hiqildoq yuqori qismining saratoni (dahliz burmalari, hiqildoq qorinchalari saratoni) uzoq vaqt sub'ektiv belgilarsiz kechadi. Bemorda engil disfoniya, ovozini o'zgarishi va tez charchashi kuzatiladi. Hiqildoq yuqori qismining saratoni boshqa qismlari saratoniga qaraganda og'ir kechadi. Bu joyda limfa tugunlari yaxshi rivojlanganligi va hiqildoq usti qopqog'ining harakatchanligi tufayli saraton mahalliy limfa tugunlarga

tez metastaz beradi. Bundan tashqari, hiqildoq yuqori qismining limfa tomirlari til ildizi va halqum yon devori limfa to'riga tutashganligi tufayli jarayon hiqildoqning yuqori va old qismlariga tarqaladi.

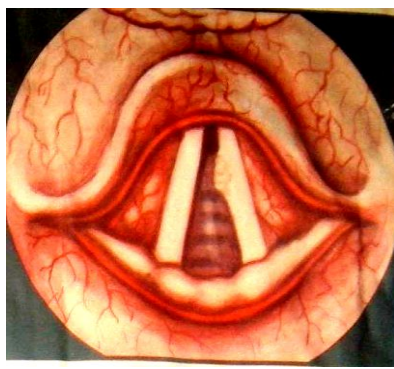
Hiqildoq o'rta qismi saratonining dastlabki bosqichlarida bemorda doimiy va kuchayib boruvchi ovozni bo'g'ilishi kuzatiladi, keyinchalik afoniya yuzaga keladi. Shuning uchun bunday bemorlar vrachga erta murojaat qiladilar.

Hiqildoq pastki qismining saratoni boshlang'ich bosqichda noaniq kechadi. Katta o'sma bemorda ovoz va nafas faoliyatlarini buzilishiga olib keladi (ovozni pasayishi, engil hansirash, keyingi bosqichlarda ovozni bo'g'ilishi va nafas olishni qiyinlashishi).

Laringoskopiyada dahliz burmalarining biri qalinlashganligi (ayniqsa, old qismi), dahliz burmasi hamda hiqildoq qorinchalarining shilliq pardasi qalinlashib, ovoz burmalarini yopib turganligi ko'rinadi. Ovoz burmalarining yuqori yuzasida yoki erkin chetida asosi keng kichik bo'rtish va ovoz yorig'i tomon o'sgan infiltrat ko'rinadi. Bunday laringoskopik manzara ekzofit o'sgan saratonda kuzatiladi, endofit o'sgan saratonda esa ovoz burmasi pushti rangda qalin va arqonsimon bo'lib ko'rinadi, uning harakati chegaralanadi (173, 174-rasmlar). Kompyuter tomografiya tekshiruvini aniq tashxis qo'yishga yordam beradi.



173- rasm.
Hiqildoq saratoni



174-rasm.
Hiqildoq o'rta qismining saratoni

Hiqildoq saratonini bir tomonlama o'sishi erta tashxis qo'yishda muhim ahamiyatga ega. Ushbu belgi uni yallig'lanish jarayonidan, zaxm va sil kasalliklardan farqlashga yordam beradi. Zaxm va silni inkor etish uchun bemor maxsus tibbiy muassasalarga yuboriladi, kasallik sil va zaxm bilan birga kechganda esa

tashxis biopsiya natijasi asosida qo'yiladi.

Hiqildoq saratoni kechki bosqichlarining belgilari uning joylashuviga bog'liq bo'lmay kasallikka xos umumiy belgilar bilan namoyon bo'ladi: ovozni bo'g'ilishi yoki afoniya, yo'tal, qon aralash balg'am ajralishi, yutinganda og'riqni quloq sohasiga tarqalishi, nafas olishni qiyinlashishi. Hiqildoq saratoni hiqildoq tog'aylariga tarqalganda bemorda ichki va tashqi perixondrit rivojlanadi. O'sma yaraga aylanib, parchalanganda yoki yallig'lanish jarayoni qo'shilganda bemorning og'zidan yoqimsiz hid keladi, kattalashganda esa hiqildoq torayishining dekompensatsiya bosqichi yuzaga keladi. Organizmni keskin zaharlanishi natijasida bemor ozib ketadi, unda ba'zan o'lim holatiga olib keluvchi arroviv qon oqishlar kuzatiladi. 2-10% hollarda uzoq metastazlar rivojlanib, bemorning ahvolini yanada og'irlashtiradi.

Ko'pincha metastazlar o'pkada, ba'zan ko'ks oralig'i, plevra, jigar va miyada joylashadi.

Tashxis. Ekzofit o'sgan hiqildoq saratoni bilvosita laringoskopiyada, endofit o'sgan hiqildoq saratoni bevosita laringoskopiyada, mikrolaringoskopiya, fibrolaringoskopiya, biopsiya, endofotografiya, elektron laringostroboskopiya, radioizotop nurlash, ultratovush biolokatsiyasi, kompyuter tomografiya, termografiya, gistologik va sitologik tekshiruvlar yordamida aniqlanadi.

Hiqildoq saratonning asosiy laringoskopik belgisi bu hiqildoq devorida o'sma borligi hisoblanadi ("*+to'qima*"). Hiqildoq saratoniga shubha qilingan bemorda albatta biopsiya tekshiruvi o'tkaziladi.

Bemorda mujassamlashgan *davolash* usuli qo'llaniladi (masofali gamma-terapiya, jarrohlik usuli va kimyoterapiya). Davolash usullarining qaysi birini qo'llash kasallikning bosqichiga, jarayonning joylashuviga va o'smaning xususiyatiga bog'liq bo'ladi.

1. *Masofali gamma-terapiya* ko'pincha hiqildoq saratonining I va II bosqichida buyuriladi (gamma-terapiyaning umumiy miqdori 6000-7000 rad.). Agar gamma-terapiyada 3000 rad (30 Gr) ta'siridan so'ng o'sma sezilarli darajada kichraysa, unda bemorga davolashning to'liq miqdori buyuriladi. Agar o'smaning hajmi yarmidan kam darajada kichraysa gamma-terapiya to'xtatiladi va jarrohlik amali bajariladi. Gamma-terapiyada hiqildoq o'rta qavatining saratoni radiysezgirligi yuqori, dahliz saratonining radiysezgirligi kam va hiqildoq pastki qavatining saratoni radiyga sezgir emasligi e'tiborga olinadi.

2. *Jarrohlik usuli yordamida davolash.* Hiqildoq saratonini davolashda bir nechta jarrohlik usullari ishlab chiqilgan:

- a) o'smani *endolaringial yo'l orqali olib tashlash* usuli hiqildoq o'rta qavati saratonining boshlang'ich bosqichida bajariladi;
- b) *tireotomiya yoki laringofissura*, ya'ni xordektomiya yordamida tashqi yo'l orqali o'smani olib tashlash jarrohlik usuli hiqildoq o'rta qavati saratonining II bosqichida qo'llaniladi; til osti suyagi ostidagi *faringotomiya* jarrohlik amali *hiqildoq usti qopqog'ining ekstirpatsiyasi* deb ataladi va o'sma hiqildoq usti qopqog'ining birikmagan qismiga tarqalganda qo'llaniladi;
- v) hiqildoqni qisman olib tashlash jarrohlik amali *gorizontal, sagital, frontal gemilaringektomiya* deb ataladi va o'sma ovoz burmalari hamda old komisuraga tarqalganda, hiqildoq pastki qavatining chegaralangan saratoni hamda cho'michsimon tog'aylar yuqori qavatining saratonida bajariladi;
- g) *laringektomiya yoki hiqildoq ekstirpatsiyasi* jarrohlik amalida hiqildoq butunlay olib tashlanadi. Ushbu jarrohlik amali hiqildoq saratonini olib tashlash imkoni bo'lmagan hollarda bajariladi;
- d) *kengaytirilgan laringektomiyada* hiqildoq til osti suyagi, til negizi, hiqildoq-halqumning yon devori bilan birga olib tashlanadi.

Laringektomiya jarrohlik amali bemor nogiron bo'lib qolishiga sabab bo'ladi. Hiqildoqsiz bemor uning asosiy faoliyatlaridan mahrum bo'ladi; havo oqimi pastki na-

fas yo'llariga bo'yin sohasida hosil qilingan traxeostoma orqali kiradi, shuning uchun u etarli darajada isitilmaydi, namlanmaydi va tozalanmaydi. Bundan tashqari bo'yin sohasidagi teshik yoki traxeostoma va atrofdagilar bilan muloqotda bo'lmaslik bemorning asabiga salbiy ta'sir ko'rsatadi. U o'zini jamiyatdan ajralib qolganday his etadi.

Laringektomiyani boshdan kechirgan bemorda mehnat faoliyatiga qaytish va hiqildoqsiz fonatsiya ko'nikmasini egallashga ehtiyoj tuqiladi. Hiqildoqsiz bemorning ovozini tiklash uchun bir nechta usullar ishlab chiqilgan. Bunda yo'qotilgan ovoz chiqarish faoliyati ilgari bu faoliyatni bajarmagan a'zolarga, ya'ni qizilo'ngach va uning atrofidagi anatomik tuzilmalarga (me'daning kardial qismi, halqum, og'iz bo'shlig'i, til, tish) yuklatiladi. Hiqildoqsiz nutq ko'nikmasini egallash juda qiyin, ammo bir tomondan vrachning matonati va mahorati, ikkinchi tomondan bemorning xohishi bunday qiyinchilikni engishga yordam beradi.

Hiqildoq olib tashlanganidan so'ng bemorda yuzaga kelgan ayrim nuqsonlarni bartaraf etish maqsadida qayta tiklash jarrohlik amallari bajariladi; hiqildoqning o'sma bilan zararlangan qismi kesib olingandan so'ng uning pastki qismi va traxeya tepaga ko'tarilib, halqumning pastki qismiga, til osti suyagiga, til negiziga va til orqasiga tikib qo'yiladi. Bunday jarrohlik amali *kriko-* yoki *traxeolinguoofaringopeksiya* deb ataladi.

3. *Mujassamlashgan terapiya* - jarrohlik amali va gamma terapiyani birga qo'llash usuli bo'lib, u quyidagi variantlarda amalga oshirilishi mumkin:

- a) davolash jarrohlik amalidan boshlanib, 2-3 haftadan so'ng gamma-terapiyaga o'tiladi; bu usul hiqildoqning yuqori qavati saratonining III bosqichida, hiqildoq barcha qavatlari saratonining III bosqichida, hiqildoq perixondriti yoki hiqildoq torayishida qo'llaniladi;
- b) dastlab gamma-terapiya, keyin jarrohlik amali bajariladi bu usul hiqildoq o'rta qavati saratonining III bosqichida, gamma terapiyadan so'ng jarrohlik amali 2 oydan keyin bajariladi;
- v) "sandvich" gamma terapiyasi : dastlab gamma terapiyaning yarim miqdori, keyin jarrohlik amali, undan so'ng yana gamma terapiyaning qolgan miqdori o'tkaziladi. Bu usul gamma terapiyaning yarim miqdori bilan davolanganda o'smaning hajmi yarmigacha kichrayganda qo'llaniladi.

4. *Kimyo terapiya* davolashning asosiy usuliga, ya'ni gamma terapiya va jarrohlik amaliga qo'shimcha sifatida qo'llaniladi. Jarrohlik amali yoki gamma-terapiyani qo'llash imkoni bo'lmagan hollarda ba'zan kimyo terapiya asosiy davolash usuliga aylanadi. Bunda ftorbenzotef, metotreksat, bleomitsin, prospidin dori vositalari buyuriladi.

Kimyo terapiyaning bir qismi hisoblangan gormonal terapiya gamma terapiya samara bermagan va jarrohlik amalini qo'lash iloji bo'lmagan taqdirda, erkaklarga estragen guruhi dori vositalari sinestrol (mushak orasiga yoki teri ostiga kuniga 60-100 mg, jami 2500-3500 mg) yuboriladi. Garmonoterapiya hiqildoq dahlizi saratonida ijobiy natija beradi.

Hiqildoq saratonida olib borilgan davolash tadbirlarining samarasi bemorning umrini yana 5 yilga uzaytirish bilan baholanadi. Kasallikning barcha bosqichlarida *qo'shma davolash usuli*, dastlab jarrohlik amali, keyin gamma-terapiya o'tkaziladi. Bunda hiqildoq saratonining II bosqichida 71-75%, III bosqichida 25-35% bemorlarning umri yana 5 yil va undan ortiqqa cho'ziladi. Hiqildoq saratonining I bosqichida gamma-terapiyaning o'zi 80-90% hollarda bemorlarda klinik sog'ayishga olib keliishi mumkin. Kasallikni qaytalanishi kuzatilgan bemorlarda og'ir asoratlar rivojlanishi mumkin, shuning uchun kasallikni o'z vaqtida aniqlash va oldini olishning quyidagi chora-tadbirlari muhim ahamiyatga ega:

- 1) vrachlarning (otorinolaringolog, terapevt, pediatr, okulist va boshq.) onkologik kasalliklariga bo'lgan hushyorligini oshirish;
- 2) korxonalarda kasbi bo'yicha kontserogen moddalar bilan ishlovchi ishchilarni muntazam profilaktik ko'rikdan o'tkazish va surunkali gipertrofik laringit, monoxordit, hiqildoq papilomasi aniqlangan bemorlarni dispanser nazorati ostiga olish;
- 3) LOR vrachga murojaat qilgan barcha bemorlarda boshqa a'zolar bilan bir qatorda hiqildoqni ham albatta ko'zdan kechirish;
- 4) bemorlarni sinchkovlik bilan tekshirish: bo'yinning tashqi yuzini ko'zdan kechirish, mahalliy limfa tugunlarni paypaslash, bilvosita laringoskopiyada hiqildoqning barcha bo'limlari va anatomik qismlarini tepadan pastga, orqadan oldinga navbatma-navbat ko'zdan kechirish, hiqildoq usti qopqog'i birikkan maydonni ko'zdan kechirish;
- 5) tashxis qo'yishda qo'shimcha tekshiruv usullaridan keng foydalanish: mikrolaringoskopiya, fibrolaringoskopiya, elektron laringostroboskopiya, rentgenografiya, kompyuter tomografiya, exolokatsiya, termografiya, radiy izotop va flyuorestantsent tekshiruv usullari, maxsus biokimyoviy reaksiyalar va sitologik tekshiruvlarni o'tkazish.

Hiqildoq sarkomasi kam uchraydi va ko'pincha o'rta yoshli erkaklarda, ba'zan bolalarda qayd etiladi. O'sma odatda shilliq osti pardasining biriktiruvchi to'qimasidan yoki tog'ay usti pardasidan o'sadi. Gistologik tuzilishi bo'yicha ipsimon hujayrali, polimorf hujayrali, aylana hujayrali, alveolyar sarkoma, limfosarkoma, fibrosarkoma va miosarkoma tafovut etiladi. Limfosarkoma va alveolyar sarkoma o'ta xavfli o'smalar guruhiga kiradi. Ko'pincha sarkoma ovoz burmalarida joylashadi va hajmi turlicha bo'ladi. O'smaning yuzi nisbatan tekis, rangi qon tomirlarga boyligiga bog'liq bo'ladi. Mahalliy metastazlar kasallikning boshlang'ich bosqichlarida rivojlanib, uzoq a'zolariga tarqalgan metastazlari kam uchraydi.

Hiqildoq sarkomasini davolashda gamma-terapiya va jarrohlik usuli qo'llaniladi, ba'zan kimyo terapiya buyuriladi. Davolashdan so'ng sarkoma qaytalanishi mumkin.

LOR – A'ZOLARINING YUQUMLI GRANULEMALARI

SKLEROMA - surunkali yuqumli kasallik bo'lib, yuqori nafas yo'llarida o'ziga xos infiltratlar hosil bo'lishi bilan kechadi, lekin O'zbekistonda juda kam uchraydi. Kasallikni skleroma klebsiellasi (Frish-Volkovich tayoqchasi) qo'zg'atadi.

Tarqalishi. Skleromaning yirik endemik o'choqlari Ukraina, Belorusiya, Italiya, Germaniya, Yugoslaviya, Chexiya, Slovakiya, Indoneziya, Braziliya, Gvatemala, Meksika va Misr Arabistonida joylashgan. Er yuzida jami 10 000 ga yaqin skleroma bilan kasallangan bemorlar qayd etilgan. Ko'pincha skleroma 16-30 yoshdagi kishilarda, ba'zan keksa yoshdagi erkak va ayollarda uchraydi. Kasallik qishloq aholisi orasida ko'proq tarqalgan (85%).

Etiologiyasi. Frish Volkovich bakteriyasi (*Klebsiella rhinoscleromatis*) boshqa kapsulali bakteriyalardan farq qiladi. Skleroma bilan og'rikan bemorlarda o'tkazilgan Borde Jangu serologik reaksi mikrobgga qarshi antitelolar aniqlanishi va streptomitsin bilan davolangandan so'ng serologik reaksiya titrini o'zgarishi kasallikning rivojlanishiga Frish Volkovich tayoqchasi sabab bo'lganligini isbotlab beradi.

Skleroma burun bo'shlig'ida, uning shilliq va shilliq osti pardasida dastlab kataral o'zgarishlar, 3-5 yildan so'ng o'zining birinchi belgilari bilan namoyon bo'ladi. Oila a'zolari, qarindoshlar, er-xotin va endemik o'choqqa ko'chib kelgan odamlarni kasallanishi skleroma yuqumli kasallik ekanligidan dalolat beradi. Frish Volkovich tayoqchasi kasallikning infiltrativ shaklida va qaytalanish davrida havo tomchi yoki kontakt yo'l orqali tarqaladi (qo'l, sochiq, dastro'mol, idishlar, ko'rpa to'shaklar orqali).

Patomorfologiyasi. Skleroma infiltrati ko'p miqdorda plazmatik hujayralar va qon tomirlarga ega biriktiruvchi tolali to'qimadan tashkil topgan. Bular orasida joylashgan Mikulich hujayralari protoplazma vakuolalarida va ularning tashqarisida skleroma tayoqchalari aniqlanadi. Skleroma to'qimasida ba'zan fibroblastlar, limfotsitlar, poliblastlar, labrotsitlar, ko'p miqdorda leykositlar va albatta gialin sharlar *Russel tanachalari* aniqlanadi. Infiltratning morfologik tuzilishi juda o'zgaruvchan bo'lib, yangi qizil infiltratda ko'p miqdorda limfoid va plazmatik hujayralar, neytrofilni leykotsitlar, kapillyarlarning chetida gisteotsitlar aniqlanadi, Mikulich hujayralari va labrotsitlar kam miqdorda aniqlanadi, gialin sharlar esa umuman bo'lmaydi. Infiltrat qalinlashgan sari plazmatik hujayralar, gialin sharlar va Mikulich hujayralarining soni ko'payib, ularning orasida Frish Volkovich tayoqchasi guruh - guruh bo'lib joylashadi. Qon tomirlari qalinlashib, bez hujayralari qisiladi. Skleromaning keyingi bosqichida chandiqlangan fibroz to'qimada plazmatik va Mikulich hujayralarning soni kamayib, bakteriyalar aniqlanmaydi, gialin sharlar yo'qoladi. Qon tomirlar devorlari qalinlashib, bezlarning faoliyatini yo'qotiladi, ko'p miqdorda fibroz to'qima aniqlanadi. Gistologik tekshiruv uchun to'qima parchalarini bir nechta maydondan olish tavsiya qilinadi.

Klinik belgilari. Kasallikning boshlang'ich bosqichida bemor burundan quyruq ajralma oqishiga, tumovga, burun orqali nafas olishi qiyinligiga, burun bo'shlig'ini

quruqligiga va unda qatqaloqlar hosil bo'lishiga shikoyat qiladi. Keyinchalik bemorda ovozni bo'g'ilishi, yo'tal, hansirash paydo bo'ladi. Nafas faoliyatining buzilishlari sekin rivojlanishi tufayli bemor unga moslashib, vrachlarga o'z vaqtida murojaat qilmaydi. Bundan tashqari, u holsizlikka, tez charchashiga, boshi og'rishiga, ishtahasi pasayganiga shikoyat qiladi.

Skleroma jarayoni ko'pincha burun bo'shlig'ining old qismida, xoanalarda, hiqildoqning ovoz osti bo'shlig'ida, traxeya bifurkasiyasida va bronxlarda joylashadi. Jarayon bir vaqtning o'zida nafas yo'llarining 2-3 bo'limlarida, ba'zan barcha bo'limlarida rivojlanadi. U simmetrik joylashib, yaralanishga, parchalanishga va chandiqlanishga moyil bo'ladi.

Kasallikning yashirin, atrofik, infiltrativ, chandiqli, aralash va notipik shakllari mavjud.

Kasallikning boshlang'ich belgilari burun shilliq pardasining qizarishi, shishi, qalinlashishi, ko'p miqdorda shilimshiq ajralma ishlab chiqarilishi, burundan quyucuk ajralma oqishi, burun orqali nafas olishni qiyinlashishi bilan kechadi. Keyinchalik burunning shilliq pardasi yupqalashib, unda subatrofik o'zgarishlar va quruqlik paydo bo'ladi. Gerber tepachalarining simmetrik bo'rtishi skleroma kasalligiga xos belgi hisoblanadi. Keyin burun dahlizi va bo'shlig'i orasidagi chegarada chandiqlik hosil bo'ladi.

Tashxis anamnez ma'lumotlari, epidemiologik holat, bemor shikoyatlari, klinik, paraklinik belgilar, endoskopiya, mikroendoskopiya tekshiruvlari, mikrobiologik va gistologik tekshiruvlarning natijalari asosida qo'yiladi

Davolash. Skleromada davolash tadbirlari 3 guruhga bo'linadi:

1-guruh - *etiotrop terapiya* skleroma qo'zg'atuvchisiga qarshi terapiya;

2-guruh - *patogenetik terapiya* nafas yo'llaridagi o'ziga xos o'zgarishlarni bartaraf etish;

3-guruh - *sanogenetik terapiya* organizmning kasallikka qarshi kuchini oshirish.

Skleroma klebsiellasiga qarshi asosiy vosita streptomitsin bo'lib, kattalarga 500 000 TB kuniga 2 mahal (umumiy davolash miqdori 20-80g), bolalarga 250 000 TB kuniga 2 mahal mushak orasiga yuboriladi. Klebsiellaning streptomitsinga bo'lgan sezgirligi pasayganda 10-20 kun davomida bemorga levomitsetin ichish buyuriladi (0,5 g 4 marta ovqatdan yarim soat oldin). Davolash har 2-3 oyda takrorlanadi, bunda tetratsiklin, olendomitsin va biomitsinni qo'llash mumkin.

Skleromani oldini olish chora tadbirlariga quyidagilar kiradi:

1. Skleromani o'z vaqtida aniqlash va davolash;

2. Kasallik manbaini zararsizlantirish; ro'yxatga olingan bemorlar va bakteriya ajratuvchilardan tashqari skleromaning dastlabki belgilari kuzatilgan bemorlarni o'z vaqtida aniqlash. Buning uchun endemik o'choqlarda profilaktik ko'riklar o'tkazish, bemorning oila a'zolarini vaqti-vaqti bilan ko'rikdan o'tkazish;

3. Bakteriyalar ajratilishini va tarqalishini bartaraf etish maksadida bemorlarni poliklinika yoki shifoxona sharoitida davolash;

4. Mikroo'choqlarda infeksiya tarqalish yo'llarini bartaraf etish:

a) bemorni oila a'zolaridan imkon qadar uzoqlashtirish, shaxsiy gigiena qoidalariga rioya qilishini talab etish, unga alohida idish, sochiq, dastro'mol va to'shak ajratish;

b) bemor va atrofdagilar bilan infeksiyaning tarqalishi haqida suhbatlar uyushtirish;

6. Bemor va atrofdagilarni shaxsiy va sanitariya-gigiena qoidalariga so'zsiz rioya qilishi;

7. Frish Volkovich tayoqchasini ajratuvchi shaxslarni bolalar va umumiy ovqatlanish muassasalarida ishlashiga yo'l qo'ymaslik.

SIL kasalligi - bu surunkali yuqumli kasallik bo'lib, uni sil mikobakteriyasi (*Kox batsillasi*) qo'zg'atadi. Odam organizmiga sil mikobakteriyasi ko'pincha yuqori nafas yo'llari, ba'zan shilliq parda va jarohatlangan teri, homilaga platsentasi orqali tarqaladi. Silning rivojlanishiga noqulay turmush sharoiti, bemorning noto'g'ri yashash tarzi muhim ahamiyatga ega. Qandli diabet, kortikosteroid dori vositalari bilan davolanish, oshqozon-ichak kasalliklari, ruhiy kasalliklar silni rivojlanishiga yordam beradi.

Patomorfologik o'zgarishlar infiltrat va yara shaklida namoyon bo'ladi. Sil infiltrati chegaralangan va tarqoq, ba'zan o'smasimon bo'ladi. Sil yarasi yuzaki joylashib shakli noto'g'ri, cheti notekis, tubi rangsiz yallig'lanish o'smasi bilan to'lgan bo'ladi. Kasallikning bosqichiga ko'ra infiltratsiya, parchalanish, ko'payish, qalinlashish, ohaklanish va so'rilish jarayonlari kuzatiladi.

O'rta quloq sili juda kam uchraydi. Quloq sili og'riqsiz boshlanib, og'riqsiz kechadi, nog'ora pardada bir nechta perforatsiyalar hosil bo'lib, quloqdan kam miqdorda hidsiz ajralma oqadi, bemorning eshitish qobiliyati keskin pasayadi. Quloq silining og'ir kechimida nog'ora bo'shlig'i va so'rg'ichsimon o'siqda nekroz maydoni hosil bo'ladi. Bemorning qulog'i og'riydi, undan ko'p miqdorda badbo'y ajralma oqadi.

Tashxis bemorda aniqlangan faol o'pka sili, yiring va yallig'lanish o'smalarini sil mikobakteriyasiga tekshirish natijasi asosida qo'yiladi. O'rta quloq silini davolashda oddiy o'rta otitda qo'llanadigan mahalliy davolash tadbirlari bilan bir qatorda ototoksik ta'sirga ega bo'lmagan silga qarshi dorilar buyuriladi.

Burun sili kam uchraydi. Bunda burun bo'shlig'ida nisbatan tez yaraga aylanadigan infiltrat va burun to'sig'ining tog'ay qismida teshik hosil bo'ladi. Tugunchalarning rangi kulrang oq yoki kulrang sariq bo'lib, ular yuzaki joylashadi. Keyinchalik papillomatozga o'xshash to'qima hosil bo'ladi. Tuguncha o'smasimon bo'lishi mumkin (*tuberkuloma*). Yaraning cheti noto'g'ri, eyilgan, atrofi och pushti va kulrang granulyatsiya to'qimasi bilan o'ralgan bo'ladi. Jarayon ko'pincha burun dahlizi old qismining shilliq pardasida joylashadi.

Og'iz bo'shlig'i va halqum sili hiqildoq sili bilan birga yoki alohida kechib, jarayonning xilma-xilligi bilan ajralib turadi (engil infiltratsiya, yuzaki joylashgan chegaralangan yara, yirik g'adir-budir papillomatozli tugunlar). O'tkir ekssudativ jarayonda og'iz bo'shlig'i va halqumning shilliq pardasida qizarish, infiltratsiya, parcha-

lanadigan va tez yara hosil qiluvchi kichik tugunchalar paydo bo'ladi. Yarachalar qo'shilib yirik chuqur yaraga aylanadi. Surunkali silning dastlabki bosqichlarida halqumda qattiq g'adir-budir tugunlar paydo bo'lib, yaralar yuzaki joylashadi.

Halqumning tarqoq silida jarayon limfadenoid halqum halqasiga tarqalib yashirin kechadi va murtakning gistologik tekshiruvlaridagina aniklanadi.

Hiqildoq sili ko'p uchraydi. Hiqildoq sili gematogen yo'l orqali zararlanadi. Jarayonning joylashuvi uning tarqalish yo'liga bog'liq bo'ladi: hiqildoq dahlizining sili infeksiya *gematogen* yo'l orqali, o'rta va pastki qavatlarining sili so'lak orqali tarqalganda zararlanadi. Ko'pincha infeksiya *gematogen (limfogen)* yo'l orqali tarqaladi.

Hiqildoq silining klinik belgilari jarayonning kechimiga bog'liq. Kasallik o'tkir, noaniq va surunkali kechadi. Bemor tomog'i og'rishi, qurishi va qichishiga, ovozi bo'g'ilganiga shikoyat qiladi. Disfoniya belgisi 3 darajaga bo'linadi:

I darajali disfoniya - bemorning ovozi vaqti-vaqti bilan bo'g'iladi;

II darajali disfoniya - bemorning ovozi doimo bo'g'iq bo'ladi;

III darajali disfoniya - bemorda afoniya rivojlanadi.

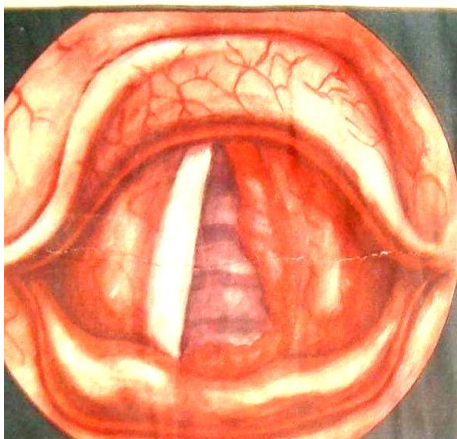
Bemorda kuzatiladigan og'riqning keskinligi bo'yicha disfagiya belgisi ham 3 darajaga bo'linadi:

I darajali disfagiya - ovqatni yutish paytida bemorda vaqti-vaqti bilan tomog'i og'rishi kuzatiladi;

II darajadali disfagiya - og'riq doimiy bo'lib, yutinganda, yo'talganda va gapirganda kuchayadi;

III darajali disfagiya - bemorda doimiy quloq sohasiga tarqaluvchi kuchli og'riq kuzatiladi.

Infiltratsiya, hiqildoq tashqi va ichki qismlarining shishi bemorda stenotik nafasni rivojlanishiga olib keladi.



175-rasm.

Hiqildoq sili

(175-rasm).

Ovoz boylamlari silining dastlabki bosqichlarida ularning asosan orqa qismini qizarishi, infiltratsiyasi, ya'ni monoxondrit belgilari bilan namoyon bo'ladi. Infiltrat yaralanganda tubida och-kulrang kichik lentikulyar yara hosil bo'ladi. Ba'zan ovoz boylamlarining cheti yaralanib, yaraning cheti notekis eyilgan bo'ladi. Jarayon cho'michsimon tog'aylar orasi bo'shlig'iga ham tarqalishi mumkin. Bu erda ovoz yorig'i tomon o'sgan tuberkuloma hosil bo'ladi. Dahliz burmalaridagi sil infiltratlari ularni shaklini o'zgartirib, laringoskopiyada ular yuzasi silliq yoki g'adir-budir yostiqlashga o'xshaydi

Dahliz burmalari ovoz burmalarini yopgan hollarda bemorda hiqildoq torayishi rivojlanadi, infiltratlar parchalanganda chuqur yara hosil bo'ladi. Sil jarayoni hiqildoq usti qopqog'iga tarqalishi mumkin. Bunda hiqildoq usti qopqog'i keskin

kattalashib, shilliq pardasi o'smaga o'xshab hiqildoqqa kirish joyida osilib turadi. Hiqildoq usti qopqog'ining o'tkir eksudativ yallig'lanishi tez rivojlanib, perixondrit va tog'aylarga tarqalgan yaraga aylanadi. Ayrim hollarda hiqildoq usti qopqogi emiriladi.

Patologik jarayon cho'michsimon tog'aylarga tarqalganda ularning shilliq pardasi shishib, shish cho'michsimon hiqildoqusti burmalariga tarqaladi, shilliq pardadagi sil yaralari chuqurlashib, hiqildoq tog'aylarini zararlaydi.

Hiqildoq tog'aylarining emirilishi kam uchraydi.

Halqum va hiqildoq sili nospesifik laringit, o'sma, zaxm, skleroma va leykozda halqum va hiqildoq o'zgarishlaridan farqlanadi. Yuqori nafas yo'llari va og'iz bo'shlig'i silini o'z vaqtida aniqlash uchun anamnez ma'lumotlari va bemor shikoyatlariga e'tibor berish, balg'amni o'z vaqtida sil mikobakteriyasiga tekshirishi, ko'krak qafasi flyurografiya-sini o'tkazish lozim.

Davolash. Og'iz bo'shlig'i va yuqori nafas yo'llari silini davolashda streptomisin, izoniazid va boshqa silga karshi dori vositalar qo'llanadi. Og'riqni kamaytirish uchun bemorga yog'li ingalyasiyalar, og'iz bo'shlig'ini anestetik eritmalari bilan chayish va burun ichiga tomizish tavsiya qilinadi. Yaralar 5-20% kumush nitrat va uchxlor-sirka kislotasi eritmasi bilan kuydiriladi. Bemorga parxez taomlar buyuriladi. Yuqori hiqildoq asab tolasining vagosimpatik va teri ichi novokain blokadalari bajariladi.

Yuqori nafas yo'llari va quloq sili o'pkada kechayotgan og'ir jarayondan darak beradi. Shuning uchun davolash tadbirlari butun organizmga qaratiladi. Davolash muddati asosiy jarayonning shakliga bog'liq. Davolashda silga qarshi dorilar qo'llanadi. Dorilarning biri endolaringial yo'l orqali shprints bilan hiqildoq ichiga yuboriladi. Ingalyatsiyadan oldin 5-7 kun davomida bemorga spazmolitiklar beriladi. Streptomitsin, streptosalyuzid, tubazid, solyutizon va flyurimitsin sulfat aerosol shaklda ishlatiladi.

Yuqori nafas yo'llari va quloq sili o'pkada kechayotgan og'ir jarayondan darak beradi. Shuning uchun o'pka silini o'z vaqtida va to'g'ri davolash bunday kasalliklarni oldini olishga yordam beradi. Davolash tadbirlari butun organizmga qaratilib, uning muddati asosiy infeksiya o'chog'idagi yallig'lanish jarayonning shakliga bog'liq bo'ladi.

ZAXM kasalligi surunkali yuqumli kasallik bo'lib, uni rangpar treponema qo'zg'atadi. Rangpar treponema organizmga teri yoki shilliq pardadagi kichik jarohatlar orqali kiradi. Ko'pincha infeksiya jinsiy yo'l, ba'zan boshqa yo'llar (oilaviy zaxm) orqali tarqalishi mumkin. Zaxmning yashirin davri taxminan 21-28 kun davom etadi, ba'zan 10-21 kunga qisqarishi yoki 6 oyga cho'zilishi mumkin.

Zaxmning *birlamchi bosqichida* infeksiya kirish joyida qizg'ish dog' yoki papula paydo bo'ladi, u bir necha kun ichida kattalashib va zichlashib, *qattiq shankrga* aylanadi (birlamchi sifiloma). Shankr markazida yara hosil bo'ladi. Bu bosqich 6-7 hafta davom etadi.

Qattiq shankr paydo bo'lgandan so'ng (5-7 kundan keyin) mahalliy limfa tugunlari katalashib, rangpar treponemalar limfa tugunlarda ko'payib butun limfa tizimiga tarqaladi, natijada bemorda poliadenit rivojlanadi.

Burun bo'shlig'ining qattiq shankri juda kam uchraydi va ko'pincha uning dahlizi, qanotlari, terisida, shilliq pardaning old qismi va burun to'sig'ida joylashadi. Burunning chuqur bo'limlari va burunhalqumda qattiq shankr infeksiya tibbiy asboblardan orqali tarqalgandagina paydo bo'ladi. Qattiq shankr lablar va og'iz bo'shlig'ining shilliq pardasida, tilda va murtaklarda paydo bo'lishi mumkin. Shakllangan qattiq shankr og'rimaydi va likopchaga o'xshash eroziya yoki yara shaklida bo'lib, uning asosida qattiq infiltrat paypaslanadi.

Og'iz bo'shlig'ida odatda bitta birlamchi sifiloma hosil bo'ladi. Ikkilamchi infeksiya qo'shilganda eroziya kulrang karash bilan qoplangan chuqur yaraga aylanadi. Til ustida joylashgan qattiq shankr likopchaga o'xshab atrof to'qimadan bo'rtib turadi, yuzida rangi xom go'sht rangiga o'xshash eroziya ko'rinadi. Murtaklarda qattiq shankr yara, angina yoki angina va yara belgilari bilan namoyon bo'lishi mumkin. Anginaga xos belgilar bilan kechgan qattiq shankrda murtak bir tomonda keskin kattalashadi, ammo og'rimaydi, u misrang-qizil rangli bo'ladi. Angina va yara belgilari bilan kechgan qattiq shankrda murtakda yara paydo bo'ladi. Lablar va og'iz bo'shlig'ining birlamchi sifilomasi jag' osti skleroadeniti bilan kechadi.

Hiqildoqqa infeksiya ko'pincha tibbiy asboblardan orqali kiradi. Qattiq shankr hiqildoq usti qopqog'ining tashqi yuzasida, cho'michsimon hiqildoq usti burmalarida, ba'zan ovoz burmalarida joylashishi mumkin. Hiqildoqning qattiq shankri kam uchraydi va atrof to'qimadan keskin chegaralangan, tez yaralanadigan yuzi kulrang karash bilan qoplangan o'smaga o'xshaydi, u jag' osti va bo'yin adeniti bilan birga kechadi. Serologik tekshiruv tashxis qo'yishga yordam beradi.

Burun bo'shlig'ining ikkilamchi zaxmi birlamchi sifilomadan keyingi dastlabki oylarda rivojlanadi, u teri va shilliq qavatda paydo bo'lgan toshmalar bilan birga kechadi. Tashqi burun terisida va burun bo'shlig'ining shilliq pardasida turli toshmalar (*ikkilamchi sifilidlar*) - rozeola, papula, ba'zan pustulalar paydo bo'ladi. Rozeolalar kataral o'zgarishlar, ya'ni burun shilliq pardasining qizarishi va shishi, burundan qon aralash shilimshiq va shilimshiq ajralma oqishi bilan kechadi.

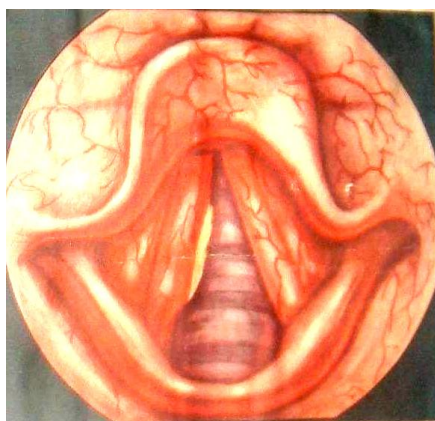
Burun bo'shlig'i zaxmida bemorda sub'ektiv kakosmiya rivojlanadi, u burunda yoqimsiz hidni his etishiga shikoyat qilsada, atrofdagilar buni sezmaydilar). Tumov tug'ma zaxmda tez tez uchraydigan belgilardan biri hisoblanib, chaqaloq tug'ilganidan so'ng dastlabki 2-3 hafta davomida kuzatiladi. Chaqalaqda burun orqali nafas olishi qiyinlashadi, undan ko'p miqdorda shilimshiq, keyinchalik yiringli-shilimshiq yashil badbo'y ajralma oqadi, burun dahlizi ikki tomonda sarg'ish-yashil va jigarrang po'stloqlar bilan to'lib, oson qonaydigan chuqur yorilishlar hosil bo'ladi. Burun bo'shlig'i shilliq pardasining infiltratsiyasi tog'ay va suyaklarining emirilishiga olib kelishi mumkin.

Og'iz bo'shlig'i, halqum, hiqildoq, traxeya va bronxlar zaxmi ko'pincha teri toshmali bilan birga yoki ikkilamchi zaxmda alohida uchraydi. Burun, halqum va hiqildoq-

ning ikkilamchi sifilidlari sub'ektiv sezgilarsiz kechishi tufayli o'z vaqtida aniqlanmaydi va bemor uzoq vaqt davomida infeksiya manbaiga aylanadi.

Ikkilamchi zaxm bilan kasallangan bemorlarning 50% da og'iz bo'shlig'ida rozeola yoki papula elementlari paydo bo'ladi. Rozeolalar odatda tanglay ravoqchalari, yumshoq tanglay va murtaklarning shilliq pardasida joylashadi. Bir biriga qo'shib, ular o'ziga xos eritemali anginani paydo qiladi. Zararlangan maydon keskin qizarib, misrang bo'lib qoladi.

Halqumning ikkilamchi zaxmi og'iz bo'shlig'i, halqum va hiqildoqda papulalar paydo bo'lishi bilan kechadi. Papulalar shilliq pardaning turli maydonlarida - ko'pincha murtaklarda, ravoqchalarda, yumshoq tanglayda joylashadi va qo'shib papulali anginani rivojlanishiga olib keladi. Bunday papulalar til, lunjda va lablarda ham joylashishi mumkin. Dastlab papulalar no'xatday kichik, qizil, atrof to'qimadan keskin chegaralangan, asosida kichik tugunchaga ega shilliq parda maydoniga o'xshaydi. Keyinchalik papulada ekssudat to'planib, shilliq pardaning zararlangan maydoni kulrangoq karash bilan qoplanadi, ammo og'rimaydi. Karash shpatel bilan olib tashlanganda ostida xom go'sht rangiga o'xshash eroziya ko'rinadi. Ikkilamchi infeksiya qo'shilganda papulalar yaraga aylanadi, bemor yutinganda og'riq paydo bo'lib, papula atrofidagi qizil maydon kengayadi. Og'iz burchaklarida joylashgan



176-rasm.
Hiqildoq zaxmi

papulalar "zaxm uchuqlari" kasallikning o'ziga xos belgisi hisoblanadi. Bemor og'zini ochganda og'iz burchaklarida po'stloq bilan qoplangan, og'riqli va qonaydigan yorilishlar paydo bo'ladi.

Hiqildoq shilliq pardasining ikkilamchi sifilidlari eroziya va yaraga aylanuvchi eritema, papula, shilliq osti infiltratlari bilan kechadi (176-rasm). Kasallikning eritema shakli kataral laringitni eslatadi. Keyinchalik qizarish to'q-qizil tusga ega bo'lib, bemorda uzoq vaqt davom etgan ovozini bo'g'ilishi, kalta-kalta yo'tal kuzatiladi. Qizargan shilliq pardada paydo bo'lgan yaralar atrof to'qimadan to'q-qizil chegara chizig'i bilan ajralib turadi. Ovoz va dahliz burmalarida sifilitik xordit rivojlanib, u qizargan shilliq pardadan bo'rtib turuvchi yakka yoki qo'shib ketgan tuzilmalar shaklida namoyon bo'ladi. Ikkilamchi zaxmda laringit rivojlanib, hiqildoq shilliq pardasining turli maydonlarida kichik, ammo aniq chegaraga ega yuzaki yaralar paydo bo'ladi. Yaralar dahliz maydonida joylashganda bemorda disfagiya, ovoz burmalarida joylashganda – disfoniya kuzatiladi.

Zaxmga qarshi davolash tadbirlari o'z vaqtida o'tkazilmagan hollarda zaxm laringiti hiqildoq torayishiga olib kelishi mumkin.

Kasallikning *uchlamchi davrida* yuqori nafas yo'llarining zaxmi yumshoq va qattiq tanglay, til, burun bo'shlig'i, halqumning orqa devorida joylashgan va biroz og'riydigan qizil *gumma* infiltratlari paydo bo'lishi bilan namoyon bo'ladi. Gumma infiltrati tez parchalanib va yaralanib, tog'ay va suyak to'qimalarni yemiradi. Gumma

chuqur, tubi yiring va to'qima qoldiqlari bilan to'lgan yara bo'lib, uning cheti zich infiltrat bilan chegaralanib, tubiga keskin o'tadi.

Gumma burun to'sig'ida joylashganda uni teshadi, dimog' suyagining yuqori qismi va burun qanotlarining tog'aylari emirilganda burunning shakli o'zgaradi (*egarsimon burun*), og'ir hollarda butunlay emiriladi, joyida uchburchak ochiq teshik hosil bo'ladi (burun to'sig'i bo'lmagan, chig'anoqlari emirilgan burun bo'shlig'i).

Gumma jarayoni chuqurlashgan sari yumshoq tanglay, tanglay ravoqchalari va til chegarasida joylashgan yaralar tufayli to'qimalar emiriladi va bu joyda nurga o'xshagan dag'al chandiqlar hosil bo'ladi. Tanglayning yumshoq pardasi halqumning orqa devoriga yopishib burunhalqumning chandiqli torayishiga sabab bo'ladi. Gumma qattiq tanglayda joylashganda suyak to'qimasini emiradi, og'ir hollarda – og'iz va burun bo'shliqlari orasi teshilib bemorda manqalanish va ovqat parchalarini burun bo'shlig'iga kirishi kuzatiladi. Gumma jarayoni halqumning orqa devorida joylashganda, bu erda sog'lom to'qimadan zich infiltrat bilan chegaralangan tubi yiringli-nekrotik karash bilan to'lgan yara, keyinchalik nurga o'xshash botiq chandiqliq hosil bo'ladi.

Zaxmning uchlamchi davrida gumma infiltratlari hiqildoqni ham zararlaydi. Infiltratlar yumshab, parchalangandan so'ng sog'lom to'qimadan keskin chegaralangan va yallig'lanish maydoni bilan o'ralgan tubi yog'li gumma yarasi paydo bo'ladi. Yara chuqurlashgan sari bemorda laringoxondroperixondrit, xondrit va hiqildoq torayishlari belgilari rivojlanadi.

MOXOV kasalligi juda kam uchrasada, u hozirgacha yo'qotilgani yo'q. Kasallikni moxov mikobakteriyasi qo'zg'atadi. Moxov bilan og'rikan bemor yagona infeksiya manbai hisoblanadi. Infeksiya havo tomchi yo'l orqali tarqaladi. Moxov – endemik, kamyuqumli kasallik bo'lib, bemor bilan uzoq yillar birga yashagan shaxslarda, masalan, er-xotinlarda uchraydi.

Moxovda ***morfoloqik o'zgarishlar*** ikki shakldagi granulemalar bilan namoyon bo'ladi – moxov (LN) va sil granulemasi (TT). Bundan tashqari oraliq shakllari ham uchrashi mumkin. og'ir, sil granulemasi esa nisbatan engilroq kechadi. Moxov kasalligining inkubasiya davri 4 - 6 yildan 10-20 yilgacha cho'zilishi mumkin.

Moxovning ***linik belgilari*** xilma-xilligi bilan ajralib turadi. Jarayon teriga, yuqori nafas yo'llarining shilliq pardasiga, periferik asab tizimiga, ko'rish a'zosiga tarqaladi. Ichki a'zolarida distrofik o'zgarishlar paydo bo'lib, bemorda endokrin, qon ishlab chiqarish va limfa tizimlari zararlanadi.

Moxov jarayoni ko'proq yuqori nafas yo'llarida, yuz va asosan burunda joylashadi. Burun infeksiya kirish maydoni hisoblanib, moxov granulemasida u birinchi bo'lib zararlanadi. Kasallikning *boshlang'ich davrida* burun to'sig'i, burun tubi va pastki chig'anoqlar old qismlarining shilliq pardasi qizaradi. Qizarish uzoq davom etmay, tez orada rangsizlanadi. Shilliq parda yuzida tepacha va tugunchalar hosil bo'lganligi sababli u donachali bo'lib ko'rinadi. Keyin kichik eroziyalar paydo bo'lib, tugunchalar yaraga aylanadi. Quyucq ajralma qo'rigandan so'ng burun bo'shlig'ida jigarrang-qora badbo'y qaloqlar hosil bo'ladi. Qaloqlar olib tashlanganda, ularning

osti qonaydi. Bemor burundan qon oqishiga, anosmiya, burun orqali nafas olishi qiyinlashganiga shikoyat qiladi. Burun dahlizining terisi va shilliq parda orasidagi chegarada chandiqlar hosil bo'ladi. Chuqur yallig'li infiltratsiya va ikkilamchi infeksiyaning qo'shilishi natijasida burun to'sig'i old qismining shilliq pardasi asta-sekin emiriladi. Burun to'sig'ining tog'aylari emirilib so'riladi. Burun to'sig'i bilan birga burun chig'anoqlarining shilliq pardasi ham emiriladi.

Bir vaqtning o'zida jarayon tashqi burun terisiga ham tarqalib, terida rivojlangan infiltratsiya tufayli u misrang ko'kimtir rangli bo'ladi, qon tomirlari ko'zga tashlanib turadi, keyinchalik qon tomirlar ektaziyasi yuzaga keladi. Burun qanotlari va burun uchi qalinlashadi, lepromalarning qo'shilishi natijasida ushbu maydonda yirik tugunlar paydo bo'ladi. Leproma va tugunlar yaralanib, qisqa vaqt ichida chandiqlar hosil qiladi, natijada burun qanotlari va burun uchining shakli o'zgaradi. Bemorning burni cho'kadi, uning terisi bujmayadi, shilliq pardasida chandiqlar hosil bo'ladi, silindrik epiteliyning o'rni yassi epiteliy bilan almashadi. Moxovda burun nuqsonlari juda o'zgaruvchan bo'lib, kasallik avj olganda yangi lepromalar paydo bo'lishi, eski lepromalarni yaralanishi va qayta chandiqlanish jarayoni kuzatiladi.

Moxovda ko'pincha burunning tog'ay qismi emiriladi va u shu belgi bilan burun zaxmidan farq qiladi, ba'zan suyak to'qimalarining so'rilishi kuzatiladi. Ayrim hollarda burun to'sig'i suyak qismining nuqsonlari va burun chig'anoqlari suyagining atrofiyasi kuzatiladi. Lepromali moxovda jarayon albatta lablarga ham tarqalib, u erdagi leproma va infiltratlar yaralanib, chandiqlar hosil qiladi. Yuqori lab ayniqsa ko'p zararlanadi; yaralarni chandiqlanishi natijasida u yupqalashib, bujmayadi, bemorning og'iz teshigi torayishi hisobiga nutqi buziladi, ba'zan lablari shishib va bu-ralib milklariga yopishib qoladi.

Zamonaviy davolash tadbirlari tufayli halqum va hiqildoq moxovi juda kam uchraydi. Jarayon yuz asab tolasiga tarqalganda bemorda yuz asab tolasini falaji rivojlanadi.

Moxov bilan kasallangan barcha bemorlarda quloq suprasining o'zgarishi kuzatiladi. Lepromalar ko'pincha quloq yumshoqi va gajak sohasida joylashadi. Infiltratlar tufayli quloq suprasi kattalashib, terisi bujmayadi, chandiqlanadi, quloq so-linghagi osilib qoladi. Og'ir hollarda quloq suprasining tog'ayi emirilib, turli nuqsonlar yuzaga keladi.

Tashxis. Moxovni o'z vaqtida aniqlash kasallikni tarqalishini oldini olishga yordam beradi, tibbiy va reabilitasiya tadbirlari yaxshi samara berib, davolash muddati qisqaradi. Endemik o'choqlarda aholini otorinolog ko'rigidan o'tkazish moxovni o'z vaqtida aniqlashga yordam beradi, chunki burun bo'shlig'i shilliq pardasidagi o'zgarishlar moxov toshmalaridan ancha oldin paydo bo'ladi. Moxov kasalligiga shubha tug'ilganda bemor darhol dermatolog ko'rigiga yuboriladi.

Davolash. Moxovga qarshi sulfon dori vositalari qo'llanadi: diafenil sulfon, solyusulfon, rifampitsin, lampren, etionamid va boshqalar. Moxov bilan og'rikan bemorga mujassamlashgan davolash tadbirlari o'tkaziladi.

LOR – KASALLIKLARDA MEHNAT EKSPERTIZASI

Aholini ish bilan ta'minlashdan oldin ularni tibbiy ko'rikdan o'tkazish, poliklinika sharoitida bemorlarni qabul qilish, kasallik varaqasini ochish, bemorlarni klinik ekspert komissiyaga va tibbiy-ijtimoiy ekspertizaga yuborish mehnat ekspertizasi ishlarining asosiy bosqichlari hisoblanadi.

Bemorning mehnatga layoqatini aniqlashda nafaqat asosiy kasallik, balki butun organizmning holati e'tiborga olinadi. Davolovchi vrach bemorning vaqtincha mehnatga layoqatsizligini ekspertiza qilib, birlamchi hujjatlarda uning shikoyatlarini, kasallik tarixini va umumiy ahvolining ob'ektiv ko'rsatkichlarini yoritadi.

Tashxisda a'zo va tizimlardagi fiziologik faoliyatlarning buzilish darajasi, asoratlarning og'irligi ifodalanadi. Vrach o'z xulosasida mehnatga layoqatsizlik muddatini belgilab, asosiy va yo'ldosh kasalliklarni hamda ularning asoratlarini ko'rsatadi, keyingi ko'riklarda kasallikning kechishini, o'tkazilgan davolash tadbirlarining samarasini tahlil qilib, mehnatga vaqtincha layoqatsizlik muddatini to'xtatish yoki uzaytirish masalasini hal qiladi.

LOR-kasalliklarda mehnatga vaqtincha layoqatsizlik muddatlari:

Angina va surunkali tonzillit xurujining mahalliy belgilari va boshqa ichki a'zolarning (yurak, qon tomir tizimi, nafas a'zolari va buyrak) o'zgarishlari bilan kechadi. Tashxis qo'yishda anamnez ma'lumotlari, shikoyatlari, bemorning tana harorati, halqumdagi mahalliy o'zgarishlar, yurak-qon tomir tizimining holatini, qon va siydik tahlillari natijalari hisobga olinadi. Kasallikning turli bosqichlarida bemor ahvolini to'g'ri baholash va mehnatga vaqtincha layoqatsizlik muddatini aniqlash uchun yuqorida qayd etilgan barcha ma'lumotlar inobatga olinadi.

Murtaklar va halqumdagi o'zgarishlarsiz "angina" tashxisi qo'yilmaydi. Bemorda anginaning u yoki bu shaklini (kataral, lakunar, follikulyar) aniqlanishi vaqtinchalik mehnatga layoqatsizlik muddatiga ta'sir ko'rsatmaydi. Anginaning barcha shakllarida kuzatilgan tanglay murtaklarining qizarishi va mahalliy limfadenit kasallikning boshqa belgilariga qaraganda ko'proq davom etadi (2-4 hafta), ammo bu kasallik varaqasini uzaytirishga asos bo'la olmaydi. Anginada tanglay murtaklarining yallig'lanishi bilan birga ko'pgina a'zolarning faoliyati ham buziladi va uni tiklanishi kamida 6 kun davom etadi. Ba'zan kasallik 5-9 kun davom etishi mumkin. Angina paratonzillyar ho'ppoz asorati bilan kechganda mehnatga vaqtincha layoqatsizlik muddati 8-12 kunga uzaytiriladi.

2010 yil Ozbekiston otorinologlarining III s'ezdida qabul qilinganidek tanglay murtaklarini antiseptik eritmalar bilan yuvish, murtak bezlari proektsiyasi sohasiga teri ostiga antibiotiklarni limfotrop usulda yuborish tavsiya etiladi. Natijada oddiy angina bilan og'rigan bemorlarda tana haroratini me'yorlashishi, umumiy ahvolini engillashishi kuzatilib, an'anaviy konservativ davolash tadbirlariga nisbatan, ularni sog'ayishi ancha tezlashadi.

Burun jarohatlari. Bemorda burun jarohatiga xos belgilar shish, og'riq, burun sohasida va yuzda qontalashlar paydo bo'lishi, burundan qon oqishi, burun orqali nafas olishning qiyinlashishi kuzatiladi. Burun suyaklarining sinishida sinish chizig'i

kalla suyagining old chuqurchasiga tarqalganda burundan orqa miya suyuqligi oqadi.

Burun va boshqa a'zolar jarohlarda mehnatga vaqtincha layoqatsizlik muddatini aniqlashda "Fuqarolarning vaqtinchalik mehnatga layoqatsizligini tasdiqlovchi hujjatlarni berish tartibi to'g'risidagi" rasmiy buyruqdan foydalaniladi. Mehnatga vaqtincha layoqatsizlik muddatini aniqlashda burun jarohatining qay darajada murakkabligi, kalla suyagi asosiga va yuz skeletiga tarqalganligi, rivojlangan asoratlari e'tiborga olinadi. Burun jarohati faqat yumshoq to'qima bilan chegaralanib, kam miqdorda qon oqishi bilan kechganda burunning nafas olish faoliyati 3-4 kunda tiklanadi.

Burun yondosh bo'shliqlarining birortasini alohida o'tkir yallig'lanishi bolalarda va kattalarda kam uchraydi, lekin yosh bolalar amaliyotida barcha burun yondosh bo'shliqlarini (pansinusit) yoki ularni bir tomonlama (gemisinusit) yallig'lanishlari ko'p uchrashi tufayli alohida-alohida emas, balki hammalarini kompleks davolash masalasini hal etish xususida o'ylash lozim. Shuning uchun ularni zaminaviy davolashda samarali usullardan keng foydalanish (Proes usulini kuniga 2-3 mahal qo'llash, 0,6 mm li o'mrov osti kateteri bilan zondlab, yuvib, bo'shliq ichiga anti-septik dori vositalarni kiritish va nihoyat, burundan havoni keskin chiqarish mashqini bemorlarga o'rgatib, uni kuniga 300-400 marta va undan ortiqroq bajarishni tavsiya qilish) ijobiy samara beradi.

O'tkir gaymorit. Organizm himoya kuchi pasaymagan va davolash muolajalari to'g'ri bajarilganda o'tkir gaymorit belgilari 6-9 kunda bartaraf etiladi. Shu vaqt ichida burun bo'shlig'idagi yiringli ajralma yo'qolib, burun bo'shlig'i shilliq pardasining shishi kamayadi, burun orqali nafas olish tiklanib, bemorning umumiy ahvoli yaxshilanadi.

O'tkir frontitda davolash muolajalari to'g'ri o'tkazilishiga qaramasdan sog'ayish uchun gaymoritga nisbatan ko'proq vaqt talab etiladi. O'tkir asoratsiz frontitda bemor 7-10 kun davomida mehnatga layoqatsiz deb topiladi.

O'tkir etmoidit. G'alvirsimon labirint kataklarining o'tkir yallig'lanishi ko'pincha o'tkir gaymorit, frontit va sfenoidit bilan birga kechadi. Shu sababdan bemorning mehnatga layoqatsizligi yuqoridagilarni hisobga olgan holda hal qilinadi. Ko'z kosa va kalla ichi asoratlari rivojlanganda mehnatga layoqatsizlik muddati oftalmolog, neyroxirurg va nevropatologlar bilan birga bajarilgan jarrohlik amalining hajmi va asoratning og'irligiga qarab belgilanadi.

O'tkir sfenoidit. O'tkir sfenoidit bilan og'rikan bemor 5-7 kun davomida mehnatga vaqtincha layoqatsiz deb topiladi. Noqulay mehnat sharoitida ishlaydigan ishchilar uchun bu muddat 10-12 kunga uzaytiriladi.

Burun yondosh bo'shliqlarining surunkali yallig'lanishida har bir xuruj davrida bemor 7 - 9 kun davomida mehnatga vaqtincha layoqatsiz deb hisoblanadi. Jarrohlik amali bajarilganda ushbu muddat 14 kunga uzaytiriladi.

Burun va yuqori lab chipqoni. Burun va yuqori lab chipqonida yallig'lanish jarayoni yuz venalari orqali bosh miyaning qattiq pardasi vena bo'shliqlariga tarqalishi

mumkin. Kalla ichi va umumiy asoratlarni inobatga olgan holda bemor 6-10 kun davomida shifoxonada davolanadi.

O'tkir laringit. Kasallik yuqori nafas yo'llari yallig'lanishida rivojlanib, ba'zan kekirdak shilliq pardasining yallig'lanishi bilan birga kechadi. O'tkir laringitlarni davolashda N.X.Vohidov samarali qollagan limfotrop usulda antibiotik va gidrokortizonni *lig.conicum* sohasiga teri ostiga yuborish amaliyotda yaxshi samara beradi. Davolash tadbirlari to'g'ri olib borilganda u 4-7 kun davom etadi.

Halqum, qizilo'ngach va nafas yo'llarining kimyoviy kuyishi. Halqum, hiqildoqqa kirish joyi va qizilo'ngachning kimyoviy kuyishi ba'zan organizmning og'ir zaharlanishi yoki o'lim holatiga olib keluvchi asoratlarni rivojlanishi bilan kechib, bemorni nogironligiga sabab bo'ladi. Bunday bemorlar shifoxonaga yotqiziladi. Kasallikning dastlabki kunlarida ular somatik bo'limda, 5-7 kundan so'ng otorinologiya bo'limida davolanadilar. Davolash paytida (30-45 kun) bemor mehnatga layoqatsiz hisoblanadi.

Nafas yo'llari va halqum yot jismlari. Burun bo'shlig'idan yot jismini chiqarib olish qiyin emas. Yot jism chiqarib olingandan so'ng bemor mehnat faoliyatiga qaytariladi. Yirik rinolit yoki yuz to'qimalari orqali burun va burun yondosh bo'shliqlariga teshib kirgan yot jism jarrohlik usulda olib tashlanadi. Bunda mehnatga vaqtincha layoqatsizlik muddati jarrohlik amalining hajmiga qarab 12-18 kunni tashkil qiladi.

Hiqildoqda tiqilib qolgan yot jism bevosita laringoskopiyada hiqildoq qisqichlari yordamida chiqarib olinadi, 1-3 kundan so'ng bemor mehnat faoliyatiga qaytadi.

Bronxlar va traxeya yot jismlari traxeobronxoskopiyada chiqarib olinadi. Muolaja ortiqcha jarohatsiz o'tkazilganda 4-5 kundan so'ng bemor ish faoliyatiga qaytadi. Yot jism bronxlarda ko'p vaqt qolib ketgan hollarda bemor shifoxona sharoitida davolanadi.

LOR a'zolarida bajarilgan jarrohlik amalidan so'ng mehnatga vaqtincha layoqatsizlik muddatini belgilashda jarrohlik amalining hajmi, bemorning umumiy ahvoli, bajaradigan ishi, shifoxonadan chiqqandan so'ng vrach nazorati ostida bo'lishi lozimligi e'tiborga olinadi. Davolovchi vrach ana shularni nazarda tutib, har bir bemor uchun mehnatga vaqtincha layoqatsizlikning aniq muddatini belgilab beradi, bemor necha kun shifoxona yoki va uy sharoitida davolanishi masalasini hal qiladi. Bemor shifoxonadan chiqarilgandan so'nggi 2-3 kuni poliklinika vrachiga murojaat qilishi lozim.

Hozirgi paytda jarrohlik amallarini takomillashganini hisobga olib va antibakterial dori vositalarini yuqori saviyadaligi va sog'liqni saqlash tizimi reforma qilinib, shifokorlar saviyasini yuqori darajaga erishilganligini inobatga olib ilgari haddan ziyod mehnatga layoqatsizlik darajasini cho'zishdan voz kechishga to'g'ri keladi.

Kasbiy kasalliklarda mehnat ekspertizasi

Kasbiy kasalliklarni tarqalishi tibbiy ko'riklardan olingan statistik ma'lumot asosida o'rganiladi. Kasbiy kasallikni to'g'ri aniqlash va bemorning mehnatga layo-

qatini hal qilish uchun vrach ekspert mehnat gigienasi, kasbiy kasalliklarining kechishini yaxshi bilishi lozim. Vrachlik mehnat ekspertizasi komissiyasi (VMEK) va mehnat ekspertizasi masalasini hal qilishda davolash muassasalari va boshqa vrachlik komissiyalarga quyidagi tavsiyalar beriladi:

1. Kasbiy kasallikning boshlang'ich bosqichida a'zo va tizimlarda o'zgarishlar kuzatilmasa (masalan, shovqin sharoitida ishlagan ishchining eshitish qobiliyati biroz pasayganda) bemorga poliklinika sharoitida davolanish tavsiya etiladi. Noqulay sharoitda ishlamaslik yoki otorinolog nazorati ostida oldingi ishida qoldirish masalasi hal qilinadi. Kasbiy kasalligi tufayli mehnat qobiliyati vaqtincha pasaygan bemorga 2 oyga kasallik varaqasi ochiladi va u vaqtincha boshqa ishga ko'chiriladi.

2. Surunkali kasbiy kasalliklarda bemor poliklinika yoki shifoxona sharoitida davolanishi uchun vaqtincha ishdan ozod etiladi (masalan, burun to'sig'i shilliq pardasining eroziyasida). Keyinchalik bemorning mehnatga layoqati patologik jarayonni tiklanishiga qarab hal qilinadi.

3. Mehnat layoqatini yo'qotilishi yoki pasayishiga olib kelgan ayrim a'zo va tizimlar faoliyatining buzilishi bilan kechgan kasbiy kasalliklarning og'ir shakllarida bemor oldingi ishdan butunlay ozod etilib, kasb kasalligi bo'yicha nogironlik guruhini belgilash uchun tibbiy ekspertiza komissiyasiga yuboriladi.

Noqulay ishlab chiqarish sharoitida mehnat qilgan ishchilarni mavsumiy tibbiy ko'riklardan o'tkazish kasb kasalliklarni oldini olishga yordam beradi.

Mavsumiy tibbiy ko'riklar. Mavsumiy tibbiy ko'riklarning asosiy vazifasi kasbiy kasallikning boshlang'ich belgilarini o'z vaqtida aniqlash va noqulay ish sharoitida mehnat qilgan ishchilar sog'ligini kuzatib borishdan iborat. Klinik tekshiruv natijalari va fiziologik faoliyatni tekshirish sinamalari kasbiy kasalliklarini aniqlashga yordam beradi.

Bundan tashqari, mavsumiy tibbiy ko'riklarda kasbiy kasalliklarni avj olishiga sabab bo'lgan yo'ldosh kasalliklar ham aniqlanadi.

Otorinologiyada kasbiy kasalliklari ekspertizasi.

Ekspertiza qilishdan oldin LOR-a'zolaridagi patologik o'zgarishlar kasbiy kasalliklar guruhiga kirishi aniqlanadi. Buning uchun vrach kasbiy kasalliklar ro'yxati va undan foydalanish haqidagi buyruqni yaxshi bilishi lozim. Korxonada sanitariya-gigienik sharoit buzilganda alohida sex yoki korxonada ishchilari orasida umumiy kasalliklar soni ko'payadi.

Quloq, tomoq va burunning kasbiy kasalliklari mehnat gigienasi bilan chambarchas bog'liq. Ishlab chiqarish korxonalarida inson salomatligiga zarar etkazuvchi omillarning sifati va miqdori aniqlanadi. Sanoat changi va turli zaharli kimyoviy moddalar ta'sirida rivojlangan LOR-a'zolari kasalliklari ko'pincha kuydiruvchi, kanserogen va sensibilizatsiyalovchi moddalar bilan ishlash natijasida rivojlanadi. Bunday noqulay mehnat sharoitlarda LOR-a'zolarining ayrim o'tkir va surunkali kasalliklari rivojlanishi mumkin.

O'tkir kasalliklar kimyoviy toksik moddalarning (xlor, ammiak, fosgen, dime-tilsulfat) ma'lum miqdordagi konsentratsiyasi ta'sirida paydo bo'ladi. Nazofaringo-laringotraxeitda shilliq parda qizarib, burunning pastki chig'anoqlari va ovoz bur-malari shishsada, ammo bu belgilar bemorning mehnat qobiliyatiga ta'sir ko'rsat-maydi. Yuqorida qayd etilgan zaharli moddalarning miqdori ko'payganda esa unda kasallikka xos o'zgarishlar, ya'ni LOR-a'zolari shilliq pardasining qizarishi, cho'-michsimon tog'aylar va dahliz burmalarining nekrozi rivojlanadi. Bunday hollarda bemorning mehnatga vaqtincha layoqatsizligi 4-6 haftaga cho'zilishi mumkin. Ka-sallikka xos o'zgarishlar bartaraf etilgandan so'ng esa u ishlab turgan korxonasida ishni davom ettirishi mumkin. Kasallik asoratlari bilan kechganda bemor 2 oy da-vomida boshqa ishga ko'chiriladi.

Allergozlar. Kimyo korxonalarida ishlatiladigan zaharli moddalar inson orga-nizmiga havo orqali kiradi va birinchi navbatda LOR a'zolarining shilliq pardasiga salbiy ta'sir ko'rsatadi. Allergik kasalliklarda mehnat ekspertizasi masalasi kasallik qaysi a'zoda joylashganligi, uning davomiyligi, klinik belgilari, bemorning kasbini e'tiborga olgan holda hal qilinadi.

I. Halqum va burun bo'shlig'i kimyoviy allergozining yashirin shaklida, kim-yoviy allergenlar bilan o'tkazilgan endonazal test dinamikasida umumiy allergik re-aksiyalar kuzatilmaganda ishchi o'z kasbi bo'yicha ishini davom ettirishi mumkin. Vrach bunday bemorlarni bir yilda bir marta tekshirishi va giposensibilizatsiya tad-birlarini o'tkazishi lozim.

II. Kimyoviy moddalar ta'sirida rivojlangan allergik rinitlar boshlang'ich bos-qichda kasbiy kasallik sifatida baholanib, bemor 2 oyga boshqa ishga ko'chiriladi.

III. Allergik jarayon burun va burun yondosh bo'shliqlari, halqum va hiqildoqqa tarqalganda, kasallikning klinik belgilari kuchayib, davolash tadbirlari samara ber-magan hollarda bemor uzoq muddatga boshqa ishga ko'chiriladi. Bunday bemor-larni vrach 6 oyda bir marta ko'rikdan o'tkazib, giposensibilizatsiya tadbirini bu-yuradi.

IV. Bronxospazm bilan kechgan allergozda VMEK tavsiyasi bilan bemorning meh-nat faoliyati cheklanadi. Bemor ish haqi kam bo'lgan boshqa ishga ko'chirilishi, il-gari ishlagan korxonasi esa unga qo'shimcha ish haqi to'lashi lozim.

V. LOR-a'zolari allergozlari teri (dermatit, ekzema) yoki o'pka allergozlari (astma-tik bronxit, bronxial astma) birga kechgan hollarda bemorning mehnat faoliyati cheklanib, unga VMEK nomenklaturasi bo'yicha III guruh nogironligi belgilanadi.

LOR-A'ZOLARI KASALLIKLARIDA DISPANSER NAZORATI

Dispanser nazoratining asosiy maqsadi patologik o'zgarishlarni mumkin qadar erta aniqlash va davolash-profilaktika tadbirlari yordamida keyingi rivojini oldini olishdan iborat.

Otorinolaringologiyada o'tkaziladigan dispanser nazoratining asosiy vazifalari quyidagilardan iborat:

1) surunkali va qaytalanuvchi kasalliklar bilan og'rigan bemorni o'z vaktida aniqlash;

2) aniqlangan bemorlarni faol davolash va kuzatib borish;

3) kasallikning sababini aniqlab, sog'lomlashtirish tadbirlarini o'tkazish;

4) olib borilgan davolash-profilaktika ishlarining natijasini baholash.

Dispanser nazorati uch bosqichda amalga oshiriladi.

I-bosqichda otorinolaringolog dispanser nazoratiga muhtoj bo'lgan bemorlarni topib, ularni guruhlariga ajratadi, zarur bo'lgan davolash-profilaktik tadbirlar va kuzatuvlar rejasini tuzadi.

Otorinolaringolog bemorlarni maktabgacha va maktab yoshida o'tkazilgan profilaktik ko'riklarda (faol usul), ambulatoriya yoki uy sharoitida (passiv usul) bemorni tekshirganda ro'yxatga oladi. Keyin ro'yxatga olingan bemorlarni guruhlariga ajratadi:

I - guruh - sog'lom shaxslar;

II - guruh - amalda sog'lom bo'lgan shaxslar;

III - kompensatsiya bosqichidagi kasalliklar bilan og'rigan bemorlar;

IV - subkompensatsiya bosqichidagi kasalliklar bilan og'rigan bemorlar;

V - dekompensatsiya bosqichidagi kasalliklar bilan og'rigan bemorlar;

Dispanser nazorati quyidagi 3 bosqichdan iborat:

I-bosqichda dispanser nazorati ostiga olingan bemorlarga tibbiy hujjatlar to'ldiriladi, davolash-profilaktik tadbirlarining rejasi tuziladi. Har bir bemorning shaxsiy ambulatoriya daftarchasiga "D" belgisi va kasallik shifri belgilanadi. Bundan tashqari har bir bemorga "Dispanser nazorati varaqasi" to'ldiriladi. Varaqaga bemorni ko'zdan kechirish va sog'lomlashtirish tadbirlarining rejasi tuzilib, muddati belgilanadi.

II-bosqichda dispanser nazorati ostiga olingan bemorlarni kuzatish va davolash tadbirlari reja asosida amalga oshiriladi. Bu bosqichda vrach faol harakat qilib, dispanser nazorati ostiga olingan bemorlarga alohida vaqt ajratadi, ularni o'z vaqtida ko'zdan kechiradi, davolash tadbirlarini buyuradi, ota-onalari bilan suhbatlar o'tkazadi. Bu ishlar ko'pincha bahor va kuzda bajariladi (mart aprel va sentyabr oktyabr oylarida), chunki surunkali kasalliklar ayni shu paytda avj oladi.

III-bosqichda o'tkazilgan davolash-profilaktik ishlarining sifati baholanadi. Bunda quyidagi ko'rsatkichlar hisobga olinadi:

1) dispanser nazoratining hajmi;

2) bemorlarni dispanser nazorati ostiga to'liq olinishi;

3) davolash profilaktika ishlarini to'liq bajarilishi.

Dispanser nazoratining samarasi kasallikni avj olishi yoki yaxshilanishi, o'zgarishsiz qolishi, og'irlashishi kabi ko'rsatkichlari bilan baholanadi.

Dispanser nazorati ostiga olinadigan kasalliklar.

Surunkali yiringli o'rta otit bilan og'rigan har 100 bolalar orasida 0,3 - 0,75% holda uchraydi. Ular dispanser nazorati ostiga olinib, 3-4 oyda bir marta nazorat ko'rigidan o'tkaziladi va davolanadi. Epi- yoki mezotimpanit kalla ichi asoratlariga olib kelishi mumkin, shuning uchun bunday bemorlar qulog'ida jarrohlik amali o'tkaziladi.

Qaytalanuvchi o'rta otit, ekssudativ o'rta otit, yiringli mezotimpanit va adgeziv o'rta otit past eshitishlikka sabab bo'lishi mumkin. Shuning uchun bunday bemorlar bir yilda 2 marta ko'rikdan o'tkaziladi va davolanadi.

Jarrohlik amalidan so'ng trepanatsiya bushligi yiringlagan bemorlar doimiy ravishda otorinolog nazorati ostida bo'lishi lozim. Yallig'lanish jarayoni kamaygandan so'ng ular bir yilda ikki marta ko'rikdan o'tkaziladi.

Sensonevral past eshitishlik bilan og'rigan bemorlar (nevrinoma tashxisi inkor etilgandan so'ng) doimiy kuzatuv va davolanishga muhtoj. Ular bir yilda 1-2 marta ko'rikdan, akumetriya, audiometriya tekshiruvlaridan o'tkaziladi, maxsus maktab-internatlarga yuboriladi; ba'zan eshituv protezlari tavsiya etiladi.

Burun va burun yondosh bo'shliqlari kasalliklari ko'pincha maktab o'quvchilarida aniqlangan. Surunkali sinusitlar bilan og'rigan bemorlarda ko'z kosasiga, kalla ichiga va o'pkaga asoratlar berish xavfi bo'lganligi tufayli ular dispanser nazorati ostiga olinadi. Burunning surunkali kasalliklari bolaning jismoniy va aqliy rivojlanishiga, boshqa a'zoldagi yo'ldosh kasalliklarning kechimiga salbiy ta'sir etadi, shuning uchun tegishli davolashdan so'ng bunday bemorlar bir yilda 2 marta ko'rikdan o'tishlari lozim. Burunning allergik kasalliklari bilan og'rigan bemorlar ham dispanser nazorati ostiga olinadi va allergolog maslahati uyushtiriladi. Kuzatuv muddati har bir bemorga individual ravishda belgilanadi.

Halqum kasalliklaridan surunkali tonzillit bolalarda keng tarqalgan. S.A.Hasanov va hammualliflar maktab yoshidagi bolalarning 16 % da surunkali tonzillit aniqlashgan. Surunkali tonzillitning oddiy va toksik-allergik shaklining I darajasi bilan og'rigan bolalar bir yilda 2 marta ko'rikdan o'tkaziladi va davolanadi. Agar anginalar ikki yil davomida qaytalanmasa va kasallik belgilari yo'qolsa yoki tonzilektomiya jarrohlik amali bajarilgan bo'lsa, unda bemor 6 oydan so'ng dispanser nazoratidan chiqariladi.

Surunkali nazofaringit va adenoidit bemorda o'pka va quloq kasalliklarining rivojiga olib keladi. Bunday bemorlarning ko'pchiligi adenotomiya jarrohlik amalidan so'ng sog'ayib ketadi. Jarrohlik amali yordam bermaganda ular dispanser nazorati ostiga olinib, bir yilda 2 marta davolanadi.

Hiqildoq kasalliklari boshqa LOR a'zolari kasalliklarining 3% tashkil qiladi. Traxeostomiyadan so'ng dekanyulyatsiya va davomli intubatsiyani boshdan kechirgan bemor, kanyulyatashuvchi, hiqildoq pappillomasi va o'smalari, qaytuvchi asab tola-

si falaji bilan og'rikan bemor doimiy dispanser nazorati ostiga olinishi va ayrimlarga nogironlik guruhiga o'tish tavsiya etiladi.

Hiqildoq torayishining subkompensasiya bosqichi kuzatilgan bemorlar bir oyda 1 marta ko'rikdan o'tkaziladi, zarur bo'lganda ular shifoxonaga yotqiziladi. Torayishning kompensasiya bosqichida bolalar to'rt oyda 1 marta ko'rikdan o'tkaziladi. Hiqildoqning nafas va ovoz chiqarish faoliyatlari to'liq tiklanmaguncha bemorlarga 2-3 yilga nogironlik guruhi beriladi.

Ayrim hollarda ko'rsatma va qarshi ko'rsatmalarni hisobga olib yuqori nafas yo'llari kasalliklari bilan og'rikan bemor davolanishi uchun sihatgohlarga yuboriladi.

9-Jadval

Otorinolarolog dispanser nazorati ostida bo'lgan bemorlarni kuzatish tartibi

Nozologik birlik	Nazorat vaqti	Boshqa mutahassislar ko'rigi	Laboratoriya va boshqa tekshiruvlar nomi, muddati	Asosiy davolash va soglomlashtirish tadbirlari	Dispanser nazorati-ning samarasini baholash mezonlari
1	2	3	4	5	6
1.Surunkali tonzillit (toksiko-allergik shakli) (D _{III})	1 yilda 2 marta	1 yilda 2 marta terapevt, revmatolog ko'rigi, ko'rsatma bo'yicha stomatolog ko'rigi	Siydik tahlili 1 yilda 2 marta, allergoloik tekshiruv 1 yilda bir marta; qo'shimcha tekshiruvlar mutaxassis ko'rsatmasiga asosan	Jarrohlik davolash usuli; qarshi ko'rsatmalarda surunkali tonzilitning oddiy shaklida o'tkaziladigan dorilar bilan davolash va fizioterapiya muolajalari	Yurak, qon tomir, buyrak va boshqa a'zolar tomonidan asoratlar yo'qligi, qaytalanishni kamayishi, vaqtincha ishga layoqatsizlik yo'qligi
2.Burun orqali nafas olish buzilmagan va o'rta quloqda o'zgarishsiz kechgan adenoidlar va tanglay murtaklar gipertrofiyasining I-II darajasi	1 yilda 1 marta		Burun yondrsh bo'shliqlarining rentgenografiya, kompyuter tomografiya	Shunga o'xshash	Kasallikning remissiya davri, mehnatga layoqatsizlikni yo'qligi, jarrohlik amaldan so'ng sog'ayish
3.Surunkali	1yilda	Ko'rsatmaga	Ko'rsatmaga	Bo'shliqlarni	Klinik ko'r-

qaytalanuvchi sinuit (D _{III})	1 marta	asosan boshqa mutaxassislar ko'rigi	asosan burun yondosh bo'shliqlarining rentgenografiyasi, kompyuter tomografiyasi, qon va siydik tahlili, allergologik tekshiruvlar.	teshish va zondlash, jarrohlik amalidan so'ng yuqori jag' bo'shlig'ini uvish, burun chig'anoqlar shilliq pardasiga dorilar yuborish, burun chig'anoqlari vazotomiyasi va kriojarrohlik amali, polipotomiya, fizioterapiya muolajalari	satkichlarning yaxshilanishi, mehnatga layoqatsizlik yo'qligi
4.Surunkali gaymoritning remissiya davri	Ko'rsatmaga asosan		Ko'rsatmaga asosan	Jismoniy tarbiya bilan shug'ullanish, organizmni chiniqtirish, O'RVK va shamollashni oldini olish	Kasallik avji kuzatilmaligi va mehnatga layoqatsizlikni yo'qligi
5.Noqulay va asoratlar bilan kechgan hamda ovoz kasb egalaridagi surunkali laringitlar, rinofaringitlar	1 yilda 1 marta		Ko'rsatmaga asosan hiqildoq rentgenografiyasi, kompyuter tomografiyasi, stroboskopiya qon va siydik tahlili	Subatrofik laringitda sangviritrin, retinol bilan ishqorli ingalyatsiyalar; gipertrofik laringitda-selloidin yoki gumizol bilan ingalyatsiya qilish; gidrokortizon yuborish; gistaminga qarshi dori vositalar, burun ichiga 1% gidrokortizon malhami bilan fonoforez qilish;	Sog'ayish. Remissiya muddatini cho'zilishi. Klinik ko'rsatkichlarini yaxshilaniishi.Ovoz burmalari stroboskopiya ko'rsatkichlarini me'yorlashuvi. (D _{II}) guruhiga ko'chirish

				<p>ovoz kasb egalariga nafas va ovoz mashqlari; tinchlantiruvchi dorilar, spazmolitiklar, jadallashtiruvchi vositalar; antibiotiklar va kortikosteroid dorilar bilan ingalyatsiya qilish, vitaminlar, autotrening, elektroforez, refleksoterapiya, ko'rsatmaga asosan mikrojarrohlik amali.</p>	
<p>6.Surunkali faringit va laringitning subatrofik shakllari (D II)</p>	<p>Ko'rsatmaga asosan</p>		<p>Ko'rsatmaga asosan</p>	<p>Jismoniy tarbiya bilan shug'ullanish, organizmni chiniqtirish, zararli odatlarni (chekish, spirtli ichimliklarni iste'mol qilish) yo'qotish; parhez taomlar, ishqorli-yog'li ingalyasiyalar.</p>	<p>Kasallik avji va mehnatga layoqatsizlik yo'qligi</p>
<p>7.Hiqildoqning saraton oldi kasalliklari (gipertofik laringit, surunkali xordit, kontakt yaralar, keratozlar,</p>	<p>Individual tarzda bir yilda 3 marta</p>	<p>Ko'rsatmalarga asosan mutahas-sislar ko'rigi</p>	<p>Ko'rsatmaga asosan hiqildoq rentgenografiyasi, kompyuter tomografiyasi va biopsiya, stroboskopiya, qon va siydik tahlili bir yilda 2</p>	<p>Granulema va kontakt yaralarda antibiotiklar bilan ingalyatsiya, gistaminga qarshi dori vositalari,</p>	<p>Kasallik avjini yo'qligi yoki kamayishi. Anatomik tuzilma va hiqildoqning fiziologik faoliyat-</p>

papillomatoz, granulemalar, fibromatoz va boshq.) (D _{III})			marta	ko'rsatmaga ko'ra - jarrohlik davolash usuli. Papillomatozda jarrohlik davolash usuli. Surunkali laringitlarda- jarrohlik amali.	lari ko'rsat- kichlarining tiklanishi
8. Hiqildoq- ning surunkali torayishlari (chandiqlik, skleroma, papilomatoz hiqildoq falaji (shu jumladan traxeya naychasi tashuvchilar) (D _{III})	1 yilda 2 marta	Terapevt (pulmo-nolog)- ko'rsatma bo'yicha endoskopist 1 yilda 2 marta; hiqildoq falajida endokrinolog ko'rsatma bo'yicha	Qon va siydik tahlili, ko'rsatma bo'yicha hiqildoq rentgenografiya, kompyuter tomografiya, endofibrotraxeoskopiya va stroboskopiya	Tiklovchi jarrohlik amali (bosqichma- bosqich plastika qilish, bujlash, asosiy kasallikni dorilar bilan davolash, traxeya-hiqildoq protez larini to'g'ri tanlashni nazorat qilish, shu jumladan traxeostomiya naychalarini ham, traxeostomani parvarishlash, shamollashni oldini olish, kasb tanlash	D _{II} guruhiga ko'chirish
9. Surunkali rinitlar: gipertrofik, vazomotor, allergik (D _{II})	1 yilda 1-2 marta	Nevropatolog, allergolog ko'rsatma bo'yicha	Qon, siydik tahlili bir yilda 1-2 marta. Burun yondosh bo'shliklarining rentgenografiyasi, kompyuter tomografiyasi, allergologik tekshiruv ko'rsatmaga ko'ra	Organizmni chiniqtirish. Surunkali gipertrofik rinitda vazotomiya, kriota'sir yoki pastki burun chig'anoqlari vazotomiyasi. Allergik rinitda desensibilizatsiya terapiyasi	D _I guruhiga ko'chirish
10. Tabiiy yo'llar orqali	1 yilda 1 marta	Terapevt, pulmonolog	Qon va siydik tahlili.	Kasallik avj olgan davrda dorilar	Kortikosteroidlarni

kompensator nafas bilan kechgan hiqildoqning surunkali torayishi (D _{II})		ko'rsatma bo'yicha	Ko'rsatma bo'yicha hiqildoq rentgenografiyasi, kompyuter tomografiya	bilan ingalyasiya, fizioterapiya muolajalari, hiqildoq sohasiga kaliy yodid, lidaza bilan elektroforez	qo'llash, o'tkir respirator virusli kasalliklar bilan kasallanishni oldini olish
---	--	--------------------	--	--	--

LOR- BO'LIMIDA KASALLIK TARIXINI YOZISH QOIDALARI.

Umumiy qoidalar. Bemorning kasallik tarixini yozib borish shifoxonada faoliyat yurituvchi vrachining eng muhim ishlaridan biri. Ushbu hujjatda bemorda kasallikni rivojlanishi, klinik - laborator va turli asbob-uskunalar yordamida o'tkazilgan tekshiruvlar natijalari, olib borilayotgan konservativ va jarrohlik davolash usullarini asoslash hamda ularnin samaradorligi haqida barcha kerakli ma'lumotlar aks ettiriladi. Kasallik tarixi katta amaliy, ilmiy va yuridik ahamiyatga bo'lgan hujjat hisoblanadi. Unga bemorni tekshirish va davolash davomida olingan barcha ma'lumotlar kiritiladi. Uni "minimal darajada etarli" tamoiliga ko'ra izchil va ania, qisqa va haqqoniy yozish, ya'ni matnda bemor va uni davolash doir etarlicha tasavvurga ega bo'lish uchun ma'lumotlar ko'p ham, kam ham bo'lmasligi talab etiladi. Kasallik tarixida barcha yozuvlarning vaqti (kuni, oyi, yili, soati) belgilanadi. So'zlarni qisqartirish man etiladi (h.k. kabi so'zlardan tashqari). Kasallik tarixidagi barcha yozuvlar hamda vrachlar va hamshiralarning imzolari aniq va tushunarli yozilishi lozim.

Kasallik tarixining titul varag'i bemor qabul bo'limiga kelgan paytda to'ldiriladi. Kasallik tarixining ushbu qismini hamshira to'ldirsada, vrach olingan ma'lumotlarni tekshirib, kerakli o'zgartirishlarni kiritishi lozim. "Dorilarga nisbatan allergiya" savolida nafaqat ma'lum bir doriga yoki oziq-ovqat maxsulotiga va h.k. bo'lgan haddan tashqari sezuvchanlikni, balki kuzatiladigan noxush reaksiyalarning xarakterini ham belgilash talab etiladi. Ushbu savol yozuvlari ostida davolovchi vrachning aniq va tushunarli imzosi bo'lishi lozim (titul varag'ida bemorning qon guruhi va rezus-omili belgisi kabi). Shifoxonaga yotqizishdan oldin bemor bilan dastlabki tanishish paytida uning vaqtincha mehnatga layoqatsizligi (masalan, vaqtincha mehnatga layoqatsizligi varag'i qachon-dan... qachongacha... yoki vaqtincha mehnatga layoqatsizligi yo'q; nogironlik guruhi) haqida titul varag'ining 2- betidagi 15 punktni ham belgilash talab etiladi.

Shoshilinch ko'rsatmalar bo'yicha yotqizilgan bemor uchun qabul bo'limi vrachi-ning shifoxonaga shishilinch ravishda yotqizish va davolash zarurligini asoslovchi yozuvi bo'lishi lozimt. Ushbu yozuvda bemorning shikoyatlari, hozirgi kasalligining tarixi, anamnez ma'lumotlari, tekshiruvning ob'ektiv ma'lumotlari, tashxis, kerakli tekshiruvlar va qabul bo'limida bajariladigan muolajalar yoki jarrohlik amallarining qisqacha ro'yxati bo'lishi lozim.

Shifoxona sharoitida davolashning barcha bosqichlarida tibbiy muolajalar bemor-ning ular haqida to'liq ma'lumotga ega bo'lgan holda ixtiyoriy rozi-rizoligidan so'ng bajarilishi talab etiladi. Ushbu rizolik kerakli davolash muolajalari, rejalashtirilgan diagnostik va davolash usullari va ularni bemor salomatligiga ta'siri haqida tibbiy xo-dimdan olgan aniq ma'lumotlarga asoslangan bo'lishi lozim.

Qonun bo'yicha 15 yoshga to'lgan bemor ushbu rizolikni mustaqil, ya'ni ota-onasining ruxsatisiz, berish xuquqiga ega. 15 yoshga to'lmagan bemorlar uchun

tibbiy muolajaga rozilikni ota-onalari (tarbiyachilari) beradi. Vrachlar (ayniqsa, jarrohlar) tomonidan ushbu qonunga rioya qilmaslik hollari inson (bemor yoki uning vakili) haq-huquqlarini poymol bo'lishiga olib kelishi mumkin. Alkogolizm, ruhiy xastaliklar, qariyalar aqli zaifligi va h.k. bilan kasallangan bemorlar uchun rozilikni ularning qonuniy vakillari yoki qaramog'iga olgan shaxslari beradi. Qonuniy vakili bo'lmagan hollarda jarrohlik amalini bajarish masalasini konsilium, konsilium yig'ishni imkoni bo'lmagan urgent patologiyada esa bevosita davolovchi (navbatchi) vrach hal qilib, keyinchalik davolash - profilaktik muassasaning rahbariga va bemorning qonuniy vakiliga bildiradi.

Vrachlar siriga kiritilgan ma'lumotlarni (bemorning umumiy ahvoli, jarrohlik amalining xususiyatlari, tahlillar natijalari, kasallikning yakuni) bemorning rozilgisiz boshqalarga bildirish qat'iy man etiladi.

Shoshilinch ravishda shifoxonaga yotqizilgan bemor bo'limdagi navbatchi vrach tomonidan ko'zdan kechirilishi lozim. Kasallik tarixida bemor shikoyatlari, kasallik anamnezi, LOR-status va bemorning umumiy ahvoli haqida qisqacha yozuv qoldiriladi. Bemor nima maqsadda bo'limga yotqizilganligi belgilanadi, zarur bo'lsa Sog'likni Saqlash vazirligining yo'riqnomasiga binoan shoshilinch umumiy va laborator tekshiruvlar o'tkaziladi, standart titul varag'ining № 9 – "Dastlabki tashxis" punkti to'ldiriladi.

Davolovchi vrach bemorni bo'limga yotqizilgan kuni (agar bemor bo'limga ish kunining soat 14.00. gacha keltirilgan bo'lsa) va 2 – kundan kechiktirmay tekshirib, ko'rsatmalarga o'zgartirishlar kiritadi. Bir paytning o'zida bemorni bo'lim mudiri va zurur bo'lsa konsultant ham ko'zdan kechiradilar. Kasallik tarixining "Klinik tashxis" punkti bemor bo'limga yotqizilgan 3-sutkasidan kechiktirmay to'ldiriladi, tashxis jihatidan murakkab bo'lgan hollar bundan mustasno. (№10 punktga barcha LOR tashxislar kitiriladi).

Yakuniy tashxis bemor shifoxonadan chiqarilgan kuni kurator-vrach tomonidan belgilanadi, bunda № 11 punktga: a) olib borilgan davolash tadbirlari, davolash vaqti va natijasini belgilagan asosiy tashxis (bitta); b) yo'ldosh LOR tashxislar kiritiladi. Boshqa a'zo va tizimlar patologiyasini aks ettiruvchi umumiy yo'ldosh tashxis №11v – punktiga kiritiladi. №11b punktiga kasallikning asoratlari yoziladi (qanday, qachon paydo bo'lganligi). №13 punktga jarrohlik amali (qanday, qachon), rivojlangan asoratlariga doir ma'lumotlar kiritiladi.

Bo'lim mudiri bemorlarni bo'limga yotqizilgan kuni ko'zdan kechiradi, davoqlavchi vrach bilan birgalikda klinik tashxisni aniqlaydi, tekshirish va davolash tadbirlarining rejasini tuzadi. Jarrohlik amlidan bir kun oldin bo'lim mudiri bemorni qayta ko'zdan kechirib, jarrohlik amalidan oldingi epikrizga qo'l qo'yadi. Keyinchalik bo'lim mudiri har haftada bir marta bemorlarni ko'zdan kechirib, ularni davolash ishlariga kerakli o'zgartirishlar kiritadi va bu kasallik tarixida o'z aksini topadi. Va nihoyat, bo'lim mudiri bemorni shifoxonadan chiqishidan oldin ko'zdan kechiradi, davolovchi vrach esa kasallik tarixida bu haqida yozuv qoldiradi. Murakkab klinik holatlarda davolovchi vrach va bo'lim mudiri konsultant

(nevropatolog, oftalmolog va boshq.) chaqirish choralarini ko'radilar, kafedra mudiri yoki uning davolash ishlari bo'yicha o'rinbosarlari (professor, dotsent) bilan birgalikda konsilium tashkil qiladilar. Bo'lim mudiri yuridik shaxs sifatida bemorni bo'limda bo'lishi va davolanishi bo'yicha to'liq yuridik javobgarlikni o'z bo'yniga oladi.

Almashib turuvchi vrachlar (tahsil olayotgan klinik ordinatorlar, magistrlar, ish joyi-da malakasini oshirayotgan vrachlar) klinik hujjatlarni faqat bo'lim mudiri va doimiy vrachlar (katta ordinator, shtatli vrachlar, kafedra o'qituvchilari) rahbarligi va ishtiroki ostida olib borishlari lozim. Almashib turuvchi vrachlar bemorlarni ko'zdan kechirish va barcha davolash ishlarini, shu jumladan jarrohlik amallarini, doimiy vrachlar rahbarligi va ishtiroki ostida bajaradilar.

Davolovchi vrachlar (shtatli va kafedra vrachlari) bemorlarni har kuni ko'zdan kechiradilar va kasallik tarixidagi kundalik yozuvlarida bemorning umumiy ahvoli va ko'rsatmalarning dinamikasini aniq aks ettiradilar. Murakkab klinik holatlarda va jarrohlik amalidan keyingi 3 kun davomida batafsil yozuvlar qoldiriladi. Agar og'ir ahvoli tufayli bemorni bir sutka davomida kuzatish zarur bo'lsa, unda navbatchi vrach kasallik tarixiga bemor ahvolidagi o'zgarishlar va bajarilgan davolash tadbirlarini aks ettiruvchi takroriy yozuvlarni kiritadi. Kafedra mudiri va uning o'rinbosarlari klinika bemorlarini bir haftada bir marta ko'zdan kechiradi va murakkab hollarda klinik muhokamani olib boradi. Davolovchi vrach esa ularning xulosa va tavsiyalarini kasallik tarixiga kiritadi.

Kasallik tarixining sxemasi. Davolovchi vrachning bo'lim mudiri bilan birgalikda ko'rigi.

Ko'rik kuni va vaqti. *Bemor shikoyatlari:* 1) LOR-a'zolarining holatiga; 2) boshqa a'zo va tizimlarning holatiga.

Kasallikning anamnezi. *Sub'ektiv anamnez* (bemor so'zidan): LOR kasallikning dastlabki belgilari va boshlanish vaqti, kechimining dinamikasi, ilgari olib borilgan davolashning xarakteri, uning samaradorligi (batafsil); agar ilgari jarrohlik amali bajarilgan bo'lsa, imkon qadar uning hajmi ko'rsatiladi.

Ob'ektiv anamnez: 1) LOR-kasallikka doira ma'lumotnoma, rentgenogramma va boshqa hujjatlar; 2) boshqa kasalliklarga doir xuddi shular.

Hayot anamnezi. Irsiyat haqida ma'lumotlar, mavjud bo'lgan boshqa a'zo va tizimlarning kasalliklari (qandi diabet, ruhiy kasalliklar, yurak, qon tomir tizimini zararlanishi va h.k.), boshidan kechirgan yuqumli kasalliklar (sil, venerik kasalliklar, virusli gepatit, OITS yoki OIV- infeksiya), uy-joy va mehnat sharoiti, zararli ko'nikmalari (narkotik moddalarni qabul qilishi, toksikomaniya, tamaki chekishi, alkogol ichimliklarni suist'emol qilishi va boshq.) haqida qisqacha ma'lumot. Bemorda, uning ota-onasi va bolalarida allergik kasalliklarni mavjudligi (dori vositalarni, ayrim oziq-ovqat maxsulotlarni ko'tarolmaslik, bronxial astma, Kvinke shishi, ekzema, allergik rinit) belgilanadi. Ilgari bemor kortikosteroid dorilarni qabul qilganligi ko'rsatiladi.

Hozirgi ahvoli (status presens). Umumiy ahvoli (qoniqarli, o'rta og'ir, og'ir). Bemorning holati (faol, passiv, majburiy). Gavdaning tuzilishi (normostenik, giperstenik, astenik). Oziqlanganligi (yuqori, past, me'yorda). Teri qoplamlari va ko'zga ko'ringan shilliq pardalar: rangi (och-pushti, ko'kintir, sarg'ish, rangpar, er rangida); pigmentlar, toshmalar, teleangiektaziyalar, chandiqlar, trofik o'zgarishlarni mavjudligi. Teri osti yog' qatlami (rivojlanganligi, ko'p miqdorda yog' to'plangan maydoylar), shishlar (joylashuvi, tarqalishi, keskinligi). Periferik limfa tugunlar: paypaslangan limfa tugunlarning joylashuvi, ularning o'lchamlari, zichligi, og'rishi, harakatchanligi, o'zaro va atrof to'qimalar bilan birikkanligi, tugunlar ustidagi terining holati.

Asab tizimi. Es-xushi (tinik, xiralashgan). Nevrologik buzilishlar bor-yo'qligi. Meningial va o'choqli belgilar. Bosh miya asab tolalarining faoliyati: ko'rish o'tkirligi, diplopiya, ptoz, ko'z olmalari harakatining hajmi, ko'z qorachiqklarining yorug'likka reaksiyasi, tishlar jipslashganda burun-lab uchburchagining simmetrik joylashuvi, chiqarilganda tilning holati.

Ruhiy holati. Joy, vaqt va sharoitda o'zini tuta bilishi, aqliy rivojlanishning yoshiga mosligi.

Tayanch-harakat a'zosi (mushaklar, suyaklar, bo'g'imlarning holati).

Qon aylanish a'zolari tizimi. Auskultatsiyada yurak tonlari, ritmi, qon bosimi, tomir urishi.

Nafas a'zolari tizimi. Nafas harakatlarining tezligi. Hansirash mavjud bo'lgan hollarda uning xarakterini belgilash (inspirator, ekspirator, aralash). O'pka sohasi perkussiyasida (aniq o'pka tovushi, to'mtoq, quttichali, timpanik). Auskultatsiyada: nafasni susayishi, kuchayishi; vezikulyar, qattiq, bronxial.

Ovqatni hazm qilish a'zolari. Qorin bo'shlig'i a'zolarini paypaslash va perkussiya qilish (jigar, taloq). Fiziologik ajratmalar.

Siydik-tanonsil a'zolari. Dizuriya belgilari, Pasternatskiy belgisini aniqlanishi.

Endokrin tizimi. Tana vaznini oshishi yoki kamayishi, chanqoqlik, ochlik hissiyoti, issiqlik hissiyoti, qaltirash, mushaklar sustligi, ko'zlarni yaltillashi. Qalqonsimon bezni paypaslash (o'lchamlari va zichligi, og'rishi).

LOR-a'zolari. Tashqi ko'ruvda LOR-a'zolarining tashqi ko'rinishiga e'tibor beriladi. Tashqi burun, peshona va yuqori jag' bo'shliqlari devorlarining yuz sohasidagi proek-tsiyasi maydonlari, quloq suprasi, bo'yin shaklining o'zgarishlari (masalan, "tashqi burun qirrasining suyak qismini cho'kishi", "burun piramidasini chapga siljishi" va h.k.). U yoki bu LOR- a'zosi endoskopiyasidan oldin mahalliy limfa tugunlar, peshona bo'shlig'ining old va pastki devorlari, uch shoxli asab tolasi birinchi va ikkinchi shoxchalarining chiqish teshiklari, yuqori jag' bo'shliqlarining old devorlari, hiqildoq tog'aylari va sh.o'. paypaslanadi. Barcha LOR-a'zolar ketma-ket tekshiriladi.

Burun va burun yondosh bo'shliqlari. Burun orqali nafas olish qobiliyati paxta bilan bajarilgan sinama yordamida tekshiriladi va erkinligi yoki qiyinlashganligi (nafas

olish yoki nafasni chiqarish harakati qiyinlashganligi) baholanadi. Zarur bo'lsa rino-pnevmometriya tekshiruvi o'tkaziladi.

Hid bilish qobiliyatini buzilishiga shikoyatlar mavjud bo'lganda hidli moddalar to'plami: 0,5% sirka kislotasining eritmasi (№1), 70% li etil spirtning eritmasi (№2), valeriana nastoykasi (№3), navshadil spirti (№4) yordamida odorimetriya tekshiruvi o'tkaziladi. Hid bilish qobiliyatini chuqurroq tekshirish uchun olfaktometrlardan foydalaniladi.

Old rinoskopiya tekshiruvi navbatma-navbat avval o'ng, keyin chap tomonda bajariladi. Har tomonda burun bo'shlig'i dahlizining holati alohida-alohida qayd etiladi, burun bo'shlig'i shilliq pardasining holatiga (rangi, yaltillashi, namligi), burun to'sig'ining joylashuviga (qiyshayish bo'lganda uning xarakteri, joylashuvi, keskinligi ko'proq qaysi tomonga siljiganligi), burun chig'anoqlarining o'lchamlariga, burun yo'llarining kengligiga, yorig'ida ajralma bor-yo'qligiga, uning xarakteriga (shilimshiq, yiring-li, gemorragik ajralmalar, qaloqlar) e'tibor beriladi. Zarur bo'lsa anemizatsiya yordamida burun bo'shlig'i shilliq pardasining qisqarish qobiliyati aniqlanadi.

Burunhalqum (epifaringoskopiya). Burunhalqum orqa rinoskopiya yoki endoskop yordamida ko'zdan kechiriladi. Bunda shilliq pardaning holati, halqum (adenoidlarning I, II, III darajasi, adenoidit belgilari) va nay murtaklari, eshituv nayining halqum teshigi, dimog' suyagining orqa cheti, xoanalar yorig'i, burun chig'anoqlarining orqa uchlari, burun yo'llarining orqa bo'limlarida ajralma bor-yo'qligi, uning xarakteri aniqlanadi. Zarur bo'lsa barmoq yordamida tekshiruv bajariladi.

Oroskopiya og'iz bo'shlig'i shilliq pardasi, tishlar va milklar (tish kariesi, parodon-toz, periodontit bor-yo'qligi va uning keskinligi), so'lak bezlari chiqish teshiklarining holatiga e'tibor beriladi.

Og'izhalqum (mezofaringoskopiya). Shilliq parda (rangi, yaltillashi, namligi), tanglay ravoqchalarining holati (qizargan, infiltrlangan, shishgan, murtaklarga birikkanligi), tunglay murtaklarining o'lchamlari (ravoqchalar ortida, gipertrofiyasining I, II, III darajasi), ularning yuzasi (silliq yoki g'adir-budir), lakunalarining holati (kengaymagan yoki kengaygan), ularning ichida patologik ajralmani bor-yo'qligi (bosilganda kazeoz, yiringli tiqinlar, suyuq, quyuq yiringli ajralmani chiqishi), halqum orqa devorining shilliq pardasi va limfoid tuzilmalarining holati. Yutish faoliyati: yumshoq tanglayning simmetrikligi va harakatchanligi baholanadi.

Hiqildoqhalqum (gipofaringoskopiya). Halqum devorlarining (noksimon cho'ntaklarning) simmetrikligi, so'lak "ko'llarini" yoki yot jismlarni mavjudligi, til murtagining o'lchamlari va holati. Hiqildoq usti qopqog'ining chuqurchalari me'yorda erkin.

Hiqildoq. Me'yorda hiqildoq to'g'ri shaklda, passiv harakatchan, tog'aylar qirsillashi belgisi aniqlanadi. Mahalliy limfa tugunlarni paypaslash. Bilvosita laringoskopiya hiqildoq usti qopqog'i, cho'michhiqildoq usti va dahliz burmalari, cho'michsimon tog'aylar va cho'michsimon aro bo'shliq shilliq pardalarining holati

baholanadi. Me'yorda u pushti rangda, nam, yaltiroq, yuzasi silliq bo'ladi. Ovoz burmalari yaltiroq-kulrang, fonatsiya paytida simetrik harakatchan, to'liq jiplashadi, nafas olinganda ovoz tirqishi keng (me'yorda 15 mm dan 19-20 mm gacha), ovoz osti bo'shlig'i erkin. Bemorning ovozi jarangdor, nafasi erkin. Patologik holatlar belgilanadi.

Quloqlar (otoskopiya). Tashqi ko'ruvda quloq suprasining shakli, yallig'li infiltratlar, quloq atrofi maydonidagi jarohatlar, quloq suprasi va tashqi eshituv yo'lidagi o'zgarishlar batafsil yoritiladi. Quloq atrofi maydoni, quloq do'mboqchasi va tashqi eshituv yo'li paypaslanganda paydo bo'lgan og'riq baholanadi.

Otoskopiya tekshiruvi dastlab sog'lom, keyin zararlangan quloqda bajariladi; agar bemorni ikkala quloqlari bezovta qilsa, unda tekshiruv ajralma oqmayotgan quloqdan boshlanadi. Tashqi eshituv yo'lidagi ajralmaning xarakteri va miqdori (ajralma shilimshiq, yiringli, gemorragik 1-2 paxtacha va undan ortiq, hidsiz yoki yoqimsiz hidli), tashqi eshituv yo'lining eni va shakli (terisida yallig'li o'zgarishlar, quloq kiri, ekzostozlar, orqa devorini osilishi mavjudligi) baholanadi.

Nog'ora pardani (Mt) ta'riflash paytida uning rangiga (me'yorda u kulrang-yaltiroq) va bilish nuqtalariga: bolg'achaning kalta (lateral) o'simtasi va dastasi, yorug'lik konusi, old va orqa bolg'acha burmalariga e'tibor beriladi. Patologik holatlarda Mt qizar-gan, infiltrlangan, botgan yoki bo'rtgan, qalinlashgan, yorug'lik konusi qisqargan yoki yo'qolgan bo'lishi mumkin. Nog'ora pardada teshik mavjud bo'lganda uning o'lchamlari, joylashuvi, shakli, turi (periferik, markaziy); ochiq yoki to'lqinsimon refleksi mavjudligi aniqlanadi. Ba'zan yirik teshik orqali nog'ora bo'shlig'ining tuzilmalari (qalinlashgan shilliq parda, granulyatsiyalar, eshituv suyakchalarning qoldiqlari va h.k.) ko'rinadi.

Agar bemorda eshitish qobiliyatidan shikoyatlari bo'lmasa, unda eshitish qobiliyati shivirlab aytilgan so'zlar (ShS) yordamida tekshirilib, natijalari har bir quloq uchun ShS AD va AS 6 m deb belgilanadi. Agar bemorda eshitishni pasayishi va quloq patologiyasi aniqlangan bo'lsa, unda albatta eshituv pasportini tuzish va eshituv naylari faoliyatini tekshirish talab etiladi. Bosh aylanishi va muvozanatni buzilishi kabi shikoyatlar bo'lgan hollarda muvozanat faoliyati tekshirilib, natijalari muvozanat a'zosi faoliyatining funktsional tekshiruvi pasportiga kiritiladi.

Eshituvni shivirlab va ovozni chiqarib aytilgan so'zlar, hamda kamertonlar yordamida tekshiruv natijalari eshituv pasportiga kiritiladi.

Muvozanat testlarini bajarishda o'zgarishlar kuzatilganda, qo'shimcha tarzda kalori-k va aylantirma sinamalari, muvozanatni buzilishi kuzatilganda esa – stabilometriya tekshiruvi o'tkaziladi. Vestibulometrik tekshiruv natijalarini vrach-vestibulolog tahlil qiladi va o'z xulosalarini chiqaradi.

Muvozanat azosining funksional tekshiruvi va ayrim miyacha sinamalari natijalarining pasporti.

Ўng tomon	Testlar	Chap tomon
-	SH (sub'ektiv hissiyotlar)	+
Abs	SN (spontan nistagm)	SN II darajali
	Ko'rsatkich sinamasi	Ikkala qo'llar biroz o'ng tomonga og'adi
	Qo'llarni spontan og'ishi reaksiyasi	Shunga o'xash
	Romberg holati	Yiqilmaydi
	Adiadoxokinez	Yo'q
Bajaradi	Ko'zlarini ochga holda yurish	Bajaradi
Manfiy	Yon tomonga yurish	Bajaradi
	Pressor sinama	Manfiy

Bemorni tekshirib bo'lgandan so'ng vrach poliklinikada yoki boshqa davolash muassasalarida o'tkazilgan tekshiruv natijalari (laborator tahlillar, rentgenogrammlar, EKG, audiogrammlar, konsultantlarning xulosalari, kasallik tarixidan ko'chirmalar) bilan tanishadi. Ushbu hujjatlardan eng muhimlari shifoxonada o'tkazilgan tekshiruv natijalari bilan birgalikda tashxis qo'yishda e'tiborga olinadi.

Klinik tashxis shifoxonada davolovchi vrach va bo'lim mudiri birgalikda bemorni ko'zdan kechirganlaridan so'ng qo'yiladi va nomenklatura yoki qabul qilingan tansif bo'yicha ifodalanadi.

Tekshiruv va davolash rejasini davolovchi vrach va bo'lim mudiri birgalikda bemorni shifoxonada birichi bor ko'zdan kechirganlarda tuzadilar. Rejada kerakli umumiy klinik, biokimyoviy, rentgenologik va maxsus funksional (EKG, EEG, REG, doppleografiya, angiografiya va h.k.) tekshiruvlar, qo'llaniladigan otorinolaringologik tekshiruv usullari (audiologik, vestibulometrik va h.k.); boshqa mutaxassisliklar vakillarining kerakli konsultatsiyalari, og'riqsizlantirish usuli ko'rsatilgan holda rejalashtirilgan jarrohlik amali ham belgilanadi.

Bo'lim mudiri ko'rigi. Klinik tashxisni tasdiqlash, bemorni tekshirish va davolash rejasini qo'llab quvatlash, ko'shimchalar.

Jarrohlik amalidan oldingi epikriz. 1. Bemorning ismi, shirifi, yoshi, klinik tashxis, xirurgik kasallikning ob'ektiv belgilari (masalan, nafas faoliyatini buzilishi bilan kechuvchi burun to'sig'i suyak qismining keskin qiyshayishi bor).

2. Kasallik qancha vaqt davom etganligi, har necha vaqtda avj olib turishi, konservativ davolashning samarasizligi. Jarrohlik amaliga tayyorlash davomida o'tkazilgan laborator va funktsional tekshiruvlarning asosiy ma'lumotlari keltiriladi.

3. Jarrohlik amalining maqsadi va uning asosiy bosqichlari, tanlangan og'riqsizlantirish usuli aniqlanadi, bemor jarrohlik amalidan xabardor bo'lib, unga rozi ekanlig, psixo-profilaktik suhbat o'tkazilganligi hamda bemor yuz berishi mumkin bo'lgan asoratlar haqida ogohlantirilganligi belgilanadi. Bemorning, 15 yoshga to'lmagan bolalar uchun- ota-onasining o'z qo'li bilan yozilgan shaxsiy imzosi bo'lishi shart. Jarroh va assistentlarning familiyasi ko'rsatiladi. Vrach-kuratorning imzosi. Bo'lim mudirining imzosi. Agar jarrohlik amali vrach-anesteziolog ishtirokida rejalashtirilgan bo'lsa, unda jarrohlik amalidan oldin ushbu mutaxassisning ham bemor ahvoli va narkozni olib borish uchun kerakli tayyorgarliklar haqida yozuvi bo'lishi lozim.

Jarrohlik amali (nomi, nomeri). Jarrohlik amali boshlangan va tugatilgan kuni va vaqti. Og'riqsizlantirish mahalliy..... (yoki umumiy, narkoz). Navbatma-navbat quyidagilar qayd etiladi: terini kesish....., ajratish....., olib tashlash....., ochish....., atrof to'qimalardan ajratish....., mikroskop ostida taftish qilish....., tampon o'rnatish, chok qo'yish.....,boylam qo'yish. Qon yo'qotilishi....., patologik jarayonning xususiyatlari, asoratlari (agar mavjud bo'lsa), narkoz holatidan chiqqandan va bevosita jarrohlik amalidan so'nggi bemorning ahvoli belgilanadi. Qanday material patologoanatomik tekshiruvga yuborilganligi ko'rsatiladi. Jarrohlik amalidan keyingi tashxis. Ko'rsatmalar.

Jarroh(imzosi).

Assistent(imzosi).

Barcha jarrohlik amallarini (ko'rsatmalar, natijasi, yakuni) bo'lim mudiri, zarur bo'lsa kafedra mudiri yoki uning o'rinbosarlari o'z nazorati ostiga oladilar.

Kundalikni olib borish. Jarrohlik amalidan keyingi dastlabki 3 kun davomida kun-dalikda davolovchi vrach yozuvlarini batafsil yozadi, og'ir hollarda davolovchi vrach bo'lmagan paytda bemor ahvalidagi o'zgarishlarni aks ettiruvchi navbatchi vrachlarning yozuvlari bilan birga har kuni batafsil yoziladi. Kundalikda o'tkazilgan laborator va funktsional tekshiruvlarning natijalari va ularning tahlili haqidagi davolovchi vrachning yozuvlari bo'lishi lozim. Shu bilan birga davolovchi vrach barcha yangi ko'rsatmalarni kundalikda asoslab berishi talab etiladi.

Har 10 kunda albatta bosqich epikrizi yozilib, unda bemorning umumiy ahvoli, o'tkazilgan tekshiruv va davolash tadbirlarining asosiy natijalari (shu jumladan jarrohlik davolash usulining), keyingi davolash rejalari tuziladi.

Agar bemor 30 kun davomida mehnatga yaroqsiz (shifoxonaga yotishidan oldingi kunlarni ham hisobga olgan holda) hisoblansa, unda u mehnatga layoqatsizlik

va'ag'ini davom ettirilishi asoslanganligi va zarurligini baholash uchun klinik-ekspert komissiyasiga (KEK) yuboriladi.

Agar mehnatga yaroqsizlik 4 oy davom etsa, unda nogironlik guruhiga o'tkazish yoki mehnatga layoqatsizlik varag'ini davom etirish (sog'ayib ketishiga ishonch hosil bo'lgan hollarda) maqsadga muvofiqligi masalasini hal qilish uchun bemor albatta tibbiy-ijtimoiy ekspert komissiyasiga (TIEK) yuboriladi.

Shifoxonadan chiqarishdan bir kun oldin bo'lim mudiri bemorni ko'zdan kechirib, uning ob'ektiv holatiga, LOR- a'zolari faoliyatini ko'rsatgan holda jarrohlik davolash usulining natijalarini baholaydi, turar joyida davolanishni davom ettirish bo'yicha tavsiyalar beradi.

Shifoxonadan chiqarish epikrizi. Bemorning ismi, sharifi LOR-bo'limida "..."
.....200..yil....dan.....gacha(yakuniy tashxis) bilan davolandi. "..."
.....og'riqsizlantirish ostida jarrohlik amali bajarildi (jarrohlik amalining to'liq nomi). Jarrohlik amali va undan so'nggi davri asoratsiz kechdi (jarrohlik amali bajarilishining xususiyatlari, asosiy jarrohlik topilmalari, gistologik tekshiruvning natijalari, jarrohlik amalidan keyingi davrining xususiyatlari ko'rsatiladi). Hozirgi paytda: jarrohlik amali o'tkazilgan a'zoning qisqacha ob'ektiv manzarasi (masalan, o'rtacha rivojlangan reaktiv belgilar) va faoliyati (masalan, jarrohlik amalidan oldin o'ng qulog'i ShS - quloq suprasi yonida, shifoxonadan chiqish paytida ShS-3 m masofadan eshitadi).

Bemor qoniqli ahvolda rayon otorinologologiya nazorati ostiga yuboriladi, (kuzatuv kunlarining soni, davolash tadbirlari, uy sharoitida bo'lishi muddati)tavsiya qilinadi.

Davolovchi vrach..... (imzosi).

Bo'lim mudiri (imzosi)

(Jarrohlik bo'yicha bosh vrach o'rinbosari)

Bemorni chiqarish paytida davolovchi vrach shifoxonadan chiqarilgan bemor kartasini to'ldiradi.

QULOQ, TOMOQ VA BURUN KASALLIKLARI BO'YICHA VAZIYATLI MASALALAR

1-Masala

Bemor o'ng qulog'i og'rishiga shikoyat qiladi, og'riq boshining chakka va tepa sohalariga tarqalib, chaynash paytida kuchayadi. Tana harorati - 37,4 °C.

Ob'ektiv tekshiruvda o'ng quloq suprasining shakli o'zgarmagan. Tashqi eshituv yo'lining old devorida konussimon bo'rtma aniqlanadi, uning terisi qizargan, markazida yiringli ajralma ko'rinadi. Tashqi eshituv yo'lining yorig'i keskin toraygan, nog'ora parda ko'rinmaydi. Quloq suprasining old tomonidagi limfa tuguni kattalashgan, og'riydi. Chap qulog'i o'zgarishsiz. Bemor shivirlab aytilgan so'zlarni ikkala quloqlari bilan 5 m masofadan eshitadi.

Tashxis qo'ying. Bemorni qanday davolaysiz?

I. Dastlabki tashxis: _____

II. Asosiy tekshirish usullari:

- 1) _____
- 2) _____
- 3) _____
- 4) _____
- 5) _____
- 6) _____
- 7) _____

III. Qo'shimcha tekshirish usullari:

- 1) _____
- 2) _____
- 3) _____

IV. Tashxisni asoslash _____

V. Asosiy tashxis: _____

VI. Qiyosiy tashxis _____

VII. Davolash: a) umumiy

- 1) _____
- 2) _____
- 3) _____

b) mahalliy

- 1) _____
- 2) _____
- 3) _____
- 4) _____

2-Masala

Bemor 22 yoshda, o'ng qulog'i og'rishiga, undan yiring oqishiga, eshitishi pasayganligiga, boshi og'rishiga shikoyat qiladi. O'zini 2 hafta davomida kasal deb hisoblaydi. Turar joyida poliklinika sharoitida davolangandan so'ng og'riq biroz kamaygan, tana harorati ma'yorlashgan, ammo yiring oqishi davom etganligini ta'kidlaydi. Ikki kun ilgari o'ng quloq ortida yumshoq to'qimalarning shishi va og'rihi paydo bo'ldi, tana harorati $37,5^{\circ}\text{C}$ ga ko'tarildi, qulog'idan yiring oqishi ko'paydi.

Ob'ektiv tekshiruvda so'rg'ichsimon o'siq shishganligi, quloq orti burmalarini anchagina tekislanishi aniqlandi; yumshoq to'qimalarshgan, paypaslanganda va perkusiya qilinganda og'riydi.

Otoskopiya o'ng eshituv yo'lida ko'p miqdorda hidsiz qaymoqsimon yiring ko'rinadi. Quloq tozalangandan so'ng tashqi eshituv yo'lining yorig'i orqa yuqori devorining osilishi tufayli suyak qismida torayganligi aniqlandi.

Sizning tashxisingiz. Aniq tashxis qo'yish uchun yana nimalar qilish kerak? Bemorni qanday davolaysiz?

I. Dastlabki tashxis: _____

II. Asosiy tekshirish usullari:

- 1) _____
- 2) _____
- 3) _____
- 4) _____
- 5) _____
- 6) _____
- 7) _____
- 8) _____

III. Qo'shimcha tekshirish usullari:

- 1) _____
- 2) _____
- 3) _____

IV. Tashxisni asoslash _____

V. Asosiy tashxis: _____

VI. Qiyosiy tashis _____

VII. Davolash: a) umumiy

- 1) _____
- 2) _____
- 3) _____
- 4) _____
- 5) _____

b) mahalliy

- 1) _____
- 2) _____

3-Masala

Bemor o'ng qulog'i og'rishiga, undan yiringli ajralma oqishiga, umumiy holsizlik, madorsizlik, tana haroratini 38°C ko'tarilishiga shikoyat qiladi. O'zini bolaligidan kasal deb hisoblaydi. Kasallik 10 kun ilgari shamollashdan so'ng avj olganligini ta'kidlaydi.

Ob'ektiv tekshiruvda so'rg'ichsimon o'siq sohasi o'zgarmagan, perkussiyada va paypaslanganda og'rimaydi.

Otoskopiyada o'ng tomonda tashqi eshituv yo'lida hidi yoqimsiz hidli yiringli ajralma, nog'ora pardaning old-yuqori kvadrantida chetki teshik borligi, undan oqish epidermal massalar ko'zga ko'rinishi aniqlandi. Nog'ora pardoning tarang qismi biroz qizargan, qon tomirlarining chizgilari ko'zga tashlanib turadi. Eshituv o'tkirligi shvirlab aytilgan so'zlarni – 3 m, ovozni chiqarib aytilgan so'zlarni - 6 m masofadan eshitadi.

Sizning tashxisingiz. Aniq tashxis qo'yish uchun yana nimalar qilish kerak? Bemorni qanday davolaysiz?

I. Dastlabki tashxis: _____

II. Asosiy tekshirish usullari:

- 1) _____
- 2) _____
- 3) _____
- 4) _____
- 5) _____
- 6) _____
- 7) _____
- 8) _____
- 9) _____
- 10) _____

III. Qo'shimcha tekshirish usullari:

- 1) _____
- 2) _____

IV. Asosiy tashxis. _____

Y. Tashxisni asoslash _____

YI. Qiyosiy tashis _____

VII. Davolash: a) umumiy

- 1) _____
- 2) _____
- 3) _____

b) mahalliy

- 1) _____
- 2) _____
- 3) _____
- 4) _____

4-Masala

Bemor tumov bilan og'riqanligi sababli quloqlarini bitishiga, o'zining ovozini eshitishiga (autufoniyaga) shikoyat qiladi.

Ob'ektiv tekshiruvda burun bo'shlig'ining shilliq pardasi qizargan, shishgan, burun yo'llarida shilimshiq ajralma ko'rinadi. Halqumning orqa devoir ham biroz qizargan.

Otoskopiya da nog'ora pardalar kulrang, xiralashgan, biroz tortilgan. Akumetriya da ikkala qulog'i bilan shivirlab gapirganni 4 m masofadan eshitadi.

Sizning tashxisingiz. Aniq tashxis qo'yish uchun yana nimalar qilish kerak? Bemorni qanday davolaysiz?

I. Dastlabki tashxis: _____

II. Asosiy tekshirish usullari:

- 1) _____
- 2) _____
- 3) _____
- 4) _____
- 5) _____
- 6) _____
- 7) _____
- 8) _____

III. Qo'shimcha tekshirish usullari:

- 1) _____
- 2) _____
- 3) _____

IV. Tashxisni asoslash _____

V. Asosiy tashxis: _____

VI. Qiyosiy tashis _____

VII. Davolash: a) umumiy

- 1) _____
- 2) _____

b) mahalliy

- 1) _____
- 2) _____

5-Masala

40 yoshli ayol LOR bo'limiga oxirgi 6 oy davomida eshitishi yomonlashganligiga shikoyat qilib murojaat etdi. Bemor 11 oy ilgari o'tkir plevrit bilan og'rib, 25 kun davomida kuniga 1000000 TB streptomitsin qabul qilgan. Davolanish paytida bemor qulog'ida yuqori chastotali shovqin paydo bo'lganligini, eshitishi yomonlashganligini va boshi aylanib yura boshlaganini payqadi. Davolashdan 2 oy so'ng eshitishi kun sayin pasaya bordi.

LOR-a'zolar ko'zdan kechirilganda patologik o'zgarishlar yo'q. Eshitish o'tkirligi akkumetrik va audiometrik tekshirilganda tovushni qabul qilish mexanizmi buzilganligi aniqlandi. Vestibulyar a'zo holatining tekshiruvi ikkala labirintlarning faoliyati susayganligini ko'rsatdi (Romberg holatida).

Sizning tashxisingiz. Aniq tashxis qo'yish uchun yana nimalar qilish kerak? Bemorni qanday davolaysiz?

I. Dastlabki tashxis: _____

II. Asosiy tekshirish usullari:

- 1) _____
- 2) _____
- 3) _____
- 4) _____
- 5) _____
- 6) _____

III. Qo'shimcha tekshirish usullari:

- 1) _____
- 2) _____

IV. Tashxisni asoslash _____

V. Asosiy tashxis: _____

VI. Qiyosiy tashis _____

VII. Davolash: a) umumiy

- 1) _____
- 2) _____
- 3) _____
- 4) _____
- 5) _____

b) mahalliy

- 1) _____
- 2) _____
- 3) _____
- 4) _____
- 5) _____

6 - Masala

Bemor yoshligidan tez-tez angina bilan kasallangan. Oxirgi yillarda bemorning yurak sohasida va qo'l-oyoq bo'g'imlarida og'riq borligiga shikoyat qiladi.

Ob'ektiv tekshiruvda: umumiy ahvoli qoniqarli, tomir urishi 1' da 76 ta. Auskultatsiyada yurak sohasida funktsional shovqin borligi aniqlangan. Ichki a'zolarida boshqa o'zgarishlar yo'q. Stomofaringoskopiya - ikkita kariesli tishlari bor.

Faringoskopiya oldingi ravoqchalarning qirralari biroz qizargan va yostiqsimon qalinlashgan, murtaklar ravoqchalarga chandiqli yopishgan, murtaklar to'qimasi qattiq, chandiqli, lakunalarida suyuq yiringli tiqin bor. Jag' osti limfa tugunlari qattiq, paypaslaganda kattalashgan, og'riqsiz.

Sizning tashxisingiz. Aniq tashxis qo'yish uchun yana nimalar qilish kerak? Bemorni qanday davolaysiz?

I. Dastlabki tashxis: _____

II. Asosiy tekshirish usullari:

- 1) _____
- 2) _____
- 3) _____
- 4) _____
- 5) _____
- 6) _____
- 7) _____

III. Qo'shimcha tekshirish usullari

1. _____
2. _____
3. _____
4. _____
5. _____

IV. Tashxisni asoslash _____

Y. Asosiy tashxis: _____

YI. Qiyosiy tashxis _____

VII. Davolash: a) umumiy

- 1) _____
- 2) _____
- 3) _____
- 4) _____

b) mahalliy

1. _____
2. _____
3. _____
4. _____

VIII. Dispanserizatsiya _____

7-Masala

Bemor 19 yoshda, boshi qattiq og'rishiga, yutinganda qulog'i sohasiga beriladigan og'riq paydo bo'lishiga, qo'l va oyoqlarining bo'g'imlari va beli og'rishiga shikoyat qiladi. Kasalik bir kun ilgari sovutgichdan suv olib ichganidan keyin boshlangan, tana haroratini 39-40° C ga ko'tarildi.

Ob'ektiv tekshiruvda bo'yinning mahalliy limfa tugunlari kattalashgan, paypaslanganda og'riydi. Mezofaringoskopiya og'zi erkin ochiladi, tili kulrang karash bilan qoplangan, tanglay murtaklari qizarib, hajmi kattalashgan, murtaklarning erkin yuzasida sarg'ish-oq nuqtachalar ko'rinadi.

Sizning tashxisingiz? Aniq tashxis qo'yish uchun yana nimalar qilish kerak? Bemorni qanday davolaysiz?

I.Dastlabki tashxis: _____

II.Asosiy tekshirish usullari:

- 1) _____
- 2) _____
- 3) _____
- 4) _____
- 5) _____
- 6) _____
- 7) _____

III.Qo'shinch tekshirish usullari:

1. _____
2. _____
3. _____
4. _____

IV.Tashxisni asoslash _____

V.Asosiy tashxis: _____

VI. Qiyosiy tashxis _____

VI.Davolash: a) umumiy

- 1) _____
- 2) _____

b) mahalliy

- 1) _____
- 2) _____

8-Masala

Bemor 16 yoshda, qabul bo'limiga olib kelingan, shikoyatlari umumiy darmonsizlikka, boshi og'rishiga, tomog'ida og'riq borligiga. Bemor ikki kundan beri kasal. Anamnezdan ma'lumki, ikki hafta oldin yuqumli kasallik bilan og'rigan. Difteriya kasalligiga duchor bo'lgan bemor bola bilan aloqada bo'lgan. Bemorning umumiy ahvoli o'rtacha og'irlikda, darmonsiz. To'shakda qiyinchilik bilan o'tiradi. Teri qoplamlari oqimtir, nam. Tana harorati 38,6 °C. Tomir urishi 82 ta. Mezofaringoskopiya: halqumning shilliq qavati qizargan, murtaklar iflos kulrang karash bilan qoplangan, karashlar ravoqchalarga ham tarqalgan, ularni olishga urinsa qiyinchilik bilan ko'chadi, ostidagi to'qimalar qonaydi. Murtaklar atrofidagi yumshoq to'qimalar shishgan. Og'zidan yoqimsiz hid keladi. Jag' ostida yumshoq to'qimalar shishganligi ko'rinadi. Mahalliy limfa tugenlar kattalashmagan.

Sizning tashxisingiz? Aniq tashxis qo'yish uchun yana nimalar qilish kerak? Bemorni qanday davolaysiz?

I.Dastlabki tashxis: _____

II.Asosiy tekshirish usullari:

- 1) _____
- 2) _____
- 3) _____
- 4) _____
- 5) _____
- 6) _____
- 7) _____

III.Qo'shinchilik tekshirish usullari:

1. _____
2. _____
3. _____
4. _____

IV.Tashxisni asoslash _____

V.Asosiy tashxis: _____

VI. Qiyosiy tashxis _____

VI.Davolash: a) umumiy

- 1) _____
- 2) _____
- 3) _____
- 4) _____
- 5) _____

b) mahalliy

- 1) _____

9-Masala.

Bemor 27 yoshda, halqumining chap tomoni keskin og'rihi tufayli og'zini qiyinchilik bilan ochishiga, quyuq ovqatni yutolmasligiga, umumiy holsizlik va tana harorati ko'tarilganligiga shikoyat qiladi. Bemor o'zini 4 kun davomida kasal deb hisoblaydi, uyda davolangan (aspirin, analgin tabletkalarini ichgan, og'zini marmarak damlamasi bilan chayqagan).

Tekshiruvda chap tomonda jag'osti sohasi limfa tugunlari kattalashgan, paypaslanganda og'riydi. Bemor og'zini qiyinchilik bilan ochadi, og'zi keng ochilmaydi. Og'iz-halqumning shilliq qavati qizargan, tanglay murtagi markazga siljigan, old ravoqcha va yumshoq tanglayning bir qismini qamrab olgan infiltrat ko'zga tashlanadi.

Sizning tashxisingiz? Aniq tashxis qo'yish uchun yana nimalar qilish kerak? Bemorni qanday davolaysiz?

I. Dastlabki tashxis: _____

II. Asosiy tekshirish usullari:

- 1) _____
- 2) _____
- 3) _____
- 4) _____
- 5) _____
- 6) _____

III. Qo'shinchilik tekshirish usullari:

- 1) _____
- 2) _____
- 3) _____
- 4) _____
- 5) _____

IV. Tashxisni asoslash _____

V. Asosiy tashxis: _____

VI. Qiyosiy tashxis _____

VI. Davolash: a) umumiy

- 1) _____
- 2) _____
- 3) _____
- 4) _____

b) mahalliy

- 1) _____
- 2) _____
- 3) _____

10-Masala

3 yoshlik bola qabul bo'limiga og'ir ahvolda keltirilgan. Tana harorati 39 °C. Nafas olishi biroz qiyin, ovqat eganida qiynaladi. 7 kun oldin O'RVI bilan kasallangan va ambulatoriya sharoitida davolangan.

Faringoskopiyada old raviqchalar va yumshoq tanglaq biroz qizargan. Karashlar yo'q. O'ng tomonda halqumning orqa devorida to'q qizil rangli sharsimon bo'rtma ko'rinadi. Jag' osti limfa tugunlari o'ng tomonda kattalashgan, paypaslaganda og'riqli.

Sizning tashxisingiz? Aniq tashxis qo'yish uchun yana nimalar qilish kerak? Bemorni qanday davolaysiz?

I. Dastlabki tashxis: _____

II. Asosiy tekshirish usullari:

- 1) _____
- 2) _____
- 3) _____
- 4) _____
- 5) _____
- 5) _____
- 7) _____

III. Qo'shinchilik tekshirish usullari:

- 1) _____
- 2) _____
- 3) _____
- 4) _____

IV. Tashxisni asoslash _____

V. Asosiy tashxis: _____

VI. Qiyosiy tashxis _____

VI. Davolash: a) umumiy

- 1) _____
- 2) _____
- 3) _____

b) mahalliy

- 1) _____
- 2) _____
- 3) _____

11 - Masala

Bemor 28 yoshda, qarindoshlarinikida qulupnay egandan ikki soatdan so'ng nafas olishi qiyinlashib, bo'g'ilish, yutinganda noqulaylik, hamda badanlarida mayda qizil toshmalar paydo bo'lgan. Rivojlanib borayotgan bo'g'ilish bilan bemor kasalxonaning qabul bo'limiga keltirilgan.

Bilvosita laringoskopiyada hiqildoq usti qopqog'ining til tomonidagi sathida shishasimon shish ko'zga tashlanadi, shish noksimon cho'ntaklarning devorlariga ham tarqalgan. Ko'p miqdorda so'lak yig'ilgani ko'rinadi.

Sizning tashxisingiz? Aniq tashxis qo'yish uchun yana nimalar qilish kerak? Bemorni qanday davolaysiz?

I. Dastlabki tashxis: _____

II. Asosiy tekshirish usullari:

- 1) _____
- 2) _____
- 3) _____
- 4) _____
- 5) _____
- 6) _____
- 7) _____

III. Qo'shinchilik tekshirish usullari:

- 1) _____
- 2) _____
- 3) _____

IV. Tashxisni asoslash _____

V. Asosiy tashxis: _____

VI. Qiyosiy tashxis _____

VI. Davolash: a) umumiy

- 1) _____
- 2) _____
- 3) _____

b) mahalliy

- 1) _____
- 2) _____

12-Masala

Bemor 25 yoshda, tomog'i og'rishiga, yutinishning qiyinligiga, tana haroratini 38,9°C ga ko'tarilishiga shikoyat qiladi. Bugun kechasi bo'g'ilganligini his etgan. Bemorning yarim o'tirish holatida nafas olishi biroz engillashadi. Kasallik uch kun oldin gripptan keyin rivojlangan. Bemorning umumiy ahvoli og'ir, hiqildoq sohasi paypaslanganda kuchli og'riydi, bo'yin limfa tugunlari kattalashgan va og'riq borligi seziladi.

Ob'ektiv tekshiruvda: teri qoplamlari va shilliq qavat rangpar. Tinch holatda nafas olishi biroz qiyin, bir daqiqada nafas harakatlari 20 ta. Tomir urishi bir daqiqada 94 ta, o'rtacha to'liqlikda. Engil jismoniy harakat qilsa tomir urishi va nafas olishi tezlashadi. Tashqi a'zolarida patologik o'zgarishlar aniqlanmadi. Faringoskopiya: halqum orqa devorining shilliq pardasi biroz qizargan.

Laringoskopiyada: hiqildoq usti qopqog'i noxsimon cho'ntaklar, cho'mich, hiqildoq usti va ovoz burmalarining shilliq qavati qizarib shishgan, yiringli karashlar ko'rinadi.

Sizning tashxisingiz? Aniq tashxis qo'yish uchun yana nimalar qilish kerak? Bemorni qanday davolaysiz?

I.Dastlabki tashxis: _____

II.Asosiy tekshirish usullari:

- 1) _____
- 2) _____
- 3) _____
- 4) _____
- 5) _____
- 6) _____

III. Qo'shinchilik tekshirish usullari:

- 1) _____
- 2) _____
- 3) _____

IV.Tashxisni asoslash _____

V. Asosiy tashxis: _____

VI. Qiyosiy tashxis _____

VI.Davolash: a) umumiy

- 1) _____
- 2) _____
- 3) _____
- 4) _____
- 5) _____
- 6) _____

b) mahalliy

- 1) _____
- 2) _____
- 3) _____

13-Masala

13 yoshar qizcha LOR-klinikasiga nafas olishning qiyinligi, harsirash,vaqti-vaqti bilan xurujsimon quruq yo'tal shikoyatlari bilan keltirilgan. Anamnezdan ma'lum bo'lishicha, bir hafta ilgari yo'lda u naxo't eb ketayotganda, to'satdan orqasidan turtishgan. Shundan so'ng xurujli quruq yo'tal paydo bo'lib, nafas olishi va chiqarishi qisqa muddatga qiyinlashgan. Keyinchalik nafas olishi tiklanib, yo'tali kamaygan. To'rt kundan so'ng bu holat o'tib ketganligiga qaramasdan xurujli quruq yo'tal haligacha kuzatiladi.

Tekshiruvda LOR-a'zolarida patologik o'zgarishlar aniqlanmagan. Rentgenogrammada o'ng o'pka pastki bo'lagi atelegtazining manzarasi aniqlangan.

Sizning tashxisingiz? Aniq tashxis qo'yish uchun yana nimalar qilish kerak? Bemorni qanday davolaysiz?

I.Dastlabki tashxis: _____

II.Asosiy tekshirish usullari:

- 1) _____
- 2) _____
- 3) _____
- 4) _____
- 5) _____
- 6) _____
- 7) _____
- 8) _____

III. Qo'shinch tekshirish usullari:

- 1) _____
- 2) _____

IV.Tashxisni asoslash _____

V. Asosiy tashxis: _____

VI. Qiyosiy tashxis _____

VI.Davolash:

a) umumiy

- 1) _____

14-Masala

3 yoshar bolada kechasi uyquasi paytida to'satdan huruvchi yo'tal boshlandi, u shovqinli nafas ola boshladi.Nafas harakatida barcha yordamchi muskullar ishtirok etib, lablari ko'kardi,bolaga havo yetishmasligi yaqqol namoyon bo'ldi,u bezovta bo'lib, sovuq terga botdi. Ovozi o'zgarishsiz, tana harorati biroz ko'tarilgan. Bo'g'ilish bolani butunlay sog'lom paytida birdan sodir bo'ldi.

Sizning tashxisingiz? Aniq tashxis qo'yish uchun yana nimalar qilish kerak? Bemorni qanday davolaysiz?

I.Dastlabki tashxis: _____

II.Asosiy tekshirish usullari:

- 1) _____
- 2) _____
- 3) _____
- 4) _____
- 5) _____
- 6) _____

III.Qo'shinch tekshirish usullari:

- 1) _____
- 2) _____
- 3) _____

IV. Tashxis _____

V. Qiyosiy tashxis _____

VI.Davolash: a) umumiy

- 1) _____
- 2) _____
- 3) _____
- 4) _____
- 5) _____
- 5) _____
- 6) _____

b) mahalliy

- 1) _____
- 2) _____
- 3) _____

VII.Dispanser nazorati _____

15-Masala

Bemor 45 yoshda, oxirgi ikki oy davomida ovozi bo'g'ilganligiga shikoyat qiladi. Yutinganda og'riq sezmaydi. Ikki hafta davomida olib borilgan yallig'lanishga qarshi davolash choralari samara bermagan.

Laringoskopiyada chap ovoz burmasining oldingi ikki bo'limining erkin chetida asosi keng g'adir-budir tuzilma ko'rinadi, chap tomon ovoz burmasining harakati biroz chegaralangan, o'ng tomon o'zgarishsiz. Ovoz tirqishi nafas uchun etarlicha keng. Mahalliy limfa tugunlar kattalashgan. Vasserman sinamasi manfiy. Anamnezida bemor 20 yildan beri sigaret chekadi.

Sizning tashxisingiz? Aniq tashxis qo'yish uchun yana nimalar qilish kerak? Bemorni qanday davolaysiz?

I. Dastlabki tashxis: _____

II. Asosiy tekshirish usullari:

- 1) _____
- 2) _____
- 3) _____
- 4) _____
- 5) _____
- 6) _____
- 7) _____
- 8) _____

III. Qo'shimcha tekshirish usullari:

- 1) _____
- 2) _____

IV. Tashxisni asoslash _____

V. Asosiy tashxis: _____

VI. Qiyosiy tashxis _____

VI. Davolash:

- 1) _____
- 2) _____
- 3) _____
- 4) _____
- 5) _____

VII. Dispanser nazorati _____

16-Masala

O'tkir tumovdan so'ng bemorda burnining chap qanoti terisida shish , qizarish va og'riq paydo bo'ldi. Og'riq tishlarga, chakka sohasiga va chap ko'zga tarqaladi, tan harorati 38⁰C gacha ko'tariladi.

Ob'ektiv tekshiruvda: chap tomonda burun qanoti sohasida shish, qizarish ko'rinadi.

Sizning tashxisingiz. Aniq tashxis qo'yish uchun yana nimalar qilish kerak? Bemorni qanday davolaysiz?

I.Dastlabki tashxis: _____

II.Asosiy tekshirish usullari:

- 1) _____
- 2) _____
- 3) _____
- 4) _____
- 5) _____
- 6) _____

III. Qo'shimcha tekshirish usullari

- 1) _____
- 2) _____

IV. Tashxisni asoslash _____

Y. Asosiy tashxis: _____

VI. Qiyosiy tashxis _____

VII. Davolash a) umumiy

- 1) _____
- 2) _____
- 3) _____
- 4) _____

b) mahalliy

- 1) _____
- 2) _____

17-Masala

Boks bo'yicha musobaqa paytida 20 yoshli sportchi burni sohasiga jarohat oldi. Keyingi kuni old rinoskopiya ikki tomonda nafas olishga to'sqinlik qilayotgan burun to'sig'ining shishganligi aniqlandi.

Sizning tashxisingiz. Aniq tashxis qo'yish uchun yana nimalar qilish kerak? Bemorni qanday davolaysiz?

I. Dastlabki tashxis: _____

II. Asosiy tekshirish usullari:

1) _____

2) _____

3) _____

4) _____

5) _____

6) _____

III. Qshimcha tekshirish usullari

1) _____

2) _____

3) _____

IV. Tashxisni asoslash _____

V. Asosiy tashxis: _____

VI. Qiyosiy tashxis _____

VII. Davolash: Konservativ davolash

1) _____

2) _____

3) _____

18-Masala

Bemor burni orqali nafas olishi qiyinlashganligiga, burun sohasida og'riq paydo bo'lganligiga, tana harorati $37,5^{\circ}\text{C}$ gacha ko'tarilishiga shikoyat qiladi.

Ob'ektiv tekshiruvda tashqi burun sohasi terisida biroz shish, qizarish bor. Burun to'sig'i yumshoq to'qimalarining yostiqsimon shishganligi tufayli burun yo'llari toraygan. Burun to'sig'idagi shish yumshoq, zond yordamida tekshirilganda flyuktuatsiya aniqlanadi. Ikki tomonlama burun orqali nafas olish qiyinlashgan.

Sizning tashxisingiz. Aniq tashxis qo'yish uchun yana nimalar qilish kerak? Bemorni qanday davolaysiz?

I. Dastlabki tashxis: _____

II. Asosiy tekshirish usullari:

- 1) _____
- 2) _____
- 3) _____
- 4) _____
- 5) _____
- 6) _____

III. Qo'shimcha tekshirish usullari

- 1) _____
- 2) _____

IV. Tashxisni asoslash _____

V. Asosiy tashxis: _____

VI. Qiyosiy tashxis _____

VII. Davolash: a) umumiy

- 1) _____
- 2) _____
- 3) _____
- 4) _____

b) mahalliy

- 1) _____
- 2) _____

19- Masala

Bemor 34 yoshda, chap burun bo'shlig'idan yiringli ajralma oqishiga, burni orqali nafas olish qiyinlashganligiga, subfebril haroratga shikoyat qiladi. Keyingi 10 yil davomida tumov tez-tez bezovta qilayotganini va uzoq vaqt davom etishini ta'kidlaydi. Bundan 3 yil ilgari kasallik avj olgan paytda birinchi marta "Burun yondosh bo'shliqlarining yallig'lanishi" tashxisi qo'yilgan.

Rinoskopiyada: burun bo'shlig'ining shilliq qavati qizargan, shishgan, chap tomonda o'rta burun yo'lida yiringla ajralma ko'rinadi. Chap tomonda yuqori jag' bo'shlig'i tiniqligi xiralashgan.

Sizning tashxisingiz. Aniq tashxis qo'yish uchun yana nimalar qilish kerak? Bemorni qanday davolaysiz?

I. Dastlabki tashxis: _____

II. Asosiy tekshirish usullari:

- 1) _____
- 2) _____
- 3) _____
- 4) _____
- 5) _____
- 6) _____
- 7) _____

III. Qo'shimcha tekshirish usullari

- 1) _____
- 2) _____
- 3) _____
- 4) _____
- 5) _____

IV. Tashxisni asoslash _____

V. Asosiy tashxis: _____

VI. Qiyosiy tashxis _____

VII. Davolash: a) umumiy

- 1) _____
- 2) _____
- 3) _____
- 4) _____

b) mahalliy

- 1) _____
- 2) _____
- 3) _____

VIII. Dispanserizatsiya _____

20-Masala

Bemor 26 yoshda, o'ng tomonda bo'shliqlar sohasidagi og'riqqa, boshida og'riq his etishiga, o'ng burun bo'shlig'i orqali nafas olish qiyinlashganligiga, tana harorati 38° C gacha ko'tarilishiga, umumiy holsizlik shikoyatlari bilan murojaat qildi. Yuqoridagi belgilar yuqori nafas yo'llari shamollagandan bir hafta o'tgach paydo bo'lgan.

Ob'ektiv tekshiruvda: teri qoplamlari biroz nam. Tomir urishi ritmik, bir daqiqada 84 ta. Ichki a'zolar o'zgarishsiz. Burun bo'shlig'ining shilliq pardasi o'ng tomonda qizargan, shishgan. Rentgenogrammada o'ng tomonda peshona, asosiy, g'alvirsimon va yuqori jag' bo'shliqlari sohasining tiniqligi xiralashgan.

Sizning tashxisingiz. Aniq tashxis qo'yish uchun yana nimalar qilish kerak? Bemorni qanday davolaysiz?

I. Dastlabki tashxis: _____

II. Asosiy tekshirish usullari:

- 1) _____
- 2) _____
- 3) _____
- 4) _____
- 5) _____
- 6) _____
- 7) _____

III. Qo'shimcha tekshirish usullari

- 1) _____
- 2) _____
- 3) _____
- 4) _____
- 5) _____

IV. Tashxisni asoslash _____

Y. Asosiy tashxis: _____

YI. Qiyosiy tashxis _____

VII. Davolash: a) umumiy

- 1) _____
- 2) _____
- 3) _____

b) mahalliy

- 1) _____
- 2) _____
- 3) _____

VIII. Dispanserizatsiya _____

QULOQ, TOMOQ VA BURUN KASALLIKLARI BO'YICHA VAZIYATLI MASALALAR JAVOBLARI

1-Masala javobi

I. Dastlabki tashxis: O'ng tashqi eshituv yo'li chipqoni.

II. Asosiy tekshirish usullari:

1) So'rg'ichsimon o'siq va bo'yin limfa tidunlari paypaslanganda quloq oldi limfa tugunlari kattalashgan, quloq oldi do'mbog'ini hatto yengil paypaslaganda og'riq sezadi, so'rg'ichsimon o'simta sohasida og'riq yoq.

2) Tashqi ko'ruvda quloq suprasida patologik o'zgarishlar yo'q.

3) Otokopiyada tashqi eshituv yo'lining old devorida konussimon bo'rtma aniqlanadi, uning terisi qizargan, markazida jiringli ajralma ko'rinadi. Tashqi eshituv yo'lining yorig'i keskin toraygan, nog'ora parda ko'rinmayi. Chap quloq o'zgarishsiz. Bemor shivirlab aytilgan so'zlarni ikkala quloqlari bilan 5 m masofadan eshitadi.

4) Rinoskopiyada burun bo'shlig'ining shilliq qavati och-pushti rangda, chig'anoqlar kattalashmagan, burun orqali nafas olishi erkin, hid bilish qobiliyati me'yorda. Burun yollarida patologik ajralma aniqlanmadi.

5) Faringoskopiyada halqumning shilliq qavati och-pushti rangda, tanglay murtaklari o'z ravoqchalari chegarasida, lakunalarda patologik ajralmalar yo'q.

6) Akkumetriyada bemor shivirlab aytilgan si'zlarni ikkala quloqlari bilan 5 m masofadan eshitadi.

7) Laringoskopiyada hiqildoqning shilliq pardasi och-pushti rangda, fonatsiya paytida ovoz burmalari bir-biriga to'liq jiplashadi.

III. Qo'shimcha tekshirish usullari:

1) Laborator tekshiruvlar: (qon tahlili: gemoglobin 10,0 g/l, eritrotsitlar $3,2 \cdot 10^{12}/l$, leykotsitlar $5,4 \cdot 10^9/l$, EChT- 24 mm/s, siyduk tahlili: leykotsitlar 3-4 ta k/m, oqsil – yoq).

2) So'rg'ichsimon o'simta rentgenografiyasida ikkala tomonda havo zichligi kamaygan.

3) Auskultatsiyada yurak tonlari aniq, shovqin eshitilmaydi, o'pkada vezikulyar nafas eshitiladi.

IV. Tashxisni asoslash (bemorning shikoyatlari, anamnez ma'lumotlari, otoskopiya, akumetriya, rentgenografiya va laborator tekshiruvlarning natijalari asosida qo'yiladi).

V. Asosiy tashxis: O'ng tashqi eshituv yo'li chipqoni.

VI. Qiyosiy tashxis (mastoidit kasalligi bilan o'tkaziladi).

VII. Davolash:

a) umumiy

1) antibakterial terapiya (ampisillin, oksam, eritromisin);

2) giposensibilizatsiya vositalari (antigistamin va kalsiy preparatlari);

3) vitaminoterapiya;

b) mahalliy

- 1) tashqi eshituv yo'liga dori moddalariga shimdirilgan pillikchalar kiritish;
- 2) quloq sohasiga isituvchi kompress qo'yish;
- 3) quloq sohasiga malhamli boylamlar qo'yish;
- 4) fizioterapiya muolajalari;

2-Masala javobi

I. Dastlabki tashxis: O'ng tomonlama o'tkir yiringli o'rta otit, ssorati: mastoidit.

II. Asosiy tekshirish usullari:

- 1) Bemor shikoyatlari va anamnez ma'lumotlari.
- 2) Tashqi ko'ruv (quloq suprasi old tomonga bo'rtgan, so'rg'ichsimon o'siq sohasi qizargan, shishgan)
- 3) So'rg'ichsimon o'siq va bo'yin limfa tidunlari paypaslanganda quloq oldi limfa tugunlari kattalashgan, quloq orti burmasi anchagina tekislangan, og'riqli, so'rg'ichsimon o'siq sohasida shish va og'riq bor.
- 4) Otokopiyada o'ng eshituv yo'lida ko'p miqdorda hidsiz qaymoqsimon yiring ko'rinadi. Quloq tozalangandan so'ng tashqi eshituv yo'lining yorig'i orqa-yuqori devorining osilishi tufayli suyak qismida torayganligi aniqlandi.
- 5) Rinoskopiyada burun bo'shlig'ining shilliq qavati och-pushti rangda, chig'anoqlar kattalashmagan, burun orqali nafas olishi erkin, hid bilish qobiliyati me'yorda. Burun yollarida patologik ajralma aniqlanmaydi.
- 6) Faringoskopiyada halqumning shilliq qavati och-pushti rangda, tanglay murtaklari o'z ravoqchalari chegarasida, lakunalarda patologik ajralmalar yo'q.
- 7) Audiometriyada o'ng quloq tovushni havo orqali eshitish bo'sag'asi oshgan.
- 8) Laringoskopiyada hiqildoqning shilliq pardasi och-pushti rangda, fonatsiya paytida ovoz burmalari bir-biriga to'liq jipslashadi, ovozi tiniq.

III. Qo'shimcha tekshirish usullari:

- 1) Laborator tekshiruvlar: (qon tahlili: gemoglobin 8,0 g/l, eritrotsitlar $3,0 \cdot 10^{12}/l$, leykotsitlar $8,4 \cdot 10^9/l$, EChT- 24 mm/s, siyduk tahlili: leykotsitlar 3-4 ta k/m, oqsil – yo'q).
- 2) So'rg'ichsimon o'siq rentgenografiyasi, kompyuter tomografiyasi (o'ng tomonda so'rg'ichsimon o'siq havoli katakchalarining apnevmatizatsiyasi aniqlandi.
- 3) Auskultatsiyada yurak tonlari bo'g'iq, shovqin eshitilmaydi, o'pkada vezikulyar nafas eshitiladi, xirillashlar yo'q.

IV. Tashxisni asoslash (bemorning shikoyatlari, anamnez ma'lumotlari, otoskopiya, akumetriya, rentgenografiya, kompyuter tomografiya dalillari, laborator tekshiruvlarning natijalari asosida qo'yiladi).

V. Asosiy tashxis: O'ng tomonlama o'tkir yiringli o'rta otit, asorati: mastoidit.

VI. Qiyosiy tashis (tashqi eshituv yo'li chipqoni, tarqoq tashqi otit).

VII. Davolash: a) umumiy

- 1) yallig'lanishga qarshi terapiya (augmentin, sefamizin, levomitsetin suktsinat, kefsol va boshqalar);
- 2) giposensibilizatsiya tadbirlari (antigistamin va kalsiy dori vositalari);
- 3) og'riqsizlantiruchi terapiya;
- 4) dezintoksikatsion terapiya (5-10% li glyukoza, reopoliglyukin, qon zardobi);
- 5) simptomatik terapiya.

b) mahalliy

- 1) tashqi eshituv yo'lga dori moddalariga shimdirilgan pillikchalar kiritish yoki transtimpanal dori vositalarni yuborish.
- 2) umumiy og'riqsizlantirish ostida mastoidotomiya jarrohlik amalini bajarish.

3-Masala javobi

I. Dastlabki tashxis: O'ng tomonlama surunkali yiringli epitimpanit xuruji.

II. Asosiy tekshirish usullari:

- 1) Bemor shikoyatlari va anamnez ma'lumotlari.
- 2) Chap quloq suprasi to'g'ri shaklda (patologik o'zgarishlar yo'q).
- 3) So'rg'ichsimon o'siq va bo'yin limfa tidunlarini paypaslash (so'rg'ichsimon o'siq sohasi o'zgarmagan, perkussiyada va paypaslanganda og'rimaydi).
- 4) Otokopiyada (o'ng tomonda tashqi eshituv yo'lida hidi yoqimsiz hidli quyuyq yiringli ajralma, nog'ora pardaning old-yuqori kvadrantida chetki teshik borligi, undan oqish epidermal massalar ko'zga ko'rinishi aniqlandi. Nog'ora pardaning tarang qismi biroz qizargan, qon tomirlarining chizgilari ko'zga tashlanib turadi).
- 5) Rinoskopiyada burun bo'shlig'ining shilliq qavati och-pushti rangda, chig'anoqlar kattalashmagan, burun orqali nafas olishi erkin. Burun yollarida patologik ajralma aniqlanmaydi. Hid bilish qobiliyati me'yorda.
- 6) Faringoskopiyada halqumning shilliq qavati och-pushti rangda, tanglay murtaklari o'z ravoqchalari chegarasida, lakunalarda patologik ajralmalar yo'q.
- 7) Akkuometriyada (eshituv o'tkirligi: shvirlab aytilgan so'zlarni – 3 m, ovozni chqarib aytilgan so'zlarni - 6 m masifadan eshitadi. Kamerton tekshiruvlari (Veber, Rinne, Shvabax sinamalari).
- 8) Audiometriyada eshituv tovushni o'tkazilish bo'yicha buzilgan.
- 9) Vestibulometriyada bemorda patologik o'zgarishlar aniqlanmadi. Romberg holatida turish va boshqa vestibulyar tekshiruvlar natijasi me'yorda.
- 10) Laringoskopiyada hiqildoqning shilliq pardasi och-pushti rangda, fonatsiya paytida ovoz burmalari bir-biriga to'liq jiplashadi, ovozi tiniq.

III. Qo'shimcha tekshirish usullari:

- 1) Laborator tekshiruvlar: (qon tahlili: gemoglobin 7,0 g/l, eritrotsitlar $2,8 \cdot 10^{12}/l$, leykotsitlar $15 \cdot 10^9/l$, EChT- 24 mm/s, siyduk tahlili: leykotsitlar 3-4 ta k/m, oqsil – yo'q).
- 2) Auskultatsiyada yurak tonlari aniq, shovqin eshitilmaydi, o'pkada vezikulyar nafas eshitiladi, ichki a'zolar o'zgarishsiz.

IV. Asosiy tashxis. O'ng tomonlama surunkali yiringli eoitimpanit.

Y. Tashxisni asoslash (bemorning shikoyatlari, anamnez ma'lumotlari, otoskopiya, akumetriya, so'rg'ichsimon o'siq rentgenografiyasi, kompyuter tomografiya dalillari, laborator tekshiruvlarning natijalari asosida qo'yiladi).

YI. Qiyosiy tashis (surunkali yiringli mezotimpanit).

VII. Davolash: a) umumiy

- 1) antibakterial terapiya (antibiotiklar);
- 2) giposensibilizatsiya tadbirlari (antigistamin va kalsiy dori vositalari);
- 3) immunoterapiya (timolin, immudon, immunal, polideksin);

b) mahalliy

- 1) tashqi eshituv yo'liga dori moddalariga shimdirilgan pillikchalar kiritish;
- 2) naftizin 3-4 tomchidan kuniga 3 mahal burunga tomizish;
- 3) antibiotik dori vositalarni transtimpanal yo' orqali kuniga 2 mahal yuborish.
- 4) mastoidotomiya yoki kengaytirilgan umumbo'shliq jarrohlik amalini bajarish.

4-Masala javobi

I. Dastlabki tashxis: Ikki tomonlama o'tkir tubootit.

II. Asosiy tekshirish usullari:

- 1) Bemor shikoyatlari va anamnez ma'lumotlari.
- 2) Tashqi ko'ruv (quloq suprasi va so'rg'ichsimon o'simta sohasida patologik o'zgarishlar yo'q)
- 3) So'rg'ichsimon o'siq va bo'yin limfa tidunlari paypaslanganda quloq oldi limfa tugunlari kattalashmagan, so'rg'ichsimon o'siq sohasi paypaslanganda og'riqsiz.
- 4) Otoskopiya da nog'ora pardalar kulrang, xiralashgan, biroz botgan.
- 5) Rinoskopiya da burun bo'shlig'ining shilliq qavati qizargan, shishgan, infiltrlangan, burun yollarida shilimshiq ajralma ko'rinadi, nafas olish faoliyati II-III darajada buzilgan.
- 6) Faringoskopiya da halqumning shilliq qavati qizargan, shishgan, yiringli karashlar yo'q.
- 7) Akkuometriya (eshituv o'tkirligi: shivirlab aytilgan so'zlarni ikkala qulog'i bilan 4 m masofadan eshitadi).
- 8) Laringoskopiya da hiqildoqning shilliq pardasi qizargan, fonatsiya paytida ovoz burmalari bir-biriga to'liq jiplashadi, ovozi tiniq.

III. Qo'shimcha tekshirish usullari:

- 1) Laborator tekshiruvlar: (qon tahlili: gemoglobin 8,0 g/l, eritrotsitlar $2,8 \cdot 10^{12}/l$, leykotsitlar $7,4 \cdot 10^9/l$, EChT- 15 mm/s, siyduk tahlili: leykotsitlar 3-4 ta k/m, oqsil – yo'q).
- 2) Eshituv nayining o'tkazuvchanligini tekshirish (eshituv nayining o'tkazuvchanligi III darajada buzilgan).
- 3) Audiometriya da eshituv tovushni o'tkazish tizimining buzilishi bo'yicha pasayganligi aniqlandi.

IV. Tashxisni asoslash (bemorning shikoyatlari, anamnez ma'lumotlari, otoskopiya, akumetriya, audiometriya, eshituv nayining o'tkazuvchanligini aniqlash, laborator tekshiruvlarning natijalari asosida qo'yiladi).

V. Asosiy tashxis: Ikki tomonlama o'tkir tubootit.

VI. Qiyosiy tashis (adgeziv otit).

VII. Davolash: a) umumiy

1) yallig'lanishga qarshi terapiya (antibiotiklar);

2) desensibilizatsiya tadbirlari (kalsiy glyukonat va kalsiy xlorodning 10% eritmalari);

b) mahalliy

1) burunga qon tomirlarni toraytiruvchi dorilar tomizish (naftizin, naftimizin, galozolin va bishqalar);

2) eshituv nayini o'tkazuvchanligini tiklash;

3) fizioterapiya tadbirlari (UVCh burun sohasiga 15 daqiqadan jami 7 muolaja);

4) burunga 2% protakoldan 3-4 tomchidan kuniga uch marta tomizish.

5-Masala javobi

I. Dastlabki tashxis: Ikki tomonlama sensonevral past eshitishlik.

II. Asosiy tekshirish usullari:

1) Otoskopiya quloq suprasi va so'rg'ichsimon o'siq sohasida o'zgarishlar yo'q, tashqi eshituv yo'llari keng, toza, nog'ora parda ikkala tomonda kulrang tusda, barcha nishon belgilari aniq ko'rinadi.

2) Rinoskopiya burun bo'shlig'ining shilliq qavati och-pushti rangda, chig'anoqlar kattalashmagan, burun orqali nafas olishi erkin. Burun yollarida patologik ajralma aniqlanmaydi. Hid bilish qobiliyati me'yorda.

3) Faringoskopiya halqumning shilliq qavati och-pushti rangda, tanglay murtaklari o'z ravoqchalari chegarasida, old ravoqchalardan bosilganda lakunalarda patologik ajralmalar yo'q.

4) Laringoskopiya hiqildoqning shilliq pardasi och-pushti rangda, fonatsiya paytida ovoz burmalari bir-biriga to'liq jipslashadi, ovozi tiniq.

5) Akkuometriya (eshituv o'tkirligi: shivirlab aytilgan so'zlarni - 1,5 m, ovozni chiqarib aytilgan so'z-larni - 5 m masofadan eshitadi).

6) Audiometriya eshituv tovushni qabul qilinishi bo'yicha buzilgan.

III. Qo'shimcha tekshirish usullari:

1) Laborator tekshiruvlar: (qon tahlili: gemoglobin 12,0 g/l, eritrotsitlar $3,8 \cdot 10^{12}/l$, leykotsitlar $6,0 \cdot 10^9/l$, EChT- 22 mm/s, siyduk tahlili: leykotsitlar 1-2 ta k/m, oqsil - yo'q).

2) Auskultatsiyada yurak tonlari aniq, shovqin eshitilmaydi, o'pkada vezikulyar nafas eshitiladi.

IV. Tashxisni asoslash (bemorning shikoyatlari, anamnez ma'lumotlari, otoskopiya, akumetriya, audiometriya, vestibulometriya, laborator tekshiruvlarning natijalari asosida qo'yiladi).

V. Asosiy tashxis: Ikki tomonlama koxlear nevrıt.

VI. Qiyosiy tashis (otoskleroz, adgezıv o' rta otıt).

VII. Davolash: a) umumiy

- 1) dezıntoksikatsiya tadbırları;
- 2) bıostımulyatorlar;
- 3) vitaminoterapiya;
- 4) mıkrıtsırkulyatsıyani yaxshılıvchı dorılar;
- 5) neyrootrop dori vosıtsıslrı (neyromıdıń).

b) mahalliy

- 1) fızioterapiya;
- 2) dorılarnı parameatal yo'l orqalı yuborısh;
- 3) vıbromassaj;
- 4) oksıgenoterapiya;
- 5) ıgnarefleksoterapiya.

6 – Masala javobi

I.Dastlabki tashxis: Surunkali tonzıllıt toksık-allergık shaklı I daraja.

II.Asosiy tekshırısh usulları:

- 1) Bemor shıkoyatları va anamnez ma'lumotları.
- 2) Jag' ostı va bo'yın limfa tugunlarını paypaslash (jag' ostı va bo'yın limfa tugunları kattalashgan, harakatchan, paypaslaganda og'riqsız).
- 3) Stomofaringoskopiya ikkita kurak tıshda karies bor).
- 4) Mezofaringoskopiya (old ravoqchalarning qırraları bıroz qızargan va yostıqsımın qalınlashgan, murtaqlar ravoqchalarga yopıshgan, murtaqlar to'qıması qattıq, chandıkli, lakunalarıda suyuq yırınglı tıqınlar bor).
- 5) Rinoskopiya (burun bo'shlıg'ınıng shıllıq qavati och-pushti rangda, chıg'anoqlar kattalashmagan, burun to'sıg'i o' rta choziqda, burun orqalı nafas olıshı erkin. Burun yollarıda patologık ajralma anıqlanmaydı. Hid bılısh qobılıyatı me'yorda.
- 6) Otoskopiya-AD/AS (tashqı eshituv yo'lları keng, toza, nog'ora pardalar odatdagi rangda, nıshon belgıları anıq ko'rinadı, eshitısh o'tkırılıgı me'yorda);
- 7) Laringoskopiya (hıqildoq shıllıq pardası och-pushti rangda, fonatsiya paytıda ovoz burmaları bırbırıga to'lıq yopıshadı, tovushi tınıq).

III. Qo'shimcha tekshırısh usulları

1. Laborator tekshırıvlar (qon tahlılı: gemoglobın 14,0 g/l, erıtrotsıtlar $4,5 \cdot 10^{12}/l$, leykotsıtlar $9,3 \cdot 10^9/l$, EChT-20 mm/s, revmosınamalar: sial kısılotası +, C- reaktıv oqsıl +, sıydık tahlılı: leykotsıtlar 3-4 ta k/m, oqsıl – oz mıqdorda).

2.Elektrokardiografiya (EKG da yurak cho'qqısıda metabolic o'zgarıshlar).

3.Auskultatsiyada yurak tonları bo'g'ıq, sıstolık shovqın eshitiladı.

4.Bakteriologık tekshırıv (tomog'ıda Lyoffler tayoqchasıga surtma olısh).

5.Mutaxassislar maslahatı (revmatolog, kardiolog, terapevt maslahatı)

IY. Tashxisni asoslash (bemorning shikoyatlari, anamnez ma'lumotlari, mezofaringoskopiya dalillari, laborator tahlillar, EKG dalillari, revmatolog, terapevt, kardiolog xulosalari).

Y. Asosiy tashxis: Surunkali tonzillit toksik-allergik shakli I darajasi.

YI. Qiyosiy tashxis (surunkali faringit, tanglay murtaklari gipertrofiyasi, surunkali tonzillit,toksik-allergik shakli, II darajasi, limfogranulematoz).

YII. Davolash: a) umumiy

- 1) organizmning tabiiy qarshiligini kuchaytiruvchi vositalar (aloe, riboksin,vitaminlar);
- 2) immun holatni yaxshilovchi vositalar (Tonzipret,Tonzilgon).
- 3) giposensibilizatsiya vositalari (antigistaminlar va kaltsiy dori vositalari).
- 4) antibakterial terapiya (antibiotiklar).

b) mahalliy

1. tanglay murtaklari lakunalarini antiseptik eritmalar bilan yuvish (yoks, yodinol, fargals va boshqalar).
2. limfotrop terapiya.
3. tanglay murtaklarini Lyugol eritmasini surish.
4. tomoqqa "Ingalipt","YOKS","Loroben" aerezollarini purkash.

YIII. Dispanserizatsiya (har 3-6 oyda konservativ davo kurslari o'tkaziladi, laborator tahlillar, EKG qilinadi, terapevt, kardiolog va revmatolog maslahati uyushtiriladi.

7-Masala javobi

I.Dastlabki tashxis: Follikulyar angina.

II.Asosiy tekshirish usullari:

- 1)Bemor shikoyatlari va anamnez ma'lumotlari;
- 2) Jag' osti va bo'yin limfa tugunlari paypaslanganda kattalashgan, harakatchan, og'riqli.
- 3) Stomofaringoskopiya bemorda chirigan tishlari bor.
- 4) Mezofaringoskopiya bemorning og'zi erkin ochiladi, tili kulrang karash bilan qoplangan, tanglay murtaklari qizarib, hajmi kattalashgan, murtaklarning erkin yuzasida sarg'ish-oq nuqtachalar ko'rinadi.
- 5) Rinoskopiya burunning shilliq qavati och-pushti rangda, burun chig'anoqlari kattalashmagan, burun yo'llarida ajralma yo'q, burun orqali nafas olishi erkin, hid sezish qobiliyati me'yorda.
- 6) Otoskopiya AD/AS: tashqi eshituv yo'llari keng, toza, nog'ora pardalar odatdagi rangda, nishon belgilari aniq ko'rinadi, bemorning eshitish qobiliyati me'yorda.
- 7) Laringoskopiya hiqildoqning shilliq qavati och-pushti rangda, fonatsiya paytida ovoz burmalari bir-biriga to'liq jiplashadi, ovozi tiniq.

III.Qo'shinch tekshirish usullari:

1.Laborator tekshiruvlar (qon tahlili: gemoglobin 14,0g/l, eritrositlar $4,0 \cdot 10^{12}/l$, leykositlar $9,3 \cdot 10^9/l$, EChT-30 mm/s, revmosinamalar manfi,,siydik tahlili: leykositlar 3-4 ta k/m, oqsil -oz miqdorda).

2. Elektrokardiografiyada patologik o'zgarishlar yo'q.

3. Auskultasiyada yurak tonlari aniq, shovqin eshitilmaydi.

4. Bakteriologik tekshiruv (bemorning tomog'idan Lyoffler tayoqchasiga surtma olish).

IV. Tashxisni asoslash (bemor shikoyatlari, anamnez ma'lumotlari, mezofaringoskopiya dalillari, laborator tahlillar).

V. Asosiy tashxis: Follikulyar angina.

VI. Qiyosiy tashxis paratonzillit, halqum difteriyasi, lakunar angina, yarali-pardali angina bilan o'tkaziladi.

VI. Davolash: a) umumiy

1) antibakterial terapiya (antibiotiklar);

2) giposensibilizasiya vositalari (antigistavin va kalsiy preparatlari);

b) mahalliy

1) tomoqni antiseptik eritmalar bilan chayish;

2) Falimint, Grammidin, Tonzipret tabletkalari (til ostiga).

8-Masala javobi

I. Dastlabki tashxis: Halqum difteriyasi.

II. Asosiy tekshirish usullari:

1) Bemor shikoyatlari (onasining so'zidan) va anamnez ma'lumotlari;

2) Jag' osti va bo'yin limfa tugunlari paypaslanganda kattalashmagan.

3) Stomofaringoskopiya tishlarda patologik o'zgarishlar yo'q.

4) Mezofaringoskopiya halqumning shilliq qavati qizargan, murtaklar iflos kulrang karash bilan qoplangan, karashlar ravoqchalarga ham tarqalgan, karashlar qiyinchilik bilan ko'chadi, ostidagi to'qimalar qonaydi

5) Rinoskopiya burunning shilliq qavati och-pushti rangda, burun chig'anoqlari kattalashmagan, burun yo'llarida ajralma yo'q, burun orqali nafas olishi erkin, hid sezish qobiliyati me'yorda.

6) Otoskopiya AD/AS: tashqi eshituv yo'llari keng, toza, nog'ora pardalar odatdagi rangda, nishon belgilari aniq ko'rinadi, bemorning eshitish qobiliyati me'yorda.

7) Laringoskopiya hiqildoqning shilliq qavati och-pushti rangda, fonasiya paytida ovoz burmalari bir-biriga to'liq jipslashadi, tovishi tiniq.

III. Qo'shinchilik tekshirish usullari:

1. Laborator tekshiruvlar (qon tahlili: gemoglobin 8,0g/l, eritrositlar $2,8 \cdot 10^{12}/l$, leykositlar $7,4 \cdot 10^9/l$, EChT-24 mm/s, revmosinamalar manfiy, siydik tahlili: leykositlar 3-4 ta k/m, oqsil -oz miqdorda).

2. Elektrokardiografiya miokarditga xos o'zgarishlar aniqlanadi.

3. Auskultasiyada yurak tonlari bo'g'iq, shovqin eshitilmaydi.

4. Bakteriologik tekshiruv (bemorning tomog'idan Lyoffler tayoqchasiga surtma olish).

IV.Tashxisni asoslash (bemor shikoyatlari, anamnez ma'lumotlari, mezofaringoskopiya dalillari, laborator tahlillar).

V.Asosiy tashxis: Halqum difteriyasi.

VI. Qiyosiy tashxis paratonzillit, lakunar angina, yarali-pardali angina bilan o'tkaziladi.

VI.Davolash: a) umumiy

- 1) antibakterial terapiya (antibiotiklar);
- 2) giposensibilizasiya vositalari (antigistavin va kalsiy preparatlari);
- 3) vitaminoterapiya;
- 4) difteriyaga qarshi zardob;
- 5) simptomatik davolash.

b) mahalliy

- 1) tomoqni antiseptik eritmalar bilan chayish;

9-Masala javobi

I.Dastlabki tashxis: Chap tomonlama paratonzillyar ho'ppoz, old-yuqori shakli.

II.Asosiy tekshirish usullari:

- 1) Jag' osti va bo'yin limfa tugunlari paypaslanganda kattalashgan, harakatchan, og'riqli.
- 2) Stomofaringoskopiya bemorda chirigan tishlari bor.
- 3) Mezofaringoskopiya tanglay murtaklarining asimmetriyasi va qizarganligi, bir tomond tanglay murtak shishgan va qizargan, old ravoqcha (old-yuqori paratonzillyar ho'ppozda), orqa ravoqcha sohasida (orqa paratonzillyar ho'ppozda), murtakdan tashqarida (tashqi ho'ppozda) to'qimalar infiltratsiyasi kuzatiladi, murtak sog'lom tomonga siljiganligi va tilcha shishganligi aniqlanadi.
- 4) Rinoskopiya burunning shilliq qavati och-pushti rangda, burun chig'anoqlari kattalashmagan, burun yo'llarida ajralma yo'q, burun orqali nafas olishi erkin, hid sezish qobiliyati me'yorda.
- 5) Otoskopiya tashqi eshituv yo'llari keng, toza, nog'ora pardalar odatdagi rangda, nishon belgilari aniq ko'rinadi, bemorning eshitish qobiliyati me'yorda.
- 6) Laringoskopiya hiqildoqning shilliq qavati och-pushti rangda, fonasiya paytida ovoz burmalari bir-biriga to'liq jipslashadi, ovozi tiniq.

III. Qo'shinch tekshirish usullari:

- 1) Laborator tekshiruvlar (qon tahlili: gemoglobin 14,0 g/l, eritrositlar $4,3 \cdot 10^{12}/l$, leykositlar $11,2 \cdot 10^9/l$, EChT-30 mm/s, revmosinamalar yengil musbat, siydik tahlili: leykositlar 3-4 ta k/m, oqsil -oz miqdorda).
- 2) Elektrokardiografiya patologik o'zgarishlar yo'q.
- 3) Auskultasiya yurak tonlari aniq, sistolik shovqin eshitiladi.
- 4) Bakteriologik tekshiruv (bemorning tomog'idan Lyoffler tayoqchasiga surtma olish).
- 5) Ho'ppoz sohasini teshib ko'rish (jiringli ajralma chiqadi).

IV.Tashxisni asoslash (bemor shikoyatlari, anamnez ma'lumotlari, mezofaringoskopiya dalillari, laborator tahlillar va EKG tekshiruvlarining natijalari asosida qo'yiladi).

V. Asosiy tashxis: Chap tomonlama paratonzillyar ho'ppoz, old-yuqori shakli.

VI. Qiyosiy tashxis paratonzillit, qon tomirlar anevrizmasi, parafaringial ho'ppoz, til osti flegmonasi, limfagranulomatoz kasalliklari bilan o'tkaziladi.

VI. Davolash: a) umumiy

- 1) yotoq tartibi, parhez taomlar ;
- 2) antibakterial terapiya (antibiotiklar);
- 3) giposensibilizasiya vositalari (antigistavin va kalsiy preparatlari);
- 4) dezintoksikasiya vositalari (vena ichiga tomchilab glyukoza 50% - 200 ml, reopoliglyokin 200 ml yuboriladi)

b) mahalliy

- 1) ho'ppoz o'chog'ini jarrohlik yo'li bilan ochish;
- 2) tomoqni antiseptik eritmalar bilan chayish;
- 3) Falimint, Grammidin tabletkalari (til ostiga).

10-Masala javobi

I. Dastlabki tashxis: Halqum orti ho'ppozi.

II. Asosiy tekshirish usullari:

- 1) Bemor shikoyatlari (onaining so'zidan) va anamnez ma'lumotlari;
- 2) Jag' osti va bo'yin limfa tugunlari paypaslanganda kattalashgan, harakatchan, og'riqli.
- 3) Stomofaringoskopiya tishlarda patologik o'zgarishlar yo'q.
- 4) Mezofaringoskopiya old raviqchalar va yumshoq tanglaq biroz qizargan. Karashlar yo'q. O'ng tomonda halqumning orqa devorida to'q qizil rangli sharsimon bo'rtma ko'rinadi
- 5) Rinoskopiya burunning shilliq qavati och-pushti rangda, burun chig'anoqlari kattalashmagan, burun yo'llarida ajralma yo'q, burun orqali nafas olishi erkin, hid sezish qobiliyati me'yorda.
- 5) Otoskopiya AD/AS: tashqi eshituv yo'llari keng, toza, nog'ora pardalar odatdagi rangda, nishon belgilari aniq ko'rinadi, bemorning eshitish qobiliyati me'yorda.
- 7) Laringoskopiya hiqildoqning shilliq qavati och-pushti rangda, fonatsiya paytida ovoz burmalari bir-biriga to'liq jipslashadi, ovozi tiniq.

III. Qo'shinchilik tekshirish usullari:

- 1) Laborator tekshiruvlar (qon tahlili: gemoglobin 8,0 g/l, eritrositlar $2,8 \cdot 10^{12}/l$, leykositlar $7,4 \cdot 10^9/l$, EChT-24 mm/s, revmosinamalar manfiy, siydik tahlili: leykositlar 3-4 ta k/m, oqsil -oz miqdorda).
- 2) Elektrokardiografiya patologik o'zgarishlar yo'q.
- 3) Auskultasiya yurak tonlari aniq, sistolik shovqin eshitilmaydi.
- 4) Bakteriologik tekshiruv (bemorning tomog'idan Lyoffler tayoqchasiga surtma olish).

IV. Tashxisni asoslash (bemor shikoyatlari, anamnez ma'lumotlari, mezofaringoskopiya dalillari, laborator tahlillar natijalari asosida qo'yiladi).

V. Asosiy tashxis: Halqum orti ho'ppozi.

VI. Qiyosiy tashxis paratonzillit, halqum difteriyasi, lakunar angina, yarali-pardali angina bilan o'tkaziladi.

VI.Davolash: a) umumiy

- 1) antibakterial terapiya (antibiotiklar);
- 2) giposensibilizasiya vositalari (antigistamin dori vositalari, kalsiy xlor);
- 3) vitaminoterapiya.

b) mahalliy

- 1) ho'ppoz o'chog'ini jarrohlik yo'li bilan ochish;
- 2) tomog'ini rezina qopchaga nokchaga 2% sodali eritma olib kuniga 4-6 marta chayish;
- 3) tomoqqa "Ingalipt", "Bioparoks" aerosolini purkash.

11–Masala javobi

I.Dastlabki tashxis: Hiqildoqning allergik shishi.

II.Asosiy tekshirish usullari:

- 1) Bemor shikoyatlari va anamnez ma'lumotlari;
- 2) Jag' osti va bo'yin limfa tugunlari paypaslanganda kattalashmagan, harakatchan, og'riqsiz, terida kichik toshmalar ko'rinadi.
- 3) Stomofaringoskopiya og'iz bo'shlig'ida patologik o'zgarishlar yo'q.
- 4) Gipofaringoskopiya hiqildoqhalqumda yaltiroq shishasimon shish borligi ko'rinadi
- 5) Otoskopiya AD/AS: tashqi eshituv yo'llari keng, toza, nog'ora pardalar kulrang tusda, nishon belgilari aniq ko'rinadi, bemorning eshitish qobiliyati me'yorda.
- 6) Laringoskopiya hiqildoq usti qopqog'ining til tomonidagi sathida shishasimon shish ko'zga tashlanadi, shish noksimon cho'ntaklarning devorlariga ham tarqalgan.
- 7) Old rinoskopiya burun yo'llari keng, burun chig'anoqlari kattalashmagan, shilliq qavati och-pushti rangda, burun yo'llarida patologik ajralma yo'q, nafas olishi erkin.

III. Qo'shinch tekshirish usullari:

- 1) Laborator tekshiruvlar (qon tahlili: gemoglobin 12,0 g/l, eritrositlar $2,5 \cdot 10^{12}/l$, leykositlar $9,3 \cdot 10^9/l$, eozinofillar 4%, EChT-10 mm/s, siydik tahlili: leykositlar 3-4 ta k/m, oqsil –yo'q).
- 2) Auskultatsiyada yurak tonlari bo'g'iq, sistolik shovqin eshitiladi. O'pka auskultatsiyasida ikkala tomonda ham o'tuvchi xirillashlar eshitiladi.
- 3) Mutaxassislar maslahati (allergolog, terapevt)

IV.Tashxisni asoslash (bemor shikoyatlari, anamnez ma'lumotlari, mezofaringoskopiya va laringoskopiya dalillari, laborator tahlillar natjalari, allergolog va terapevt xulosalari asosida qo'yiladi.

V. Asosiy tashxis: Hiqildoqning allergik shishi.

VI. Qiyosiy tashxis hiqildoq yot jismi, o'tkir laringotraxeit, hiqildoq difteriyasi bilan o'tkaziladi.

VI.Davolash: a) umumiy

- 1) glyukokortikoidlar (prednizolon,deksametezon,gidrokartizon sukstinat);
- 2) giposensibilizasiya vositalari (antigistamin va kalsiy dori vositalari);

3) jarrohlik davosi.

b) mahalliy

- 1) tomoqqa 30% li dimeksid bilan boylam qo'yish;
- 2) doimiy allergolog nazorati.

12-Masala javobi

I.Dastlabki tashxis: Hiqildoq anginasi.

II.Asosiy tekshirish usullari:

- 1) Bemor shikoyatlari va anamnez ma'lumotlari;
- 2) Jag' osti va bo'yin limfa tugunlari paypaslanganda kattalashgan, harakatchan, og'riqli.
- 3) Stomofaringoskopiyada tishlar o'zgarishsiz.
- 4) Mezofaringoskopiyada halqum orqa devorlarida biroz qizarish va shish bor.
- 5) Otokopiya AD/AS: tashqi eshituv yo'llari keng, toza, nog'ora pardalar kulrang tusda, nishon belgilari aniq ko'rinadi, bemorning eshitish qobiliyati me'yorda.
- 6) Laringoskopiyada hiqildoq usti qopqog'i noxsimon cho'ntaklar, cho'mich, hiqildoq usti va ovoz burmalarining shilliq qavati qizarib shishgan, yiringli karashlar ko'rinadi.

III. Qo'shinch tekshirish usullari:

- 1) Laborator tekshiruvlar (qon tahlili: gemoglobin 12,0 g/l, eritrositlar $2,5 \cdot 10^{12}/l$, leykositlar $9,3 \cdot 10^9/l$, eozinofillar 2%, EChT-10 mm/s, siydik tahlili: leykositlar 3-4 ta k/m, oqsil -yo'q).
- 2) Auskultatsiyada yurak tonlari bo'g'iq, sistolik shovqin eshitiladi. O'pkaning ikkala tomonida vezikulyar nafas eshitiladi.
- 3) Mutaxassislar maslahati (allergolog, infeksiyonist)

IV.Tashxisni asoslash (bemor shikoyatlari, anamnez ma'lumotlari, mezofaringoskopiya va laringoskopiya dalillari, laborator tahlillar natjalari, allergolog va infeksiyonist xulosalari asosida qo'yiladi.

V. Asosiy tashxis: Hiqildoq anginasi.

VI. Qiyosiy tashxis o'tkir laringit, o'tkir epiglotit, hiqildoq difteriyasi, hiqildoq saramasi bilan o'tkaziladi.

VI.Davolash: a) umumiy

- 1) shoshilinch ravishda LOR bo'limiga yotqizish;
- 2) desensibilizatsiya dori vositalari (10% li 10 ml kalsiy glyukonat yoki 1% 200 ml kalsiy xloridni vena ichiga tomchilab yuborish);
- 3) yallig'lanishga qarshi dori vositalari (antibiotiklar)
- 4) vitaminlar;
- 5) kortikosteroidlar (prednizolon, deksametazon, gidrokortizon atsetet);
- 6) chalg'ituvchi muolajalar (bo'yin sohasiga isituvchi kompreslar, oyoq qorinchalariga xantal qo'yish).

b) mahalliy

- 1) hiqildoq sohasiga 30% li dimeksid eritmasi bilan boylam qo'ish;
- 2) hiqildoqqa "Ingalipt", "Bioparoks" aerezollarini purkash.

3) Tonzipret tabletkasini kuniga 1 tabletkadan 6 mahak shimish.

13-Masala javobi

I.Dastlabki tashxis: Nafas yo'lining yot jismi (o'ng o'pka atelektazi).

II.Asosiy tekshirish usullari:

- 1) Bemor shikoyatlari, anamnez ma'lumotlari va tashqi ko'ruv;
- 2) Perkussiyada o'pka tovushi qisqargan va qutisimon tovush eshitiladi.
- 3) Auskultatsiyada o'pkaning o'ng tomonida nafas o'tkazish susaygan, yurak tonlari bo'g'iq;
- 4) Jag' osti va bo'yin limfa tugunlari paypaslanganda kattalashmagan, harakatchan, og'riqsiz.
- 5) Faringoskopiya yumshoq tanglay, tilcha va halqum orqa devorining shilliq pardasi qizg'ish rangda, tanglay murtaklari o'z ravoqchalari chegarasida;
- 6) Otokopiya AD/AS: tashqi eshituv yo'llari keng, ajralma yo'q, nog'ora pardalar kulrang tusda, nishon belgilari aniq ko'rinadi, bemorning eshitish qobiliyati me'yorda.
- 7) Rinoskopiya burunning shilliq qavati och-pushti rangda, burun chig'anoqlari kattalashmagan, burun yo'llarida ajralma yo'q, burun to'sig'i o'rta chiziqda joylashgan, burun orqali nafas olishi erkin.
- 8) Bilvosita laringoskopiya hiqildoq usti qopqog'i, noksimon cho'ntaklar va cho'mich togayning shilliq pardasi och-pushti rangda, fonatsiya paytida ovoz boylamlari bir-biriga to'liq yopishadi, yorig'ida patologik ajralmalar yo'q.

III. Qo'shinch tekshirish usullari:

- 1) Laborator tekshiruvlar (qon tahlili: gemoglobin 12,0 g/l, eritrositlar $2,5 \cdot 10^{12}/l$, leykositlar $9,3 \cdot 10^9/l$, eozinofillar 2%, EChT-20 mm/s, siydik tahlili: leykositlar 3-4 ta k/m, oqsil – yo'l).
- 2) Mutaxassislar maslahati (pediatr ,allergolog)

IV.Tashxisni asoslash (bemor shikoyatlari, anamnez ma'lumotlari, faringoskopiya va laringoskopiya dalillari, laborator tahlillar natjalari, pediatr va allergolog xulosalari asosida qo'yiladi).

V. Asosiy tashxis: Nafas yo'lining yot jismi (o'ng o'pka atelektazi).

VI. Qiyosiy tashxis o'tkir bronxit, obstruktiv bronxit bilan o'tkaziladi.

VI.Davolash: a) umumiy

- 1) endotraxeal og'riqsizlantirish ostida diagnostik va davolovchi yuqori bronxoskopiya.

14-Masala javobi

I.Dastlabki tashxis: O'tkir subxordal laringit

II.Asosiy tekshirish usullari:

- 1) Bemor shikoyatlari, anamnez ma'lumotlari;
- 2) Jag' osti va bo'yin limfa tugunlari paypaslanganda kattalashgan, harakatchan, og'riqli.

2. Stomofaringoskopiya tishlar o'zgarishsiz, rinoskopiya –aytarli o'zgarishsiz.
3. Mezofaringoskopiya halqum orqa devorlarida biroz qizarish va shish bor.
4. Otoskopiya tashqi eshituv yo'llari keng, toza, nog'ora pardalar odatdagi rangda, eshitish qobiliyati me'yorda.
5. Laringoskopiya hiqildoqning shilliq qavati yengil qizargan, fonatsiya paytida ovoz burmalari bir-biriga to'liq jipslashmaydi, ovoz boylamlari ostida shilliq qavati qizargan va shishgan, yiringli ajralma ko'rinadi.

III. Qo'shinch tekshirish usullari:

- 1) Laborator tekshiruvlar (qon tahlili: gemoglobin 12,0 g/l, eritrositlar $2,5 \cdot 10^{12}/l$, leykositlar $9,3 \cdot 10^9/l$, EChT-20 mm/s, siydik tahlili: leykositlar 3-4 ta k/m, oqsil – yo'q).
2. Auskultasiya yurak tonlari bo'g'iq, sistolik shovqin eshitiladi. O'pka auskultatsiyasida ikkala tomonda ham yengil xirillashlar eshitiladi.
3. Mutaxassislar maslahati (pediatr va infeksiyachil).

IV. Tashxis bemor shikoyatlari, anamnez ma'lumotlari, mezofaringoskopiya, laringoskopiya va laborator tekshiruvlari natijalari, pediatr va infeksiyachil xulosalari asosida qo'yiladi.

V. Asosiy tashxis: O'tkir subxordal laringit.

VI. Qiyosiy tashxis hiqildoq yot jismi, hiqildoq o'smasi, laringospazm, hiqildoq shishi, obstruktiv bronxit, astmatik bronxit va bronxial astma kasalliklari bilan o'tkaziladi.

VII. Davolash: a) umumiy

- 1) antibakterial va kortikosteroid terapiya (antibiotiklar, gidrokortizon emulsiyasi va boshqalar);
- 2) giposensibilizatsiya tadbirlari (antigistamin va kalsiy preparatlar);
- 3) siydik haydovchi vositalar (furasemid, laziks, mannitol);
- 4) viruslarga qarshi terapiya (atsiklovir, anaferon);
- 5) chalg'ituvchi terapiya (oyoqlariga xantalli vannalar qilish);
- 5) intubatsiya;
- 6) traxeostomiya.

b) mahalliy

- 1) limfotrop terapiya Vohidov usulida;
- 2) hiqildoq sohasiga 10% dimeksidli boylam qo'yish;
- 3) tomoqqa " Ingalipt " , " YYOKS " , " Loroben " , " Bioparoks " aerozollarni purkash.

VII. Dispanser nazorati pediatr va infeksiyachil tomonidan olib boriladi.

15-Masala javobi

I. Dastlabki tashxis: Hiqildoq saratoni, hiqildoq torayishining I darajasi.

II. Asosiy tekshirish usullari:

- 1) Bemor shikoyatlari, anamnez ma'lumotlari va tashqi ko'ruv;
- 2) Jag' osti va bo'yin limfa tugunlari paypaslanganda kattalashgan, og'riqli.
- 3) Stomofaringoskopiya 6-7 tishlarda kariyes bor.

- 4) Mezofaringoskopiya halqum orqa devorlarining shilliq qavati yupqalashgan, oqish rangda.
- 5) Otoskopiya AD/AS: tashqi eshituv yo'llari keng, toza, nog'ora pardalar kulrang tusda, barcha nishon belgilar aniq ko'rinadi, bemorning eshitish qobiliyati me'yorda.
- 6) Rinoskopiya burunning shilliq qavati och-pushti rangda, burun chig'anoqlari kattalashmagan, burun yo'llarida ajralma yo'q, burun to'sig'i o'rta chiziqda joylashgan, burun orqali nafas olishi erkin.
- 7) Laringoskopiya chap ovoz burmasining oldingi ikki bo'limining erkin chetida asosi keng kichik g'adir-budir tuzilma ko'rinadi.
- 8) Mikrolaringoskopiya, kompyuter tomografiya, electron laringostroboskopiya, fibrolaringoskopiya, termografiya

III. Qo'shimcha tekshirish usullari:

- 1) Laborator tekshiruvlar (qon tahlili: gemoglobin 12,0 g/l, eritrositlar $2,5 \cdot 10^{12}/l$, leykositlar $9,3 \cdot 10^9/l$, eozinofillar 2%, EChT-20 mm/s, siydik tahlili: leykositlar 3-4 ta k/m, oqsil - oz miqdorda, biokimyoviy tahlillar).
- 2) Mutaxassislar maslahati (onkolog, terapevt, otorinolaringolog)

IV. Tashxisni asoslash (bemor shikoyatlari, anamnez ma'lumotlari, mezofaringoskopiya va laringoskopiya dalillari, laborator tahlillar natjalari, onkolog, terapevt va otorinolaringolog xulosalari asosida qo'yiladi).

V. Asosiy tashxis: Hiqildoq saratoni.

VI. Qiyosiy tashxis hiqildoq papillomatozi, hiqildoq skleromasi, hiqildoq sili, kartsinoma bilan o'tkaziladi.

VI. Davolash:

- 1) parhez: 15-stol
- 2) kimyo terapiya;
- 3) nur bilan davolash;
- 4) poliativ davo;
- 5) jarrohlik usuli.

VII. Dispanser nazorati onkolog, terapevt va otorinolaringolog tomonidan olib boriladi.

16-Masala javobi

I. Dastlabki tashxis: Burun dahlizi chipqoni.

II. Asosiy tekshirish usullari:

- 1) Bemor shikoyatlari va anamnez ma'lumotlari.
- 2) Tashqi ko'ruv (chap tomonda burun qanoti sohasida qizarish, shish ko'rinadi).
- 3) Rinoskopiya (burun dahlizi qizargan, markazida yiring to'plami bo'lgan och-qizil chegaralangan shish ko'rinadi, pastki burun chig'anoqlari kattalashmagan).
- 4) Mezofaringoskopiya (tanglay murtaqlari ravoqlar chegarasida, yiringli tiqinlar yo'q, shilliq qavati och-pushti rangda, halqum orqa devori shilliq qavati och-pushti rangda);

- 5) Otoskopiya-AD/AS (tashqi eshituv yo'llari keng, toza, nog'ora pardalar odatdagi rangda, eshitish o'tkirligi ma'yorda);
- 6) Laringoskopiya (hiqildoq shilliq pardasi och-pushti rangda, fonatsiya paytida ovoz burmalari bir-biriga to'liq yopishadi, tovushi toza)

III. Qo'shimcha tekshirish usullari

- 1) Laborator tekshiruvlar (qon tahlili: gemoglobin 11,5 g/l, eritrotsitlar $3,8 \cdot 10^{12}/l$, leykotsitlar $9,3 \cdot 10^9/l$, EChT-25 mm/s, siydik tahlili: leykotsitlar 1-2ta k/m, oqsil – yo'q).
- 2) Okulist va nevropatolog maslahati.

IY. Tashxisni asoslash (bemorning shikoyatlari, anamnez ma'lumotlari, tashqi ko'ruv va rinoskopiya dalillari, laborator tahlillar, okulist va nevropatolog xulosalari).

Y. Asosiy tashxis: Burun dahlizi chipqoni.

YI. Qiyosiy tashxis (burun saramasi, burun to'sig'i ho'ppozi, rinitlar, burun sikozi).

YII. Davolash a) umumiy

- 1) yallig'lanishga qarshi davo (antibiotiklar).
- 2) giposensibilizatsiya vositalari (antigistaminlar va kalsiy dori vositalari);
- 3) dezintoksikatsion terapiya (reopoliglyukin va boshqalar).
- 4) antikoagulyant terapiya (geparin 5-10 ED m/o 1 mahal qon ivishi nazoratida o'tkaziladi).

b) mahalliy

- 1) burun dahlizi sohasiga gioksizon malhami bilan pilikcha qo'yish, kuniga 2 mahal.
- 2) burun sohasiga UVCh (5-7 daqiqadan 1 mahal, jami 6 muolaja)

17-Masala javobi

I. Dastlabki tashxis: Burun to'sig'i gematomasi.

II. Asosiy tekshirish usullari:

- 1) Bemor shikoyatlari va anamnez ma'lumotlari.
- 2) Tashqi burun sohasi palpatsiyada og'riqsiz).
- 3) Rinoskopiya (burun to'sig'ining ikki tomonida ko'kirmtir-qizg'ish rangli tuzilma aniqlanadi, burun yo'li ikki tomonda ham toraygan).
- 4) Mezofaringoskopiya (tanglay murtaklari ravoqchalar chegarasida, lakunalarda yiringli tiqinlar yo'q, halqum orqa devori shilliq qavati och-pushti rangda);
- 5) Otoskopiya-AD/AS (tashqi eshituv yo'llari keng, toza, nog'ora pardalar odatdagi rangda, eshitish o'tkirligi ma'yorda);
- 6) Laringoskopiya (hiqildoq shilliq pardasi och-pushti rangda, fonatsiya paytida ovoz burmalari bir-biriga to'liq yopishadi, ovozi tiniq).

III. Qshimcha tekshirish usullari

- 1) Laborator tekshiruvlar (qon tahlili: gemoglobin 12,5 g/l, eritrotsitlar $3,1 \cdot 10^{12}/l$, leykotsitlar $1,5 \cdot 10^9/l$, EChT-2 mm/s, siydik tahlili: leykotsitlar 3-4ta k/m, oqsil – yo'q).
- 2) Burun yondosh bo'shliqlari rentgenografiyasi (burun yondosh bo'shliqlarning havoliligi saqlangan).
- 3) Burun to'sig'idagi tuzilma teshilganda 5 ml qon olindi.

IY. Tashxisni asoslash (bemorning shikoyatlari, anamnez ma'lumotlari, rinoskopiya, faringoskopiya, tuzilmani teshish dalillari va laborator tahlillarning nftijalari asosida).

Y. Asosiy tashxis: Burun to'sig'i gematomasi.

YI. Qiyosiy tashxis (burun to'sig'i ho'ppozi, burun suyaklarining sinishi, burun to'sig'i qiyshayishi).

VII. Davolash: Konservativ davо

- 4) burun bo'shlig'idagi gematomani teshib, qonni so'rib olib, burun bo'shlig'i old tiqmasini bajarish.
- 5) antibiotikoterapiya (ampitsillin, sefazolin va boshqalar).
- 6) vitaminoterapiya (C va B guruhi vitaminlari).

18-Masala javobi

I. Dastlabki tashxis: Burun to'sig'i ho'ppozi.

II. Asosiy tekshirish usullari:

- 1) Bemor shikoyatlari va anamnez ma'lumotlari.
- 2) Tashqi ko'ruv (tashqi burun sohasi palpatsiyada og'riqli).
- 3) Rinoskopiya (ikki tomonda burun to'sig'i yumshoq to'qimali yostiqlimon shishgan, qizargan, shu tufayli burun yo'li toraygan, shish markazi zond yordamida tekshirilganda flyuktuatsiya aniqlanadi, punktsiya qilganda 3 ml qon aralash yiring olindi).
- 4) Mezofaringoskopiya (tanglay murtaklari ravoqlar chegarasida, yiringli tiqinlar yo'q, shilliq qavati och-pushti rangda, halqum orqa devori shilliq qavati och-pushti rangda);
- 5) Otoskopiya-AD/AS (tashqi eshituv yo'llari keng, toza, nog'ora pardalar odatdagi rangda, barcha nishon belgilar ko'rinadi. Eshitish o'tkirligi me'yorda);
- 6) Laringoskopiya (hiqildoq shilliq pardasi och-pushti rangda, fonatsiya paytida ovoz burmalari bir-biriga to'liq yopishadi, tovushi tiniq).

III. Qo'shimcha tekshirish usullari

- 1) Laborator tekshiruvlar (qon tahlili: gemoglobin 115 g/l, eritrotsitlar $3,9 \cdot 10^{12}/l$, leykotsitlar $9,7 \cdot 10^9/l$, EChT-22 mm/s, siydik tahlili: leykotsitlar 1-2ta k/m, oqsil – yo'q).
- 2) Burun yondosh bo'shliqlarining rentgenografiyasida patologik o'zgarishlar yo'q.

IY. Tashxisni asoslash (bemorning shikoyatlari, anamnez ma'lumotlari, tashqi ko'ruv va rinoskopiya dalillari, laborator tahlillar, burun yondosh bo'shliqlarining rentgenografiyasi).

Y. Asosiy tashxis: Burun to'sig'i ho'ppozi.

YI. Qiyosiy tashxis (burun to'sig'i qiyshayishi, burun to'sig'i gematomasi, burun chig'anoqlarining gipertrofiyasi).

VII. Davolash: a) umumiy

- 1) yallig'lanishga qarshi davо (antibiotiklar).
- 2) giposensibilizatsiya vositalari (antigistaminlar va kalsiy dori vositalari);
- 3) dezintoksikatsion terapiya (reopoliglyukin va boshqalar).
- 4) vitaminoterapiya (C va B guruhi vitaminlari).

b) mahalliy

- 1) jarrohlik usuli (mahalliy og'riqsizlantirish 0,5% novokain yoki 10% lidokain aerosoli yordamida ho'ppozni ochish va rezina chiqargich o'rnatish).
- 2) ho'ppoz bo'shlig'iga gipertonik eritmali chiqargich qo'yish.

19- Masala javobi

I. Dastlabki tashxis: Chap tomonlama surunkali yiringli gaymorit.

II. Asosiy tekshirish usullari:

- 1) Bemor shikoyatlari va anamnez ma'lumotlari.
- 2) Uch shoxli asab tolasi chiqish nuqtalarini paypaslash (chap tomonda uch shoxli asab tolasining ikkinchi shoxchasining chiqish joyida og'riq).
- 3) Rinoskopiya (chap burun bo'shlig'i shilliq qavati qizargan, shishgan, pastki burun chig'anoqlari kattalashgan, chap tomonda o'rta burun yo'lida yiringli ajralma bor, burun to'sig'i o'rta chiziqda joylashgan).
- 4) Chap yuqori jag' bo'shlig'ini teshish (8,0 ml hidli suyuq yiring).
- 5) Mezofaringoskopiya (tanglay murtaklari ravoqlar chegarasida, yiringli tiqinlar yo'q, shilliq qavati och-pushti rangda, halqum orqa devori shilliq qavati och-pushti rangda).
- 6) Otoskopiya-AD/AS (tashqi eshituv yo'llari keng, toza, nog'ora pardalar odatdagi rangda, eshitish o'tkirligi ma'yorda).
- 7) Laringoskopiya (hiqildoq shilliq pardasi och-pushti rangda, fonatsiya paytida ovoz burmalari bir-biriga to'liq yopishadi, tovushi tiniq).

III. Qo'shimcha tekshirish usullari

- 1) Laborator tekshiruvlar (qon tahlili: gemoglobin 12,0 g/l, eritrotsitlar $4,1 \cdot 10^{12}/l$, leykotsitlar $9,3 \cdot 10^9/l$, EChT-15 mm/s, siydik tahlili: leykotsitlar 3-4ta k/m, oqsil – yo'q).
- 2) Burun yondosh bo'shliqlarining rengenografiyasi (chap yuqori jag' bo'shlig'i tiniqligining pasayishi).
- 3) Yiring mikroflorasining antibiotiklarga sezgirligini aniqlash.
- 4) Olfaktometriya (hid bilish chap tomonda I darajada pasaygan).
- 5) Rinopnevmometriya (chap burunda nafas o'tkazish 2 darajada pasaygan).

IY. Tashxisni asoslash (bemorning shikoyatlari, anamnez ma'lumotlari, rinoskopiya va rentgenografiya dalillari, laborator tahlillar, chap yuqori jag' bo'shlig'ini punksiya qilish).

Y. Asosiy tashxis: Chap tomonlama surunkali yiringli gaymorit.

YI. Qiyosiy tashxis (surunkali rinit, uch shoxli asab tolasi nevrалgiyasi, yuqori jag' bo'shlig'i o'smasi).

YII. Davolash: a) umumiy parhez-15

- 1) yallig'lanishga qarshi davo (antibiotiklar);
- 2) organizmning tabiiy qarshiligini kuchaytiruvchi vositalar (aloe, vitaminlar va boshqalar);
- 3) giposensibilizatsiya vositalari (antigistaminlar va kalsiy dori vositalari);

b) mahalliy

- 1) burunga tomir toraytiruvchi dori vositalari (naftizin, nazivin, galozolin va boshqalar);
- 2) sekretolitik va mukolitik dori vositalari (Sinupret);

3) chap yuqori jag' bo'shlig'ini drenajlash;

YIII. Dispanserizatsiya (reabilitatsiya chora tadbirlarini o'tkazish, keltirib chiqargan sabablarni bartaraf qilish).

20-Masala javobi

I. Dastlabki tashxis: O'ng tomonlama o'tkir gemisinusit.

II. Asosiy tekshirish usullari:

- 1) Bemor shikoyatlari va anamnez ma'lumotlari.
- 2) Uch shoxli asab tolasi chiqish nuqtalarini paypaslash (o'ng tomonda uch shoxli asab tolasining I va II shoxchalarining chiqish joyida og'riq yo'q).
- 3) Rinoskopiya (burunning shilliq qavati qizargan, shishgan, pastki burun chig'anoqlari qizargan, shishgan; o'ng tomonda o'rta burun yo'lida yiringli ajralma bor, burun to'sig'i o'rta chiziqda joylashgan).
- 4) Mezofaringoskopiya (tanglay murtaklari ravoqchalar chegarasida, yiringli tiqinlar yo'q, shilliq qavati och-pushti rangda, halqum orqa devorining shilliq qavati och-pushti rangda, burun-xalqumdan yiringli ajralma tushayotganligi ko'rinadi).
- 5) Otoskopiya-AD/AS (tashqi eshituv yo'llari keng, toza, nog'ora pardalar odatdagi rangda, eshitish o'tkirligi ma'yorda).
- 6) Laringoskopiya (hiqildoqning shilliq pardasi och-pushti rangda, fonatsiya paytida ovoz burmalari bir-biriga to'liq jipslashadi, tovushi tiniq).
- 7) O'ng yuqori jag' bo'shlig'ini teshib, drenajlash (4 ml och sariq rangli hidsiz yiring aniqlandi).

III. Qo'shimcha tekshirish usullari

- 6) Laborator tekshiruvlar (qon tahlili: gemoglobin 12,0 g/l, eritrotsitlar $4,1 \cdot 10^{12}/l$, leykotsitlar $9,3 \cdot 10^9/l$, EChT-25 mm/s, siydik tahlili: leykotsitlar 3-4 ta k/m, oqsil – yo'q).
- 7) Burun yondosh bo'shliqlarining rengenografiyasi (o'ng tomonda peshona bo'shlig'i, asosiy, g'alvirsimon va yuqori jag' bo'shliqlari sohasining tiniqligi xiralashganligi ko'rinadi).
- 8) Yiringli ajralmaning bakteriologik tekshiruvi va mikroflorasining antibiotiklarga sezgirligini aniqlash.
- 9) Olfaktometriya (hid bilish o'ng tomonda II darajada pasaygan).
- 10) Rinopnevmometriya (o'ng burunda nafas o'tkazish II darajada pasaygan).

IV. Tashxisni asoslash (bemorning shikoyatlari, anamnez ma'lumotlari, rinoskopiya va rentgenografiya dalillari, laborator tahlillar, peshona, yuqori jag' va asosiy bo'shliqlarini zondlash natijalariga asosan).

Y. Asosiy tashxis: O'ng tomonlama o'tkir yiringli gemisinusit.

VI. Qiyosiy tashxis (surunkali rinit, uch shoxli asab tolasi nevralgiyasi, yuqori jag' bo'shlig'i o'smasi, peshona bo'shlig'ining osteomasi).

VII. Davolash: a) umumiy

- 3) Yallig'lanishga qarshi davo (antibiotiklar);

- 4) organizmning tabiiy qarshiligini kuchaytiruvchi vositalar (aloe, vitaminlar);
- 3) giposensibilizatsiya vositalari (antigistaminlar va kalsiy dori vositalari);

b) mahalliy

- 1) burunga tomir toraytiruvchi dori vositalarini tomizish (naftizin, galozolin va boshqalar);
- 2) sekretolitik va mukolitik dori vositalari (Sinupret);
- 3) burun yo'llarini Proyets usuli bilan yuvib, dori vositalarni kurutish.

YIII. Dispanserizatsiya (reabilitatsiya tadbirlarini o'tkazish, keltirib chiqargan sabablarni bartaraf qilish).

A D A B I Y O T L A R

1. Брюс У., Джафек ЭНН .Секреты оториноларингологии. 2001.
2. Волков А.Г. Лобные пазухи. М. 2001.
3. Григорьев Г.М. Современная лекарственная терапия и пропись рецептов при основных заболеваниях уха, горла и носа. Екатеринбург. 1998.
4. Гусель В.А., Маркова И.В. Справочник педиатра по клинической фармакологии . Ленинград: Медицина : 1989 г.
5. Дерюгина О.В, Ф.И.Чумаков. Орбитальные и внутричерепные осложнения воспалительных заболеваний носа и околоносовых пазух у взрослых и детей. М. М. 2001.
6. Егоров В.М., Козин В.К., Гришин Б.С. Промедикация детей (цели, задачи, способы). Методические указания. Свердловск : изд. Свердловского мед. института, 1987 , стр.13.
7. Исхаки Ю.Б., Кальштейн Л.И., Детская оториноларингология. Дружба: маориф, 1977 г.
8. Максимович Я.Б., Гайденоко А.И. Прописывание, несовместимость и побочное действие лекарственных средств. Киев : Здоровье, 1988 г. стр. 144
9. Маркова И.В., Калиничева В.И., Педиатрическая фармакология. Медицина: 1987
10. Машковский М.Д. Лекарственные средства. М.Медицина: 1987 г, т 1,2
11. Материалы II съезда оториноларингологов Узбекистана.2002.
12. Муминов А.И.Кулок,томок ва бурун касалликлари.М.Ташкент.1994.
13. Муминов А.И.,Вохидов Н.Х. Оториноларингологияда шошилиш тиббий ёрдам. Тошкент.2001.
14. Овчинников Ю.М. Оториноларингология для медицинских вузов. М., Медицина, 1997.
15. Овчинников Ю.М.,Гамов В.П. Болезни носа,глотки,гортани и уха. М., Медицина, 2003.
16. Пальчун В.Т.,Преображенский Н.А. Болезни уха,горла и носа. М., Медицина,1980.
17. Пальчун В.Т.Болезни уха,горла и носа.М.М.1991.
18. Пальчун В.Т.,Крюков А.И.Оториноларингология. М., Литера,1997.
19. Соддатов И.Б.Руководство по оториноларингологии. М. 2000 г.
20. Соддатов И.Б. Лекции по оториноларингологии. М. 1990.
21. Фегин Г.А. Ненаева М.Т.Основы клинической фармакологии для отоларинголога. Фрунзе: Илим: 1985 стр. 296
22. Шеврыгин Б.В.Болезни уха, горла, носа у детей.Справочник.М.Авиценна 1996г
23. Шадиёв Х.Д., Хлыстов В.Ю., Хлыстов Ю.А. Практическая оториноларингология. М. 2002
24. Шеврыгин Б.Н. Синуситы у детей и взрослых. 2002.
25. Материалы III съезда оториноларингологов Узбекистана. Т., 2010.